Саратовский научно-медицинский ЖУРНАЛ

2017
Том 13, № 2
Приложение
Апрель — июнь

Saratov Journal of Medical Scientific Research

2017
Volume 13, № 2
Supplement
April — June

УЧРЕДИТЕЛЬ ЖУРНАЛА — САРАТОВСКИЙ ГОСУДАРСТВЕННЫЙ МЕДИЦИНСКИЙ УНИВЕРСИТЕТ

ЖУРНАЛ ЗАРЕГИСТРИРОВАН
В ФЕДЕРАЛЬНОЙ СЛУЖБЕ ПО НАДЗОРУ
ЗА СОБЛЮДЕНИЕМ ЗАКОНОДАТЕЛЬСТВА
В СФЕРЕ МАССОВЫХ КОММУНИКАЦИЙ
И ОХРАНЕ КУЛЬТУРНОГО НАСЛЕДИЯ.
ПИ № ФС77-19956 от 29 апреля 2005 г.

Журнал включен
в Перечень ведущих рецензируемых
научных журналов и изданий, в которых должны быть
опубликованы научные результаты диссертаций
на соискание ученых степеней доктора и кандидата наук,
утвержденный Президиумом
Высшей аттестационной комиссии
Министерства образования и науки
Российской Федерации.

Журнал представлен
в Российском индексе научного цитирования,
Ulrich's International Periodical Directory, Directory of Open
Access Journals, Chemical Abstracts Service, Index Copernicus,
EBSCO, Open J-Gate и др.
(подробности см. на сайте www.ssmj.ru).

ISSN 1995-0039 (Print)
ISSN 2076-2518 (Online)

Подписной индекс
в объединенном каталоге
«Пресса России» — 41908

Адрес редакции:
410012, г. Саратов, ул. Б. Казачья, д. 112.
Тел.: (8452) 66-97-27
Факс: (8452) 51-15-34
E-mail: ssmj@list.ru
Электронная версия журнала —
на сайте www.ssmj.ru

Сведения обо всех авторах находятся в редакции.

Отпечатано в типографии ООО «Правильный вывод».
Саратов, ул. Шелковичная, 186,
тел. 60-07-07, www.vsepravilno.ru
Подписано в печать 20.06.2017 г. Формат 60×84 1/8.
Бумага офсетная. Гарнитура «Arial». Печать офсетная.
Усл. печ. л. 14,42. Уч.-изд. л. 16,71.
Тираж 500 экз. Заказ

© Саратовский научно-медицинский журнал, 2017

На обложке — фотография IV корпуса
Саратовского государственного медицинского университета
имени В.И. Разумовского.

Саратовский научно-медицинский журнал

2017. Том 13, № 2
Приложение
Апрель — июнь

Saratov Journal of Medical Scientific Research
2017.
Volume 13, № 2
Supplement
April — June

Главный редактор
П.В. Глыбочко, академик РАН,
В.М. Попков, д-р мед. наук

Зам. главного редактора
Ю.В. Черненков, профессор

Ответственный секретарь
О.А. Фомкина, канд. мед. наук

Редакционный совет:
В. Абламуниц, PhD, MD (США, Нью-Хэвен),
Н.Х. Амиров, академик РАН (Россия, Казань),
Б.П. Безручко, профессор (Россия, Саратов),
Н.Н. Боголепов, академик РАН (Россия, Москва),
Л.А. Бокерия, академик РАН (Россия, Москва),
Н.Н. Володин, академик РАН (Россия, Москва),
Л.Л. Колесников, академик РАН (Россия, Москва),
Г.П. Котельников, академик РАН (Россия, Самара),
Д.В. Крысько, PhD, MD (Бельгия, Гент),
С.Л. Кузнецов, чл.-кор. РАН (Россия, Москва),
В.К. Леонтьев, академик РАН (Россия, Москва),
Е.Л. Насонов, академик РАН (Россия, Москва),
В.Н. Николенко, профессор (Россия, Москва),
В.И. Петров, академик РАН (Россия, Волгоград),
А.А. Свистунов, чл.-кор. РАН (Россия, Москва),
А.А. Скоромец, академик РАН (Россия, Санкт-Петербург),
А. Тененбаум, профессор (Израиль, Тель-Авив)

Редакционная коллегия:
В.Б. Бородулин, профессор (Россия, Саратов),
В.И. Гриднев, д-р мед. наук (Россия, Саратов),
П.Я. Довгалевский, профессор (Россия, Саратов),
Ю.Ю. Елисеев, профессор (Россия, Саратов),
В.Ф. Киричук, засл. деятель науки РФ, профессор (Россия, Саратов),
А.И. Кодочигова, профессор (Россия, Саратов),
Т.В. Кочеткова, профессор (Россия, Саратов),
В.В. Кутырев, академик РАН (Россия, Саратов),
А.В. Лепилин, профессор (Россия, Саратов),
Г.Н. Маслякова, профессор (Россия, Саратов),
В.В. Моррисон, профессор (Россия, Саратов),
И.А. Норкин, профессор (Россия, Саратов),
М.Д. Прохоров, д-р физ-мат. наук (Россия, Саратов),
А.П. Ребров, профессор (Россия, Саратов),
И.А. Салов, профессор (Россия, Саратов),
Е.В. Чернышкова, д-р социол. наук (Россия, Саратов),
Ю.Г. Шапкин, профессор (Россия, Саратов),
И.И. Шоломов, профессор (Россия, Саратов),
А.С. Эйберман, профессор (Россия, Саратов)

Заведующий отделом по выпуску журнала
А.Р. Киселев, д-р мед. наук
Ответственный выпускающий редактор
Е.В. Феклистова
Компьютерная верстка, дизайн
А.В. Коваль

ВСЕ ПРАВА ЗАЩИЩЕНЫ
Ни одна часть этого издания не может быть занесена в память компьютера либо воспроизведена любым другим способом без предварительного письменного разрешения редакции.

СОДЕРЖАНИЕ

ГЛАЗНЫЕ БОЛЕЗНИ

Ципящук А. Ф., Каменских Т. Г., Решникова Л. Б., Полозова Н. А.
ВЫСОКОТЕХНОЛОГИЧНАЯ ОФТАЛЬМОЛОГИЧЕСКАЯ ПОМОЩЬ В КЛИНИКЕ ГЛАЗНЫХ БОЛЕЗНЕЙ САРАТОВСКОГО ГОСУДАРСТВЕННОГО МЕДИЦИНСКОГО УНИВЕРСИТЕТА 329

Барабанова Л. С., Каменских Т. Г., Белоусова Т. В., Гилева Е. В.
ЭФФЕКТИВНОСТЬ СОВРЕМЕННЫХ МЕТОДИК ЛАЗЕРНОЙ РЕФРАКЦИОННОЙ ХИРУРГИИ НА ОСНОВАНИИ ОПЫТА КЛИНИКИ ГЛАЗНЫХ БОЛЕЗНЕЙ СГМУ 334

Бикбов М. М., Файзрахманов Р. Р., Каланов М. Р.
КОМБИНИРОВАННЫЙ ПОДХОД К ОПЕРАТИВНОМУ ЛЕЧЕНИЮ ПАЦИЕНТОВ С ПРОЛИФЕРАТИВНОЙ СТАДИЕЙ ДИАБЕТИЧЕСКОЙ РЕТИНОПАТИИ 338

Вирста А. М., Каменских Т. Г., Нугаева Н. Р., Колбенев И. О., Гилева Е. В.
ФЛЮОРЕСЦЕНТНАЯ АНГИОГРАФИЯ И ОПТИЧЕСКАЯ КОГЕРЕНТНАЯ ТОМОГРАФИЯ С АНГИОГРАФИЕЙ ГЛАЗНОГО ДНА У ПАЦИЕНТОВ С «ВЛАЖНОЙ» ФОРМОЙ ВОЗРАСТНОЙ МАКУЛЯРНОЙ ДЕГЕНЕРАЦИИ 345

Дауров С. К., Долинина О. Н., Каменских Т. Г., Батищева Ю. С., Колбенев И. О., Андрейченко О. А., Потемкин С. А., Проскудин Р. А.
КОМПЬЮТЕРНЫЙ АНАЛИЗ ПАРАМЕТРОВ ЭПИРЕТИНАЛЬНОЙ МЕМБРАНЫ 350

Джалавян Я. В., Каменских Т. Г., Гамаюнова К. А., Гайдукова И. З.
ВСТРЕЧАЕМОСТЬ И СПЕЦИФИКА УВЕИТОВ У БОЛЬНЫХ С РЕВМАТИЧЕСКИМИ БОЛЕЗНЯМИ: ОСОБЕННОСТИ ОБСЛЕДОВАНИЯ И ВЕДЕНИЯ ПАЦИЕНТА В СОВРЕМЕННЫХ УСЛОВИЯХ 358

Долгова Е. А., Филатова В. С.
ОЦЕНКА ЭФФЕКТИВНОСТИ ОРТОКЕРАТОЛОГИЧЕСКОЙ КОРРЕКЦИИ В ЛЕЧЕНИИ ПРОГРЕССИРУЮЩЕЙ МИОПИИ У ДЕТЕЙ 361

Дорошенко А. А., Радевич С. Б., Постельга А. Э., Усанова Т. Б., Каменских Т. Г., Усанов Д. А.
ЭФФЕКТИВНОСТЬ МЕТОДИКИ ЛЕЧЕНИЯ НИСТАГМА С ИСПОЛЬЗОВАНИЕМ ВИДЕООКУЛОГРАФА ПРИ ДЛИТЕЛЬНОМ НАБЛЮДЕНИИ 364

Еременко К. Ю., Александрова Н. Н., Ципящук А. Ф.
ПЕРВИЧНАЯ ХИРУРГИЧЕСКАЯ РЕАБИЛИТАЦИЯ ДЕТЕЙ С ПОСТТРАВМАТИЧЕСКИМИ ЭНДОФТАЛЬМИТАМИ 369

Журавлева А. Н., Сулейман Е. А., Киселева О. А.
ХИРУРГИЧЕСКИЙ ВАРИАНТ ПРОФИЛАКТИКИ РУБЦЕВАНИЯ ПРИ ПРОВЕДЕНИИ СИНУСТРАБЕКУЛЭКТОМИИ 372

Замыцкий Е. А., Золотарев А. В., Карлова Е. В., Замыцкий П. А.
АНАЛИЗ ИНТЕНСИВНОСТИ КОАГУЛЯТОВ ПРИ ЛАЗЕРНОМ ЛЕЧЕНИИ ДИАБЕТИЧЕСКОГО МАКУЛЯРНОГО ОТЕКА НА РОБОТИЗИРОВАННОЙ ЛАЗЕРНОЙ УСТАНОВКЕ NAVILAS 375

Каменских И. Д., Каменских Т. Г., Колбенев И. О., Захарова Н. Б., Козлецов А. П., Тучин В.В.
КЛИНИКО-ИММУНОЛОГИЧЕСКИЕ ПАРАЛЛЕЛИ В МОНИТОРИНГЕ ПЕРВИЧНОЙ ОТКРЫТОУГОЛЬНОЙ ГЛАУКОМЫ 378

Каменских Т. Г., Батищева Ю. С., Колбенев И. О., Ципящук А. Ф., Андрейченко О. А., Гилева Е. В., Васильева Т. В., Захарова Н. Б.
ОПЫТ АНТИАНГИОГЕННОЙ И КОРТИКОСТЕРОИДНОЙ ТЕРАПИИ ДИАБЕТИЧЕСКОГО МАКУЛЯРНОГО ОТЕКА 383

Каменских Т. Г., Веселова Е. В., Мескини М., Колбенев И. О., Ляхович В. В.
АНАЛИЗ ДИСКА ЗРИТЕЛЬНОГО НЕРВА У БОЛЬНЫХ С ПСЕВДОЭКСФОЛИАТИВНЫМ СИНДРОМОМ И ПСЕВДОЭКСФОЛИАТИВНОЙ ГЛАУКОМОЙ 388

Каменских Т. Г., Веселова Е. В., Филатова В. С., Ляхович В. В., Голубь Л. К., Карпенко А. А., Алексеева Е. И., Каменских И.Д.

ОЦЕНКА ЭФФЕКТИВНОСТИ АНТИГЛАУКОМНЫХ ОПЕРАЦИЙ С ПРИМЕНЕНИЕМ МИНИ-ШУНТА EX-PRESS И ДРЕНАЖА «РЕПЕГЕЛЬ-1» У БОЛЬНЫХ ПЕРВИЧНОЙ ОТКРЫТОУГОЛЬНОЙ ГЛАУКОМОЙ 394

Калмыков Р. В., Попова Д. В., Каменских Т. Г., Генина Э. А., Тучин В. В., Башкатов А. Н.

ОКТ-ИССЛЕДОВАНИЕ ВЛИЯНИЯ ЦЕМЕНТНОЙ ПЫЛИ И ПРЕПАРАТА-КЕРАТОПРОТЕКТОРА НА СТРУКТУРУ РОГОВИЦЫ 400

Филатова В. С., Каменских Т. Г., Захарова Н. Б.

АНАЛИЗ ЭФФЕКТИВНОСТИ КОМПЛЕКСНОЙ ТЕРАПИИ ПЕРВИЧНОЙ ОТКРЫТОУГОЛЬНОЙ ГЛАУКОМЫ С ИСПОЛЬЗОВАНИЕМ МЕТОДИКИ ЛАЗЕРОМАГНИТНОГО ВОЗДЕЙСТВИЯ В ПРОЕКЦИИ ДРЕНАЖНОЙ СИСТЕМЫ ГЛАЗА НА ОСНОВЕ ДИНАМИКИ ФУНКЦИОНАЛЬНЫХ И БИОХИМИЧЕСКИХ ПОКАЗАТЕЛЕЙ 406

Козорезова О. В., Каменских Т. Г., Колбенев И. О., Захарова Н. Б., Козлецов А. П., Степанова Т. В.

СРАВНИТЕЛЬНЫЙ АНАЛИЗ БИОХИМИЧЕСКОГО, ИММУНОЛОГИЧЕСКОГО СТАТУСА У ПАЦИЕНТОВ С РАЗЛИЧНЫМИ СТАДИЯМИ ДИАБЕТИЧЕСКОЙ РЕТИНОПАТИИ 412

Кумова С. В., Лунев И. А., Гаспарян Э. А., Вирста А. М., Батищева Ю. С., Каменских Т. Г., Долинина О. Н.

РАЗРАБОТКА ОФТАЛЬМОЛОГИЧЕСКОГО ТРЕНАЖЕРА ДЛЯ ОБУЧЕНИЯ ХИРУРГИИ КАТАРАКТЫ 417

Моисеев Р. В., Крючков Ю. А., Каменских Т. Г.

ЭФФЕКТИВНОСТЬ АТЛАСА ОФТАЛЬМОЛОГИЧЕСКИХ ИНСТРУМЕНТОВ (ПРИЛОЖЕНИЕ ДЛЯ СМАРТФОНОВ) В ОПТИМИЗАЦИИ ОБРАЗОВАТЕЛЬНОГО ПРОЦЕССА СТУДЕНТОВ, ОРДИНАТОРОВ И ОФТАЛЬМОЛОГОВ 420

Нехорошева А. А., Попова Т. С., Батищева Ю. С., Колбенев И. О.

СОВРЕМЕННЫЕ АСПЕКТЫ ДИАГНОСТИКИ И МОНИТОРИНГА ТАПЕТОРЕТИНАЛЬНОЙ АБИОТРОФИИ СЕТЧАТКИ 422

Пронин С. Н., Елисеев Н. Ю., Ципящук А. Ф.

ОСОБЕННОСТИ ПРОВЕДЕНИЯ ОБЩЕЙ АНЕСТЕЗИИ СЕВОФЛУРАНОМ ПРИ ВИТРЕОРЕТИНАЛЬНЫХ ОПЕРАЦИЯХ У ДЕТЕЙ С РАЗЛИЧНЫМИ ЗАБОЛЕВАНИЯМИ И ОФТАЛЬМОХИРУРГИЧЕСКОЙ ПАТОЛОГИЕЙ 426

Рязанцева Т. В., Рязанцев Н. С.

МОНИТОРИНГ ВНУТРИГЛАЗНОГО И АРТЕРИАЛЬНОГО ДАВЛЕНИЯ У МУЗЫКАНТОВ ДУХОВОГО ОРКЕСТРА 429

Солодкова Е. Г., Фокин В. П.

ОПЫТ ПРИМЕНЕНИЯ МОДИФИЦИРОВАННОЙ МЕТОДИКИ ЛЕЧЕНИЯ ПРОГРЕССИРУЮЩЕГО КЕРАТОКОНУСА НА ОСНОВЕ КРОССЛИНКИНГА РОГОВИЧНОГО КОЛЛАГЕНА С ФЕМТОСЕКУНДНЫМ ФОРМИРОВАНИЕМ ИНТРАСТРОМАЛЬНОГО КАРМАНА 431

Швачкина М. Е., Правдин А. Б., Тихонов Д. А., Каменских Т. Г., Яковлев Д. Д., Яковлев Д. А.

ОЦЕНКА ВОЗМОЖНОСТЕЙ ТРАНСМИССИОННОГО ПОЛЯРИЗАЦИОННОГО КАРТОГРАФИРОВАНИЯ ДЛЯ ХАРАКТЕРИЗАЦИИ МАКРОСТРУКТУРЫ СКЛЕРЫ 435

ТРЕБОВАНИЯ К РУКОПИСЯМ, ПРЕДСТАВЛЯЕМЫМ В «САРАТОВСКИЙ НАУЧНО-МЕДИЦИНСКИЙ ЖУРНАЛ» 442

CONTENTS

EYE DISEASES

Tsipyashchuk A. F., Kamenskikh T. G., Reshnikova L. B., Polozova N. A.
CUTTING EDGE EYE CARE AT THE CLINIC OF EYE DISEASES OF THE SARATOV STATE MEDICAL UNIVERSITY 329

Barabanova L. S., Kamenskikh T. G., Belousova T.V., Gileva E. V.
THE EFFICIENCY OF MODERN METHODICS OF LASER REFRACTIVE SURGERY ACCORDING TO THE CLINICAL EXPERIENCE OF THE OPHTHALMOLOGY CLINIC OF THE SARATOV STATE MEDICAL UNIVERSITY 334

Bikbov M. M., Fayzrakhmanov R. R., Kalanov M. R.
COMBINED APPROACH TO THE SURGICAL TREATMENT OF PATIENTS WITH PROLIFERATIVE STAGE OF DIABETIC RETINOPATHY 338

Virsta A. M., Kamenskikh T. G., Nugaeva N. R., Kolbenev I. O., Gileva E. V.
FLUORESCENT ANGIOGRAPHY AND OPTICAL COHERENCE TOMOGRAPHY WITH ANGIOGRAPHY OF THE OCULAR FUNDUS IN PATIENTS WITH “THE WET” FORM OF AN AGE-RELATED MACULAR DEGENERATION 345

Daurov S. K., Dolinina O. N., Kamenskikh T. G., Batischeva Yu. S., Kolbenev I. O., Andreychenko O. A., Potemkin S. A., Proskudin R. A.
COMPUTER ANALYSIS OF THE EPIRETINAL MEMBRANE PARAMETERS. 350

Dzhalavyan Y. V., Kamenskikh T. G., Gamayunova K. A., Gaydukova I. Z.
OCCURRENCE AND FEATURES OF UVEITIS IN PATIENTS WITH RHEUMATIC DISEASES: CURRENT PECULIARITIES OF CLINICAL EXAMINATION AND PATIENT MANAGEMENT 358

Dolgova E. A., Filatova V. S.
EFFICIENCY ANALYSIS OF ORTHOKERATOLOGICAL CORRECTION IN THE TREATMENT OF PROGRESSIVE MYOPIA IN CHILDHOOD 361

Doroshenko A. A., Radevich S. B., Postelga A. E., Usanova T. B., Kamenskikh T. G., Usanov D. A.
EFFICIENCY OF NISTAGMUS TREATMENT METHOD USING VIDEOOCULOGRAPHY IN A LONG-TERM OBSERVATION 364

Yeremenko K. Yu., Alexandrova N. N., Tsypyashchuk A. F.
PRIMARY SURGICAL REHABILITATION OF CHILDREN WITH POSTTRAUMATIC ENDOPHTHALMITIS. 369

Zhuravleva A. N., Suleiman E. A., Kiseleva O. A.
SURGICAL METHOD FOR PREVENTION OF SCARING IN CONDUCTING SINUSTRABECULECTOMY . . . 372

Zamytskiy E. A., Zolotarev A. V., Karlova E. V., Zamytskiy P. A.
ANALYSIS OF THE COAGULATES INTENSITY IN LASER TREATMENT OF DIABETIC MACULAR EDEMA IN A NAVILAS ROBOTIC LASER SYSTEM 375

Kamenskikh I. D., Kamenskikh T. G., Kolbenev I. O., Zakharova N. B., Kozletsov A. P., Tuchin V.V.
CLINICAL AND IMMUNOLOGICAL PARALLELS IN THE DIAGNOSIS OF PRIMARY OPEN-ANGLE GLAUCOMA 378

Kamenskikh T. G., Batishcheva Yu. S., Kolbenev I. O., Tsipyashchyk A. F., Andreychenko O. A., Gileva E. V., Vasil’yeva T. V., Zakharova N. B.
EXPERIENCE OF ANTIANGIOGENIC AND CORTICOSTEROID THERAPY OF A DIABETIC MACULAR EDEMA. 383

Kamenskikh T. G., Veselova E. V., M. Meskini, Kolbenev I. O., Lyakhovich V. V.
ANALYSIS OF OPTIC NERVE IN PATIENTS WITH PSEUDOEXPHOLATION SYNDROME AND PSEUDOEXPHOLATION GLAUCOMA. 388

Kamenskikh T. G., Veselova E. V., Filatova V. S., Lyakhovich V. V., Golub' L. K., Karpenko A. A., Alekseyeva E. I., Kamenskikh I. D.
EVALUATION OF THE EFFECTIVENESS OF ANTIGLAUCOMIC OPERATIONS WITH THE USE OF THE EX-PRESS MINI GLAUCOMA SHUNT AND REPEGEL-1 DRAINAGE IN PATIENTS WITH PRIMARY OPEN-ANGLE GLAUCOMA 394

Kalmykov R. V., Popova D. V., Kamenskikh T. G., Genina E. A., Tuchin V. V., Bashkatov A. N.
OCT INVESTIGATION OF INFLUENCE OF CEMENT KILN DUST AND KERATOPROTECTOR MEDICATION ON CORNEA STRUCTURE 400

Filatova V. S., Kamenskikh T. G., Zakharova N. B.
EFFICIENCY ANALYSIS OF LASER MAGNETIC STIMULATION OF AN EYE DRAINAGE SYSTEM IN THE TREATMENT OF PATIENTS WITH PRIMARY OPEN ANGLE GLAUCOMA BASED ON DEVELOPMENTS OF FUNCTIONAL INDICATORS AND BIOCHEMISTRY FACTORS 406

Kozorezova O. V., Kamenskikh T. G., Kolbenev I. O., Zakharova N. B., Kozletsov A. P., Stepanova T. V.
COMPARATIVE ANALYSIS OF BIOCHEMICAL, IMMUNOLOGICAL STATUS IN PATIENTS WITH DIFFERENT STAGES OF DIABETIC RETINOPATHY 412

Kumova S. V., Lunev I. A., Gasparyan E. A., Virsta A. M., Batishcheva Yu. S., Kamenskikh T. G., Dolinina O. N.
DEVELOPMENT OF OPHTHALMIC TRAINING SIMULATOR FOR CATARACT SURGERY 417

Moiseev R. V., Kryuchkov Yu. A., Kamenskikh T. G.
THE EFFECTIVENESS OF THE ATLAS OF OPHTHALMIC INSTRUMENTS (AN APPLICATION FOR SMARTPHONES) IN OPTIMIZATION OF THE EDUCATIONAL PROCESS OF STUDENTS, RESIDENTS, AND OPHTHALMOLOGISTS 420

Nekhorosheva A. A., Popova T. S., Batishcheva Yu. S., Kolbenev I. O.
MODERN ASPECTS OF DIAGNOSTICS AND MONITORING OF TAPETORETINAL DEGENERATION 422

Pronin S. N., Yeliseyev N. Yu., Tsypyaschuk A. F.
THE FEATURES OF GENERAL ANESTHESIA BY SEVOFLURAN IN PEDIATRIC VITREORETINAL SURGERY WITH DIFFERENT DISEASES AND OPHTHALMOSURGERAL PATHOLOGIES. 426

Ryazantseva T. V., Ryazantsev N. S.
INTRAOCULAR AND BLOOD PRESSURE MONITORING OF THE SPIRITUAL ORCHESTRA MUSICIANS 429

Solodkova E. G., Fokin V. P.
EXPERIENCE OF MODIFIED PROCEDURE TREATMENT OF PROGRESSIVE KERATOCONUS BASED ON CORNEAL COLLAGEN CROSS-LINKING WITH FEMTOSECOND FORMATION OF INTRASTROMAL POCKET 431

Shvachkina M. E., Pravdin A. B., Tikhonov D. A., Kamenskikh T. G., Yakovlev D. D., Yakovlev D. A.
ASSESSMENT OF POSSIBILITIES OF TRANSMISSION POLARIZATION MAPPING FOR THE CHARACTERIZATION OF SCLERA MACROSTRUCTURE 435

REQUIREMENTS TO THE MANUSCRIPTS REPRESENTED IN «SARATOV JOURNAL OF MEDICAL SCIENTIFIC RESEARCH». 442

УДК 617.7–082:004:001.8:61:378.4 (470.44-21Саратов) (045) Оригинальная статья

ВЫСОКОТЕХНОЛОГИЧНАЯ ОФТАЛЬМОЛОГИЧЕСКАЯ ПОМОЩЬ В КЛИНИКЕ ГЛАЗНЫХ БОЛЕЗНЕЙ САРАТОВСКОГО ГОСУДАРСТВЕННОГО МЕДИЦИНСКОГО УНИВЕРСИТЕТА

А. Ф. Ципящук *— ФГБОУ ВО «Саратовский ГМУ им. В. И. Разумовского» Минздрава России, главный врач клиники глазных болезней, кандидат медицинских наук;* ***Т. Г. Каменских*** *— ФГБОУ ВО «Саратовский ГМУ им. В. И. Разумовского» Минздрава России, заведующая кафедрой глазных болезней, доктор медицинских наук;* ***Л. Б. Решникова*** *— ФГБОУ ВО «Саратовский ГМУ им. В. И. Разумовского» Минздрава России, клиника глазных болезней, заместитель главного врача по медицинской части, кандидат медицинских наук;* ***Н. А. Полозова*** *— ФГБОУ ВО «Саратовский ГМУ им. В. И. Разумовского» Минздрава России, клиника глазных болезней, заместитель главного врача по организационно-методической работе, кандидат медицинских наук.*

CUTTING EDGE EYE CARE AT THE CLINIC OF EYE DISEASES OF THE SARATOV STATE MEDICAL UNIVERSITY

A. F. Tsipyashchuk *— Saratov State Medical University n.a. V. I. Razumovsky, the Clinic of Eye Diseases, Chief Physician, Candidate of Medical Science;* ***T. G. Kamenskikh*** *— Saratov State Medical University n.a. V. I. Razumovsky, Head of Department of Eye Diseases, Doctor of Medical Science;* ***L. B. Reshnikova*** *— Saratov State Medical University n.a. V. I. Razumovsky, the Clinic of Eye Diseases, Deputy Chief Physician, Candidate of Medical Science;* ***N. A. Polozova*** *— Saratov State Medical University n.a. V. I. Razumovsky, the Clinic of Eye Diseases, Deputy Chief Physician, Candidate of Medical Science.*

Дата поступления — 11.05.2017 г. Дата принятия в печать — 30.05.2017 г.

Ципящук А. Ф., Каменских Т. Г., Решникова Л. Б., Полозова Н. А. **Высокотехнологичная офтальмологическая помощь в клинике глазных болезней Саратовского государственного медицинского университета. Саратовский научно-медицинский журнал 2017; 13 (2): 329–334.**

Цель: анализ результатов оказания высокотехнологичной медицинской помощи (ВМП) в клинике глазных болезней Саратовского государственного медицинского университета (СГМУ). *Материал и методы.* Изучены нормативные правовые акты Министерства здравоохранения РФ, статистические сборники и информационные бюллетени, отчетные документы клиники глазных болезней СГМУ и ряда иных медицинских учреждений, касающиеся оказания ВМП населению. Проведен ретроспективный анализ первичной медицинской документации, амбулаторных карт, историй болезни. В работе использованы методы исследования: социально-гигиенический, ретроспективный, системного анализа, статистический. *Результаты.* Реализация национального проекта «Здоровье» клиникой глазных болезней СГМУ обеспечивается посредством оказания высококачественной офтальмологической помощи жителям Саратовской области и других 29 субъектов РФ. В 2014, 2015 и 2016 гг. по квотам ВМП была оказана помощь 3284 пациентам. Проводятся рефракционные, витреоретинальные, реконструктивно-пластические и оптико-реконструктивные операции, оптическая сквозная кератопластика, кросслинкинг, хирургия глаукомы. Наибольший объем квот ВМП в 2014–2016 гг. реализован по витреоретинальным операциям. *Заключение.* Отмечается значительное улучшение функциональных результатов лечения пациентов, повышение доступности и качества высоких технологий в офтальмологии. Успешному оказанию ВМП способствовали: создание комиссии по отбору пациентов на предоставление ВМП, слаженная работа всего врачебного и среднего медицинского персонала, современное диагностическое и лечебное оборудование.

Ключевые слова: клиника глазных болезней СГМУ, ВМП.

Tsipyashchuk AF, Kamenskikh TG, Reshnikova LB, Polozova NA. **Cutting edge eye care at the Clinic of Eye Diseases of the Saratov State Medical University. Saratov Journal of Medical Scientific Research 2017; 13 (2): 329–334.**

The purpose of study is to analyze the results of providing patients with the high-tech medical care at the Clinic of Eye Diseases of the SSMU. *Material and methods.* Analysis of laws and regulations of the Ministry of Health of the Russian Federation, statistical data, accounting documents of the Clinic of Eye Diseases of the SSMU and a number of other medical institutions that provide patients with the high-tech medical care. A retrospective analysis of original medical records, outpatient medical records, medical charts was carried out. The methods of research that are used in this work include socio-hygienic, retrospective, system analysis, statistical. *Results.* The implementation of the National Project “Health” by the Clinic of eye diseases of the SSMU is made available through the providing residents of the Saratov region and other 29 regions of the Russian Federation with the high-tech ophthalmic care for. According to the statistical data 3,284 patients were provided with the high-tech medical care in 2014, 2015, 2016. Refractive, vitreoretinal, reconstructive-plastic and optico-reconstructive surgeries, optical through keratoplasty, cross-linking, glaucoma surgery are carried out at the Clinic. The largest number of patients provided with high-tech medical care in 2014–2016 had vitreoretinal surgeries. *Conclusion.* There is a significant increase in the functional results of patients’ treatment, increasing accessibility and quality of high technologies in ophthalmology. Successful providing patients with the high-tech medical care was facilitated by the creation of a special commission of identifying the patients required the high-tech medical care, concerted efforts of the physicians and nurses, state-of-the-art diagnostic and therapeutic equipment.

Key words: the Clinic of Eye Diseases of SSMU, the high-tech medical care.

Рис. 1. Оптическая когерентная томография и ангиография диска зрительного нерва и сетчатки

Введение. Заболевания органа зрения следует признать актуальной проблемой современной медицины [1]. Глаукома, возрастная макулярная дегенерация, отслойка сетчатки и другие виды тяжелой офтальмопатологии занимают ведущие места среди причин, приводящих к необратимой потере зрения и существенному ухудшению качества жизни населения в развитых странах. Высокотехнологичная медицинская помощь (ВМП) в офтальмологии включает наиболее сложные, ресурсоемкие технологии, которые используются для диагностики и лечения глазных заболеваний, правила ее оказания закреплены постановлениями Правительства РФ, нормативными правовыми актами Министерства здравоохранения РФ [2–6]. Внедрение в последние десятилетия высокотехнологичных методов в клиническую практику позволило существенно улучшить функциональные результаты хирургического, лазерного и медикаментозного лечения больных с офтальмологической патологией.

Цель: анализ результатов оказания высокотехнологичной медицинской помощи в клинике глазных болезней ФГБОУ ВО «Саратовский ГМУ им. В. И. Разумовского» Минздрава России.

Материал и методы. Изучены нормативные правовые акты Министерства здравоохранения РФ, статистические сборники и информационные бюллетени, отчетные документы клиники глазных болезней ФГБОУ ВО «Саратовский ГМУ им. В. И. Разумовского» Минздрава России и ряда иных медицинских учреждений, касающиеся оказания ВМП населению. Проведен ретроспективный анализ первичной медицинской документации, амбулаторных карт, историй болезни. В работе использованы такие методы исследования, как социально-гигиенический, ретроспективный, системного анализа, статистический.

Результаты. Инновационный подход к реализации национального проекта «Здоровье» в клинике глазных болезней СГМУ, постоянное совершенствование организации оказания медицинской помощи, внедрение новых медицинских технологий за счет оснащения наиболее совершенным медицинским оборудованием, использования расходных материалов новых модификаций, реконструкции клинической базы, обучения сотрудников новейшим диагностическим и лечебным методам в рамках мировых стандартов позволили охватить высококачественной офтальмологической помощью как жителей Саратовской области, так и прилежащих регионов. Офтальмологический профиль высокотехнологичной помощи в нашем регионе является одним из наиболее востребованных, чему способствуют все более высокие функциональные результаты хирургического лечения катаракты, отслойки сетчатки, других глазных заболеваний. Высокие функциональные результаты оказания помощи больным с катарактой, витреоретинальной патологией, глаукомой, последствиями травм глаза, врожденной патологией свидетельствуют об эффективности применения современных методов диагностики с использованием высокоточной аппаратуры, микроинвазивных технологий в офтальмохирургии и инновационных лекарственных средств. В клинике работают 56 врачей, все имеют сертификаты специалиста, 36 врачей имеют высшую, 5 врачей первую, 2 врача вторую квалификационную категорию. В клинике 19 кандидатов медицинских наук. Совершенствование офтальмологической помощи также обеспечивается путем внедрения в клиническую практику эффективных диагностических и лечебных технологий. Среди перспективных направлений современной офтальмологии, которые широко представлены в клинике, выделяются следующие методы диагностики заболеваний сетчатки, зрительного нерва, а также переднего отдела глаза: оптическая когерентная томография, в том числе ангиотомография (рис. 1), конфокальная ретинотомография, ультразвуковая допплерография и другие.

Хирургия катаракты стала микроинвазивной, стандартными являются операции, производимые через микроразрез 2,2 мм с имплантацией мультифокальных, торических интраокулярных линз. Микроинвазивная энергетическая хирургия катаракты с 2010 г. стабильно составляет более 99% от всех операций по поводу катаракты. Значительные успехи достигнуты в микроинвазивной энергетической эндовитреальной хирургии. Витреоретинальная хирургия применяется для лечения регматогенной и тракционной отслоек сетчатки, при макулярном тракционном синдроме, разрывах сетчатки, эпиретинальных мембранах. Совершенствование техники витреоретинальной хирургии и внедрение новых прогрессивных методик позволили поднять оказание помощи на более высокий уровень с получением максимального функционального результата у ранее инкурабельных больных (рис. 2). Хирургическая реабилитация больных с последствиями травм глаза и его придаточного аппарата также осуществляется по программе ВМП. Следует отметить значительный прогресс в хирургии орбиты благодаря использованию спиральной компьютерной томографии, внедрению новых материалов для пластики. Оптическая сквозная кератопластика производится больным с посттравма-

Ответственный автор – Каменских Татьяна Григорьевна
Тел.: (8452) 39-05-13
T-mail: kamtanvan@mail.ru

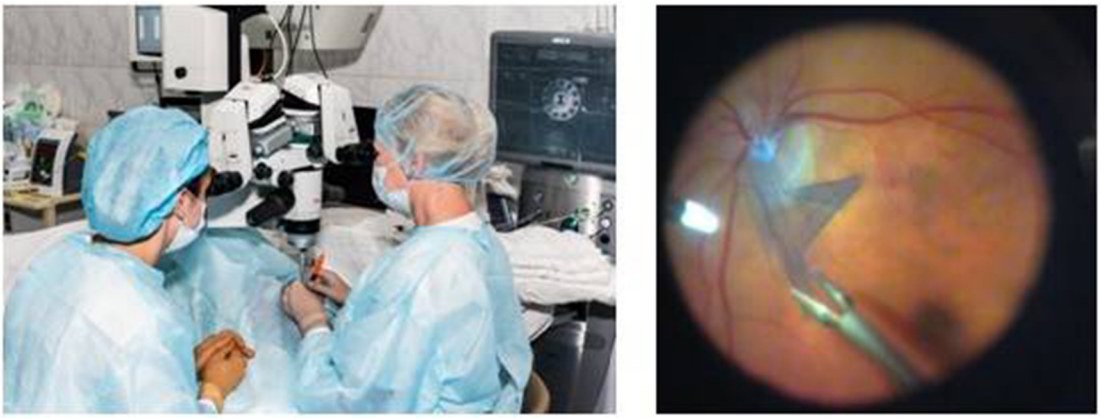

Рис. 2. Витреоретинальная операция

Рис. 3. Эксимерлазерная коррекция аномалий рефракции

тическими, поствоспалительными, дистрофическими помутнениями роговицы.

Широко используется эксимерлазерная хирургия аномалий рефракции, посттравматических изменений роговицы (рис. 3). За счет применения метода кератотопографии более ранними стали диагностика и лечение больных кератоконусом, применяется метод кросс-линкинга.

Одним из важнейших условий качественного оказания ВМП является подготовка квалифицированных кадров. Сотрудники клиники и кафедры глазных болезней проходят обучение и принимают участие в конференциях не только в России, но и за рубежом.

Основные показатели лечебной деятельности клиники глазных болезней представлены в табл. 1.

Таблица 1

Лечебная деятельность клиники глазных болезней СГМУ

Показатель	Годы		
	2014	2015	2016
Общее количество пролеченных пациентов	14870	13130	14321
Количество операций	13793	12175	12564
Средний койко-день	6,7	7,4	7,0
Хирургическая активность	92,7%	92,7%	87,7%

Следует отметить высокую хирургическую активность, а также увеличение доли сложных высокотехнологичных операций, требующих хорошей оснащенности и мастерства хирурга. В 2016 г. увеличилось количество витреоретинальных, эксимерлазерных операций, кератопластик (табл. 2).

Таблица 2

Динамика современных хирургических технологий, осуществляемых в клинике глазных болезней СГМУ

Нозологии и виды высокотехнологичной помощи	Количество по годам			
	2014	2015	2016	Всего
Факоэмульсификация катаракты с имплантацией интраокулярной линзы (ФЭК+ИОЛ)	3860	3392	3772	11024
Витреоретинальные операции по поводу отслойки сетчатки, диабетической ретинопатии, тракционной макулопатии (ВЭ)	1028	1081	1319	3428
Антиглаукомные микроинвазивные операции (АГО)	339	616	466	1421
Кератопластика	18	12	52	82
Лазерные операции	2123	1320	1610	5053
Реконструктивно-пластические операции	75	183	232	491
Интравитреальное введение ингибиторов VEGF	387	1071	936	2394
Интравитреальное введение «Озурдекса»	-	30	352	382
Эксимерлазерные рефракционные операции	-	16	428	444
Прочие	5963	4454	3397	13814
Итого	13793	12175	12564	24718

Таблица 3

Динамика высокотехнологичных видов медицинской помощи, осуществляемых в клинике глазных болезней СГМУ

Нозологии и виды высокотехнологичной помощи	Количество по годам			
	2014	2015	2016	Всего
Комплексное хирургическое лечение глаукомы, включая микроинвазивную энергетическую оптико-реконструктивную и лазерную хирургию с возможной имплантацией силиконового клапанного или металлического дренажа	207	194	16	417
Транспупиллярная, микроинвазивная энергетическая оптико-реконструктивная и эндовитреальная 23, 25 гейджевая хирургия при витреоретинальной патологии различного генеза	851	731	995	2577
Реконструктивно-пластические и оптико-реконструктивные операции при травмах (открытых, закрытых) глаза, его придаточного аппарата, орбиты	68	55	45	168
Комплексное лечение болезней роговицы, включая оптико-реконструктивную и лазерную хирургию, включая интенсивную терапию язв роговицы	20	24	12	56
Хирургическое и/или лучевое лечение злокачественных новообразований глаза, его придаточного аппарата и орбиты, включая внутриорбитальные доброкачественные опухоли; реконструктивно-пластическая хирургия при их последствиях	8	6	-	14
Хирургическое и/или лазерное лечение ретролентальной фиброплазии (ретинопатия недоношенных) с/без применения комплексного офтальмологического обследования под общей анестезией	1	1	-	2
Реконструктивное, восстановительное, реконструктивно-пластическое хирургическое и лазерное лечение при врожденных аномалиях (пороках развития) века, слезного аппарата, глазницы, переднего и заднего сегментов глаза, хрусталика с/без применения комплексного офтальмологического обследования под общей анестезией	23	14	13	50
Итого	1178	1025	1081	3284

С 2002 г. клиника включена в перечень учреждений, участвующих в выполнении государственного задания на оказание высокотехнологической медицинской помощи гражданам РФ за счет средств федерального бюджета (табл. 3). В последние годы в клинике глазных болезней СГМУ наблюдается значительный прогресс в эффективности лечения пациентов с патологией органа зрения.

Как видно из табл. 3, наибольший объем квот ВМП в 2014–2016 гг. реализован по витреоретинальным операциям. Вместе с тем остаются нерешенными задачи, связанные с получением материала для оптической пересадки роговицы, а следовательно, с выполнением оптических кератопластик.

С каждым годом расширяется сфера охвата населения Российской Федерации. Клиника оказывает высокотехнологичную и специализированную офтальмологическую помощь жителям 30 субъектов РФ (табл. 4).

Мы изучили удовлетворенность пациентов оказанной высокотехнологичной медицинской помощью. По данным анкетирования выявлено, что полностью удовлетворены 92% пациентов, частично — 8%.

Согласно постановлению Правительства РФ от 28 ноября 2014 г. № 1273 «О программе государственных гарантий бесплатного оказания гражданам медицинской помощи на 2015 год и на плановый период 2016 и 2017 годов» виды оказания ВМП разделены на два перечня: перечень №1 — включенные в базовую программу ОМС, перечень №2 — не включенные в базовую программу ОМС. С 2015 г. клиника включена в программу оказания высокотехнологич-

Таблица 4

Количество выполненных квот пациентам из различных регионов РФ (по годам) в клинике глазных болезней СГМУ

Субъект РФ	Количество выполненных квот по годам			
	2014	2015	2016	Всего
Архангельская область	30	21	11	62
Астраханская область	176	220	237	633
Белгородская область	1	1	3	5
Волгоградская область	41	12	50	103
Ивановская область	2	-	-	2
Иркутская область	-	-	1	1
Кабардино-Балкарская Республика	3	4	-	7
Калужская область	-	-	3	3
Карачаево-Черкесская Республика	1	1	1	3
Курганская область	-	-	3	3
Магаданская область	1	-	-	1

Субъект РФ	Количество выполненных квот по годам			
	2014	2015	2016	Всего
Мурманская область	1	1	-	2
Новгородская область	1	-	1	2
Орловская область	-	-	14	14
Пензенская область	11	11	20	42
Пермский край	68	40	20	128
Республика Ингушетия	1	-	-	1
Республика Калмыкия	3	-	-	3
Республика Крым	6	-	-	6
Самарская область	1	-	1	2
Саратовская область	760	665	657	2082
Сахалинская область	2	-	-	2
Ставропольский край	16	6	13	35
Тамбовская область	4	1	2	7
Тверская область	3	3	-	6
Тульская область	-	1	-	1
Ульяновская область	3	1	1	5
Ханты-Мансийский автономный округ	12	8	1	21
Чеченская Республика	18	7	33	58
Ямало-Ненецкий автономный округ	13	22	9	44
Итого	1178	1025	1081	3284

Таблица 5

Динамика высокотехнологичных видов медицинской помощи, осуществляемых в клинике глазных болезней СГМУ за счет ОМС

Нозологии и виды высокотехнологичной помощи	Годы		
	2015	2016	Всего
Комплексное хирургическое лечение глаукомы, включая микроинвазивную энергетическую оптико-реконструктивную и лазерную хирургию с возможной имплантацией силиконового клапанного или металлического дренажа	385	369	754
Транспупиллярная, микроинвазивная энергетическая оптико-реконструктивная и эндовитреальная 23, 25 гейджевая хирургия при витреоретинальной патологии различного генеза	70	21	91
Реконструктивно-пластические и оптико-реконструктивные операции при травмах (открытых, закрытых) глаза, его придаточного аппарата, орбиты	35	69	104
Реконструктивное, восстановительное, реконструктивно-пластическое хирургическое и лазерное лечение при врожденных аномалиях (пороках развития) века, слезного аппарата, глазницы, переднего и заднего сегментов глаза, хрусталика с/без применения комплексного офтальмологического обследования под общей анестезией	10	5	15
Итого	500	464	964

ной помощи за счет средств ОМС, результаты работы представлены в табл. 5.

Обсуждение. Обобщая опыт работы в сфере оказания высокотехнологичной медицинской помощи, следует отметить значительное повышение функциональных результатов лечения пациентов, повышение доступности и качества высоких технологий в офтальмологии. Успешному выполнению государственного задания по оказанию высокотехнологичной офтальмологической помощи способствовали: создание комиссии по отбору пациентов на предоставление высокотехнологичной медицинской помощи, слаженная работа всего врачебного и среднего медицинского персонала, современное диагностическое и лечебное оборудование [3–5].

Заключение. Необходимо дальнейшее развитие офтальмологической помощи пациентам, совершенствование организации деятельности медицинских учреждений, оказывающих ВМП данного профиля. Имеется потребность решения актуальных вопросов, связанных с повышением эффективности и обеспечением доступности и качества офтальмологической высокотехнологичной медицинской помощи населению за счет внедрения инновационных технологий и проведения организационных мероприятий.

Конфликт интересов отсутствует.

Авторский вклад: концепция и дизайн исследования, получение данных, написание статьи, интерпретация результатов — А. Ф. Ципящук, Т. Г. Камен-

ских, Л. Б. Решникова, Н. А. Полозова; утверждение рукописи — Т. Г. Каменских.

References (Литература)

1. Belenkov YN. National project “Health” — from the primary link to high-tech medical care. In: Proceedings of the Russian scientific-practical conference “High medical technologies”. Moscow, 2007; p. 61. Russian (Беленков Ю. Н. Национальный проект «Здоровье» — от первичного звена к высокотехнологичной медицинской помощи. В кн.: Сборник материалов Всероссийской научно-практической конференции «Высокие медицинские технологии». М., 2007; с. 61).

2. O programme gosudarstvennyh garantii besplatnogo okazaniya grazhdanam medicinskoi pomoshi na 2015 god i na planovyi period 2016 i 2017 godov: postanovlenie Pravitel’stva ot 28 noyabrya 2014 №1273. Sobranie zakonodatel’stva RF 2015; (52): St. 3150. Russian (О программе государственных гарантий бесплатного оказания гражданам медицинской помощи на 2015 год и на плановый период 2016 и 2017 годов: постановление Правительства РФ от 28 нояб. 2014 г. №1273. Собрание законодательства РФ 2015; (52): ст. 3150).

3. Prioritetnye nacional’nye proekty. Sovet pri Prezidente Rossii po realizacii prioritetnyh nacional’nyh proektov i demograficheskoi politike. Russian (Приоритетные национальные проекты. Совет при Президенте России по реализации приоритетных национальных проектов и демографической политике. URL: http://government.ru/department/288/events/ (23 апреля 2016)).

4. Prikaz Ministerstva zdravoohraneniya RF ot 31 dekabrya 2014 №967n “Ob utverzhdenii perechnya federal’nyh gosudarstvennyh uchrezhdenii, okazyvayushih vysokotehnologichnuyu medicinskuyu pomosh’, ne vklyuchennuyu v bazovuyu programmu obyazatel’nogo medicinskogo strahovaniya, za schet byudzhetnyh assignovanii federal’nogo byudzheta, istochnikom kotoryh v tom chisle yavlyayutsya inye mezhbyudzhetnye transferty, predostavlyaemye iz byudzheta Federal’nogo fonda obyazatel’nogo medicinskogo strahovaniya federal’nomu byudzhetu”. Russian (Приказ Министерства здравоохранения РФ от 31 дек. 2014 г. №967н «Об утверждении перечня федеральных государственных учреждений, оказывающих высокотехнологичную медицинскую помощь, не включенную в базовую программу обязательного медицинского страхования, за счет бюджетных ассигнований федерального бюджета, источником которых в том числе являются иные межбюджетные трансферты, предоставляемые из бюджета Федерального фонда обязательного медицинского страхования федеральному бюджету». URL: http://www.garant.ru/products/ipo/prime/doc/70754714/#ixzz4hjgoXMNO (23 апреля 2016)).

5. Osnovy zakonodatel’stva Rossiiskoi Federacii ob ohrane zdorov’ya grazhdan. FZ ot 22 iyulya 1993 №5487–1 (v red. Federal’nogo zakona ot 22.08.2004 №122-FZ). Russian (Основы законодательства Российской Федерации об охране здоровья граждан: ФЗ от 22 июля 1993 г. №5487–1 (в ред. Федерального закона от 22.08.2004 №122-ФЗ). URL: http://www.consultant.ru/document/cons_doc_LAW_2413 (23 апреля 2016)).

6. Postanovlenie pravitel’stva RF ot 19.12.2016 №403 “O programme gos. garantij besplatnogo okazaniya grazhdanam medicinskoi pomoshi na 2017 god i planovyi period 2018–2019”. Russian (Постановление Правительства РФ от 19.12.2016 №1403 «О программе государственных гарантий бесплатного оказания гражданам медицинской помощи на 2017 год и плановый период 2018–2019»). URL: http://www.garant.ru/hotlaw/federal/1065565 (23 апреля 2016)).

УДК 617.713–089:615.849.19–036.8: [61:378.4] (470.44-21Саратов) (045) Оригинальная статья

ЭФФЕКТИВНОСТЬ СОВРЕМЕННЫХ МЕТОДИК ЛАЗЕРНОЙ РЕФРАКЦИОННОЙ ХИРУРГИИ НА ОСНОВАНИИ ОПЫТА КЛИНИКИ ГЛАЗНЫХ БОЛЕЗНЕЙ СГМУ

Л. С. Барабанова *— ФГБОУ ВО «Саратовский ГМУ им. В. И. Разумовского» Минздрава России, клиника глазных болезней, врач;* ***Т. Г. Каменских*** *— ФГБОУ ВО «Саратовский ГМУ им. В. И. Разумовского» Минздрава России, заведующая кафедрой глазных болезней, доктор медицинских наук;* ***Т. В. Белоусова*** *— ФГБОУ ВО «Саратовский ГМУ им. В. И. Разумовского» Минздрава России, клиника глазных болезней, врач;* ***Е. В. Гилева*** *— ФГБОУ ВО «Саратовский ГМУ им. В. И. Разумовского» Минздрава России, клиника глазных болезней, заведующая отделением, кандидат медицинских наук.*

THE EFFICIENCY OF MODERN METHODICS OF LASER REFRACTIVE SURGERY ACCORDING TO THE CLINICAL EXPERIENCE OF THE OPHTHALMOLOGY CLINIC OF THE SARATOV STATE MEDICAL UNIVERSITY

L. S. Barabanova *— Saratov State Medical University n.a. V. I. Razumovsky, the Clinic of Eye Diseases, Physician;* ***T. G. Kamenskikh*** *— Saratov State Medical University n.a. V. I. Razumovsky, Head of Department of Eye Diseases, Doctor of Medical Science,* ***T. V. Belousova*** *— Saratov State Medical University n.a. V. I. Razumovsky, the Clinic of Eye Diseases, Physician;* ***E. V. Gileva*** *— Saratov State Medical University n.a. V. I. Razumovsky, the Clinic of Eye Diseases, Chief of the Diagnostic Ophthalmology Department, Candidate of Medical Science.*

Дата поступления — 28.04.2017 г. Дата принятия в печать — 30.05.2017 г.

Барабанова Л. С., Каменских Т. Г., Белоусова Т. В., Гилева Е. В. **Эффективность современных методик лазерной рефракционной хирургии на основании опыта клиники глазных болезней СГМУ. Саратовский научно-медицинский журнал 2017; 13 (2): 334–338.**

Цель: сравнительный анализ эффективности различных видов рефракционной лазерной хирургии. *Материал и методы.* Проведен анализ результатов рефракционных операций: ЛАЗИК (72 пациента, 141 глаз) и ТрансФРК (21 пациент, 39 глаз). Среди пациентов было 42 женщины и 50 мужчин; их возраст на момент операции от 18 до 46 лет. В зависимости от степени миопии пациенты разделены на три группы. В работе использован такой метод исследования, как дескриптивная статистика. *Результаты.* Дифференцированный подход к выбору операции оправдан и дает максимально возможный и стабильный функциональный результат. Данные конфокальной микроскопии роговицы показывают уменьшение в эпителии роговицы количества клеток с крупными ядрами (маркеры гипоксии) у прооперированных больных, в отличие от использующих контактные линзы, что подтверждает преимущество лазерной коррекции в сравнении с контактной коррекцией миопии. *Заключение.* Высокая и стабильная восстановленная острота зрения у всех пациентов свидетельствует об эффективности и безопасности эксимерлазерной коррекции зрения при любой степени миопии.

Ключевые слова: ЛАЗИК, ТрансФРК, СГМУ, коррекция зрения.

Barabanova LS, Kamenskikh TG, Belousova TV, Gileva EV. **The efficiency of modern methodics of laser refractive surgery according to the clinical experience of the Ophthalmology Clinic of the Saratov State Medical University. Saratov Journal of Medical Scientific Research 2017; 13 (2): 334–338.**

The purpose of study is to compare an effectiveness of different refractive laser surgery methods. *Material and methods.* 72 LASIK patients (141 eyes) and 21 TransPRK patients (39 eyes) were analyzed. Among them there were 42 women and 50 men. The age of patients at the operation moment was from 18 to 46 years. Patients were divided into 3 groups, according to myopia rate. The research method is descriptive statistics. *Results.* A differentiated approach to the choice of surgery gives the maximum possible and stable functional result. Confocal corneal microscopy data show a decrease in the corneal epithelium of the number of cells with large nuclei (markers of hypoxia) in operated patients, in contrast to patients using contact lenses. This confirms the advantage of laser correction in comparison with contact correction of myopia. *Conclusion.* High and stable recuperated vision sharpness at all patients attests eximer-laser correction efficiency and safety under any myopia rates.

Key words: LASIK, TransPRK, SSMU.

Введение. Актуальность широкого и разнообразного спектра рефракционных операций определяется тем, что на сегодняшний день близорукость является наиболее распространенной рефракционной патологией, требующей эффективной коррекции. В последние годы отмечается рост аномалий рефракции, что ведет к инвалидизации населения, ограничению в выборе профессии. Согласно данным профессора В.В. Нероева, представленным на IX Общероссийском форуме офтальмологов, 37,4% взрослого населения в период наивысшего расцвета физических и творческих сил страдают аномалиями рефракции. Поэтому неудивительно, что рефракционная хирургия — одно из динамично развивающихся направлений офтальмологии.

В XXI в. мировая офтальмология обладает значительными возможностями для коррекции зрения. Наибольшее число операций проводится на роговице. Операции на роговице с целью изменения рефракции глаза получили общее название «рефракционная кератопластика». Первые документально подтвержденные данные об операциях не сохранились, однако известно, что Г. Снеллен описал хирургические операции для исправления астигматизма в 1869 г. [1]. Одной из первых операций для коррекции миопии высокой степени является роговичный кератомилез, предложенный в 1949 г. Суть данного вида операции сводилась к последовательному удалению, замораживанию, обтачиванию и возвращению на место центрального послойного диска роговицы [2].

В 1986 г. впервые был применен метод фоторефракционной кератэктомии, заключающийся в моделировании формы роговицы путем абляции необходимой части роговичной ткани эксимерным лазером.

В 1989 г. I. Buratto и L. Pallikaris впервые провели рефракционную операцию с использованием эксимерного лазера в сочетании с техникой кератомилеза (LASIK). L. Buratto предложил срезать лоскут роговицы толщиной 300 мкм и проводить лазерную абляцию лоскута с внутренней стороны, L. Pallikaris представил вариант кератоабляции на роговичном ложе после срезания поверхностного лоскута роговицы толщиной 160 мкм. В дальнейшем развитие LASIK пошло по пути, указанному L. Pallikaris.

В настоящее время самыми популярными рефракционными операциями являются ФРК и ЛАЗИК [3].

Суть ФРК заключается в бесконтактном воздействии эксимерным лазером исключительно на поверхностные слои роговицы. Лазер, работая в сканирующем режиме, «выглаживает» и «моделирует» ее поверхность. Действия лазера управляются компьютерной программой, что полностью исключает какие-либо ошибки в ходе операции. Происходит «воздействие» на поверхностные слои роговицы [4], и остается «микроэрозия», заживающая в течение 24–72 часов с формированием новой оптической кривизны.

LASIK проводится в два этапа.

Первый этап: создание роговичного лоскута с использованием микрокератома, открывающего доступ к средним слоям роговицы. Процедура занимает 2–5 секунд и абсолютно безболезненна. Формируется одинаковый по толщине по всей его протяженности лоскут в поверхностных слоях роговицы диаметром около 8 мм. С одной стороны он остается прикрепленным к роговице, так что после второй стадии лоскут возвращается на место. Вместо механического микрокератома возможно также использование фемтосекундного лазера [5].

Второй этап: непосредственно лазерная коррекция с использованием управляемого компьютером высокоточного эксимерного лазера для создания нового профиля роговицы, чтобы в дальнейшем лучи фокусировались точно на сетчатке глаза. После перепрофилирования поверхности роговицы поверхностный лоскут роговицы возвращается на свое место. Швы при этом не используются, так как лоскут хорошо фиксируется уже через несколько минут после операции за счет слипчивых («адгезивных») свойств основного вещества роговицы — коллагена. В итоге поверхностный защитный слой роговицы практически не повреждается, поэтому пациент не ощущает после операции практически никакого дискомфорта.

Все действия лазера управляются программой компьютера с заложенными данными, рассчитанными индивидуально для каждого пациента, с максимальной точностью определяющей объем лазерной коррекции. К преимуществам ЛАЗИК относится сохранение анатомических слоев роговицы, быстрое восстановление зрения, безболезненность, стабильность и прогнозируемость результата. Цель ЛАЗИК: приблизить оптику глаза к теоретическому идеалу.

Развитие современных технологий, совершенствование оборудования, используемого в офтальмологии, позволяют не только легко диагностировать аберрации высшего порядка, но и корригировать их. Возможность одномоментной коррекции аберраций как низшего, так и высшего порядка привела к появлению концепции «суперзрения». Это означает, что в результате максимальной коррекции оптических искажений глаз человека становится «оптическим прибором» более высокой точности, при этом острота зрения превышает стандартную норму в 100%, достигая уровня от 120 до 200%, в редких случаях даже более того. При этом повышается и качество послеоперационного зрения (зрение в различных условиях освещенности, в сумерках, при ярком свете и т.д.).

Цель: сравнительный анализ эффективности различных видов рефракционной лазерной хирургии.

Материал и методы. Проведен анализ результатов рефракционных операций: ЛАЗИК (72 пациента, 141 глаз) и ТрансФРК (21 пациент, 39 глаз). Среди

Ответственный автор — Каменских Татьяна Григорьевна
Тел.: (8452) 39-05-13
E-mail: kamtanvan@mail.ru

пациентов было 42 женщины и 50 мужчин; их возраст на момент операции от 18 до 46 лет (табл. 1).

Таблица 1

Количество рефракционных операций, проведенных пациентам разных возрастных групп

Вид рефракционной операции	18–29 лет	30–39 лет	40 лет и старше
ЛАЗИК	43	21	8
ТрансФРК	13	8	-

В зависимости от степени миопии пациенты разделены на три группы. Первая группа включала 31 человека (59 глаз) со слабой степенью миопии: сферический эквивалент рефракции составил от –1,0 до –3,0 D. Во вторую группу вошел 31 человек (60 глаз) со средней степенью миопии: сферический эквивалент рефракции составил от –3,25 до –6,0 D. Третью группу составил 31 человек (61 глаз) с высокой степенью миопии: сферический эквивалент от –6,25 до –9,0 D. Острота зрения с коррекцией от 0,8 до 1,0. Толщина роговицы варьировалась от 493 до 634 мкм. У всех пациентов при проведении кератотопографии отсутствовали признаки кератоконуса.

В клинике глазных болезней СГМУ проводятся рефракционные операции на эксимерлазерной системе SCHWIND AMARIS 750S, которая включает диагностическую станцию SCHWIND SIRIUS и эксимерный лазер SCHWIND AMARIS 750S.

Перед операцией всем пациентам проводилось стандартное офтальмологическое обследование: рефрактометрия, пахиметрия, (OCULUS PARK), визометрия, дуохромный тест, исследование бинокулярного зрения, офтальмобиомикроскопия, кератотопография (система SCHWIND), осмотр периферии глазного дна линзой Гольдмана, рефрактометрия на фоне циклоплегии.

Диагностическая станция SCHWIND SIRIUS позволяет получать и анализировать scheimphlug изображения, проводить кератотопографию, диагностику кератоконуса, пахиметрию, пупиллометрию, кератометрию, контроль статической циклоторсии и проводить экспорт данных в хирургическую систему SCHWIND AMARIS 750S

Всем пациентам выполнена технология ЛАЗИК с помощью эксимерного лазера SCHWIND AMARIS 750S.

Для формирования лоскута роговицы мы используем прецизионный маятникообразный микрокератом SCHWIND CARRIAZO-PENDULAR. К его преимуществам относятся:

— наивысшее качество реза;

— высокая скорость работы — время вакуума 10 сек;

— отсутствие термического эффекта — профилактика термического повреждения роговицы;

— минимальная деформация роговицы в процессе реза;

— легкость и атравматичность отделения лоскута после выполнения реза.

Преимущества эксимерного лазера SCHWIND AMARIS 750S:

— активное слежение за глазом пациента, которое обеспечивает дополнительную безопасность и точность результата операции;

— автоматическая регулировка уровня потока энергии — 80% абляции проводится с высоким уровнем энергии, 20% переходит на более низкий поток, что обеспечивает максимальную гладкость поверхности роговицы;

— интеллектуальная система термоконтроля позволяет предотвратить повреждение окружающей ткани и роговицы даже на высокой скорости абляции.

На протяжении всей операции проводится бесконтактная онлайн пахиметрия. Чтобы предотвратить попадание продуктов абляции под роговичный лоскут, работает инновационная система аспирации.

При планировании операции учитываются возраст пациента, величина рефракции, состояние аккомодации, участие глаза в бинокулярном зрении, роговичный астигматизм по кератотопограмме, возможности его компенсации и величина суммарного астигматизма по данным рефрактометрии.

Выбор вида оперативного лечения осуществляется индивидуально для каждого пациента с учетом данных пахиметрии, кератометрии, величины рефракции, оптической зоны.

Современный уровень развития лазерной рефракционной хирургии позволяет достичь основной цели: когда оптические и зрительные характеристики после операции будут лучше, чем те же показатели в условиях сфероцилиндрической коррекции. Для обработки полученных в ходе исследований данных использовали пакет прикладных статистических программ Statistica 10.0 (Stat Soft Inc, США). Представленная статистическая обработка данных заключалась в проверке соответствия формы распределения количественных признаков нормальному с помощью применения теста Колмогорова — Смирнова. Нулевую гипотезу отвергали в случае $p<0,05$. Для каждого показателя в исследуемых группах вычисляли среднее арифметическое (M), среднюю ошибку среднего арифметического (m), среднеквадратичное отклонение (σ). Показатель достоверности различий (P) определялся с использованием критериев Стьюдента (t). Различия оценивались как достоверные при вероятности 95% ($p<0,05$) и выше.

Результаты. Во всех случаях операция и послеоперационный период протекали без осложнений. У всех пациентов достигнута запланированная эмметропическая рефракция. Остаточная толщина роговицы соответствовала планируемой по программе расчета и составила от 406 до 596 мкм. Через месяц после операции показатель рефракции составил –0,5±0,15 D, сохраняясь стабильным через 3 месяца после операции во всех глазах. Острота зрения без коррекции через 1 месяц составляла 0,9±0,2 с тенденцией к повышению через 3 месяца после операции (табл. 2). У 20 пациентов острота зрения составила 2,0.

Прооперирован пациент, 28 лет. Рефракция OD –3,0 D, рефракция OS –2,5 D. Острота зрения OD с коррекцией 1,0, острота зрения OS с коррекцией 1,0. Через месяц после операции острота зрения OD 1,2, острота зрения OS 1,5, она сохранялась при контрольном осмотре через 3, 6, 12, 18 месяцев.

Прооперированы два пациента с посттравматическим астигматизмом вследствие рубца роговицы. Получено улучшение остроты зрения до 0,8.

Прооперированы 35 пациентов с рецидивом миопической рефракции после проведенной кератотомии.

У больных с косоглазием, анизометропией отмечалось уменьшение угла косоглазия вплоть до 0 градусов.

У пациентов с амблиопией отмечалось значительное увеличение остроты зрения по сравнению с

Таблица 2

Динамика средней некорригированной остроты зрения до операции и в постоперационном периоде при различной исходной степени миопии

Степень миопии, дптр	Средняя некорригированная острота зрения					
	До операции	Срок после операции				
		1 день	1 мес.	3 мес.	6 мес.	12 мес.
— 1,0 — –2,75	0,13±0,07	0,98±0,02	0,98±0,02	0,98±0,02	0,98±0,02	0,98±0,02
— 3,0 — –5,75	0,05±0,03	0,93±0,04	0,97±0,02	0,97±0,02	0,97±0,02	0,97±0,02
— 6,0 — –8,75	0,04±0,01	0,77±0,06	0,86±0,06	0,9±0,04	0,9±0,04	0,92±0,04
— 9,0 — –12,0	0,02±0,01	0,52±0,11	0,58±0,14	0,65±0,11	0,65±0,11	0,65±0,11

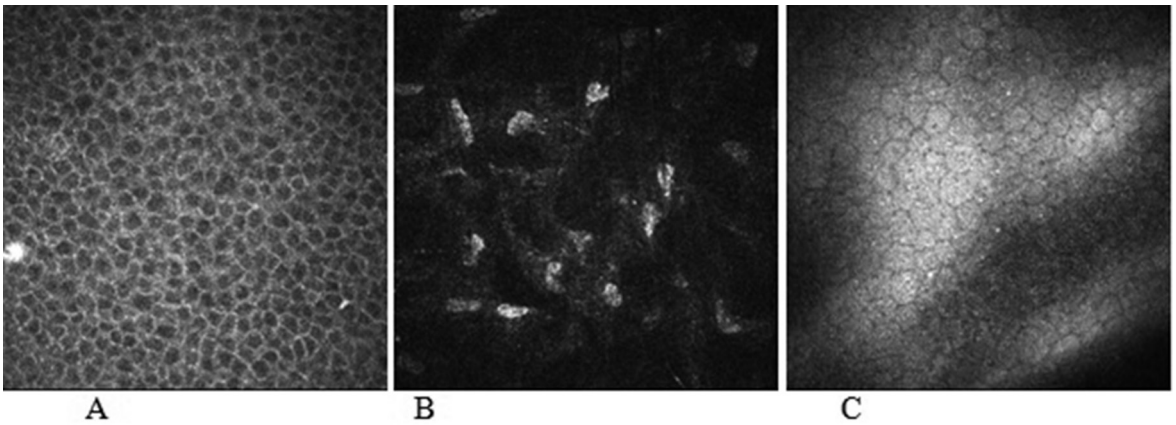

Рис. 1. Конфокальная микроскопия роговицы: А — эпителий (глубина 22 мкм); В — передняя строма (глубина 96 мкм); С — эндотелий (глубина 577 мкм) на фоне ношения контактных линз в течение длительного времени

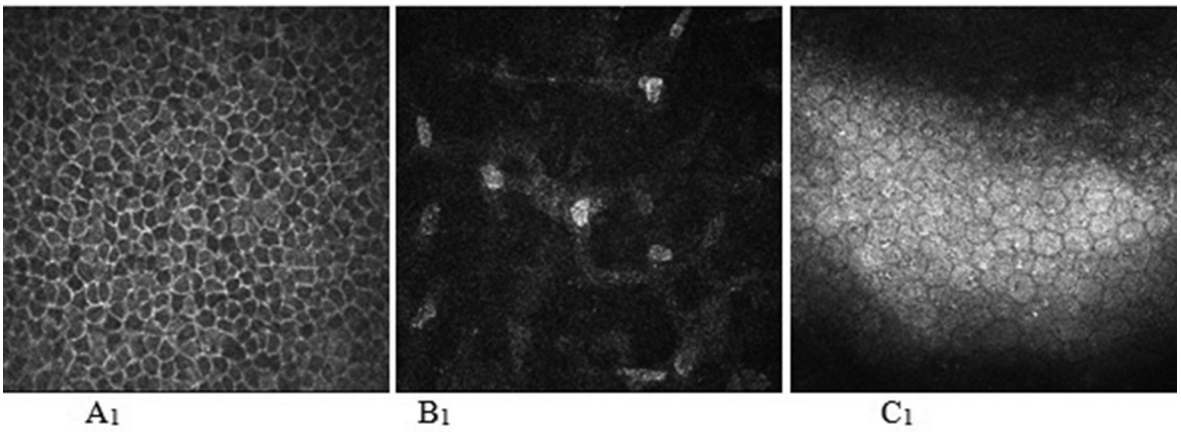

Рис. 2. Конфокальная микроскопия роговицы: A_1 — эпителия (глубина 23 мкм); B_1 — передней стромы (глубина 94 мкм); C_1 — эндотелия (глубина 573 мкм) через месяц после эксимерлазерной коррекции

корригированным сфероцилиндрическими линзами, превышающее ожидаемую.

Прооперирована пациентка с анизометропией. Рефракция OD –4,0 D, рефракция OS –14,0 D. Острота зрения OD с коррекцией 1,0, острота зрения OS с коррекцией 0,4. Через месяц после операции острота зрения OD 1,0, острота зрения OS 0,7 без коррекции.

Всем пациентам проводилась конфокальная микроскопия роговицы перед операцией и через месяц после операции. У пациентов, носивших контактные линзы в течение длительного времени, выявлены клетки эпителия с крупными ядрами, что свидетельствует о гипоксии (рис. 1).

При повторении обследования через месяц после операции число клеток с крупными ядрами значительно уменьшилось, что свидетельствует о безопасности эксимерлазерных операций (рис. 2).

Обсуждение. Учитывая описанные результаты анализа эффективности рефракционных операций у больных с миопией различной степени выраженности, следует отметить, что дифференцированный подход к выбору хирургического вмешательства оправдан и дает максимально возможный и стабильный функциональный результат. Данные конфокальной микроскопии роговицы показывают уменьшение в эпителии роговицы количества клеток с крупными ядрами

(маркеры гипоксии) у прооперированных больных, в отличие от использующих контактные линзы, что подтверждает преимущество лазерной коррекции в сравнении с контактной коррекцией миопии.

Заключение. Высокая и стабильная восстановленная острота зрения у всех пациентов свидетельствует об эффективности и безопасности эксимерлазерной коррекции зрения при любой степени миопии.

Конфликт интересов не заявляется.

Авторский вклад: концепция и дизайн исследования, получение данных, написание статьи, интерпретация результатов — Л.С. Барабанова, Т.Г. Каменских, Т.В. Белоусова, Е.В. Гилева; утверждение рукописи — Т.Г. Каменских.

References (Литература)

1. Balashevich LI. Surgical correction of abnormalities of refraction and accommodation. St. Petersburg: Human, 2009; 296 p. Russian (Балашевич Л.И. Хирургическая коррекция аномалий рефракции и аккомодации. СПб.: Человек, 2009; 296 с.).

2. Kurenkov VV. Guide to excimer laser surgery of the cornea. Moscow: Publishing RAMS, 2002; 197–203 p. Russian (Куренков В.В. Руководство по эксимерлазерной хирургии роговицы. М.: Изд-во РАМН, 2002; 197–203 с.).

3. Rapuano ChJ, Heng W-J. Corneaux. Moscow: GEOTAR Media, 2010; 273 p. Russian (Рапуано Кр.Дж., Хенг В.-Дж. Роговица. М.: ГЭОТАР-Медиа, 2010; 273 с.).

4. Kanski JJ. Clinical ophthalmology: A systematic approach. Moscow: Logosphere, 2006; 150–152 p. Russian (Кански Джек Дж. Клиническая офтальмология: систематизированный подход. М.: Логосфера, 2006; 150–152 с.).

5. Kostenev SV, Chernykh VV. Femtosecond laser surgery. Novosibirsk: Science, 2012; 141 p. Russian (Костенев С. В., Черных В.В. Фемтосекундная лазерная хирургия. Новосибирск: Наука, 2012; 141 с.).

УДК 617.735–002.18+617.735–002.151 Оригинальная статья

КОМБИНИРОВАННЫЙ ПОДХОД К ОПЕРАТИВНОМУ ЛЕЧЕНИЮ ПАЦИЕНТОВ С ПРОЛИФЕРАТИВНОЙ СТАДИЕЙ ДИАБЕТИЧЕСКОЙ РЕТИНОПАТИИ

М.М. Бикбов *— ГБУ «Уфимский научно-исследовательский институт глазных болезней Академии наук Республики Башкортостан», директор, член-корреспондент Академии наук Республики Башкортостан, профессор, доктор медицинских наук;* ***Р.Р. Файзрахманов*** *— ГБУ «Уфимский научно-исследовательский институт глазных болезней Академии наук Республики Башкортостан», заведующий отделением витреоретинальной и лазерной хирургии, доктор медицинских наук;* ***М.Р. Каланов*** *— ГБУ «Уфимский научно-исследовательский институт глазных болезней Академии наук Республики Башкортостан», научный сотрудник отделения витреоретинальной и лазерной хирургии.*

COMBINED APPROACH TO THE SURGICAL TREATMENT OF PATIENTS WITH PROLIFERATIVE STAGE OF DIABETIC RETINOPATHY

M.M. Bikbov *— State Budgetary Institution "Ufa eye research institute of the Academy of Sciences of the Republic of Bashkortostan", Director, member of corr. Academy of Sciences of the Republic of Bashkortostan, Professor, Doctor of Medical Sciences;* ***R.R. Fayzrakhmanov*** *— State Budgetary Institution "Ufa eye research institute of the Academy of Sciences of the Republic of Bashkortostan", the head of the vitreoretinal and laser surgery department, Doctor of Medical Science;* ***M.R. Kalanov*** *— State Budgetary Institution "Ufa eye research institute of the Academy of Sciences of the Republic of Bashkortostan", researcher of vitreoretinal and laser surgery department.*

Дата поступления — 28.04.2017 г. Дата принятия в печать — 30.05.2017 г.

Бикбов М.М., Файзрахманов Р.Р., Каланов М.Р. **Комбинированный подход к оперативному лечению пациентов с пролиферативной стадией диабетической ретинопатии. Саратовский научно-медицинский журнал 2017; 13 (2): 338–345.**

Цель: оценить эффективность комбинированного оперативного лечения у пациентов с пролиферативной стадией диабетической ретинопатии. *Материал и методы*. Обследовано 52 пациента с развитой стадией пролиферативной диабетической ретинопатии. В 1-ю группу включили 30 больных с предварительной интравитреальной инъекцией препарата ранибизумаб, с последующей витрэктомией. Во 2-й группе 22 пациентам проведена витрэктомия без использования блокаторов ангиогенеза. Острота зрения в 1-й группе до лечения соответствовала 0,04±0,02, во 2-й 0,05±0,03. Толщина сетчатки в фовеолярной зоне 1-й группы 358±34 мкм, во 2-й 378±44 мкм; высота комплекса «задняя гиалоидная мембрана (ЗГМ) с фиброглиальной пролиферацией — сетчатка» 670±38 и 710±30 соответственно. *Результаты***.** Острота зрения после лечения повысилась в 4,2 раза (1-я группа); по сравнению с результатами 2-й группы в 2,5 раза. У пациентов 1-й группы интраоперационные геморрагические проявления наблюдались в 36,6% случаях, во 2-й группе у всех больных. Увеличение высоты комплекса «ЗГМ с фиброглиальной пролиферацией — сетчатка» отмечено на 83,3% у пациентов 1-й группы через месяц после инъекции. Высота комплекса в среднем увеличилась до 153±25 мкм, что на 76,6% усилило тракционное воздействие на сетчатку. Регресс неоваскуляризации наступал на 4–8-е сутки после инъекции ранибизумаба у пациентов 1-й группы. Толщина сетчатки в центральной зоне через 10 месяцев после витрэктомии уменьшилась до 220±10 мкм в 1-й группе и до 273±14 мкм во 2-й соответственно. *Заключение***.** Применение ингибиторов ангиогенеза, в частности ранибизумаба, в качестве предоперационной подготовки пациентов с пролиферативной стадией диабетической ретинопатии снижает риск возникновения интра- и послеоперационных геморрагических осложнений, что облегчает проведение витрэктомии, позволяет избежать дополнительных витреоретинальных вмешательств, в связи с чем сохраняется положительный функциональный результат.

Ключевые слова: пролиферативная диабетическая ретинопатия, ингибиторы ангиогенеза, ранибизумаб, витрэктомия, задняя гиалоидная мембрана.

Bikbov MM, Fayzrakhmanov RR, Kalanov MR. **Combined approach to the surgical treatment of patients with proliferative stage of diabetic retinopathy. Saratov Journal of Medical Scientific Research 2017; 13 (2): 338–345.**

Purpose: to evaluate the effectiveness of combined surgical treatment in patients with proliferative stage of diabetic retinopathy. *Material and Methods***.** 52 patients with advanced stage of proliferative diabetic retinopathy who were divided into 2 groups were examined. Group 1 consisted of 30 patients with a preliminary intravitreal injection of ranibizumab, followed by vitrectomy. In group 2, 22 patients underwent vitrectomy without anti-VEGF therapy. Visual acuity in the 1st group before treatment was 0.04±0.02, in the second 0.05±0.03. The thickness of the retina in the foveolar zone of the 1st group was 358±34 μm, in the second 378±44 μm. Height of the complex "PHM with fibro-glial proliferation — retina" 670±38 and 710±30, respectively. *Results.* The visual acuity after treatment increased 4.2 times (group 1), in comparison with the results of the second group by 2.5 times. In patients of the 1st group intraoperative hemorrhagic manifestations were observed in 36.6% of cases, in the 2nd group in all patients. An increase in the height of the complex "PHM with fibro-glial proliferation — retina" was noted in 83.3% in patients of the 1st group one month after the injection. The height of the complex increased on average to 153±25 μm, which in 76.6% increased the traction effect on the retina. The neovascularization regression occurred 4–8 days after ranibizumab injection in group 1 patients. The retinal thickness of the central zone 10 months after vitrectomy decreased to 220±10 μm in the 1st group and to 273±14 μm in the 2nd group, respectively. *Conclusion.* The use of inhibitors of angiogenesis, in particular ranibizumab, as a preoperative preparation of patients with proliferative stage of diabetic retinopathy reduces the risk of intra- and postoperative hemorrhagic complications, which facilitates the implementation of vitrectomy, avoids additional vitreoretinal interventions, in connection with which a positive functional result remains.

Key words: proliferative diabetic retinopathy, angiogenesis inhibitors, ranibizumab, vitrectomy, posterior hyaloid membrane.

Введение. Сахарный диабет (СД) является самым распространенным неинфекционным заболеванием в мире. По оценкам Международной федерации диабета (IDF) в 2013 г. в мире СД страдали более 382 млн человек и еще 462 млн имели нарушение толерантности к глюкозе [1]. К 2035 г. рост числа больных СД прогнозируется до 592 млн человек, ежегодно 700 тыс. человек теряют зрение из-за данного заболевания [2]. По данным Государственного регистра, по состоянию на 01.01.2014 г. в России по обращаемости зарегистрировано 3964889 больных СД, в т.ч. с СД 1-го типа 339360 человек, 2-го типа 3625529 человек [3].

Основной причиной потери зрения у больных СД является пролиферативная диабетическая ретинопатия (ПДР) и диабетический макулярный отек [4, 5]. ПДР характеризуется ростом новообразованных сосудов в витреоретинальном пространстве с последующей пролиферацией задней гиалоидной мембраны (ЗГМ) и образованием фиброглиальной ткани, сокращение которой приводит к таким осложнениям, как гемофтальм, тракционная отслойка сетчатки [6–9].

Рост новообразованных сосудов в ответ на ишемию сетчатки (фактор X) первоначально установлен I. C. Michaelson (1948) более чем полвека назад [10].

Впервые в 1990 г. клинические исследования продемонстрировали повышение концентрации фактора роста эндотелия сосудов (vascular endothelial growth factor — VEGF) в водянистой влаге передней камеры у пациентов с ПДР. Установлено также, что у пациентов с различными стадиями диабетической ретинопатии (ДР) наиболее высокий уровень VEGF обнаруживается именно в пролиферативной стадии [11].

Полученные за последнее время данные об участии VEGF в поражении гематоретинального барьера позволили предложить применение ингибиторов ангиогенеза, в том числе в качестве эффективного способа патогенетического и симптоматического лечения ретинального отека и интраокулярной неоваскуляризации [12–14].

Эффективность и безопасность локальной анти-VEGF терапии при ДР доказана крупными базовыми международными многоцентровыми исследованиями, проведенными в соответствии со всеми правилами доказательной медицины [15, 16] (таблица).

Сегодня существуют три основные стратегии в лечении пациентов с ПДР: фармакологическая (компенсация уровня гликемии, артериального давления, коррекция метаболизма), лазерная и хирургическая. Сочетание данных стратегий лечения нередко позволяет обеспечить более выраженный положительный эффект [17]. Примером такого сочетания служит комбинация антивазопролиферативной терапии с последующей лазеркоагуляцией сетчатки (фокальная/решетка), показавшей свою эффективность в мультицентровых исследованиях READ-2 и RESTORE [18, 19].

Исследования, посвященные анти-VEGF терапии при ДР

Исследование	Количество пациентов (глаз), участвовавших в исследовании	анти-VEGF препарат	Период исследования (мес.)
RISE, RIDE	377	Ranibizumab	24
DRCR.net	854	Ranibizumab	24
READ-2	126	Ranibizumab	24
RESOLVE	151	Ranibizumab	12
RESTORE	345	Ranibizumab	12
BOLT	80	Bevacizumab	24
Macugen 1013	207	Pegaptanib	24
daVinci	176	Aflibercept	12
VISTA	461	Aflibercept	37
VIVID	404	Aflibercept	37

Ответственный автор — Каланов Марат Римович
Тел.: 8 (917) 749-01-27
E-mail: kalanov_marat@mail.ru

В последнее время активно разрабатываются и применяются новые направления лечения ПДР, а именно борьба с интра- и послеоперационными геморрагическими осложнениями. Перспективным является комбинированное лечение, включающее интравитреальное введение ингибиторов ангиогенеза перед оперативным вмешательством — витрэктомией.

Цель: оценить эффективность комбинированного оперативного лечения у пациентов с пролиферативной стадией диабетической ретинопатии.

Материал и методы. В исследовании приняли участие 52 пациента (52 глаза) с сахарным диабетом 2-го типа, осложненным развитой стадией ПДР. Офтальмоскопические проявления характеризовались: неоваскуляризацией сетчатки и диска зрительного нерва, наличием фиброглиальной пролиферации ЗГМ (глиоз II–III степени), захватывающей область диска зрительного нерва и сосудистых аркад, распространяющуюся на среднюю периферию глазного дна, геморрагическими проявлениями в виде преретинальных геморрагий и/или частичного гемофтальма, без признаков тракционной отслойки сетчатки.

Включение пациентов в исследование по клиническим проявлениям проведено в соответствии с классификацией ДР по Л. А. Кацнельсону (1992) [20], степень глиоза оценивалась по L'Esperance (1981) [21].

Длительность СД 2-го типа в среднем составила 13±4 года, 41 пациент (79,0%) принимал инсулин, 11 (21,0%) больных принимали сахароснижающие препараты. У всех больных на момент исследования наблюдалась стадия компенсации (субкомпенсации) СД 2-го типа, целевое значение гликированного гемоглобина *(HbA1c)* ≤8.0%. Среди пациентов было 36 женщин (69,2%) и 16 мужчин (30,8%). Средний возраст составил 59±4 года.

Пациенты были разделены на две основные группы. В 1-ю группу включили 30 больных (30 глаз), которым до хирургического лечения осуществлялось интравитреальное введение препарата ранибизумаб в дозе 0,5 мг (0,05 мл) по стандартной методике, однократно. Данным пациентам проводилась витрэктомия 27 Gauge через один месяц после инъекции. Во 2-й группе 22 больным (22 глаза) проведена витрэктомия 27 Gauge без использования блокаторов ангиогенеза. У всех пациентов была артифакия. Группы однородны, статистических различий по исходным показателям выявлено не было.

Техника 27 Gauge витрэктомии предусматривала полное удаление ЗГМ с фиброглиальной пролиферацией и последующей эндолазеркоагуляцией ретинальных сосудов. При плотном сращении ЗГМ с фиброглиальной пролиферацией с поверхностью сетчатки оставлялись «островки» пролиферативной ткани. Всем пациентам планировалась тампонада витреальной полости газовоздушной смесью C2F6. Срок наблюдения составил 10 месяцев.

Перед операцией осуществлялось стандартное офтальмологическое обследование, включая оптическую когерентную томографию макулярной области (RetinaScan-3000, NIDEK). Макулярная область протяженностью 6000 мкм тестировалась в режиме «macula multi», включая область фовеа 1500 мкм от центра. Высоту комплекса «ЗГМ с фиброглиальной пролиферацией — сетчатка» измеряли в области фовеа и над диском зрительного нерва. Для визуальной оценки васкулярного компонента ЗГМ с фиброглиальной пролиферацией использовалась фоторегистрация цветных снимков глазного дна с использованием немидриатической фундус-камеры (VISUCAM 500® (Carl Zeiss Meditec AG)) в режиме «color».

Протокол исследования одобрен на заседании этического комитета ГБУ «Уфимский НИИ глазных болезней АН РБ» от 7 сентября 2016 г. (протокол №31). Всеми пациентами подписано информированное согласие на участие в исследовании.

Статистическую обработку результатов проводили с использованием методов описательной статистики, однофакторного дисперсионного анализа и апостериорного критерия Дункана (Duncan's test) для множественного сравнения. Все полученные данные соответствовали правилу нормального распределения. Различия считались значимыми при $p<0,05$.

Результаты. До оперативного лечения острота зрения в 1-й группе соответствовала 0,04±0,02, во 2-й 0,05±0,03. Толщина сетчатки в фовеолярной зоне 1-й группы была 358±34 мкм, во 2-й 378±44 мкм; высота «ЗГМ с фиброглиальной пролиферацией — сетчатка» 670±38 и 710±30 соответственно.

У пациентов 1-й группы через месяц после интравитреального введения ранибизумаба статистически достоверного изменения остроты зрения выявлено не было: в 83,3% случаев данный показатель соответствовал 0,06±0,02; в 16,7% остался дооперационный показатель. Повышение функциональных параметров выявлено после проведения витреоретинального вмешательства: повышение остроты зрения до 0,25±0,1 ($p<0,05$ в сравнении с данными до операции) с дальнейшей сохранностью в течение трех месяцев. Во 2-й группе после витреоретинального вмешательства наблюдалась низкая тенденция повышения функциональных параметров, что характеризовалось улучшением зрения до 0,15±0,05 и сохранением такого показателя до 1,5 месяца (рис. 1). При более длительном сроке наблюдения выявлено, что через 10 месяцев в группе без использования блокаторов ангиогенеза центральное зрение было хуже, чем в группе с предварительной блокадой, практически в 2 раза. Общая тенденция депрессии функциональных показателей на протяжении всего периода наблюдения обусловлена динамичностью основного заболевания с прогрессированием апоптоза рецепторного пула сетчатки.

Разница функциональных параметров центрального зрения через месяц после проведения оперативного вмешательства (в 1,7 раза) определялась интраоперационными особенностями, в частности геморрагическим синдромом. Так, у пациентов 1-й группы в ходе витреоретинального вмешательства, при иссечении ЗГМ с фиброглиальной пролиферацией, интраоперационные геморрагические проявления наблюдались в 36,6%, в отличие от пациентов 2-й группы, где во всех случаях наблюдалась разблокировка сосудистого русла. При этом в 27,2% случаев во 2-й группе наблюдалось выраженное кровотечение из ретинальных сосудов и пролиферативной ткани, в связи с чем применена кратковременная тампонада витреальной полости перфторорганическим соединением (ПФОС) в течение трех дней, с последующей его заменой на силиконовое масло. В 72,8% отмечалась умеренная геморрагия с последующей возможностью замены ПФОС на газовоздушную смесь в течение трех суток после витрэктомии. Всем пациентам проведена эндолазеркоагуляция ретинальных сосудов и вдоль сосудистых аркад. Значительная разница в особенностях интраоперационных геморрагий обусловлена тем, что у пациентов 1-й группы к моменту операции большая часть измененной ЗГМ с фиброглиальной пролиферацией

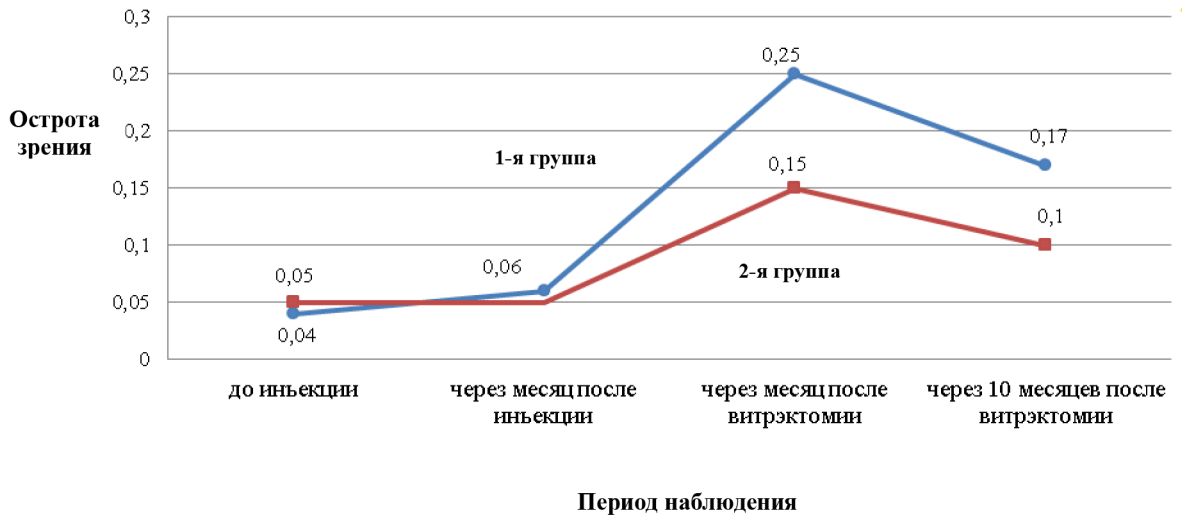

Рис. 1. Динамика остроты зрения в ходе комбинированного оперативного лечения

была аваскулярна за счет эффекта антивазопролиферативного препарата.

У пациентов 1-й группы удалить пролиферативную ткань полностью удалось в 76,6%, во 2-й группе в 72,7%. В 23,4% случаев у пациентов 1-й группы и в 27,3% случаев у пациентов 2-й группы оставлены «островки», отграниченные лазеркаогулянтами. Подобные участки обусловлены переходом преретинальной шварты в интраретинальную. В трех случаях (10,0%) у пациентов 1-й группы интраоперационно наблюдались локальные участки с тракционной отслойкой сетчатки в местах плотного контакта фиброглиальной ткани с сетчаткой, разрывы сетчатки были заблокированы лазеркаогулянтами. Во всех случаях проведена тампонада витреальной полости газовоздушной смесью. Во 2-й группе у шести пациентов наблюдались локальные участки тракционной отслойкой сетчатки, имевшие остаточные «островки» пролиферативной ткани, и именно у этих больных операция завершилась силиконовой тампонадой витреальной полости.

Возможность использования газовоздушной смеси у пациентов 1-й группы, в отличие от пациентов 2-й группы, по завершении оперативного лечения обусловлена запустеванием сосудистого русла после использования блокаторов ангиогенеза, что снижает риск геморрагий, а также определяет возможность отделения фиброглиальной ткани без разрыва новообразованных сосудов.

У пациентов 1-й группы, в терапии которых использовались ингибиторы ангиогенеза, ранние послеоперационные геморрагические осложнения наблюдались в 26,6%, отдаленные в 16,6% в виде преретинальных геморрагий и кровоизлияний в витреальную полость, которые купировались на фоне консервативной терапии в течение месяца. Геморрагический компонент, присутствующий в послеоперационном периоде, обусловлен прогрессированием основного заболевания, направленного на разблокировку сосудистого русла сетчатки.

Во 2-й группе (пациенты без предварительной антивазопролиферативной терапии) послеоперационные осложнения наблюдались значительно чаще. Так, в раннем послеоперационном периоде у 11 больных, которым была проведена кратковременная тампонада ПФОС (3 дня) с последующей заменой на газовоздушную смесь, в раннем послеоперационном периоде геморрагические осложнения наблюдались в виде кровоизлияний в витреальную полость. Из них в восьми случаях произошел регресс кровоизлияния на фоне консервативной терапии; трем пациентам осуществлено дополнительное витреоретинальное вмешательство: промывание витреальной полости с последующей силиконовой тампонадой, которая была нивелирована через 3 месяца. У пяти пациентов, которым была проведена одномоментная замена ПФОС на газовоздушную смесь, ранние геморрагические осложнения наблюдались в виде преретинальных геморрагий. В отдаленном послеоперационном периоде геморрагические осложнения наблюдались в виде кровоизлияний в витреальную полость в четырех случаях (из 13 оставшихся пациентов с газовоздушной тампонадой). В связи с неэффективностью консервативной терапии им было сделано промывание витреальной полости с силиконовой тампонадой. У остальных девяти пациентов в сроки наблюдения от 2 до 10 месяцев геморрагические осложнения проявлялись в виде мазков крови. Следует отметить, что у пациентов с силиконовой тампонадой геморрагические осложнения не наблюдались в течение всего срока тампонады и после его удаления.

Основой оперативного лечения при ПДР является удаление ЗГМ с фиброглиальной пролиферацией, поэтому исследование ее морфологии чрезвычайно важно. При исследовании васкулярного компонента в 1-й группе наблюдали регресс новообразованных сосудов у всех пациентов. Отмечено, что аваскуляризация ЗГМ с фиброглиальной пролиферацией наступала уже на 4–8-е сутки после инъекции ранибизумаба и сохранялась до месяца (рис. 2–4).

Кроме того, у пациентов 1-й группы увеличение высоты и визуальное уплотнение комплекса «ЗГМ с фиброглиальной пролиферацией — сетчатка» без изменения площади его расположения отмечены у 25 пациентов (83,3%) через месяц после интравитреального введения ранибизумаба. По данным оптической когерентной томографии, высота комплекса в среднем увеличилась до 153±25 мкм при уменьшении средней толщины сетчатки в фовеа. Результатом данных изменений явилось увеличение расстояния в патологически измененном витреоре-

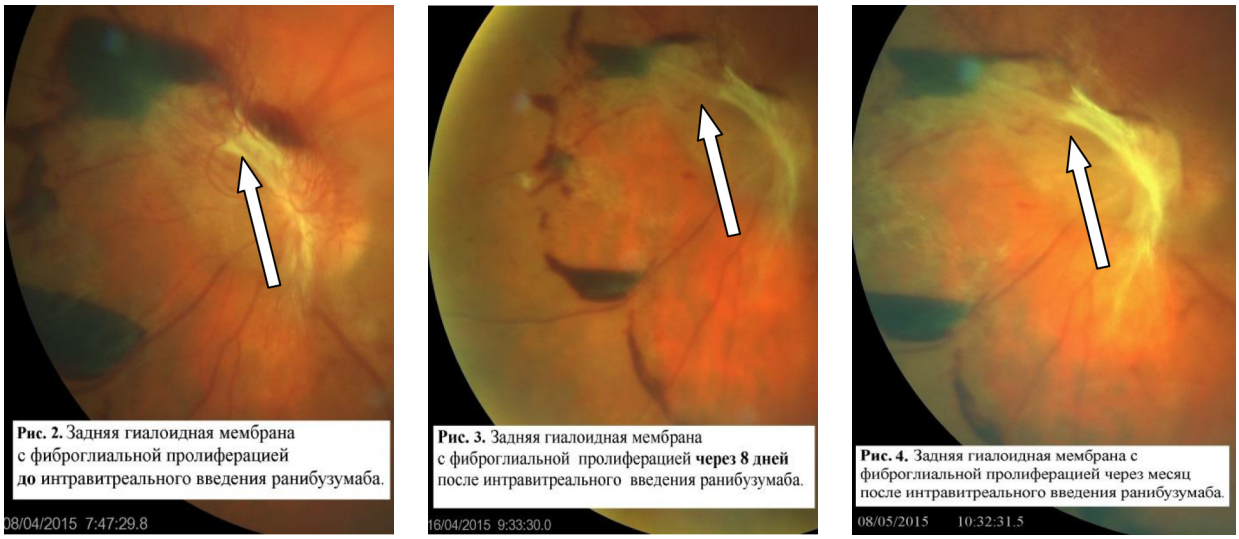

Рис. 2–4. Регресс васкуляризации ЗГМ с фиброглиальной пролиферацией на фоне анти-VEGF терапии

тинальном пространстве, что частично усилило тракционное воздействие на сетчатку (в 76,6% случаев). Тракционная отслойка сетчатки не наблюдалась ни в одном случае, что свидетельствует об отсутствии отрицательного эффекта препарата (рис. 5–8).

При анализе толщины сетчатки в центральной зоне, по данным оптической когерентной томографии, выявлено ее увеличение до проведения оперативного лечения. Так, в 1-й группе данная величина соответствовала 358±34 мкм, во 2-й 378±44 мкм, что обусловлено отечным процессом в фовеолярной зоне. После интравитреального введения антивазопролиферативного препарата выявлена тенденция к уменьшению данного параметра до 290±28 мкм за счет антиангиогенного эффекта ранибизумаба. Наиболее показательным моментом является динамика морфологических параметров центрального отдела после проведения витрэктомии: в 1-й группе толщина центрального отдела соответствовала 180±26 ($p<0,05$ в сравнении с данными до оперативного лечения), во 2-й 211±24 ($p<0,05$ в сравнении с данными до оперативного лечения). При динамическом наблюдении определилось ухудшение данного показателя у пациентов в 1-й и 2-й группах: через 3 месяца после витрэктомии 210±15 мкм и 255±14 мкм ($p<0,05$ в сравнении с данными до оперативного лечения) соответственно, через 10 месяцев 220±10 мкм ($p1\text{-}2<0,05$ в сравнении с данными до оперативного лечения) и 273±14 мкм ($p<0,05$ в сравнении с данными до оперативного лечения) соответственно. Важно отметить, что по истечении всего срока динамического наблюдения однократное использование антивазопролиферативного препарата в сочетании с витрэктомией демонстрирует более положительные результаты в сравнении с показателями 2-й группы.

Обсуждение. В 2011 г. группой израильских ученых (Waisbourd M. с соавт.) проведен сравнительный анализ результатов об эффективности антивазопролиферативной терапии перед витрэктомией у пациентов с ПДР [22]. По результатам, представленным авторами, выявлено, что интравитреальное введение анти-VEGF препарата в среднем за 5–7 дней перед витрэктомией у пациентов с ПДР является эффективным методом лечения в плане запустевания новообразованных сосудов, профилактики рецидивирующих кровоизлияний, а также возможности максимального удаления фиброглиальной ткани и способствует значительному уменьшению риска возникновения интра- и послеоперационных геморрагических осложнений.

Отечественными авторами (Нероев В. В. с соавт.) выявлено, что в группе пациентов с ПДР без предварительной анти-VEGF терапией перед витрэктомией в 45% случаев наблюдались рецидивы кровоизлияний в витреальную полость, вследствие чего получены неудовлетворительные морфофункциональные результаты. Однако в группе пациентов с ПДР, которым проводилось интравитреальное введение анти-VEGF препарата, в частности ранибизумаба, за 7 дней перед витрэктомией отмечено, что применение данной методики лечения предупреждает риск прогрессирования неоваскуляризации, но усиливает тракционный компонент, связанный с сокращением пролиферативной ткани в связи с редукцией новообразованных сосудов. К тому же указанная методика позволяет избежать возникновения массивных интраоперационных кровотечений, создает благоприятные условия для максимально возможного и щадящего удаления фиброглиальной ткани, значительно снижает процент осложнений, связанных с возникновением кровотечений как в раннем, так и в позднем послеоперационном периоде, обеспечивает значительное повышение эффективности хирургического лечения больных с тяжелыми формами ПДР и улучшает анатомический и функциональный результат [23].

Таким образом, техника комбинированного подхода к лечению пациентов с ПДР, включающая использование блокаторов ангиогенеза в сочетании с витрэктомией, демонстрирует преимущество в отношении морфологических параметров сетчатки в сравнении с показателями группы без использования ингибиторов ангиогенеза.

Полученные нами результаты исследования схожи и подтверждаются данными отечественных и зарубежных офтальмологов.

Заключение. В результате проведенного исследования острота зрения повышается в 4,2 раза (1-я группа) в сравнении с результатами 2-й группы (в 2,5 раза с последующей сохранностью на протяжении трех месяцев). Снижение функциональных результатов во 2-й группе обусловлено тяжестью витрео-

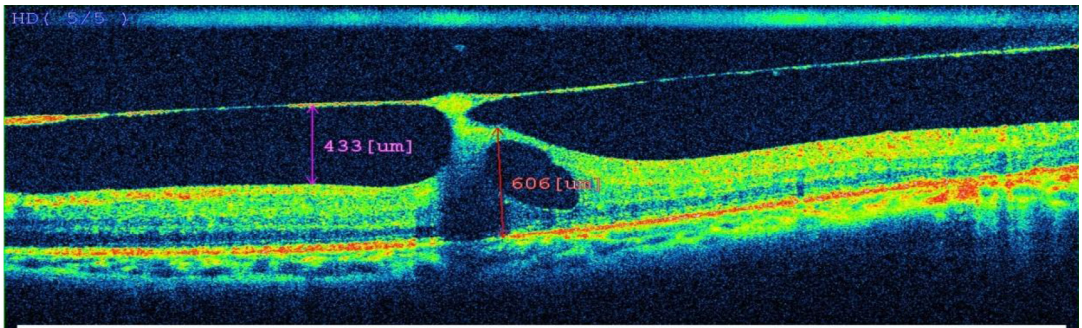

Рис. 5. Высота комплекса «ЗГМ с фиброглиальной пролиферацией – сетчатка» и толщина сетчатки в области фовеа до интравитреального введения ранибузумаба.

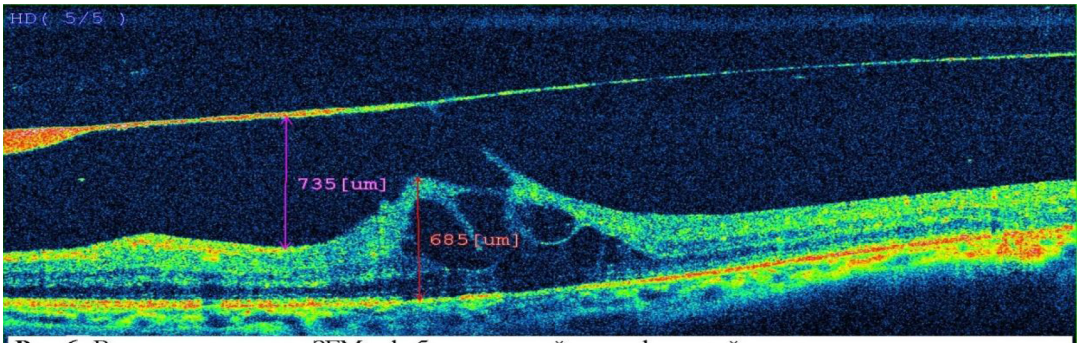

Рис. 6. Высота комплекса «ЗГМ с фиброглиальной пролиферацией – сетчатка» и толщина сетчатки в области фовеа через месяц после интравитреального введения ранибузумаба.

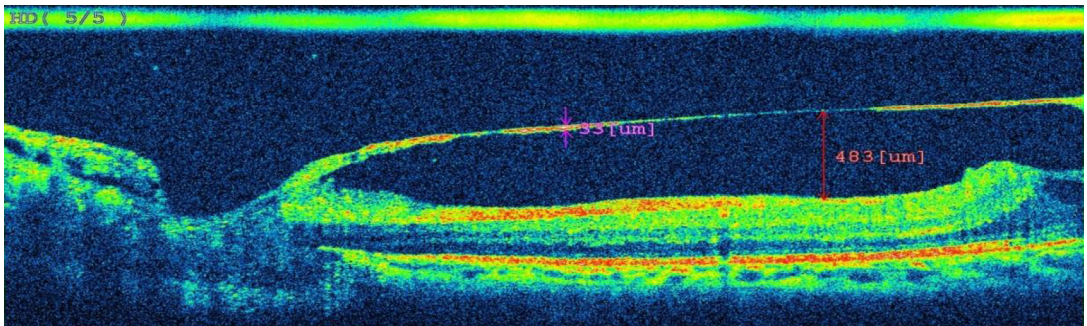

Рис. 7. Высота комплекса «ЗГМ с фиброглиальной пролиферацией – сетчатка» в области диска зрительного нерва до интравитреального введения ранибузумаба.

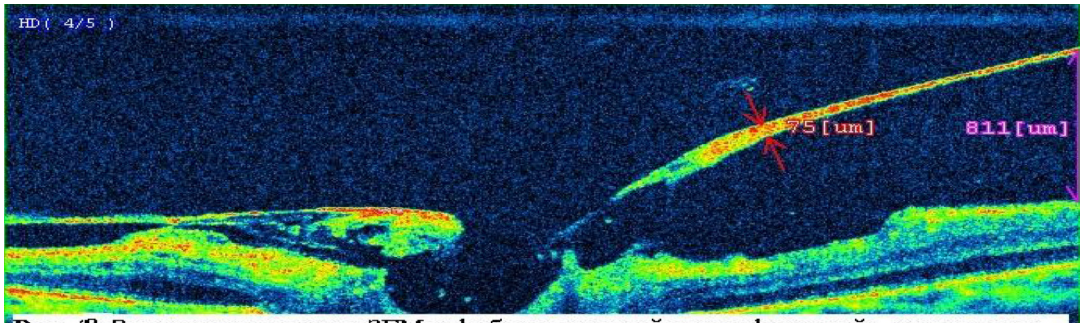

Рис. 8. Высота комплекса «ЗГМ с фиброглиальной пролиферацией – сетчатка» в области диска зрительного нерва через месяц после интравитреального введения ранибузумаба.

Рис. 5–8. Изменение витреоретинального пространства, по данным оптической когерентной томографии

ретинальных вмешательств, связанных с разбалансировкой сосудистого русла, что проявилось в виде геморрагий во всех случаях, в отличие от результатов в 1-й группе, где число геморрагий составило 36,6%. У пациентов 1-й группы после применения ингибиторов ангиогенеза, в частности ранибизумаба, интра- и послеоперационные геморрагические осложнения были минимальны, что позволило провести операцию в один этап с применением газавоздушной смеси. У пациентов 2-й группы во всех случаях применялось ПФОС, в 19 случаях (86,3%) проводилось дополнительное витреоретинальное вмешательство. Из 22 пациентов 2-й группы в шести случаях (27,2%) проводилось три дополнительных вмешательства, в семи случаях (31,8%) два, в пяти случаях (22,7%) одно, и только у четырех пациентов (18,3%) первичное витреоретинальное вмешательство проведено в один этап. Следует отметить, что для стабилизации состояния глазного дна в 13 случаях применялась силиконовая тампонада.

Снижение высоты макулярной зоны в центральном отделе после проведения оперативного лечения, в частности через 10 месяцев, до 220±10 мкм (p1-2<0,05 в сравнении с данными до оперативного лечения) в 1-й группе обусловлено возможностью полного отделения фиброглиальной ткани во время основного витреоретинального вмешательства в отличие от 2-й группы.

Таким образом, использование ингибиторов ангиогенеза, в частности ранибизумаба, в качестве предоперационной подготовки пациентов с пролиферативной стадией диабетической ретинопатии снижает риск возникновения интра- и послеоперационных геморрагических осложнений, что облегчает проведение витрэктомии, позволяет избежать дополнительных витреоретинальных вмешательств, в связи с чем сохраняется положительный функциональный результат. После интравитреального введения ранибизумаба уже на 4–8-е сутки наступает регресс новообразованных сосудов, который сохраняется до месяца, однако через месяц после инъекции происходит увеличение расстояния комплекса «ЗГМ с фиброглиальной пролиферацией — сетчатка», что в 76,6% усиливает тракционное воздействие на сетчатку, поэтому стоит задуматься о проведении витрэктомии в сроки от одной до двух недель после инъекции. В независимости от выбранной методики лечения больных с пролиферативной стадией диабетической ретинопатии, витрэктомия достоверно снижает толщину сетчатки в области фовеа и способствует улучшению функциональных результатов.

Конфликт интересов не заявляется.

Авторский вклад: концепция и дизайн исследования, написание статьи — Р.Р. Файзрахманов, М.Р. Каланов; анализ данных — Р.Р. Файзрахманов; получение данных (непосредственное выполнение экспериментов, исследований), интерпретация результатов — М.Р. Каланов; утверждение рукописи для публикации — М.М. Бикбов.

References (Литература)

1. Diabetes Atlas. 6th ed. IDF. URL: http://www.diabetesatlas.org/component/attachments/?task=download&id=76 (2013)
2. Diabetes Atlas. 4th ed. IDF. URL: http://www.diabetesatlas.org/component/attachments/?task=download&id=75 (2009)
3. Khodjaev NS. International project “Barometer of diabetic retinopathy”. New in Ophthalmology 2015; (4): 56–60. Russian (Ходжаев Н.С. Международный проект «Барометр диабетической ретинопатии». Новое в офтальмологии 2015; (4): 56–60).
4. Shaw JE, Sicree RA, Zimmet PZ. Global estimates of the prevalence of diabetes for 2010 and 2030. Diabetes Research and Clinical Practice 2010; 87 (1): 4–14.
5. Bikbov MM, Fayzrakhmanov RR, Gil’manshin TR, Gilyazova II. The effect of an intravitreal implant with dexamethasone on the parameters of the foveolar zone in the occlusion of the central vein of the retina. Vestnik oftal’mologii 2016; (2): 21–25. Russian (Бикбов М.М., Файзрахманов Р.Р., Гильманшин Т.Р., Гилязова И.И. Влияние интравитреального имплантата с дексаметазоном на параметры фовеолярной зоны при окклюзии центральной вены сетчатки. Вестник офтальмологии 2016; (2): 21–25).
6. Elia JD. Diabetic Retinopathy. Humana Press, a part of Springer Science + Business Media. LLC 2008: 500.
7. Sdobnikova IV. The role of removal of the posterior membrane in the transvitreal surgery of proliferative diabetic retinopathy. PhD abstract. Moscow, 1996; 121 p. Russian (Сдобникова И.В. Роль удаления заднегиалоидной мембраны в трансвитреальной хирургии пролиферативной диабетической ретинопатии: автореф. дис. … канд. мед. наук. М., 1996; 121 с.).
8. WHO. Prevention of blindness from diabetes mellitus: Report of a WHO consultation in Geneva. Switzerland. WHO press 2005: 39.
9. Bikbov MM, Fayzrakhmanov RR, Yarmukhametova AL, Kalanov MR. Modern approaches to the surgical treatment of proliferative diabetic retinopathy. Medical Almanac 2015; (1): 86–89. Russian (Бикбов М.М., Файзрахманов Р.Р., Ярмухаметова А.Л., Каланов М.Р. Современные подходы к хирургическому лечению пролиферативной диабетической ретинопатии. Медицинский альманах 2015; (1): 86–89).
10. Michaelson IC. The mode of development the vascular system of the retina with some observation on its significance for certain retinal disorders. Trans Ophthalmol Soc UK 1948; 68: 137–180.
11. Bikbov MM, Fayzrakhmanov RR, Yarmukhametova AL. Morphometric evaluation of the macular zone with spongy diabetic macular edema on the background of antivasoproliferative therapy. Vestnik Oftal’mologii 2014; 130 (1): 37–41. Russian (Бикбов М.М., Файзрахманов Р.Р., Ярмухаметова А.Л. Морфометрическая оценка макулярной зоны при губчатом диабетическом макулярном отеке на фоне антивазопролиферативной терапии. Вестник офтальмологии 2014; 130 (1): 37–41).
12. Senger DR, Galli SJ, Dvorak AM, et al. Tumor cells secrete a vascular permeability factor that promotes accumulation of ascites fluid. Science 1983; 219: 983–985.
13. Miller JW, Adamis AP, Shima DT, et al. Vascular endothelial growth factor/vascular permeability factor is temporally and spatially correlated with ocular angiogenesis in a primate model. Am J Ophthalmol 1994; 145: 574–584.
14. Bikbov MM, Fayzrakhmanov RR. Features of antivasoproliferative therapy in patients with active fibrovascular membrane in age-related macular degeneration. Medical Almanac 2015; 36 (1): 93–95. Russian (Бикбов М.М., Файзрахманов Р.Р. Особенности антивазопролиферативной терапии у пациентов с активной фиброваскулярной мембраной при возрастной макулярной дегенерации. Медицинский альманах 2015; 36 (1): 93–95).
15. Ning Ch, Ian YW, Tien YW. Ocular Anti-VEGF Therapy for Diabetic Retinopathy: Overview of Clinical Efficacy and Evolving Applications. Diabetes Care 2014; 37 (4): 900–905.
16. Do DV, Nguyen QD, Vitti R, et al. Intravitreal Aflibercept Injection in Diabetic Macular Edema Patients with and without Prior Anti-Vascular Endothelial Growth Factor Treatment: Outcomes from the Phase 3 Program. Ophthalmol 2016; 123 (4): 850–706.
17. Fayzrakhmanov RR, Yarmukhametova AL, Kalanov MR. Combined surgical treatment of patients with proliferative stage of diabetic retinopathy. Tochka zreniya. Vostok — Zapad 2016; (1): 116–120. Russian (Файзрахманов Р.Р., Ярмухаметова А.Л., Каланов М.Р. Комбинированное хирургическое лечение пациентов с пролиферативной стадией диабетической ретинопатии. Точка зрения. Восток — Запад 2016; (1): 116–120).
18. Mitchell P, Bandello F, Schmidt-Erfurth U, et al. The RESTORE study: ranibizumab monotherapy or combined with

laser versus laser monotherapy for diabetic macular edema. Ophthalmol 2011; 118: 615–625.

19. Nguyen QD, Shah SM, Heier JS, et al. Primary end point (six months) results of the Ranibizumab for Edema of the macula in diabetes (READ-2) study. Ophthalmol 2009; 116: 2175–2181.

20. Katsnel'son LA. Clinical forms of diabetic retinopathy. Vestnik oftal'mologii 1979; 6: 43–47. Russian (Кацнельсон Л.А. Клинические формы диабетической ретинопатии. Вестник офтальмологии 1979; 6: 43–47).

21. L'Esperance FA. Jr, James WA. Jr, Friedman EA, et al. Long-term retention of vision following vitrectomy in diabetic patients. Diabetes Care 1981; 4 (6): 631–633.

22. Waisbourd M, Goldstein M, Loewenstein A. Treatment of diabetic retinopathy with anti-VEGF drugs. Acta Ophthalmol 2011; 89 (3): 203–207.

23. Neroev VV, Sarygina OI, Iljuhin PA. The role of ranibizumab in the prevention of complications in the surgery of proliferative diabetic retinopathy. Rossijskij oftal'mologicheskij zhurnal 2011; 4 (4): 54–58. Russian (Нероев В.В., Сарыгина О.И., Илюхин П.А. Роль ранибизумаба в профилактике осложнений в хирургии пролиферативной диабетической ретинопатии. Российский офтальмологический журнал 2011; 4 (4): 54–58.

УДК 617.735–044.3-053-073.755–073.756.8 (045) Оригинальная статья

ФЛЮОРЕСЦЕНТНАЯ АНГИОГРАФИЯ И ОПТИЧЕСКАЯ КОГЕРЕНТНАЯ ТОМОГРАФИЯ С АНГИОГРАФИЕЙ ГЛАЗНОГО ДНА У ПАЦИЕНТОВ С «ВЛАЖНОЙ» ФОРМОЙ ВОЗРАСТНОЙ МАКУЛЯРНОЙ ДЕГЕНЕРАЦИИ

А.М. Вирста *— ФГБОУ ВО «Саратовский ГМУ им. В.И. Разумовского» Минздрава России, аспирант кафедры глазных болезней;* ***Т.Г. Каменских*** *— ФГБОУ ВО «Саратовский ГМУ им. В.И. Разумовского» Минздрава России, заведующая кафедрой глазных болезней, доктор медицинских наук;* ***Н.Р. Нугаева*** *— ФГБОУ ВО «Саратовский ГМУ им. В.И. Разумовского» Минздрава России, клиника глазных болезней, врач-офтальмолог, кандидат медицинских наук;* ***И.О. Колбенев*** *— ФГБОУ ВО «Саратовский ГМУ им. В.И. Разумовского» Минздрава России, ассистент кафедры глазных болезней, кандидат медицинских наук;* ***Е.В. Гилева*** *— ФГБОУ ВО «Саратовский ГМУ им. В.И. Разумовского» Минздрава России, клиника глазных болезней, заведующая отделением хирургического лечения больных с близорукостью и сосудистой патологией, врач-офтальмолог, кандидат медицинских наук.*

FLUORESCENT ANGIOGRAPHY AND OPTICAL COHERENCE TOMOGRAPHY WITH ANGIOGRAPHY OF THE OCULAR FUNDUS IN PATIENTS WITH "THE WET" FORM OF AN AGE-RELATED MACULAR DEGENERATION

A.M. Virsta *— Saratov State Medical University n.a. V.I. Razumovsky, Department of Eye Diseases, Post-graduate;* ***T.G. Kamenskikh*** *— Saratov State Medical University n.a. V.I. Razumovsky, Head of the Department of Eye Diseases, Doctor of Medical Science;* ***N.R. Nugaeva*** *— Saratov State Medical University n.a. V.I. Razumovsky, Clinic of Eye Diseases, Ophthalmologist, Candidate of Medical Science;* ***I.O. Kolbenev*** *— Saratov State Medical University n.a. V.I. Razumovsky, Department of Eye Diseases, Assistant, Candidate of Medical Science;* ***E.V. Gileva*** *— Saratov State Medical University n.a. V.I. Razumovsky, Clinic of Eye Diseases, Ophthalmologist, Head of the Department of Surgical Treatment of Patients with Myopia and Vascular Diseases, Ophthalmologist, Candidate of Medical Science.*

Дата поступления — 05.05.2017 г. Дата принятия в печать — 30.05.2017 г.

Вирста А.М., Каменских Т.Г., Нугаева Н.Р., Колбенев И.О., Гилева Е.В. **Флюоресцентная ангиография и оптическая когерентная томография с ангиографией глазного дна у пациентов с «влажной» формой возрастной макулярной дегенерации. Саратовский научно-медицинский журнал 2017; 13 (2): 345–349.**

Цель: исследовать информативность флюоресцентной ангиографии (ФАГ) и оптической когерентной томографии (ангио-ОКТ) с ангиографией глазного дна в диагностике «влажной» формы возрастной макулярной дегенерации (ВМД). *Материал и методы.* Проведено обследование 20 пациентов (20 глаз) с диагнозом «дегенерация макулы и заднего полюса глаза, «влажная» форма (поздняя стадия возрастной макулярной дегенерации, категория 4 AREDS)». В исследовании использовали аппараты: оптический когерентный томограф Spectralis HRA+OCT (Heidelberg Engeneering, Германия), оптический когерентный томограф-ангиограф CIRRUS HD-OCT MODEL 5000 (Carl Zeiss, Германия). *Результаты*. При проведении ФАГ у 11 пациентов обнаружили нечетко очерченную зону небольшого просачивания красителя; у 7 пациентов выявили четко очерченную зону гиперфлюоресценции в раннюю фазу и выраженное просачивание красителя в позднюю фазу; у 2 пациентов получены сомнительные данные. В связи с сомнительными данными ФАГ у 11 пациентов всем им проведена ангио-ОКТ для уточнения локализации хориоидальной неоваскуляризации (ХНВ). В результате выявлена «влажная» форма ВМД со скрытой хориоидальной неоваскуляризацией: у 7 пациентов классическая ХНВ; у 2 пациентов смешанная. *Заключение*. Ангио-ОКТ дает более четкое представление о наличии хориоидальной неоваскулярной мембраны, что играет значительную роль в определении тактики лечения пациентов с «влажной» формой возрастной макулярной дегенерации.

Ключевые слова: флюоресцентная ангиография сосудов глазного дна, оптическая когерентная томография с ангиографией сосудов глазного дна, возрастная макулярная дегенерация.

Virsta AM, Kamenskikh TG, Nugaeva NR, Kolbenev IO, Gileva EV. **Fluorescent angiography and optical coherence tomography with angiography of the ocular fundus in patients with "the wet" form of an age-related macular degeneration. Saratov Journal of Medical Scientific Research 2017; 13 (2): 345–349.**

Purpose: to investigate the informative value of fluorescent angiography (FA) and optical coherence tomography with fundus angiography (angio-OCT) in the diagnosis of "wet" form of age-related macular degeneration (AMD). *Material and methods.* The present study included 20 patients (20 eyes) diagnosed with degeneration of macula and posterior pole of the eye, the "wet" form (late stage age-related macular degeneration, AREDS category 4). The study used machines: optical coherence tomography, Spectralis HRA+OCT (Heidelberg Engeneering, Germany), optical co-

herence tomography-angiography CIRRUS HD-OCT MODEL 5000 (Carl Zeiss, Germany). *Results.* When conducting the FA, in 11 patients found the ill-defined zone of small leakage of dye in 7 patients revealed a clearly defined area of hyperfluorescence in the early phase, and marked leakage of dye in the late phase, 2 patients — uncertain indices. In connection with the received data questionable PHAGE in 11 patients, all were held angio-OCT, to clarify the localization of choroidal neovascularization (CNV). When performing angio-OCT in 11 patients revealed that "wet" form of AMD with occult choroidal neovascularization. In 7 patients there had been discovered classic CNV in 2 patients combined. *Conclusion.* Angio-OCT gives a clearer picture about the presence of a choroidal neovascular membrane that plays a significant role in determining the course of treatment of patients with wet age-related macular degeneration.

Key words: fluorescent angiography of eyeground vessels, optical coherence tomography with fundus angiography, age-related macular degeneration.

Введение. Возрастная макулярная дегенерация (ВМД) характеризуется необратимым прогрессирующим поражением центральной фотоактивной зоны сетчатки и является одной из нозологических форм, наиболее часто вызывающих необратимую потерю зрения среди населения развитых стран мира [1].

В настоящее время возрастная макулярная дегенерация — основная причина ухудшения качества жизни, инвалидизации и слепоты у людей старше 50 лет в экономически развитых странах [2]. В структуре первичной инвалидности по ВМД больные в трудоспособном возрасте составляют 21%, а в пенсионном 32% [3]. В настоящее время ВМД является серьезной медико-социальной проблемой, привлекающей внимание многих исследователей [4]. Известно, что 30–50 млн человек на земном шаре страдают ВМД, из них около 1,5 млн имеют экссудативную форму. В России заболеваемость ВМД составляет более 15 на 1000 населения [5]. Ежегодно во всем мире регистрируется приблизительно 600 тыс. новых случаев заболевания [6]. В последние годы наметилась отчетливая тенденция к «омоложению» данного заболевания [7].

По данным ВОЗ, к 2050 г. количество пациентов с ВМД возрастет втрое [8]. Это связано как с увеличением продолжительности жизни и старением населения (прежде всего в развитых странах), так и с улучшением диагностики заболевания. Возрастные макулярные изменения различной степени выраженности обнаруживаются более чем у 10% населения в возрасте 65–74 лет и у 25% людей старше 74 лет [9]. Установлено, что если в одном глазу зрение уже потеряно в результате ВМД, то риск развития слепоты второго глаза в течение пяти лет составляет приблизительно 12% [10].

Существуют многочисленные классификации ВМД. Международная группа по изучению эпидемиологии заболевания (The International ARM Epidemiological Study Group) выделила две основные формы: неэкссудативную («сухую») и экссудативную («влажную»).

Основываясь на данных, полученных при офтальмобиомикроскопии, трудно зафиксировать момент перехода возрастной макулярной дегенерации из «сухой» во «влажную» фазу. В связи с этим особое место в диагностике сосудистой патологии глазного дна занимает флюоресцентная ангиография [11]. Оптическая когерентная томография с ангиографией является неинвазивным методом визуализации микрососудистого русла. Важную особенностью этого метода составляет способность послойно визуализировать сосудистую сеть сетчатки и диск зрительного нерва (ДЗН), что прежде было невозможно, так как существующие методы позволяют получить информацию лишь о внутренних слоях [12].

Ответственный автор — Вирста Александра Михайловна
Тел.: +79873750234
E-mail: am-virsta@mail.ru

Классификация возрастной макулярной дегенерации по AREDS используется для оценки тяжести и прогноза ВМД, которая учитывает наличие друз, их количество, размер, состояние пигментного эпителия сетчатки, хориокапиллярного слоя, наличие хориоидальной неоваскуляризации, отслойки нейроэпителия, наличие твердого экссудата [13].

Цель: исследовать информативность флюоресцентной ангиографии и оптической когерентной томографии с ангиографией глазного дна в диагностике «влажной» формы возрастной макулярной дегенерации.

Материал и методы. Обследованы 20 пациентов (20 глаз) с диагнозом «дегенерация макулы и заднего полюса глаза, «влажная» форма (поздняя стадия ВМД, категория 4 AREDS)». Всем пациентам определяли остроту зрения, проводили офтальмобиомикроскопию, бесконтактную тонометрию (FT-1000 Non-contact Tonometer, Tomey, USA), а также флюоресцентную ангиографию (ФАГ) и оптическую когерентную томографию (ОКТ) с ангиографией. Перед проведением ФАГ и ангио-ОКТ всем пациентам проводились инстилляции раствора циклопентолата 1%. Метод ФАГ основан на объективной регистрации прохождения 5 мл 10%-ного раствора натриевой соли флюоресцеина по кровяному руслу путем серийного фотографирования. В основе метода лежит способность флюоресцеина давать яркое свечение при облучении поли- или монохроматическим светом [14]. С целью контрастирования сосудов сетчатки всем пациентам в локтевую вену вводили стерильный апирогенный 5–10%-ный раствор натриевой соли флюоресцеина. Для динамического наблюдения за прохождением флюоресцеина по сосудам сетчатки использовали прибор Spectralis HRA+OCT (Heidelberg Engeneering, Германия). Ангио-ОКТ проводилась на аппарате CIRRUS HD-OCT MODEL 5000 (Carl Zeiss, Германия). В основе метода лежит анализ движения крови по сосудам с помощью оценки изменения амплитуды отраженного от эритроцитов оптического луча. На ангиограммах сетчатки информация представлена в виде изображений поверхностной капиллярной сети, расположенной на уровне слоя нервных волокон, глубокого сосудистого сплетения — между внутренним ядерным и наружным плексиформными слоями, наружной (аваскулярной) зоной сетчатки и хориоидального кровотока [15, 16]. Для визуализации сосудистого русла глазного дна при проведении оптической когерентной томографии с ангиографией отсутствует необходимость во внутривенном введении контрастного вещества [17].

Статистическую обработку проводили на персональном компьютере с использованием пакета программ Microsoft Excel и Statistica for Windows (версия 8, 2007 г.). Описание признаков, имеющих нормальное распределение, представлено в виде M±SD, где M — среднее арифметическое, SD — стандартное отклонение; для признаков с распределением, отличным от нормального, результаты представлены

в виде Me [Q1; Q3], где Me — медиана, Q1 и Q3 — первый и третий квартили. При сравнении более чем двух независимых группировок использовали метод дисперсионного анализа.

Результаты. При сборе анамнеза все пациенты отмечали субъективные изменения в виде снижения остроты зрения, появления метаморфопсий, скотом, затруднения чтения, пятна перед глазом. При объективном определении остроты зрения у 15 пациентов максимальная корригированная острота зрения составила 0,2–0,5, у 5 пациентов 0,04–0,1. Внутриглазное давление составило 19±3 мм рт. ст. При офтальмоскопии у всех пациентов передний отрезок не изменен, у 18 пациентов начинающаяся катаракта: в хрусталике вакуоли, помутнения в виде спиц, уплотнено ядро, у 2 пациентов артифакия. При биомикроскопии: в макуле у всех пациентов сетчатка утолщена, дисковидной отек, у большинства пациентов на парном глазу имелись друзы различной степени выраженности: твердые, мягкие, сливные. При осмотре терапевта всем 20 пациентам поставлен диагноз: «артериальная гипертония II–III степени, риск 3–4».

В связи с наличием у всех пациентов отека в макулярной области проведена ФАГ для выявления локализации ХНВ. Среднее время проявления флюоресцеина в сосудах сетчатки, при проведении ФАГ, составило 16±2 с. При проведении ФАГ (рис. 1, 2), у 11 пациентов обнаружили нечетко очерченную зону небольшого просачивания красителя; у 7 пациентов выявили четко очерченную зону гиперфлюоресценции в раннюю фазу и выраженное просачивание красителя в позднюю фазу; у 2 пациентов оказались сомнительные данные.

В связи с полученными сомнительными данными ФАГ всем пациентам проведена ангио-ОКТ, для уточнения локализации ХНВ. При проведении ангио-ОКТ у 11 пациентов выявлена «влажная» форма ВМД со скрытой хориоидальной неоваскуляризацией (ХНВ) (рис. 3). У 7 пациентов обнаружена классическая ХНВ (рис. 4); у 2 пациентов смешанная.

Обсуждение. При анализе данных, полученных после проведения ФАГ, возникли сомнительные результаты наличия и локализации ХНВ. С помощью ангио-ОКТ мы получили следующие результаты: наличие новообразованных сосудов в макулярной зоне, отсутствие аваскулярной зоны (рис. 5).

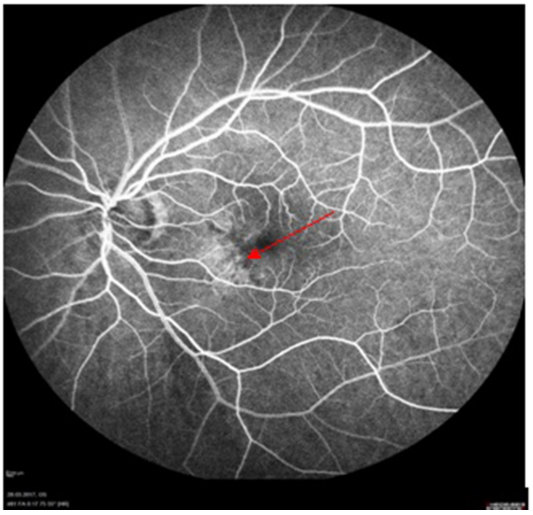

Рис. 1. ФАГ: ранняя артериовенозная фаза (стрелкой указана едва заметная, точечная гиперфлюоресценция)

Рис. 2. ФАГ: поздняя артериовенозная фаза (стрелкой указана нечеткая зона просачивания красителя)



Рис. 4. Ангио-ОКТ: классическая ХНВ, древовидные разрастания новообразованных сосудов в макулярной области

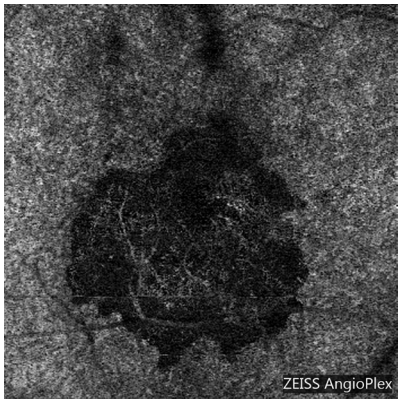

Рис. 3. Ангио-ОКТ: скрытая форма ХНВ, отек в макулярной области

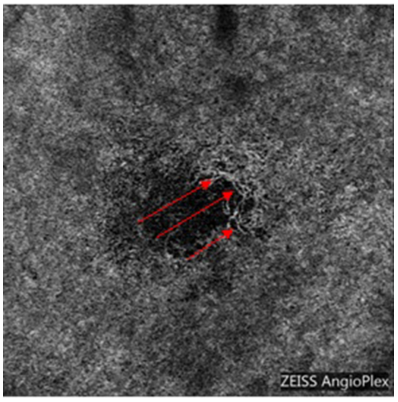

Рис. 5. Ангио-ОКТ: OD — скрытая форма субретинальной неоваскулярной мембраны (стрелками указаны новообразованные сосуды)

«Скрытая» форма ХНВ визуализируется только при введении в качестве контрастного вещества индоцианинового зеленого. При осуществлении ангио-ОКТ во введении контрастного вещества нет необходимости. Оба диагностических метода трудновыполнимы при непрозрачных оптических средах, что возможно при наличии катаракты, гемофтальма, выраженной деструкции стекловидного тела [18–20]. ОКТ-ангиография имеет высокую чувствительность и специфичность в определении неоваскулярного компонента [16], позволяя определить форму, структуру, площадь и, в отличие от ФАГ, четкую локализацию патологических сосудистых изменений с учетом сегментации сетчатки. Основным достоинством ангио-ОКТ является возможность дифференцировать оптическую структуру сетчатки, выявить утолщения сетчатки и интраретинальные патологические процессы.

Клинический случай 1. Пациентка И. 66 лет поступила в клинику глазных болезней СГМУ с жалобами на снижение зрения обоих глаз. В течение нескольких лет отмечает постепенное и безболезненное снижение остроты зрения. Наблюдается у терапевта с диагнозом «артериальная гипертония II степени, риск 4. ИБС, атеросклеротическая болезнь сердца». Острота зрения правого глаза 0,3 н/к, левого глаза 0,3, максимальная корригированная острота зрения 0,5. При офтальмобиомикроскопии: OD спокоен, передний отрезок не изменен. В хрусталике начальные помутнения в виде спиц и вакуолей, деструкция стекловидного тела, ДЗН бледно-розовый, границы четкие, сосуды сужены. В макуле: сетчатка утолщена, ХНВ.OS спокоен, передний отрезок не изменен. В хрусталике начальные помутнения в виде спиц и вакуолей, деструкция стекловидного тела, ДЗН бледно-розовый, границы четкие, сосуды сужены. В макуле: сетчатка утолщена, ХНВ, отслойка ретинального пигментного эпителия, нейроэпителия. При проведении ФАГ: OS — хориоидальная неоваскулярная мембрана, нечеткая зона просачивания красителя (рис. 6). При проведении ФАГ мы не могли определить форму ХНВ, в то время как после проведения ангио-ОКТ получили следующие результаты: в макуле разрастания новообразованных сосудов (рис. 7).

Клинический случай 2. Пациент Б. 68 лет поступил в клинику глазных болезней СГМУ с жалобами на снижение зрения правого глаза. В течение одного года отмечает постепенное и безболезненное снижение остроты зрения. Наблюдается у терапевта с диагнозом «артериальная гипертония II степени, риск 4. ИБС, атеросклеротическая болезнь сердца, атеросклероз аорты, коронарных и мозговых сосудов». Острота зрения правого глаза 0,02 н/к, левого глаза 0,9. При офтальмобиомикроскопии: OD спокоен, передний отрезок не изменен. Хрусталик прозрачный. Стекловидное тело прозрачное. ДЗН бледный, границы четкие, сосуды сужены. В макуле: отек, сетчатка утолщена. OS спокоен, передний отрезок не изменен. Хрусталик прозрачный. Стекловидное тело прозрачное. ДЗН бледно-розовый, границы четкие, сосуды сужены. Макула не изменена. При проведении ФАГ: OD — кистозный отек, классическая хориоидальная неоваскулярная мембрана (рис. 8).

Заключение. Неоваскулярная форма ВМД требует незамедлительного лечения. В связи с недостаточной информативностью полученных данных после проведения ФАГ, при наличии у пациента «скрытой» ХНВ, проведена ангио-ОКТ. У всех пациентов выявлены те или иные формы ХНВ, отличаю-

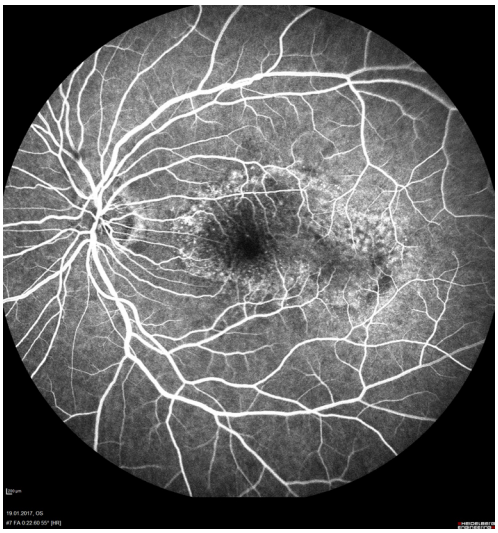

Рис. 6. ФАГ: OS — субретинальная неоваскулярная мембрана, нечеткая зона просачивания красителя (поздняя артериовенозная фаза)

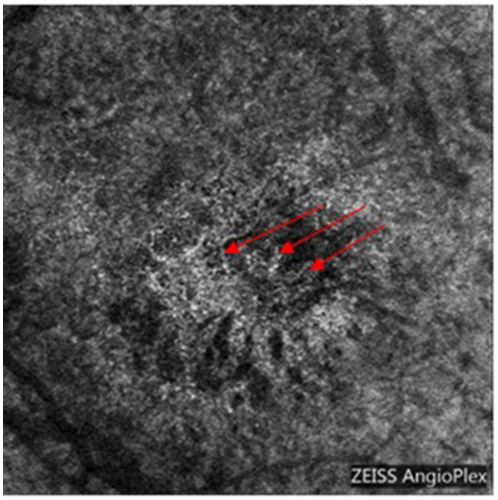

Рис. 7. Ангио-ОКТ: OS — скрытая форма субретинальной неоваскулярной мембраны (стрелками указаны новообразованные сосуды)

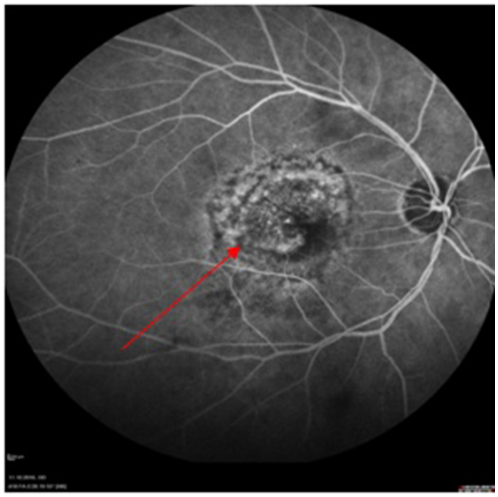

Рис. 8. ФАГ: OD — классическая субретинальная неоваскулярная мембрана (стрелкой указана зона просачивания красителя (поздняя артериовенозная фаза))

щиеся ходом неососудов, их ветвлением, толщиной. Исходя из полученных данных, можно отметить, что ангио-ОКТ дает более четкое представление о наличии хориоидальной неоваскулярной мембраны, что играет значительную роль в определении тактики лечения пациентов с «влажной» формой возрастной макулярной дегенерации.

Конфликт интересов не заявляется.

Авторский вклад: концепция и дизайн исследования, получение данных, написание статьи — А.М. Вирста, И.О. Колбенев, Н.Р. Нугаева, Е.В. Гилева; интерпретация результатов — Т.Г. Каменских, И.О. Колбенев, Н.Р. Нугаева, Е.В. Гилева; утверждение рукописи — Т.Г. Каменских.

References (Литература)

1. Budzynskaya MV, Vorobyeva MV, Kiseleva TN, et al. Current approaches to the treatment and prevention of age-related macular degeneration. Clinical ophthalmology 2007; 8 (2): 78–82. Russian (Будзинская М.В., Воробьева М.В., Киселева Т.Н. и др. Современные подходы к лечению и профилактике возрастной макулярной дегенерации. Клиническая офтальмология 2007; 8 (2): 78–82).

2. Van der Schaft TL, Mooy CM, de Bruijn WC. Histological features of the early stages of age-related macular degeneration: a statistical analysis. Ophthalmology 1992; 103: 1820–1828.

3. Ermakova NA, Rabdanova OC. Main etiological factors and pathogenetic mechanisms development of age-related macular degeneration. Clinical ophthalmology 2007; 8 (3): 125–128. Russian (Ермакова Н.А., Рабданова О.Ц. Основные этиологические факторы и патогенетические механизмы развития возрастной макулярной дегенерации. Клиническая офтальмология 2007; 8 (3): 125–128).

4. Bezdetko LA, Vlasko EV. Clinical potential using of steroids in the treatment of age-related macular degeneration. Almanac of clinical medicine 2005; 8 (1): 171–172. Russian (Бездетко Л.А., Власко Е.В. Клинический потенциал применения стероидов в лечении возрастных дегенераций макулы. Альманах клинической медицины 2005; 8 (1): 171–172).

5. Eneva JN, Mironova EM, Abramova OS. Hemodynamics of the eye in patients with the “dry” form of sclerotic macular degeneration before and after combined organisera stimulation. Laser methods of treatment and angiographic study in ophthalmology 1983; 85–88. Russian (Еднева Я.Н., Миронова Э.М., Абрамова О.С. Гемодинамика глаза у больных «сухой» формой склеротической макулодистрофии до и после комбинированной аргонлазерной стимуляции. Лазерные методы лечения и ангиографические исследования в офтальмологии 1983; 85–88).

6. Singer M. Advances in the management of macular degeneration. F1000 Prime Reports 2014; 10: 6–29.

7. Ermakova NA, Rabdanova OC. Modern methods of diagnostics and treatment of age-related macular degeneration. In: VI Rus. school ofthalmol. 2007. Moscow, 2007; p. 416–422. Russian (Ермакова Н.А., Рабданова О.Ц. Современные методы диагностики и лечения возрастной макулярной дистрофии. В сб.: VI Всероссийская школа офтальмолога, 2007. М., 2007; с. 416–422).

8. Nechiporenko PA. Modern methods of diagnosis and dynamic observation of patients with “dry” form of age-related macular degeneration: PhD abstract. SPb, 2010. Russian (Нечипоренко П.А. Современные методы диагностики и динамического наблюдения пациентов с «сухой» формой возрастной макулярной дегенерации: автореф. дис. … канд. мед. наук. СПб., 2010).

9. Age-Related Eye Disease Study Research Group. A randomized, placebo-controlled, clinical trial of high-dose supplementation with vitamins C and E, beta carotene, and zinc for age-related macular degeneration and vision loss: AREDS. Arch Ophthalmol 2001; 119: 1417–1436.

10. Macular Photocoagulation Study Group. Risk factors for choroidal neovascularization in the second eye of patients with juxtafoveal of subfovealchoroidal neovascularization secondary to age-related macular degeneration. Arch Ophthalmol 1997. 115: 741–747.

11. Tamarova RM. Optical devices for eye research. M., 1982; p. 173. Russian (Тамарова Р.М. Оптические приборы для исследования глаза. М., 1982; с. 173).

12. Aleksandrov AA, et al. OCT angiography: qualitative and quantitative evaluation of microvascular posterior segment of the eye. Cataract and refractive surgery 2015, 15 (3). Russian (Александров А.А. и др. ОКТ-ангиография: количественная и качественная оценка микрососудистого русла заднего сегмента глаза. Катарактальная и рефракционная хирургия 2015, 15 (3)).

13. Brovkina AF, Astakhov YS. Manual of clinical ophthalmology. M., 2014; p. 328. Russian (Бровкина А.Ф., Астахов Ю.С. Руководство по клинической офтальмологии. М., 2014; с. 328).

14. Kopaeva VG. Eye diseases. M., 2002; p. 558. Russian (Копаева В.Г. Глазные болезни. М., 2002; с. 558).

15. Lumbroso B, Huang D, Romano A, et al. Clinical En Face OCT Atlas. Jaypee-highlights Medical Publisher, INC. New Delhi — London — Philadelphia-Panama, 2013; p. 482.

16. Mastropasqua R, Agnifili L, Gregorio A, et al. Optical Coherence Tomography Angiography in Retinal Vascular Diseases and Choroidal Neovascularization. Journal of Ophthalmology 2015; Article ID 343515: 8.

17. Spaide RF, Klancnik JM, Cooney MJ. Retinal vascular layers imaged by fluorescent angiography and optical coherence tomography angiography. Ophthalmology 2015; 33 (1): 45–50.

18. Batishcheva YuS, Kamenskikh TG. Estimation of efficiency of application of the drug “Lucentis” in patients with ischemic type thrombosis of Central retinal vein and its branches. Herald of Russian State Medical University 2014: 391–392. Russian (Батищева Ю.С., Каменских Т.Г. Оценка эффективности применения препарата «Луцентис» у пациентов с ишемическим типом тромбоза центральной вены сетчатки и ее ветвей. Вестник Российского государственного медицинского университета 2014: 391–392).

19. Batischeva YuS, Kolbenev IO, Nugaeva NR, Tsypyashuk AF. Use of Optical Coherence Tomography for Evaluation of the Results of the Treatment of Diabetic Macular Edema with Laser Coagulation of the Ocular Fundus Tissues and Intravitreal Injection of Ranibizumab (Lucentis). STM 2015; 7 (1): 75–80.

20. Kamenskikh TG, Nugaeva NR, Sumarokova ES, Gileva EV. The Results of complex therapy of thrombosis of branches of the Central retinal vein, complicated by cystic macular edema. Russian ophthalmological journal 2013; 6 (2): 20–23. Russian (Каменских Т.Г., Нугаева Н.Р., Сумарокова Е.С., Гилева Е.В. Результаты комплексной терапии тромбоза ветвей центральной вены сетчатки, осложненного кистозным макулярным отеком. Российский офтальмологический журнал 2013; 6 (2): 20–23).

УДК 611.843.1:616–073.756.8 (045) Оригинальная статья

КОМПЬЮТЕРНЫЙ АНАЛИЗ ПАРАМЕТРОВ ЭПИРЕТИНАЛЬНОЙ МЕМБРАНЫ

С. К. Дауров *— ФГБОУ ВО «Саратовский ГТУ им. Ю. А. Гагарина», Институт прикладных информационных технологий и коммуникаций, доцент кафедры прикладных информационных технологий, доцент, кандидат технических наук;* ***О. Н. Долинина*** *— ФГБОУ ВО «Саратовский ГТУ им. Ю. А. Гагарина», Институт прикладных информационных технологий и коммуникаций, заведующая кафедры прикладных информационных технологий, доцент, кандидат технических наук;* ***Т. Г. Каменских*** *— ФГБОУ ВО «Саратовский ГМУ им. В. И. Разумовского», заведующая кафедрой глазных болезней, доктор медицинских наук;* ***Ю. С. Батищева*** *— ФГБОУ ВО «Саратовский ГМУ им. В. И. Разумовского», ассистент кафедры глазных болезней;* ***И. О. Колбенев*** *— ФГБОУ ВО «Саратовский ГМУ им. В. И. Разумовского», ассистент кафедры глазных болезней, кандидат медицинских наук;* ***О. А. Андрейченко*** *— ФГБОУ ВО «Саратовский ГМУ им. В. И. Разумовского», ассистент кафедры глазных болезней, кандидат медицинских наук;* ***С. А. Потемкин*** *— ФГБОУ ВО «Саратовский ГТУ им. Ю. А. Гагарина», Институт прикладных информационных технологий и коммуникаций, магистрант кафедры прикладных информационных технологий;* ***Р. А. Проскудин*** *— ФГБОУ ВО «Саратовский ГТУ им. Ю. А. Гагарина», Институт прикладных информационных технологий и коммуникаций, магистрант кафедры прикладных информационных технологий.*

COMPUTER ANALYSIS OF THE EPIRETINAL MEMBRANE PARAMETERS

S. K. Daurov *— Saratov State Technical University n.a. Yu. A. Gagarin, Institute of Applied Information and Communications Technologies, Department of Applied Information Technology, Associate Professor, Candidate of Technical Sciences;* ***O. N. Dolinina*** *— Saratov State Technical University n.a. Yu. A. Gagarin, Institute of Applied Information and Communications Technologies, Head of the Department of Applied Information Technology, Associate Professor, Candidate of Technical Sciences;* ***T. G. Kamenskikh —*** *Saratov State Medical University n.a. V. I. Razumovsky, Head of Department of Eye Diseases, Doctor of Medical Sciences;* ***Yu. S. Batischeva —*** *Saratov State Medical University n.a. V. I. Razumovsky, Department of Eye Diseases, Assistant;* ***I. O. Kolbenev*** *— Saratov State Medical University n.a. V. I. Razumovsky, Department of Eye Diseases, Assistant, Candidate of Medical Sciences;* ***O. A. Andreychenko —*** *Saratov State Medical University n.a. V. I. Razumovsky, Department of Eye Diseases, Assistant, Candidate of Medical Sciences;* ***S. A. Potemkin*** *— Saratov State Technical University n.a. Yu. A. Gagarin, Institute of Applied Information and Communications Technologies, Department of Applied Information Technology, Graduate Student;* ***R. A. Proskudin*** *— Saratov State Technical University n.a. Yu. A. Gagarin, Institute of Applied Information and Communications Technologies, Department of Applied Information Technology, Graduate Student.*

Дата поступления — 12.05.2017 г. Дата принятия в печать — 30.05.2017 г.

Дауров С. К., Долинина О. Н., Каменских Т. Г., Батищева Ю. С., Колбенев И. О., Андрейченко О. А., Потемкин С. А., Проскудин Р. А. **Компьютерный анализ параметров эпиретинальной мембраны. Саратовский научно-медицинский журнал 2017; 13(2): 350–358.**

Цель: разработать алгоритмы обработки видеоизображений оптических срезов сетчатки глаза для количественной оценки степени складчатости эпиретинальной мембраны и параметров центральной ямки. *Материал и методы*. Объектом исследования являлись видеоизображения сетчатки глаза, полученные оптическим когерентным томографом. Для разработки методов определения степени складчатости эпиретинальной мембраны сформирована математическая модель профиля, состоящая из базового профиля (низкочастотная компонента) и складчатости (высокочастотная часть). *Результаты.* Разработаны два альтернативных метода оценки складчатости эпиретинальной мембраны сетчатки глаза: метод усреднения и метод, использующий преобразование вейвлета. Разработан алгоритм измерения геометрических параметров центральной ямки: высоты, ширины и соответствия формы. Указанные алгоритмы реализованы в виде программного комплекса. *Заключение.* Практическое применение разработанного комплекса показало его адекватность, а также целесообразность введения в лечебную практику использования количественных оценок некоторых параметров состояния сетчатки глаза.

Ключевые слова: оптическая когерентная томография, видеоизображение, эпиретинальная мембрана.

Daurov SK, Dolinina ON, Kamenskikh TG, Batischeva YuS, Kolbenev IO, Andreychenko OA, Potemkin SA, Proskudin RA. **Computer analysis of epiretinal membrane parameters. Saratov Journal of Medical Scientific Research 2017; 13(2): 350–358.**

Objective: to develop algorithms of processing of video images of optical slices of the eye retina to quantify the degree of folding of the epiretinal membranes and of the central fossa. *Material and methods.* The object of the study was the video image of the retina obtained by optical coherence tomography. To develop methods of determining the degree of folding epiretinal membrane was formed mathematical model of the profile consisting of a base profile (low frequency component) and folding (high frequency part). *Results.* There had been developed two alternative methods of estimation of folding epiretinal membrane: retinal-averaging method and the method using the wavelet transform. The algorithm of geometrical parameters of the central fossa: the height, width and line shape. These algorithms are implemented in a software system. *Conclusion.* The practical application of the developed system showed its adequacy, as well as an introduction into medical practice the use of quantitative estimates of some parameters of the retina condition.

Key words: optical coherence tomography, video image, epiretinal membrane.

Введение. По данным Министерства здравоохранения РФ за 2015 г., каждый второй россиянин страдает тем или иным расстройством зрения. В России ежегодно регистрируется до 500 тыс. инвалидов по зрению. Результаты эпидемиологического мониторинга свидетельствуют: «Показатели заболеваемости глаз в России неуклонно возрастают и в большинстве регионов превышают среднеевропейские показатели в 1,5–2 раза».

Ответственный автор — Каменских Татьяна Григорьевна
Тел.: (8452) 390513
E-mail: kamtanvan@mail.ru

Наличие эпиретинальной мембраны (ЭРМ) — одна из важных причин снижения центральной остроты зрения. ЭРМ обычно развиваются в пожилом возрасте. Этиология мембран связана с воспалением, пролиферативным процессом, возрастными изменениями стекловидного тела. Миграция глиальных клеток через дефекты внутренней пограничной мембраны в стекловидное тело способствует развитию ЭРМ на поверхности сетчатки. В формировании мембран участвуют клетки ретинального пигментного эпителия, гиалоциты, фибробласты, астроциты. В формировании мембран имеет значение иммунное

воспаление с участием цитокинов, факторов роста. Тангенциальные и вертикальные тракции ЭРМ вызывают изменение со стороны сетчатки (утолщение слоев, складчатость поверхности, фибрилляции слоя нервных волокон). Хирургическое лечение улучшает качество зрения пациентов.

В настоящее время в офтальмологии одним из методов обследования глаза является оптическая когерентная томография (ОКТ) [1]. Этот метод бесконтактен, позволяет визуализировать различные структуры глаза с разрешением выше, чем ультразвуковое исследование. Результаты работы оптического когерентного томографа представляются в виде совокупности изображений срезов (рис. 1).

Анализ полученных снимков производится врачами визуально и требует от них высокого уровня профессиональной подготовки. При составлении заключения врачу приходится полагаться лишь на собственный опыт. Высококлассных специалистов данной области медицины не всегда достаточно для удовлетворения имеющейся потребности в большом числе средних и малых медицинских учреждений. Все это исключает возможность массовой, качественной диагностики глазных заболеваний. Существует еще один недостаток визуального анализа: отсутствие количественных оценок текущего состояния сетчатки глаза, чего особенно не хватает при длительном наблюдении за течением болезни или за процессом лечения.

Степень складчатости эпиретинальной мембраны является одним из параметров сетчатки глаза. Она указывает на степень развития патологии (причем в начальной стадии при визуальном анализе это сложно определить), которая в конечном счете может привести к разрыву сетчатки. Это обусловливает необходимость оценки степени складчатости мембраны.

Цель: разработать алгоритмы обработки видеоизображений оптических срезов сетчатки глаза для количественной оценки степени складчатости эпиретинальной мембраны и параметров центральной ямки.

Материал и методы. Нормальный профиль сетчатки глаза (рис. 2а) с точки зрения складчатости характеризуется гладкостью либо складчатостью очень малой амплитуды. Профиль сетчатки глаза со средней степенью складчатости показан на рис. 2б.

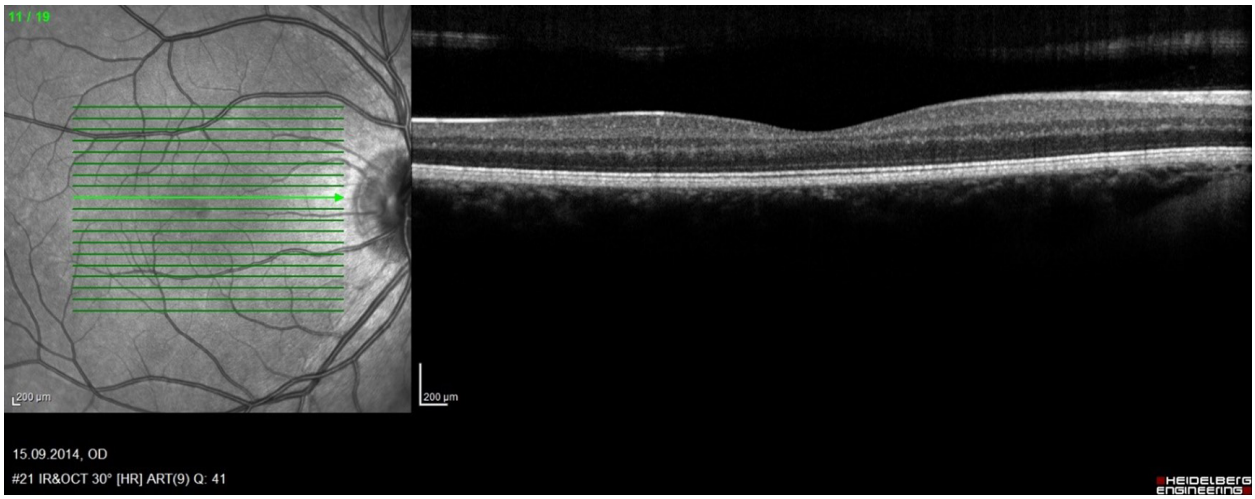

Рис. 1. Снимок сетчатки глаза, полученный с помощью ОКТ

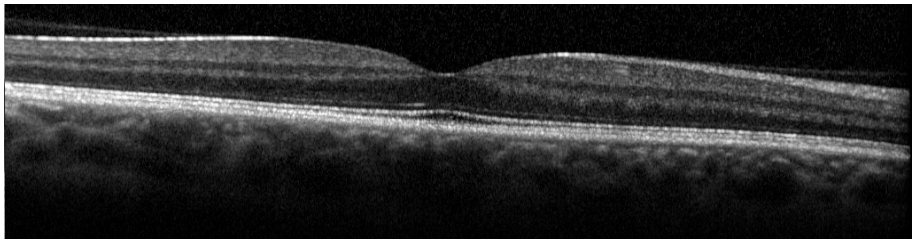

а

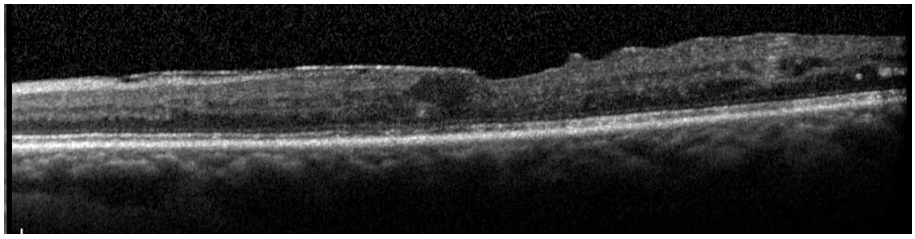

б

Рис. 2. Профили сетчатки глаза: а) с отсутствием складчатости; б) с наличием складчатости

Анализируя снимки профилей с визуально заметной складчатостью, можно сделать вывод, что профиль представляет собой совокупность двух компонент: некоего базового профиля, определяющего грубую конфигурацию анализируемого профиля, и функции, содержащей мелкие изменения профиля. Если приведенные рассуждения трансформировать в область математических функций, то анализируемый профиль можно представить в виде одномерной функции, состоящей из низкочастотной (базовый профиль) и высокочастотной (мелкие изменения) частей.

Таким образом, задача определения складчатости заключается в нахождении высокочастотной компоненты функции анализируемого профиля и оценке ее параметров (амплитуды и частоты) [3]. Для решения этой задачи можно предложить (в порядке возрастания сложности) следующие методы определения базового профиля: путем сглаживания исходного, с использованием вейвлет-преобразования.

Для тестирования алгоритмов определения складчатости мембраны сетчатки глаза разработана математическая модель профиля, представляющая собой один период косинусоиды (низкочастотная компонента — базовый профиль), на которую наложены несколько периодов синусоиды (высокочастотная компонента — складки мембраны):

$$Y_m = A\mathrm{Cos}\,(2\pi x/N) + a\mathrm{Sin}\,(2\pi f x/N), \qquad x = (1-N)$$

где *A* — амплитуда низкочастотной компоненты модели; *a, f* — амплитуда и частота высокочастотной компоненты модели; *N* — число точек модели.

Цель метода нахождения усредненного (базового) профиля заключается в том, чтобы найти профиль, максимально похожий на исходный (т.е. недеформированный) профиль. Для его определения используется известный метод сглаживания, суть которого заключается в том, что с помощью линейной маски, содержащей нечетное число единиц, обрабатывается анализируемый профиль. В целом для его реализации необходимо выполнить:

- достраивание функции профиля влево и вправо на половину размера маски (для устранения краевых эффектов);
- обработку функции профиля в соответствии с выражением (рис. 3);

$$S_i = \left(Y_i + \sum_{j=1}^{(n-1)/2} (Y_{i-j} + Y_{i+j})\right)/n$$

Рис. 3. Формула обработки функции профиля: ***n***=1, 3, 5, 7, и т.д., где ***Y, S*** — исходный и сглаженный профили; ***n*** — размер маски; ***i, j*** — индексы текущих точек профиля и маски

- запись результата в отдельный вектор.

Эффективность сглаживания в значительной степени зависит от размера маски. Критерием достижения необходимого размера маски для модели и, следовательно, завершения процесса усреднения является максимальное значение разности между сглаженным и исходным графиком. Далее путем вычитания сглаженной из исходной происходит выделение частотной составляющей и определение ее параметров: амплитуды и частоты.

Второй метод определения степени складчатости — метод вейвлет-преобразований. Идея применения вейвлет-преобразований [2] заключается в том, что разложение сигнала производится по базисным функциям в виде коротких волн, имеющих нулевое среднее значение. Такие функции называются вейвлетами (в переводе «всплеск»). Число видов вейвлет-функций велико, поэтому выберем наиболее простой — вейвлет Хаара и наиболее распространенный — вейвлет Дебоши.

Процесс вейвлет-преобразования состоит из некоторого числа проходов, определяемого пользователем. Первый проход осуществляется с исходной вейвлет-функцией, каждый последующий использует вейвлет-функцию с увеличенным масштабом. Результатом каждого прохода является аппроксимирующая (грубая копия анализируемого сигнала — низкочастотная часть) и детализирующая (высокочастотная часть) функции. Таким образом, необходимо найти критерий завершения процесса преобразования, при котором аппроксимирующая функция в наибольшей степени соответствовала бы базовому профилю.

В качестве такого критерия предлагается использовать детализирующую функцию, в частности определяется общая сумма всех значений функции, и как только значения двух соседних проходов становятся приблизительно равными (их разность не больше некоторого порога) — заканчивается процесс. Сравнивая результаты применения вейвлет-функций Хаара и Дебоши для определения базового профиля, обнаружили, что вейвлет Дебоши обеспечивает значительно большую гладкость и, следовательно, не вносит дополнительную погрешность в форму базового профиля.

Итак, разработаны два метода определения складчатости мембраны сетчатки глаза, работоспособность которых проверена на модели (рис. 4). Анализ формы базового профиля показывает, что метод сглаживания обеспечивает лучшие результаты, однако метод вейвлет-преобразования имеет более акцентированный критерий завершения поиска базового профиля, поэтому окончательный выбор рабочего метода будет сделан позже. Проверка работоспособности метода сглаживания на реальном профиле (рис. 5) продемонстрировала хорошие результаты.

Определение параметров центральной ямки сетчатки глаза включает следующие оценки: относительной глубины, симметричности и отклонения формы центральной ямки от нормы [4].

Для определения относительной глубины на профиле (рис. 6) измерялись две величины: **h1** — абсолютная глубина центральной ямки, $\mathbf{h^2}$ — расстояние от нижней точки ямки до наружной пограничной мембраны (зеленая линия). Относительная глубина вычисляется с использованием выражения: $\mathbf{g=h1/(h1+h^2)}$ и является емким параметром. Например, если **g=0**, то это означает, что центральная ямка отсутствует; в случае если **g=1** — произошел разрыв сетчатки; если **g= (0,4–0,7)** — центральная ямка соответствует норме.

Алгоритм соответствия формы центральной ямки норме сформулирован следующим образом: строится парабола с параметрами, соответствующими параметрам центральной ямки (абсолютная глубина и ширина) и сравнивается с графиком профиля ямки. Сравнение осуществляется путем вычисления коэффициента корреляции между параболой и профилем.

Алгоритм оценки симметрии центральной ямки осуществляется аналогично предыдущему. Вычисляется коэффициент корреляции между исходным профилем центральной ямки и ее зеркальным отражением относительно вертикальной оси. Степень

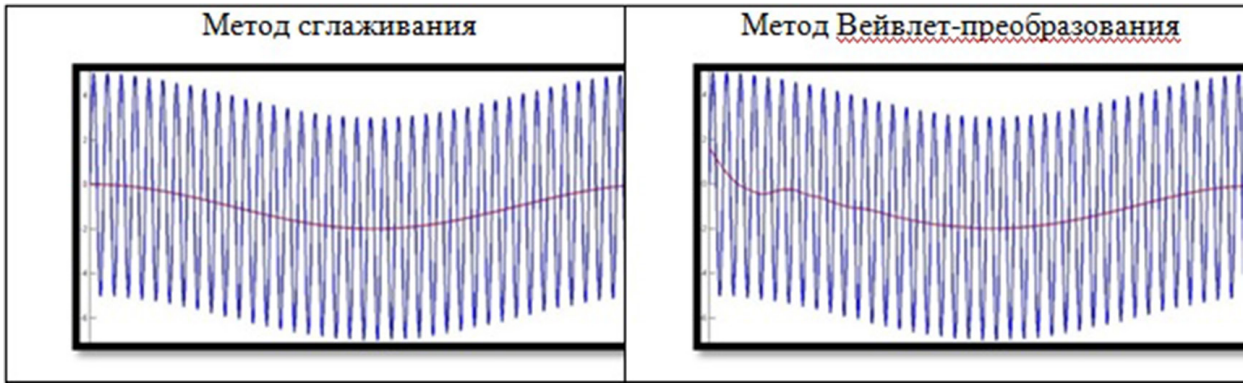

Рис. 4. Сравнение методов определения базового профиля на модели

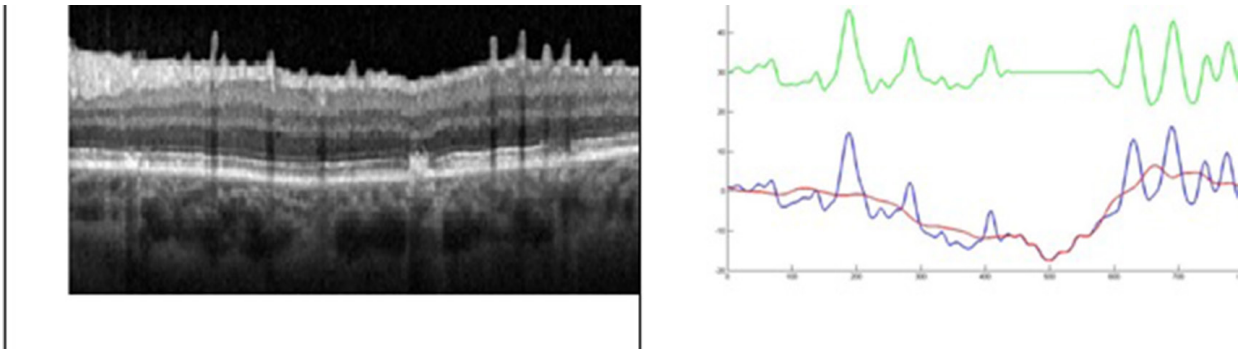

Рис. 5. Тестирование метода сглаживания на реальном профиле

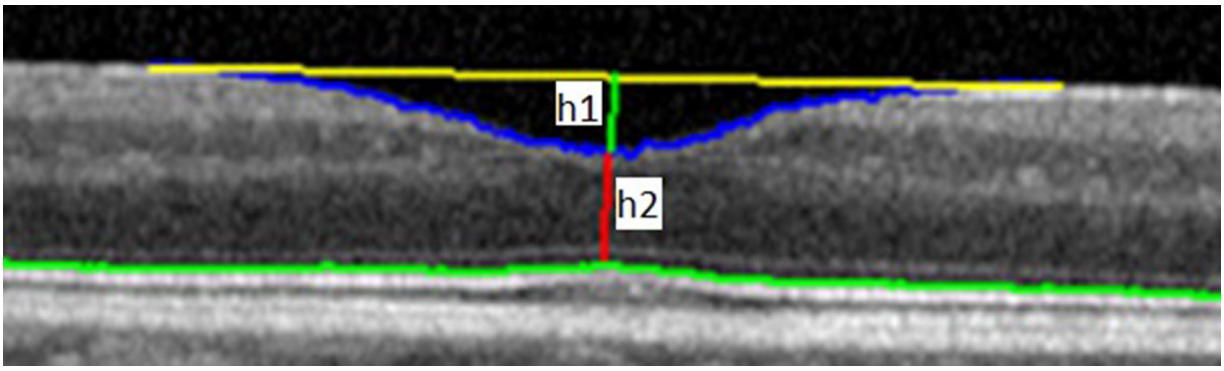

Рис. 6. Определение относительной глубины центральной ямки

асимметрии профиля характеризуется величинами коэффициента корреляции менее 1.

В исследовании приняли участие 55 пациентов с наличием ЭРМ различной степени выраженности (от незначительной тракции до ламиллярного разрыва) с остротой зрения от 0,03 до 0,6 с коррекцией. Возраст составил от 56 до 73 лет. Наряду с общеклиническими исследованиями пациентам выполнялась оптическая когерентная томография макулы с помощью аппарата Spectralis® OCT (Heidelberg engineering, Германия) до и после хирургического лечения. Данным пациентам проводилась трехпортовая субтотальная витрэктомия с использованием инструментов 25G. Цель операции: удалить эпиретинальную ткань, оказывающую тракционное действие.

Пилинг мембраны производился с использование тангенциальной тракции, чтобы уменьшить риск разрыва сетчатки. Пилинг внутренней пограничной мембраны (ВПМ) осуществлялся пинцетной техникой для уменьшения риска рецидива ЭРМ. Использовали окраску ВПМ трипановым синим. Осматривали периферию с помощью склерокомпрессии для поиска немых разрывов и выполнения необходимой лазеркоагуляции. Использовали газовую тампонаду для обеспечения дренажа субретинальной жидкости (рис. 7).

Оценивались результаты, полученные при анализе ЭРМ, до и после хирургического лечения пациентов с различной степенью выраженности ЭРМ по классификации Гасса.

Все пациенты в соответствии с данной классификацией были разделены на три группы:

I группа. Стадия 0: мембрана полупрозрачна и не сопровождается никакими деформациями сетчатки, такие мембраны также известны как целлофановая макулопатия из-за целлофаноподобного отблеска от внутренней поверхности сетчатки при

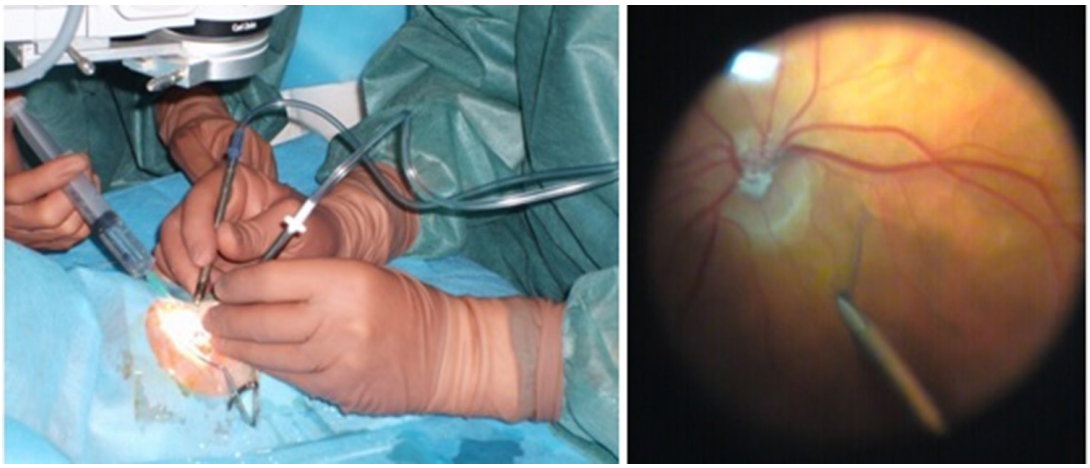

Рис. 7. Этапы оперативного вмешательства

Изображение среза сетчатки	$A^{+}_{мах}$	$A^{-}_{мах}$	F
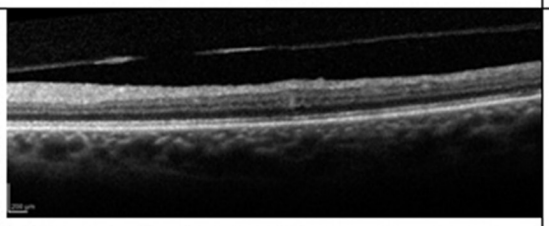	3,3	1,3	31
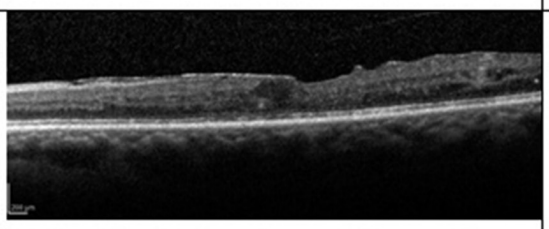	4,4	10	14
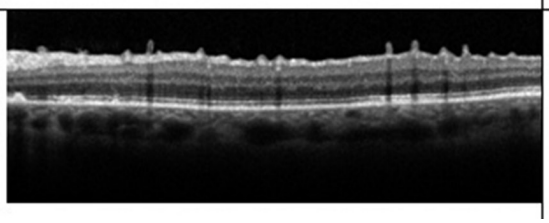	17,9	8	19

Рис. 8. Оценка степени складчатости сетчатки

офтальмоскопии. В данную группу вошли 7 пациентов (7 глаз) с остротой зрения от 0,3 до 0,6;

II группа. Стадия 1: формируется неровное сморщивание внутренней поверхности сетчатки; вид сморщенного целлофана приобретается из-за тракции внутренних слоев сетчатки, представляющих собой складки, формирующиеся в результате сморщивания лежащей сверху мембраны; мелкие поверхностные радиальные складочки расходятся кнаружи от краев сморщенной мембраны; сморщивания может быть достаточно для деформации парамакулярных сосудов и подтягивания их до фовеолы. В данную группу вошли 36 пациентов (36 глаз) с остротой зрения от 0,08 до 0,2;

III группа. Стадия 2: толстые матовые мембраны; общее сморщивание макулы по всей толщине может иметь место одновременно с ретинальным отёком, небольшими кровоизлияниями, ватообразными экссудатами и изредка небольшими по площади отслойками макулярной сетчатки; такие мембраны называются macular puckers (морщинистая макула) или мембранами 2-й стадии. В данную группу вошли 12 пациентов (12 глаз) с остротой зрения от 0,1 до 0,03.

Результаты. Адекватность разработанных алгоритмов протестирована на реальных снимках срезов сетчатки глаза (рис. 8).

Программа выдает следующие оценки складчатости: $A^{+}_{мах}$ — максимальная положительная амплитуда; $A^{-}_{мах}$ — максимальная отрицательная амплитуда; F — пространственная частота. Амплитуды измеряются в пикселах, а частота определяется количеством колебаний с максимальными параметрами, которые могут разместиться на профиле.

Результаты лечения количественно оценивались с помощью разработанной программы (рис. 9).

У всех пациентов острота зрения после операции увеличилась относительно исходной.

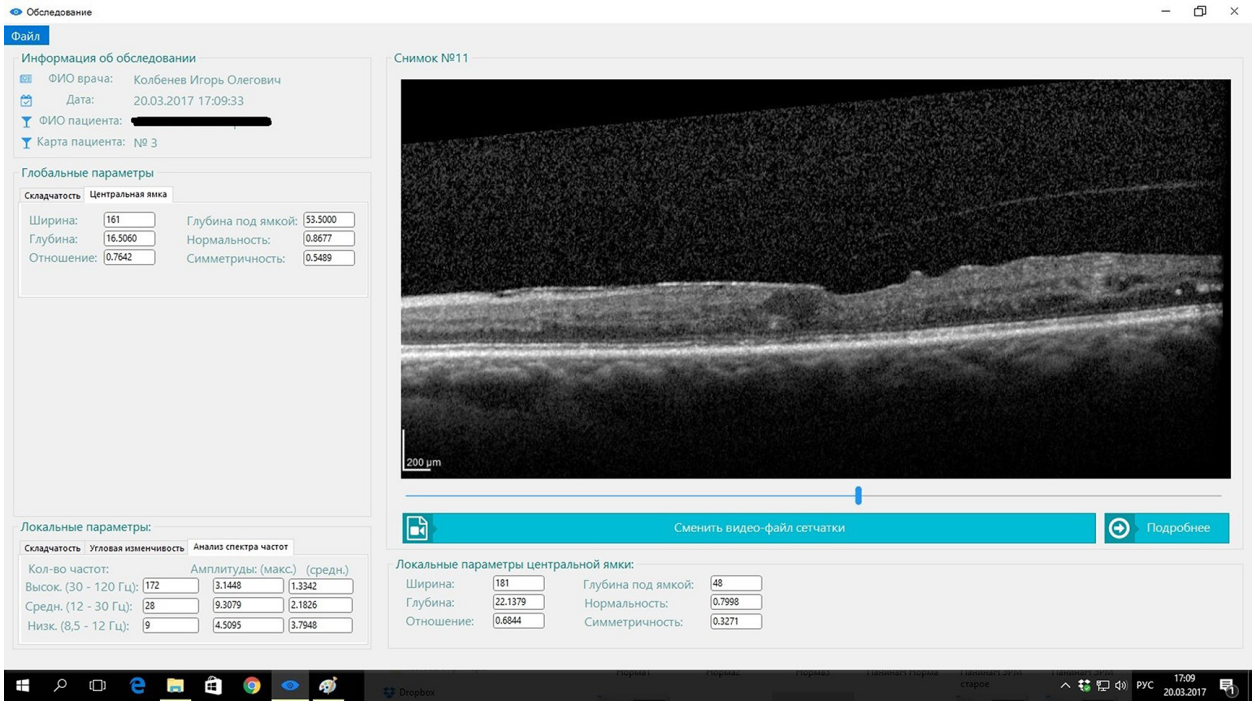

а

б

Рис. 9. Компьютерный анализ хирургического лечения пациента Б. 63 лет: а) анализ томограммы пациента до лечения, острота зрения 0,4; б) анализ томограммы пациента после лечения, острота зрения 0,7

Клинический пример лечения пациента Ч., 73 года (II группа). Пациент обратился в клинику глазных болезней с жалобами на снижение остроты зрения OS. Жалобы появились полгода назад. Острота зрения на момент обращения составила 0,2. На ОКТ выявлена ЭРМ, незначительно деформирующая профиль сетчатки (см. рис. 8). Произведена микроинвазивная витрэктомия с удалением ЭРМ. Острота зрения на момент выписки пациента из стационара составила 0,7. На ОКТ: ЭРМ полностью удалена (рис. 10).

Клинический пример лечения пациента С., 68 лет (III группа). Пациент обратился в клинику глазных болезней с жалобами на снижение остроты зрения, искажения предметов, пятно перед OD. Жалобы появились три года назад, постепенно нарастали. Острота зрения на момент обращения составила 0,05. На ОКТ выявлены: ЭРМ, деформирующая профиль сетчатки, несквозной разрыв, кисты. Произ-

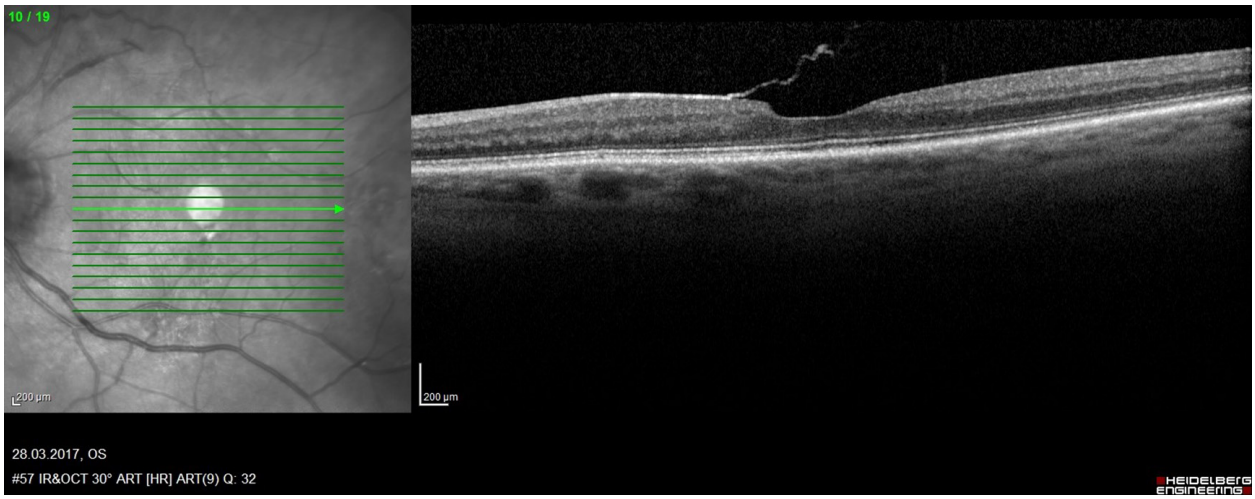

а

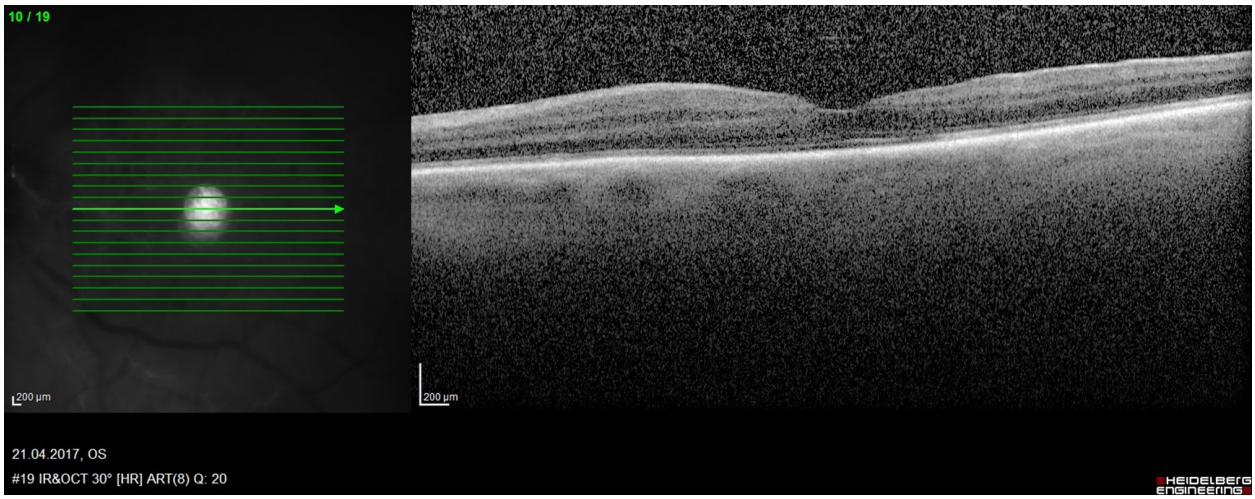

б

Рис. 10. Клинический пример лечения пациента Ч. 73 лет (II группа): а) до лечения; б) после лечения

ведена микроинвазивная витрэктомия с удалением ЭРМ. Острота зрения на момент выписки пациента из стационара составила 0,3. На ОКТ: ЭРМ удалена, единичные кисты (рис. 11).

Клинический пример лечения пациента О., 65 лет (III группа). Пациент обратился в клинику глазных болезней с жалобами на снижение остроты зрения, искажения предметов, пятно перед OD. Жалобы появились три-четыре года назад, постепенно нарастали. Острота зрения на момент обращения составила 0,03. На ОКТ выявлены: ЭРМ, деформирующая профиль сетчатки, сквозной разрыв, кисты. Произведена микроинвазивная витрэктомия с удалением ЭРМ. Острота зрения на момент выписки пациента из стационара составила 0,1. На ОКТ: ЭРМ удалена, разрыв закрылся (рис. 12).

Обсуждение. Несмотря на активное развитие в офтальмологии технологий для оценки макулы, в большинстве своем они служат для качественной оценки изменений. Разработанная программа позволяет количественно оценить макулярные параметры и спрогнозировать исход операции.

Заключение. Разработана математическая модель профиля мембраны сетчатки глаза. Для определения складчатости мембраны разработаны два алгоритма на базе метода сглаживания исходного профиля и преобразования вейвлета. Разработанные алгоритмы протестированы на математической модели и на реальных профилях и показали свою работоспособность. Разработан алгоритм оценки параметров центральной ямки, в частности относительной глубины, симметричности и соответствия формы центральной ямки норме. Результаты тестирования программного комплекса показали адекватность разработанных алгоритмов, однако исследования в этом направлении необходимо продолжить.

Конфликт интересов отсутствует.

Авторский вклад: концепция и дизайн исследования, утверждение рукописи для публикации — О. Н. Долинина, С. К. Дауров, Т. Г. Каменских; получение данных — И. О. Колбенев, О. А. Андрейченко, Ю. С. Батищева; анализ данных, интерпретация результатов, написание статьи — С. А. Потемкин, Р. А. Проскудин, Ю. С. Батищева.

References (Литература)

1. Lambroso B, Rispolini M. OCT of retina: The method of analysis and interpretation. Moscow, 2012; 83 p. Russian (Ламброзо Б., Рисполи М. ОКТ сетчатки: метод анализа и интерпретации. М., 2012; 83 с.).

2. Gonsales R., Woods R. Digital image processing. Moscow: Technosphera, 2005; 1072 p. Russian (Гонсалес Р.,

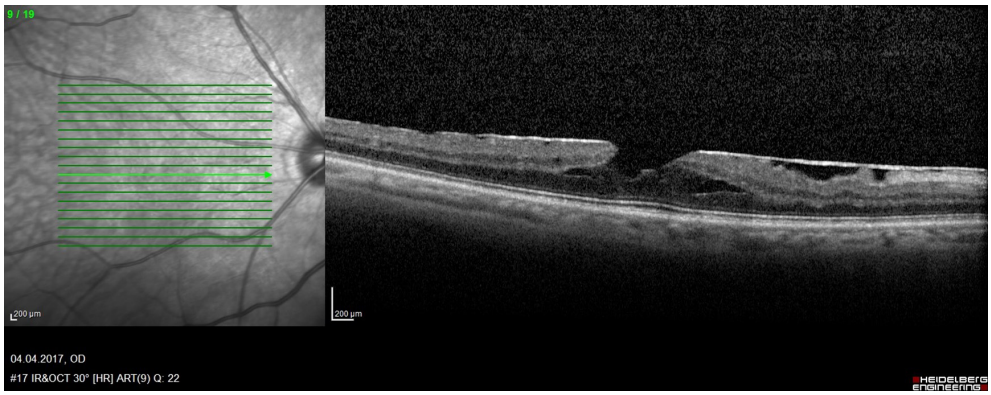

а

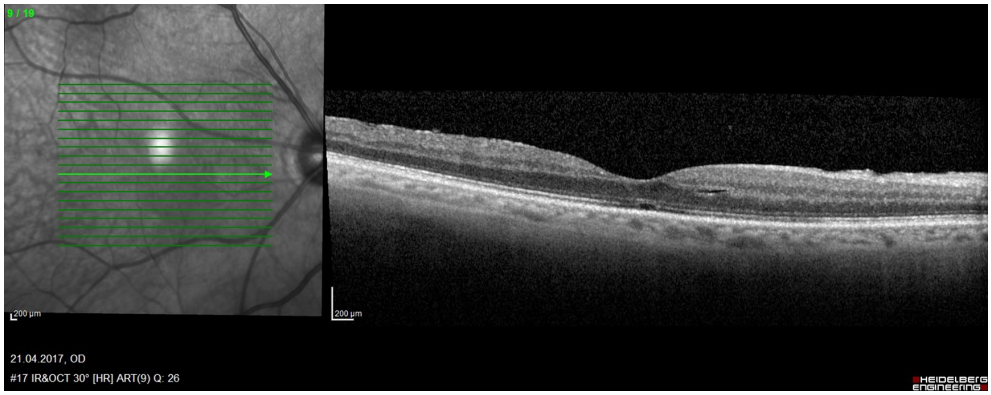

б

Рис. 11. Клинический пример лечения пациента С. 68 лет (III группа): а) до лечения; б) после лечения

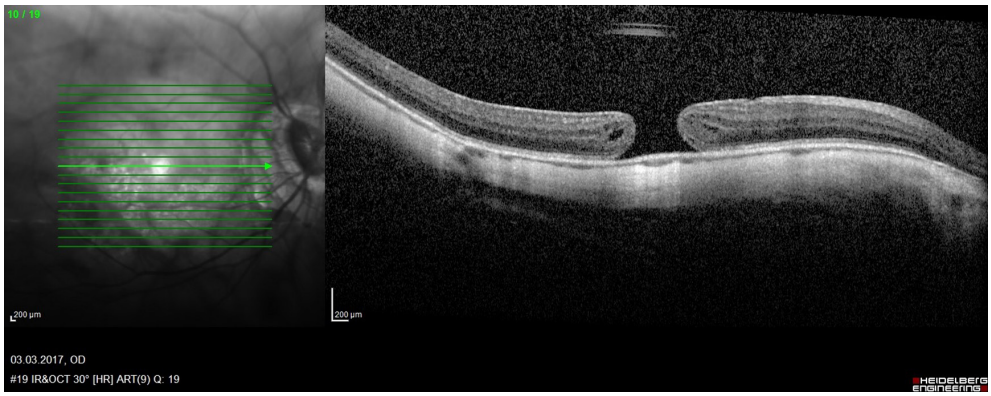

а

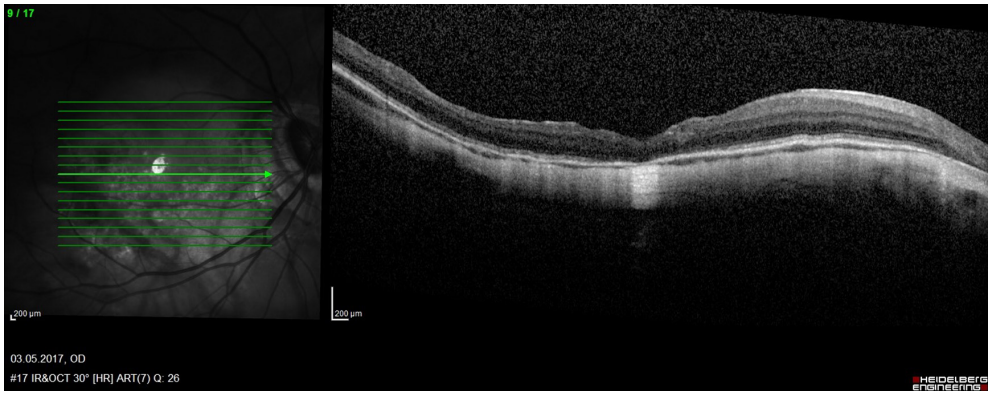

б

Рис. 12. Клинический пример лечения пациента О. 65 лет (III группа): а) до лечения; б) после лечения

Вудс Р. Цифровая обработка изображений. М.: Техносфера, 2005; 1072 с.).

3. Daurov SK, Proskudin RA. The algorithm of quantitative assessment of the degree of deformation of the profile of the retina. Mathematical methods in technics and technologies 2016; 89 (7): 53–56). Russian (Дауров С. К., Проскудин Р.А. Алгоритм количественной оценки степени деформации профиля сетчатки глаза. Математические методы в технике и технологиях 2016; 89 (7): 53–56).

4. Poteomkin SA, Daurov SK. The search algorithm and determine the parameters of the central fovea of the retina. Mathematical methods in technics and technologies 2016. 89 (7): 50–52 Russian (Потемкин С. А., Дауров С. К. Алгоритм поиска и определения параметров центральной ямки сетчатки глаза. Математические методы в технике и технологиях 2016; 89 (7): 50–52).

УДК 617.723-002-06:616.72–002.77] -07-08»312»(045) Оригинальная статья

ВСТРЕЧАЕМОСТЬ И СПЕЦИФИКА УВЕИТОВ У БОЛЬНЫХ С РЕВМАТИЧЕСКИМИ БОЛЕЗНЯМИ: ОСОБЕННОСТИ ОБСЛЕДОВАНИЯ И ВЕДЕНИЯ ПАЦИЕНТА В СОВРЕМЕННЫХ УСЛОВИЯХ

Я.В. Джалавян — *ФГБОУ ВО «Саратовский ГМУ им. В.И. Разумовского» Минздрава России, аспирант кафедры глазных болезней;* ***Т.Г. Каменских*** *— ФГБОУ ВО «Саратовский ГМУ им. В.И. Разумовского» Минздрава России, заведующая кафедрой глазных болезней, доктор медицинских наук;* ***К.А. Гамаюнова*** *— ФГБОУ ВО «Саратовский ГМУ им. В.И. Разумовского» Минздрава России, кафедра госпитальной терапии лечебного факультета, врач-интерн;* ***И.З. Гайдукова*** *— ФГБОУ ВО «Саратовский ГМУ им. В.И. Разумовского» Минздрава России, доцент кафедры госпитальной терапии лечебного факультета, кандидат медицинских наук.*

OCCURRENCE AND FEATURES OF UVEITIS IN PATIENTS WITH RHEUMATIC DISEASES: CURRENT PECULIARITIES OF CLINICAL EXAMINATION AND PATIENT MANAGEMENT

Y.V. Dzhalavyan *— Saratov State Medical University n.a. V.I. Razumovsky, Department of Eye Diseases, Post-graduate;* ***T.G. Kamenskikh*** *— Saratov State Medical University n.a. V.I. Razumovsky, Head of Department of Eye Diseases, Doctor of Medical Science;* ***K.A. Gamayunova*** *— Saratov State Medical University n.a. V.I. Razumovsky, Department of Hospital Therapy, Resident;* ***I.Z. Gaydukova*** *— Saratov State Medical University n.a. V.I. Razumovsky, Department of Hospital Therapy, Assistant Professor, Candidate of Medical Sciences.*

Дата поступления — 16.05.2017 г. Дата принятия в печать — 30.05.2017 г.

Джалавян Я.В., Каменских Т. Г, Гамаюнова К.А., Гайдукова И.З. **Встречаемость и специфика увеитов у больных с ревматическими болезнями: особенности обследования и ведения пациента в современных условиях. Саратовский научно-медицинский журнал 2017; 13 (2): 358–361.**

Цель: установить встречаемость увеитов у больных ревматическими заболеваниями (РЗ); оценить особенности воспалительного процесса сосудистого тракта при наличии ревматического заболевания у детей и взрослых; проанализировать эффективность лечения. *Материал и методы.* В исследование включили 670 человек с РЗ (I этап) и 35 пациентов, имевших увеит и/или ревматическое заболевание и согласившихся пройти дополнительное офтальмологическое обследование (II этап), включая стандартное офтальмологическое обследование: визометрию, биомикроскопию переднего отдела, биомикроофтальмоскопию заднего отдела глаза, рефрактометрию, оптическую когерентную томографию в ангиорежиме (томограф-ангиограф CIRRUS HD-OCT MODEL 5000 (Carl Zeiss, Германия), допплерографию сосудов глаза, а также полное иммунологическое обследование. *Результаты.* Встречаемость увеитов при РЗ составляет 21%, что превосходит встречаемость в общей популяции, увеиты при РЗ носят рецидивирующий характер и хорошо поддаются лечению, на фоне которого улучшаются показатели остроты зрения и ангиографии, p<0,05 для всех показателей. *Выводы.* С учетом высокой встречаемости увеитов и рецидивирующего их течения осмотр офтальмолога показан больным РЗ не реже 1 раза в 6 месяцев. Желательно выполнять комплексное ангиографическое обследование сосудистого тракта глаза для своевременного выявления стертых и субклинических форм увеитов.

Ключевые слова: увеит, ревматические заболевания, ангиографическое и допплерографическое исследование.

Dzhalavyan YV, Kamenskikh TG, Gamayunova KA, Gaydukova IZ. **Occurrence and features of uveitis in patients with rheumatic diseases: current peculiarities of clinical examination and patient management. Saratov Journal of Medical Scientific Research 2017; 13 (2): 358–361.**

The objectives of the study are to establish the occurrence of uveitis in patients with rheumatic diseases, to assess the features of the uveitis in rheumatic disease in children and adults, and to analyze the effectiveness of their treatment. *Materials and Methods.* The study included 670 people with RH (stage I) and 35 patients who had uveitis and / or rheumatic fever who agreed to undergo additional ophthalmologic bleeding (stage II), including a standard ophthalmological examination including visiometry, biomicroscopy of the anterior segment, ophthalmoscopy of the posterior segment of the eye, refractometry, optical coherence tomography in angiomode (tomograph-angiograph CIRRUS HD-OCT MODEL 5000 (Carl Zeiss, Germany), dopplerography of the vessels of the eye. *Results.* The prevalence of uveitis in rheumatic diseases was established in 21%, which is higher than that in the general population. Uveitis in rheumatic diseases is recurrent and well- treated condition with frequent and complete improvement of visual acuity, and angiographycal features of uveitis, p <0,05 for all parameters. *Conclusions.* The high incidence of uveitis and relapsing their course in rheumatic diseases lead to necessity of an ophthalmologist's examination every 6 months. It is desirable to perform a comprehensive angiographic examination of uvea for the timely detection of erased and subclinical forms of uveitis.

Key words: uveitis, rheumatic diseases, angiographic and dopplerographical study.

Введение. Одной из наиболее часто встречающихся форм среди эндогенных увеитов является увеит при системных ревматических заболеваниях (РЗ), который составляет от 25 до 50% в структуре всех внутриглазных воспалений [1]. Хотя при увеитах, ассоциирующихся с РЗ, наиболее часто встречается передний увеит, воспаление может распространяться на все отделы увеального тракта. Как правило, часто возникают рецидивы и развиваются осложнения в молодом возрасте, что может приводить к снижению зрения и слепоте, которые, по данным различных авторов, составляют от 10 до 35% среди всех заболеваний глаза [1, 2].

Эндогенные увеиты относятся к числу актуальных, социально важных проблем в связи со значительной распространенностью этого заболевания и в детском возрасте. Заболеваемость увеитами у детей составляет 5–12% в структуре глазной патологии и 11–30% среди больных стационара [2, 3]. Увеиты различной этиологии, развивающиеся у детей, по симптоматике и характеру течения воспаления сосудистой оболочки отличаются от увеитов у взрослых. Чем меньше возраст ребенка, тем меньше патогномоничных признаков, позволяющих установить этиологию увеита, заболевание носит полиморфный характер, имеет малозаметное начало и, как правило, приобретает хроническое и рецидивирующее течение [4–6].

Несмотря на традиционные схемы лечения аутоиммунных увеитов, отсутствуют четкие критерии выбора фармакологической формы, дозы и метода введения препаратов, что является причиной развития многочисленных побочных эффектов, а из-за недостаточной эффективности проводимой противорецидивной терапии увеличивается частота различных осложнений увеита. На наш взгляд, представляется актуальным проведение углубленного исследования взаимосвязи клиники, гемодинамики у больных увеитом, ассоциированным с заболеваниями суставов, определение прогноза его течения и совершенствование на этой основе ранней диагностики, местного и системного патогенетического лечения.

Цель: установить встречаемость увеитов у больных ревматическими заболеваниями; с применением ангиографического и допплерографического исследования оценить особенности воспалительного процесса сосудистого тракта глаза при наличии ревматического заболевания у детей и взрослых; проанализировать эффективность лечения.

Материал и методы. В исследование включили 670 пациентов по Программе мониторинга активности и функционального статуса пациентов со спондилоартритами в Саратовской области (ПРОГРЕСС) (проспективное когортное одноцентровое исследование, регистрационный номер 01201376830). В рамках исследования ПРОГРЕСС регистрировали случаи увеитов с целью изучения встречаемости воспалительных изменений больных РЗ (первый этап исследования).

В дальнейшее исследование (второй этап исследования) включили 35 пациентов, имевших увеит и/или ревматическое заболевание, согласившихся пройти дополнительное обследование в клинике глазных болезней ФГБОУ ВО Саратовский ГМУ им. В.И. Разумовского Минздрава России в 2016–2017 гг.

Ответственный автор — Джалавян Яна Владимировна
Тел.: +79093355666
E-mail: yanad1991@mail.ru

Пациенты второго этапа исследования были разделены на три группы: больные с передними и задними увеитами на фоне ревматического заболевания; больные увеитами без системного поражения; ревматические больные без офтальмологических проявлений. В I группу вошло 16 пациентов (10 пациентов в возрасте 35±8 лет, 6 детей в возрасте до 18 лет), во II группу: 14 пациентов (9 пациентов в возрасте 41±7 лет, 5 детей в возрасте до 18 лет), III группа: 11 пациентов (5 больных в возрасте 40±5 лет, 6 пациентов дети до 18 лет). Всем пациентам проводилось стандартное офтальмологическое обследование, включающее визометрию, биомикроскопию переднего отрезка, офтальмоскопию заднего отрезка глаза, рефрактометрию, оптическую когерентную томографию в ангиорежиме (томограф-ангиограф CIRRUS HD-OCT MODEL 5000 (Carl Zeiss, Германия), допплерографию сосудов глаза, а также полное иммунологическое обследование. Оценивали наличие изменений гемодинамики, риск возникновения рецидива заболевания, а так же эффективность проводимой терапии. Все больные получали комплексную противовоспалительную терапию, включающую применение антибактериальных препаратов, кортикостероидную терапию, мидриатики.

Статистический анализ выполнен в программ Microsoft Excel и SPSS и включал в себя расчет среднего значения (M) и среднего квадратичного отклонения (σ). Различия средних значений рассчитывали по критерию Стьюдента и Манна — Уитни. Различия считали значимыми при $p<0,05$.

Исследование одобрено комитетом по этике ФГБОУ ВО Саратовский ГМУ им. В.И. Разумовского Минздрава России.

Результаты. Пациенты, включенные в программу ПРОГРЕСС, имели аксиальные и периферические спондилоартриты, отвечающие критериям ASAS для спондилоартритов (2009, 2011). Средний возраст пациентов составил 39,8±11,2 года. Мужчин оказалось больше, чем женщин: 450 человек (67%).

На первом этапе исследования установили, что увеит в настоящий момент или в анамнезе наличествует у 140 из 670 пациентов с РЗ (21%): 105 (75%) пациентов имели увеит в анамнезе; 35 (25%) в настоящий момент. У 98 из 140 (70%) больных зарегистрировано два и более рецидива увеита, у 121 (86%) больных имелось поражение обоих глаз, 135 (96%) больных имели передний увеит. У 38 (27%) больных с РЗ увеит дебютировал в ювенильном возрасте.

Пациенты групп второго этапа исследования сопоставимы по возрасту, $p\geq0,05$. При углубленном обследовании пациентов I группы (16 человек, 16 глаз) выявлен увеит на фоне РЗ, из них у 9 больных (56,25%) увеит в острой стадии заболевания, хорошо поддающийся лечению, у 7 больных (3 детей и 4 взрослых — 43,75%) увеит имел рецидивирующий характер.

Больные II группы (14 человек, 14 глаз), получающие лечение по схеме, хорошо поддавались терапии, однократные рецидивы заболевания возникли только у 2 больных, в связи с несоблюдением рекомендаций.

Больные III группы (11 человек, 11 глаз), являющейся контрольной, не имели признаков воспаления сосудистого тракта, но находились под контролем офтальмолога и проходили обследование каждые три месяца, в результате чего выявлен увеит у 7 пациентов, неоднократно имеющих рецидивы заболевания. Сбор жалоб и анамнеза показал, что па-

Средние диагностические показатели больных (M±σ) увеитом на фоне ревматического заболевания

Группы	Сроки исследования показателей	Острота зрения (Vis)	Изменение гемодинамики			
			Vmax, см/с	Vmin, см/с	Pi	Ri, %
I группа (n=16)	До лечения	0,2±0,12	18,42±1,35	17,18±1,14	1,10±0,25	0,56±0,10
	Через 1 месяц лечения	0,3±0,16*	9,52±1,23*	7,42±1,35*	1,16±0,32*	0,59±0,05
II группа (n=14)	До лечения	—	12,20±0,45	4,12±1,10	1,45±1,10	0,61±0,10
	Через 1 месяц лечения	0,5±0,09	12,32±1,34	4,14±1,19	1,62±0,28	0,79 ±0,10
III группа (n=11)		0,7±0,2	13,81±1,52	4,72±1,22	1,59±0,35	0,59±0,08

Примечание: * — различия с показателем до лечения значимы, $p < 0,05$; Vmax — систолическая скорость кровотока; Vmin — диастолическая скорость кровотока; Pi — индекс пульсационности; Ri — индекс резистивности; “ — “– отсутствие данных.

циенты отмечали следующие симптомы: снижение остроты зрения, ярко выраженные реакции на световые раздражители, болевые ощущения, мелькание мушек перед глазами.

При объективном обследовании максимально корригированная острота зрения у I группы составила 0,2±0,12, у II группы 0,4±0,17, у III контрольной группы 0,7±0,2. После лечения эти показатели в I и II группах значительно улучшились (таблица).

Больные I и III групп (9 пациентов: 5 взрослых и 4 детей) имели осложнения в виде дистрофий роговицы, деструкции в стекловидном теле, катаракты. Нарушений гемодинамики у больных II и III групп установлено не было. У 6 взрослых и 2 детей I группы пациентов выявлены изменения на ангио-ОСТ.

Средние диагностические показатели больных (M±σ) увеитом на фоне ревматического заболевания представлены в таблице.

Обсуждение. Основную группу ревматических заболеваний, протекающих с поражением увеальной оболочки глаза, составляют различные виды спондилоартритов: анкилозирующий спондилит, реактивные артриты, псориатический артрит, энтеропатический артрит, болезнь Бехчета; реже увеит развивается у больных ревматоидным артритом и некоторыми другими РЗ [7, 8].

Согласно одной из концепций патогенеза увеитов воспалительный процесс в сосудистом тракте рассматривается как взаимодействие комплекса факторов, включающих генетическую предрасположенность (в частности, ассоциацию с носительством HLA-B27 антигеном), общую и местную сенсибилизацию организма, нарушение гематоофтальмического барьера и повторное проникновение антигена. Результатом этого взаимодействия является иммунопатологический процесс. Наследственная предрасположенность к заболеванию определяется наличием тех или иных антигенов гистосовместимости HLA, изучению которых в последние годы уделяется все больше внимания. К группе увеитов при ревматических заболеваниях относятся так называемые HLA-B27-ассоциированные увеиты, которые развиваются у больных с заболеваниями суставов и сцеплены с антигеном гистосовместимости HLA-B27 [8, 9]. По современным представлениям, роль HLA-B27 состоит в активации Т-клеточного ответа, что вызывает аутовоспалительную реакцию сосудистого тракта глаза. Основной гипотезой участия бактерий и антигенов HLA 1-го класса в развитии аутоиммунного процесса при ревматических заболевания считается молекулярная мимикрия, согласно которой молекула B27 способна участвовать в аутоиммунном процессе, направленном против собственных тканей организма, богатых коллагеном II, IX и XI типа или протеогликанами [9, 10].

Развитие воспалительного процесса в сосудистой ткани глаза может быть связано также с нарушением локальной гемодинамики, поэтому перспективным методом исследования состояния кровотока является ультразвуковая допплерография сосудов глаза. Это особенно актуально у больных острым или хроническим увеитом при непрозрачных средах глаза. Полученные нами данные согласуются с представленной в литературе информацией. Вместе с тем нами впервые показана высокая частота субклинических увеитов у данных больных и необходимость ангиографического контроля эффективности лечения, позволяющего объективно количественно оценить достигнутый эффект лечения.

В дальнейшем ангиографический контроль окажет помощь в выявлении субклинических поражений сосудистого тракта глаза, что может способствовать своевременному лечению.

Таким образом, плановое обследование больных РЗ у окулиста с частотой не реже одного раза в 6 месяцев может явиться мерой профилактики потери зрения из-за увеитов.

Выводы:

1. Встречаемость увеитов у больных РЗ составляет 20,7%.
2. Для РЗ характерны: развитие переднего увеита, рецидивирующее его течение и хороший ответ на лечение.
3. Наблюдение больных с ревматическими болезнями должно производиться не реже одного раза в 3–6 месяцев для раннего выявления субклинических форм увеита и своевременного лечения.
4. С учетом высокой встречаемости увеитов и рецидивирующего их течения осмотр офтальмолога показан больным РЗ не реже одного раза в 6 месяцев. Желательно выполнять комплексное ангиографическое обследование сосудистого тракта глаза для своевременного выявления стертых и субклинических форм увеитов.

Конфликт интересов: работа проведена в рамках научно-исследовательской деятельности кафедр и не имеет коммерческой или иной заинтересованности физических или юридических лиц.

Авторский вклад: концепция и дизайн исследования, интерпретация результатов — Т.Г. Каменских, И.З. Гайдукова; получение и анализ данных — Я.В. Джалавян, Т.Г. Каменских, К.А. Гамаюнова, И.З. Гайдукова; написание статьи Я.В. Джалавян, Т.Г. Каменских, И.З. Гайдукова; утверждение рукописи для публикации — Т.Г. Каменских.

References (Литература)

1. Katargina LA, Arkhipova LT. Uveitis: pathogenetic immunosuppressive therapy. Moscow, 2004; 100 p. Russian (Катаргина Л.А., Архипова Л.Т. Увеиты: патогенетическая иммуносупрессивная терапия. М., 2004; 100 с.).
2. Guseva MR. Clinical and epidemiological features of uveitis in children. Vestn Ophthalmol 2004; (1): 16–19. Russian (Гусева М.Р. Клинико-эпидемиологические особенности увеитов у детей. Вестник офтальмологии 2004; (1): 16–19).
3. Katargina LA, Khvatova AV. Endogenous uveitis in children and adolescents. Moscow: Medicine, 2000; 319 c. Russian (Катаргина Л.А., Хватова А.В. Эндогенные увеиты у детей и подростков. М.: Медицина, 2000; 319 с.).
4. Katargina LA, Arkhipova LT. Uveitis: pathogenetic immunosuppressive therapy. Moscow: Novartis, 2004; 99 p. Russian (Катаргина Л.А., Архипова Л.Т. Увеиты: патогенетическая иммуносупрессивная терапия. М.: Новартис, 2004; 99 с.).
5. Shaimova VA. The part of inflammatory cytokines in eye diseases. Cytokines and inflammation 2005; (2): 45–48. Russian (Шаимова В.А. Роль провоспалительных цитокинов при заболеваниях глаз. Цитокины и воспаление 2005; (2): 45–48).
6. Linssen A, Meenken C. Outcomes of HLA-B27-positive and HLA-B27-negative acute anterior uveitis. Am J Ophthalmol 1995; 120: 351–361.
7. Razumova IYu, Vorobyeva OK, Godzenko AA. Diagnosis and treatment of HLA-B27-associated uveitis. Herald of Ophthalmology 2009; (3): 15–18. Russian (Разумова И.Ю., Воробьева О.К., Годзенко А.А. Диагностика и лечение HLA-B27-ассоциированных увеитов. Вестник офтальмологии 2009; (3): 15–18).
8. Yang P, Wan W, Du L, et al. Clinical features of HLA-B27-positive acute anterior uveitis with or without ankylosing spondylitis in a Chinese cohort. Br J Ophthalmol 2017 Jun 12. pii: bjophthalmol-2016–309499. doi: 10.1136/bjophthalmol-2016–309499.
9. Rim TH, Kim SS, Ham DI, et al. Korean Uveitis Society. Incidence and prevalence of uveitis in South Korea: a nationwide cohort study. Br J Ophthalmol 2017 Jun 8. pii: bjophthalmol-2016–309829. doi: 10.1136/bjophthalmol-2016–309829.
10. Rebrov AP, Aparkina AV, Akulova AI, Gaidukova I.Z. Features of the diagnosis of ankylosing spondylitis in the presence of uveitis in persons of different sexes. Modern rheumatology 2014; (4): 14–16. Russian (Ребров А.П., Апаркина А.В., Акулова А.И., Гайдукова И.З. Особенности диагностики анкилозирующего спондилита при наличии увеита у лиц разного пола. Современная ревматология 2014; (4): 14–16).

УДК 617.753.2–053.2] –089.243 Оригинальная статья

ОЦЕНКА ЭФФЕКТИВНОСТИ ОРТОКЕРАТОЛОГИЧЕСКОЙ КОРРЕКЦИИ В ЛЕЧЕНИИ ПРОГРЕССИРУЮЩЕЙ МИОПИИ У ДЕТЕЙ

Е.А. Долгова *— ФГБОУ ВО «Саратовский ГМУ им. В.И. Разумовского» Минздрава России, клиника глазных болезней, врач-офтальмолог;* ***В.С. Филатова*** *— ФГБОУ ВО «Саратовский ГМУ им. В.И. Разумовского» Минздрава России, ассистент кафедры глазных болезней, врач-офтальмолог.*

EFFICIENCY ANALYSIS OF ORTHOKERATOLOGICAL CORRECTION IN THE TREATMENT OF PROGRESSIVE MYOPIA IN CHILDHOOD

E.A. Dolgova *— Saratov State Medical University n.a. V.I. Razumovsky, Eye Diseases Clinic, Ophthalmologist;* ***V.S. Filatova*** *— Saratov State Medical University n.a. V.I. Razumovsky, Department of Eye Diseases, Ophthalmologist.*

Дата поступления — 12.05.2017 г. Дата принятия в печать — 30.05.2017 г.

Долгова Е.А., Филатова В.С. **Оценка эффективности ортокератологической коррекции в лечении прогрессирующей миопии у детей. Саратовский научно-медицинский журнал 2017; 13 (2): 361–364.**

Цель: оценить эффективность ортокератологической коррекции в лечении прогрессирующей миопии у детей. *Материал и методы.* Проведено ретроспективное исследование коррекции прогрессирующей миопии ортокератологическими линзами 100 пациентов (178 глаз) с установленным диагнозом «миопия средней степени», проходящих лечение в клинике глазных болезней СГМУ. Группу I составили 50 пациентов, получавших ОК-коррекцию линзами «Emerald» фирмы Euclid Systems Corporation (США); срок ношения 2 года. Группа II включала 50 человек (87 глаз), использующих очковую коррекцию в течение такого же времени. Пациентам проводили визометрию, биомикроскопию, авторефрактометрию, осуществляли определение запасов аккомодации, ультразвуковую биометрию (IOL–Master, CarlZeiss) — измерение размера передне-задней оси глазного яблока, анкетирование по истечении двух лет использования выбранной коррекции. *Результаты.* Сравнительный анализ показал, что применение ОК-линз у пациентов с миопией средней степени привело к достоверному снижению темпов прогрессирования миопии. На фоне ношения ОК-линз в течение двух лет отмечалось увеличение показателей ПЗО, динамика ПЗО составила 0,09±0,05 мм. При коррекции прогрессирующей миопии очковыми линзами изменения были значительнее, динамика ПЗО составила 0,36±0,11 мм. *Заключение.* Выявлено тормозящее влияние ОК-линз на прогрессирование миопии, подтвержденное показателями рефракции и ультразвуковой биометрией в течение двух лет исследования. Данные позволяют рекомендовать ОК- терапию как эффективное средство при прогрессирующей миопии.

Ключевые слова: ортокератология, прогрессирующая миопия.

Dolgova EA, Filatova VS. **Efficiency analysis of orthokeratological correction in the treatment of progressive myopia in childhood. Saratov Journal of Medical Scientific Research 2017; 13 (2): 361–364.**

Objective: to evaluate the effectiveness of orthokeratological correction in the treatment of progressive myopia in children. *Material and methods*. A retrospective study correction of myopia orthokeratology lenses of 100 patients (178 eyes) with an established diagnosis of myopia of an average degree, undergoing treatment at the Clinic of eye diseases of SSMU. Group I consisted of 50 patients who received OK-correction lenses “Emerald” by Euclid Systems Corporation (USA). The wear time is 2 years. Group II included 50 people (87 eyes), using spectacle correction during the same time. Patients underwent visual acuity testing, biomicroscopy, refractometry, determination of reserves of accommodation, ultrasonic biometry (IOL–Master, CarlZeiss) is a measurement of the size of the front-sadayoshi eyeball, survey after 2 years of using the selected correction. *Results*. Comparative analysis showed that the use of OK lenses

for patients with myopia of an average degree resulted in a significant reduction in the rate of progression of myopia. In the background wearing OK lenses for 2 years has been the increase PZO, PZO dynamics were 0.09±0.05 mm. For the correction of progressive myopia spectacle lens changes were more significant, the dynamics of early school leaving amounted to 0,36±0,11 mm. *Conclusion*. The identified inhibitory effect of OK-lenses on myopia progression, confirmed by the indices of refraction and ultrasound biometry within 2 years of the study. The data allow us to recommend OK-therapy, as an effective tool for progressive myopia.

Key words: orthokeratology, myopia progressive.

Введение. Прогрессирующая близорукость широко распространена и является одной из важнейших медико-социальных проблем во всем мире. В последние годы отмечена тенденция к увеличению частоты миопии как в нашей стране, так и за рубежом [1]. Активно ведется поиск новых методов лечения, позволяющих останавливать прогрессирование миопии у детей и обеспечивать высокое качество коррекции данного вида аномалии рефракции.

В настоящее время большое распространение получил метод ортокератологической коррекции благодаря разработке линз так называемой обратной геометрии [2]. Термин «обратная геометрия» относится к сложной конфигурации задней поверхности ортокератологической линзы (ОКЛ, ОК-линзы), имеющей, в отличие от роговицы, минимальную кривизну в центре и максимальную кривизну в парацентральной зоне. Линза активно воздействует на переднюю поверхность роговицы, обеспечивая уплощение центральной оптической зоны, а парацентральные отделы приобретают большую кривизну. В настоящее время большинство исследователей считают, что в основе указанных процессов лежат изменения эпителия. Доказано, что толщина эпителиального слоя в центре уменьшается на 9–12%, а по другим данным, даже более [2, 3]. В парацентральных отделах толщина роговицы становится больше. В последние годы появляются сообщения о тормозящем влиянии ОК-линз на прогрессирование миопии, в ряде случаев подтвержденном не только показателями рефракции, но и ультразвуковой биометрией [2, 4]. Приводятся даже факты асимметричного торможения роста передне-заднего отдела (ПЗО) на одном глазу у детей, носивших ОК-линзу только на этом глазу [2, 6]. В рамках рандомизированного и маскированного исследования ROMIO получены внушительные результаты: замедление прогрессирования миопии в 1,8 раза за 2 года, по данным оптической биометрии детей младшего школьного возраста [4]. В работе Р.Р. Толораи [5] показано, что использование ОК-линз в 80,4% случаев приводит к торможению прогрессирования миопии и роста ПЗО. Механизм такого стабилизирующего действия ортокератологии до настоящего времени не ясен, приводимые в литературе объяснения весьма разнообразны и разноречивы.

Цель: оценить эффективность ортокератологической коррекции в лечении прогрессирующей миопии у детей.

Материал и методы. Для проведения анализа результатов применения ОК-линз из пациентов, находившихся под наблюдением в ортокератологическом кабинете КГБ СГМУ с 2015 г., была создана основная группа из 50 человек (91 глаз), в которую входили дети с прогрессирующей миопией средней степени; срок ношения ортокератологических линз два года. Контрольная группа включала 50 человек (87 глаз), использующих очковую коррекцию в течение такого же времени. Возраст составил от 9 до 16 лет. Исходный уровень миопии, по данным авторефрактометрии в условиях циклоплегии по сферическому компоненту, варьировался от –3,0 до –6,0 дптр. Астигматический компонент присутствовал на 13 глазах в диапазоне от –0,25 до –1,25 дптр. Прогрессирование миопии наблюдалось у всех пациентов. Изначально всем больным, учитывая прогрессирование миопии, была предложена склеропластика, от которой родители больных воздержались по разным причинам.

Всем участникам исследования проведены стандартные исследования при прогрессирующей миопии, которые включали: визометрию (до и после интенсивной зрительной нагрузки), определение запасов аккомодации (1 раз в 3 месяца), биомикроскопию, ультразвуковую биометрию (IOL–Master, CarlZeiss) 1 раз в 6 месяцев, кератометрию и пахиметрию (кератотопограф SHVIND AMARIS), оптическую когерентную томографию роговицы и сетчатки (OCTSPECTRALIS). Также проводилось анкетирование по истечении двух лет использования выбранной коррекции.

Всем пациентам основной группы для коррекции зрения были назначены жесткие газопроницаемые ОКЛ «Emerald» фирмы Euclid Systems Corporation (США) из материала оприфокона А (кислородная проницаемость 85 ISO/Fatt, удельный вес 1,05 г, общий диаметр 10,6 мм).

Пациенты обеих групп были полностью сравнимы по основным показателям: возрасту, полу, сроку наблюдения, клинической рефракции, степени миопии и темпам ее прогрессирования ($p>0,05$).

Статистический анализ осуществлялся с помощью статистических формул программы Microsoft Excel. Нами проводилось вычисление средней величины, среднего квадратического отклонения, ошибки репрезентативности средней величины, доверительного интервала. По этим параметрам оценивалась типичность средней величины, ее достоверность. При вычислении доверительного интервала с принятой вероятностью 95% предполагался нормальный закон распределения случайной величины. Вычисляли также t-критерий Стьюдента. Он применялся для получения оценки достоверности разницы между сравниваемыми величинами. Общая процедура состояла в том, чтобы определить, вызвано ли различие в экспериментальных результатах различием в совокупностях, или может быть отнесено на счет случайных совпадений. Достоверность различий доказывалась с вероятностью 95%.

Результаты. До начала ношения ОК-линз острота зрения без коррекции составляла в среднем 0,1±0,08; острота зрения с коррекцией находилась в пределах 0,75–1,2 (в среднем 0,92±0,14). Повышение остроты зрения до 0,91±0,1 (различие достоверно, $p<0,05$) наступало в сроки 14 дней — 1 месяц и сохранялось неизменным у 44 пациентов на протяжении всего срока наблюдения. После первой ночи ношения ОК-линз у всех пациентов острота зрения превышала показатель 0,2, а у 17 пациентов составила 1,0. У пациентов

Ответственный автор – Долгова Екатерина Андреевна
Тел.: +79272237400
E-mail: viktoria64rus@gmail.com

контрольной группы острота зрения без коррекции снизилась с 0,14±0,16 до 0,09±0,06 за два года.

Клиническая рефракция до ортокератологической коррекции составила в среднем 4,25±0,25 дптр. Остаточная рефракция после ношения ОК-линз составила в среднем 0,89±0,47 дптр через месяц; 0,52±0,24 дптр через год; 0,61±0,24 дптр через 2 года. У всех без исключения пациентов основной группы ко второму месяцу наблюдения наступала стабилизация рефракционного эффекта.

При проведении исследования запаса относительной аккомодации выявлено улучшение показателей в группе пациентов с ОК-коррекцией. До ношения ОК-линз запас относительной аккомодации составлял –1,5±0,48 дптр, а через полгода ношения достиг нормальных значений (4–5 дптр) и сохранялся на протяжении двух лет (p=0,05). В контрольной группе до подбора очков запас относительной аккомодации был снижен и составлял –1,9±0,37 дптр, через полгода ношения очков снизился на 28,7% (p=0,11), затем отмечалось снижение показателей на 32,1% (p=0,03).

У пациентов основной и контрольной групп мы измеряли длину ПЗО глаза — исходную и в конце срока наблюдения. Далее определяли разницу за фактический срок наблюдения. Таким образом мы определяли динамику размера передне-задней оси глазного яблока. Полученные данные представлены на рис. 1.

Рис. 1. Динамика размера передне-задней оси глазного яблока, мм (M±m)

Низкие темпы прогрессирования близорукости наблюдаются в группе, использующей для коррекции ОКЛ. На фоне ношения ОК-линз в течение двух лет отмечалось увеличение показателей ПЗО глаза с 24,51±0,33 до 24,59±0,37 мм. Динамика размера передне-задней оси глазного яблока составила 0,09±0,05 мм. При коррекции прогрессирующей миопии очковыми линзами изменения динамика размера передне-задней оси глазного яблока была значительнее: 0,36±0,11 мм. Установлено снижение роста аксиальной длины глаза за 2 года наблюдения по сравнению с контрольной группой. Наиболее выраженное прогрессирование близорукости отмечалось при очковой коррекции: с 24,59±0,49 до 24,94±0,34 мм.

Во время использования ОК-линз оценка скорости прогрессирования миопии по данным объективной и субъективной клинической рефракции затруднена в классическом ее понимании: сравнивать рефракцию до ОК-терапии и в динамике не результативно по причине изменения рефракции практически до эмметропии, вследствие рефракционного эффекта от ношения. Поэтому мы определяли клиническую рефракцию по данной рефрактометрии после месячного перерыва в ношении ОКЛ, перед подбором новой пары линз по истечении срока годности. Полученные данные представлены на рис. 2.

Рис. 2. Динамика клинической рефракции глаза, дптр (M±m)

Клиническая рефракция до ортокератологической коррекции составила в среднем 4,25±0,65 дптр. После ношения ОКЛ в течение двух лет она немного уменьшилась и составила 3,75±0,74 дптр. У пациентов, пользовавшихся очковой коррекцией, рефракция в начале наблюдения составила 3,97±0,74 дптр; в конце срока наблюдения увеличилась до 4,94±1,02 дптр. Различия между парными измерениями были высокодостоверны (p<0,05). Сравнительный анализ полученных данных пациентов показал, что применение ОК-линз у пациентов с миопией средней степени привело к достоверному снижению темпов прогрессирования миопии по сравнению с пациентами контрольной группы. У пациентов группы контроля за прослеженный период отмечено снижение некорригированной остроты зрения, усиление рефракции по данным авторефрактометрии и увеличение ПЗО, что соответствует медленно прогрессирующему характеру миопии.

При прогрессировании миопии приходится периодически изменять очковую коррекцию в сторону увеличения. У пациентов на фоне ОК-коррекции за весь срок наблюдения ни на одном из глаз не пришлось увеличивать силу воздействия ОК-линз.

Обсуждение. Проведенный сравнительный анализ пациентов обеих групп показал значительное стабилизирующее влияние ОК-линз на темпы прогрессирования миопии. У пациентов основной группы исследования за время применения ОК-линз зафиксировано повышение некорригированной остроты зрения с исходного среднего значения до 0,91±0,1 (различие достоверно, p<0,05), которое наступало в сроки 14 дней — 1 месяц**;** низкие темпы прогрессирования близорукости по данным показателей ПЗО глаза, динамика размера передне-задней оси глазного яблока составила 0,09±0,05 мм**;** уменьшение клинической рефракции на 0,45±19 дптр; сила воздействия (параметры ОК-линз) оставались без изменений весь прослеженный период. Отсутствие изменений названных показателей позволило характеризовать миопию у пациентов основной группы как непрогрессирующую. У пациентов, использующих очковую коррекцию, за период наблюдения отмечено достоверное прогрессирование миопии, которое подтверждалось по изменению следующих показателей: снижение некорригированной остроты зрения; увеличение клинической рефракции на 0,97±0,32 дптр;

увеличение силы оптической коррекции; увеличение ПЗО на 0,36±0,11 мм. Нами планируется продолжение исследования с увеличением срока наблюдения и разделением пациентов основной группы на подгруппы (по степени миопии). Полученные по результатам исследования результаты позволяют рекомендовать ОК-терапию к активному внедрению в практику лечения прогрессирующей миопии у детей.

Выводы:

1. Использование ОК-линз в ночном режиме тормозит рост ПЗО и прогрессирование миопии средней степени у детей.
2. Применение ортокератологических линз у детей и подростков с миопией позволяет добиться высокой некорригированной остроты зрения.
3. Установлена нормализация объективных показателей аккомодации у детей с миопией на фоне ношения ОК-линз.
4. Использование ортокератологических линз является безопасной процедурой: в анализируемой группе пациентов побочных эффектов ношения не наблюдалось. Методика может быть рекомендована к более широкому применению в детской офтальмологии как эффективное профилактическое и лечебное средство при прогрессирующей миопии.

Конфликт интересов отсутствует.

Авторский вклад: концепция и дизайн исследования, утверждение рукописи для публикации — Е.А. Долгова; получение данных и интерпретация результатов — В.С. Филатова, Е.А. Долгова; анализ данных и написание статьи — В.С. Филатова.

References (Литература)

1. Avetisov ES, Rosemblum YuZ. Optical correction of eye vision. M.: Meditsina, 1981; 200 p. Russian (Аветисов Э.С., Розембдюм Ю.З. Оптическая коррекция зрения. М.: Медицина, 1981; 200 с.).
2. Tarutta EP, Verganskaya TYu. Possible mechanisms of the inhibitory effect of orthokeratological lenses on the progression of myopia. Russian Ophthalmology Journal 2008; (2): 26–30. Russian (Тарутта Е.П., Вержанская Т.Ю. Возможные механизмы тормозящего влияния ортокератологических линз на прогрессирование миопии. Российский офтальмологический журнал 2008; (2): 26–30).
3. Swarbrick HA. Orthokeratology review and update. Clin Exp Optom 2006; 89 (3): 124–143.
4. Cho P, Cheung SW. Retardation of myopia in orthokeratology (ROMIO) study: a 2-year randomized clinical trial. Investigative Ophthalmology & Visual Science 2012; 53 (11): 7077–7085.
5. Toloraya RR. Study of the effectiveness of nighttime orthokeratological contact lenses: PhD abstract. Moscow, 2010; 25 p. Russian (Толорая Р.Р. Исследование эффективности и безопасности ночных ортокератологических контактных линз в лечении прогрессирующей близорукости: автореф. дис.… канд. мед. наук. М., 2010; 25 с.).
6. Cheng KH, Leung SL, Hoekman HW, et al. Incidence of contact-lens-associated microbial keratitis and its related morbidity. Lancet 1999; (354): 181–185.

УДК 617.761–009.24–073.96-08-036.8 (045) Оригинальная статья

ЭФФЕКТИВНОСТЬ МЕТОДИКИ ЛЕЧЕНИЯ НИСТАГМА С ИСПОЛЬЗОВАНИЕМ ВИДЕООКУЛОГРАФА ПРИ ДЛИТЕЛЬНОМ НАБЛЮДЕНИИ

А.А. Дорошенко *— ФГБОУ ВО «Саратовский национальный исследовательский государственный университет им. Н.Г. Чернышевского», аспирант, инженер;* ***С. Б. Радевич*** *— ФГБОУ ВО «Саратовский ГМУ им. В.И. Разумовского» Минздрава России, клиника глазных болезней, заведующий офтальмологическим детским отделением;* ***А.Э. Постельга*** *— ФГБОУ ВО «Саратовский национальный исследовательский государственный университет им. Н.Г. Чернышевского», доцент кафедры физики твердого тела, кандидат физико-математических наук;* ***Т.Б. Усанова*** *— ФГБОУ ВО «Саратовский ГМУ им. В.И. Разумовского» Минздрава России, клиника глазных болезней, врач-офтальмолог, кандидат медицинских наук;* ***Т.Г. Каменских*** *— ФГБОУ ВО «Саратовский ГМУ им. В.И. Разумовского» Минздрава России, заведующая кафедрой глазных болезней, доктор медицинских наук;* ***Д.А. Усанов*** *— ФГБОУ ВО «Саратовский национальный исследовательский государственный университет им. Н.Г. Чернышевского», заведующий кафедрой физики твердого тела, профессор, доктор физико-математических наук.*

EFFICIENCY OF NISTAGMUS TREATMENT METHOD USING VIDEOOCULOGRAPHY IN A LONG-TERM OBSERVATION

A.A. Doroshenko *— Saratov State University n.a. N. G.. Chernyshevsky, Post-Graduate Student, Engineer;* ***S. B. Radevich*** *— Saratov State Medical University n.a. V.I. Razumovsky, Eye Diseases Clinic, Head of the Children's Ophthalmological Unit;* ***A.E. Postelga*** *— Saratov State University n.a. N. G.. Chernyshevsky, Assistant Professor, Candidate of Physical and Mathematical Sciences;* ***T.B. Usanova*** *— Saratov State Medical University n.a. V.I. Razumovsky, Eye Diseases Clinic, Ophthalmologist, Candidate of Medical Sciences;* ***T.G. Kamenskikh*** *— Saratov State Medical University n.a. V.I. Razumovsky, Head of the Eye Diseases Department, Doctor of Medical Sciences;* ***D.A. Usanov*** *— Saratov State University n.a. N. G.. Chernyshevsky, Head of the Solid State Physics Department, Professor, Doctor of Physical and Mathematical Sciences.*

Дата поступления — 17.05.2017 г. Дата принятия в печать — 30.05.2017 г.

Дорошенко А.А., Радевич С. Б., Постельга А.Э., Усанова Т.Б., Каменских Т.Г., Усанов Д.А. **Эффективность методики лечения нистагма с использованием видеоокулографа при длительном наблюдении. Саратовский научно-медицинский журнал 2017; 13(2): 364–369.**

Цель: исследовать эффективность методики лечения нистагма с использованием видеоокулографа при длительном наблюдении. *Материал и методы.* Обследовано 288 пациентов. Регистрация нистагмограммы осуществлялась в момент поступления пациента, каждый день после процедуры лечения и после всего курса лечения. Видеоизображение записывалось 1 мин при взгляде пациента прямо. Определялись параметры: основная частота нистагма, амплитуда нистагма (максимальное отклонение от центрального положения). Исходя из определяемой частоты нистагма, устанавливали частоту светового воздействия, близкую к частоте нистагма. Процедура лечения длилась в среднем 7–10 мин, в зависимости от степени уменьшения амплитуды нистагма. Необходимо корректировать частоту светового воздействия при изменении основной частоты нистагма, определяемой с помощью видеоокулографа. *Результаты.* Подавление нистагма у пациентов после однократной

процедуры лечения сохранялось в течение того или иного промежутка времени (от нескольких секунд до нескольких минут), после чего постепенное восстановление нистагма происходило, как правило, до значений амплитуд, меньших, чем перед началом процедуры. Результатом повторного проведения процедур было дальнейшее уменьшение амплитуд нистагма и увеличение времени сохранения эффекта подавления. В среднем за 2 курса лечения в год у 60% пациентов амплитуда нистагма снизилась на 40–85%, у 30% пациентов изменение амплитуды нистагма не превышало 8–12%, у 10% пациентов существенных изменений не наблюдалось. *Заключение.* Разработанная методика с использованием видеоокулографа эффективна в диагностике и лечении нистагма, так как позволяет выявить частотные характеристики нистагма каждого пациента, что дает возможность индивидуального подхода в ходе лечения световым воздействием пациента на определенной частоте при возможности ее корректировки.

Ключевые слова: нистагм, видеоокулография.

***Doroshenko AA, Radevich SB, Postelga AE, Usanova TB, Kamenskikh TG, Usanov DA.* Efficiency of nistagmus treatment method using videooculography in a long-term observation. Saratov Journal of Medical Scientific Research 2017; 13(2): 364–369.**

The purpose of the study was to investigate the efficiency of nistagmus treatment method using videooculography in a long-term observation. *Material and methods.* 288 patients were examined. The nystagmogram had been recordering at the time of the patient's admission, every day after the treatment and after the entire course of treatment. The video image had been recordering for 1 minute at the sight of the patient directly. Based on the diagnostic results, there had been determining the following parameters: the main nystagmus frequency, the amplitude of the nystagmus (maximum deviation from the central position). The treatment procedure had been carrying out for 7–10 minutes in average, depending on the degree of decrease in the amplitude of the nystagmus. It is necessary to correct the frequency of light stimulus when the main nystagmus frequency changes. *Results.* Suppression of nystagmus in patients after a single treatment procedure persisted for different times (from several seconds to several minutes), after which the gradual recovery of the nystagmus occurred before the values of the amplitudes less than before the start of the treatment procedure. The result of repeated procedures was a further decrease in nystagmus amplitudes and an increase in the time of preservation of the suppression effect. One course included 7–10 treatment procedures. On average, for 2 courses of treatment per year in 60% of patients the amplitude of nystagmus decreased by 40–85%, in 30% of patients the amplitude of nystagmus did not change more than 8–12%, in 10% of patients there were no significant changes. *Conclusion.* The developed method using videooculography is effective in the diagnosis and treatment of nystagmus, as it allows to reveal the frequency of nystagmus of each patient with further treatment by light stimulus of the patient at this frequency and the possibility of its correction.

Key words: nistagmus, videooculography.

Введение. О возможности частичного или даже полного подавления нистагма при периодическом световом воздействии сообщалось в публикациях [1, 2]. Частота и интенсивность светового воздействия, при которых максимальным образом проявлялся этот эффект, подбирались для каждого пациента индивидуально. Наблюдающийся эффект может быть объяснен тем, что патологический сигнал, управляющий движением глазодвигательных мышц, «подавляется» в результате периодического светового воздействия.

На наш взгляд, представляет интерес исследование, осуществляемое при длительном наблюдении за повышенным числом пациентов с нистагмом, чем это рассматривалось ранее [1–3].

Цель: исследовать эффективность методики лечения нистагма с использованием видеоокулографа при длительном наблюдении.

Материал и методы. К настоящему времени, включая данные, приведенные в [3], проведено наблюдение за лечением 288 больных в возрасте от 3 до 18 лет.

Критерии включения: сопутствующая патология — частичная атрофия зрительного нерва (ЧАЗН), аномалии рефракции.

Критерии исключения: грубая органическая патология центральной нервной системы (ЦНС).

На рис. 1. представлена схема для диагностики и лечения нистагма.

Диагностика и лечение осуществлялись с использованием установки, одним из основных компонентов которой является генератор импульсов регулируемой частоты *1*, предназначенный для переключения источников света *2*. С двух сторон от глаз обследуемого на

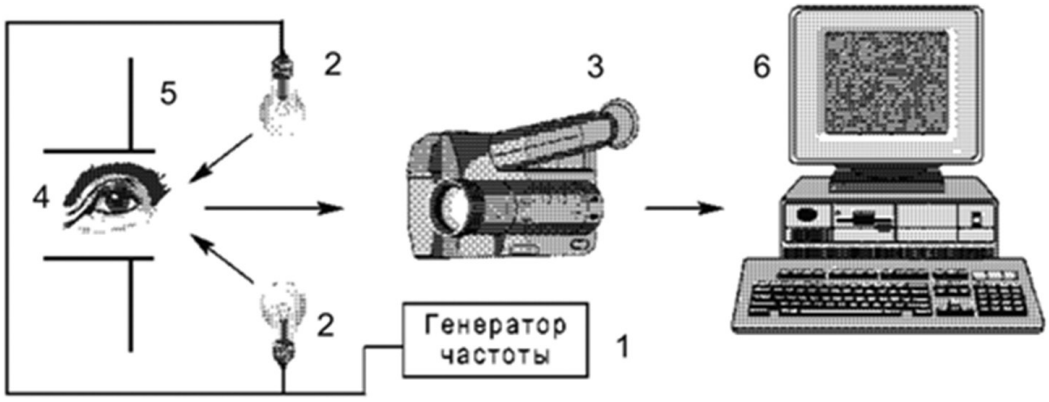

Рис. 1. Схема установки для регистрации колебаний глаз: *1* — генератор регулируемой частоты; *2* — источники света; *3* — цифровая видеокамера; *4* — глаз пациента; *5* — лобно-подбородная опора; *6* — компьютер

расстоянии 50 см под углом 45° устанавливались два

Ответственный автор — Дорошенко Алексей Алексеевич
Тел.: (8452) 21-07-17
E-mail: lehador1@yandex.ru

источника света *2* (лампы накаливания), которые выступали в роли попеременно действующих раздражителей зрительной системы. Перед обследуемым помещали цифровую видеокамеру *3*, регистрирующую угловое смещение глаз пациента *4*. Голова обследуемого фиксировалась в лобно-подбородочной опоре *5*. Видеоизображение движущихся глаз передавалось в персональный компьютер *6* и анализировалось с помощью специально разработанной программы «Видеоокулограф'16» [4]. Программой определялось положение зрачка глаза, осуществлялось построение зависимости положения центра зрачка от времени, проводился спектральный анализ временных зависимостей. По результатам обработки программой определялись такие параметры, как основная частота нистагма, амплитуда нистагма (максимальное отклонение от центрального положения). Исходя из определяемой частоты нистагма, устанавливали частоту светового воздействия, близкую к частоте нистагма. Процедура лечения длилась в среднем 7–10 минут, в зависимости от степени уменьшения амплитуды нистагма. Необходимо корректировать частоту светового воздействия при изменении основной частоты нистагма, определяемой с помощью видеоокулографа.

Регистрация нистагмограммы осуществлялась в момент поступления пациента, каждый день после процедуры лечения и после всего курса лечения. Видеоизображение записывалось 1 минуту при взгляде пациента прямо.

Результаты. Подавление нистагма у пациентов после однократной процедуры лечения сохранялось различное время (от нескольких секунд до нескольких минут), после чего постепенное восстановление нистагма происходило, как правило, до значений амплитуд, меньших, чем перед началом процедуры. Результатом повторного проведения процедур было дальнейшее уменьшение амплитуд нистагма и увеличение времени сохранения эффекта подавления. Один курс включал 7–10 процедур лечения, проводимых на базе клиники глазных болезней СГМУ. В среднем за 2 курса лечения в год у 60% пациентов амплитуда нистагма снизилась на 40–85%, у 30% пациентов изменение амплитуды нистагма не превышало 8–12%, у 10% пациентов существенных изменений не наблюдалось.

Приведем примеры лечения, иллюстрирующие динамику лечения.

Пациент Д., диагноз: «частичная атрофия зрительного нерва, сложный миопический астигматизм, нистагм»; наблюдался с 2009 г. Значение амплитуды нистагма при поступлении составляло 5 мм, частота 0,25 Гц. В течение шести лет пациент проходил процедуры периодического светового воздействия и диагностики (табл. 1). В 2015 г. значение амплитуды нистагма составляло 1 мм, при этом частота нистагма увеличилась до 4 Гц. На рис. 2 представлены нистагмограммы в момент поступления пациента и в момент последнего посещения.

Таблица 1

Параметры колебаний глаз при нистагме пациента Д.

Дата	Амплитуда нистагма, мм	Частота нистагма, Гц
15.09.2009	5	0,25
24.09.2009	3	1
09.06.2011	3	1,5
24.01.2013	2	2
31.01.2013	2	1
25.09.2013	2	3
08.04.2014	2	2
30.10.2014	2	4
02.06.2015	2	4
10.11.2015	1	4

Пациент А., диагноз: «сложный гиперметропический астигматизм, нистагм»; наблюдался с 2012 г. в течение трех лет, значение амплитуды при поступлении составляло 2 мм, частота нистагма 2 Гц. В 2015 г. максимальное значение амплитуды нистагма уменьшилось до 0,5 мм, частота осталась неизменной. Результаты наблюдений приведены в табл. 2. На рис. 3 представлены нистагмограммы в момент поступления пациента и в момент последнего посещения.

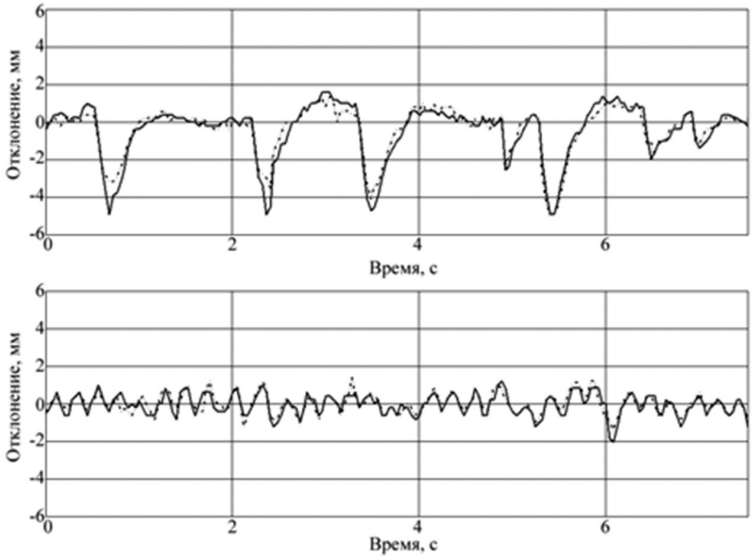

Рис. 2. Фрагмент нистагмограммы пациента Д.: при поступлении 15.09.2009 и во время последнего посещения 10.11.2015

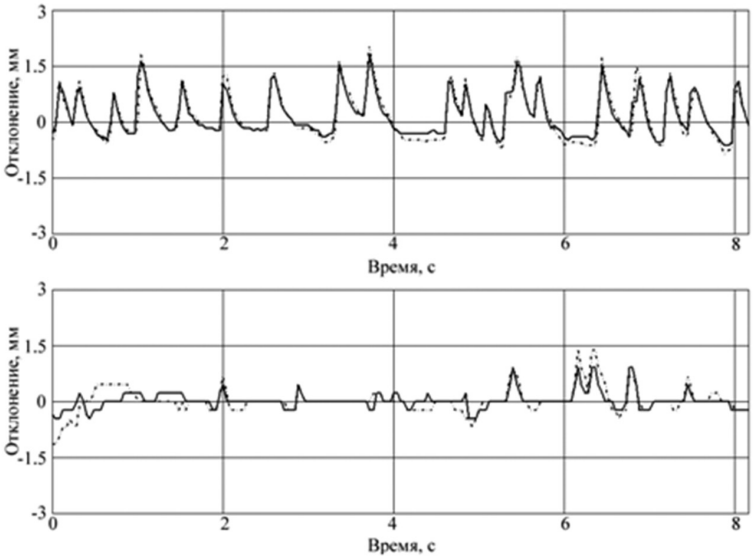

Рис. 3. Фрагмент нистагмограммы пациента А.: при поступлении 10.12.2012 и во время последнего посещения 02.11.2015

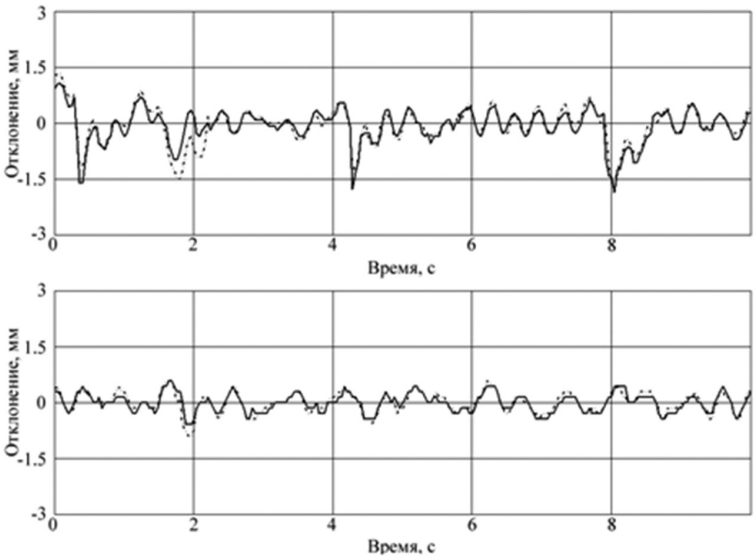

Рис. 4. Фрагмент нистагмограммы пациента К.: при поступлении 31.01.2012 и во время последнего посещения 10.11.2015

Таблица 2

Параметры колебаний глаз при нистагме пациента А.

Дата	Амплитуда нистагма, мм	Частота нистагма, Гц
10.12.2012	2	2
10.12.2013	1,5	2
26.06.2014	1	2
07.11.2014	0,5	2
02.11.2015	0,5	2

Пациент К., диагноз: «частичная атрофия зрительного нерва, нистагм»; наблюдался с 2012 г. Значение амплитуды составляло 3 мм, частота 3 Гц. В 2015 г. значение амплитуды составляло 0,5 мм, частота не изменилась. Результаты наблюдений приведены в табл. 3. На рис. 4 представлены нистагмограммы в момент поступления пациента и в момент последнего посещения.

Таблица 3

Параметры колебаний глаз при нистагме пациента К.

Дата	Амплитуда нистагма, мм	Частота нистагма, Гц
31.01.2012	3	3
31.01.2013	2	3
07.02.2013	2	2
26.09.2013	1	3
08.04.2014	1	2
30.10.2014	1	2
02.06.2015	1	3
10.11.2015	0,5	3

Пациент П., диагноз: «врожденный нистагм, сложный миопический астигматизм обоих глаз». 30 октября 2015 г. значение амплитуды составляло 0,8 мм,

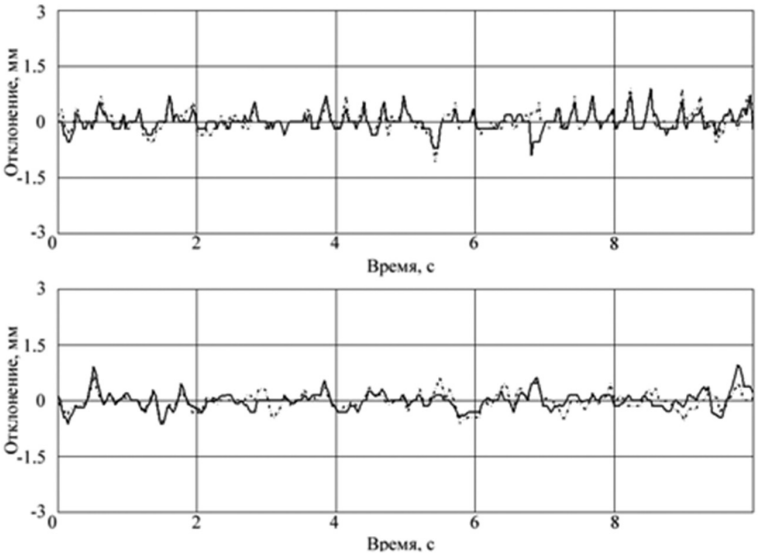

Рис. 5. Фрагмент нистагмограммы пациента П.: 30.10.2015 и во время последнего посещения 05.09.2016

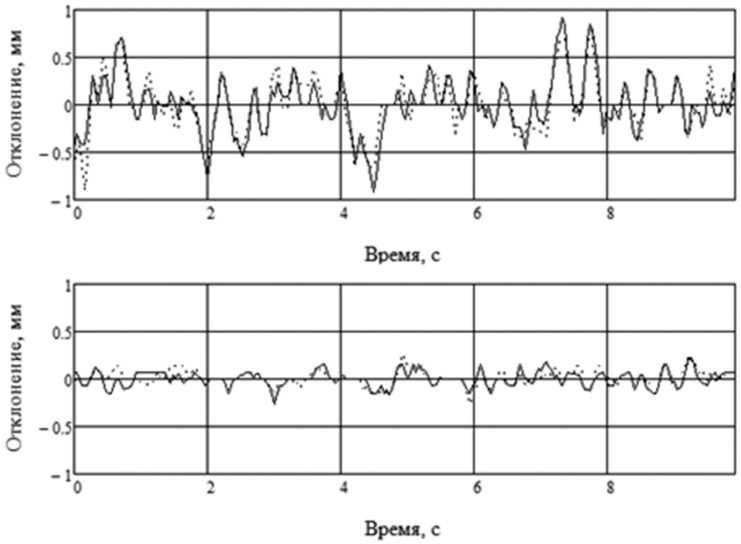

Рис. 6. Фрагмент нистагмограммы пациента С.: 2.06.2016 и во время последнего посещения 23.06.2017

частота 2 Гц. 5 сентября 2016 г. значение амплитуды нистагма составляло 0,4 мм, частота 1,4 Гц. На рис. 5 представлены нистагмограммы в момент поступления пациента и в момент последнего посещения.

Пациент С., диагноз: «врожденный нистагм». 2 июня 2016 г. значение амплитуды составляло 0,9 мм, частота 4 Гц. 23 июня 2017 г. значение амплитуды нистагма составляло 0,3 мм, частота 2,5 Гц. На рис. 6 представлены нистагмограммы в момент поступления пациента и в момент последнего посещения.

Пациент Щ., диагноз: «врожденный нистагм». 13 декабря 2016 г. значение амплитуды составляло 2 мм, частота 3,5 Гц. 21 августа 2017 г. значение амплитуды нистагма составляло 0,5 мм, частота 3 Гц. На рис. 7 представлены нистагмограммы в момент поступления пациента и в момент последнего посещения.

Обсуждение. Следует отметить, что при исходно более высоких функциональных показателях лечение нистагма периодическим светом более результативно, т.е. чем выше острота зрения, тем лучше пациент реагирует на лечение, амплитуда нистагма уменьшается в большей степени. Известно, что с возрастом увеличивается количество нейронных связей, однако способность к их новообразованию мозг прогрессивно утрачивает. Поэтому чем раньше начато аппаратное лечение, тем более значимы будут результаты. Требуется учитывать, что лечение детей в возрасте меньше трех лет затруднительно, так как для проведения лечения необходимы определенные навыки со стороны пациента и определенный уровень интеллекта.

Заключение. Разработанная методика с использованием видеоокулографа эффективна в диагностике и лечении нистагма, так как позволяет выявить частотные характеристики нистагма каждого пациента, что дает возможность индивидуального подхода в процессе лечения световым воздействием пациента на определенной частоте при возможности ее корректировки.

В результате комплексного лечения периодическим световым воздействием у абсолютного большинства пациентов достигнуто уменьшение амплитуды нистагма.

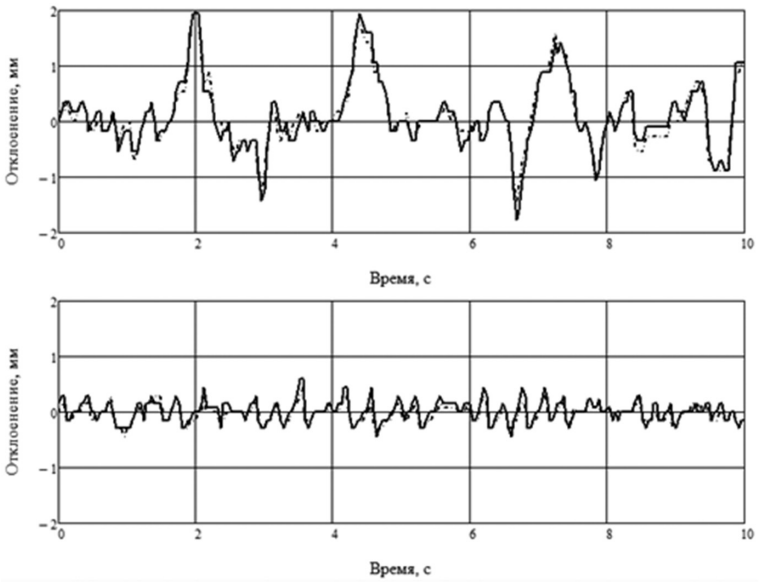

Рис. 7. Фрагмент нистагмограммы пациента Щ.: 13.12.2016 и во время последнего посещения 21.08.2017

Некоторые пациенты не имели возможности проходить длительное лечение в клинике, оборудованной описанным комплексом, в связи с удаленным местом проживания. При отсутствии регулярных процедур лечения возможны негативные тенденции изменения состояния. В связи с этим следует рекомендовать пациентам продолжать тренировки по месту жительства под наблюдением участкового окулиста. Для этих целей нами предлагается программа, которая может быть установлена на персональный компьютер.

Конфликт интересов не заявляется.

Авторский вклад: концепция и дизайн исследования, утверждение рукописи — Т.Г. Каменских, Д.А. Усанов; получение данных — А.А. Дорошенко, С. Б. Радевич, Т.Б. Усанова; анализ данных — А.А. Дорошенко, А.Э. Постельга; интерпретация результатов — Т.Г. Каменских, Д.А. Усанов, Т.Б. Усанова, А.Э. Постельга; написание статьи — А.А. Дорошенко, С. Б. Радевич.

References (Литература)

1. Usanov DA, Skripal AV, Usanova TB, Rytik AP. Changing the character of cardiac activity in suppressing nystagmus in the process of light stimulus. Izvestiya VUZ. Applied Nonlinear Dynamics 2006; 6 (14): 54–62. Russian (Усанов Д.А., Скрипаль А.В., Усанова Т.Б., Рытик А.П. Изменение характера сердечной деятельности при подавлении нистагма в процессе светового воздействия. Известия вузов. Прикладная нелинейная динамика 2006; 14 (6): 54–62).

2. Usanov DA, Kashchenko TP, Skripal AV, et al. Change in the parameters of the vibrational movements of the eyeball as a result of periodic light stimulus in the complex character of nystagmus. Izvestiya VUZ. Applied Nonlinear Dynamics 2007; 15 (6): 45–56. Russian (Усанов Д.А., Кащенко Т.П., Скрипаль А.В. и др. Изменение параметров колебательных движений глазного яблока в результате периодического светового воздействия при сложном характере нистагма. Известия вузов. Прикладная нелинейная динамика 2007; 15 (6): 45–56).

3. Registration certificate of computer software. Videooculograph`16. 2016616568. Russian (Свидетельство о регистрации программы ЭВМ. Videooculograph`16. 2016616568).

4. Usanov DA, Skripal AV, Usanova TB, et al. Excitation of optokinetic nystagmus and measurement of its characteristics using computer videotechnologies. Biomedical Engineering 2008; 6 (42): 37–40. Russian (Усанов Д.А., Скрипаль А.В., Усанова Т.Б. и др. Возбуждение оптокинетического нистагма и измерение его характеристик с использованием компьютерных видеотехнологий. Медицинская техника 2008; 6 (42): 37–40).

УДК 617.747–003.6-06-053.2–089.819 (045) Оригинальная статья

ПЕРВИЧНАЯ ХИРУРГИЧЕСКАЯ РЕАБИЛИТАЦИЯ ДЕТЕЙ С ПОСТТРАВМАТИЧЕСКИМИ ЭНДОФТАЛЬМИТАМИ

К.Ю. Еременко *— ФГБОУ ВО «Саратовский ГМУ им. В.И. Разумовского» Минздрава России, кафедра глазных болезней, ассистент, кандидат медицинских наук;* ***Н.Н. Александрова*** *— ФГБОУ ВО «Саратовский ГМУ им. В.И. Разумовского» Минздрава России, кафедра глазных болезней, доцент, кандидат медицинских наук;* ***А.Ф. Ципящук*** *— ФГБОУ ВО «Саратовский ГМУ им. В.И. Разумовского» Минздрава России, клиника глазных болезней, главный врач, кандидат медицинских наук.*

PRIMARY SURGICAL REHABILITATION OF CHILDREN WITH POSTTRAUMATIC ENDOPHTHALMITIS

K. Yu. Yeremenko *— Saratov State Medical University n.a. V.I. Razumovsky, Department of Eye Diseases, Assistant of Department of Eye Diseases, Candidate of Medical Sciences;* ***N.N. Alexandrova*** *— Saratov State Medical University n.a. V.I. Razumovsky, Department of Eye Diseases, Department of Eye Diseases, Associate Professor, Candidate of Medical Sciences;* ***A.F. Tsypyashchuk*** *— Clinic of Eye Diseases of Saratov State Medical University n.a. V.I. Razumovsky, Head doctor, Candidate of Medical Sciences.*

Дата поступления — 16.05.2017 Дата принятия в печать — 30.05.2017 г.

***Еременко К.Ю., Александрова Н.Н., Ципящук А.Ф.* Первичная хирургическая реабилитация детей с посттравматическими эндофтальмитами. Саратовский научно-медицинский журнал 2017; 13 (2): 369–372.**

Цель: провести анализ результатов микроинвазивного хирургического лечения детей с посттравматическим эндофтальмитом. *Пациенты и методы.* Под нашим наблюдением находились 5 детей в возрасте 9–13 лет с проникающими ранениями роговицы. Все дети обратились в клинику с клиническими проявлениями эндофтальмита. Острота зрения была снижена от 0,01 до светоощущения с правильной проекцией. *Результаты*. Ленсвитрэктомия позволила визуально обнаружить инородные тела в стекловидном теле и удалить их через роговичный доступ. Заканчивали операцию введением антибиотиков и кортикостероидов интраокулярно. Критерии эффективности лечения: купирование инфекционного процесса, прозрачность оптических сред, отсутствие субатрофии глазного яблока при сроке наблюдения 3–5 месяцев. *Заключение.* Своевременная первичная хирургическая реабилитация детей с посттравматическими эндофтальмитами целесообразна, несмотря на тяжесть травмы.

Ключевые слова: посттравматический эндофтальмит, витреоретинальная хирургия, антибиотики.

***Yeremenko KYu, Alexandrova NN, Tsypyashchuk AF.* Primary surgical rehabilitation of children with posttraumatic endophthalmitis. Saratov Journal of Medical Scientific Research 2017; 13 (2): 369–372.**

Purpose: to analyze the results of microinvasive surgical treatment of children with post-traumatic endophthalmitis. *Patients and Methods*. Under our observation there were 5 children aged 9–13 years with penetrating wounds of the cornea. All children referred to the clinic with clinical manifestations of endophthalmitis. Visual acuity was reduced from 0,01 up to light perception with the correct projection. *Results.* Lensvitrectomy allowed to visually detect foreign bodies in vitreous and to remove them through the corneal access. Finished the operation by the intraocular introduction of antibiotics and corticosteroids. Criteria of efficiency of treatment: relief of the infectious process, the transparency of optical media, lack of subatrophy of the eyeball during the observation period of 3–5 months. *Conclusion*. Timely primary surgical rehabilitation of children with post-traumatic endophthalmitis appropriate, despite the severity of the injury.

Key words: posttraumatic endophthalmitis, vitreoretinal surgery, antibiotics.

Введение. В настоящее время чаще всего причиной плохих исходов проникающих ранений глаза становятся гнойные осложнения, а именно эндофтальмиты. Эндофтальмит развивается после проникающих ранений глаза в 2–17%, а при наличии внутриглазного инородного тела риск развития инфекции существенно возрастает [1, 2]. При повреждении задней капсулы хрусталика и выпадении стекловидного тела риск развития эндофтальмита увеличивается в 14 раз [3].

Эндофтальмит — одно из проявлений внутриглазной инфекции, ведущей к полной потере не только зрения, но и глаза как органа. По литературным данным, количество энуклеаций и эвисцераций после эндофтальмита составляет 11–28,6%, а количество субатрофий глазного яблока 16–26,3% [1–5].

«Реанимация» глаза при эндофтальмите, борьба с субатрофией приобретают не только клиническое, но и социальное значение, когда важны вопросы сохранения зрения и косметики. Даже в безнадежных случаях оправдана попытка использовать любую возможность для спасения глаза.

Развитие технического прогресса в офтальмологии, широкое внедрение микроинвазивных технологий дают возможность проводить щадящие хирургические вмешательства одновременно на структурах переднего и заднего отделов глаза, позволяют добиться реабилитации значительного числа больных с последствиями травм глаза.

Цель: провести анализ результатов микроинвазивного хирургического лечения детей с посттравматическим эндофтальмитом.

Пациенты и методы. Под нашим наблюдением находились 5 детей в возрасте 9–13 лет с проникающими ранениями роговицы (ранение осколками пластиковой банки от взорвавшейся петарды, стержнем ручки, дротиками, осколками взорвавшейся бутылки газировки). Все дети обратились в клинику с клиническими проявлениями эндофтальмита: выраженным болевым синдромом, резким падением зрения, светобоязнью. Характерны отек век и роговицы, хемоз, цилиарная инъекция глазного яблока, опалесценция влаги передней камеры, гипопион, экссудация в стекловидное тело, резкая цилиарная болезненность. Накопившийся экссудат и кровь в стекловидном теле приводили к исчезновению рефлекса с глазного дна, глазное дно не офтальмоскопировалось. Острота зрения была снижена от 0,01 до светоощущения с правильной проекцией. Процесс прогрессировал стремительно, так как описанная клиническая картина развилась через 8–25 часов после травмы.

Помимо общепринятого обследования, во всех случаях произведены рентгенография, ультразвуковое В-сканирование и электроретинограмма (ЭРГ).

Ультразвуковое В-сканирование позволило получить достоверные данные о повреждении задней капсулы хрусталика, определить наличие сгустков крови в стекловидном теле, выявить состояние сетчатки. У двух детей из пяти диагностированы инородные тела (пластик, стекло) в стекловидном теле.

Резко сниженные данные ЭРГ или вообще отсутствие не означало для нас, что операция не показана. По литературным данным, после витрэктомии показатели ЭРГ могут восстанавливаются [3, 6].

Результаты. Основной нашей задачей было оказание квалифицированной помощи в первые часы с момента выявления признаков эндофтальмита. Фибринозно-гнойный экссудат в передней камере настолько интимно связывался с эндотелием роговицы и радужкой, что складывалось впечатление об их инфильтрации.

Удаление пинцетом сгустков крови и экссудата из передней камеры, освобождение задней поверхности роговицы улучшили обзор в ходе последующей ленсвитрэктомии.

В двух случаях из пяти, когда имелись инородные тела, витрэктомию проводили с целью визуального их обнаружения. Убирали стекловидное тело, окружающее инородные тела, чтобы не было витреальных тракций на сетчатку в процессе его удаления. Удаление инородного тела осуществляли через роговичный разрез, расширив парацентез до необходимого размера. После удаления инородного тела продолжали витрэктомию. Так как в области зубчатой линии коллагеновые волокна более тесно свя-

Ответственный автор — Еременко Ксения Юрьевна
Тел.: 8-917-210-43-28
E-mail: DiKs²@rambler.ru

заны с эпителием цилиарного тела, старались максимально удалить стекловидное тело в этой зоне с целью профилактики повторного развития инфекции. В ходе операции выявлено, что сетчатка спаяна со стекловидным телом в зоне хориоретиальных очагов. Учитывая, что эти зоны потенциально опасны в плане разрывов сетчатки, манипуляции на стекловидном теле завершали. Для восстановления тонуса глаза в стекловидное тело вводится физиологический раствор и антибиотики. Учитывая риск развития рецидива внутриглазной инфекции, имплантация интраокулярной линзы в момент ленсвитрэктомии не проводилась.

На фоне антибактериальной терапии (внутривенные инфузии цефалоспоринов III поколения по 1 г 2 раза в сутки, карбопенемов по 1 г 1–2 раза в сутки) осуществлялся процесс восстановления жизнеспособности глаза. Проводились активная кортикостероидная терапия, борьба с кровотечением и осторожная стимуляция цилиарного тела (мидриатика, но-шпа, кофеин под конъюнктиву). Лечение также было направлено на устранение токсического действия скопившейся крови, интоксикации продуктами распада, нарушенного обмена (препараты, улучшающие микроциркуляцию, ферменты и др.). С расстройствами кровообращения при травме связано развитие гипоксии тканей. Для борьбы с ней подключались препараты, улучшающие обменные процессы в сетчатке и зрительном нерве (полипептиды, антиоксиданты, сосудорасширяющие препараты).

В раннем послеоперационном периоде у всех пациентов отмечалось отсутствие выраженных воспалительных явлений в оперированном глазу. Болевой синдром отсутствовал. Хемоз конъюнктивы исчезал, экссудативная реакция в передней камере и стекловидном теле была минимальной. Однако на 2–3-и сутки отмечалось помутнение влаги передней камеры и вновь появлялась экссудация в стекловидном теле. Повторная витрэктомия подтвердила наше предположение, что началось отслоение заднего гиалоида, так как удаление остатков измененного стекловидного тела проходило легче и не было травматизации сетчатки. Заканчивали операцию также введением антибиотиков в стекловидное тело и в переднюю камеру.

Указанную медикаментозную терапию продолжали после повторной операции. В результате комплексного лечения (хирургического и медикаментозного) нам удалось добиться положительного результата: у одного пациента из пяти острота зрения равнялась 0,04. У остальных четверых показатели ЭРГ улучшились, но не настолько, чтобы появилось предметное зрение, что, скорее всего, вязано с поздним обращением; у них оптические среды оставались прозрачными и внешне глаза не отличались от здорового глаза. При сроке наблюдения 3–5 месяцев признаков субатрофии глазных яблок не отмечается.

В качестве примера приводим описание одного из наблюдаемых нами клинических случаев. Пациент К., 10 лет. Ранение правого глаза осколком пластиковой банки, в которой взорвалась петарда. Первичная хирургическая обработка раны роговой оболочки была проведена в городе А. Несмотря на интенсивную антибактериальную и противовоспалительную терапию, на вторые сутки состояние глаза ухудшилось, острота зрения резко снизилась до светоощущения. Ребенок был направлен в клинику глазных болезней Саратова.

При поступлении в клинику отмечались явления эндофтальмита: выраженный болевой синдром, светобоязнь; отек век, хемоз, цилиарная инъекция глазного яблока, отек роговицы, швы роговицы, гипопион с примесью крови. Радужка зеленоватого цвета, пропитана кровью, рисунок стушеван, медикаментозный мидриаз. Область зрачка серого цвета. Рефлекс с глазного дна отсутствовал. Глазное дно не офтальмоскопировалось. Резкая цилиарная болезненность. Острота зрения снижена до светоощущения с правильной проекцией.

Ультразвуковое В-сканирование подтвердило экссудацию в стекловидном теле и инородное тело в полости глаза, повреждение задней капсулы хрусталика. Резкое снижение данных ЭРГ.

Ребенок срочно взят в операционную.

Удалив фибринозно-гнойный экссудат и сгустки крови из передней камеры пинцетом, провели факоэмульсификацию травматической катаракты. Подход к инородному телу был эндовитреальный. Для иссечения гнойно-измененного стекловидного тела в преретинальных отделах и в проекции инородного тела использовали наименее травматичные витракторы 25-G. Проведенная витрэктомия позволила визуально обнаружить осколок.

Бимануально с помощью микрошпателя и световода осколок, предварительно освободив от волокон стекловидного тела, вывели в переднюю камеру через дефект задней капсулы и удалили через роговичный разрез цанговым пинцетом. После удаления инородного тела продолжали витрэктомию.

Закончили операцию введением антибиотиков в переднюю камеру и в стекловидную полость.

В послеоперационном периоде пациент получал общую и местную антибиотикотерапию.

В первые сутки после операции отмечалось отсутствие выраженных воспалительных явлений в глазу. Болевой синдром отсутствовал. Хемоз конъюнктивы исчезал, экссудативная реакция в передней камере и стекловидном теле была минимальной. На третьи сутки возникло помутнение влаги передней камеры, вновь появлялась экссудация в стекловидном теле. Была проведена повторная витрэктомия. Закончили операцию также введением антибиотиков в стекловидное тело и в переднюю камеру.

Указанную медикаментозную терапию продолжали после повторной операции. Через 10 дней оптические среды оставались прозрачными, острота зрения равнялась 0,04 (не корригирует). При сроке наблюдения 4,5 месяца острота зрения сохранялась 0,04 (не корригирует).

Обсуждение. Анализ результатов лечения детей с посттравматическими эндофтальмитами вскрыл необходимость комплексного обследования с обязательным включеним В-сканирования и электроретинограммы. В-сканирование позволяет диагностировать степень повреждения внутренних структур глаза и предположить объем оперативного вмешательства. Данные электроретинограммы прогнозируют возможный исход заболевания.

Как видно из результатов, квалифицированная помощь, включающая в себя ленсвитрэктомию, удаление осколков из полости глаза, введение антибиотиков и кортикостероидов интраокулярно в конце операции, позволяет купировать острый воспалительный процесс. Эффективность введения антибиотиков и кортикостероидов интраокулярно в конце операции не вызывает сомнения [7]. Однако только повторная витрэктомия позволяет сохранить хоть и

низкое, но предметное зрение, а также сохранить глаз как косметический орган.

Выводы:

1. Первичная хирургическая реабилитация детей с посттравматическими эндофтальмитами целесообразна, несмотря на тяжесть травмы.

2. Своевременно проведенная витрэктомия позволяет активно удалить скопившийся экссудат, возбудителя и создать в глазу терапевтическую концентрацию антибиотиков, что имеет решающее значение для сохранения глаза как косметического органа.

Конфликт интересов не заявляется.

Авторский вклад: концепция и дизайн исследования, получение и обработка данных, анализ и интерпретация результатов — К.Ю. Еременко, Н.Н. Александрова; написание статьи — К.Ю. Еременко; утверждение рукописи — А.Ф. Ципящук.

References (Литература)

1. Virgil AD, Roth D, Ligget PE. Posttraumatic endophthalmitis: Causative orgamisms, treatment and prevention. Retina 1994; 14 (2): 206–211.
2. Thompson WS, Rubsamen PE, Flynn HW, et al. Endophthalmitis after penetrating trauma: risk factors and visual acuty outcomes. Ophthalmology 1995; 102: 1696–1701.
3. Peyman G, Lee P, Seal DV. Endophthalmitis: diagnosis and management. London: Taylor & Francis, 2004; p. 1–270.
4. Gundorova RA, Malaev AA, Yuzhakov AM. Eye injuries. M.: Medicine, 1986; 364 p. Russian (Гундорова Р.А., Малаев А.А., Южаков А.М. Травмы глаза. М.: Медицина, 1986; 364 с.).
5. Elder MJ, Morlet N. Endophthalmitis. Clin Experiment Ophthalmol 2002; 30 (6): 394–398.
6. Zakharov VD. Vitreoretinal surgery. Moscow, 2003; 172 p. Russian (Захаров В.Д. Витреоретинальная хирургия. М., 2003; 172 с.).
7. Sjheilian M, Rafati N, Mohebbi MR, et al. Prophylaxis of acute posttraumatic bacterial endophthalmitis: a multi-centre, randomized clinical trial of intraocular antibiotic injection, repot 2. Arch Ophthalmol 2007; 125: 460–465.

УДК 617.7–007.681 Оригинальная статья

ХИРУРГИЧЕСКИЙ ВАРИАНТ ПРОФИЛАКТИКИ РУБЦЕВАНИЯ ПРИ ПРОВЕДЕНИИ СИНУСТРАБЕКУЛЭКТОМИИ

А.Н. Журавлева — *ФГБУ «Московский научно-исследовательский институт глазных болезней им. Гельмгольца» Минздрава России, научный сотрудник отдела глаукомы, кандидат медицинских наук;* ***Е.А. Сулейман —*** *ФГБУ «Московский научно-исследовательский институт глазных болезней им. Гельмгольца» Минздрава России, аспирант отдела глаукомы;* ***О.А. Киселева —*** *ФГБУ «Московский научно-исследовательский институт глазных болезней им. Гельмгольца» Минздрава России, руководитель отдела глаукомы, доктор медицинских наук.*

SURGICAL METHOD FOR PREVENTION OF SCARING IN CONDUCTING SINUSTRABECULECTOMY

A.N. Zhuravleva — *Moscow Helmholtz Research Institute of Eye Diseases, scientific employee of the glaucoma department, Candidate of Medical Science;* ***E.A. Suleiman*** *— Moscow Helmholtz Research Institute of Eye Diseases, Graduate Student of the Glaucoma Department;* ***O.A. Kiseleva*** *— Moscow Helmholtz Research Institute of Eye Diseases, Head of the Glaucoma Department, Doctor of Medical Science.*

Дата поступления — 16.05.2017 г. Дата принятия в печать — 30.05.2017 г.

Журавлева А.Н., Сулейман Е.А., Киселева О.А. **Хирургический вариант профилактики рубцевания при проведении синустрабекулэктомии. Саратовский научно-медицинский журнал 2017; 13 (2): 372–375.**

Пролонгированный гипотензивный эффект в послеоперационном периоде является одной из главных задач современной хирургии глаукомы. В связи с этим *целью* нашей работы явилась разработка нового хирургического варианта профилактики рубцевания при проведении классической синустрабекулэктомии. *Материал и методы.* Операцию выполнили 13 больным (13 глаз) с первичной открытоугольной глаукомой II–III (*B-C*) стадии в возрасте 50–70 лет. Длительность наблюдения до двух лет. *Результаты.* Через 9–12 месяцев гипотензивная эффективность составила 100% (13 глаз), через 20–24 месяцев — 98% (12 из 13 глаз). Результат подтверждался с помощью стандартных методов обследования (визометрия, тонометрия, компьютерная периметрия, тонография и др.). В раннем послеоперационном периоде проводили оптическую когерентную томографию переднего отрезка глаза, далее — ультразвуковую биомикроскопию. *Выводы*. Разработанная методика хирургической профилактики рубцевания позволяет получить стойкий гипотензивный эффект в ранние и отдаленные сроки после проведения синустрабекулэктомии.

Ключевые слова: первичная открытоугольная глаукома, хирургическое лечение глаукомы, профилактика рубцевания, фильтрационная подушка, гипотензивный эффект, модификация синустрабекулэктомии.

Zhuravleva AN, Suleiman EA, Kiseleva OA. **Surgical method for prevention of scaring in conducting sinustrabeculectomy. Saratov Journal of Medical Scientific Research 2017; 13 (2): 372–375.**

Prolonged hypotensive effect in the postoperative period is one of the main tasks of modern glaucoma surgery. In connection with this, *the aim* of our study is to develop a surgical method of prevention of scarring during the classical sinustrabeculectomy. *Material and Methods*. The operation was performed in 13 patients (13 eyes) with primary open angle glaucoma (POAG) II–III (*B-C*) in steps aged 50–70 years. The duration of observation up of 2 year. *Results.* After 9–12 months of hypotensive efficacy was 100% (13 eyes) in 20–24 months — 98% (12 of 13 eyes). The result was confirmed using standard methods of examination (visometry, tonometry, computerized perimetry, tonography et al.), in the early postoperative period was performed optical coherence tomography of the anterior segment, then — ultrasound biomicroscopy. *Conclusions*. Developed a new version of the surgical treatment of glaucoma a long-acting hypotensive effect.

Key words: primary open-angle glaucoma, surgical treatment of glaucoma, prevention of scarring after antiglaucoma operations, filtration cushion, hypotensive effect, sinustrabeculectomy modified.

Введение. Во всем мире первичная открытоугольная глаукома (ПОУГ) занимает одну из ведущих позиций среди причин необратимого снижения зрения вплоть до слепоты, несмотря на широкий выбор медикаментозных лекарственных средств и/или проведение хирургических и лазерных операций. С каждым годом численность инвалидов вследствие глаукомы неуклонно увеличивается [1]. Ведущую роль в уменьшении риска развития и прогрессирования ПОУГ играет нормализация уровня офтальмотонуса. В настоящее время наиболее надежным способом достижения стойкой нормализации внутриглазного давления (ВГД) считается хирургическое лечение, успех которого определяется длительностью гипотензивного эффекта. Однако не всегда хирургическое вмешательство имеет пролонгированный результат. Основной причиной неэффективности проводимых операций является выраженная фибропластическая активность тканей глаза, приводящая к быстрому рубцеванию и облитерации зоны хирургического вмешательства, в результате чего не удается достигнуть давления цели [2–6].

Цель: разработка нового варианта хирургической профилактики рубцевания при проведении классической синустрабекулэктомии (СТЭ) в хирургическом лечении ПОУГ для обеспечения стойкого гипотензивного эффекта и снижения риска послеоперационной облитерации созданных путей оттока внутриглазной жидкости (ВГЖ).

Материал и методы. Всем пациентам проводилась операция СТЭ по стандартной методике с предложенной нами модификацией — формированием валика из глубоких слоев склеры с «бороздками» по бокам от него.

Техника операции. В верхнем квадранте глазного яблока выкраивали конъюнктивальный лоскут основанием к лимбу. Затем формировали поверхностный прямоугольный лоскут склеры на 1/3 ее толщины основанием к лимбу и размерами: 5 мм основание и 4 мм боковая сторона. Далее из глубжележащих слоев склеры выкраивали глубокий лоскут прямоугольной формы на 1/3 толщины склеры основанием к лимбу и размерами: 4 мм основание на 3 мм боковая сторона. Затем у основания глубокого лоскута иссекали полоску трабекулярной ткани размером 3х1 мм (трабекулэктомия). Проводили стандартную базальную иридэктомию. Боковые края глубокого склерального лоскута выворачивали наружу, накладывали друг на друга и сшивали их между собой непрерывным швом (нить 8:00), формируя валик. При этом по бокам валика образовывались «бороздки» склеры для оттока внутриглазной жидкости (ВГЖ). Схема операции представлена на рис. 1. После этого поверхностный лоскут укладывали на место, закрывая края глубокого лоскута, и фиксировали по краям двумя швами к склере. Далее проводили репозицию конъюнктивального лоскута с наложением двух швов нитью 8:00. На данное изобретение получен патент [7].

По приведенной методике нами прооперированно 13 больных (13 глаз) в возрасте 59,5±1,9 года с ПОУГ II (4 человека, или 30,7%) и III (9 человек, или 69,3%) стадии.

На момент хирургического вмешательства ВГД на фоне максимального гипотензивного режима, измеренное тонометром Маклакова, составило в среднем 30,7±1,1 (от 25 до 39) мм рт.ст.

В пред- и послеоперационном периоде все пациенты обследованы с помощью стандартных методов исследования (визометрия, периметрия, бесконтактная тонометрия, тонометрия по Маклакову, биомикроскопия, офтальмоскопия, гониоскопия, тонография, пахиметрия, HRT зрительного нерва). После операции обследование проводили как в раннем послеоперационном периоде, так и в сроки: 3, 6, 9, 12, 15, 18, 21 и 24 месяца после хирургического вмешательства. Для объективной оценки зоны оперативного вмешательства в сроки 1–7 дней проводили оптическую когерентную томографию переднего отрезка глазного яблока (ОКТ-ПОГ), а в дальнейшем ультразвуковую биомикроскопию (УБМ).

Статистическая обработка данных включала проверку выборки на нормальность распределения. Во всех случаях распределение было близко к нормальному. В связи с этим при обработке полученных данных мы использовали: выборочное среднее (M), среднеквадратичное отклонение (σ), критический уровень значимости, который при проверке статистических гипотез принимался равным 0,05 (p).

Результаты. Судя по результатам обследования, в большинстве клинических случаев послеоперационный период протекал без особенностей (13 глаз) и лишь у двух пациентов (2 глаза) на третий день после хирургического вмешательства появилась гифема с уровнем 2 мм, которая медикаментозно купировалась к 6-м суткам. Клинически у всех пациентов (13 глаз) уже в первые сутки после операции отмечалось формирование умеренно выраженной фильтрационной подушки (ФП), что объективно подтверждалось данными ОКТ-ПОГ. По результатам последней, в проекции зоны оперативного вмешательства, помимо локального расширения субконъюнктивального пространства, визуализировалась щелевидная интрасклеральная полость (ИСП). Уровень ВГД в раннем послеоперационном периоде составлял в среднем 14,1±1,2 мм рт.ст., варьируясь от 13 до 17 мм рт.ст. (по данным бесконтактной тонометрии). На момент выписки при офтальмоскопии на всех глазах определялась хорошо выраженная ФП, что коррелировало с данными ОКТ-ПОГ (13 глаз). Показатели тонометрии (по Маклакову) находились в пределах нормальных значений и составляли в среднем 13,9±1,2 мм рт.ст. (12–16 мм рт.ст.) (M±σ=13,86±0,58, p≤0,05). Гипотонии не отмечалось ни у одного из пациентов.

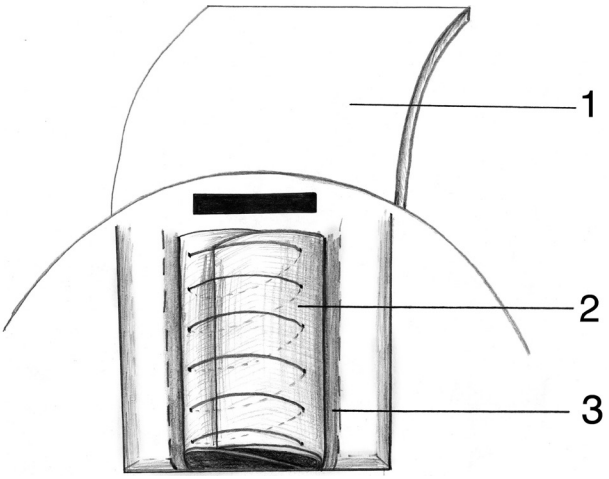

Рис. 1. Схема операции: *1* — поверхностный лоскут склеры; *2* — склеральный валик, сформированный из глубокого лоскута склеры; *3* — «бороздки» для оттока ВГЖ

Ответственный автор — Журавлева Анастасия Николаевна
Тел.: +79163190750
E-mail: zh.eye@mail.com

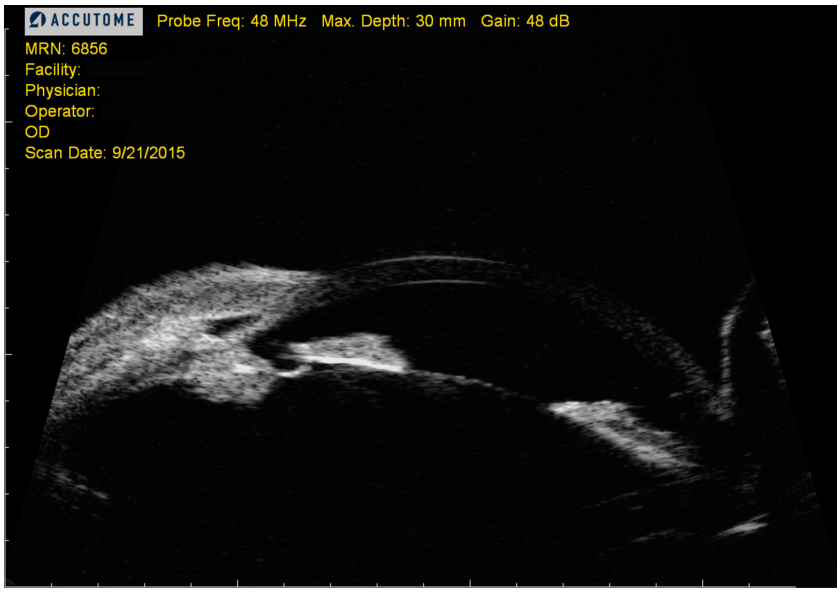

Рис. 2. Ультразвуковая биомикроскопия в срок 12–14 месяцев

Рис. 3. Ультразвуковая биомикроскопия в срок 24 месяца

Через 3 месяца после антиглаукомной операции (АГО) клинически определялась сформированная ФП. Уровень ВГД также во всех случаях (13 глаз) находился в пределах нормотонии и составлял в среднем 14,1±1,1 мм рт.ст. (13–16 мм рт.ст.) (M±σ=14,00±0,61, p≤0,05). Гониоскопически зона фистулы функционировала во всех случаях. По результатам УБМ, у всех пациентов в зоне оперативного вмешательства визуализировалась ИСП с шириной просвета 0,31±0,005 мм, в проекции которой определялась сформированная ФП высотой 0,75±0,005 мм.

В срок наблюдения 6 месяцев после операции уровень ВГД в большинстве клинических случаев (13 глаз) сохранялся в пределах нормальных значений: от 14 до 18 мм рт.ст. (M±σ=13,83±0,52, p≤0,05). При биомикроскопии во всех глазах (13 глаз) визуализировалась сформированная плоская разлитая ФП без признаков рубцевания, по данным УБМ высотой 0,71±0,005 мм. Ширина ИСП оставалась стабильной и составляла 0,29±0,005 мм.

Через 12–14 месяцев наблюдений состояние прооперированных глаз в 12 случаях (12 глаз) характеризовалось отсутствием клинических признаков рубцевания или кистозного изменения ФП. По данным УБМ, ширина ИСП оставалась стабильной и в среднем составила 0,28±0,005 мм, высота ФП 0,68±0,004 мм (рис. 2). На одном глазу наблюдалась кистозная ФП с повышением уровня ВГД до 26–27 мм рт.ст. (по Маклакову), в связи с чем был назначен гипотензивный режим с последующей нормализацией ВГД до 18–20 мм рт.ст. (по Маклакову).

К концу срока наблюдения, через 24 месяца, гипотензивная эффективность АГО оставалась неизменной, что свидетельствовало о формировании стабильного пути оттока ВГЖ. По данным клинических и инструментальных методов исследования, визуализировалась плоская, разлитая, без признаков кистозного перерождения ФП высотой 0,59±0,04 мм, ширина ИСП 0,25±0,04 мм, p≤0,05 (рис. 3). Показатели тонометрии у 12 пациентов (12 глаз) стабильно

находились в пределах нормальных значений. У одного пациента на фоне гипотензивной терапии уровень ВГД находился в пределах 16–17 мм рт.ст. (по Маклакову).

Обсуждение. Для антиглаукомных операций характерны осложнения в раннем послеоперационном периоде, такие как неконтролируемая гипотония, цилиохориоидальная отслойка. Далее, в отдаленных периодах, у прооперированных пациентов отмечается прогрессирование катаракты, изменение фильтрационной подушки, рубцевание созданных путей оттока ВГЖ, что приводит к повторному подъему ВГД и прогрессированию глаукомного процесса. В результате проделанной работы получены результаты, показывающие эффективность впервые предложенной хирургической методики профилактики рубцевания в хирургии глаукомы. В отдаленные сроки лишь у одного пациента (1 глаз, 7,6%, p≤0,05) отмечено кистозное изменение фильтрационной подушки и подъем ВГД, что потребовало применения гипотензивной терапии. В остальных случаях у пациентов (12 глаз, 92,4%, p≤0,05) наблюдалась стойкая компенсация ВГД.

Выводы. Таким образом, предложенный нами хирургический вариант профилактики рубцевания при проведении классической синустрабекулэктомии имеет ряд преимуществ. Данный способ безопасен, прост в реализации и позволяет добиться стойкого гипотензивного эффекта без использования дренажных конструкций и применения антиметаболитов в ранние и отдаленные сроки после проведения синустрабекулэктомии.

Конфликт интересов не заявляется.

Авторский вклад: концепция и дизайн исследования: А.Н. Журавлева, О.А. Киселева; получение и анализ данных, интерпретация результатов и написание статьи — А.Н. Журавлева, Е.А. Сулейман; утверждение рукописи для публикации — О.А. Киселева.

References (Литература)

1. Neroev VV. Separate results of the 2011 glaucoma epidemiological study. Ophthalmic records 2014; 7 (2): 4–8. Russian (Нероев В.В. Отдельные результаты эпидемиологического исследования по глаукоме за 2011 год. Офтальмологические ведомости 2014; 7 (2): 4–8).

2. Astahov US, Egorov EA, Astahov SU. Surgical treatment of “refractory” glaucoma. Clinical Ophthalmology 2006; 7 (1): 25–7. Russian (Астахов Ю.С., Егоров Е.А., Астахов С. Ю. Хирургическое лечение «рефрактерной» глаукомы. Клиническая офтальмология 2006; 7 (1): 25–7).

3. Francis BA. Ab interno trabeculectomy: development of a novel device (Trabectome) and surgery for open-angle glaucoma. J Glaucoma 2006; 15 (1): 68–73.

4. Crowston JG. Evaluating clinical signs in trabeculectomized eyes. Eye 2004; 18 (3): 299–303.

5. Erichev VP. Refractory glaucoma: treatment options. Vestnik oftalmologii 2000; 116 (5): 8–10. Russian (Еричев В.П. Рефрактерная глаукома: возможности лечения. Вестник офтальмологии 2000; 116 (5): 8–10).

6. Saheb H, Ahmed IK. Micro-invasive glaucoma surgery: current perspectives and future directions. Curr Opin Ophthalmol 2012; 23 (2): 96–104.

7. Kiseleva OA, et al. The way of surgical treatment of glaucoma: Patent RF, № 2603295; 2016. Russian (Киселева О.А. и др. Способ хирургического лечения глаукомы: патент РФ, № 2603295; 2016).

УДК 617.735-002-02:615.849.18–08 Оригинальная статья

АНАЛИЗ ИНТЕНСИВНОСТИ КОАГУЛЯТОВ ПРИ ЛАЗЕРНОМ ЛЕЧЕНИИ ДИАБЕТИЧЕСКОГО МАКУЛЯРНОГО ОТЕКА НА РОБОТИЗИРОВАННОЙ ЛАЗЕРНОЙ УСТАНОВКЕ NAVILAS

Е.А. Замыцкий *— ФГБОУ ВО «Самарский ГМУ» Минздрава России, аспирант;* ***А.В. Золотарев*** *— ФГБУЗ «Самарская областная клиническая офтальмологическая больница им. Т.И. Ерошевского», главный врач, профессор, доктор медицинских наук;* ***Е.В. Карлова*** *— ФГБУЗ «Самарская областная клиническая офтальмологическая больница им. Т.И. Ерошевского», заведующая глаукомным отделением, доктор медицинских наук;* ***П.А. Замыцкий*** *— ФГБОУ ВО «Самарский ГМУ», клинический ординатор кафедры офтальмологии.*

ANALYSIS OF THE COAGULATES INTENSITY IN LASER TREATMENT OF DIABETIC MACULAR EDEMA IN A NAVILAS ROBOTIC LASER SYSTEM

E.A. Zamytskiy *— Samara State Medical University, Post-graduate student;* ***A.V. Zolotarev*** *— Samara Regional Clinical Ophthalmological Hospital n.a. T.I. Yeroshevskiy, Head Physician, Professor, Doctor of Medical Sciences;* ***E.V. Karlova*** *— Samara Regional Clinical Ophthalmological Hospital n.a. T.I. Yeroshevskiy, Head of the Department of Glaucoma, Doctor of Medical Sciences;* ***P.A. Zamytskiy*** *— Samara State Medical University, Resident Physician of the Department of Ophthalmology.*

Дата поступления — 28.04.2017 г. Дата принятия в печать — 30.05.2017 г.

Замыцкий Е.А., Золотарев А.В., Карлова Е.В., Замыцкий П.А. **Анализ интенсивности коагулятов при лазерном лечении диабетического макулярного отека на роботизированной лазерной установке Navilas. Саратовский научно-медицинский журнал 2017; 13 (2): 375–378.**

Цель: проанализировать интенсивность коагулятов при лазерном лечении диабетического макулярного отека, проводимого в навигационном режиме на роботизированной лазерной установке Navilas. *Материал и методы*. Проведен ретроспективный анализ амбулаторных карт и фотографий глазного дна 20 пациентов (28 глаз) с сахарным диабетом II типа, проходивших лазерное лечение диабетического макулярного отека. Всего оценено 4260 коагулятов, из них 0-й степени 2166 (50,85%), I степени 525 (12,32%), II степени 747 (15,74%), III степени 498 (11,96%), IV степени 324 (7,6%). *Результаты.* Толщина сетчатки до лечения в зоне отека составила 339,72±45,3 мкм, после лечения 346±70 мкм, t-критерий Стьюдента 0,7124, разница 6,5±57,4. Острота зрения до лечения 0,532±0,3 после 0,521±0,3, t-критерий Стьюдента 0,889. *Заключение*. Алгоритм подбора мощности и способ ее корректировки в ходе лечения являются слабым местом данной методики. Разработка новых способов, дающих возможность своевременно корректировать мощность в зависимости от высоты отека

коагулируемой области сетчатки и получать коагуляты строго необходимой для конкретного случая интенсивности, позволит увеличить эффективность и безопасность лазерного лечения.

Ключевые слова: диабетический макулярный отек, лазерное лечение, интенсивность коагулятов.

***Zamytskiy EA, Zolotarev AV, Karlova EV, Zamytskiy PA.* Analysis of the coagulates intensity in laser treatment of diabetic macular edema in a Navilas robotic laser system. Saratov Journal of Medical Scientific Research 2017; 13 (2): 375–378.**

The aim of this work was to analyze the intensity of the laser coagulates in the treatment of diabetic macular edema conducted in navigation mode on robotic laser system Navilas. *Material and Methods*. Retrospective analysis of outpatient cards and photographs of the fundus 20 patients (28 eyes) had been done. The patients had type II diabetes mellitus. We performed laser treatment of diabetic macular edema. There were evaluated 4260 coagulates, of which 0 degree 2166 (50.85%), I degree — 525 (12.32%), II degree — 747 (15.74%), III degree — 498 (11.96%), grade IV — 324 (7.6 per cent). *Result.* The thickness of the retina before treatment in the area of edema was made 339.72±45.3 μm, and after treatment 346±70 μm, student's t-test 0.7124, a difference of 6.5±57.4. Visual acuity before treatment 0.532±0.3, after — 0.521±0.3 mm, student's t-test 0,889. *Conclusion.* The facts obtained in the analysis suggests that the algorithm of selection of power and the way it adjustments in the course of treatment are the weak point of this technique. Development of new methods, giving the possibility to adjust the power depending on the height of the swelling region of the retina, thereby gaining coagulates strictly necessary for the specific case of intensity, will enable to increase the efficiency and safety of laser treatment.

Key words: diabetic macular edema, laser treatment, the intensity of the coagulates.

Введение. В настоящее время распространенность сахарного диабета приобрела масштабы эпидемии [1]. В мире, по данным Международной федерации сахарного диабета за 2015 г., насчитывается 415 млн больных сахарным диабетом [2].

Одним из опасных и социально значимых осложнений сахарного диабета является поражение органа зрения в виде диабетической ретинопатии (ДРП) [3]. ДРП на любой из стадий может сопровождаться развитием диабетического макулярного отека (ДМО), который становится для пациентов трудоспособного возраста в развитых странах мира основной причиной необратимого выраженного снижения зрения или потери зрения [4, 5].

Лечение ДМО по настоящее время остается непростой задачей и подразумевает использование терапевтических методов лечения с использованием интравитреальных анти-VEGF препаратов, лазерных методов лечения с нанесением лазеркоагулятов в макулярной области и комбинации двух этих методов [6]. Лазеркоагуляция сетчатки продемонстрировала доказанную эффективность по предотвращению выраженного снижения зрительных функций [7], но имеет ряд недостатков в силу повреждающего действия на сетчатку в виде появления центральных скотом, развития субретинальной неоваскуляризации, ползучей атрофии пигментного эпителия или фиброзных явлений в макулярной области [8, 9].

Выбор интенсивности наносимых при лечении лазеркоагулятов и плотность их расположения зависят от выраженности отека [10]. Снижение интенсивности лазеркоагуляции, очевидно, уменьшит вероятность развития осложнений и их значимость, но может не дать клинического эффекта в виде уменьшения отека. Применение лазерного лечения высокой интенсивности повысит вероятность уменьшения и купирования отека, но увеличит риск развития и значимость осложнений. Выбор баланса между интенсивностью лазерного лечения и его ожидаемых результатов происходит на интуитивном уровне и сильно зависит от опыта лазерного хирурга. Точность реализации запланированного лечения зависит от мануальных навыков хирурга и выражается в том, насколько соответствуют расположение и интенсивность получаемых коагулятов изначально задуманным. Таким образом, исключение влияния человеческого фактора на результаты лазерного лечения ДМО является актуальной задачей.

На решение проблемы точности позиционирования наносимых коагулятов направлена разработанная компанией OD-OS роботизированная лазерная установка Navilas. В навигационном режиме установка способна наносить каждый лазеркоагулят с гарантированной точностью в требуемое место в зоне отека, которое было заранее спланировано на снимке сетчатки пациента.

Цель: проанализировать интенсивность коагулятов при лазерном лечении диабетического макулярного отека, проводимого в навигационном режиме на роботизированной лазерной установке Navilas.

Материал и методы. Материалом для исследования служил ретроспективный анализ амбулаторных карт и фотографий глазного дна 20 пациентов (28 глаз) с сахарным диабетом II типа, проходивших лазерное лечение диабетического макулярного отека на базе офтальмоэндокринологического отделения Самарской областной клинической офтальмологической больницы им. Т.И. Ерошевского. Из них 16 женщин и 4 мужчины. Средний возраст пациентов составил 63,05±10,11 года со средним стажем сахарного диабета 12,5±5,6 года, из которых 5,6±5,1 года 12 человек применяли инсулин, остальные находились на таблетированной гипогликемической терапии. Средний уровень глюкозы крови со слов пациентов составил 10,25±2,66 ммоль/л, уровень АД 177±43 и 96±16 мм рт.ст.

Критерии включения: совокупное наличие в амбулаторной карте результатов оптической когерентной томографии с данными высоты сетчатки в зоне отека до и после лечения, фотографий глазного дна и автоматического отчета с количеством нанесенных коагулятов в базе данных Navilas сразу после проведенного лечения в навигационном режиме с предварительным планированием расположения коагулятов. Критериями исключения стали нарушение прозрачности сред в виде катаракты, гемофтальма, деструкции стекловидного тела, а также наличие у пациента выраженного кистозного отека со значительным нарушением контура сетчатки или нейросенсорной отслойкой, которые затрудняли визуальную оценку коагулятов на полученном изображении сетчатки.

Лазерное лечение с использованием длины волны в 532 нм проводилось пациенту по следующему алгоритму. Сначала осуществлялась фоторегистрация макулярной области на установке Navilas с ин-

Ответственный автор — Замыцкий Евгений Андреевич
Тел.: +79276517959
E-mail: undue_@mail.ru

терактивной визуализацией глазного дна в режиме Image с фокальным объективом и контактной линзой «zero». На полученное изображение в режиме «Plan» наносился план предполагаемого расположения коагулятов размером 100 мкм с использованием заданных шаблонов групп меток-паттернов или одиночными метками. После этого пациент повторно усаживался за лазерную установку, и в режиме «Treat», с выбором способа нанесения коагулятов «conventional», на интактных участках сетчатки, схожих по уровню пигментации с отечной областью, проводился подбор мощности, начиная с минимальных значений и увеличивая до момента появления коагулята требуемой интенсивности. Затем в том же режиме указывалось изображение с нанесенным планом, которое накладывалось на изображение сетчатки в реальном времени с последующим отключением наложения, но сохранением виртуальных меток плана на динамическом изображении сетчатки, которые были жестко привязаны к анатомическим структурам сетчатки и повторяли движения глаза. При помощи нажатия педали наносились коагуляты с автоматическим их позиционированием в соответствии с намеченным планом. В некоторых случаях, если хирург в ходе лечения сомневался в адекватности применяемой мощности, осуществлялось фотографирование глазного дна и, при обнаружении отклонения интенсивности коагулятов от планируемой, производилось увеличение или снижение применяемой мощности, такой цикл мог повторяться неоднократно. После нанесения последнего коагулята делался контрольный снимок пролеченной области.

В ходе проводимого нами исследования на контрольных снимках оценивалась степень интенсивности коагулятов. Для этого изображение с лазерной установки через электронный носитель переносилось в персональный компьютер, файл изображения открывался стандартным графическим редактором операционной системы Windows-Paint, где на коагуляты расставлялись цветные метки в зависимости от интенсивности коагулятов. Интенсивность коагулятов оценивалась по L'Esperance, который описал четыре степени интенсивности коагулятов: I степень, самая слабая, отмечалась синей меткой, II степень зеленой, III степень оранжевой, IV степень, самая интенсивная, красной. Учитывая наличие данных о точном количестве произведенных лазерных импульсов и несоответствие этого количества числу коагулятов, оцененных одной из степеней, была введена нулевая степень, т.е. для тех коагулятов, которые должны быть по плану, а визуализировать на контрольном снимке их нельзя. В дальнейшем осуществлялся подсчет меток каждого цвета с занесением результатов в таблицу и определением процентного соотношения числа коагулятов той или иной интенсивности. Имеется одобрение этическим комитетом протокола исследования (выписка из протокола №137 от 11 декабря 2013 г.).

Клинический эффект оценивался в среднем через 15±10 недель. Оценка уменьшения высоты отека осуществлялась на основании данных оптической когерентной томографии в тех секторах макулярной области, где локализовался отек, а уменьшение или увеличение отека были максимальными. Максимальная корригированная острота зрения до и после лечения измерялась с помощью проектора знаков Huvitz CCP-3100, пробной оправы и набора пробных линз Shin-Nippon. Достоверность разницы высоты отека и остроты зрения до и после лечения оценивалась по t-критерию Стьюдента. Предварительно выборки проверялись на нормальность распределения путем подсчета коэффициента асимметрии и коэффициента эксцесса, для высоты отека до лечения они составили 0,025 и 0,073 соответственно, для высоты отека сетчатки после лечения 1,053 и 0,767, а для максимальной корригированной остроты зрения: до лечения 0,398 и 0,863, после лечения 0,358 и 0,867. Все полученные значения были меньше табличных значений критических величин коэффициента асимметрии и эксцесса, что говорит о нормальности распределения в выборках и дает возможность применения параметрических методов сравнения.

Результаты. Всего оценено 4260 коагулятов, из них 0-й степени 2166 (50,85%), I степени 525 (12,32%), II степени 747 (15,74%), III степени 498 (11,96%), IV степени 324 (7,6%).

Толщина сетчатки до лечения в зоне отека составила 339,72±45,3 мкм, после лечения 346±70 мкм, разница 6,5±57,4, t-критерий Стьюдента 0,7124. Острота зрения до лечения 0,532±0,3 после 0,521±0,3, t-критерий Стьюдента 0,889.

Обсуждение. Первое, на что следует обратить внимание, это данные клинических результатов лечения. Ни по одному из оцениваемых параметров не было положительной динамики, но отрицательная динамика оказалась незначительной и статистически не достоверной. Подобные результаты можно объяснить широким разбросом в полученной выборке по стажу диабета (12,5±5,6 года), по длительности применения инсулина у отдельных пациентов (5,6±5,1 года), по степени компенсации как по уровню сахара крови (10,25±2,66 ммоль/л), так и по уровню АД (177±43 и 96±16 мм рт.ст.) Учитывая сложившуюся картину, нельзя говорить об оценке эффективности данного способа лазерного лечения в рамках проводимого исследования.

Тем не менее довольно интересными являются данные по оценке степени интенсивности получаемых коагулятов. Как видно, чуть больше половины коагулятов (50,85%) имели нулевую степень интенсивности, т.е., возможно, не имели клинического воздействия на отек. Из коагулятов, которые были видны на контрольном снимке, пиковое значение численности имели со II степенью интенсивности (15,74%), дальше следовали коагуляты низкой интенсивности (12,32%), III степени соответствовало 11,96%, и меньше всего было коагулятов чрезмерной интенсивности (7,6%). Таким образом, применяемая мощность была нацелена на получение коагулятов II степени, с незначительным смещением к коагулятам низкой интенсивности, что указывает на передерживание более щадящей тактики лазеркоагуляции, что, в свою очередь, могло стать причиной отсутствия эффекта от лечения у пациентов с данной степенью компенсации по общему заболеванию и выраженности отека. К тому же приблизительно равное количество коагулятов первых трех степеней говорит об отсутствии тенденции к получению коагулятов конкретной интенсивности.

Отдельно стоит отметить, что подавляющее большинство коагулятов с нулевой степенью, для которых лазерный импульс был произведен, а морфологического отклика от него не было, по визуальным оценкам данных оптической когерентной томографии располагались в зонах с большей высотой отека.

Заключение. Полученные факты в ходе анализа результатов лазерного лечения диабетического макулярного отека в навигационном режиме на лазерной

установке Navilas наводят на мысль о том, что алгоритм подбора мощности и способ ее корректировки в ходе лечения являются слабым местом данной методики. Разработка новых способов, дающих возможность своевременно корректировать мощность в зависимости от высоты отека коагулируемой области сетчатки, тем самым получая коагуляты строго необходимой для конкретного случая интенсивности, позволит увеличить эффективность и безопасность лазерного лечения.

Конфликт интересов не заявляется.

Авторский вклад: концепция и дизайн исследования — А.В. Золотарев, Е.В. Карлова; получение и анализ данных — Е.А. Замыцкий, П.А. Замыцкий; интерпретация результатов и утверждение рукописи для публикации — А.В. Золотарев; написание статьи — Е.А. Замыцкий.

References (Литература)

1. Whiting DR, Guariguata L, Weil C, et al. IDF diabetes atlas: global estimates of the prevalence of diabetes for 2011 and 2030. Diabetes Res Clin Pract 2011; 94 (3): 311–321.
2. IDF atlas (7th edition update)). Brussels, Belgium; International Diabetes Federation, 2015. URL: http://www.diabetesatlas.org (04.04.2017)
3. Bourne RR, Stevens GA, White RA, et al. Causes of vision loss worldwide, 1990–2010: a systematic analysis. Lancet Glob Health 2013; 1 (6): 339–4.
4. Balashevich LI, Izmaylov AS. Diabetic ophthalmopathy, St. Petersburg: Chelovek, 2012; 336 p. Russian (Балашевич Л.И., Измайлов А.С. Диабетическая офтальмопатия. СПб.: Человек, 2012; 336 с.).
5. Yau JW, Rogers SL, Kawasaki R, et al. Global prevalence and major risk factors of diabetic retinopathy. Diabetes Care 2012; 35 (3): 556–64.
6. Astakhov YuS, Shadrichev FE, Krasavina MI, Grigorieva NN. Modern approaches to the treatment of diabetic macular edema. Ophthalmology statements 2009; (4): 59–69. Russian (Астахов Ю.С., Шадричев Ф.Е., Красавина М.И., Григорьева Н.Н. Современные подходы к лечению диабетического макулярного отека. Офтальмологические ведомости 2009; (4): 59–69).
7. Early Treatment Diabetic Retinopathy Study Research Group. Photocoagulation for diabetic macular edema. Early Treatment Diabetic Retinopathy Study Report Number 1. Arch Ophthalmol 1985; 103 (12).
8. Moss SE, Klein R, Klein BE. The incidence of vision loss in a diabetic population. Ophthalmology 1988; (95): 1340–1348.
9. Olk RJ, Lee CM. Management of diabetic macular edema. In: XV Interamerican Course in Clinical Ophthalmology. Miami, Florida, USA: Bascom Palmer Eye Institute, 1993; p. 44–77.
10. Astakhov YuS, Shadrichev FE, Lisochkina AB. Laser photocoagulation of the retina in the treatment of diabetic retinopathy. Clinical Ophthalmology 2000; (1): 15. Russian (Астахов Ю.С., Шадричев Ф.Е., Лисочкина А.Б. Лазеркоагуляция сетчатки при лечении диабетической ретинопатии. Клиническая офтальмология 2000; (1): 15).

УДК 617.7.681–021.3–047.36 (045) Оригинальная статья

КЛИНИКО-ИММУНОЛОГИЧЕСКИЕ ПАРАЛЛЕЛИ В МОНИТОРИНГЕ ПЕРВИЧНОЙ ОТКРЫТОУГОЛЬНОЙ ГЛАУКОМЫ

И.Д. Каменских — *ФГБОУ ВО «Саратовский ГМУ им. В.И. Разумовского» Минздрава России, клиника глазных болезней, врач-офтальмолог;* ***Т.Г. Каменских*** *— ФГБОУ ВО «Саратовский ГМУ им. В.И. Разумовского» Минздрава России, заведующая кафедрой глазных болезней, доктор медицинских наук;* ***И.О. Колбенев —*** *ФГБОУ ВО «Саратовский ГМУ им. В.И. Разумовского» Минздрава России, ассистент кафедры глазных болезней, кандидат медицинских наук;* ***Н.Б. Захарова —*** *ФГБОУ ВО «Саратовский ГМУ им. В.И. Разумовского» Минздрава России, заведующая ЦНИЛ, профессор, доктор медицинских наук;* ***А.П. Козлецов —*** *ФГБОУ ВО «Саратовский ГТУ им. Гагарина Ю.А.», доцент кафедры прикладных информационных технологий, кандидат технических наук,* ***В.В. Тучин —*** *ФГБОУ ВО «Саратовский национальный исследовательский государственный университет им. Н.Г. Чернышевского», заведующий кафедрой оптики и биофотоники, заслуженный деятель науки РФ, профессор, доктор физико-математических наук.*

CLINICAL AND IMMUNOLOGICAL PARALLELS IN THE DIAGNOSIS OF PRIMARY OPEN-ANGLE GLAUCOMA

I.D. Kamenskikh — *Saratov State Medical University n.a. V.I. Razumovsky, Clinic of Eye Diseases, Ophthalmologist;* ***T.G. Kamenskikh*** *— Saratov State Medical University n.a. V.I. Razumovsky, Head of the Department of Eye Diseases, Doctor of Medical Sciences;* ***I.O. Kolbenev —*** *Saratov State Medical University n.a. V.I. Razumovsky, Department of Eye Disease, Assistant Professor, Candidate of Medical Sciences;* ***N.B. Zakharova —*** *Saratov State Medical University n.a. V.I. Razumovsky, Head of Central Research Laboratory, Professor, Doctor of Medical Sciences;* ***A.P. Kozletsov —*** *Saratov State Technical University n.a. Yu. Gagarin, Department of Information Technology, Assistant Professor, Candidate of Technical Sciences,* ***V.V. Tuchin*** *— Saratov National Research State University, Head of Department of Optics and Biophotonics, Professor, Doctor of Physical and Mathematical Sciences.*

Дата поступления — 16.05.2017 г. Дата принятия в печать — 30.05.2017 г.

Каменских И.Д., Каменских Т.Г., Колбенев И.О., Захарова Н.Б., Козлецов А.П., Тучин В.В. **Клинико-иммунологические параллели в мониторинге первичной открытоугольной глаукомы. Саратовский научно-медицинский журнал 2017; 13 (2): 378–383.**

Цель: оценка информативности различных диагностических показателей в мониторинге и прогнозе состояния органа зрения у больных первичной открытоугольной глаукомой. *Материал и методы.* Обследовано 216 пациентов (216 глаз). В основную группу (I) включены 126 человек (126 глаз) с диагнозом «первичная открытоугольная глаукома I, II или III стадии», в контрольную (II) — 90 пациентов (90 глаз) без офтальмологической патологии. Всем пациентам проводили комплексное обследование. Лазерную конфокальную сканирующую томографию для анализа морфологии диска зрительного нерва (ДЗН) осуществляли с помощью томографа Heidelberg Retina Tomograph II фирмы Heidelberg Engineering (Германия); оценку поля зрения — с помощью компьютерного статического периметра Oculus twinfield-2 (Германия). Электрофизиологические исследования (аппарат Roland Consult, Германия) включали исследование зрительных вызванных корковых потенциалов (ЗВП) на вспышку, паттерн-электроретинограммы (ПЭРГ), фотопического негативного ответа (ФНО). Проводили определение в сыворотке крови нейротрофического фактора головного мозга (BDNF), цилиарного нейротрофического фактора роста

(CNTF) и белка NF-200, белка S-100, моноцитарного хемоаттрактанта (MCP), фактора роста эндотелия сосудов (VEGF). *Результаты.* Увеличение концентрации белка S-100 по мере прогрессирования ПОУГ свидетельствует о наличии параллелей между апоптозом ганглиозных клеток сетчатки и системной нейродегенерацией, затрагивающей центральную нервную систему в целом. Подтверждена значимость электрофизиологических методов исследования, дающих информацию о третьем нейроне зрительного пути. ПЭРГ и ФНО в наибольшей степени отражают нарушения в работе ганглиозных клеток сетчатки, в том числе до появления структурных изменений ДЗН и сетчатки. *Заключение.* Выявлена взаимосвязь динамики функциональных, морфологических и иммунологических критериев прогрессирования ПОУГ, что позволяет прогнозировать дальнейшее течение патологического процесса. Поскольку в исследовании приняли участие пациенты с целевыми значениями ВГД, важным является не только поддержание ВГД на целевых значениях, но и проведение нейропротекции.

Ключевые слова: первичная открытоугольная глаукома, апоптоз, фотопический негативный ответ, нейротрофические факторы.

***Kamenskikh ID, Kamenskikh TG, Kolbenev IO, Zakharova NB, Kozletsov AP, Tuchin VV.* Clinical and immunological parallels in the diagnosis of primary open-angle glaucoma. Saratov Journal of Medical Scientific Research 2017; 13 (2): 378–383.**

The purpose of study is an assessment of the informative value of various diagnostic parameters in monitoring and prognosis of the state of the visual organ in patients with primary open-angle glaucoma. *Material and methods*. 216 patients (216 eyes) were examined. 126 patients (126 eyes) with the diagnosis of primary open-angle glaucoma I, II or III stage were included in the main group (I), and 90 patients (90 eyes) without ophthalmologic pathology were included in the control group (II). All patients underwent complex examination. Laser confocal scanning tomography for the analysis of the optic disc morphology was performed using a Heidelberg Retina Tomograph II from Heidelberg Engineering (Germany). Evaluation of the field of view was carried out using the computer static perimeter Oculus twinfield-2 (Germany). Electrophysiological studies (apparatus Roland Consult, Germany) included: the study of visual cortical potentials on the outbreak, the pattern-electroretinogram, photopic negative response. Neurotrophic brain factor, ciliary neurotrophic growth factor and protein NF-200, S-100 protein, monocyte chemoattractant, vascular endothelial growth factor were determined in the serum. *Results.* An increase in the concentration of the S-100 protein with progression of POAG testifies to the existence of parallels between apoptosis of retinal ganglion cells and systemic neurodegeneration affecting the central nervous system as a whole. The importance of electrophysiological research methods, which give information about the third neuron of the visual pathway, has been confirmed. Pattern-electroretinogram, photopic negative response most reflect abnormalities in the work of ganglion cells of the retina, including before the appearance of structural changes in the optic disc and the retina. *Conclusion.* The interrelation of dynamics of functional, morphological and immunological criteria of progression of POAG is revealed, which allows to predict the further course of the pathological process. Since the study involved patients with IOP target values, it is important not only to maintain IOP on target values, but also to carry out neuroprotection.

Key words: primary open-angle glaucoma, apoptosis, photopic negative response, neurotrophic factors.

Введение. Патогенез первичной открытоугольной глаукомы является предметом активного интереса офтальмологов во всем мире. Даже при нормальном внутриглазном давлении (ВГД) при глаукоме происходит гибель ганглиозных клеток сетчатки (ГКС) [1]. В ряде публикаций представлены результаты исследований, свидетельствующих о том, что нейродегенеративные процессы при первичной открытоугольной глаукоме происходят не только в ганглиозных клетках сетчатки, но и на протяжении всего зрительного пути [2–4]. Механизмы нейродегенерации при глаукоме до конца не ясны, однако известно, что гибель волокон зрительного нерва и ганглиозных клеток сетчатки происходит постепенно и зависит как от уровня внутриглазного давления, так и от состояния баланса между действием факторов, способных ускорить процесс апоптоза или замедлить его [5–9].

Ускорение апоптоза происходит под влиянием ишемии, оксидативного стресса, эксайтотоксичности, аутоиммунных реакций, зависит от состояния гемодинамики глаза, ликворного давления. У больных глаукомой гибель ганглиозных клеток приводит к истончению слоя нервных волокон сетчатки (СНВС), к появлению скотом в центральных отделах глазного дна, а затем к сужению периферических границ поля зрения (ПЗ). Статическая пороговая периметрия считается методом ранней диагностики глаукомы, однако наличие ранних периметрических дефектов регистрируется в том случае, когда погибло более 30% ганглиозных клеток. Оптическая когерентная томография (ОКТ) и лазерная конфокальная сканирующая офтальмоскопия (HRT-ретинотомография) выявляют наиболее ранние структурные изменения диска зрительного нерва (ДЗН) [10]. К методам диагностики, способным уловить наиболее ранние проявления декомпенсации состояния ГКС у больных ПОУГ, по мнению ряда авторов, относят электрофизиологические исследования, отражающие активность ганглиозных клеток сетчатки — фотопический негативный ответ (ФНО), паттерн-электроретинограмму (ПЭРГ) [11, 12].

Цель: оценка информативности различных диагностических показателей в мониторинге и прогнозе состояния органа зрения у больных первичной открытоугольной глаукомой.

Материал и методы. В основу работы положены результаты комплексного клинико-лабораторного обследования 216 пациентов (216 глаз). В основную группу (I) были включены 126 человек (126 глаз) с диагнозом «первичная открытоугольная глаукома I, II или III стадии», в контрольную (II) — 90 пациентов (90 глаз) без офтальмологической патологии. Обследовано 127 (59%) женщин и 89 (41%) мужчин в возрасте от 51 года до 76 лет. Длительность заболевания глаукомой составляла от 2 до 10 лет. Группы были сопоставимы по полу и возрасту.

Критериями исключения были терминальная глаукома, аномалии рефракции средней и высокой степени, недостаточная прозрачность оптических сред, внутриглазное давление выше целевого значения, возрастная макулярная дегенерация (влажная форма), органические поражения ЦНС, онкологические заболевания, тяжелая патология сердечно-сосудистой и бронхолегочной систем.

Стадии ПОУГ определяли на основании анализа состояния диска зрительного нерва и поля зрения. Целевой уровень внутриглазного давления достигнут медикаментозно путем инстилляций тимолола у 23 (18%) больных, травопроста у 30 (24%) больных, фиксированной комбинации тимолола и травопроста у 24

Ответственный автор — Каменских Иван Дмитриевич
Тел.: (8452) 39-05-13
E-mail: kamtanvan@mail.ru

(19%) больных, фиксированной комбинации тимолола и бринзоламида у 15 (12%) больных, с помощью антиглаукомной операции (лазерной — 14 (11%) и микрохирургической — 20 (16%)) в различные сроки. У 122 больных основной группы имелась сопутствующая глазная патология: начинающаяся катаракта, сухая форма возрастной макулярной дегенерации (ВМД), начальная стадия синдрома сухого глаза.

У 138 человек (64%) отмечены сопутствующие общие соматические заболевания: гипертоническая болезнь I–II степени, ишемическая болезнь сердца, хроническая ишемия головного мозга, хроническая обструктивная болезнь легких в начальных стадиях. Сопутствующая патология у больных ПОУГ выявлена в результате обследования, проведенного эндокринологом, кардиологом, терапевтом.

Всем пациентам проводили комплексное обследование. Центральную остроту зрения определяли субъективным табличным способом по стандартной методике с помощью таблиц Сивцева — Головина при стандартных условиях освещенности и градиента яркости таблиц и окружающего фона. Биомикроскопию переднего сегмента глаза проводили с использованием щелевой лампы XCEL-250 (Reichert, Германия) по стандартной методике. Суточную тонометрию осуществляли тонометром по А.Н. Маклакову. Лазерную конфокальную сканирующую томографию для анализа морфологии ДЗН проводили с помощью томографа Heidelberg Retina Tomograph II фирмы Heidelberg Engineering (Германия). Анализировали соотношение вертикального диаметра экскавации к диаметру ДЗН (cup/disc), площадь нейроретинального пояска (rim area) и толщину слоя нервных волокон по всем секторам (RNFL). Оценка поля зрения (определение границ поля зрения и пороговая стратегия) проводилась с помощью компьютерного статического периметра Oculus twinfield-2 (Германия). Электрофизиологические исследования (аппарат Roland Consult, Германия) включали исследование амплитуды и латентности зрительных вызванных корковых потенциалов (ЗВП) на вспышку для оценки состояния проводящих путей зрительного анализатора, амплитуды и латентности волны N95 паттерн-электроретинограммы (ПЭРГ) для оценки состояния внутренних слоев сетчатки; амплитуды и латентности фотопического негативного ответа (ФНО). Для регистрации ЗВП использовали референтные электроды, которые фиксировали на мочке уха и затылочной области (на 2 см выше затылочного бугра по средней линии), заземление осуществляли накожным электродом на мочке уха. Стимуляцию проводили вспышкой белого света: частота 1 Гц, усиление 100 мВ. Для регистрации ПЭРГ в качестве стимула использовали реверсирующий шахматный паттерн, частота инверсий черных и белых ячеек 6 рев/сек. Исследование ФНО (негативный потенциал, который следует за b-волной в фотопической ЭРГ на вспышку, а также за b- и d-волнами в on-off-ЭРГ) на длительный стимул проводили с помощью ганцфельд-стимулятора красными вспышками на голубом фоне. Для регистрации ФНО использовали ганцфельд-сферический стимулятор.

Лабораторные исследования осуществляли на базе ЦНИЛ Саратовского государственного медицинского университета (руководитель — профессор Н.Б. Захарова). Определение в сыворотке крови нейротрофического фактора головного мозга (BDNF), цилиарного нейротрофического фактора роста (CNTF) и белка NF-200 проводили с использованием наборов реагентов для иммуноферментного анализа (ИФА) фирмы BCM Diagnostics. Определяли содержание белка S-100 (маркер повреждения головного мозга) с помощью наборов Fujirebio Diagnostics (Швеция). Концентрацию моноцитарного хемоаттрактанта (MCP), фактора роста эндотелия сосудов (VEGF) в сыворотке крови определяли методом твердофазного иммуноферментного анализа, используя соответствующие наборы реагентов ЗАО «Вектор-Бест» (Новосибирск). Для забора крови, который проводили у пациентов натощак в утренние часы из кубитальной вены, и получения сыворотки использовали систему Vacuette, снабженную активатором свертывания крови и разделительным гелем. Аликвоты сыворотки крови разливали в пробирки с крышками типа Eppendorf объемом 2 мл и хранили до проведения исследования при температуре –25°С. Статистическую обработку результатов проводили с использованием пакета программ Statistica 7.0. Первоначально проведен разведочный анализ данных и удалены аномальные наблюдения. Аномальные значения определялись также с использованием расстояния Махаланобиса. Проведена проверка на нормальность распределения, распределение оказалось нормальное. Кроме того, с использованием t-критерия Стьюдента проверена гипотеза о различимости показателей между стадиями. Для построения линейных регрессионных моделей, описывающих связь между показателями, применен метод наименьших квадратов.

Основные диагностические показатели у пациентов основной группы в зависимости от стадии ПОУГ и контрольной группы (M±σ)

Показатели	Основная группа (n=126)			Контрольная группа (n=90)	Достоверность различий между стадиями, p
	I стадия (n=42)	II стадия (n=51)	III стадия (n=33)		
Возраст	68,8±6,1	69,2±7,2	70,2±6,6	67,9±6,3	$p_{1,2}$=0,7 $p_{2,3}$=0,4 $p_{1,3}$=0,16
ОЗ	0,81±0,17	0,58±0,24	0,34±0,31	1,0±0,19	$p_{1,2}$<0,005 $p_{2,3}$<0,005 $p_{1,3}$<0,005
ПЗ (°)	510±16,41	444±61,12	301±97,74	525±7,41	$p_{1,2}$<0,005 $p_{2,3}$<0,005 $p_{1,3}$<0,005
ВГД (мм рт.ст.)	18,6±2,0	19,0±1,8	18,7±2,3	18,7±2,0	$p_{1,2}$=0,3 $p_{2,3}$=0,46 $p_{1,3}$=0,7

Показатели	Основная группа (n=126)			Контрольная группа (n=90)	Достоверность различий между стадиями, p
	I стадия (n=42)	II стадия (n=51)	III стадия (n=33)		
ВП л (мс)	81±8,62	90±8,68	113±15,74	71±4,52	$p_{1,2}$<0,005 $p_{2,3}$<0,005 $p_{1,3}$<0,005
ВП а (мкВ)	9,8±1,67	8,9±1,70	7,0±1,50	13,6±2,09	$p_{1,2}$<0,005 $p_{2,3}$<0,005 $p_{1,3}$<0,005
ФНО а (мкВ)	98±9,69	87±10,2	79±6,5	108±13,6	$p_{1,2}$<0,005 $p_{2,3}$<0,005 $p_{1,3}$<0,001
ФНО л (мс)	74±8,0	81±7,6	90±7,8	71±3,9	$p_{1,2}$<0,005 $p_{2,3}$<0,001 $p_{1,3}$<0,005
ПЭРГ N95 а (мкВ)	6,8±1,3	5,5±1,7	3,5±1,3	8,4±1,8	$p_{1,2}$<0,005 $p_{2,3}$<0,005 $p_{1,3}$<0,001
ПЭРГ N95 л (мс)	95±6,7	104±7,1	115±6,1	81±6,6	$p_{1,2}$<0,005 $p_{2,3}$<0,005 $p_{1,3}$<0,001
rim area (мм2)	1,44±0,09	1,25±0,10	1,02±0,18	1,67±0,07	$p_{1,2}$<0,005 $p_{2,3}$<0,005 $p_{1,3}$<0,001
cup/disc	0,253±0,03	0,414±0,06	0,569±0,09	0,114±0,06	$p_{1,2}$<0,005 $p_{2,3}$<0,005 $p_{1,3}$<0,001
RNFL (мм)	0,268±0,06	0,202±0,09	0,150±0,01	0,418±0,09	$p_{1,2}$<0,005 $p_{2,3}$<0,005 $p_{1,3}$<0,005
NF-200 (пг/мл)	0,921±0,65	1,536±0,51	2,617±0,32	0,735±0,15	$p_{1,2}$<0,005 $p_{2,3}$<0,005 $p_{1,3}$<0,005
VEGF (пг/мл)	71,2±24,59	127,7±29,30	187,4±26,4	75,4±14,51	$p_{1,2}$<0,005 $p_{2,3}$<0,005 $p_{1,3}$<0,005
CNTF (пг/мл)	9,7±3,43	10,5±3,76	6,5±2,56	21,7±12,47	$p_{1,2}$=0,16 $p_{2,3}$<0,005 $p_{1,3}$<0,005
MCP (пг/мл)	106,6±35,81	147,2±27,71	258,8±28,4	72,1±15,83	$p_{1,2}$<0,005 $p_{2,3}$<0,005 $p_{1,3}$<0,005
S-100 (мкг/л)	3,80±1,01	5,85±2,01	6,22±2,1	0,80±0,01	$p_{1,2}$<0,005 $p_{2,3}$=0,3 $p_{1,3}$<0,005
BDNF (пг/мл)	58,19±11,83	84,36±17,79	53,41±16,98	68,11±14,42	$p_{1,2}$<0,005 $p_{2,3}$<0,005 $p_{1,3}$=0,04

Результаты. В таблице представлены данные, полученные при обследовании пациентов с ПОУГ I, II, III стадий, после статистической обработки. Выявлены значимые отличия между пациентами с различными стадиями глаукомы по основным диагностическим показателям.

Представленные в таблице средние значения диагностических показателей пациентов ПОУГ I, II, III стадий отличались от параметров пациентов из контрольной группы по всем критериям, кроме возраста и внутриглазного давления. Анализ полученных данных позволил нам представить графически взаимосвязь между параметрами морфологии диска зрительного нерва, электрофизиологическими показателями, BDNF и состоянием поля зрения в виде линейной регрессии. У пациентов с ПОУГ I, II, III стадий при сужении поля зрения наблюдается значимое уменьшение площади нейроретинального пояска ДЗН (рис. 1), уменьшается толщина слоя нервных волокон (RNFL)

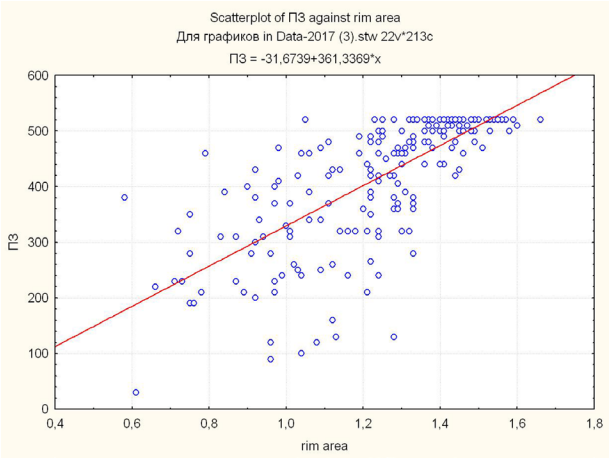

Рис. 1. Площадь нейроретинального пояска (мм²) у больных ПОУГ при различной степени сужения поля зрения

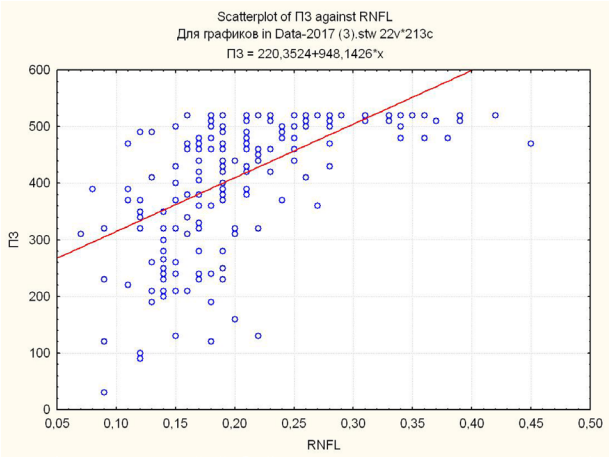

Рис. 2. Толщина слоя нервных волокон (мм) у больных ПОУГ при различной степени сужения поля зрения

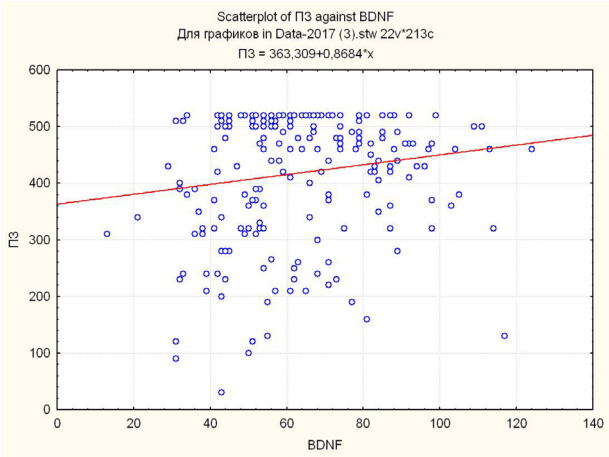

Рис. 3. Содержание в сыворотке крови BDNF (пг/мл) у больных ПОУГ при различной степени сужения поля зрения

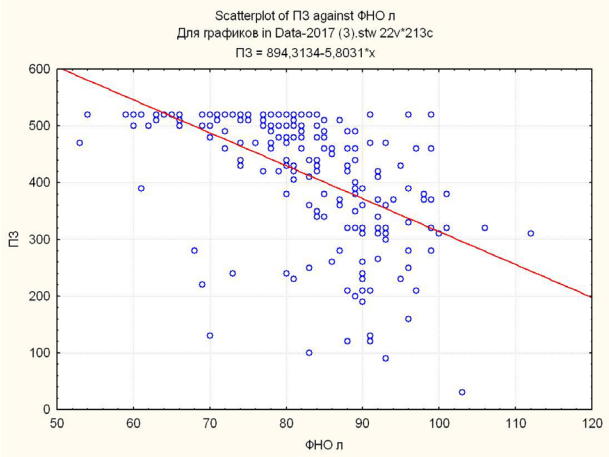

Рис. 4. Латентность ФНО (мсек) у больных ПОУГ при различной степени сужения поля зрения

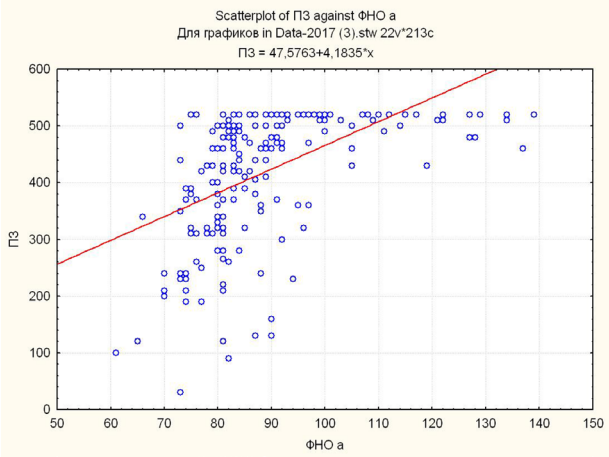

Рис. 5. Амплитуда ФНО (мкВ) у больных ПОУГ при различной степени сужения поля зрения

(рис. 2). Показатели BDNF более вариабельны, при сужении границ поля зрения мы наблюдаем некоторое компенсаторное повышение содержания в сыворотке крови данного антиапоптотического фактора, особенно при средних значениях поля, соответствующих II стадии ПОУГ (рис. 3). При сужении границ поля зрения, т.е. при прогрессировании глаукомной оптической нейропатии, очевидны изменения параметров ФНО: амплитуда по мере деградации поля снижается, латентный период удлиняется (рис. 4, 5).

Обсуждение. Изученная нами взаимосвязь выраженности клинических проявлений глаукомной оптической нейропатии у пациентов с различными стадиями ПОУГ и содержания в сыворотке крови гуморальных факторов, обладающих антиапоптотической активностью (BDNF, CNTF), позволяет говорить о необходимости учитывать возможные перспективы прогрессирования заболевания в зависимости от уровня продукции этих факторов. Увеличение концентрации белка S-100 по мере прогрессирования ПОУГ свидетельствует о наличии параллелей между апоптозом ганглиозных клеток сетчатки и системной нейродегенерацией, затрагивающей центральную нервную систему в целом. Подтверждена значимость электрофизиологических методов исследования, дающих информацию о третьем нейроне зрительного пути. ПЭРГ и ФНО в наибольшей степени отражают нарушения в работе ганглиозных клеток сетчатки, в том числе до появления структурных изменений ДЗН и сетчатки.

Заключение. Таким образом, проведенные нами исследования не только показывают взаимосвязь динамики функциональных, морфологических и иммунологических критериев прогрессирования ПОУГ, но и позволяют осуществлять прогноз дальнейшего течения патологического процесса с учетом данных линейной регрессии. Поскольку в исследовании приняли участие пациенты с целевыми значениями ВГД, важным является не только поддержание ВГД на целевых значениях, но и проведение нейропротекции.

Конфликт интересов не заявляется.

Авторский вклад: концепция и дизайн исследования, утверждение рукописи — Т.Г. Каменских, В.В. Тучин; получение данных — И.Д. Каменских, И.О. Колбенев, Н.Б. Захарова; анализ данных — И.Д. Каменских, А.П. Козлецов; интерпретация результатов — Т.Г. Каменских, Н.Б. Захарова, И.Д. Каменских, А.П. Козлецов; написание статьи — И.Д. Каменских.

References (Литература)

1. Egorov EA. Glaucoma: National guide. Moscow: GEOTAR, 2013; 824 p. Russian (Егоров Е.А. Глаукома: нац. рук-во. М.: ГЭОТАР-Медиа; 2013; 824 с.).

2. Gupta N, Greenberg G, Tilly LN de, et al. Atrophy of the lateral geniculate nucleus in human glaucoma by magnetic resonance imaging. Br J Ophthalmol 2008; (93): 56–60.

3. Kurysheva NI. Glaucoma optic neuropathy. Moscow: MEDpress-Inform, 2006; 136 p. Russian (Курышева Н.И. Глаукомная оптическая нейропатия. М.: МЕДпресс-информ, 2006; 136 с.).

4. Alekseev VN, Gazizova IR. Neurodegenerative changes in patients with primary open-angle glaucoma. Practical medicine 2012; (4): 45–47. Russian (Алексеев В.Н., Газизова И.Р. Нейродегенеративные изменения у больных первичной открытоугольной глаукомой. Практическая медицина 2012; (4): 45–47).

5. Kurysheva NI, Gavrilova NA, Anikina AYu. Study of the neurotrophic factor BDNF in patients with primary glaucoma. Glaucoma 2006; (4): 9–15. Russian (Курышева Н.И., Гаврилова Н.А., Аникина А.Ю. Исследование нейротрофического фактора BDNF у больных первичной глаукомой. Глаукома 2006; (4): 9–15).

6. Shpak AA, Gavrilova NI, Lanevskaya NI, Degtyareva MV. Neurotrophic factor of the brain in patients with primary glaucoma. Ophthalmic Surgery 2006; (4): 14–16. Russian (Шпак А.А., Гаврилова Н.И., Ланевская Н.И., Дегтярева М.В. Нейротрофический фактор головного мозга у больных первичной глаукомой. Офтальмохирургия 2006; (4): 14–16).

7. Kamenskikh TG, Zaharova NB, Kolbenev IO, et al. Investigation of molecular mechanisms of apoptosis regulation of retinal ganglion cells in primary open-angle glaucoma. Clinical Ophthalmology 2013; (2): 46–49. Russian (Каменских Т.Г., Захарова Н.Б., Колбенев И.О. и соавт. Исследование молекулярных механизмов регуляции апоптоза ганглиозных клеток сетчатки при первичной открытоугольной глаукоме. Клиническая офтальмология 2013; (2): 46–49).

8. Quigley HA, McKinnon SJ, Zack DJ, et al. Retrograde axonal transport of BDNF in retinal ganglion cells is blocked by acute IOP elevation in rats. Invest Ophthalmol Vis Sci 2000; (41): 34. Tokumine J, Kakinohana O, Cizkova D, et al. Changes in spinal GDNF, BDNF, and NT-3 expression after transient spinal cord ischemia in the rat. J Neurosci Res 2003; (74): 552–561.

9. Kuroyedov AV, Gorodnichy VV. Computer retinotomography (HRT): diagnostics, dynamics, reliability. Moscow: MNTK Publishing Center “Eye Microsurgery”, 2007; 236 p. Russian (Куроедов А.В., Городничий В.В. Компьютерная ретинотомография (HRT): диагностика, динамика, достоверность. М.: Изд. центр МНТК «Микрохирургия глаза», 2007; 236 с.).

10. Zueva MV. Nonlinear technologies in medicine for the reactivation of brain plasticity in neurodegenerative disorders. J Neurol Neurophysiol 2016; (4): 90.

11. Zueva MV. Dynamics of death of retinal ganglion cells in glaucoma and its functional markers. National Journal of Glaucoma 2016; (1): 70–85. Russian (Зуева М.В. Динамика гибели ганглиозных клеток сетчатки при глаукоме и ее функциональные маркеры. Национальный журнал глаукома 2016; (1): 70–85).

УДК 617.735–005.98–02:616.379–008.64] -085–036.8 (045) Оригинальная статья

ОПЫТ АНТИАНГИОГЕННОЙ И КОРТИКОСТЕРОИДНОЙ ТЕРАПИИ ДИАБЕТИЧЕСКОГО МАКУЛЯРНОГО ОТЕКА

Т.Г. Каменских *— ФГБОУ ВО «Саратовский ГМУ им. В.И. Разумовского» Минздрава России, заведующая кафедрой глазных болезней, доктор медицинских наук;* ***Ю.С. Батищева*** *— ФГБОУ ВО «Саратовский ГМУ им. В.И. Разумовского» Минздрава России, ассистент кафедры глазных болезней;* ***И.О. Колбенев*** *— ФГБОУ ВО «Саратовский ГМУ им. В.И. Разумовского», ассистент кафедры глазных болезней, кандидат медицинских наук;* ***А.Ф. Ципящук*** *— ФГБОУ ВО «Саратовский ГМУ им. В.И. Разумовского» Минздрава России, клиника глазных болезней, главный врач, кандидат медицинских наук;* ***О.А. Андрейченко*** *— ФГБОУ ВО «Саратовский ГМУ им. В.И. Разумовского», ассистент кафедры глазных болезней, кандидат медицинских наук;* ***Е.В. Гилева*** *— ФГБОУ ВО «Саратовский ГМУ им. В.И. Разумовского» Минздрава России, клиника глазных болезней, заведующая отделением, кандидат медицинских наук;* ***Т.В. Васильева*** *— ФГБОУ ВО «Саратовский ГМУ им. В.И. Разумовского» Минздрава России, клиника глазных болезней, врач, кандидат медицинских наук;* ***Н.Б. Захарова*** *— ФГБОУ ВО «Саратовский ГМУ им. В.И. Разумовского», заведующая ЦНИЛ, профессор, доктор медицинских наук.*

EXPERIENCE OF ANTIANGIOGENIC AND CORTICOSTEROID THERAPY OF A DIABETIC MACULAR EDEMA

T.G. Kamenskikh *— Saratov State Medical University n.a. V.I. Razumovsky, Head of Department of Eye Diseases, Doctor of Medical Sciences;* ***Yu.S. Batishcheva*** *— Saratov State Medical University n.a. V.I. Razumovsky, Department of Eye Diseases, Assistant;* ***I.O. Kolbenev*** *— Saratov State Medical University n.a. V.I. Razumovsky, Department of Eye Diseases, Assistant, Candidate of Medical Sciences;* ***A.F. Tsipyashchyk*** *— Saratov State Medical University n.a. V.I. Razumovsky, Head of Clinic of Eye Diseases, Candidate of Medical Sciences;* ***O.A. Andreychenko*** *— Saratov State Medical University n.a. V.I. Razumovsky, Department of Eye Diseases, Assistant, Candidate, of Medical Sciences;* ***E.V. Gileva*** *— Saratov State Medical University n.a. V.I. Razumovsky, Head of the Department at the Clinic of Eye Diseases, Candidate of Medical Sciences;* ***T.V. Vasil’yeva*** *— Saratov State Medical University n.a. V.I. Razumovsky, the Clinic of Eye Diseases, Candidate of Medical Sciences, Ophthalmologist;* ***N.B. Zakharova*** *— Saratov State Medical University n.a. V.I. Razumovsky, Head of Central Research Laboratory, Professor, Doctor of Medical Science.*

Дата поступления — 16.05.2017 г. Дата принятия в печать — 30.05.2017 г.

Каменских Т.Г., Батищева Ю.С., Колбенев И.О., Ципящук А.Ф., Андрейченко О.А., Гилева Е.В., Васильева Т.В., Захарова Н.Б. **Опыт антиангиогенной и кортикостероидной терапии диабетического макулярного отека. Саратовский научно-медицинский журнал 2017; 13 (2): 383–388.**

Диабетический макулярный отек (ДМО) — ведущая причина слепоты у больных, страдающих сахарным диабетом. *Цель:* оценить эффективность терапии больных ДМО, резистентных к введению ранибизумаба, с использованием интравитреального имплантата «Озурдекс». *Материал и методы.* Обследовано 66 пациентов (98 глаз). Все пациенты включены в три группы, в зависимости от стадии диабетической ретинопатии. Пациентам проводился комплекс обследований: наряду с традиционными методами использовались оптическая когерентная томография, флюоресцентная ангиография глазного дна, мультифокальная электроретинография, определение содержания VEGF-A и цитокинов в сыворотке крови. *Результаты.* По данным ОКТ сетчатки и визометрии, имеются различия в эффективности лечения в зависимости от состояния цитокинового баланса. *Заключение.* Применение интравитреального имплантата «Озурдекс» оказалось более эффективным у пациентов с ДМО в стадии препролиферативной диабетической ретинопатии и у пациентов, резистентных к анти-VEGF терапии.

Ключевые слова: диабетический макулярный отек, антиангиогенная терапия, кортикостероидная терапия, цитокины, интравитреальная инъекция, оптическая когерентная томография.

***Kamenskikh TG, Batishcheva YuS, Kolbenev IO, Tsipyashchyk AF, Andreychenko OA, Gileva EV, Vasil'yeva TV, Zakharova NB.* Experience of antiangiogenic and corticosteroid therapy of a diabetic macular edema. Saratov Journal of Medical Scientific Research 2017; 13 (2): 383–388.**

Diabetic macular edema (DME) is a leading cause of blindness in patients with diabetes. *The purpose* of the research is to evaluate the effectiveness of treatment of patients with DMOs resistant to the administration of ranibizumab, using the intrauritreal implant "Ozurdex". *Material and Methods*. 66 patients (98 eyes) are examined. All of the patients were divided, into three groups, depending on a stage of a diabetic retinopathy. The patients underwent a complex of examinations: along with traditional methods, optical coherence tomography, fluorescence angiography of the fundus, multifocal electroretinography, determination of the content of VEGF-A and cytokines in serum were used. *Results.* According to OCT of a retina and a visometry there are differences in efficiency of treatment depending on a condition balance of cytokine. *Conclusion.* The use of the intrauretic implant "Ozurdex" was more effective in patients with DMO in the stage of pre-proliferative diabetic retinopathy and in patients resistant to anti-VEGF therapy.

Key words: diabetic macular edema, antiangiogenic therapy, corticosteroid therapy, cytokines, intravitreal injections, optical coherence tomography.

Введение. Диабетический макулярный отек (ДМО) — ведущая причина слепоты у больных сахарным диабетом (СД). Распространенность ДМО у пациентов с СД 2-го типа через 5 лет от начала заболевания составляет 3%, после 20 лет — 28% [1].

Основным методом диагностики ДМО является оптическая когерентная томография (ОКТ), позволяющая прижизненно неинвазивно детализировать морфологические изменения макулярной области сетчатки [2, 3]. Патогенетические механизмы ДМО до конца не изучены. Нарушение проницаемости ретинальных сосудов и ретинальную ишемию в результате капиллярной и артериолярной неперфузии принято считать главными звеньями патологического процесса [4, 5]. Однако в патогенезе ДМО данные ряда отечественных и зарубежных авторов доказывают значимость некоторых цитокинов и факторов роста, имеющих разнонаправленное действие. К ним относятся как провоспалительные и проангиогенные интерлейкины (IL-1, IL-6, IL-8, фактор некроза опухоли TNF), так и противовоспалительные (IL-4, IL-10), фактор роста эндотелия сосудов VEGF и антипролиферативный фактор пигментного эпителия PEDF. Изменение нормального содержания указанных факторов как в местном, так и в системном кровотоке приводит к разрыву межклеточных контактов, гибели перицитов капилляров, увеличению сосудистой проницаемости, нарушению функционирования гематоретинального барьера, что влечет за собой развитие отека и вазопролиферацию [6–8].

S. Vujosevic и E. Midena в своем исследовании (2013) показали, что у больных СД происходит уменьшение толщины слоя нервных волокон сетчатки [9]. S. Vujosevic и E. Midena связывают это с токсическим эффектом гипергликемии и активации клеток Мюллера и, как следствие, с прогрессирующей потерей ганглионарных клеток и астроцитов [10]. Клетки Мюллера способны продуцировать как VEGF-, так и PEDF-факторы, поэтому они также играют важную роль в поддержании баланса про- и антиангиогенной активности. Показано, что снижение выработки PEDF на фоне значительного усиления экспрессии VEGF мюллеровскими клетками происходит в условиях гипергликемии и гипоксии [11, 12].

Таким образом, процессы нейродегенерации и активации микроглии (клеток Мюллера), которые, в свою очередь, сопровождаются большой экспрессией цитокинов и факторов роста, являются одним из важных звеньев в развитии гемодинамических и микроваскулярных нарушений при ДМО [13, 14]. Следовательно, применение ингибиторов VEGF и кортикостероидов в лечении ДМО является патогенетически обоснованным.

Ранибизумаб специально разработан для применения в офтальмологии. Эффективность ранибизумаба в лечении макулярного отека доказана в серии рандомизированных многоцентровых исследований, выполненных по стандартам GCP. Исследование показало высокую эффективность ранибизумаба в лечении ДМО [15].

Поскольку кортикостероиды обладают мощным противовоспалительным эффектом, они способны снижать сосудистую проницаемость, стабилизировать плотные контакты между клетками эндотелия, уменьшать отложения фибрина, ингибировать синтез простагландинов, фактора роста эндотелия сосудов (VEGF), провоспалительных цитокинов, подавлять привлечение и миграцию клеток воспаления, [16, 17]. Препарат «Озурдекс» (интравитреальный имплантат дексаметазона 0,7 мг) зарегистрирован для лечения диабетического макулярного отека [16, 18, 19].

Цель: оценить эффективность терапии больных ДМО, резистентных к введению ранибизумаба, с использованием интравитреального имплантата «Озурдекс».

Материал и методы. Проведено обследование 66 пациентов (98 глаз в стадии препролиферативной и пролиферативной диабетической ретинопатией (ДР) с наличием клинически значимого ДМО), страдающих инсулинзависимым СД 2-го типа в стадии субкомпенсации и компенсации (45 женщин и 21 мужчина). Возраст пациентов 48–76 лет. Критерии исключения: острое нарушение коронарного или мозгового кровообращения в анамнезе, декомпенсированный сахарный диабет, тяжелые формы гипертонической болезни, онкозаболевания, клинически значимое помутнение роговицы, хрусталика и стекловидного тела, эпилепсия, отслойка сетчатки. В зависимости от стадии ДР пациенты были разделены на две группы. Группа I: препролиферативная диабетическая ретинопатия (47 глаз). Группа II: пролиферативная диабетическая ретинопатия (51 глаз). Контрольную группу для оценки лабораторных данных составили 25 страдающих сахарным диабетом пациентов, не имеющих диабетической ретинопатии.

Пациентам проводился комплекс обследований: наряду с традиционными методами использовались оптическая когерентная томография (ОКТ) с помощью аппарата Spectralis® OCT (Heidelberg engineering, Германия) и флюоресцентная ангиография глазного дна (ФАГ). С помощью ОКТ диагностирован ДМО высотой от 293 до 759 мкм. Клинически значимый отек на ангиограммах подтвержден у всех пациентов. Проводилась также мультифокальная электроретинография (мф-ЭРГ) (Retiscan, Roland Consult, Германия). Мультифокальную ЭРГ реги-

Ответственный автор — Батищева Юлия Сергеевна
Тел.: +79173083944
E-mail: ybatischeva@yandex.ru

стрировали соответственно рекомендациям ISCEV. Использовали стандартный протокол с 61 гексагоном. Мф-ЭРГ регистрировали с помощью активного электрода DTL Electrode монокулярно. Перед исследованием зрачки расширяли инстилляциями капель Мидриацил (1% тропикамид). Кроме того, для анестезии проводили инстилляции капель Инокаин 0,4%, и коррекцию аномалий рефракции. С целью изучения нарушений в сетчатке оценивались биопотенциалы в 1, 2, 3, 4 и 5-м кольцах стимулируемого поля зрения с радиусами соответственно 0–1,9°; 1,9–6,3°; 6,3–11,5°; 11,5–17,8°; 17,8–25° поля зрения. Для каждой группы вычислялось среднее снижение амплитуды P_1 волн по сравнению с возрастной нормой (согласно нормативной базе данных прибора), выраженное в процентах. Поскольку распределение значений большинства сформированных нами групп было отлично от нормального, для проверки гипотезы о различии двух выборок применялся непараметрический критерий Манна — Уитни.

Содержание VEGF-A и цитокинов (интерлейкин-4 (ИЛ4), фактор некроза опухоли альфа (ФНО α), интерлейкин-6 (ИЛ6)) в сыворотке крови определяли методом твердофазного иммуноферментного анализа. Для этого использовали набор реактивов фирмы «Вектор-Бест» (Новосибирск). Результаты выражались в пг/мл.

Всем пациентам проводилось интравитреальное введение ранибизумаба (препарат Луцентис) 0,5 мг по общепринятой схеме: три загрузочных инъекции с интервалом в 1 месяц и далее pro re nata.

Пациентам с ДМО, резистентным к антивазопролиферативной терапии, осуществлялось введение интравитреального имплантата дексаметазона 0,7 мг («Озурдекс»).

Результаты. Полученные средние значения амплитуды P_1 отличались от возрастной нормы с уровнем достоверности $p<0,05$ (Mann — Whitney p) во всех группах. У пациентов с ДМО наблюдалось отклонение от значений нормы амплитуды позитивного и негативного компонентов мф-ЭРГ. Наиболее значительные изменения отмечены у пациентов II группы. Амплитуда P_1 волн была ниже нормы во всех кольцах. Наиболее значительные изменения амплитуды P_1 волн выявлены во 2–5-м кольцах (эксцентриситет составляет соответственно 1,9–25°). Отмечено умеренное снижение показателей центрального ответа (63% нормы) и резкое угнетение амплитуды P_1 волн со 2-го по 5-е кольцо (30% нормы). У пациентов, вошедших в I группу, наблюдалось угнетение амплитуды P_1 волн центрального ответа (73% нормы) и снижение амплитуды P_1 волн во всех остальных кольцах (42% нормы).

Эффективность антиангиогенного лечения оценивалась по данным ОКТ и визометрии через 1 месяц после трех последовательных инъекций ранибизумаба. Эффект от интравитреального введения ранибизумаба (Луцентис) был значительным в I группе (табл. 1).

Оценивались и данные мФ-ЭРГ в двух группах пациентов (рис. 1, 2).

Данные лабораторных исследований показали, что практически у всех пациентов наблюдались повышение VEGF-A в сыворотке крови и дисбаланс цитокинового профиля с преобладанием провоспалительного звена.

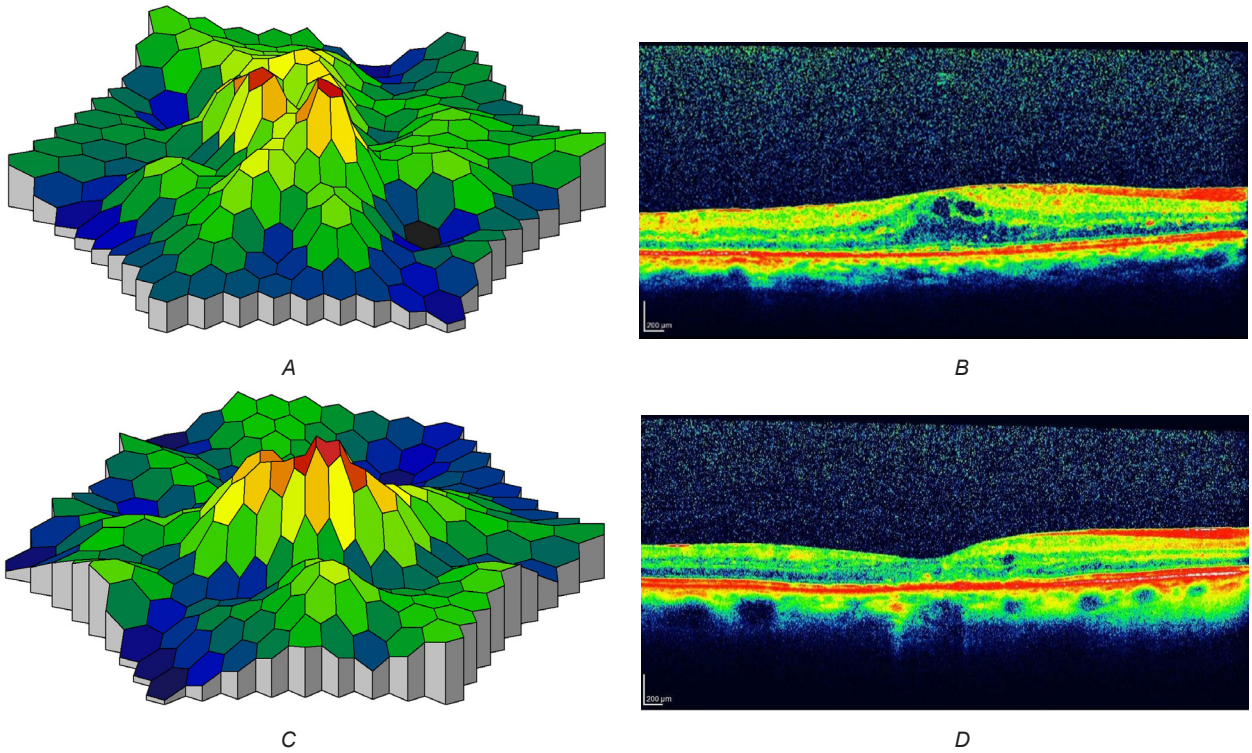

Рис. 1. Результаты антивазопролиферативной терапии (3 инъекции ранибизумаба), (больной К., 65 лет, I группа): *A* — данные мф-ЭРГ до лечения: снижение амплитуды P_1 волн во всех кольцах и квадрантах. *B* — ОКТ сетчатки до лечения. Профиль сетчатки сглажен. Сетчатка утолщена из-за интраретинального и кистозного макулярного отека, максимальная толщина сетчатки 448 мкм, объем 10,26 мм³. *C* — данные мф-ЭРГ после лечения: снижение амплитуды P_1 волн в 3–5-м кольцах; амплитуда P_1 волн от центрального гексагона достигла нормы. *D* — ОКТ сетчатки после лечения. Максимальная толщина сетчатки 281 мкм, объем 8,18 мм³

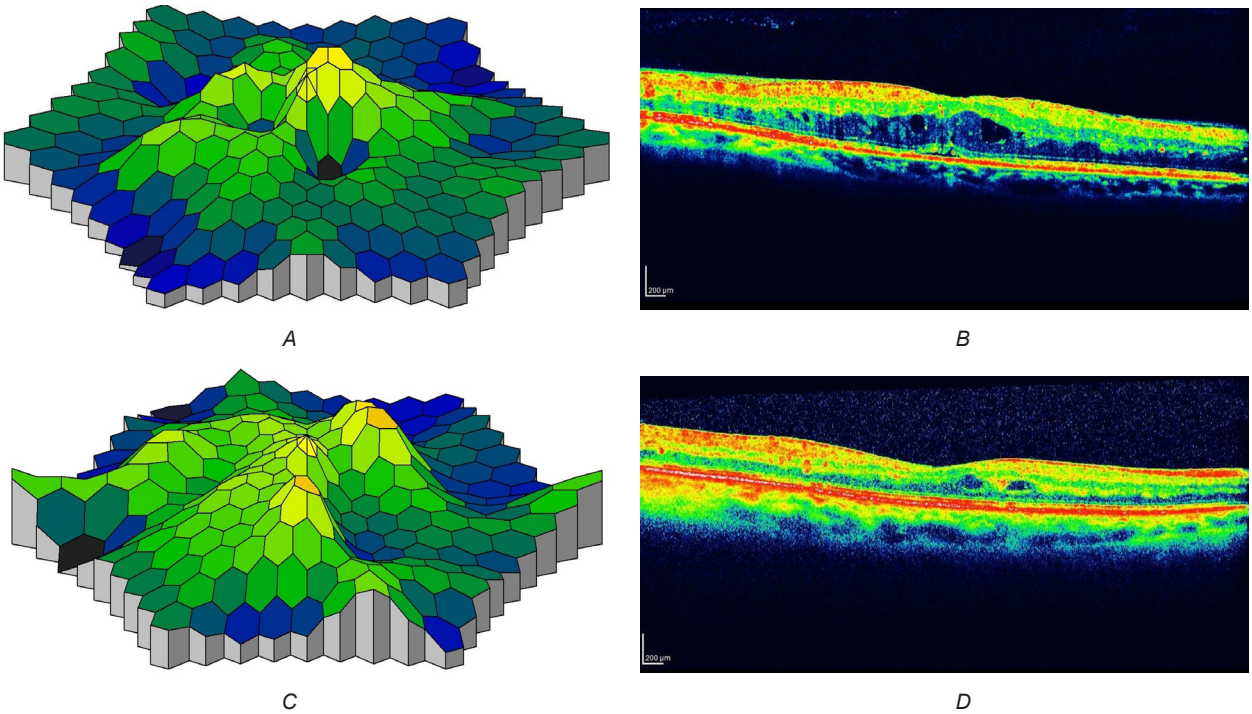

Рис. 2. Результаты антивазопролиферативной терапии (3 инъекции ранибизумаба) (больной Т., 54 года, II группа): *A* — данные мф-ЭРГ до лечения: снижение амплитуды P_1 волн во всех кольцах и квадрантах. *B* — ОКТ сетчатки до лечения. Профиль сглажен. Сетчатка утолщена из-за интраретинального и кистозного макулярного отека, максимальная толщина сетчатки 475 мкм, объем 11,22 мм³. Субфовеолярная отслойка ретинального пигментного эпителия. *C* — данные мф-ЭРГ после лечения: снижение амплитуды P_1 волн в 3–5-м кольцах; амплитуда P_1 волн в 1-м и 2-м кольцах увеличилась, однако не достигла нормы. *D* — ОКТ сетчатки после лечения. Макулярный отек уменьшился, но сохраняются единичные кистовидные интраретинальные полости, максимальная толщина сетчатки 318 мкм, объем 8,60 мм³

Таблица 1

Динамика клинико-функциональных показателей остроты зрения и толщины сетчатки на фоне антивазопролиферативной терапии

Показатель	До лечения		Через 1 месяц после трех последовательных инъекций ранибизумаба	
	I группа	II группа	I группа	II группа
Толщина сетчатки, мкм	415,23 [317,8; 498,1] *	422,4 [294,2; 716,6]	228,17 [186,8; 287,1] *	351,6 [214,1; 565,7]
Острота зрения	0,21 [0,11; 0,3] *	0,32 [0,08; 0,4]	0,46 [0,42; 0,5] *	0,48 [0,16; 0,48]

Примечание: здесь и в последующих таблицах данные представлены в виде медианы, нижнего и верхнего квартилей [25%; 75%]; * — p<0,05.

Таблица 2

Показатели интерлейкинов в сыворотке крови у больных с ДМО

Показатель, пг/мл	I группа		II группа	
	A	B	A	B
TNF	19,1 [13,6; 24,6]	34,1 [21,4; 46,8] P1<0,05	25,9 [18,5; 33,3]	45,9 [36,3; 55,5] P2<0,05
ИЛ 4	16,3 [14; 18,6]	14,8 [9,5; 20,1] P1<0,05	17,0 [7,9; 26,1]	11,0 [1,9; 20,1] P2<0,05
ИЛ 6	2,7 [2,56; 2,84]	4,9 [3,2; 6,6] P1<0,05	3,9 [2,6; 5,2]	7,8 [5,5; 10,1] P2<0,05

Примечание: P1 — значимость различий по сравнению с группой IA; P2 — по сравнению с группой IIA.

Интравитреальное введение ранибизумаба оказалось недостаточно эффективным в I группе у 6 пациентов (8 глаз — 17%), этих пациентов мы выделили в подгруппу B. Подгруппу пациентов с хорошей реакцией на препарат обозначили как A. Во II группе подгруппу B составили 9 пациентов (11 глаз — 21%) (табл. 2).

Пациентам, резистентным к антивазопролиферативной терапии, проводилось введение интравитреального имплантата дексаметазона 0,7 мг («Озур-

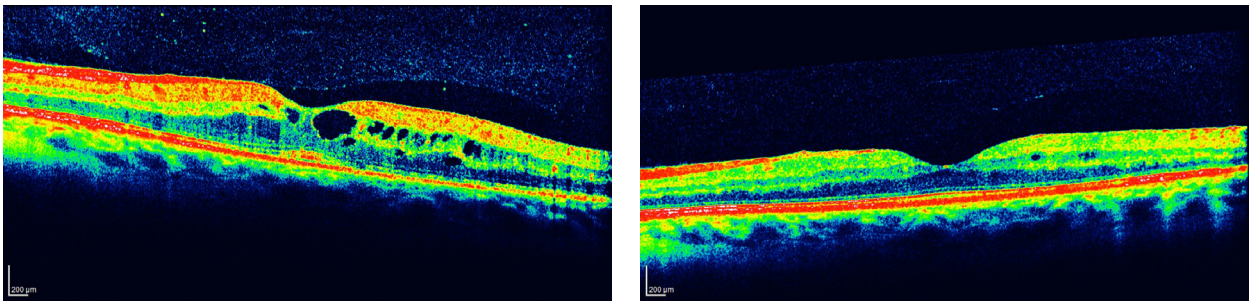

A *B*

Рис. 3. Результаты интравитреального введения имплантата «Озурдекс» (больной Я., 58 лет, I B группа): *A* — данные ОКТ макулярной зоны сетчатки до лечения: профиль сетчатки сглажен. Сетчатка утолщена, кистозный и интраретинальный макулярный отек, максимальная толщина сетчатки 326 мкм, объем 9,02 мм³. *B* — ОКТ макулярной зоны сетчатки после лечения: профиль сетчатки сохранен. Толщина сетчатки в норме. Максимальная толщина сетчатки 287 мкм, объем 8,3 мм³

Таблица 3

Динамика клинико-функциональных показателей остроты зрения и толщины сетчатки через 3 месяца после введения интравитреального имплантата «Озурдекс»

Показатель	IB группа		IIB группа	
	до лечения	через 3 месяца	до лечения	через 3 месяца
Толщина сетчатки, мкм	579,37 [458,6; 766,8] *	379,7 [262,7; 438,1] *	541,93 [480,3; 596,9] *	382,6 [332,4; 432,2] *
Острота зрения	0,19 [0,1; 0,28] *	0,41 [0,29; 0,58] *	0,11 [0,04; 0,18] *	0,29 [0,21; 0,37] *

Примечание: * — p<0,05.

декс»). Результаты оценивались через 3 месяца после имплантации (табл. 3).

После исследования содержания некоторых цитокинов в сыворотке крови у пациентов этих групп выявлено, что у больных, отнесенных в подгруппу B, наблюдалось повышение уровня провоспалительных цитокинов по сравнению с пациентами, положительно ответившими на введение ранибизумаба. Концентрация ИЛ4, обладающего противовоспалительными свойствами, была выше у пациентов с хорошей реакцией на антиангиогенную терапию (рис. 3).

У всех 15 больных из подгрупп B, по данным ОКТ и визометрии, наблюдался положительный ответ на интравитреальное введение имплантата «Озурдекс». Осложнений в ходе операции и в послеоперационном периоде не зафиксировано.

Обсуждение. В последнее время произошел переломный момент в понимании патогенеза диабетического макулярного отека. В результате процессов, происходящих во всех звеньях патогенеза ДР, увеличивается количество свободных радикалов и снижается активность антиоксидантной защиты, что, в свою очередь, провоцирует оксидативный стресс в сетчатой оболочке, нарушение гематоофтальмического барьера, асептическое воспаление и развитие эндотелиальной дисфункции с последующей гипоксией, активацией ростовых факторов и запуском процессов неоваскуляризации. В настоящее время для лечения диабетической ретинопатии и макулярного отека в арсенале современной офтальмологии имеются эффективные методы: витрэктомия и лазерная коагуляция сетчатки, которые позволяют (при своевременном выполнении) на длительный срок сохранить зрение пациенту. Однако данные методы лечения обладают достаточно серьезными побочными эффектами. Таким образом, применение ингибиторов ангиогенеза и кортикостероидов при диабетическом поражении сетчатки бесспорно является патогенетически оправданным.

Заключение. Применение анти-VEGF терапии оказалось более эффективным у пациентов с ДМО в стадии препролиферативной диабетической ретинопатии, чем у пациентов с ДМО в стадии пролиферативной диабетической ретинопатии.

У пациентов с ДМО, резистентным к анти-VEGF терапии, эффективным оказалось лечение с помощью интравитреального введения имплантата «Озурдекс».

Конфликт интересов отсутствует.

Авторский вклад: концепция и дизайн исследования — Т.Г. Каменских, Ю.С. Батищева, А.Ф. Ципящук; получение и обработка материала, анализ и интерпретация результатов — Ю.С. Батищева, О.А. Андрейченко, И.О. Колбенев., Е.В. Гилева, Т.В. Васильева; написание статьи — Т.Г. Каменских, Ю.С. Батищева; утверждение рукописи для публикации — Т.Г. Каменских, Н.Б. Захарова.

References (Литература)

1. Klein R, Klein BE, Moss SE, Cruickshank KJ. The Wisconsin Epidemiologic Study of Diabetic Retinopathy. XV. The longterm incidence of macular edema. Ophthalmology 1995; (1): 11–15.

2. Laursen ML, Moeller F, Sander B, Sjoelie AK. Subthreshold micropulse diode laser treatment in diabetic macular oedema. Ophthalmology 2004; 1173–1179.

3. Scholl S, Kirchhof J, Augustin AJ. Pathophysiology of macular edema. Ophthalmology 2010; (224): 8–15.

4. Bresnick GH. Diabetic Maculopathy. Ophthalmology 1983; (90): 1301–1317. doi: 10.1016/S0161–6420 (83) 34388–8.

5. Balashevich LI, Izmailov AS. Diabetic Ophthalmology. St. Petersburg: Chelovek, 2012; 36 p. Russian (Балашевич Л.И. Измайлов А.С. Диабетическая офтальмопатия. СПб.: Человек, 2012; 36 с.).

6. Rangasamy S, McGuire PG, Das A. Diabetic retinopathy and inflammation: Novel therapeutic targets. Middle East

Afr J Ophthalmol 2012; 19 (1): 52–4103. doi: 10.4103/0974–9233.92116.

7. Simo R, Carrasco E, Garcia-Ramirez M, Hernandez C. Angiogenic and Antiangiogenic Factors in Proliferative Diabetic Retinopathy. Curr Diabetes Rev 2006; 2 (1): 71–98. doi: 10.2174/157339906775473671.

8. Joussen AM, Smyth N, Niessen C. Pathophysiology of diabetic macular edema. A.M. Dev Ophthalmol 2007; 39: 1–12. doi: 10.1159/000098495.

9. Vujosevic S, Midena E. Retinal Layers Changes in Human Preclinical and Early Clinical Diabetic Retinopathy Support Early Retinal Neuronal and Muller Cells Alterations. Journal of Diabetes Research 2013; 90: 50–58. doi: 10.1155/2013/905058.

10. Doga AV, Kachalina GF, Pedanova EK, Buryakov DA. Modern aspects of diagnosis and treatment of diabetic macular edema. Diabetes 2014; 4: 51–59. Russian (Дога А. В, Качалина Г.Ф., Педанова Е.К., Буряков Д.А. Современные аспекты диагностики и лечения диабетического макулярного отека. Сахарный диабет 2014; 4: 51–59).

11. Ola M, Nawaz M, Khan H, Alhomida A. Neurodegeneration and Neuroprotection in Diabetic Retinopathy. IJMS 2013; 14 (2): 2559–2572. doi: 10.3390/ijms14022559.

12. Jain A, Varshney N, Smith C. The Evolving Treatment Options for Diabetic Macular Edema. Int J Inflam 2013; 2013: 689276. doi: 10.1155/2013/689276.

13. Villarroel M, Ciudin A, Hernandez C, Simo R. Neurodegeneration: An early event of diabetic retinopathy. WJD 2010; 1 (2): 57–64. doi: 10.4239/wjd.v1.i².57.

14. Barber AJ, Gardner TW, Abcouwer SF. The Significance of Vascular and Neural Apoptosis to the Pathology of Diabetic Retinopathy. Investigative Ophthalmology and Visual Science 2011; 52 (2): 1156–1163. doi: 10.1167/iovs.10–6293.

15. Konenkov VI, Klimontov VV, Chernih VV, Tyan NV. Anti-VEGF drugs in the treatment of diabetic macular edema. Diabetes 2013; (4): 78–84. Russian (Коненков В.И., Климонтов В.В., Черных В.В., Тян Н.В. Анти-VEGF препараты в лечении диабетического макулярного отека. Сахарный диабет 2013; (4): 78–84).

16. Haller JA, Bandello F, Belfort R. Jr, et al. OZURDEX GENEVA Study Group. Randomized, Sham-Controlled Trial of Dexamethasone Intravitreal Implant in Patients with Macular Edema Due to Retinal Vein Occlusion. Ophthalmology 2010: 34–46.

17. Nehme A, Edelman J. Dexamethasone Inhibits High Glucose-, TNF-a

УДК 617.731:617.7–007.681:616–008.6] –021.111–073.43–073.755 (045) Оригинальная статья

АНАЛИЗ ДИСКА ЗРИТЕЛЬНОГО НЕРВА У БОЛЬНЫХ С ПСЕВДОЭКСФОЛИАТИВНЫМ СИНДРОМОМ И ПСЕВДОЭКСФОЛИАТИВНОЙ ГЛАУКОМОЙ

Т.Г. Каменских *— ФГБОУ ВО «Саратовский ГМУ им. В.И. Разумовского» Минздрава России, заведующая кафедрой глазных болезней, доктор медицинских наук;* ***Е.В. Веселова*** *— ФГБОУ ВО «Саратовский ГМУ им. В.И. Разумовского» Минздрава России, ассистент кафедры глазных болезней, кандидат медицинских наук;* ***М. Мескини*** *— ФГБОУ ВО «Саратовский ГМУ им. В.И. Разумовского» Минздрава России, аспирант кафедры глазных болезней;* ***И.О. Колбенев —*** *ФГБОУ ВО «Саратовский ГМУ им. В.И. Разумовского» Минздрава России, ассистент кафедры глазных болезней, кандидат медицинских наук;* ***В.В. Ляхович —*** *ФГБОУ ВО «Саратовский ГМУ им. В.И. Разумовского» Минздрава России, клиника глазных болезней, заведующий офтальмологическим отделением.*

ANALYSIS OF OPTIC NERVE IN PATIENTS WITH PSEUDOEXPHOLATION SYNDROME AND PSEUDOEXPHOLATION GLAUCOMA

T.G. Kamenskikh *— Saratov State Medical University n.a. V.I. Razumovsky of the Ministry of Health of Russia, Head of the Department of Eye Diseases, Doctor of Medical Science;* ***E.V. Veselova*** *— Saratov State Medical University n.a. V.I. Razumovsky of the Ministry of Health of Russia, Department of Eye Disease, Assistant Professor, Candidate of Medical Science;* ***M. Meskini*** *— Saratov State Medical University n.a. V.I. Razumovsky of the Ministry of Health of Russia, Department of Eye Diseases, Post Graduate;* ***I.O. Kolbenev*** *— Saratov State Medical University n.a. V.I. Razumovsky of the Ministry of Health of Russia, Department of Eye Disease, Assistant Professor, Candidate of Medical Science;* ***V.V. Lyakhovich*** *— Saratov State Medical University n.a. V.I. Razumovsky of the Ministry of Health of Russia, Clinic of Eye Diseases Saratov, Head of the Ophthalmology Department.*

Дата поступления — 16.05.2017 г. Дата принятия в печать — 30.05.2017 г.

Каменских Т.Г., Веселова Е.В., Мескини М, Колбенев И.О., Ляхович В.В. **Анализ диска зрительного нерва у больных с псевдоэксфолиативным синдромом и псевдоэксфолиативной глаукомой. Саратовский научно-медицинский журнал 2017; 13 (2): 388–394.**

Цель: сравнить показатели диска зрительного нерва (ДЗН) у пациентов с псевдоэксфолиативным синдромом (ПЭС) и псевдоэксфолиативной глаукомой (ПЭГ). *Материал и методы*. Под наблюдением находился 81 больной (157 глаз) в возрасте 55–74 лет: 71 женщина (76%), 25 мужчин (24%). Все пациенты подразделены на три группы. Группа 1: 40 больных (77 глаз) с диагнозом «первичная открытоугольная Ia глаукома» (группа 1а: 20 больных (37 глаз) с псевдоэкфолиативной формой первичной открытоугольной глаукомы (ПОУГ); группа 1б: 20 пациентов (40 глаз) с простой формой ПОУГ). Группа 2: 18 пациентов (34 глаза) с диагнозом «ПЭС». Группа 3: 23 пациента (46 глаз) без признаков глаукомы и ПЭС. Всем пациентам проводили офтальмологическое обследование с оценкой толщины слоя нервных волокон (RNFL), площади ДЗН, площади нейроретинального пояска (НРП) и объема экскавации. *Результаты.* У больных с ПЭГ выявлялось значимое отклонение всех показателей ДЗН от нормы, в поле зрения отмечались характерные глаукомные изменения. У пациентов группы 2 получено значимое различие показателей толщины слоя нервных волокон, толщины нейроретинального пояска и объема экскавации с показателями пациентов группы 3. *Выводы:* 1) ангио-ОКТ является объективным методом оценки состояния кровотока ДЗН; 2) у пациентов с ПЭС выявлено достоверное ухудшение состояния перфузии ДЗН, пациенты с ПЭС находятся в группе повышенного риска развития глаукомы и требуют более пристального внимания и диспансерного наблюдения; 3) состояние перфузии ДЗН у больных с ПЭГ хуже, чем у больных ПОУГ той же стадии.

Ключевые слова: псевдоэксфолиативный синдром, псевдоэксфолиативная глаукома, ангио-ОКТ.

Kamenskikh TG, Veselova EV, Meskini M, Kolbeev IO, Lyakhovich VV. **Analysis of optic nerve in patients with pseudoexpholation syndrome and pseudoexpholation glaucoma. Saratov Journal of Medical Scientific Research 2017; 13 (2): 388–394.**

Objective: to compare the performance of the optic disc (optic nerve head) in patients with pseudoexfoliation syndrome (PEX) and pseudoexfoliation glaucoma (PEG). *Material and methods.* The study included 81 patients (157 eyes) aged 55–74 years: 71 (76%) women, 25 (24%) men. All patients were subdivided into three groups. Group 1: 40 patients (77 eyes) with a diagnosis of "primary open-angle glaucoma Ia" (group 1A: 20 patients (37 eyes) with pseudoexfoliation open-angle form of primary glaucoma (PEOAG); group 1B: 20 patients (40 eyes) with a simple form of PEOAG). Group 2: 18 patients (34 eyes) with the diagnosis of PES. Group 3: 23 patients (46 eyes) with no signs of glaucoma and PEX. All patients underwent ophthalmic examination with evaluation of the thickness of the nerve fiber layer (RNFL), optic nerve head area, the area of the disc rim band (CHP) and volume of excavation. *Results*. Patients with PEG revealed a significant deviation of all indicators of the disk from the norm, in the field of view was noted glaucoma characteristic changes. In patients of group 2 received a significant difference of the figures the thickness of the nerve fiber layer, thickness of belt and disc rim volume Cup with figures of patients of group 3. *Conclusions:* 1) angio-OCT is an objective method of assessing the state of blood flow of the disk; 2) patients with PES revealed a significant deterioration in perfusion of the optic nerve head, patients with PEX are at higher risk of glaucoma and require more attention and follow-up; 3) the state of perfusion of the optic nerve head in patients with PEG worse than patients with POAG the same stage.

Key words: pseudoexfoliation syndrome, pseudoexfoliation glaucoma, angio-OCT.

Введение. Псевдоэксфолиативный синдром (ПЭС) — системное заболевание, возникающее в пресенильном и сенильном возрастах и характеризующееся избыточной продукцией клетками и накоплением в тканях глаза и других органов своеобразного экстрацеллюлярного материала. ПЭС особенно часто поражает ткани переднего сегмента глаза, и его рассматривают как важнейший фактор риска глаукомы [1].

ПЭС характеризуется отложением псевдоэксфолиативного вещества на всех структурах переднего отдела глазного яблока, где они соприкасаются с внутриглазной жидкостью; дистрофическими изменениями радужки и цилиарного тела; уменьшением прочности цинновых связок; усилением пигментации угла передней камеры; нарушением гидродинамики глаза, а в поздних стадиях процесса помутнением хрусталика [2].

Псевдоэксфолиативные отложения в углу передней камеры являются одним из проявлений деструкции трабекулярной ткани и ведут к сужению межтрабекулярных щелей. При электронно-микроскопическом исследовании псевдоэксфолиации имеют вид нежных фибрилл, имеющих гранулярную структуру. Гистохимическое исследование отложений определяет, что они являются нейтральными мукополисахаридами [2].

По данным большинства авторов, псевдоэксфолиации выявляются у 33–66% больных глаукомой. Единого мнения в отношении влияния отложений на развитие глаукомы нет.

Псевдоэксфолиативная глаукома (ПЭГ) — разновидность первичной открытоугольной глаукомы, которая развивается на фоне ПЭС и составляет 64–78% от всей первичной открытоугольной глаукомы [2].

Предполагается, что глаукома, связанная с трабекулярной блокадой, развивается в результате комбинации «засорения» межтрабекулярных пространств псевдоэксфолиативным материалом. Причиной повышения внутриглазного давления (ВГД) также может стать трабекулярная эндотелиальная дисфункция.

Прогноз при ПЭГ менее благоприятный по сравнению с первичной открытоугольной глаукомой (ПОУГ), поэтому большое значение имеет ранняя диагностика и строгий контроль над состоянием глаукомного процесса [3, 4].

Роль методов визуализации диска зрительного нерва (ДЗН) в диагностике и оценке прогрессирования глаукомы не вызывает сомнений [3]. Значение методов визуализации ДЗН заключается в том, что они обеспечивают наиболее точную количественную оценку и статистический анализ параметров ДЗН, что позволяет перевести этот раздел диагностики глаукомы на качественно более высокий уровень.

Следует отметить, что при возникновении глаукомы изменения ДЗН, как правило, проявляются несколько позже, чем изменения слоя нервных волокон сетчатки (СНВС), и обладают меньшей специфичностью, поэтому в плане ранней диагностики глаукомы визуализация ДЗН менее информативна, чем исследования СНВС. В отношении же оценки прогрессирования заболевания динамика изменений ГЗН имеет столь же важную роль.

Оптическая когерентная томография (ОКТ) позволяет получать высококачественные изображения внутренней микроструктуры сетчатки и диска зрительного нерва. Программное обеспечение томографа определяет края решетчатой пластинки и рассчитывает все необходимые параметры.

Томографы последнего поколения позволяют визуализировать не только морфологию, но и сосуды сетчатки и диска зрительного нерва, причем без применения контрастных веществ. Принцип визуализации заключается в определении движущихся частиц крови — эритроцитов, рассеивающих свет, в последовательной серии B-сканов, что позволяет быстро и неинвазивно получить 3D-изображение сосудов сетчатки без окрашивания.

ОКТ-ангиография на аппарате Cirrus HD-OCT 5000 Angioplex предлагает исследователю несколько основных показателей оценки ДЗН и перипапиллярной зоны: плотность сосудов (определяется как общая длина кровеносного сосуда на единицу площади), плотность перфузии (измерение общей площади, покрытой кровеносными сосудами, на единицу площади), периметр и площадь аваскулярной зоны. ОКТ-ангиография позволяет исследовать сосудистую сеть диска зрительного нерва путем сегментации получаемого изображения на зоны и расчета показателей для каждой зоны. Программное обеспечение автоматически рассчитывает значение показателей плотности сосудов (ПС, мм$^{-1}$) и плотности перфузии (ПП, без ед. измерения) для центральной зоны, зон внутреннего и внешнего кольца, а также общее значение показателей (без ограничения).

Цель: сравнить показатели морфологии диска зрительного нерва у пациентов с различными видами глаукомы и псевдоэксфолиативным синдромом.

Материал и методы. Под наблюдением находился 81 больной (157 глаз) в возрасте от 55 до 74 лет: 71 женщина (76%), 25 мужчин (29%). В зависимости

Ответственный автор — Каменских Татьяна Григорьевна
Тел.: +79271368905
E-mail: kamtanvan@mail.ru

от состояния органа зрения все пациенты были объединены в три группы.

Группу 1 составили 40 больных (77 глаз) с диагнозом «первичная открытоугольная Ia глаукома», из них в группу 1а вошли 20 больных (37 глаз) с псевдоэкфолиативной формой ПОУГ, а в группу 1б — 20 пациентов (40 глаз) с простой формой ПОУГ. Длительность заболевания у больных составляла от 1 года до 7 лет. Уровень внутриглазного давления у больных на фоне местной гипотензивной терапии составлял от 18 до 20 мм рт.ст.

Группу 2 составили 18 пациентов (34 глаза) с диагнозом «псевдоэксфолиативный синдром». Суточные колебания внутриглазного давления у пациентов данной группы также не превышали 19–20 мм рт.ст.

Группа 3 (контрольная) представлена 23 пациентами (46 глаз) без признаков глаукомы и псевдоэксфолиативного синдрома.

Всем пациентам проводили стандартное офтальмологическое обследование; статическую периметрию (при помощи Oculus twinfield-2, Германия) с оценкой показателей MD (mean deviation — среднее отклонение, или средний деффект: общая разница между нормальной чувствительностью и чувствительностью сетчатки у данного пациента) и MS (mean sensitivity — средняя светочувствительность сетчатки); тонографию (Glautest-60, Россия) и тонометрию (по Маклакову). Оптическую когерентную томографию ДЗН проводили на аппарате Cirrus HD-OCT 5000 Angioplex, Zeiss, оценивая следующие показатели: толщину слоя нервных волокон (RNFL), площадь диска зрительного нерва, площадь нейроретинального пояска (НРП) и объем экскавации, периметр (P ав.) и площадь (S ав) аваскулярной зоны, плотность сосудов (ПС) и плотность перфузии (ПП). ПС определялась для центральной зоны (ПС центр), зон внутреннего (ПС внутр) и внешнего кольца (ПС внеш), а также общее значение показателя (ПС б/о). ПП определялась также для центральной зоны (ПП центр), зон внутреннего (ПП внутр) и внешнего кольца (ПП внеш), а также общее значение показателя (ПП б/о).

Статистический анализ результатов обследования и лечения пациентов осуществляли с помощью пакета прикладных программ Statistica 6.0. Применяли методы статистического анализа: определение среднего значения, ошибку среднего, доверительный интервал, стандартное отклонение. Определение характера распределения данных проводилось с помощью графического метода и метода Шапиро — Уилка. Выявлено нормальное распределение данных. Значимость различия средних величин оценивалась с использованием параметрического t-критерия Стьюдента ($p<0,05$).

Результаты. У больных ПЭГ (группа 1а) выявлялось значимое отклонение всех показателей ДЗН от нормы. Средняя толщина слоя нервных волокон у пациентов данной группы составляла 50,00±5,00 мкм, площадь диска 2,42±0,05 mm^2, площадь нейроретинального пояска 0,62±0,20 mm^2, объем экскавации 0,94±0,12 mm^2 (табл. 1).

Морфологические показатели ДЗН пациентов с простой формой ПОУГ (группа 1б) практически не отличались от показателей пациентов с ПЭГ, однако объем экскавации ДЗН у пациентов данной группы составлял 0,63±0,16 mm^2 и значимо отличался от показателя пациентов группы 1а.

В поле зрения больных обеих подгрупп отмечались характерные глаукомные изменения (изменение показателей MD и MS, расширение зоны слепого пятна, дефекты в области в зоне Бьеррума в виде очаговых или дугообразных скотом, относительные и абсолютные скотомы, назальная ступенька, сужение поля зрения).

У пациентов с ПЭС (группа 2) средняя толщина слоя нервных волокон составляла 84,00±4,00 мкм, площадь диска 2,39±0,05 mm^2, площадь нейроретинального пояска 1,20±0,50 mm^2, объем экскавации 0,37±0,04 mm^2. Характерных глаукомных изменений поля зрения не установлено, однако в 12 случаях выявлялось незначительное снижение светочувствительности сетчатки.

У пациентов группы 3 (без признаков глаукомы и псевдоэксфолиативного синдрома) выявлены следующие значения показателей ДЗН: средняя толщина слой нервных волокон 99,00±1,00 мкм, площадь диска 2,41±0,05 mm^2, площадь нейроретинального пояска 1,52±0,02 mm^2, объем экскавации 0,25±0,02 mm^2. Параметры полей зрения соответствовали возрастной норме.

У пациентов группы 2 (с псевдоэксфолиативным синдромом) получено значимое различие показателей толщины слоя нервных волокон, площади нейроретинального пояска и объема экскавации с показателями пациентов группы 3 (без признаков глаукомы или ПЭС).

У пациентов групп 1а и 1б наблюдается достоверное увеличение периметра и площади аваскулярной зоны ДЗН по сравнению с пациентами групп 2 и 3. В то же время у пациентов групп 2 и 3 достоверной разницы между этими показателями не выявлено (табл. 2).

У пациентов группы 2 (с ПЭС) установлено снижение показателя плотности сосудов в центральной зоне по сравнению с контрольной группой, у пациентов групп 1а и 1б этот показатель практически не отличался от группы 2.

И у пациентов с глаукомой (группы 1а и 1б) обнаружено снижение показателя плотности сосудов

Таблица 1

Морфологические показатели ДЗН у пациентов различных групп (M±m)

Показатель	Группа 1		Группа 2 (пациенты с ПЭС)	Группа 3 (пациенты без признаков глаукомы и ПЭС)
	группа 1а (пациенты с ПЭГ)	группа 1б (пациенты с ПОУГ)		
Средняя толщина RNFL, мкм	50,00±5,00	57±6,00	84,00±4,00*	99,00±2,00*
Площадь ДЗН, mm^2	2,42±0,08	2,37±0,06	2,39±0,04	2,41±0,05
Площадь НРП, mm^2	0,62±0,20	0,59±0,04	1,20±0,06*	1,52±0,08*
Объем экскавации, mm^2	0,94±0,11*	0,63±0,16*	0,37±0,04*	0,25±0,04*

Примечание: * — различия показателей значимы, $p<0,05$.

Таблица 2

Гемодинамические показатели ДЗН у пациентов различных групп (M±m)

Показатель	Группа 1		Группа 2 (пациенты с ПЭС)	Группа 3 (пациенты без признаков глаукомы и ПЭС)
	группа 1а (пациенты с ПЭГ)	группа 1б (пациенты с ПОУГ)		
P ав., мм	5,48±0,60*	5,71±0,50#	1,86±0,5*#	1,67±0,40
S ав, мм^2	1,46±0,30*	1,67±0,14#	0,42±0,15*#	0,11±0,11
ПС центр, мм$^{-1}$	3,90±0,50	3,20±0,70	4,80±0,4^	10,10±0,90^
ПС внутр, мм$^{-1}$	15,10±0,90*	16,10±0,9#	19,30±1,0*#	19,00±1,10
ПС внеш, мм$^{-1}$	16,80±1,30	16,90±1,10	17,85±1,10	19,00±0,80
ПС б/о, мм$^{-1}$	15,80±1,10	16,80±1,10	17,80±1,20	19,10±1,00
ПП центр	0,09±0,03*	0,12±0,02#	0,14±0,04*#	0,23±0,05
ПП внутр	0,40±0,04	0,40±0,05	0,50±0,06	0,51±0,07
ПП внеш	0,26±0,03	0,39±0,05	0,45±0,03	0,48±0,04
ПП б/о	0,34±0,06	0,37±0,07	0,45±0,05	0,48±0,06

Примечание: * — различия показателей в группах 1а и 2 значимы, p<0,05; # — различия показателей в группах 1б и 2 значимы, p<0,05; ^ — различия показателей в группах 2 и 3 значимы, p<0,05.

внутреннего кольца по сравнению с пациентами группы 2 (с ПЭС).

У пациентов групп 1а и 1б наблюдалось снижение показателя плотности перфузии в центральной зоне по сравнению с пациентами с ПЭС (группа 2).

Клинический пример 1.

Пациент К. Ф. П. 1952 г.р. поступил в клинику глазных болезней с диагнозом «псевдоэксфолиативная Iв глаукома левого глаза, начальная возрастная катаракта обоих глаз». Из анамнеза известно, что пациент страдает глаукомой около двух лет, применял препарат из группы аналогов простагландинов в течение полутора лет, однако в связи с выраженным дискомфортом (покраснение глаз и ощущение инородного тела) самостоятельно отменил себе капли 2 месяца назад. При тонометрии выявлено повышение ВГД левого глаза до 30 мм рт.ст., уровень ВГД правого глаза не превышал 20 мм рт.ст. Толщина роговицы в центральной части правого глаза составляла 543 мкм, левого глаза 547 мкм, что соответствует нормальным значениям толщины роговицы. При обследовании выявлялись типичные глаукомные изменения ДЗН левого глаза, изменения в поле зрения глаукомного характера, а также умеренное количество псевдоэкфолиаций на радужке и в углу передней камеры (больше в левом глазу). Острота зрения правого глаза составляла 0,8, левого 0,6.

Пациенту назначена комбинация тимолола малеата и бринзоламида в оба глаза с режимом инстилляции 2 раза в сутки, однако целевой уровень ВГД достигнут не был (уровень ВГД левого глаза составлял 24–26 мм рт.ст.). С целью снижения ВГД и сохранения зрительных функций пациенту проведено оперативное лечение — синустрабекулэктомия левого глаза. Послеоперационный период без осложнений (уровень ВГД левого глаза через 5 дней после операции 16–18 мм рт.ст.), пациент выписан под наблюдение и лечение офтальмолога по месту жительства.

Результаты обследования пациента представлены на рис. 1. На рис. 2 показана динамика ангиографических показателей до и после операции (в течение шести дней). Наблюдалось значительное увеличение плотности перфузии в центральной зоне и в зоне внутреннего кольца, а также улучшение показателей, характеризующих аваскулярную зону ДЗН.

Клинический пример 2.

Пациент Г. В. В. 1969 г.р. поступил в клинику глазных болезней с диагнозом «открытоугольная Iв глаукома правого глаза, открытоугольная IIа глаукома левого глаза, начальная возрастная катаракта обоих глаз». Из анамнеза известно, что пациент страдает глаукомой около пяти лет, применял препарат из группы селективных β-блокаторов, левый глаз оперирован (микроинвазивная синустрабекулэктомия) 11 месяцев назад. На диспансерном приеме в поликлинике зафиксировано повышение ВГД правого глаза. При тонометрии выявлено повышение ВГД правого глаза до 30 мм рт.ст., уровень ВГД левого глаза не превышал 17–18 мм рт.ст. Толщина роговицы в центральной части правого глаза составляла 542 мкм, левого глаза 544 мкм, что соответствует нормальным значениям толщины роговицы. При обследовании выявлялись типичные глаукомные изменения ДЗН левого глаза, изменения в поле зрения глаукомного характера. Острота зрения правого глаза составляла 0,8, левого 0,7.

Пациенту назначена комбинация тимолола малеата и аналога простагландина в правый глаз с режимом инстилляции 1 раз в сутки. В течение трех дней достигнут целевой уровень ВГД правого глаза (17–18 мм рт.ст.).

Результаты обследования пациента представлены на рис. 3. На рис. 4 показана динамика ангиографических показателей правого глаза до и после изменения режима гипотензивного лечения (в течение семи дней). Изменения параметров ангио-ОСТ незначительные, что, возможно, связано с постепенным снижением ВГД и необходимостью более длительного срока наблюдения. Планируется повторить обследование через 1, 3 и 6 месяцев.

Обсуждение. Полученные результаты у пациентов с псевдоэкфолиативным синдромом в виде изменения параметров ДЗН не могут являться надежным критерием постановки диагноза глаукомы при отсутствии характерных для глаукомы дефектов в

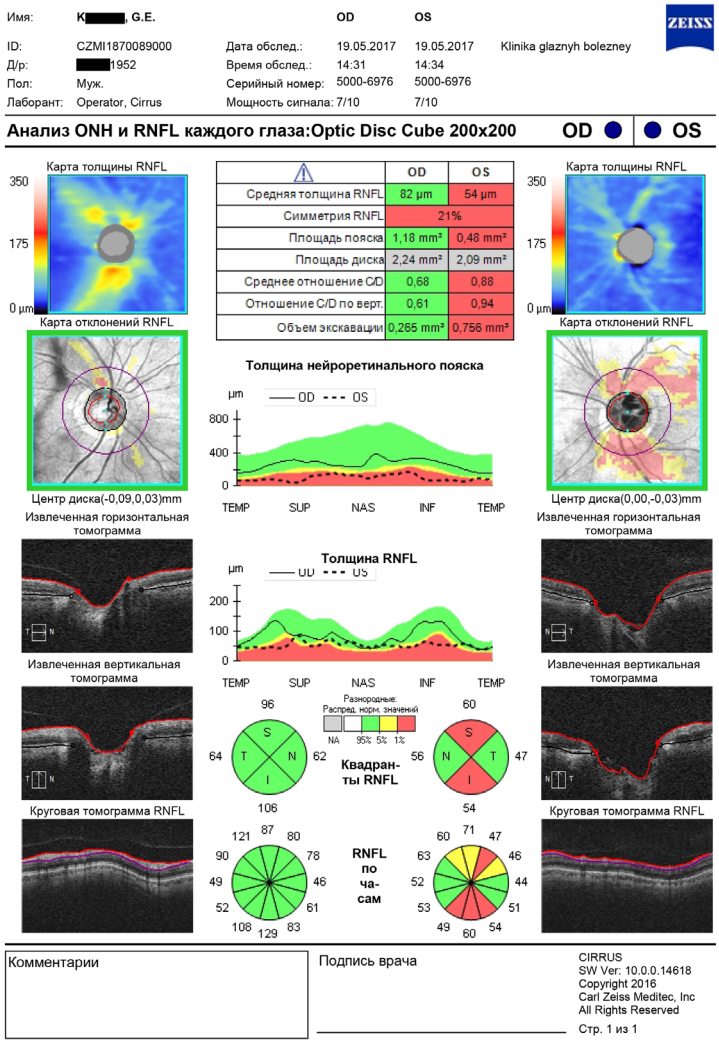

Рис. 1. Оптическая когерентная томография диска зрительного нерва и сетчатки у пациента К. Ф. П.

Рис. 2. Анализ изменений ангиографических показателей у пациента К. Ф. П.

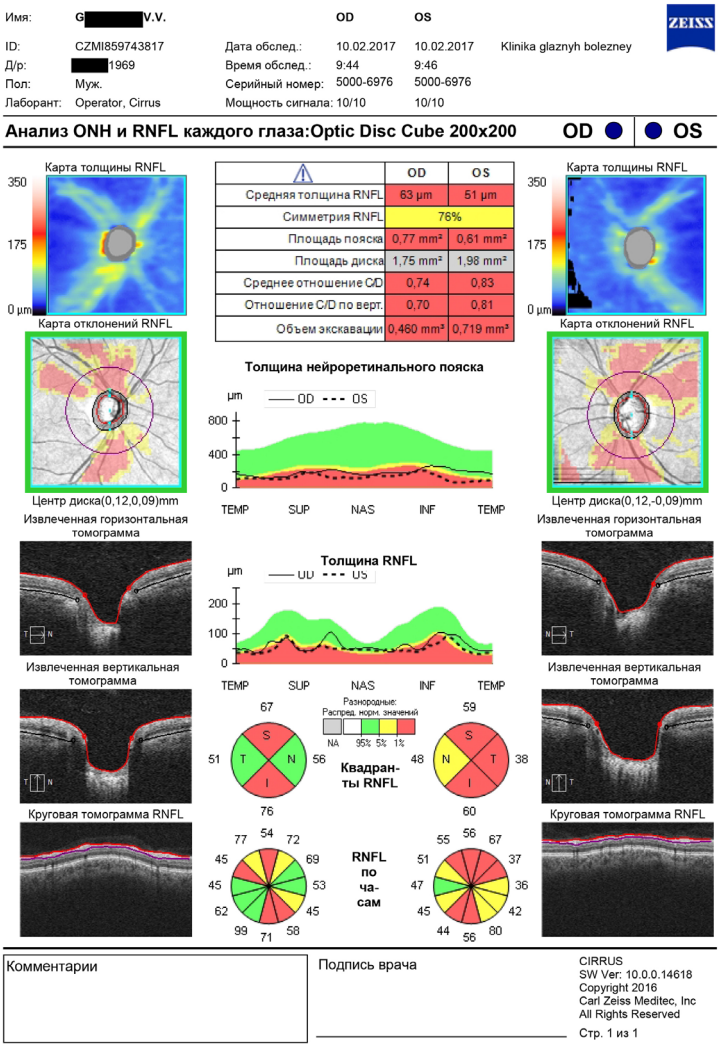

Рис. 3. Оптическая когерентная томография диска зрительного нерва и сетчатки у пациента Г. В. В.

Рис. 4. Анализ изменений ангиографических показателей у пациента Г. В. В.

поле зрения и постоянного или периодического повышения внутриглазного давления. Однако, учитывая то, что у части пациентов (12 глаз) зафиксировано незначительное снижение светочувствительности сетчатки, можно предположить, что эти пациенты находятся в группе повышенного риска развития глаукомы и требуют более пристального внимания и диспансерного наблюдения.

Выводы:

1. Ангио-ОКТ является объективным методом оценки состояния кровотока ДЗН.

2. У пациентов с псевдоэксфолиативным синдромом выявлено достоверное ухудшение состояние перфузии диска зрительного нерва. Пациенты с псевдоэксфолиативным синдромом находятся в группе повышенного риска развития глаукомы и требуют более пристального внимания и диспансерного наблюдения.

3. Состояние перфузии ДЗН у больных с ПЭГ хуже, чем у больных ПОУГ той же стадии.

Конфликт интересов. Исследование проведено в рамках научно-исследовательской работы кафедры и не имеет коммерческой или иной заинтересованности физических или юридических лиц.

Авторский вклад. концепция и дизайн исследования, анализ и интерпретация результатов, написание статьи — Т.Г. Каменских, Е.В. Веселова; получение данных — Е.В. Веселова, М. Мескини, И.О. Колбенев, В.В. Ляхович; утверждение рукописи для публикации — Т.Г. Каменских.

References (Литература)

1. Brezhnev AYu, Ivanov VP, Baranov VI, et al. The role of antioxidant defense genes in the development of pseudoexfoliation glaucoma. National Journal of Glaucoma 2015; 14 (2): 38–44. Russian (Брежнев А.Ю., Иванов В.П., Баранов В.И. и др. Роль генов антиоксидантной защиты в развитии псевдоэксфолиативной глаукомы. Национальный журнал глаукома 2015; 14 (2): 38–44.)

2. Brezhnev AYu, Kurysheva NI, Trubilin VN, Baranov VI. Problems of early clinical diagnosis of pseudoexfoliation syndrome. Ophthalmology 2012; (1): 49–52. Russian (Брежнев А.Ю., Курышева Н.И., Трубилин В.Н., Баранов В.И. Проблемы ранней клинической диагностики псевдоэксфолиативного синдрома. Офтальмология 2012; (1): 49–52).

3. Egorov EA, Astakhov YuS, Erichev VP, Kamenskikh TG, eds. National guidance on glaucoma for practitioners. M.: Geotar Media, 2015; 456 p. Russian (Национальное руководство по глаукоме для практикующих врачей / под ред. Е.А. Егорова, Ю.С. Астахова, В.П. Еричева, Т.Г. Каменских. М.: Гэотар-Медиа, 2015; 456 с.).

4. Kamenskih TG, Veselova EV, Kamenskih ID. Comparative analysis of the results of the application of various methods of physiotherapeutic effects in the treatment of patients with primary open-angle glaucoma. Almanac of Clinical Medicine 2015; (36): 40–47. Russian (Каменских Т.Г., Веселова Е.В., Каменских И.Д. Сравнительный анализ результатов применения различных методик физиотерапевтического воздействия в лечении больных первичной открытоугольной глаукомой. Альманах клинической медицины 2015; (3): 40–47).

УДК 617.7–007.681–089.819] –005.962.131 (045) Оригинальная статья

ОЦЕНКА ЭФФЕКТИВНОСТИ АНТИГЛАУКОМНЫХ ОПЕРАЦИЙ С ПРИМЕНЕНИЕМ МИНИ-ШУНТА EX-PRESS И ДРЕНАЖА «РЕПЕГЕЛЬ-1» У БОЛЬНЫХ ПЕРВИЧНОЙ ОТКРЫТОУГОЛЬНОЙ ГЛАУКОМОЙ

Т.Г. Каменских *— ФГБОУ ВО «Саратовский ГМУ им. В.И. Разумовского» Минздрава России, заведующая кафедрой глазных болезней, доктор медицинских наук;* ***Е.В. Веселова*** *— ФГБОУ ВО «Саратовский ГМУ им. В.И. Разумовского» Минздрава России, ассистент кафедры глазных болезней, кандидат медицинских наук;* ***В.С. Филатова*** *— ФГБОУ ВО «Саратовский ГМУ им. В.И. Разумовского» Минздрава России, ассистент кафедры глазных болезней;* ***В.В. Ляхович —*** *ФГБОУ ВО «Саратовский ГМУ им. В.И. Разумовского» Минздрава России, клиника глазных болезней, заведующий офтальмологическим отделением;* ***Л.К. Голубь —*** *ФГБОУ ВО «Саратовский ГМУ им. В.И. Разумовского» Минздрава России, клиника глазных болезней, врач-офтальмолог;* ***А.А. Карпенко —*** *ФГБОУ ВО «Саратовский ГМУ им. В.И. Разумовского» Минздрава России, клиника глазных болезней, врач-офтальмолог, кандидат медицинских наук;* ***Е.И. Алексеева —*** *ФГБОУ ВО «Саратовский ГМУ им. В.И. Разумовского» Минздрава России, клиника глазных болезней, врач-офтальмолог,* ***И.Д. Каменских —*** *ФГБОУ ВО «Саратовский ГМУ им. В.И. Разумовского» Минздрава России, клиника глазных болезней, врач-офтальмолог.*

EVALUATION OF THE EFFECTIVENESS OF ANTIGLAUCOMIC OPERATIONS WITH THE USE OF THE EX-PRESS MINI GLAUCOMA SHUNT AND REPEGEL-1 DRAINAGE IN PATIENTS WITH PRIMARY OPEN-ANGLE GLAUCOMA

T.G. Kamenskikh *— Saratov State Medical University n.a. V.I. Razumovsky, Head of the Department of Eye Diseases, Doctor of Medical Science;* ***E.V. Veselova*** *— Saratov State Medical University n.a. V.I. Razumovsky, Department of Eye Disease, Assistant Professor, Candidate of Medical Sciences;* ***V.S. Filatova*** *— Saratov State Medical University n.a. V.I. Razumovsky, Department of Eye Diseases, Assistant Professor;* ***V.V. Lyakhovich*** *— Saratov State Medical University n.a. V.I. Razumovsky, Clinic of Eye Diseases, Head of the Ophthalmology Department;* ***L.K. Golub'*** *— Saratov State Medical University n.a. V.I. Razumovsky, Clinic of Eye Diseases, Ophthalmologist;* ***A.A. Karpenko*** *— Saratov State Medical University n.a. V.I. Razumovsky, Candidate of Medical Sciences, Ophthalmologist;* ***E.I. Alekseyeva*** *— Saratov State Medical University n.a. V.I. Razumovsky, Clinic of Eye Diseases, Ophthalmologist;* ***I.D. Kamenskikh*** *— Saratov State Medical University n.a. V.I. Razumovsky, Department of Eye Diseases, Ophthalmologist.*

Дата поступления — 16.05.2017 г. Дата принятия в печать — 30.05.2017 г.

Каменских Т.Г., Веселова Е.В., Филатова В.С., Ляхович В.В., Голубь Л.К., Карпенко А.А., Алексеева Е.И., Каменских И.Д. **Оценка эффективности антиглаукомных операций с применением мини-шунта Ex-Press и дренажа «Репегель-1» у больных первичной открытоугольной глаукомой. Саратовский научно-медицинский журнал 2017; 13 (2): 394–400.**

Цель: оценить эффективность антиглаукомных операций с применением мини-шунта Ex-Press и дренажа «Репегель-1» у больных первичной открытоугольной глаукомой. *Материал и методы.* Под наблюдением находились 65 больных (65 глаз) с установленным диагнозом «некомпенсированная первичная открытоугольная глаукома III стадии». Всем пациентам произведены антиглаукомные операции. Пациентам группы 1 (15 боль-

ных, 15 глаз) осуществлена проникающая глубокая склерэктомия с имплантированием мини-шунта Ex-Press под склеральный лоскут; пациентам группы 2 (25 больных, 25 глаз) — проникающая глубокая склерэктомия с дренированием дренажом «Репегель-1»; больным группы 3 (25 пациентов, 25 глаз) проводилась синустрабекулэктомия без применения дренажа. *Результаты.* В раннем послеоперационном периоде у пациентов всех трех групп получен хороший гипотензивный эффект. Наиболее стойкий гипотензивный эффект зафиксирован после антиглаукомной операции с имплантацией дренажа «Репегель-1». У пациентов, которым имплантирован мини-шунт Ex-Press, наблюдалось достоверное уменьшение периметрического индекса MD в течение трех месяцев. *Выводы:* 1) улучшение светочувствительности сетчатки у пациентов, которым произведена антиглаукомная операция с имплантацией шунта Ex-Press, возможно, связано с малой инвазивностью вмешательства и отсутствием резкого перепада уровня ВГД; 2) предварительные результаты (анализ через 3 мес. после операции) указывают на меньшее количество послеоперационных осложнений при имплантации дренажа «Репегель-1» и стойкий гипотензивный эффект; 3) в результате антиглаукомных операций с имплантацией дренажных систем у пациентов выявлено улучшение гемодинамических показателей в бассейне задних коротких цилиарных артерий в послеоперационном периоде.

Ключевые слова: первичная открытоугольная глаукома, оперативное лечение, мини-шунт Ex-Press.

***Kamenskikh TG, Veselova EV, Filatova VS, Lyakhovich VV, Golub' LK, Karpenko AA, Alekseyeva EI, Kamenskikh ID.* Evaluation of the effectiveness of antiglaucomic operations with the use of the Ex-Press mini glaucoma shunt and Repegel-1 drainage in patients with primary open-angle glaucoma. Saratov Journal of Medical Scientific Research 2017; 13 (2): 394–400.**

The purpose of study is to evaluate the effectiveness of antiglaucomic operations with the use of the Ex-Press mini glaucoma shunt and Repegel-1 drainage in patients with primary open-angle glaucoma. *Material and Methods*. 65 patients (65 eyes) with an established diagnosis of uncompensated primary open-angle glaucoma of Stage III were observed. All patients underwent anti-glaucoma surgery. Patients of group 1 (15 patients, 15 eyes) underwent penetrating deep sclerectomy with implantation of the Ex-Press mini shunt under the scleral flap. Patients of group 2 (25 patients, 25 eyes) — penetrating deep sclerectomy with Repegel 1 drainage. Patients of group 3 (25 patients, 25 eyes) underwent sinus trabeculectomy without drainage. *Results.* In the early postoperative period, a good hypotensive effect was obtained in patients of all three groups. The most persistent antihypertensive effect was obtained in patients who underwent anti-glaucoma surgery with Repegel-1 drainage implantation. In patients who were implanted with the Ex-Press mini shunt, there was a significant decrease in the perimetrical MD index for 3 months. *Conclusions.* 1. Improvement of the photosensitivity of the retina in patients who underwent an antiglaucoma operation with Ex-Press shunt implantation, possibly due to the low invasiveness of the intervention and the absence of a sharp drop in IOP level. 2. Preliminary results (analysis 3 months after the operation) indicate a lower number of postoperative complications in the implantation of Repegel-1 drainage and a persistent hypotensive effect. 3. Patients who underwent antiglaucoma operations with implantation of drainage systems showed improvement of hemodynamic parameters in the pool of posterior short ciliary arteries in the postoperative period.

Key words: primary open-angle glaucoma, surgical treatment, the Ex-Press mini glaucoma shunt.

Введение. Прогрессирование первичной открытоугольной глаукомы (ПОУГ), приводящее к стойкому снижению зрительных функций, уже длительное время считается актуальной проблемой современной офтальмологии [1]. Первичная открытоугольная глаукома считается нейродегенеративным заболеванием, связанным с рядом факторов, среди которых важнейшим считается повышение внутриглазного давления (ВГД) [2]. В связи с этим ведущую роль в уменьшении риска развития и прогрессирования глаукомы играет нормализация уровня офтальмотонуса.

Медикаментозному гипотензивному лечению ПОУГ традиционно отводится приоритетное место. Известно множество гипотензивных препаратов, однако их применение не всегда позволяет добиться целевого уровня ВГД [2, 3]. С целью сохранения зрительных функций пациенту проводится хирургическое лечение, которое наиболее радикально влияет на уровень офтальмотонуса. Своевременное определение показаний для оперативного лечения и выбор соответствующего вида хирургического вмешательства, хорошее техническое выполнение операции, послеоперационное лечение способны обеспечить стойкий уровень ВГД и создать условия для стабилизации глаукомного процесса [4–6].

В 1986 г. Cairns J. E. предложил трабекулэктомию (синустрабекулэктомию). Техника операции заключается в субсклеральном иссечении склеральной ткани, содержащей часть трабекулярной ткани и шлеммова канала, и последующей периферической иридэктомии [6].

Ответственный автор — Веселова Екатерина Викторовна
Тел.: (8452) 39-05-13
E-mail: sirphoto@yandex.ru

Синустрабекулэктомия занимает первое место среди всех частично фистулизирующих антиглаукоматозных операций и считается традиционной методикой, что обусловлено относительной простотой технического выполнения и хорошим гипотензивным эффектом на различных сроках наблюдения вне зависимости от стадии глаукомы. К сожалению, выполнение данной операции потенциально несет риск развития послеоперационных осложнений, снижающих результативность хирургического вмешательства. К ранним осложнениям относятся: гифема, гипотония, наружная фильтрация, цилиохориоидальная отслойка, синдром мелкой передней камеры; к поздним — снижение зрения, прогрессирование катаракты, избыточное рубцевание в зоне оперативного вмешательства [4, 5].

Поскольку избыточная пролиферация в зоне оперативного вмешательства приводит к рубцеванию и, следовательно, к неблагоприятному исходу оперативного лечения ПОУГ, одной из методик, направленных на предотвращение рубцевания зоны оперативного вмешательства, является применение дренажей [6].

Широко применяются эксплантаты, сочетающие в себе гидрофильный гидрогель и гидрофобный дигель («Репегель»). Дренаж представляет собой эластичный прозрачный материал «Дигель», пространственно сшитый блоксополимер полиоксипропилен, и предназначен для длительного сохранения оттока внутриглазной жидкости через вновь сформированные пути. В пластинке дренажа «Репегель-1» имеется 96 отверстий 0,25 мм, толщина 0,1 мм. Высокое содержание воды обеспечивает атравматичность, способность фильтровать ВГЖ из одной биологической среды в другую, хорошую биосовместимость

имплантатов с тканями глаза, низкую токсичность и биостойкость. Вокруг имплантированного дренажа формируется капсула, достаточно тонкая, чтобы быть легко проницаемой для внутриглазной жидкости.

Фистулизирующие методы оперативного лечения ПОУГ при очевидных преимуществах, выражающихся в простоте технического исполнения и высоком гипотензивном эффекте, имеют и негативную сторону. Формирование макрофистулизирующего отверстия, агрессивное вскрытие глазного яблока и невозможность дозировать объем вмешательства в совокупности способствуют высокому риску развития типичных для них серьезных осложнений.

В последнее десятилетие все большее распространение получают микроинвазивные вмешательства. Микроинвазивная хирургия глаукомы — новое направление хирургического лечения ПОУГ, занимающее промежуточное положение между фистулизирующими и неперфорирующими операциями и сочетающее в себе достоинства обеих методик [6].

Широко используется миниатюрный шунт Ex-Press, который изготавливается из медицинской стали и является биосовместимым по отношению к тканям глаза.

Внешне дренаж представляет собой трубку, на одном конце которой имеется диск, другой выполнен в виде шпоры, для лучшей фиксации и предотвращения его дислокации. Размеры дренажа: длина 3 мм, наружный диаметр 0,4 мм, внутренний диаметр 200 мкм.

Гипотензивный эффект достигается путем отведения по нему внутриглазной жидкости из передней камеры в субконъюнктивальное пространство, с формированием фильтрационной подушки.

Цель: оценить эффективность антиглаукомных операций с применением мини-шунта Ex-Press и дренажа «Репегель-1» у больных первичной открытоугольной глаукомой.

Материал и методы. Под наблюдением находились 65 пациентов (65 глаз) в возрасте от 56 до 70 лет, из них 42 (64%) женщины, 17 (36%) мужчин с диагнозом «некомпенсированная первичная открытоугольная глаукома III стадии». Длительность заболевания у пациентов составляла от 1,5 года до 8 лет. Уровень внутриглазного давления у больных на фоне местной гипотензивной терапии составлял 32 мм рт.ст. и выше.

Всем пациентам произведены антиглаукомные операции. Больные были разделены на три группы в зависимости от вида оперативного вмешательства. Пациентам группы 1 (15 больных, 15 глаз) выполнена проникающая глубокая склерэктомия с имплантированием мини-шунта Ex-Press под склеральный лоскут; пациентам группы 2 (25 больных, 25 глаз) — проникающая глубокая склерэктомия с дренированием дренажом «Репегель-1»; больным группы 3 (25 пациентов, 25 глаз) проводилась синустрабекулэктомия без применения дренажа.

Все пациенты до лечения, через 2 недели, 1 и 3 месяца после операции подверглись стандартному офтальмологическому обследованию, включая кинетическую периметрию (при помощи статического перидугового проекционного периметра ПРП-60-1); статическую периметрию (при помощи Oculus twinfield-2, Германия) с оценкой показателя MD (mean deviation — среднее отклонение или средний деффект: общая разница между нормальной чувствительностью и чувствительностью сетчатки у данного пациента); тонографию (Glautest-60, Россия) и тонометрию (по Маклакову); регистрацию зрительных вызванных потенциалов (ЗВП) с помощью системы Roland (Германия); оптическую когерентную томографию ДЗН (3D OCT, Topcon). Исследование внутриглазного кровотока методом ультразвукового цветового допплеровского картирования проводилось на многофункциональной ультразвуковой системе Voluson 730 Pro (оценивали индекс периферического сопротивления (Ri) в задних коротких цилиарных артериях (ЗКЦА)).

Пациентам группы 1 имплантирован мини-шунт Ex-Press под склеральный лоскут. После предоперационной подготовки и местной анестезии выкраивали лоскут конъюнктивы длиной 5–6 мм. Производили разрез склеры треугольной формы основанием к лимбу на глубину 1/3 толщины склеры. Выкраивали склеральный лоскут, затем иглой 27G выполняли парацентез в проекции трабекулы, при помощи инжектора в переднюю камеру имплантировали шунт Ex-Press, дистальным концом фиксируя его на склере. Осуществляли репозицию и шовную фиксацию склерального лоскута, накладывали швы на конъюнктиву. Под конъюнктиву вводили антибиотик с кортикостероидом.

Пациентам группы 2 имплантирован дренаж «Репегель-1». После предоперационной подготовки и местной анестезии выкраивали лоскут конъюнктивы длиной 5–6 мм. Производили разрез склеры треугольной формы основанием к лимбу на глубину 1/3 толщины склеры. Лоскут отсепаровали от вершины до роговичной части лимба, заходя в слои роговицы на 1–2 мм. Далее расслаивали склеру по сторонам от разреза размером 6 на 8 мм, формируя дополнительную интрасклеральную полость, служащую «карманом» для бесшовной фиксации дренажа. Из глубоких слоев склеры перпендикулярно лимбу выкраивали и удаляли лоскут прямоугольной формы размером 1,5 на 4,0 мм с подлежащей трабекулярной тканью. Дренаж с одного конца разрезался на три полоски. В 3,5–4,0 мм от лимба производился сквозной разрез склеры длиной 2,0 мм параллельно ему. Шпателем осуществлялся небольшой циклодиализ. Вскрывали переднюю камеру и производили базальную иридэктомию. Сетчатый дренаж имплантировался в ранее сформированное интрасклеральное ложе, нерассеченную сторону которого укладывали над десцеметовой мембраной. Другой конец дренажа, среднюю его ножку, погружали под склеру через склеральный разрез, над цилиарным телом, дренируя супрахориоидальное пространство, а боковые ножки помещали в интрасклеральное ложе. Поверхностный лоскут склеры укладывали на место, фиксируя узловыми швами. На рану конъюнктивы накладывали непрерывный шов. Под конъюнктиву вводили антибиотик с кортикостероидом.

Пациентам группы 3 проводилась синустрабекулэктомия без имплантации дренажа. После предоперационной подготовки и местной анестезии в верхнем или в верхненаружном квадранте выкраивали лоскут конъюнктивы длиной 5–6 мм. Производили разрез склеры треугольной формы основанием к лимбу на глубину 1/3 толщины склеры. Лоскут отсепаровывали от вершины до роговичной части лимба, заходя в слои роговицы на 1–2 мм. Иссекалась полоска склеры с трабекулами размером 4 на 1 мм, производилась базальная иридэктомия. Поверхностный лоскут склеры укладывали на место, фиксируя узловыми швами. На рану конъюнктивы накладывали не-

Динамика средних клинико-функциональных показателей у пациентов (M±m)

Показатель	Группа 1			Группа 2			Группа 3		
	ВГД	MD	Ri ЗКЦА	ВГД	MD	Ri ЗКЦА	ВГД	MD	Ri ЗКЦА
До лечения	33,4±1,1*	14,54±0,7*	0,86±0,02*	32,6±0,8*	14,88±0,9	0,85±0,03*	32,1±1,3*	15,1±1,1	0,87±0,03
Через 2 недели	17,6±1,8*	-	-	16,8±1,3*	-	-	16,1±1,5*	-	-
Через 1 месяц	17,9±1,4*	-	0,74±0,03*	17,6±0,9*	-	0,79±0,02*	18,4±1,1*	-	0,83±0,04
Через 3 месяца	19,8±1,2*	12,9±0,8*	-	17,3±0,7*	13,55±0,6	-	18,9±0,8*	14,65±0,8	-

Примечание: * — различия показателей до и после лечения значимы, p<0,05.

прерывный шов. Под конъюнктиву вводили антибиотик с кортикостероидом.

В послеоперационном периоде все больные получали антибактериальное и противовоспалительное лечение, выписаны из стационара на 7-е сутки.

Статистический анализ результатов обследования и лечения пациентов осуществляли с помощью пакета прикладных программ Statistica 6.0. Применяли методы статистического анализа: определение среднего значения, ошибку среднего, доверительный интервал, стандартное отклонение. Характер распределения данных определялся с помощью графического метода и метода Шапиро — Уилка. Выявлено нормальное распределение данных. Значимость различия средних величин оценивалась с использованием параметрического t-критерия Стьюдента (p<0,05).

Результаты. В послеоперационном периоде наблюдались осложнения. В группе 1: цилиохориоидальная отслойка (1), повышение ВГД (2), иридоциклит (1). В группе 2: цилиохориоидальная отслойка (1), иридоциклит (1). В группе 3: цилиохориоидальная отслойка (1), повышение ВГД (2), иридоциклит (1), гифема (1).

Динамика основных функциональных показателей больных представлена в таблице.

Как видно из таблицы, значимое снижение внутриглазного давления через 2 недели после операции наблюдалось во всех трех группах, при этом наиболее выражено оно было у пациентов, которым производилась синустрабекулэктомия без имплантации дренажа. В течение 1 месяца наблюдалось умеренное повышение ВГД в группе 3, при этом в группах 1 и 2 ВГД оставалось стабильным. К концу третьего месяца наблюдался умеренный подъем ВГД в группе пациентов, которым имплантирован мини-шунт Ex-Press (тем не менее оставаясь в пределах целевого уровня ВГД), при этом в группах 2 и 3 уровень ВГД практически не менялся.

Анализ динамики периметрического индекса MD в течение трех месяцев после операции выявил достоверное снижение этого показателя у пациентов группы 1, в то время как у пациентов остальных групп не обнаружено значимого изменения этого показателя.

Оценка показателей гемодинамики продемонстрировала значимое улучшение кровотока в ЗКЦА и снижение индекса резистентности у пациентов группы 1 и группы 2, в то время как у пациентов группы 3 изменение гемодинамических показателей не было значимым.

Клинический пример.

Пациент К. Ф. П. 58 лет поступил в клинику глазных болезней с диагнозом «открытоугольная глаукома правого глаза III стадии, открытоугольная глаукома левого глаза II стадии». Из анамнеза известно, что пациент страдает глаукомой 3 года, применял препарат из группы аналогов простагландинов. При тонометрии выявлено повышение ВГД правого глаза до 33 мм рт.ст., уровень ВГД левого глаза не превышал 19 мм рт.ст. Толщина роговицы в центральной части правого глаза составляла 541 мкм, левого глаза 547 мкм, что соответствует нормальным значениям толщины роговицы. При обследовании регистрировались типичные глаукомные изменения ДЗН обоих глаз, изменения в поле зрения глаукомного характера. Острота зрения обоих глаз составляла 0,9.

С целью снижения ВГД и сохранения зрительных функций пациенту произведена проникающая глубокая склерэктомия с имплантированием мини-шунта Ex-Press. Послеоперационный период без осложнений (ВГД правого глаза не превышало 16–18 мм рт.ст.). Пациент выписан под наблюдение и лечение офтальмолога по месту жительства.

Обследование через 3 месяца выявило хороший гипотензивный эффект от проведенного оперативного лечения (ВГД правого глаза составляло 16–17 мм рт.ст.), улучшение периметрических и гемодинамических показателей. На рис. 1 представлено поле зрения больного до операции; на рис. 2 — через 4 месяца после операции. Наблюдается уменьшение глубоких относительных периметрических дефектов, повышение средней светочувствительности сетчатки, снижение периметрического индекса MD с 13,27 до 11,58. Индекс периферического сопротивления в ЗКЦА также снизился с 0,87 до 0,72, что свидетельствует об улучшении гемодинамики в бассейне ЗКЦА.

Обсуждение. Как следует из полученных данных, в раннем послеоперационном периоде у пациентов всех трех групп получен хороший гипотензивный эффект. Наиболее стойкий гипотензивный эффект зафиксирован у пациентов при использовании дренажа, поскольку дренаж препятствует «слипанию» поверхностного и глубокого листков склеры и обеспечивает хороший отток внутриглазной жидкости в супрахориоидальное и субконъюнктивальное пространство. Фибробластная реакция в зоне операции и последующее рубцевание созданных путей оттока приводят к повышению ВГД, что наблюдалось у пациентов, которым имплантирован мини-шунт Ex-Press и проведена синустрабекулэктомия без применения дренажа.

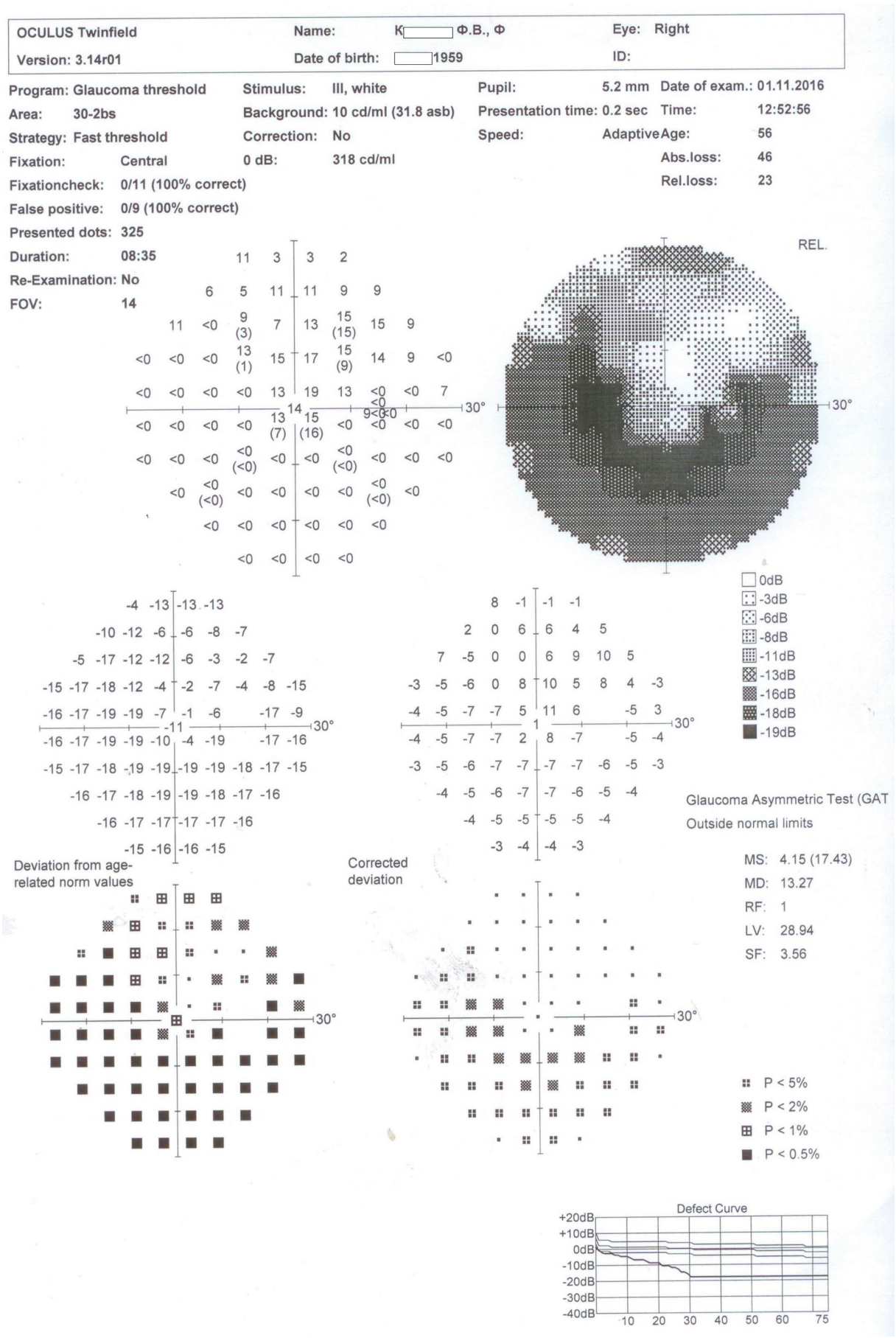

Рис. 1. Периметрия пациента К. Ф. П. до операции

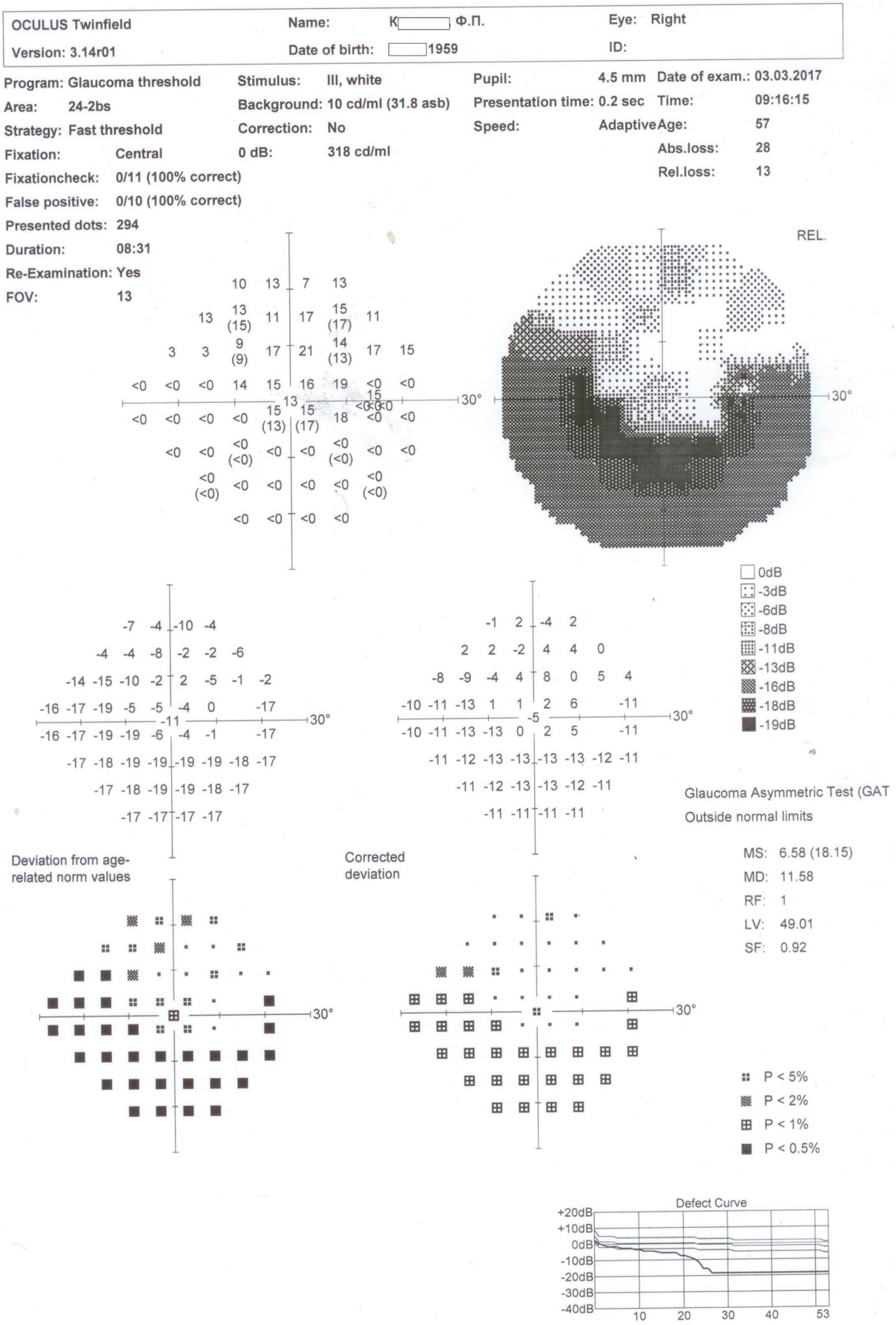

Рис. 2. Периметрия пациента К. Ф. П. через 4 месяца после оперативного лечения

Несмотря на то что у пациентов, которым имплантирован мини-шунт Ex-Press, наблюдалось умеренное повышение ВГД, в этой группе регистрировалось достоверное уменьшение индекса MD в течение трех месяцев. Улучшение функциональных показателей, возможно, связано с малой инвазивностью вмешательства или с улучшением гемодинамических показателей, которые также зафиксированы в данной группе пациентов.

Выводы:

1. Улучшение светочувствительности сетчатки у пациентов, которым произведена антиглаукомная операция с имплантацией шунта Ex-Press, возможно, связано с малой инвазивностью вмешательства и отсутствием резкого перепада уровня ВГД.

2. Предварительные результаты (анализ через 3 мес. после операции) указывают на меньшее количество послеоперационных осложнений при имплантации дренажа «Репегель-1» и стойкий гипотензивный эффект.

3. У пациентов, которым произведены антиглаукомные операции с имплантацией дренажных систем, выявлено улучшение гемодинамических показателей в бассейне задних коротких цилиарных артерий в послеоперационном периоде.

Конфликт интересов. Работа проведена в рамках научно-исследовательской работы кафедры и не имеет коммерческой или иной заинтересованности физических или юридических лиц.

Авторский вклад: концепция и дизайн исследования, интерпретация результатов, написание статьи — Т. Г. Каменских, Е. В. Веселова; получение данных (непосредственное выполнение экспериментов, исследований) — Е. В. Веселова, В. С. Филатова, И. Д. Каменских, В. В. Ляхович, Л. К. Голубь, А. А. Карпенко, Е. И. Алексеева; анализ данных — Е. В. Веселова, В. С. Филатова; утверждение рукописи для публикации — Т. Г. Каменских.

References (Литература)

1. Egorov EA, Astakhov YS, Erichev VP, Kamenskikh TG, eds. National leadership of glaucoma. M.: Geotar-Media, 2011; p. 9–12. Russian (Национальное руководство по глаукоме. 3-е изд., испр. и доп. / под ред. Е. А. Егорова, Ю. С, Астахова, В. П. Еричева, Т. Г. Каменских. М.: Гэотар-Медиа, 2015; с. 15–27).

2. Kamenskikh TG, Myshkina EY, Veselova EV, et al. The experience of using a combination of antihypertensive drugs in the treatment of patients with primary open-angle glaucoma. Clinical Ophthalmology 2014; (1): 26–29. Russian (Каменских Т. Г., Мышкина Е. Ю., Веселова Е. В. и др. Опыт применения комбинации гипотензивных препаратов в лечении больных первичной открытоугольной глаукомой. Клиническая офтальмология 2014; (1): 26–29).

3. Kamenskikh TG, Veselova EV, Kamenskikh ID. Comparative analysis of the results of the application of various methods of physiotherapeutic effects in the treatment of patients with primary open-angle glaucoma. Almanac of Clinical Medicine 2015; (36): 40–47. Russian (Каменских Т. Г., Веселова Е. В., Каменских И. Д. Сравнительный анализ результатов применения различных методик физиотерапевтического воздействия в лечении больных первичной открытоугольной глаукомой. Альманах клинической медицины 2015; (36): 40–47).

4. Astakhov YuS, Egorov EA, Astakhov SYu, Brezel YuA. Surgical treatment of refractory glaucoma. Clinical Ophthalmology 2006; (1): 25–27. Russian (Астахов Ю. С., Егоров Е. А., Астахов С. Ю., Брезель Ю. А. Хирургическое лечение рефрактерной глаукомы. Клиническая офтальмология 2006; (1): 25–27).

5. Gorbunova NYu, Pashtaev NP. Application of reticular drainage from a digel in the surgical treatment of refractory glaucomas. Visit to the ophthalmologist 2006; (7): 2–7. Russian (Горбунова Н. Ю., Паштаев Н. П. Применение сетчатого дренажа из дигеля в хирургическом лечении рефрактерных глаук. Визит к офтальмологу 2006; (7): 2–7).

6. Erichev VP, Bessmertny AM, Vasilenkova LV, et al. The possibilities of drainage surgery. In: Glaucoma: theories, trends, technologies / HRT Club Russia, 2006. M., 2006; p. 107–112. Russian (Еричев В. П., Бессмертный А. М., Василенкова Л. В. и др. Возможности дренажной хирургии. В кн.: Глаукома: теории, тенденции, технологии / HRT Клуб Россия, 2006: сб. ст. М.: 2006; с. 107–112).

7. Chen T, ed. Surgery of glaucoma / translated from English (Avetisov SE, Yerichev VP, eds.). M.: Logosfera, 2013; p. 45. Russian (Хирургия глаукомы / под ред. Т. Чен; пер. с англ. под науч. ред. С. Э. Аветисова, В. П. Еричева. М.: Логосфера, 2013; с. 45).

УДК 535.361; 617.711–004.1 Оригинальная статья

ОКТ-ИССЛЕДОВАНИЕ ВЛИЯНИЯ ЦЕМЕНТНОЙ ПЫЛИ И ПРЕПАРАТА-КЕРАТОПРОТЕКТОРА НА СТРУКТУРУ РОГОВИЦЫ

Р. В. Калмыков *— ФГБОУ ВО «Саратовский ГМУ им. В. И. Разумовского», клиника глазных болезней, врач-офтальмолог;* ***Д. В. Попова*** *— ФГБОУ ВО «Саратовский национальный исследовательский государственный университет им. Н. Г. Чернышевского», кафедра оптики и биофотоники, студент-магистрант;* ***Т. Г. Каменских*** *— ФГБОУ ВО «Саратовский ГМУ им В. И. Разумовского», заведующая кафедрой глазных болезней, доктор медицинских наук;* ***Э. А. Генина*** *— ФГБОУ ВО «Саратовский национальный исследовательский государственный университет им. Н. Г. Чернышевского», доцент кафедры оптики и биофотоники, доцент, кандидат физико-математических наук, ФГБОУ ВО «Томский национальный исследовательский государственный университет», ведущий научный сотрудник междисциплинарной лаборатории биофотоники;* ***В. В. Тучин*** *— ФГБОУ ВО «Саратовский национальный исследовательский государственный университет им. Н. Г. Чернышевского», заведующий кафедрой оптики и биофотоники, заслуженный деятель науки РФ, профессор, доктор физико-математических наук, ФГБОУ ВО «Томский национальный исследовательский государственный университет», научный руководитель междисциплинарной лаборатории биофотоники;* ***А. Н. Башкатов*** *— ФГБОУ ВО «Саратовский национальный исследовательский государственный университет им. Н. Г. Чернышевского», доцент кафедры оптики и биофотоники, доцент, кандидат физико-математических наук, ФГБОУ ВО «Томский национальный исследовательский государственный университет», ведущий научный сотрудник междисциплинарной лаборатории биофотоники.*

OCT INVESTIGATION OF INFLUENCE OF CEMENT KILN DUST AND KERATOPROTECTOR MEDICATION ON CORNEA STRUCTURE

R. V. Kalmykov *— Saratov State Medical University n.a. V. I. Razumovsky, Ophtalmologist;* ***D. V. Popova*** *— Saratov National Research State University, Student of Department of Optics and Biophotonics;* ***T. G. Kamenskikh*** *— Saratov State Medical University n.a. V. I. Razumovsky, Head of Department of Eye Diseases, Doctor of Medical Sciences;* ***E. A. Genina*** *— Saratov National Research State University, Department of Optics and Biophotonics, Associate Professor, Candidate of Physical and Mathematical Sciences, National Research Tomsk State University, Leading Researcher of Interdisciplinary Laboratory of Biophotonics;* ***V. V. Tuchin*** *— Saratov*

National Research State University, Head of Department of Optics and Biophotonics, Professor, Doctor of Physical and Mathematical Sciences, National Research Tomsk State University, Scientific Leader of Interdisciplinary Laboratory of Biophotonics; ***A. N. Bashkatov*** *— Saratov National Research State University, Department of Optics and Biophotonics, Associate Professor, Candidate of Physical and Mathematical Sciences, National Research Tomsk State University, Leading Researcher of Interdisciplinary Laboratory of Biophotonics.*

Дата поступления — 12.05.2017 г. Дата принятия в печать — 30.05.2017 г.

Калмыков Р.В., Попова Д.В., Каменских Т.Г., Генина Э.А., Тучин В.В., Башкатов А.Н. **ОКТ-исследование влияния цементной пыли и препарата-кератопротектора на структуру роговицы. Саратовский научно-медицинский журнал 2017; 13 (2): 400–406.**

Цель: *in vitro* исследование проницаемости роговицы при воздействии на нее цементной пыли и препарата-кератопротектора. *Материал и методы*. Экспериментальные исследования выполнены на 20 глазах 10 кроликов. Измерения проводились с помощью ОКТ-системы OCP930SR 022 (Thorlabs, США). *Результаты.* Методами ОКТ-томографии выполнено *in vitro* исследование проницаемости роговицы при воздействии на нее цементной пыли и препарата-кератопротектора. Измерены коэффициенты проницаемости роговицы для воды, цементной пыли и препарата-кератопротектора. Разработана компьютерная модель, позволяющая анализировать диффузию данных веществ в роговице глаза. *Заключение*. Показано следующее: 1) цементная пыль, попадающая на роговицу глаза, вызывает выраженную дегидратацию ткани (уменьшение ее толщины) и приводит к повышению коэффициента ослабления света, что в условиях цементного производства может сказываться на ухудшении зрения работников; 2) использование препарата-кератопротектора при воздействии на роговицу цементной пыли существенно замедляет процесс дегидратации и не вызывает повышения коэффициента ослабления света, что характеризует стабилизацию зрительных функций у работников цементного производства при использовании данных препаратов. Сам препарат-кератопротектор не вызывает выраженной дегидратации и приводит к снижению коэффициента ослабления света, что позволяет использовать его в течение длительного времени в целях защиты органа зрения от негативного воздействия цементной пыли.

Ключевые слова: роговица глаза, «Систейн Ультра», коэффициент диффузии, коэффициент проницаемости, ОКТ-томография.

Kalmykov RV, Popova DV, Kamenskikh TG, Genina EA, Tuchin VV, Bashkatov AN. **OCT investigation of influence of cement kiln dust and keratoprotectoral medication on the cornea structure. Saratov Journal of Medical Scientific Research 2017; 13 (2): 400–406.**

The research goal: in vitro study of cornea permeability at the action of cement kiln dust and keratoprotectoral medication. *Materials and Methods*. Experimental studies were carried out with twenty eyes of ten rabbits. The measurements were performed using OCT system OCP930SR 022 (Thorlabs, USA). *Results*. OCT tomography was used to monitor the attenuation coefficient of the cornea in vitro during the permeability of cement kiln dust and keratoprotector Systein Ultra. The permeability coefficients of the cornea for water, cement dust and keratoprotector were measured. A computer model was developed that allowed one to analyze the diffusion of these substances in the eye cornea. *Conclusion*. It is shown: 1) cement dust falling on the eye cornea caused pronounced dehydration of the tissue (thickness decreasing) and led to the increase in the coefficient of light attenuation, which in the conditions of cement production could affect the deterioration of the eyesight of workers; 2) the application of the keratoprotector on the eye cornea when exposed by cement dust, slowed significantly the dehydration process and did not cause the increase in the light attenuation coefficient, which characterized the stabilization of visual functions in cement production workers. In this case, the keratoprotector itself did not cause dehydration and led to the decrease in the light attenuation coefficient, which could allow it to be used for a long time in the order to protect the organ of vision from the negative effects of cement dust.

Key words: eye cornea, Systein Ultra, diffusion coefficient, permeability coefficient, OCT tomography.

Введение. Условия труда работников, занятых в цементной промышленности, характеризуются сочетанием ряда неблагоприятных профессионально-производственных факторов. Одним из ведущих является запыленность окружающего атмосферного воздуха, поскольку содержание цементной пыли в воздухе рабочей зоны может превышать ПДК более чем в два раза, что обусловливает доминирование патологий переднего отрезка глаза у работников цементного производства [1]. В силу этого достаточно актуальны как изучение особенностей воздействия цементной пыли на структуру роговицы, так и разработка способов защиты глаза от этого влияния.

Изучение проницаемости биотканей, т.е. способности пропускать различные вещества, имеет большое значение для медицины, так как вся жизнедеятельность организма связана с проницаемостью клеточных мембран и тканей и внутритканевой диффузией различных веществ. В настоящее время процесс диффузии веществ в биотканях все еще недостаточно изучен, несмотря на достаточно большое количество работ, посвященных его исследованию.

Ответственный автор — Калмыков Роман Валерьевич
Тел.: 89173245058
E-mail: Kalmykovroman@yandex.ru

Одним из наиболее широко используемых методов оценки состояния роговицы и измерения коэффициента ее проницаемости является оптическая когерентная томография [2]. Используемые методики базируются на измерении временной зависимости изменения оптических свойств биоткани. Хорошо известно, что структурно роговицу составляют пять основных слоев: эпителий (~50 мкм), боуменова мембрана (~8–14 мкм), строма (~500 мкм), десцеметова мембрана (~10–12 мкм) и эндотелий (~5 мкм). Строма, занимающая ~90% от общей толщины роговицы, в основном состоит из регулярно расположенных коллагеновых волокон с показателем преломления 1,416±0,004, которые погружены в аморфное базовое вещество с показателем преломления 1,357±0,01 [3]. Поскольку значение показателя преломления цементной пыли отличается от значения показателя преломления внутритканевой жидкости роговицы, то проникновение в роговицу данного вещества будет вызывать оптический отклик биоткани, т.е. изменение ее прозрачности для зондирующего излучения. Существенный вклад будет вносить и дополнительный фактор, обусловленный светорассеянием на частицах цементной пыли, проникающей в роговицу глаза. Анализ кинетики данного процесса

позволяет оценить скорость диффузии цементной пыли в тканях глаза.

Необходимо также отметить важную особенность эндотелиального слоя роговицы — сохранение постоянства содержания жидкости в строме, т.е. поддержание стромы в относительно дегидратированном состоянии, что обеспечивает прозрачность роговицы. Это достигается за счет эффективного эндотелиального барьера между стромой роговицы и водянистой влагой передней камеры глаза. Данная особенность эндотелия (по сути, являющегося базальной мембраной роговицы) существенно затрудняет проникновение различных веществ через роговицу (так, например, хорошо известно, что удаление эндотелия приводит к шестикратному увеличению проницаемости роговицы). Применительно к настоящей работе это позволяет предположить, что при поверхностном нанесении цементной пыли она будет накапливаться в основном в стромальном слое роговицы, что дает возможность оценить ее проницаемость с помощью используемых нами методик.

Цель: *in vitro* исследование проницаемости роговицы при воздействии на нее цементной пыли и препарата-кератопротектора.

Материал и методы. Экспериментальные исследования выполнены на 20 глазах 10 кроликов обоего пола породы шиншилла весом 2,5–3,0 кг в возрасте 6 месяцев. Толщина и структура роговицы кролика схожа с роговицей глаза человека, что позволяет ее использовать для создания экспериментальной модели. Образцы роговицы кроликов *in vitro* получены методом аутопсии путем энуклеации целого глаза непосредственно перед началом исследования. Исследование проводилось с соблюдением необходимых нормативных актов (Хельсинкская декларация 2000 г. о гуманном отношении к животным; Правила проведения работ с использованием экспериментальных животных (приказ Минздрава СССР от 12 августа 1977 г. № 755)) и в соответствии со стандартами Этического комитета.

Измерения проводились с помощью ОКТ-системы OCP930SR 022 (Thorlabs, США) с рабочей длиной волны 930±5 нм и шириной полосы на полувысоте пика излучения 100±5 нм. Оптическая мощность зондирующего излучения составляла 2 мВт, максимальная область сканирования 1,6 мм по глубине и 6 мм по ширине. Аксиальное и латеральное разрешение прибора на воздухе составляло соответственно 6,2 мкм и 9,6 мкм. Все измерения проводились при комнатной температуре (~20°C).

Эксперименты выполнялись по следующей схеме: глаз устанавливался на специальную подставку, производилась регистрация ОКТ-томограммы до начала эксперимента, затем на поверхность глаза наносился водный раствор цементной пыли или препарат-кератопротектор и через 1 минуту производилось следующее сканирование. Далее действия повторялись в течение 30–40 минут. В ходе проведения экспериментов инстилляции проводили с интервалом в 10 минут (на 0, 10, 20 и 30-й минуте от начала эксперимента).

Водный раствор цементной пыли приготавливался путем смешивания цемента (Портландцемент, М-500, Holcim, Россия) с физиологическим раствором в концентрации 2 мг/мл. Данную концентрацию выбрали, исходя из данных о запыленности рабочей зоны цементного завода и скорости оседания цементной пыли на поверхность. Возможная концентрация цементной пыли в слезной жидкости находится в пределах от 1 до 3%. [1, 4] Поэтому выбранная концентрация раствора цементной пыли (2 мг/мл), воздействующего на роговицу кролика, приближена к реальным условиям попадания цементной пыли в слезную жидкость глазной поверхности. Основным компонентом цемента, в том числе цементной пыли, является карбонат кальция $CaCO_3$ (по данным М. И. Коломейца с соавт. [5], содержание в пробе 49–52%). При попадании на поверхность глаза человека он вступает в химическую реакцию с водным компонентом слезной пленки с образованием гидроксида кальция $Ca(OH)_2$. Данное вещество имеет выраженные щелочные свойства и слабо растворимо в воде (0,185 г/100 мл). Другие компоненты цементной пыли (SiO_2, Al_2O_3, Fe_2O_3) не растворимы в воде, и их проникновение в структуру роговицы затруднено. Размер частиц цементной пыли, образующейся в ходе технологического процесса производства цемента, как правило, колеблется в диапазоне от 0,5 до ~10 мкм, однако в силу технологических особенностей размер большинства частиц (80–86%), отвечающих за запыленность производственных территорий, не превышает 2,5 мкм. Показатель преломления частиц ~1,69. Для исключения из раствора цемента крупных частиц использовалась фильтровальная бумага Whatman Grade 6, пропускающая частицы размером менее 3 мкм. Показатель преломления раствора цемента измерялся с помощью рефрактометра Аббе ИРФ-454Б2М (ЛОМО, Россия) непосредственно перед проведением измерений и составил 1,334 (λ=589 нм).

В качестве кератопротектора использовался препарат «Систейн Ультра» (Alcon, Испания), показавший хорошую эффективность в лечении синдрома «сухого глаза» у пациентов, занятых в цементном производстве [6]. Раствор наносился на поверхность роговицы капельным способом. Общий объем нанесенного раствора составил ~0,5 мл. В состав данного препарата входят: полиэтиленгликоль — 0,4%; пропиленгликоль — 0,3%; хлорид натрия — 0,1%; борная кислота — 0,7%; гидроксипропилгуар — 0,16–0,19%; хлорид калия — 0,12%; 2-амино-2-метилпропанол — 0,57%; сорбитол — 1,4%; поликвад — 0,001%; вода очищенная и гидроксид натрия или кислота хлористоводородная (для стабилизации pH ~7) [7]. Показатель преломления препарата-кератопротектора — 1,336, что позволяет оценить средний показатель преломления растворенных веществ как 1,412.

При проведении исследований выполнены 5 серий измерений:

1) исследование проницаемости роговицы глаза для частиц цементной пыли (6 глаз);

2) исследование проницаемости роговицы для препарата-кератопротектора (4 глаза);

3) исследование влияния препарата-кератопротектора на проницаемость роговицы для частиц цементной пыли (6 глаз);

4) исследование влияния физиологического раствора на структуру и оптические параметры роговицы глаза (2 глаза);

5) исследование влияния высушивания на структуру и оптические параметры роговицы глаза (2 глаза).

Полный коэффициент ослабления света μ_t на участке биоткани, представляющий собой сумму коэффициентов поглощения μ_a и рассеяния μ_s, может быть получен методом подбора параметров аппроксимирующей кривой, рассчитанной с помощью модели однократного рассеяния, на интересующем участке в области наклона А-скана ОКТ-сигнала.

Модель однократного рассеяния основана на предположении, что только свет, испытавший однократное рассеяние, сохраняет когерентные свойства и вносит свой вклад в формирование ОКТ-сигнала. Модель однократного рассеяния справедлива для слабо рассеивающих биотканей, ярким примером которых является роговица глаза. ОКТ-сигнал в данном случае определяется как

$$R(z) \approx P_0 \alpha(z) \exp(-\mu_t z), \quad (1)$$

где $R(z)$ — ОКТ-сигнал; P_0 — оптическая мощность в пучке, падающем на поверхность биоткани; $\alpha(z)$ — отражательная способность биоткани на заданной глубине, определяемая локальным показателем преломления и локальной способностью биоткани отражать (рассеивать) свет назад; z — расстояние от поверхности ткани до участка, от которого пришел отраженный сигнал [8].

В соответствии с моделью однократного рассеяния отраженная мощность пропорциональна exp ($-\mu_t z$), т.е. может быть аппроксимирована выражением $R(z) = A\exp(-\mu_t z) + B$, где A — коэффициент пропорциональности, равный $P_0\alpha(z)$, и B — фоновый сигнал. В предположении, что величина $\alpha(z)$ сохраняется постоянной в пределах некоторого интервала значений Δz, μ_t можно определить из измерений отражательной способности на различных глубинах z_1 и z_2 в пределах этого интервала:

$$\mu_t = \frac{1}{\Delta z} \ln \frac{R(z_1)}{R(z_2)}, \quad (2)$$

где $\Delta z = |z_1 - z_2|$. Поскольку для роговицы глаза $\mu_a \square \mu_s$ [9] то, следовательно, $\mu_a \approx \mu_s$. В наших экспериментах в качестве интервала Δz бралась полная толщина роговицы глаза, определяемая из анализа ОКТ-изображений исследуемых роговиц.

Анализ транспорта цементной пыли и препарата-кератопротектора через роговицу глаза может быть выполнен в рамках модели свободной диффузии, широко используемой для исследования диффузии лекарственных препаратов в биологических тканях [10, 11]. Согласно данной модели роговица представляется в виде плоскопараллельной пластины конечной толщины l, см. Одномерное уравнение диффузии имеет вид

$$\frac{\partial C(x,t)}{\partial t} = D \frac{\partial^2 C(x,t)}{\partial x^2}, \quad (3)$$

где $C(x,t)$ — концентрация препарата в роговице; D — коэффициент диффузии, см²/сек; t — время диффузии, сек; x — пространственная координата по толщине, см.

В данном случае, для односторонней диффузии, граничные условия имеют вид

$$C(0,t) = C_0 \quad \text{и} \quad \frac{\partial C(l,t)}{\partial x} = 0, \quad (4)$$

где C_0 — объемная концентрация препарата на поверхности роговицы ($1{,}74\times10^{-3}$ для цементной пыли и 0,038 для «Систейн Ультра»). Второе граничное условие отражает затрудненность диффузии препарата через эндотелий роговицы в переднюю камеру глаза.

Начальные условия отражают отсутствие препарата во всех внутренних точках роговицы до его нанесения на биоткань:

$$C(x,0) = 0. \quad (5)$$

Решение уравнения (3) учетом граничных (4) и начального (5) условий имеет вид

$$C(x,t) = C_0 \left(1 - \sum_{i=0}^{\infty} \frac{4}{\pi(2i+1)} \sin\left(\frac{(2i+1)\pi x}{2l}\right) \exp\left(-\frac{(2i+1)^2 D\pi^2 t}{4l^2}\right)\right).$$

Средняя концентрация препарата в роговице $C(t)$ в каждый момент времени определяется выражением

$$C(t) = C_0 \left(1 - \frac{8}{\pi^2} \sum_{i=0}^{\infty} \frac{1}{(2i+1)^2} \exp\left(-(2i+1)^2 t \frac{\pi^2}{4} D \Big/ l^2\right)\right). \quad (6)$$

В первом приближении уравнение (6) может быть представлено в виде

$$C(t) \approx C_0 (1 - \exp(-t/\tau)), \qquad \tau = \frac{4l^2}{\pi^2 D}, \quad (7)$$

где τ — характеристическое время диффузии, сек.

Оптическая модель роговицы глаза представляет собой систему плотно упакованных тонких диэлектрических цилиндров (коллагеновых волокон), расположенных параллельно друг другу. Коэффициент рассеяния роговицы можно записать в следующем виде [12]:

$$\mu_s(t) = N\sigma_s(t) = N \frac{\pi^2 a x(t)^3}{8} \left(m(t)^2 - 1\right)^2 \left(1 + \frac{2}{\left(m(t)^2 + 1\right)^2}\right) \frac{(1-\varphi)^3}{1+\varphi}, \quad (8)$$

где $N = \varphi/(\pi a^2)$ — число рассеивателей на единицу площади; σ_s – сечение рассеяния; $x = 2\pi a n_l(t)/\lambda$ — параметр дифракции; $m(t) = n_c/n_1(t)$ — относительный показатель преломления рассеивателей; $n_c = 1.416 \pm 0.004$ [3] — показатель преломления коллагеновых волокон в роговице; $\varphi \approx 0{,}2 \pm 0{,}06$ [13] — объемная доля рассеивателей; a — радиус рассеивателей; $n_l(t)$ — показатель преломления внутритканевой жидкости в момент времени t. Проникновение в роговицу препарата-кератопротектора увеличивает показатель преломления ее внутритканевой жидкости, т.е. $n_1(t) = n_{10} + 0.079 C_{sys}(t)$, где $n_{10} = 1.357 \pm$ [3] — показатель преломления внутритканевой жидкости в начальный момент времени; $C_{sys}(t)$ — концентрация растворенных веществ препарата-кератопротектора, определяемая уравнением (7).

При проникновении в роговицу частиц цементной пыли, имеющих достаточно крупный размер и высокий показатель преломления, коэффициент рассеяния будет определяться как

$$\mu_s(t) = \mu_s^{cor}(t) + \mu_s^{cem}(t), \quad (9)$$

где $\mu_s^{cor}(t)$ — коэффициент рассеяния роговицы глаза, изменяющийся вследствие дегидратации, определяемый уравнением (8), а $\mu_s^{cem}(t) = 0.75 \frac{C_{cem}(t)}{\pi a^3} \sigma_s$ — коэффициент рассеяния на частицах цементной пыли, проникающих в роговицу. Здесь $C_{cem}(t)$ — концентрация цементной пыли, определяемая уравнением (7); a — средний радиус частиц; σ_s — сечение рассеяния, определяемое с помощью теории Ми [14].

Диаметр коллагеновых волокон в стромальном слое роговицы глаза (по разным данным) составляет 28±4 нм [12], или 31 нм [13], что позволяет оценить средний диаметр рассеивателей как 30±2 нм.

Уравнения (8) и (9) определяют зависимость коэффициента рассеяния от концентрации цементной пыли или препарата-кератопротектора внутри роговицы, т.е. формируют прямую задачу. Обратной задачей в данном случае является восстановление значения коэффициента диффузии по временной

зависимости коэффициента рассеяния. Эта задача решается минимизацией целевого функционала:

$$f(D)=\sum_{i=1}^{N_t}(\mu_s(D,t_i)-\mu_s^*(t_i))^2, \qquad (10)$$

где N_t — общее количество экспериментальных точек; $\mu_s(D,t_i)$ — значение коэффициента рассеяния, рассчитанное по формуле (8) или (9) в момент времени t при заданном значении D; $\mu_s^*(t_i)$ — экспериментально измеренное значение коэффициента рассеяния в момент времени t.

Для минимизации целевого функционала использовался симплекс-метод, подробно описанный в работе [15]. Итерационная процедура повторялась до согласования экспериментальных и расчетных данных.

Коэффициент проницаемости является одной из важнейших характеристик, которые, наряду с коэффициентом диффузии, используются для анализа транспорта лекарственных препаратов через биологические мембраны (в данном случае роговицу глаза). Согласно 1-му закону Фика число частиц, диффундирующих вдоль оси x, в единицу времени, через единичную площадку, перпендикулярную этой оси, описывается уравнением

$$J(t)=-D\frac{\partial C(x,t)}{\partial x}. \qquad (11)$$

Решение данного уравнения может быть получено в форме

$$C(t)=C_0\left(1-\exp\left(-\frac{P}{l}t\right)\right), \qquad (12)$$

где P — коэффициент проницаемости мембраны, см/сек.

Сравнивая между собой уравнения (7) и (12), получим

$$P=\frac{\pi^2 D}{4l}. \qquad (13)$$

Все полученные результаты подвергались обработке методами вариационной статистики с вычислением среднего арифметического значения (M) и среднеквадратичного отклонения (sd). Для оценки достоверности различий использовали метод доверительных интервалов. Различия считали достоверными при $p<0{,}05$.

Результаты. На рис. 1 показано относительное изменение толщины роговицы глаза при различных воздействиях. Значения толщины получались из анализа ОКТ-изображений исследуемых роговиц, а затем усреднялись и нормировались на начальное значение.

Из рис. 1 хорошо видно, что нанесение на поверхность роговицы цементного раствора приводит к достаточно существенному (примерно на 10%) уменьшению толщины роговицы, возникающему вследствие высокой гигроскопичности цементной пыли, причем высыхание роговицы на воздухе дает существенно меньшую степень дегидратации (~4%). И напротив, нанесение на поверхность роговицы физиологического раствора приводит к ее набуханию (увеличение толщины примерно на 6–8%).

Предварительное нанесение препарата-кератопротектора значительно снижает степень дегидратации роговицы (уменьшение толщины роговицы составляет примерно 2%), причем сам препарат практически не вызывает изменения толщины роговицы.

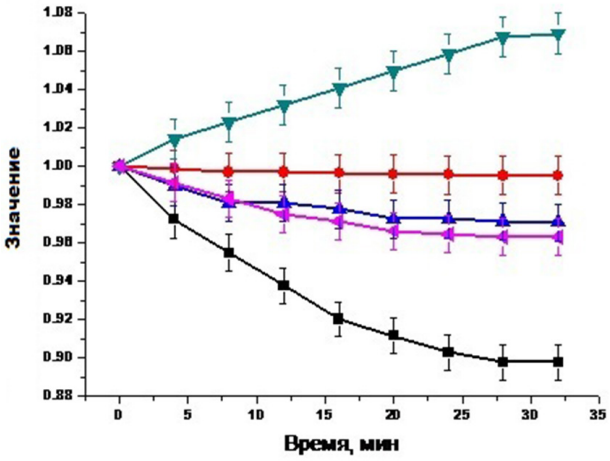

Рис. 1. Относительное изменение толщины роговицы под действием цементного раствора (■), препарата-кератопротектора (•), цементного раствора + препарат-кератопротектора (▲), физиологического раствора (▼) и при высушивании (◄). Символы соответствуют экспериментальным данным

На рис. 2 показана кинетика изменения коэффициента ослабления роговицы, измеренная при воздействии на нее различных препаратов и ее аппроксимация в рамках представленной модели. Значения коэффициентов ослабления получены из анализа ОКТ-изображений исследуемых роговиц с помощью уравнения (2), а затем усреднялись и нормировались на начальное значение.

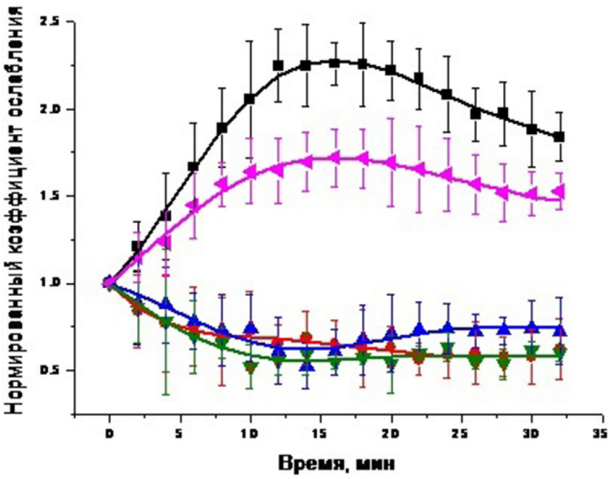

Рис. 2. Изменение коэффициента ослабления роговицы под действием цементного раствора (■), препарата-кератопротектора (•), цементного раствора + препарат-кератопротектора (▲), физиологического раствора (▼) и при высушивании (◄). Символы соответствуют экспериментальным данным. Сплошные линии соответствуют аппроксимации в рамках представленной модели

Хорошо видно, что дегидратация роговицы приводит к существенному росту коэффициента рассеяния, что особенно проявляется при использовании фильтрованного раствора цемента. Коэффициент рассеяния при этом увеличивается примерно в 2,3±0,12 раза. Дегидратация роговицы при испарении воды с поверхности роговицы приводит к аналогичному эффекту, при этом рост коэффициента рассеяния

Скоростные константы, характеризующие процесс проникновения цементной пыли и препарата-кератопротектора в роговицу глаза

Препарат	Характеристическое время, мин	*D*, см²/сек	*P*, см/сек
Фильтрованный раствор цемента	9,84±0,48	$(1{,}26\pm0{,}33)\times10^{-6}$	$(7{,}41\pm1{,}93)\times10^{-5}$
«Систейн Ультра»	6,62±0,17	$(2{,}19\pm0{,}39)\times10^{-6}$	$(1{,}18\pm0{,}21)\times10^{-4}$
Физиологический раствор	4,31±0,79	$(2{,}67\pm0{,}49)\times10^{-6}$	$(1{,}61\pm0{,}31)\times10^{-4}$
Высушивание	7,81±1,61	-	-

составляет примерно 72±16%. В обоих случаях рост коэффициента рассеяния происходит в течение первых 15 минут после начала воздействия, после чего коэффициент рассеяния снижается, однако не доходя до первоначального значения.

Влияние как физиологического раствора, так и препарата-кератопротектора на оптические свойства роговицы проявляется в существенном (примерно на 40%) снижении коэффициента рассеяния.

При предварительном нанесении на роговицу препарата-кератопротектора с последующим нанесением раствора цемента на первом этапе (в течение примерно 15 мин) наблюдается примерно 40%-ное снижение коэффициента рассеяния, затем его рост до значений, составляющих примерно 75% от первоначального.

Обсуждение. Использование представленной модели позволяет объяснить экспериментально наблюдаемые зависимости и восстановить скоростные константы, характеризующие процесс проникновения цементной пыли и препарата-кератопротектора в роговицу глаза (таблица). Так, рост коэффициента рассеяния, наблюдающийся при нанесении цементной пыли, обусловлен как изменением плотности упаковки рассеивателей вследствие дегидратации, за что отвечает так называемый «интерференционный член» $\varphi\frac{(1-\varphi)^3}{1+\varphi}$, входящий в уравнение (8), так и дополнительным светорассеянием на частицах цементной пыли, причем доминирующим является эффект дегидратации, о чем свидетельствует кривая, описывающая кинетику изменения коэффициента ослабления при высыхании роговицы. Этот вывод подтверждается и сравнением времен, характеризующих скорость процесса. Видно, что процесс дегидратации происходит немного быстрее и влияние частиц цементной пыли проявляется в основном в дополнительном росте коэффициента ослабления, приводящем к замутнению роговицы, что подтверждается клиническими исследованиями и жалобами пациентов на флюктуирующее зрение [6].

Предварительное нанесение на роговицу препарата-кератопротектора существенно нивелирует данный эффект, частично препятствуя как дегидратации роговицы, так и проникновению в нее частиц цементной пыли. Как хорошо видно из рис. 2, на начальном этапе (10–15 мин) коэффициент ослабления снижается, что обусловлено действием препарата-кератопротектора, а затем, по мере проникновения в роговицу частиц пыли, наблюдается его медленный рост, хотя за время наблюдения (30–40 мин) роговица остается более прозрачной, чем до начала воздействия.

Снижение светорассеяния в роговице под действием физиологического раствора связано с набуханием биоткани, что приводит к уменьшению объемной доли рассеивателей и, соответственно, к уменьшению коэффициента рассеяния (см. уравнение (8)).

Заключение. Таким образом, методами ОКТ-томографии выполнено *in vitro* исследование проницаемости роговицы при воздействии на нее цементной пыли и препарата-кератопротектора. Показано следующее:

1. Цементная пыль, попадающая на роговицу глаза, вызывает выраженную дегидратацию ткани (уменьшение ее толщины) и приводит к повышению коэффициента ослабления света, что в условиях цементного производства может сказываться на ухудшении зрения работников.

2. Использование препарата-кератопротектора при воздействии на роговицу цементной пыли существенно замедляет процесс дегидратации и не вызывает повышения коэффициента ослабления света, что характеризует стабилизацию зрительных функций у работников цементного производства при использовании данных препаратов. При этом сам препарат-кератопротектор не вызывает выраженной дегидратации и приводит к снижению коэффициента ослабления света, что позволяет его использовать в течение длительного времени в целях защиты органа зрения от негативного воздействия цементной пыли.

Конфликт интересов. Работа выполнена при финансовой поддержке гранта Президента РФ для государственной поддержки ведущих научных школ Российской Федерации НШ-7898.2016.2.

Авторский вклад: концепция и дизайн исследования — Т.Г. Каменских, А.Н. Башкатов, В.В. Тучин; получение и обработка данных — Д.В. Попова, Р.В. Калмыков, Э.А. Генина; разработка компьютерной модели — А.Н. Башкатов; анализ и интерпретация результатов — А.Н. Башкатов, Р.В. Калмыков, Э.А. Генина; написание статьи — А.Н. Башкатов, Р.В. Калмыков; утверждение рукописи для публикации — Т.Г. Каменских, В.В. Тучин.

References (Литература)

1. Kalmykov RV, Istomin AV, Kamenskikh TG, et al. Pathology of the anterior eye in workers of cement production. Zdorov'e naselenija i sreda obitanija 2015; 4 (265): 13–17. Russian (Калмыков Р.В., Истомин А.В., Каменских Т.Г., Елисеев Ю.Ю., Серебряков П.В. Патология переднего отрезка глаза у работающих в условиях цементного производства. Здоровье населения и среда обитания 2015; 4 (265): 13–17).

2. Genina EA, Bashkatov AN, Kamenskikh ID, et al. OCT/LCT monitoring the drug effect on the human cornea structure in vivo. Journal of Biomedical Photonics & Engineering 2015; (1): 77–80.

3. Leonard DW, Meek KM. Refractive indices of the collagen fibrils and extrafibrillar material of the corneal stroma. Biophysical J 1997; (72): 1382–1387.

4. Reshetnikov MV, Gejdzher DF, Lazareva VF, Sheshnev AS. Ecologo-geochemical investigation of soils and assessment of dust level in the territory of Volsk city (in a zone of influence of JSC Volskcement). Izvestiya of Saratov University 2011; 2 (1): 51–57. Russian (Решетников М.В., Гейджер Д.Ф., Лазарева В.Ф., Шешнев А.С. Эколого-геохимические исследования почв и оценка запыленности на территории г. Вольска (в зоне

влияния ОАО «Вольскцемент»). Известия Саратовского университета 2011; 2 (1): 51–57).

5. Kolomeets MI, L'vov AV, Sevrikov VV. Research of chemical composition of dust of cement productions. Optimizacija proizvodstvennyh processov 2010; (12): 216–221. Russian (Коломеец М.И., Львов А.В., Севриков В.В. Исследование химического состава пыли цементных производств. Оптимизация производственных процессов 2010; (12): 216–221).

6. Kalmykov RV, Kamenskikh TG. Preparations based on hydroxypropyl-guar in the treatment of the «dry eye» syndrome in patients involved in cement manufacture. Messenger Bashkir State Medical University, 2016; (1): 48–52. Russian (Калмыков Р.В., Каменских Т.Г. Препараты на основе гидроксипропил-гуара в лечении синдрома «сухого глаза» у пациентов, занятых в цементном производстве. Медицинский вестник Башкортостана 2016; (1): 48–52).

7. Systane Ultra. URL: http://www.systane.ru/product-ingredients/systane-ultra-lubricating-eye-drops.

8. Lee P, Gao W, Zhang X. Performance of single-scattering model versus multiple-scattering model in the determination of optical properties of biological tissue with optical coherence tomography. Appl Opt 2010; 49 (18): 3538–3544.

9. Yust BG, Minum LC, Sardar DK. Optical absorption and scattering of bovine cornea, lens, and retina in the near-infrared region. Lasers Med Sci 2012; 27 (2): 413–422.

10. Kamenskikh TG, Bashkatov AN, Tuchin VV, Genina EA. Clinical-experimental basing of the usage of Cortexin in treatment of the partial optic atrophy. Klinicheskaja Oftal'mologija 2006; 7 (4): 147–150. Russian (Каменских Т.Г., Башкатов А.Н., Тучин В.В., Генина Э.А. Клинико-экспериментальное обоснование применения препарата «Кортексин» в лечении частичной атрофии зрительного нерва. Клиническая офтальмология 2006; 7 (4): 147–150).

11. Kamenskikh TG, Bashkatov AN, Tuchin VV, Genina EA. Experimental grounds of the usage of Retinalamin in the treatment of the partial optic atrophy. Saratov Journal of Medical Scientific Research 2007; 3 (1): 77–79. Russian (Каменских Т.Г., Башкатов А.Н., Тучин В.В., Генина Э.А. Экспериментальное обоснование применения препарата «Ретиналамин» в лечении частичной атрофии зрительного нерва. Саратовский научно-медицинский журнал 2007; 3 (1): 77–79).

12. McCally RL, Farrell RA. Light scattering from cornea and corneal transparency. In: Masters B, ed. Noninvasive Diagnostic Techniques in Ophthalmology. New York: Springer-Verlag; 1990; p. 189–210.

13. Pircher M, Gotzinger E, Leitgeb R, et al. Measurement and imaging of water concentration in human cornea with differential absorption optical coherence tomography. Optics Express 2003; 11 (18): 2190–2197.

14. Bohren CF, Huffman DR. Absorption and scattering of light by small particles. New York: John Willey & Sons Inc., 1983, 530 p. Russian (Борен К., Хафмен Д. Поглощение и рассеяние света малыми частицами. М.: Мир, 1986; 664 с.).

15. Bandi BD. Basic Optimization methods. School of Mathematical Sciences. University of Bradford: Edward Arnold Limited, 41 Bedford Square, London WC1B 3DQ, 1984. Russian (Банди Б. Методы оптимизации. М.: Радио и связь, 1988; 128 с.).

УДК 617.7–007.681–021.3:615.849.19–036.8–072.7–074 (045) Оригинальная статья

АНАЛИЗ ЭФФЕКТИВНОСТИ КОМПЛЕКСНОЙ ТЕРАПИИ ПЕРВИЧНОЙ ОТКРЫТОУГОЛЬНОЙ ГЛАУКОМЫ С ИСПОЛЬЗОВАНИЕМ МЕТОДИКИ ЛАЗЕРОМАГНИТНОГО ВОЗДЕЙСТВИЯ В ПРОЕКЦИИ ДРЕНАЖНОЙ СИСТЕМЫ ГЛАЗА НА ОСНОВЕ ДИНАМИКИ ФУНКЦИОНАЛЬНЫХ И БИОХИМИЧЕСКИХ ПОКАЗАТЕЛЕЙ

В.С. Филатова *— ФГБОУ ВО «Саратовский ГМУ им. В.И. Разумовского» Минздрава России, ассистент кафедры глазных болезней;* ***Т.Г. Каменских*** *— ФГБОУ ВО «Саратовский ГМУ им. В.И. Разумовского» Минздрава России, заведующая кафедрой глазных болезней, доктор медицинских наук;* ***Н.Б. Захарова*** *— ФГБОУ ВО «Саратовский ГМУ им. В.И. Разумовского» Минздрава России, заведующая центральной научно-исследовательской лабораторией, профессор, доктор медицинских наук.*

EFFICIENCY ANALYSIS OF LASER MAGNETIC STIMULATION OF AN EYE DRAINAGE SYSTEM IN THE TREATMENT OF PATIENTS WITH PRIMARY OPEN ANGLE GLAUCOMA BASED ON DEVELOPMENTS OF FUNCTIONAL INDICATORS AND BIOCHEMISTRY FACTORS

V.S. Filatova *— Saratov State Medical University n.a. V.I. Razumovsky, Department of Eye Diseases, Ophthalmologist;* ***T.G. Kamenskikh*** *— Saratov State Medical University n.a. V.I. Razumovsky, Head of Department of Eye Diseases, Doctor of Medical Science;* ***N.B. Zakharova*** *— Saratov State Medical University n.a. V.I. Razumovsky, Head of Department of Central Research Laboratory, Professor, Doctor of Medical Science.*

Дата поступления — 12.05.2017 г. Дата принятия в печать — 30.05.2017 г.

Филатова В.С., Каменских Т.Г., Захарова Н.Б. **Анализ эффективности комплексной терапии первичной открытоугольной глаукомы с использованием методики лазеромагнитного воздействия в проекции дренажной системы глаза на основе динамики функциональных и биохимических показателей. Саратовский научно-медицинский журнал 2017; 13 (2): 406–411.**

Цель: анализ эффективности методики лазеромагнитного воздействия в проекции дренажной системы глаза в лечении больных с разными стадиями первичной открытоугольной глаукомы (ПОУГ) на основе анализа изменений биохимических и функциональных показателей. *Материал и методы.* Проведено обследование и лечение 197 пациентов (197 глаз) с диагнозом «ПОУГ I, II и III стадий заболевания». Основную группу составили 104 пациента, получавших медикаментозную терапию и лазеромагнитное воздействие в проекции дренажной системы глаза на аппарате «АМО-АТОС-ИКЛ». Контрольную группу составили 93 пациента, получавших медикаментозную терапию. Всем пациентам, помимо стандартных офтальмологических обследований, проводили компьютерную периметрию, электрофизиологическое исследование, допплерографию, определяли уровень васкулоэндотелиального фактора роста (VEGF), моноцитарного хемоаттрактанта MCP-1 в сыворотке крови. *Результаты.* Улучшение кровообращения в системе задних коротких цилиарных артерий (ЗКЦА) наблюдалось у всех пациентов основной группы, но в большей мере выражено у пациентов с I и II стадиями глаукомы. При снижении показателей гемодинамики в ЗКЦА и росте индекса резистентности увеличивался уровень VEGF как результат ответа на ишемию. *Заключение:* В результате лазеромагнитного воздействия в проекции дренажной

системы глаза у больных ПОУГ отмечена положительная динамика зрительных функций на основании изменения функциональных и биохимических показателей.

Ключевые слова: глаукома, магнитотерапия, лазеростимуляция, VEGF, MCP-1.

***Filatova VS, Kamenskikh TG, Zaharova NB.* Efficiency analysis of laser magnetic stimulation of an eye drainage system in the treatment of patients with different stages of primary open angle glaucoma based on developments of functional indicators and biochemistry factors. Saratov Journal of Medical Scientific Research 2017; 13 (2): 406–411.**

The purpose of study is to develop efficiency analysis of laser magnetic stimulation of an eye drainage system in the treatment of patients with primary open angle glaucoma (POAG). *Material and Methods.* The study included 197 patients with established diagnosis of POAG. The first group included 104 patients treated with drug treatment and laser magnetic stimulation of the drainage system of the eye using the «AMO-ATOS-ICL». The second group included 93 patients who received only drug therapy. Patient underwent visometry, oftalmobiomicroscopy, threshold perimetry, electrophysiological study, the study of intraocular blood flow, level of VEGF and MCP-1. *Results.* A comparative analysis showed that the use of laser magnetic stimulation eye's drainage system in the treatment of patients with different stages of POAG to an activation of intraocular blood flow, but it was more significant in patients of the main group who were diagnosed with I and II stages of POAG. The decrease in intraocular blood flow resulted in ischemia while the level of VEGF increased. *Conclusion.* Analysis of clinical, electrophysiological and hemodynamic parameters in treatment of patients with POAG before and after laser magnetic stimulation improved of the state of the visual system in comparison with those in control group.

Key words: glaucoma, magnetic stimulation, MCP-1, VEGF, laser therapy.

Введение. Несмотря на достижение целевого внутриглазного давления (ВГД) с помощью гипотензивных лекарственных препаратов, лазерных или микрохирургических операций, повреждение зрительного нерва на целлюлярном и молекулярном уровнях, ухудшение мозгового кровообращения, снижение активности антиапоптозной защиты приводят к постепенному снижению зрительных функций у больных первичной открытоугольной глаукомой (ПОУГ) [1].

Гибель ганглиозных клеток сетчатки при глаукоме, по данным H.A. Quigley, происходит в результате апоптоза [2]. Микроглия может получать некие сигналы, которые способны заставлять ее воздействовать на здоровые нейроны при нейродегенеративных заболеваниях. Так как MCP-1 (моноцитарный хемоаттрактантный протеин) является основным хемокином, регулирующим деление микроглии, интересно изучить механизмы регуляции изменений микроглии и выделить те, которые ведут к ее гибели, и те, которые обладают нейропротекторными защитными свойствами.

Chiou-Feng Lin, Shu-Chen Chiu с соавторами (2005) исследовали свойства MCP-1 в экспериментальной модели глаукомы. Данный белок может обладать нейропротекторными и нейродеструктивными свойствами в зависимости от экспериментальной модели. Авторами доказано, что определенные концентрации MCP-1 обладают нейропротекторными свойствами. При высокой же концентрации MCP-1 (1000 нг) происходит потеря ганглиозных клеток сетчатки [3, 4].

Васкулоэндотелиальный фактор роста (VEGF) участвует во взаимодействии между эндотелиальными клетками и клетками-предшественниками нейронов. VEGF способствует пролиферации нейронов, стимулируя эндотелиальные клетки, которые выделяют мозговой нейротрофический фактор (BDNF), поддерживающий выживание и интеграцию новообразованных нейронов. Глаукома сопровождается процессами ишемии и гипоксии, а известно, что при ишемии сетчатки VEGF индуцирует дозозависимое снижение апоптоза ганглиозных клеток сетчатки [5].

В современной офтальмологии получило широкое распространение использование физических факторов. При инъекционном или пероральном введении препаратов, из-за наличия гемоофтальмического барьера, доступно не более 15% от общей дозы. Применение магнитного переменного поля и низкоинтенсивного лазерного излучения в офтальмологии широко известно в лечении заболеваний, сопровождающихся нарушением кровотока, изменением внутриклеточного обмена, при нарушениях проводимости зрительных путей [6].

Цель: анализ эффективности методики лазеромагнитного воздействия в проекции дренажной системы глаза в лечении больных с разными стадиями ПОУГ на основе анализа изменений биохимических и функциональных и показателей.

Материал и методы. В основу работы положены результаты комплексного клинического обследования и лечения 197 пациентов (197 глаз) с установленным диагнозом «ПОУГ» I (63 пациента), II (69 пациентов), III (65 пациентов) стадий. Диагноз «глаукома» устанавливался по основным диагностическим критериям: нарушение гидродинамики глаза, наличие глаукомной экскавации ДЗН, характерные изменения ППЗ [7]. Обследование проводили в офтальмологическом отделении клиники глазных болезней СГМУ им. В.И. Разумовского с 2012 по 2015 г. Возраст пациентов варьировался от 42 до 75 лет; из них было 111 женщин (53,6%) и 86 мужчин (43,65%). Проведено лечение 197 больных (197 глаз). Протокол исследования одобрен этическим комитетом Саратовского государственного медицинского университета им. В.И. Разумовского. После получения письменного согласия на участие в исследовании всем 104 пациентам основной группы (104 глаза) проводилось лазеромагнитное воздействие в проекции дренажной системы глаза на приборе «АМО-АТОС-ИКЛ» (ООО «ТРИМА», Саратов, регистрационное удостоверение Росздравнадзора №РЗН 2015/2565 от 10 апреля 2015 г.); (Патент РФ №133740 от 11.04.2013. Райгородский Ю.М., Каменских Т.Г., Егоров Е.А., Ручкин В.В., Сидельникова В.С.). Всем 93 пациентам контрольной группы (93 глаза) проводили местную гипотензивную терапию. Для исследования биохимических показателей у больных ПОУГ обследовано 63 больных (63 глаза) из указанных 197 больных. Из них 32 больных (32 глаза) ПОУГ I, II, III стадий из первой группы; 31 больной (31 глаз) ПОУГ I, II, III стадий из второй группы.

Критерии исключения: зрелая катаракта, ВГД выше целевого значения, терминальная глаукома, помутнение роговицы, грубые изменения стекловид-

Ответственныйавтор — Филатова Виктория Сергеевна
Тел.:+79873216496
E-mail: viktoria64rus@gmail.com

ного тела, сетчатки, аномалии рефракции средней и высокой степени, возрастная макулярная дегенерация, онкологические заболевания, наличие выраженного атеросклероза, эндокринной патологии.

Всем пациентам проводили стандартное офтальмологическое обследование. Из дополнительных методов исследования осуществляли регистрацию зрительных вызванных потенциалов (ЗВП) с помощью системы Нейро-ЭРГ (фирма «Нейрософт», Иваново); оценку центрального поля зрения и исследование динамики показателя MD (mean deviation) с помощью статического периметра (Oculus twinfield-2, Германия); оценку истинного давления (Po) и гидродинамических показателей с помощью тонографии (Glautest-60, Россия); регистрацию пиковой систолической скорости кровотока (Vmax), конечной диастолической скорости кровотока (Vmin) и индекса резистентности (Ri) в задних коротких цилиарных артериях (ЗКЦА) с помощью ультразвуковой системы Voluson 730 Pro с возможностью цветового допплеровского исследования.

Прибор «АМО-АТОС-ИКЛ» включает комбинированное воздействие переменным магнитным полем и ИК-лазерным излучением и используется для комплексного физиолечения офтальмологических заболеваний, сопровождающихся нарушением гемодинамики и гидродинамики глаза. Головка-излучатель имеет 6 лазерных диодов, которые установлены в зазорах между близлежащими сердечниками соленоидов (6 шт.) по окружности диаметром 14 мм (что соответствует среднестатистическому диаметру проекции дренажной системы). Длина волны излучения лазеров 0,88±0,08 мкм, длительность излучения лазерного импульса 100±50 нс. Лазеры работают в импульсном режиме. Мощность импульсного излучения 30 Вт (средняя 4,5 мВт). На рабочей поверхности излучателя индукция магнитного поля величиной 30±3 мТл, частота колебания магнитного поля каждого из соленоидов 50 Гц. При проведении физиолечения головка с источниками переменного магнитного поля и ИК-лазерного излучения устанавливалась транспальпебрально в проекции дренажной зоны глаза. Курс лечения состоял из десяти сеансов, каждый сеанс длится по 10 мин на частоте изменения источников магнитного поля и ИК-лазеров синхронно 10 Гц. Семь сеансов проводили в регулярном режиме, на трех последних сеансах использовали включение источников излучения по случайному закону для предотвращения адаптации к воздействию.

Определение уровня васкулоэндотелиального фактора роста (VEGF), моноцитарного хемоаттрактанта (MCP-1) в сыворотке крови проводили с помощью иммуноферментного анализа (ИФА). Забор крови осуществлялся у больных в утренние часы из кубитальной вены. Реакцию ИФА выполняли с реагентами фирмы BCM Diagnostics.

Статистический анализ производился с помощью статистических формул программы Microsoft Excel. При анализе выборок осуществляли графическую процедуру построения диаграммы «Box-and-Whisker», для построения которой определяли медиану, нижнюю и верхнюю квартили, межквартильный размах. Кроме того, нами были выбраны следующие статистические методы оценки: вычисление средней величины, среднего квадратического отклонения, ошибки репрезентативности средней величины, доверительного интервала, вычисление t-критерия Стьюдента. При вычислении доверительного интервала с принятой вероятностью 95% предполагался нормальный закон распределения случайной величины. Для оценки связи между двумя количественными переменными использовали коэффициент корреляции Пирсона.

Результаты. В результате анализа содержания моноцитарного хемоаттрактанта MCP-1 не было выявлено статистически значимых различий между исходными значениями у пациентов основной и контрольной групп (рис. 1). Однако наблюдались его различия в зависимости от стадии глаукомного процесса. У пациентов с начальной стадией глаукомы отмечен самый низкий его уровень, 129,9±27,4 пг/мл. Степень возрастания его уровня была прямо пропорциональна стадии заболевания. При развитой стадии глаукомного процесса выявлено повышение его уровня до 205,7±35,4 пг/мл, при далеко зашедшей — до 229,7±48,3 пг/мл. Данный белок в разных концентрациях может обладать как нейропротекторным, так и нейродеструктивным действием.

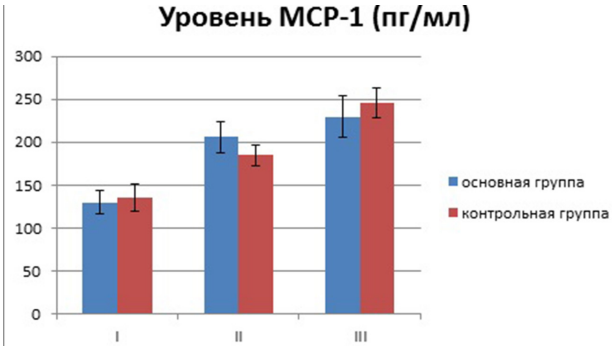

Рис. 1. Уровень MCP-1 в группах пациентов с ПОУГ

Динамика гидродинамических показателей глаза представлена на рис. 2–4. У пациентов основной и контрольной групп до лечения был достигнут целевой уровень внутриглазного давления. Снижение истинного давления (Po) получено у всех больных ПОУГ после терапии, однако значимых различий между пациентами основной и контрольных групп не выявлено. Истинное давление оставалось стабильным в течение шести месяцев.

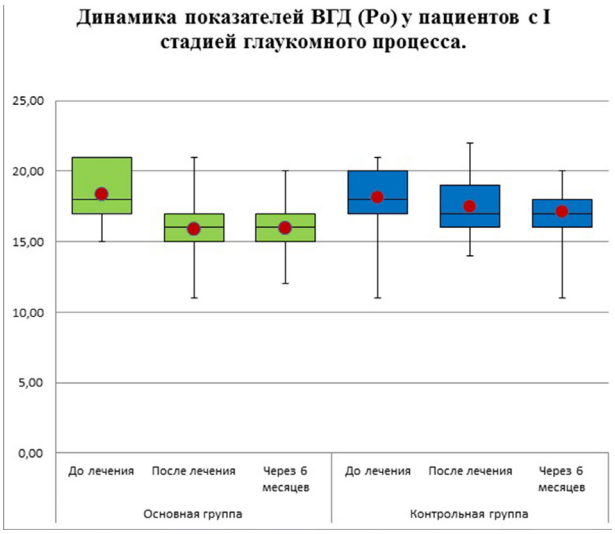

Рис. 2. Динамика показателей ВГД (Po) у пациентов с I стадией глаукомного процесса

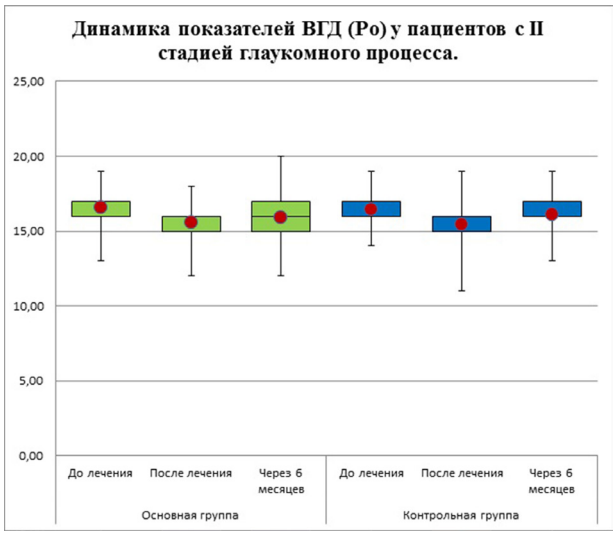

Рис. 3. Динамика показателей ВГД (Po) у пациентов со II стадией глаукомного процесса

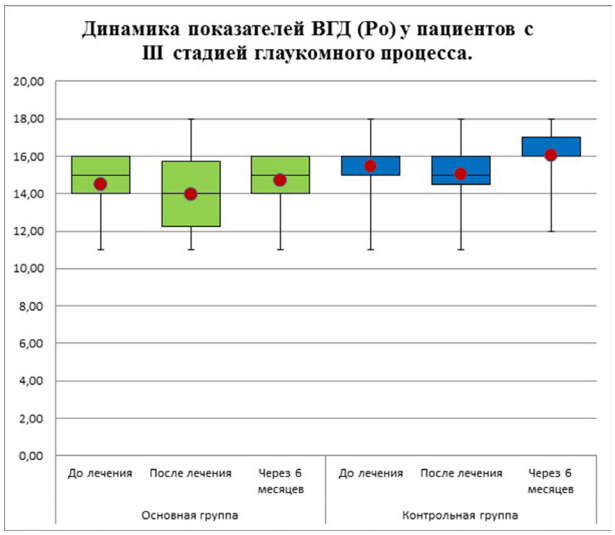

Рис. 4. Динамика показателей ВГД (Po) у пациентов с III стадией глаукомного процесса

Достоверное улучшение кровотока в системе ЗКЦА наблюдалось у пациентов с глаукомой всех трех стадий после терапии, что свидетельствует о достигнутом терпевтическом эффекте, однако было наиболее выражено у пациентов с I и II стадиями глаукомы. Ri ЗКЦА у больных основной группы с I стадией глаукомного процесса до лечения составил 0,67±0,05 см/с, после лечения уровень Ri снизился до 0,56±0,05 см/с, Vmin до лечения составляла 4,8±0,76 см/с, после лечения увеличилась до 5,45±0,5 см/с. У пациентов контрольной группы с I стадией глаукомного процесса (рис. 5), получавших традиционную гипотензивную терапию и нейропротекторное лечение, показатели гемодинамики оставались на том же уровне, что и до проведенного лечения. Наблюдались также различия по гемодинамическим показателям (минимальной скорости кровотока, индексу резистентности) у пациентов основной группы со II стадией глаукомы по сравнению с идентичными показателями пациентов контрольной группы (рис. 6). Отмечалось снижение индекса резистентности с 0,73±0,02 до 0,65±0,11 см/с, минимальная скорость кровотока увеличилась с 3,82±0,74 см/с до 5,52±0,29 см/с. У пациентов контрольной группы Ri до лечения составил 0,73±0,01 см/с, после лечения 0,69±0,01 см/с, Vmin в ЗКЦА до лечения составила 4,06±0,28 см/с, после 4,5±0,23 см/с. У пациентов с III стадией глаукомного процесса в обеих группах динамики не отмечалось (рис. 7).

Нами проводился корреляционный анализ показателей, характеризующих состояние зрительной системы и иммунологических показателей у больных ПОУГ. Сильная отрицательная корреляционная связь получена между показателями Ri и уровнем VEGF и составила 0,71. Высокая корреляция отмечалась и между показателями Vmin в ЗКЦА и VEGF (рис. 8): положительная корреляционная связь, коэффициент корреляции 0,74. При низких показателях минимальной диастолической скорости кровотока в ЗКЦА был низкий уровень VEGF (рис. 9). VEGF-фактор вырабатывается клетками сетчатки и является практически маркером ишемии. На рис. 9 видим, что чем выше Ri, соответственно чем хуже показатели гемодинамики, тем ниже уровень VEGF. Выработка вазопролиферативного фактора была выше у пациентов с ранними стадиями глаукомы (его уровень составил 135±19 пг/мл), чем у пациентов

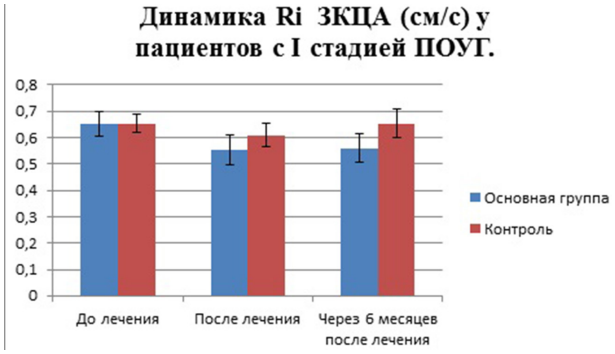

Рис. 5. Динамика показателя гемодинамики (Ri, см/с) в ЗКЦА у пациентов с I стадией глаукомного процесса

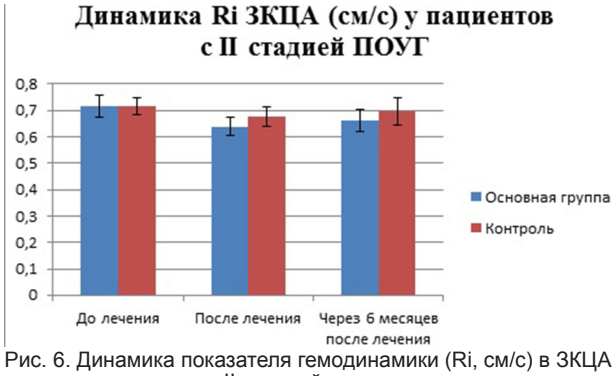

Рис. 6. Динамика показателя гемодинамики (Ri, см/с) в ЗКЦА у пациентов со II стадией глаукомного процесса

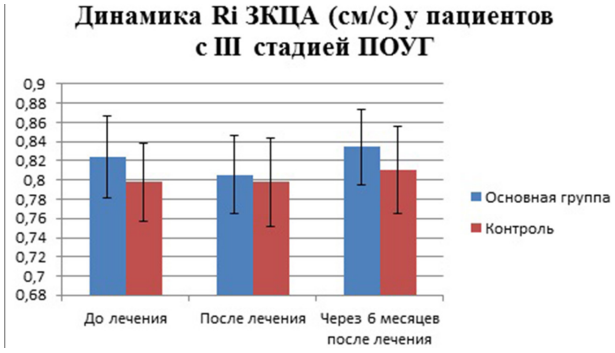

Рис. 7. Динамика показателя гемодинамики (Ri, см/с) в ЗКЦА у пациентов с III стадией глаукомного процесса

с далеко зашедшими изменениями, у которых данный показатель составил 65±18пг/мл.

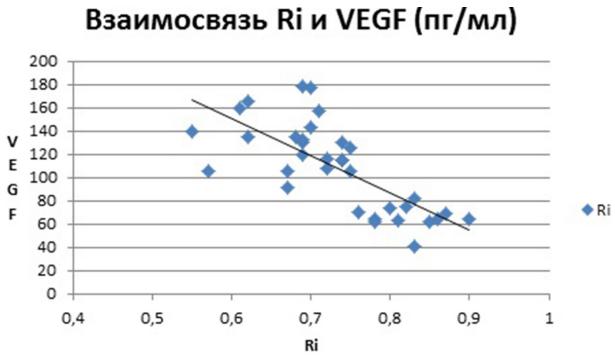

Рис. 8. Взаимосвязь показателей Ri и VEGF (пг/мл)

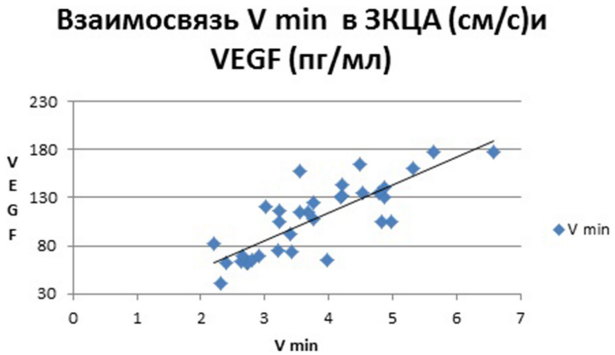

Рис. 9. Взаимосвязь показателей Vmin в ЗКЦА (см/с) и VEGF (пг/мл)

Обсуждение: Таким образом, использование методики ротационной лазеромагнитостимуляции дренажной системы глаза эффективно в лечении больных ПОУГ, особенно в сочетании с нейропротекторным лечением. Эффективность применения данного метода в лечении глаукомной оптической нейропатии доказывает улучшение показателей гидродинамики и кровотока, таких как истинное давление, конечная диастолическая скорость кровотока, индекс резистентности в бассейне задних коротких цилиарных артерий. Положительное влияние данного вида лечения на микроциркуляцию ДЗН способствует стабилизации глаукомного процесса. Побочные эффекты не определялись ни у одного пациента.

Влияние эндотелиального фактор роста сосудов (VEGF) на различные ткани органа зрения широко изучается врачами-офтальмологами всего мира. Ранее считалось, что VEGF вырабатывается только при заболеваниях, сопровождающихся гипоксией, приводит к стимуляции ангиогенеза, образованию неоваскулярных мембран, развитию ретинопатии недоношенных. Не так давно стало известно, что постоянное наличие разных изоформ белка VEGF необходимо для нормального развития сосудистой и нервной систем глаза. Важно его наличие не только в период эмбриогенеза, но и для поддержания жизнеспособности сетчатой оболочки во взрослом состоянии. Он обладает прямыми нейропротекторными свойствами, воздействуя на клетки Мюллера, фоторецепторы, ганглиозные клетки [5].

Активируя эндотелиальные клетки, VEGF способствует пролиферации нейронов, в результате чего происходит выработка мозгового нейротрофического фактора (BDNF), влияющего на выживание и интеграцию новообразованных нейронов [8]. Дегенерацию ганглиозных клеток сетчатки уменьшает VEGF, обладая нейропротекторным действием на последние. Ex vivo Nishijima K. и соавт. (2007) на культуре клеток сетчатой оболочки выявили, что VEGF является прямым нейропротектором ганглиозных клеток [9]. В ответ на ишемию незначительное повышение уровня VEGF обладает нейропротекторным действием, не влияя на функции сосудистого русла. Более высокие уровни VEGF являются пусковым фактором развития диабетических нарушений сетчатой оболочки [10].

В проведенном нами исследовании мы выявили, что чем хуже показатели гемодинамики, тем ниже уровень VEGF, что может свидетельствовать об отсутствии ответа на ишемию. При низких показателях минимальной диастолической скорости кровотока в ЗКЦА обнаружен низкий уровень VEGF. Выработка вазопролиферативного фактора у пациентов с ранними стадиями глаукомы была выше, чем у пациентов с далеко зашедшими изменениями.

MCP-1 играет роль в патогенезе множества заболеваний, характеризующихся инфильтрацией мононуклеарных клеток, таких как рассеянный склероз, ревматоидный артрит, болезнь Альцгеймера. Chiu и соавт. (2005) в экспериментальной модели глаукомы у крыс выявили, что можно влиять на состояние микроглии различными концентрациями MCP-1. Впервые обнаружено, что однократная интравитреальная инъекция моноцитарного хемоаттрактанта может влиять на активацию микроглии и судьбу ганглиозных клеток сетчатки путем восстановления IGF-1 (инсулиноподобного фактора роста) даже через 4 недели после начала индуцированной оптической нейропатии [3]. Повышенные уровни IGF-1 обнаружены в активированной микроглии и выявлены их защитные свойства при ишемии мозга и болезни Альцгеймера [11]. При концентрации 100 нг/мл в смешанной культуре нейронов и астроцитов MCP-1 обладает защитными свойствами от индуцированного N-метил-d-аспартатом нейронального апоптоза [12]. Анализируя полученные нами данные, можно сделать вывод о том, что увеличение концентрации MCP-1 сопутствует процессу нейродегенерации. Установлены различия концентрации моноцитарного хемоаттрактанта в сыворотке крови в зависимости от стадии глаукомного процесса. При развитой стадии глаукомного процесса определен самый высокий его уровень в обеих исследуемых группах.

С помощью ультразвукового допплерографического исследования кровотока в ЗКЦА и центральной артерии сетчатки регистрируется снижение конечной диастолической скорости кровотока и увеличение индекса Ri в этих сосудах от I к IV стадии глаукомы [13]. Патогенетически обоснованным для применения магнитостимуляции будут известные форетические свойства магнитного поля и способность улучшать кровоснабжение нервной ткани и влиять на проводимость нервных волокон [14]. При офтальмологических заболеваниях, сопровождающихся нарушениями микроциркуляции, некоторые авторы отметили, что для улучшения кровообращения недостаточно только медикаментозного лечения, направленного на расширение сосудов [15, 16]. Широко известно применение сочетанных физиовоздействий [17, 18]. Патогенетически обоснованным было применение комбинированного воздействия низкоинтенсивным

лазерным излучением и магнитным полем в проекции дренажной системы глаза, с целью улучшения гемодинамики цилиарного тела, активации увеосклерального оттока. Полученные в ходе проведенного нами исследования данные свидетельствуют об активации кровообращения в бассейне задних коротких цилиарных артерий у пациентов с I и II стадиями ПОУГ, позволяют рекомендовать ее в комплексном курсе нейропротекторного лечения пациентов с ранними стадиями глаукомного процесса.

Выводы:

1. В результате лечебного воздействия переменным магнитным полем и инфракрасным — лазерным излучением в проекции зоны трабекул на аппарате «АМО-АТОС-ИКЛ» у пациентов с ПОУГ отмечено улучшение кровотока в системе ЗКЦА.

2. Наиболее эффективным является применение данной методики в комплексном лечении больных глаукомой на I и II стадиях процесса. У пациентов с далеко зашедшей стадией процесса применение лазеромагнитостимуляции менее эффективно.

Конфликт интересов отсутствует.

Авторский вклад: концепция и дизайн исследования, утверждение рукописи — Т. Г. Каменских; получение данных — В. С. Филатова, Н. Б. Захарова; анализ данных — В. С. Филатова; интерпретация результатов — Т. Г. Каменских, Н. Б. Захарова, В. С. Филатова; написание статьи — В. С. Филатова, Т. Г. Каменских.

References (Литература)

1. Kamenskikh TG, Raygorodskiy YuM, Veselova EV, et al. Comparative analysis of the results of application of various magnetotherapeutic techniques in the treatment of patients with primary open-angle glaucoma. RMJ Clinical Ophthalmology 2011; (4): 158. Russian (Каменских Т. Г., Райгородский Ю. М., Веселова Е. В. и др. Сравнительный анализ результатов применения различных магнитотерапевтических методик в лечении больных первичной открытоугольной глаукомой. РМЖ Клиническая офтальмология 2011; (4): 158).

2. Quigley H. Neuronal death in glaucoma. Prog Retin Eye Res 1999; (18): 39–57.

3. Chiou-Feng Lin, Shu-Chen Chiu, Yu-Ling Hsiao, et al. Expression of Cytokine, Chemokine, and Adhesion Molecules during Endothelial Cell Activation Induced by Antibodies against Dengue Virus Nonstructural Protein 1. J Immunol 2005; 174 (1): 395–403.

4. Viedt C, Dechend R, Fei J, et al. MCP-1 induces inflammatory activation of human tubular epithelial cells: involvement of the transcription factors, nuclear factor-κB and activating protein-1. J Am Soc Nephrol 2002; (13): 15–34.

5. Tikhonovich MV, Ioleva MV. The role of endothelial vascular growth factor in retinal physiology. Journal of the Orenburg State University 2015; (12): 244–249. Russian (Тихонович М. В., Иойлева Е. Э. Роль эндотелиального фактора роста сосудов в физиологии сетчатки. Вестник Оренбургского государственного университета 2015; (12): 244–249).

6. Egorov EA, Kamenskikh TG, Raygorodsky YuM, et al. Results of transcranial application of low-intensity magnetic laser therapy in primary open-angle glaucoma patients. Physiotherapy, Balneology and Rehabilitation 2013; (5): 15–18. Russian (Егоров Е. А., Каменских Т. Г., Райгородский Ю. М. и др. Результаты применения низкоинтенсивного магнитолазерного воздействия транскраниально в лечении больных первичной открытоугольной глаукомой. Физиотерапия, бальнеология и реабилитация 2013; (5): 15–18).

7. Glaucoma. National guide. Edited by Egorov EA. Moscow: GEOTAR, 2013; 824 p. Russian (Е. А. Егоров. Глаукома. Национальное руководство (под ред. Проф. Е. А. Егорова) М.: ГЭОТАР-Медиа; 2013; 824 с).

8. Louissaint A, et al. Coordinated interaction of neurogenesis and angiogenesis in the adult songbird brain. Neuron 2002; 34 (6): 945–960.

9. Nishijima K, et al. Vascular endothelial growth factor-A is a survival factor for retinal neurons and a critical neuroprotectant during the adaptive response to ischemic injury. Am J Pathol 2007; 171 (1): 53–67.

10. Ruiz de Almodovar C, et al. Role and therapeutic potential of VEGF in the nervous system. Physiol Rev 2009; 89 (2): 607–648.

11. Lalancette-Hebert M, Gowing G, Simard A, Weng YC, et al. Selective ablation of proliferating microglial cells exacerbates ischemic injury in the brain. J Neurosci 2007; 27: 2596–2605.

12. Eugenin EA, D'Aversa TG, Lopez L, et al. MCP-1 (CCL2) protects human neurons and astrocytes from NMDA or HIV-tat-induced apoptosis. Berman JWJ Neurochem 2003; 85 (5): 1299–311.

13. Lopatinskaya NR. Remote thermography and analysis of potential reactions in complex assessment of the state of the vision organ in primary open angle glaucoma: PhD diss. Saratov, 2012; 132 p. Russian (Лопатинская Н. Р. Дистанционная термография и анализ зрачковых реакций в комплексной оценке состояния органа зрения при первичной открытоугольной глаукоме: дис. … канд. мед. наук. Саратов, 2012; 132 с.).

14. Dubinina YA. Integrated assessment system state of the disk of the visual nerve in patients with primary open angle glaucoma: PhD diss. Saratov, 2011; 167 p. Russian (Дубинина Ю. А. Комплексная система оценки состояния диска зрительного нерва у больных первичной открытоугольной глаукомой: дис. … канд. мед. наук. Саратов, 2011; 167 с.).

15. Abdulaeva EA. Pathogenetic treatment of central involutionary chorioretinal dystrophy: PhD abstract. Ufa, 2002; 21 p. Russian (Абдулаева Э. А. Патогенетическое лечение центральной инволюционной хориоретинальной дистрофии: автореф. дис.… канд. мед. наук. Уфа, 2002; 21 с.).

16. Basinskiy SN, Krasnogorskaya VN, Shtilerman AL, et al. Laser phoresis in the treatment of partial optic atrophy. In: New laser technology in ophthalmology. Kaluga, 2002; 66–67 p. Russian (Басинский С. Н., Красногорская В. Н., Штилерман А. Л. и др. Лазерофорез в лечении частичной атрофии зрительного нерва. В кн.: Новые лазерные технологии в офтальмологии: сб. науч. трудов. Калуга, 2002; 66–67 с.).

17. Veselova EV. Electrostimulation with biological feedback and magnetic sympathetic correction in the treatment of patients with primary open-angle glaucoma: PhD diss. Saratov, 2011; 127 p. Russian (Веселова Е. В. Электростимуляция с биологической обратной связью и магнитная симпатокоррекция в лечении больных первичной открытоугольной глаукомой: дис. … канд. мед. наук. Саратов, 2011; 127 с.).

18. Bessonov AA, Timohina NG, Neskubin NG, et al. Experience in the use of complex treatment of senile macular degeneration. Kybanskij Nauchnyj Medicinskij Vestik 2014; 1 (143): 23–28. Russian (Бессонов А. А., Тимохина Н. Г., Нескубин О. Б. и др. Опыт применения комплексного лечения сенильных макулодистрофий. Кубанский научный медицинский вестник 2014; 1 (143): 23–28).

УДК 617.735-002-02:616.379–008.64:612.017.1] -074–078.33 (045) Оригинальная статья

СРАВНИТЕЛЬНЫЙ АНАЛИЗ БИОХИМИЧЕСКОГО, ИММУНОЛОГИЧЕСКОГО СТАТУСА У ПАЦИЕНТОВ С РАЗЛИЧНЫМИ СТАДИЯМИ ДИАБЕТИЧЕСКОЙ РЕТИНОПАТИИ

О.В. Козорезова *— ФГБОУ ВО «Саратовский ГМУ им. В.И. Разумовского», аспирант кафедры глазных болезней;* ***Т.Г. Каменских*** *— ФГБОУ ВО «Саратовский ГМУ им. В.И. Разумовского», заведующая кафедрой глазных болезней, доктор медицинских наук;* ***И.О. Колбенев*** *— ФГБОУ ВО «Саратовский ГМУ им. В.И. Разумовского» Минздрава России, ассистент кафедры глазных болезней, кандидат медицинских наук;* ***Н.Б. Захарова —*** *ФГБОУ ВО «Саратовский ГМУ им. В.И. Разумовского» Минздрава России, заведующая ЦНИЛ, профессор, доктор медицинских наук;* ***А.П. Козлецов*** *— ФГБОУ ВО «Саратовский ГТУ им. Гагарина Ю.А.», доцент кафедры прикладных информационных технологий, кандидат технических наук;* ***Т.В. Степанова*** *— ФГБОУ ВО «Саратовский ГМУ им. В.И. Разумовского», младший научный сотрудник ЦНИЛ.*

COMPARATIVE ANALYSIS OF BIOCHEMICAL, IMMUNOLOGICAL STATUS IN PATIENTS WITH DIFFERENT STAGES OF DIABETIC RETINOPATHY

O.V. Kozorezova *— Saratov State Medical University n.a. V.I. Razumovsky, Department of Eye Diseases, Postgraduate;* ***T.G. Kamenskikh*** *— Saratov State Medical University n.a. V.I. Razumovsky, Head of the Department of Eye Diseases, Doctor of Medical Sciences;* ***I.O. Kolbenev*** *— Saratov State Medical University n.a. V.I. Razumovsky, Department of Eye Disease, Assistant Professor, Candidate of Medical Science;* ***N.B. Zakharova —*** *Saratov State Medical University n.a. V.I. Razumovsky, Head of Central Research Laboratory, Professor, Doctor of Medical Science;* ***A.P. Kozletsov —*** *Yuri Gagarin State Technical University of Saratov, Assistant Professor, Candidate of Technical Sciences;* ***T.V. Stepanova*** *— Saratov State Medical University n.a. V.I. Razumovsky, Research Associate of Central Research Laboratory.*

Дата поступления — 11.05.2017 г. Дата принятия в печать — 30.05.2017 г.

Козорезова О.В., Каменских Т.Г., Колбенев И.О., Захарова Н. Б, Козлецов А.П., Степанова Т.В. **Сравнительный анализ биохимического, иммунологического статуса у пациентов с различными стадиями диабетической ретинопатии. Саратовский научно-медицинский журнал 2017; 13 (2): 412–416.**

Цель: сравнительный анализ биохимического, иммунологического статуса у пациентов с различными стадиями диабетической ретинопатии. *Материал и методы.* В основную группу исследования вошли 137 больных с диабетической ретинопатией (ДР). Контрольная группа представлена 30 пациентами с миопией средней степени. *Результаты.* Выявлено повышение таких показателей, как гликозилированный гемоглобин, глюкоза, холестерин, ХС ЛПНП, IL-8, IL-6, ФНО-а, у пациентов с ДР по сравнению с нормальными значениями. При этом содержание IFN -γ в обеих группах значительно ниже нормального уровня. *Заключение.* Конечные продукты ПОЛ, активные формы кислорода генерируют новые антигены и провоцируют иммунный ответ, что выражается в виде повышения концентрации IL-6 (острая фаза иммунного воспаления), а затем ФНО-а и IL-8; именно эти цитокины активируют ангиогенные ростовые факторы TGFβ1 и VEGF. Повышение концентрации ангиогенных факторов запускает механизм неоваскулогенеза и пролиферации.

Ключевые слова: диабетическая ретинопатия, липидный обмен, интерлейкины.

Kozorezova OV, Kamenskikh TG, Kolbenev I.O., Zakharova NB, Kozletsov AP, Stepanova TV. **Comparative analysis of biochemical, immunological status in patients with different stages of diabetic retinopathy. Saratov Journal of Medical Scientific Research 2017; 13 (2): 412–416.**

Objective: comparative analysis of biochemical, immunological status in patients with different stages of diabetic retinopathy. *Material and methods.* The study group included 137 patients with diabetic retinopathy. A control group consisted of 30 patients with myopia average. *Results.* The increase of indicators such as glycated hemoglobin, glucose, cholesterol, LDL cholesterol, IL-8, IL-6, TNF-alpha in patients with diabetic retinopathy compared to normal values. The content of IFN -γ in both groups significantly below the normal level. *Conclusion.* The final peroxidation products, reactive oxygen species generate new antigens and trigger an immune response that is expressed in the form of increased concentration of IL-6 (acute phase of immune inflammation), and then TNF-alpha and IL-8; these cytokines activate angiogenic growth factors TGF ß1 and VEGF. Increasing the concentration of angiogenic factors triggers neovascularization and proliferation.

Key words: diabetic retinopathy, lipid metabolism, interleukins.

Введение. Сахарный диабет (СД) признается одной из важнейших не только медицинских, но и социальных проблем. Слепота при СД встречается в 25 раз чаще, чем в общей популяции. В настоящее время, по сведениям ВОЗ, в мире насчитывается более 150 млн больных СД. Эксперты прогнозируют, что в 2018 г. их количество превысит 235 млн человек. Диабетическая ретинопатия является сосудистым осложнением и основной причиной слепоты и инвалидизации по зрению у больных СД, среди них велика доля работоспособного населения [1, 2]. На основании исследований отечественных и зарубежных диабетологов сформировалось представление о значительности роли нарушений обмена липидов в патогенезе диабетических осложнений. Особенностью липидного спектра при СД II типа является развитие «липидной триады», что включает увеличение концентрации триглицеридов, снижение уровня липопротеидов высокой плотности (ЛПВП) и преобладание в крови мелких плотных частиц — липопротеидов низкой плотности (ЛПНП). Гипертриглицеридемия способствует увеличению липопротеидов очень низкой плотности (ЛПОНП) [3].

Гипергликемия активирует симпатическую нервную систему и опосредованное катехоламинами образование свободных радикалов, повышение уровня ненасыщенных жирных кислот, а также снижает уровень глутатиона. Малоновый диальдегид (МДА) — токсичный вторичный продукт окисления, по концентрации которого судят об интенсивности перекисного окисления в биологических жидкостях.

Связывание и модификация активных форм кислорода (АФК), предупреждение образования и разрушения липоперекисей осуществляются антиоксидантной системой (АОС), которая может функционировать как внутри клетки, так и вне ее. К клеточным антиоксидантам относят восстановленный глутатион, каталазу, аскорбиновую кислоту, токофе-

Ответственный автор — Козорезова Ольга Васильевна
Тел.: +79878368473
E-mail: makarolka.83@rambler.ru

ролы и каротиноиды. Ключевым внутриклеточным антиоксидантом является глутатион, который представляет собой трипептид, состоящий из остатков глутаминовой кислоты, цистеина и глицина. Защита ферментов и белков, в частности липопротеинов плазмы крови, осуществляется внеклеточной АОС, в основном супероксиддисмутазой (СОД), величина активности которой зависит от уровня кислорода в тканях, где он выступает активирующим ее фактором. Хорошо изученными компонентами неферментативной АОС являются низкомолекулярные, жирорастворимые природные антиоксиданты, к которым относятся альфа-токоферол (витамин Е), бета-каротин (провитамин А) и убихинон Q [4].

Последние несколько лет характеризуются повышенным интересом ученых к роли и значению цитокинов в патогенезе диабетической ретинопатии.

Определение концентрации цитокинов в крови и других жидкостях тела имеет прогностическое значение. Для оценки тяжести заболевания и прогнозирования его течения целесообразно определять концентрацию про- и противовоспалительных цитокинов в динамике развития болезни [5].

Интерлейкин-1 (IL-1), интерлейкин-8 (IL-8), фактор некроза опухоли-альфа (ФНО-а) — провоспалительные цитокины, они повышают сосудистую проницаемость, регулируют пролиферацию и дифференцировку различных типов клеток (лимфоцитов, фибробластов, эпителиальных клеток). При диабетической ретинопатии IL-1β в больших количествах определялся у 80% больных в стекловидном теле и передней камере глаза [5]. Эффекты IL-1 находятся в большой взаимосвязи с фактором некроза опухоли (ФНО-а). Доказано, что ФНО-а способен индуцировать синтез IL-1 [6]. Оба цитокина индуцируют активацию и адгезию нейтрофилов, а также способствуют экспрессии их на эндотелии рецепторов для нейтрофилов. Кроме того, IL-8 повышает сосудистую проницаемость и участвует в неоваскулогенезе. ФНО-а стимулирует пролиферацию и дифференцировку нейтрофилов, фибробластов, эндотелиальных клеток (ангиогенез), гемопоэтических клеток, Т- и В-лимфоцитов. ФНО-а, являясь мощным ингибитором роста эндотелиальных клеток in vitro, обладает ангиогенными свойствами in vivo; усиливает поступление нейтрофилов из костного мозга в кровь; обладает противоопухолевой и противовирусной активностью in vivo и in vitro. ФНО-а участвует и в сопутствующих воспалению процессах деструкции и репарации, является одним из медиаторов деструкции тканей при хроническом воспалении [7, 8].

Интерферон гамма (IFN -γ) проявляет также противовирусную и антипролиферативную (противоопухолевую) активность. Интерлейкин-6 (IL-6) способен ингибировать синтез провоспалительных цитокинов (IL-1β и ФНО-а), может оказывать гормоноподобное действие на печень, поддерживая гомеостаз глюкозы. IL-6 повышает содержание триглицеридов и глюкозы в крови и стимулирует гипоталамо-гипофизарно-надпочечниковую систему. Интерлейкин-4 (IL-4) подавляет освобождение цитокинов воспаления (ФНО-а, IL-1β, IL-6) и простагландинов из активированных моноцитов, продукцию цитокинов Th1-лимфоцитами (IL-2, IFN -γ и др.) [7]. Перечисленные цитокины участвуют в формировании иммунобиологических реакций и могут играть значительную роль в патогенезе витреоретинальных поражений различной этиологии. Они обнаруживаются во влаге передней камеры больных с посттравматической ПВР, а также в образцах стекловидного тела пациентов с тяжелой диабетической пролиферативной ретинопатией и ПВР с отслойкой сетчатки. Предполагается, что эти вещества реализуют свой вазопролиферативный эффект через усиление функции ростовых факторов, в первую очередь TGF- и VEGF [9]. Следует отметить, что цитокины оказывают преимущественно местное действие, редко поступая в общий кровоток. Лишь при большой антигенной нагрузке и выраженной патологии некоторые их них, например IL-1β, IL-8, ФНО-α, могут появляться в крови [10].

Местные нарушения цитокинового статуса наблюдаются задолго до появления клинических признаков офтальмопатологии. Сочетанное, в крови и слезной жидкости, повышение уровней цитокинов, участвующих в запуске и регуляции иммунного ответа на инфекционные антигены и аутоантигены (IL-1β, ФНО-α, IFN-α, IL-8 и др.), сопровождается манифестацией диабетической ретинопатии; стойкая гиперпродукция провоспалительных медиаторов способствует прогрессированию заболевания. Особенностью ранних стадий пролиферативной витреоретинопатии (ПВР B-C2) является усиленная системная секреция цитокинов, участвующих в запуске (IL-1β, IL-2, IL-8, ФНО-α) и регуляции (IL-4, IL-6, IL-10) иммунного воспаления. При прогрессировании процесса содержание их в крови, как правило, уменьшается [10].

Установлено, что взаимодействие конечных продуктов перекисного окисления (в том числе малонового диальдегида) со своими рецепторами также активирует рецепторы для интерлейкинов, ФНО-α и ростовых факторов, а конечные продукты ПОЛ становятся одним из основных факторов, запускающих иммунное воспаление (в конечном итоге неоваскуляризацию и пролиферацию) при диабетической ретинопатии [10]. Однако характер взаимосвязи данных процессов на начальных стадиях заболевания и на этапе формирования пролиферативной стадии практически не установлен.

Цель: сравнительный анализ биохимического, иммунологического статуса у пациентов с различными стадиями диабетической ретинопатии.

Материал и методы. Под наблюдением находились 167 пациентов. В основную группу вошли 137 больных (137 глаз) в возрасте от 22 до 67 лет, из них 77 (56%) женщин, 60 (44%) мужчин с диабетической ретинопатией (пролиферативной и препролиферативной). Длительность заболевания СД у больных составила от 2 до 22 лет. Контрольная группа представлена 30 пациентами с миопией средней степени в возрасте от 20 до 64 лет. С пролиферативной диабетической ретинопатией оказалось 67 пациентов (49%) в возрасте от 22 лет до 66 лет (средний возраст составил 47 лет), средний срок давности диабета 10,8 года. С препролиферативной диабетической ретинопатией — 70 пациентов (51%) в возрасте от 23 до 72 лет (средний возраст 53 года), средний срок давности диабета 6 лет.

Всем пациентам проводили биохимический и иммунологический анализы сыворотки крови, при этом определялись следующие показатели: гликозилированный гемоглобин (HBA), глюкоза, триглицериды (ТГ), холестерин липопротеинов высокой плотности (ЛПВП), липопротеинов низкой (ЛПНП) и очень низкой плотности (ЛПОНП), окисленные липопротеины низкой плотности (окисл ЛПНП), калий (К), малоновый диальдегид (МДА), супероксиддисмутаза (СОД), витамин Е, окисленный и восстановленный глутатион (ГТ), С-реактивный белок, интерлейкины: IL-1β, IL-6, IL-8, IL-4, интерферон (IFN-γ), фактор некроза

опухоли (ФНО-α). Исследование осуществлялось с использованием метода иммуноферментного анализа (ИФА) и реактивов фирм «Вектор Бест» (Новосибирск) и Bender Medsistems (Австрия).

Всем пациентам проведены следующие клинические исследования: визометрия, офтальмобиомикроскопия, суточная тонометрия по Маклакову; исследование периферического поля зрения; ультразвуковое исследование (аппарат Voluson 730 Pro); электрофизиологическое исследование — ритмическая ЭРГ, корковые зрительные вызванные потенциалы (ЗВП) с отведением потенциала от затылочной области на вспышку (аппарат Нейро-ЭРГ, Россия).

Статистическая обработка результатов базировалась на использовании пакета программ Statistica 7.0. Осуществлялась проверка на нормальность распределения: распределение нормальное. Применены следующие процедуры статистического анализа данных: рассчитаны дескриптивные статистики; для проверки достоверности различий использован U-критерий Манна — Уитни; для анализа взаимосвязи переменных рассчитаны коэффициенты ранговой корреляции Спирмена, на основе которых составлена корреляционная матрица.

Результаты. При статистическом анализе не выявлено достоверных различий в амплитуде b-волны ганцфельд-электроретинограммы (ганцфельд-ЭРГ) у пациентов контрольной группы (амплитуда 141±37,76 мкВ) и препролиферативной стадии диабетической ретинопатии (амплитуда 132±28,17 мкВ). В пролиферативной стадии отмечается достоверное снижение амплитуды b-волны ганцфельд-ЭРГ (53,63±3,16 мкВ), что отражает значительное нарушение функции наружных слоев сетчатки в этой стадии диабетической ретинопатии.

Выявлены значимые различия амплитуды ритмической ЭРГ у больных контрольной группы (амплитуда 36,11±12,02 мкВ) и больных с препролиферативной стадией ДР (амплитуда 23,80±7,46 мкВ), а также между контрольной группой и больными с пролиферативной стадией ДР (амплитуда 15,64±8,95 мкВ). Амплитуда ритмической ЭРГ была значительно снижена в препролиферативной стадии по сравнению с нормой, но достоверно не отличалась от таковой при пролиферативной стадии диабетической ретинопатии. Таким образом, нарушения функции колбочкового аппарата макулярной области сетчатки, при регистрации ритмической ЭРГ, выявляются уже на стадии препролиферативной диабетической ретинопатии, именно на этой стадии отмечается увеличение показателя толщины сетчатки.

Достоверных различий показателей ЗВП на различных стадиях диабетической ретинопатии выявлено не было (табл. 1). Отмечается тенденция к снижению амплитуды P_{100} и увеличение пиковой латентности P_{100} при прогрессировании диабетической ретинопатии, однако эти показатели остаются в границах нормы.

Проведя биохимический и иммунологический анализ сыворотки крови пациентов с препролиферативной и пролиферативной диабетической ретинопатией, получили следующие данные, представленные в табл. 2.

При сравнительном анализе полученных результатов выявлено значительное повышение таких показателей, как гликозилированный гемоглобин, глюкоза, холестерин, у пациентов с пролиферативной ДР, и умеренное повышение данных показателей у пациентов с препролиферативной ДР по сравнению с нормальными значениями. Гликозилированный гемоглобин у пациентов с пролиферативной ДР превышал нормальные значения на 146% (в 1,5 раза), с препролиферативной ДР на 88%. Глюкоза у пациентов с пролиферативной ДР превышала нормальные значения на 88%, с препролиферативной ДР на 56%. Холестерин у пациентов с пролиферативной ДР превышал нормальные значения на 39%, с препролиферативной ДР на 31%. Выявлено умеренное повышение уровня ЛПНП в обеих группах пациентов по сравнению с нормой (30 и 27% соответственно).

Содержание IL-8, IL-6 в крови в обеих группах также значительно превышало нормальные показатели: IL-8 у пациентов с пролиферативной ДР превышала нормальные значения на в 2,2 раза, с препролиферативной ДР в 1,5 раза; IL-6 у пациентов с пролиферативной ДР был выше нормальных значений на 27%, с препролиферативной ДР на 56%. Уровень ФНО-α значительно (на 70%) у пациентов с пролиферативной ДР и умеренно (на 37%) у пациентов с препролиферативной ДР превышал нормальный. При этом содержание IFN-γ в обеих группах значительно ниже нормального уровня: на 86% у пациентов с пролиферативной ДР и на 75% у пациентов с препролиферативной ДР.

На основании полученных результатов проведен также корреляционный анализ по методу Спирмена. Выявлены следующие корреляционные связи у пациентов с пролиферативной диабетической ретинопатией: прямая между показателями глюкозы и ИЛ-6; гликозилированным гемоглобином и СОД; холестерином и ЛПВП; IL-1β и IL-4, IL-6 и IL-4; окисленным ГТ и восстановленным ГТ. Обратная корреляционная связь установлена между следующими показателями: витамином Е и IL-1β, IL-6, IL-4, ФНО-α; а также между IL-1β и IL-8, IL-8 и IL-6, IL-8 и IL-4, IL-4 и остротой зрения обоих глаз. Выявлена и обратная корреляционная связь между значениями ЭФИ (палочковая и колбочковая ЭРГ) и уровнями глюкозы, триглицеридов, ЛПОНП, окисленных ЛПНП, СОД, С-реактивным белком, IL-1β, IL-8 и IL-4.

У пациентов с препролиферативной диабетической ретинопатией установлены следующие корреляционные связи: прямая между величинами показателей триглицеридов и МДА, ЛПОНП и МДА, IL-6 и ЭФИ-данными, возрастом пациента и витамином Е. Обратная корреляционная связь выявлена между содержанием холестерина и IL-4; холестерина и срока давности СД; ЛПВП и СОД; ЛПНП и IL-4; калием и IL-4; МДА и показателями ЭФИ; СОД и IL-4; витамином Е и остротой зрения.

Таблица 1

Показатели зрительных вызванных потенциалов

Параметры ЗВП	Контрольная группа	Препролиферативная ДР	Пролиферативная ДР
Амплитуда $P_{100,}$ мкВ	15,8±4,4	14,7±3,6	13,9±3,8
Латентность $P_{100,}$ мкВ	97,2±10,2	108,0±19,9	109,0±21,1

Таблица 2

Биохимические и иммунологические показатели сыворотки крови у больных диабетической ретинопатией

Биохимические и иммунологические показатели	Препролиферативная ДР (n=70)	Пролиферативная ДР (n=67)	Контрольная группа (n=30)
НВА, мМоль/л	5,84±1,65	7,61±1,3	2,8±0,3
Глюкоза, мМоль/л	9,20±2,6	11,07±2,4	5,0±0,9
Холестерин, мМоль/л	7,87±1,85	8,36±2,6	4,7±1,25
ТГ, мМоль/л	1,20±0,6	1,39±0,66	1,6±0,65
ЛПВП, мМоль/л	1,59±0,52	1,53±0,49	1,5±0,79
ЛПНП, мМоль/л	5,73±1,68	5,85±0,93	3,1±0,4
ЛПОНП, мМоль/л	0,55±0,14	0,63±0,05	0,67±0,07
К, мМоль/л	4,06±0,33	4,31±1,6	4,3±0,8
Окисл ЛПНП мМоль/л	247,51±24,9	320,94±131,6	139±16,0
МДА, мМоль/л	2,72±0,46	2,90±0,83	3,5±0,3
СОД, мМоль/л	13,31±2,9	14,49±1,3	202±18,0
Витамин Е, мМоль/л	1,86±0,03	0,62±0,03	0,7±0,05
Окисл ГТ, мМоль/л	0,29±0,06	0,26±0,04	0,12±0,05
Восст ГТ, мМоль/л	0,95±0,06	1,02±0,08	2,71±0,09
С-реакт. белок, мМоль/л	3,35±0,7	4,74±0,7	4,5±0,5
IL-1β пг/л	5,96±0,35	9,66±0,4	15,0±1,5
IL-8, пг/л	19,75±2,6	24,9±0,7	7,9±0,4
IL-6, пг/л	55,06±2,3	44,77±2,1	35,2±1,4
IL-4, пг/л	13,34±2,75	11,01±1,6	18,7±1,2
IFN-γ, ед/л	54,23±8,9	29,96±7,45	210±3,4
ФНО-α, пг/л	53,07±8,2	65,59±9,3	38,7±1,2

Обсуждение. Развитие диабетической ретинопатии при СД I типа и СД II типа сопровождается более выраженным нарушением в обмене жирных кислот с повышением плазменного уровня МДА и снижением активности СОД по сравнению с соответствующими показателями в группе контроля. В нашем исследовании у пациентов с пролиферативной диабетической ретинопатией по сравнению с группой пациентов с препролиферативной диабетической ретинопатией наблюдается более выраженное нарушение в липидном спектре крови и обмене жирных кислот, увеличение уровня первичных продуктов ПОЛ, снижение содержания СОД, витамина Е, повышение уровня МДА и в результате этого снижение утилизации глюкозы клетками.

У пациентов с диабетической ретинопатией (в значительно большей степени у пациентов с пролиферативной стадией заболевания) снижается активность СОД, истощается внутриклеточный и плазменный глутатион. Степень изменения активности фермента зависит от степени тяжести заболевания. Падение активности глутатиона, СОД при СД свидетельствует о снижении уровня антиоксидантной защиты в организме. Повышение активности этих антиоксидантов является компенсацией в ответ на повышение свободно-радикального окисления (СРО) при СД.

При СД происходит процесс гликозилирования белков — способность глюкозы взаимодействовать с аминогруппами с образованием веществ, образующих в химических реакциях необратимые соединения (конечные продукты гликозилирования — КПГ). КПГ (супероксидные и гидроксильные радикалы) в плазме способствуют формированию окисленных ЛПНП, которые с легкостью проходят в субэндотелий и участвуют в атерогенезе. Взаимодействие КПГ со своими рецепторами также активирует рецепторы для интерлейкинов, ФНО-α и ростовых факторов (белки под действием АФК генерируют новые антигены и провоцируют иммунный ответ). В нашем исследовании выявлено значительное повышение уровня IL-4, IL-1β, ФНО-α, С-реактивного белка у пациентов с пролиферативной диабетической ретинопатией в сравнении с группой пацентов с препролиферативной диабетической ретинопатией, а также значительное повышение уровня IFN-γ и умеренное повышение уровня IL-6 в группе пациентов с препролиферативной диабетической ретинопатией в сравнении с группой пациентов с пролиферативной диабетической ретинопатией. Значения IL-8 в обеих исследуемых группах практически равнозначно значительно повышены по сравнению с контрольной группой.

Таким образом, на этапах формирования препролиферативной и пролиферативной стадий ДР происходит поэтапное изменение активности ПОЛ и цитокинового статуса, по-видимому, клеток крови. Можно считать, что при длительной повышенной концентрации глюкозы в организме начинают образовываться гликозилированные (гликированные)

белки: гликированный гемоглобин, фруктозамин или гликированный альбумин, гликозилированные липопротеины. С повышением концентрации глюкозы увеличивается концентрация холестерина, а именно ЛПНП, что запускает механизмы ожирения и атеросклероза и одновременно развивается активация процессов ПОЛ. На ранних этапах она сопровождается компенсаторным увеличением концентрации антиоксидантов (в нашем случае увеличение концентрации витамина Е у пациентов с препролиферативной ДР). Однако также уже на стадии препролиферативной РП конечные продукты ПОЛ и активные формы кислорода, повреждая тканевые структуры, способствуют появлению новых антигенов и запускают воспалительный процесс, в который вовлекаются иммунокомпетентные клетки, ключевая роль среди которых принадлежит клеткам крови моноцитам / макрофагам, продуцирующим медиаторы межклеточного взаимодействия — цитокины. Это выражается в виде повышения концентрации IL-6 (острая фаза иммунного воспаления), а затем ФНО-α и IL-6 (что также выявлено в нашем исследовании). Следовательно, формируется провоспалительный цитокиновый сдвиг, сопровождающийся нарушением процессов ангиогенеза и явлениями неконтролируемой неоваскуляризации. Образование новых сосудов вследствие их повышенной проницаемости становится одной из причин транссудативных выпотов и геморрагий, приводя к дегенеративным изменениям фоторецепторов и ганглиозных клеток сетчатки. При прогрессировании РП может возникать прорастание новообразованных сосудов в стекловидное тело, что часто становится причиной развития отслойки сетчатки и необратимого нарушения зрительных функций, вплоть до слепоты.

Заключение. Выявленные в проведенном исследовании изменения показателей оксидативного стресса и сопровождающий их провоспалительный цитокиновый сдвиг в крови у больных СД позволяют выделить группу риска по развитию пролиферативной ДР. В последующем такие показатели, как СОД, витамин Е и др., вместе с провоспалительными цитокинами IL-1β, IL-6 и IL-8 могут стать новыми мишенями лекарственной терапии заболевания, что делает перспективным дальнейшее изучение данного направления исследований, которое позволит расширить возможности использования антиоксидантов и мембраностабилизирующих препаратов с целью защиты клеток организма от токсического воздействия продуктов липопероксидации и самих активных форм кислорода.

Конфликт интересов отсутствует.

Авторский вклад: концепция и дизайн исследования — Т.Г. Каменских, Н.Б. Захарова, О.В. Козорезова; получение данных — О.В. Козорезова, А.П. Козлецов, Н.Б. Захарова, Т.В. Степанова, И.О. Колбенев; анализ данных, интерпретация результатов, написание статьи — О.В. Козорезова, Т.Г. Каменских, Н.Б. Захарова; утверждение рукописи для публикации — Т.Г. Каменских.

References (Литература)

1. Dedov II, Shestakova MV. Algorithms of specialized medical care for patients with diabetes mellitus. 5th ed. Moscow, 2011; 115 p. Russian (Дедов И.И., Шестакова М.В. Алгоритмы специализированной медицинской помощи больным сахарным диабетом. 5-й вып. М., 2011; 115 с.).

2. Duh Elia J, ed. Diabetic Retinopathy. S. L.: Humana Press, a part of Springer Science + Business Media, LLC, 2008; 500 p.

3. Shadrichev FE, Rakhmanov VV, Grigorieva NN, Shklyarov EB. Why fenofibrate can reduce the risk of progression of diabetic retinopathy in patients with type 2 diabetes. Ophthalmological statements 2010; 3 (2): 53–60. Russian (Шадричев Ф.Е., Рахманов В.В., Григорьева Н.Н., Шкляров Е.Б. Почему фенофибрат может снижать риск прогрессирования диабетической ретинопатии у больных сахарным диабетом 2 типа. Офтальмологические ведомости 2010; 3 (2): 53–60).

4. Pavlyuchenko KP, Mogilevsky SYu, Chuiko AL. Effect of vitamin B6 on the processes of peroxidation and glycolysis in patients with diabetic retinopathy. Ophthalmological Journal 2012; 447: 52–57. Russian (Павлюченко К.П., Могилевский С. Ю., Чуйко А.Л. Влияние витамина В6 на процессы пероксидации и гликолизирования у больных диабетической ретинопатией. Офтальмологический журнал 2012; 447: 52–57).

5. Ryabicheva TG, Calvert NA, Timofeeva NV, Rukavishnikov MYu. Determination of cytokines by enzyme immunoassay. Cytokines and inflammation 2004; 3 (4): 54–55. Russian (Рябичева Т.Г., Вараксин Н.А., Тимофеева Н.В., Рукавишников М.Ю. Определение цитокинов методом иммуноферментного анализа. Цитокины и воспаление 2004; 3 (4): 54–55).

6. Krivosheina OI, Zapuskalov IV, Horoshih YuI. Mononuclear cells and cytokines as inducers of proliferative vitreoretinopathy. In: Modern technologies of treatment of vitreoretinal pathology — 2008. M., 2008; p. 101–104. Russian (Кривошеина О.И., Запускалов И.В., Хороших Ю.И. Мононуклеары и цитокины как индукторы пролиферативной витреоретинопатии. В кн.: Современные технологии лечения витреоретинальной патологии — 2008: сб. науч. ст. М., 2008; с. 101–104).

7. Thomson AW, Lotze MT, eds. The Cytokine: Handbook. Vol. 2. 4th edition. London: Academic Press, 2003; 709 p.

8. Gabriele E. Lang. Diabetic Retinopathy. (Developments in Ophthalmology, ISSN 0250–3751. Vol. 39). Basel (Switzerland), 2007; 169 p.

9. Konenkov VI, Shevchenko AV, Prokofiev VF. Association of gene variants of the growth factor vascular endothelial (VEGF) and cytokine genes (IL-1B, IL4, IL-6, IL-10, TNFA) with diabetes type 2 diabetes in women. Diabetes 2009; (2): 33–37. Russian (Коненков В.И., Шевченко А.В., Прокофьев В.Ф. Ассоциации вариантов гена фактора роста сосудистого эндотелия (VEGF) и генов цитокинов (IL-1B, IL4, IL-6, IL-10, TNFA) с сахарным диабетом 2 типа у женщин. Сахарный диабет 2009; (2): 33–37).

10. Kuzmin AG, Lipatov DV, Smirnova OM, Shestakova MV. Anti-VEGF drugs to treat diabetic retinopathy. Diabetes 2009; (2): 33–37. Russian (Кузьмин А.Г., Липатов Д.В., Смирнова О.М., Шестакова М.В. Анти-VEGF-препараты для лечения диабетической ретинопатии. Сахарный диабет 2009; (2): 33–37).

УДК 617.741–004.1-089-7 Оригинальная статья

РАЗРАБОТКА ОФТАЛЬМОЛОГИЧЕСКОГО ТРЕНАЖЕРА ДЛЯ ОБУЧЕНИЯ ХИРУРГИИ КАТАРАКТЫ

С. В. Кумова *— ФГБОУ ВО «Саратовский государственный технический университет им. Гагарина Ю. А.», доцент кафедры прикладных информационных технологий, кандидат политических наук;* ***И. А. Лунев*** *— ФГБОУ ВО «Саратовский государственный технический университет им. Гагарина Ю. А.», магистрант направления «Информационные системы и технологии»;* ***Э. А. Гаспарян*** *— ФГБОУ ВО «Саратовский государственный технический университет им. Гагарина Ю. А.», магистрант направления «Информационные системы и технологии»;* ***А. М. Вирста*** *— ФГБОУ ВО «Саратовский ГМУ им. В. И. Разумовского» Минздрава России, аспирант кафедры глазных болезней;* ***Ю. С. Батищева*** *— ФГБОУ ВО «Саратовский ГМУ им. В. И. Разумовского» Минздрава России, ассистент кафедры глазных болезней;* ***Т. Г. Каменских*** *— ФГБОУ ВО «Саратовский ГМУ им. В. И. Разумовского» Минздрава России, заведующая кафедрой глазных болезней, доктор медицинских наук;* ***О. Н. Долинина*** *— ФГБОУ ВО «Саратовский государственный технический университет им. Гагарина Ю. А.», заведующая кафедрой прикладных информационных технологий, кандидат технических наук.*

DEVELOPMENT OF OPHTHALMIC TRAINING SIMULATOR FOR CATARACT SURGERY

S. V. Kumova *— Yuri Gagarin State Technical University of Saratov, Assistant Professor, Candidate of Political Sciences;* ***I.A. Lunev*** *— Yuri Gagarin State Technical University of Saratov, Branch of Information Systems and Technology, Graduate student;* ***E.A. Gasparyan*** *— Yuri Gagarin State Technical University of Saratov, Branch of Information Systems and Technology, Graduate student;* ***A.M. Virsta*** *— Saratov State Medical University n.a. V.I. Razumovsky, Department of Eye Diseases, Post-graduate;* ***Yu.S. Batishcheva*** *— Saratov State Medical University n.a. V.I. Razumovsky, Department of Eye Diseases, Assistant;* ***T.G. Kamenskikh*** *— Saratov State Medical University n.a. V.I. Razumovsky, Head of Department of Eye Diseases, Doctor of Medical Science;* ***O.N. Dolinina*** *— Yuri Gagarin State Technical University of Saratov, Head of Department of Applied Information Technology, Candidate of Technical Sciences.*

Дата поступления — 16.05.2017 г. Дата принятия в печать — 30.05.2017 г.

Кумова С. В., Лунев И. А., Гаспарян Э. А., Вирста А. М., Батищева Ю. С., Каменских Т. Г., Долинина О. Н. **Разработка офтальмологического тренажера для обучения хирургии катаракт. Саратовский научно-медицинский журнал 2017; 13 (2): 417–420.**

Цель: разработка интерактивного тренажера для освоения факоэмульсификации катаракты. *Материал и методы.* Программное обеспечение разработанного авторами офтальмологического виртуального тренажера имеет несколько модулей, которые также могут дополняться в зависимости от поставленных перед обучающимися задач. Апробация виртуального симулятора «Факоэмульсификация» проведена на кафедре глазных болезней с участием 20 интернов и 18 ординаторов. *Результаты.* Освоение ординаторами и интернами офтальмологического профиля теоретических основ катарактальной хирургии с помощью разработанного авторами публикации виртуального интерактивного тренажера показало большую эффективность данной методики в сравнении с пассивным просмотром видеозаписей операций и знакомством с ходом факоэмульсификации в условиях операционной. *Заключение.* Применение разрабатываемого тренажера с целью оптимизации образовательного процесса ординаторов и интернов офтальмологического профиля является весьма эффективным инструментом в современном мире.

Ключевые слова: виртуальный офтальмологический тренажер, факоэмульсификация катаракты, обучение.

Kumova SV, Lunev IA, Gasparyan EA, Virsta AM, Batishcheva YuS, Kamenskikh TG, Dolinina ON. **Development of ophthalmic training simulator for cataract surgery. Saratov Journal of Medical Scientific Research 2017; 13 (2): 417–420.**

Purpose: development of interactive simulator for the development of phacoemulsification. *Material and Methods*. *Material and methods*: the Software developed by the authors ophthalmic virtual simulator has several modules that can also be complemented by depending on put before the students the task. Testing the virtual simulator “Phacoemulsification” held at the Department of ophthalmology with the participation of 20 interns and 18 residents. *Results.* The development of residents and interns of ophthalmological profile of the theoretical foundations of cataract surgery using developed by the authors of the publication virtual interactive simulator demonstrated the effectiveness of this technique in comparison with passive viewing of video recording operations and the familiarity with the course of phacoemulsification in the operating room. *Conclusion.* The application of the developed simulator with the purpose of optimization of educational process of residents and interns of ophthalmic profile is a very effective tool in the world today.

Key words: ophthalmic virtual simulator, phacoemulsification training.

Введение. Непрерывно адаптирующаяся к постоянно изменяющимся нуждам и запросам общества, к необходимости совершенствования различных областей знаний система высшего образования невозможна без подготовки высококвалифицированных специалистов в области медицины, и в частности офтальмологии. Вузовская наука является ключевым основополагающим элементом научного потенциала страны и определяет качество подготовки специалистов в системе высшей школы [1]. Поскольку традиционное обучение не всегда удовлетворяет современным требованиям, существует объективная необходимость применения дополнительных методов, таких как обучающие тренажеры, которые способствуют знакомству с хирургическими вмешательствами, а также закреплению полученных в ходе обучения на кафедре глазных болезней знаний и развитию профессионально-творческого мышления у студентов, интернов и ординаторов кафедры [1, 2]. Хирургия катаракты является «жемчужиной офтальмологии» и занимает ведущее место среди всех оперативных вмешательств в офтальмологии.

В связи с реформированием системы медицинского образования в России и внедрением компетентностного подхода к подготовке специалистов актуально не только создание традиционных учебно-методических материалов, но и использование возможностей современных мультимедийных технологий и виртуальных тренажеров для освоения практических навыков, в том числе хирургических [3]. Прежде чем перейти к ассистированию на операции, а затем и к самостоятельному ее выполнению, необходимо изучить теоретические основы выполняемых манипуляций и отработать этапы с использованием

Ответственный автор — Вирста Александра Михайловна
Тел.: +79873750234
E-mail: am-virsta@mail.ru

компьютерных программ, визуально и интерактивно представляющих ход операции.

Тренажеры в современном понимании появились тогда, когда возникла необходимость массовой подготовки специалистов для работы на дорогостоящем однотипном оборудовании, оборудовании со схожими рабочими действиями [4]. Тренажер — автоматизированный механический, аппаратный или программный комплекс, искусственно имитирующий различные нагрузки или обстоятельства для обучения человека и отработки определенных навыков и умений.

Офтальмохирургический виртуальный симулятор АЙЗИ® (Германия) — это платформа виртуальной симуляции для отработки практических навыков интраокулярной микрохирургии. АЙЗИ предлагает практическое обучение без риска развития осложнений, который присущ традиционному обучению. В ходе выполнения упражнения врач оперирует инструментами, подключенными к искусственному глазу. Движение инструментов и положение глаза фиксируются сенсорами и передаются на компьютер, который транслирует ход виртуальной операции на микроскоп АЙЗИ. Ход симулируемой операции и реакция «тканей» не предопределены и зависят от работы хирурга [5]. Реалистичная компьютерная симуляция помогает приобрести определенные хирургические навыки при меньшем риске и стоимости: в течение одного дня могут быть проведены сотни операций по поводу катаракты или витреоретинальной патологии, не подвергающие пациента риску. Кроме того, симуляция обеспечивает объективную оценку результатов обучения, проведение сертификации [6]. В последние десятилетия обучение офтальмохирургов осуществляется в микрохирургических тренажерных залах WetLab с использованием глаз животных и стандартного оборудования (операционные микроскопы, аппаратура для факоэмульсификации катаракты (ФЭК) и витрэктомии). Стоимость обучения в школах WetLab достаточно высока. Для того чтобы приступить к обучению на тренажере WetLab, необходимо освоить теоретические основы хирургии катаракты или витреоретинальной патологии, что требует еще одного предварительного этапа подготовки. Этот этап может быть реализован с применением виртуального компьютерного тренажера, позволяющего отработать основные этапы хирургии катаракты, отслойки сетчатки, глаукомы. Такая этапность обучения качественной технике офтальмохирургии позволит избежать неоправданного риска для пациента от возможной ошибки начинающего врача-офтальмолога.

Цель: разработка интерактивного тренажера для освоения факоэмульсификации катаракты.

Материал и методы. Офтальмологический виртуальный тренажер «Факоэмульсификация» разработан сотрудниками кафедры «Прикладные информационные технологии» ФГБОУ ВО «Саратовский государственный технический университет им. Гагарина Ю.А.» и кафедры глазных болезней ФГБОУ ВО «Саратовский ГМУ им. В.И. Разумовского». Программное обеспечение офтальмологического виртуального тренажера имеет несколько модулей, которые также могут дополняться в зависимости от поставленных перед обучающимся задач. Модуль оперативного вмешательства отвечает за проведение виртуальной операции и имеет возможность подключения различных модификаций микроинвазивной хирургии катаракты. Данный модуль позволяет усвоить этапы операции, знакомит с оптимальной хирургической тактикой, позволяет провести «работу над ошибками» путем повторных выполнений виртуальных манипуляций. Модуль тестирования отвечает за проведение тестовой проверки знаний, база тестов может расширяться с помощью модуля администратора. Модуль администратора позволяет подключать и расширять базу оперативного модуля и тестов, проводить анализ данных, открывать доступ проверяющим. Модуль проверяющего дает возможность следить за процессом получения и проверки знаний, добавлять дополнительные вопросы к тестам или формировать новые ситуационные задачи для обучающегося, содержащие в том числе осложнения в ходе операции. Каждая часть программного обеспечения офтальмологического виртуального тренажера может быть отключена и расширена.

Порядок действий в процессе обучения или проверки знаний на описываемом тренажере представлен следующей последовательностью действий. Сначала производится введение в программу данных о тестируемом, затем осуществляется проверка знаний с помощью модуля тестирования и проверка практических навыков с помощью модуля оперативного вмешательства (рисунок).

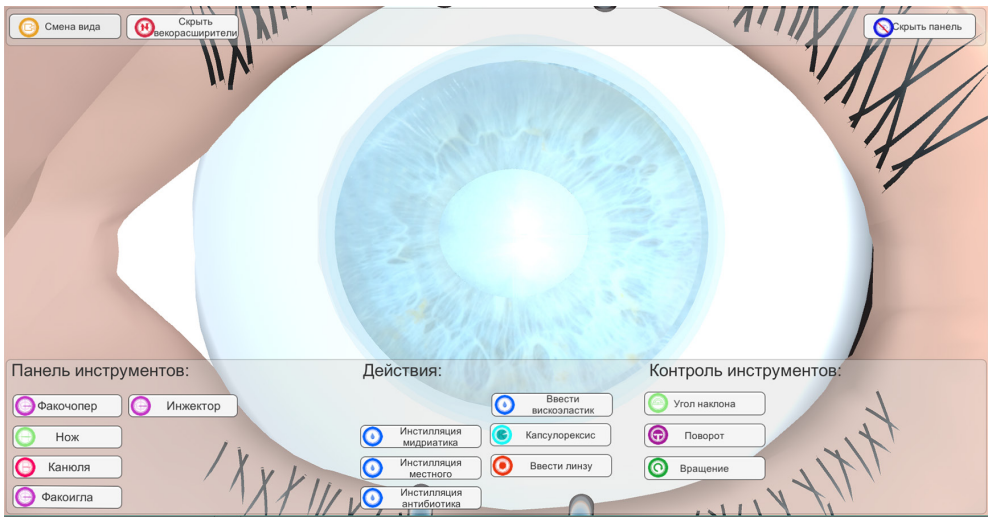

Внешний вид модуля оперативного вмешательства

По окончании работы на тренажере обучаемый получает генерируемый программой отчет с подробным описанием ошибок и неточностей в выполнении поставленных задач, результат тестирования оформляется в виде оценки по 100-балльной шкале.

Работа проверяющего состоит в контроле всех активных тестируемых путем слежения за процессом работы, для этого используется специальная панель с возможностью доступа к интерфейсам всех тестируемых в ходе выполнения заданий. По необходимости может быть просмотрена панель со списком тестируемых, которые уже прошли проверку знаний, можно получить расширенный отчет о проходимых проверках. Администратор реализует свою деятельность, используя панель со списком проверяющих с данными об их активности. Апробация виртуального симулятора «Факоэмульсификация» проведена на кафедре глазных болезней СГМУ с участием 20 интернов и 18 ординаторов.

Результаты. Обучаемые вносили свои паспортные данные, затем, используя возможности компьютерной техники, поэтапно выполняли в виртуальном режиме факоэмульсификацию катаракты. Ход операции следующий: обработка операционного поля, постановка векорасширителя, инстилляции мидриатика, а затем и анестетика, выполнение разреза, переднего капсулорексиса, произведение парацентезов, гидродиссекция, гидроделинеация хрусталика, факоэмульсификация и аспирация хрусталиковых масс, имплантация интраокулярной линзы (ИОЛ). Врачам предоставлялась возможность самостоятельного выбора хирургического инструмента, выполнения разреза, капсулорексиса и парацентезов. Возможна имплантация ИОЛ различных модификаций. В случае неверного выполнения хода возможно повторное проведение операции, но с вычетом баллов, ложащихся в основу итоговой оценки.

Мы сравнили итоговые баллы интернов и ординаторов после просмотра обучающего фильма по ФЭК и баллы интернов и ординаторов после просмотра фильма и прохождения обучения на виртуальном тренажере «Факоэмульсификация» (таблица).

Результаты тестирования интернов и ординаторов офтальмологического профиля по теме «Факоэмульсификация»

Количество полученных баллов (max 100)	Количество протестированных обучающихся	
	после просмотра фильма	после просмотра фильма и прохождения виртуального тренажера
≥87	1	5
75–86	3	8
62–74	9	5
≤62	6	2

Основные ошибки обучающихся при выполнении ФЭК на виртуальном тренажере: нарушение последовательности хода операции, выполнение недостаточного капсулорексиса. После повторных прохождений обучения на виртуальном тренажере «Факоэмульсификация» все интерны и ординаторы показали высшие результаты и овладели навыками проведения ФЭК.

Обсуждение. Анализ результатов тестирования интернов и ординаторов с использованием виртуального тренажера «Факоэмульсификация» показал, что применение данного программного продукта повышает качество обучения интернов и ординаторов по профилю «Офтальмология». При работе с данным тренажером обучающийся может самостоятельно проверить свои знания, касающиеся хирургии катаракты. Тренажер способен расширить доступ к непрерывному дистанционному медицинскому образованию, а также повышению квалификации врачей-офтальмологов с охватом обширных географических территорий. Разработанный тренажер планируется использовать в ходе аккредитации врачей-офтальмологов. Использование данного тренажера в процессе обучения врачей-офтальмологов позволяет выработать схему принятия оптимальных клинических решений, отработать методику проведения факоэмульсификации катаракты, оценить свои знания, касающиеся хирургии заболеваний хрусталика.

Результаты тестирования интернов и ординаторов на данном тренажере были значительно выше во втором семестре обучения на кафедре глазных болезней, чем в первом. Это свидетельствует об эффективности обучающего модуля данного тренажера.

Заключение. Полученные данные позволяют сделать заключение, что применение для оптимизации образовательного процесса ординаторов и интернов офтальмологического профиля разработанного нами тренажера является весьма эффективным инструментом в современном мире информационных технологий и может рассматриваться как необходимое дополнение к стандартному образовательному процессу в медицинском вузе.

Конфликт интересов не заявляется.

Авторский вклад: концепция и дизайн исследования — Т.Г. Каменских, С. В. Кумова, О.Н. Долинина; получение данных — С. В. Кумова, И.А. Лунев, Э.А. Гаспарян, А.М. Вирста, Ю.С. Батищева; написание статьи — А.М. Вирста, Т.Г. Каменских, С. В. Кумова, И.А. Лунев, Э.А. Гаспарян; интерпретация результатов — Т.Г. Каменских, Ю.С. Батищева, О.Н. Долинина, С. В. Кумова; утверждение рукописи — Т.Г. Каменских, О.Н. Долинина.

References (Литература)

1. Kamenskikh TG, Sumarokova ES, Dolinina ON. Innovative educational program “training ophthalmology program for computers”. 5th Saratov salon of inventions, innovations and investments. Saratov, 2010; 83 p. Russian (Каменских Т.Г., Сумарокова Е.С., Долинина О.Н. Инновационная образовательная программа «Компьютерная обучающая программа по офтальмологии». 5-й Саратовский салон изобретений, инноваций и инвестиций. Саратов, 2010; 83 с.).

2. Kamenskikh TG, Lopatinskaya NR, Sumarokova ES. Computer simulation of clinical situations in the teaching of ophthalmology. In: Materials of all-Russian competition of scientific-research works in the field of e-learning technologies in the educational process. Belgorod, 2010; p. 32–33. Russian (Каменских Т.Г., Лопатинская Н.Р., Сумарокова Е.С. Компьютерное моделирование клинических ситуаций в преподавании офтальмологии. В сб.: Материалы Всероссийского конкурса научно-исследовательских работ в области технологий электронного обучения в образовательном процессе. Белгород, 2010; с. 32–33).

3. Svistunov AA, Kolish AL, Gorshkov MD. Role of the medical community in the development of simulation education in Russia. Russian (Свистунов А.А., Колыш А.Л., Горшков М.Д. Роль медицинского сообщества в развитии симуляционного обучения в России. URL: http://www.movn.ru/simulyatory/rol-meditsinskogo-soobshchestva-v-razvitii-simulyatsionnogo-obucheniya-v-rossii.html (27 April 2017)).

4. Kumova SV, Urasova YuM. Information technology and medicine of a new generation: trends and directions of its implementation. Information and communication technologies in science, production and education ICIT-2016. Saratov, 2016; p. 277–287. Russian (Кумова С. В., Урасова Ю.М. Информаци-

онные технологии и медицина нового поколения: тенденции и направления внедрения. Информационно-коммуникационные технологии в науке, производстве и образовании ICIT-2016. Саратов, 2016; с. 277–287).

5. Virtual simulator for ophthalmologists. URL: http://www.medpoisk.ru/oftalmohirurgiya-virtualnyy-trenajer-eyesi.html (30 April 2017).

6. Naigovzina NB, Zimina EV. Development of simulation technologies in management training healthcare. Virtual technology in medicine 2015; 2 (14): 30–33. Russian (Найговзина Н.Б., Зимина Э.В. Развитие симуляционных технологий в подготовке управленческих кадров здравоохранения. Виртуальные технологии в медицине 2015; 2 (14): 30–33).

УДК 617.7:617-7-026.731: [61:378.147] –048.34 (084.42) (045) Краткое сообщение

ЭФФЕКТИВНОСТЬ АТЛАСА ОФТАЛЬМОЛОГИЧЕСКИХ ИНСТРУМЕНТОВ (ПРИЛОЖЕНИЕ ДЛЯ СМАРТФОНОВ) В ОПТИМИЗАЦИИ ОБРАЗОВАТЕЛЬНОГО ПРОЦЕССА СТУДЕНТОВ, ОРДИНАТОРОВ И ОФТАЛЬМОЛОГОВ

Р.В. Моисеев *— ФГБОУ ВО «Саратовский ГМУ им. В.И. Разумовского» Минздрава России, ординатор кафедры глазных болезней;* ***Ю.А. Крючков*** *— ФГБОУ ВО «Саратовский ГМУ им. В.И. Разумовского» Минздрава России, ординатор кафедры нервных болезней;* ***Т.Г. Каменских*** *— ФГБОУ ВО «Саратовский ГМУ им. В.И. Разумовского» Минздрава России, заведующая кафедрой глазных болезней, доктор медицинских наук.*

THE EFFECTIVENESS OF THE ATLAS OF OPHTHALMIC INSTRUMENTS (AN APPLICATION FOR SMARTPHONES) IN OPTIMIZATION OF THE EDUCATIONAL PROCESS OF STUDENTS, RESIDENTS, AND OPHTHALMOLOGISTS

R.V. Moiseev *— Saratov State Medical University n.a. V.I. Razumovsky, Resident in the Department of Eye Diseases,* ***Yu.A. Kryuchkov*** *— Saratov State Medical University n.a. V.I. Razumovsky, Resident in the Department of Neurology,* ***T.G. Kamenskikh*** *— Saratov State Medical University n.a. V.I. Razumovsky, Head of Department of Eye Diseases, Doctor of Medical Science.*

Дата поступления — 10.05.2017 г. Дата принятия в печать — 30.05.2017 г.

Моисеев Р.В., Крючков Ю.А., Каменских Т.Г. **Эффективность Атласа офтальмологических инструментов (приложение для смартфонов) в оптимизации образовательного процесса студентов, ординаторов и офтальмологов. Саратовский научно-медицинский журнал 2017; 13 (2): 420–421.**

Цель: определить эффективность Атласа офтальмологических инструментов (приложение для смартфонов под управлением системы Android) в оптимизации образовательного процесса студентов, ординаторов и офтальмологов. *Материал и методы.* На платформе Android создано и размещено в Google Play приложение «Ophthalmic Instruments» с иллюстрациями и описанием офтальмологических хирургических инструментов. Проведен опрос пользователей этого приложения (1005 респондентов) с применением специально разработанного опросника на английском языке. *Результаты.* Средний оценочный показатель опроса студентов (652 пользователя) составляет 4,9 балла; ординаторов (281) 4,7 и докторов (72) 4,6. *Заключение.* Анализ результатов опроса позволяет сделать вывод, что применение интерактивного мобильного приложения положительно влияет на оптимизацию образовательного процесса; данное приложение может рассматриваться как новая и эффективная форма учебного пособия.

Ключевые слова: мобильное приложение, офтальмологические инструменты.

Moiseev RV, Kryuchkov YuA, Kamenskikh TG. **The effectiveness of The Atlas of Ophthalmic Instruments (an application for smartphones) in optimization of the educational process of students, residents, and ophthalmologists. Saratov Journal of Medical Scientific Research 2017; 13 (2): 420–421.**

Objective: to determine the effectiveness of the Atlas of Ophthalmic Instruments for Smartphones (the application for smartphones) in optimization of the educational process of students, residents, and ophthalmologists. *Material and methods.* On the Android platform there had been created and placed in the Google Play an application “Ophthalmic Instruments” with illustrations and description of ophthalmic surgical instruments. Next, a survey had been conducted of users of the application (1005 respondents). To this was applied a specially designed questionnaire in English. *Results*. According to the survey, the average score among students (652 users) is 4.9; among residents (281) 4.7 and doctors (72) and 4.6. *Conclusion*. Obtained data allow to conclude that the use of interactive mobile applications positively influences the optimization of the educational process and can be considered as a new and effective form of tutorials.

Key words: mobile application, ophthalmic instruments.

Введение. Система высшего образования, непрерывно адаптирующаяся как к изменяющимся нуждам и запросам общества, так и к необходимости развития определенных областей знаний, невозможна без подготовки высококвалифицированных специалистов в области медицины, в частности офтальмологии. Вузовская наука является ключевым основополагающим элементом научного потенциала страны и в значительной степени определяет качество подготовки высококвалифицированных специалистов в системе высшей школы [1]. Главной функцией медицинских вузов является подготовка врачей и ученых высшей квалификации. Современная же офтальмология предоставляет офтальмохирургу широчайший спектр прецизионных инструментов, что требует от офтальмолога определенной базы знаний всех нюансов работы с данным инструментарием. Поскольку традиционное обучение не всегда удовлетворяет современным требованиям, существует объективная необходимость применения дополнительных методов, таких как мобильные приложения, которые способствуют формированию базы знаний без отрыва от профессиональной деятельности и

Ответственный автор — Моисеев Роман Валерьевич
Тел.: +79173190075
E-mail: roman_17@hotbox.ru

развитию профессионально-творческого мышления как у студентов, так и у врачей-специалистов [2, 3]. Чрезвычайно важно внедрять новые передовые технологии, без которых сегодня не обойтись в повышении качества офтальмологического образования, а соответственно, и оказания помощи пациентам [4].

Цель: определить эффективность Атласа офтальмологических инструментов (приложение для смартфонов) в оптимизации образовательного процесса студентов, ординаторов и офтальмологов.

Материал и методы. 19 сентября 2016 г. создано и размещено в Google Play — специальном магазине мобильных приложений для устройств, работающих под управлением операционной системы Android, — бесплатное мобильное приложение под названием «Ophthalmic Instruments» (требование для корректного функционирования мобильного приложения: версии API-15 и выше) [5]. Данное мобильное приложение содержит иллюстративную и текстовую информацию о хирургических инструментах, используемых в офтальмологии, а именно список из 272 офтальмологических инструментов с функцией поиска по названию инструмента. Интерактивная карточка каждого инструмента включает в себя наглядную иллюстрацию и краткое описание с указанием наличия названия-синонима данного инструмента, способов применения инструмента и его особенностей. Кроме того, имеется специальный раздел «Проверь себя», содержащий базу интерактивных вопросов для самоконтроля и закрепления знаний пользователями приложения.

В период с 19 февраля по 19 марта 2017 г. посредством встроенного в мобильное приложение алгоритма проведен опрос с применением специально разработанного опросника на английском языке (определялись следующие параметры: группа, к которой относится пользователь (студент медицинского высшего учебного заведения, ординатор офтальмологического профиля, врач-офтальмолог); субъективная оценка полезности приложения при подготовке к зачету/экзамену по пятибалльной шкале, где 0 — абсолютно не полезное, а 5 — максимально полезное). В опросе приняли участие 753 пользователя данного мобильного приложения из Индии (467 студентов, 234 ординатора офтальмологического профиля и 52 офтальмолога); 92 из Пакистана (56 студентов, 27 ординаторов, 9 докторов); 79 из Египта (61 студент, 11 ординаторов, 7 офтальмологов) и 81 из США (68 студентов, 9 ординаторов, 4 доктора). Геолокационные данные основывались на информации сервисов Google Inc.

Результаты. Согласно проведенному опросу, средний оценочный балл полезности предложенного мобильного приложения при подготовке к зачету/экзамену среди опрошенных студентов медицинских высших учебных учреждений четырех стран (Индия, Пакистан, Египет, США; 652 пользователя) составил 4,9 балла, в то время как тот же показатель среди ординаторов офтальмологического профиля (281 пользователь) и врачей-офтальмологов (72 пользователя) составил 4,7 и 4,6 балла соответственно.

Обсуждение. Анализ данных, полученных в результате опроса, показал высокую оценку Атласа офтальмологических инструментов для мобильных устройств в качестве средства получения и закрепления знаний. Стоит также учитывать, что мобильное здравоохранение обладает мощным потенциалом в охвате обширных географических территорий для передачи данных в портативном формате. Согласно отчету Всемирной организации здравоохранения, в 2015 г. в 23 странах (50 % опрошенных) имеются программы, обеспечивающие доступ к дистанционному онлайновому обучению для медицинских работников через мобильные приложения [5]. Следовательно, можно предположить, что мобильные технологии способны расширить доступ к непрерывному медицинскому образованию, а также повышению квалификации работников медицинской сферы с охватом обширных географических территорий. Возможность выработки и принятия наиболее оптимальных клинических решений кроется в интеграции мобильных технологий с сектором здравоохранения страны. Проведенное исследование вносит дополнительный объективный опыт использования мобильных приложений и свидетельствует о том, что мобильное здравоохранение [5] является весьма эффективным механизмом образовательного процесса как студентов медицинских высших учебных заведений и ординаторов, так и практикующих докторов.

Заключение. Полученные данные позволяют сделать вывод, что применение Атласа офтальмологических инструментов (приложение для мобильных устройств на базе операционной системы Android) с целью оптимизации образовательного процесса в медицинских вузах, работы ординаторов офтальмологического профиля и офтальмологов является весьма эффективным средством. Данное мобильное приложение может рассматриваться как удобная и аддитивная форма по отношению к традиционным формам учебного пособия.

Конфликт интересов не заявляется.

Авторский вклад: концепция и дизайн исследования, получение данных, написание статьи — Р. В. Моисеев, Ю. А. Крючков; интерпретация результатов — Т. Г. Каменских, Р. В. Моисеев, Ю. А. Крючков; утверждение рукописи — Т. Г. Каменских.

References (Литература)

1. Eremenko AI, Kalenich LA, Lysenko OI. Effective way of forming the creative personality of the future ophthalmologist. Progress of modern natural science 2009; (7): 58–59. Russian (Ерёменко А. И., Каленич Л. А., Лысенко О. И. Эффективный путь формирования творческой личности будущего врача-офтальмолога. Успехи современного естествознания 2009; (7): 58–59).

2. Kamenskikh TG, Sumarokova ES, Dolinina ON. Innovative educational program “computer training program in ophthalmology”. In: Proceedings of the 5th Saratov salon of inventions, innovations and investments. Saratov, 2010; part 1, p. 83. Russian (Каменских Т. Г., Сумарокова Е. С., Долинина О. Н. Инновационная образовательная программа «Компьютерная обучающая программа по офтальмологии». В сб.: Материалы 5-го Саратовского салона изобретений, инноваций и инвестиций. Саратов, 2010; ч. 1, с. 83).

3. Kamenskikh TG, Lopatinskaya NR, Sumarokova ES. Computer modeling of clinical situations in the teaching of ophthalmology. In: Proceedings of the Russian competition of research works in the field of e-learning technologies in the educational process. Belgorod, 2010; part 1, p. 32–33. Russian (Каменских Т. Г., Лопатинская Н. Р., Сумарокова Е. С. Компьютерное моделирование клинических ситуаций в преподавании офтальмологии. В сб.: Материалы Всероссийского конкурса научно-исследовательских работ в области технологий электронного обучения в образовательном процессе. Белгород, 2010; ч. 1, с. 32–33).

4. Moshetova LK, Neroev VV, Astakhov YS. On the problems of improving ophthalmic aid in the Russian Federation. Oftalmologicheskie vedomosti 2009; 2 (2): 3–5. Russian (Мошетова Л. К., Нероев В. В., Астахов Ю. С. О задачах совершенствования офтальмологической помощи в Российской Федерации. Офтальмологические ведомости 2009; 2 (2): 3–5).

5. Jakab Z. From innovation to implementation — eHealth in the WHO European Region. WHO proposals. 60. URL: http://www.euro.who.int/en/health-topics/Health-systems/e-health/publications/2016/from-innovation-to-implementation-ehealth-in-the-who-european-region-2016 (2 April 2016)

УДК 617.735–007.23–07»312» Оригинальная статья

СОВРЕМЕННЫЕ АСПЕКТЫ ДИАГНОСТИКИ И МОНИТОРИНГА ТАПЕТОРЕТИНАЛЬНОЙ АБИОТРОФИИ СЕТЧАТКИ

А.А. Нехорошева *— ФГБОУ ВО «Саратовский ГМУ им. В.И. Разумовского», ординатор кафедры глазных болезней;* ***Т.С. Попова*** *— ФГБОУ ВО «Саратовский ГМУ им. В.И. Разумовского», ординатор кафедры глазных болезней;* ***Ю.С. Батищева*** *— ФГБОУ ВО «Саратовский ГМУ им. В.И. Разумовского», ассистент кафедры глазных болезней;* ***И.О. Колбенев*** *— ФГБОУ ВО «Саратовский ГМУ им. В.И. Разумовского», ассистент кафедры глазных болезней, кандидат медицинских наук.*

MODERN ASPECTS OF DIAGNOSTICS AND MONITORING OF TAPETORETINAL DEGENERATION

A.A. Nekhorosheva *— Saratov State Medical University n.a. V.I. Razumovsky, Department of Eye Diseases, First Year Resident;* ***T.S. Popova*** *— Saratov State Medical University n.a. V.I. Razumovsky, Department of Eye Diseases, First Year Resident;* ***Yu.S. Batishcheva*** *— Saratov State Medical University n.a. V.I. Razumovsky, Department of Eye Diseases, Assistant;* ***I.O. Kolbenev*** *— Saratov State Medical University n.a. V.I. Razumovsky, Department of Eye Diseases, Teaching Assistant, Candidate of Medical Sciences.*

Дата поступления — 11.05.2017 г. Дата принятия в печать — 30.05.2017 г.

Нехорошева А.А., Попова Т.С., Батищева Ю.С., Колбенев И.О. **Современные аспекты диагностики и мониторинга тапеторетинальной абиотрофии сетчатки. Саратовский научно-медицинский журнал 2017; 13 (2): 422–426.**

Цель: оценить информативность клинических и инструментальных методов обследования пациентов с тапеторетинальной абиотрофией сетчатки (ТРА). *Материал и методы.* 45 больных с диагнозом ТРА, разделенных три группы: 1) 8 человек (до 18 лет); 2) 20 человек (19–40 лет); 3) 17 человек (старше 41 года). Выполнялись стандартное офтальмологическое обследование, компьютерная периметрия (кинетическая, статическая в режиме «Macula threashold 24-2bs» на аппарате «OCULUS Twinfield»), фундус-снимки (аппарат «TOPCON»), ЭФИ (аппарат «Нейро-МВП»). *Результаты:* У пациентов первой группы среднее суммарное значение полей зрения составило 394±23°, второй группы 173±26°, третьей группы 86±15°. Среднее отклонение палочкового компонента электроретинографии (ЭРГ) в первой группе составило 53,8±10,4%, во второй 70,2±4,3%, в третьей 84,7±7,3%; ритмического компонента — 20,3±4,3%, 41,6±5,2%, 62,3±6,4% соответственно. Данные статической периметрии показали снижение средней светочувствительности в центральных отделах относительно возрастной популяции. По данным офтальмоскопии, удаленность расположения костных телец от центра глазного дна соответствует степени сужения поля зрения. *Заключение*: Имеется значимая взаимосвязь между суммарным значением периферических границ поля зрения, данных ЭРГ и периметрии.

Ключевые слова: тапеторетинальная абиотрофия, ЭРГ, компьютерная периметрия, офтальмоскопия.

Nekhorosheva AA, Popova TS, Batishcheva YuS, Kolbenev IO. **Modern aspects of diagnostics and monitoring of tapetoretinal degeneration. Saratov Journal of Medical Scientific Research 2017; 13 (2): 422–426.**

Objective: to evaluate the informativity of clinical and instrumental methods of examining patients with tapetoretinal abiotrophy (TRA). *Material and Methods.* 45 patients with a diagnosis of TRA, divided into 3 groups: 1) 8 people (under 18 years); 2) 20 people (19–40 years); 3) 17 people (over 41 years). Performed: standard ophthalmological examination, computer perimetry (kinetic, static perimetry in the “Macula threashold 24-2bs” mode, OCULUS Twinfield device), fundus shots (TOPCON device), EPS* (Neuro-MEP device). *Results.* The average total value of the visual fields of the first group patients amounted to 394±23°, the second group has 173±26° result and the third group has 86±15° result. Mean deviation of the bacillary component of electroretinogram in the first group has reached 53.8±10.4%, 70.2±4.3% in the second group and 84.7±7.3% in the third group. As for the rhythmic component, the indicators were following: 20.3±4.3%, 41.6±5.2%, 62.3±6.4% in the first, second and the third groups respectively. The data of static perimetry showed a decrease in the average photosensitivity in the central parts with respect to the population’s age. According to the data of ophthalmoscopy the bony bodies’ remoteness of the location from the center of the fundus corresponds to the degree of narrowing of the field of vision. *Conclusion.* There is a significant relationship between the total value of the peripheral boundaries of the visual field, electroretinogram data and perimetry.

Key words: tapetoretinal degeneration, ERG, computer perimetry, funduscopy.

Введение. Дистрофические заболевания сетчатки являются частой причиной слабовидения и слепоты. К особенностям заболеваний данной группы можно отнести прогрессирующее течение, слабый положительный эффект от проводимой терапии, часто наследственный характер, а также большую долю больных среди молодого и трудоспособного населения. Все перечисленное обусловливает значимость дистрофических заболеваний сетчатки, из чего следует необходимость в своевременной диагностике и последующем проведении адекватной терапии для возможного улучшения и замедления прогрессирования заболевания [1].

Наиболее распространенным заболеванием из всех дистрофий сетчатки является тапеторетинальная абиотрофия (ТРА). Данная патология характеризуется генетически обусловленным прогрессирующим дистрофическим поражением нейроэпителия (преимущественно палочек) сетчатки. Встречается ТРА достаточно редко, в среднем 1 человек на 4000 населения [2].

Известны разные типы наследования, их частота варьируется в популяциях. Наблюдаются аутосомно-рецессивная (20–35%), аутосомно-доминантная (9–43%) и сцепленная с полом (8–45%) формы; высока частота спорадических форм (23–48%) [3].

Выделяются также несколько клинических форм данного заболевания, а именно: типичная, беспигментная и более редко встречаемые, такие как инвертированная (центральная), белоточечная, псевдопигментная, секторальная подковообразная [1]. Их разнообразие обусловлено различными мутациями в генах, кодирующих белки каскада фототрансдукции, зрительного цикла, цитоскелета фоторецепторов и пигментного эпителия сетчатки. Наиболее частой причиной возникновения ТРА являются мутации в генах родопсина (RHO), трансретинальацетилазы (RPE65) и периферина (RDS/PRPH2) [2].

Ответственный автор — Нехорошева Анастасия Алексеевна
Тел.: +79603496268
E-mail: nechoroshev@mail.ru

Таблица 1

Распределение пациентов в группах в зависимости от стадии ТРА

Группа	Стадия ТРА			
	I	II	III	IV
Первая	7	1	-	-
Вторая	2	10	7	1
Третья	-	1	8	8

Таблица 2

Средние показатели офтальмологического обследования

Группа	Visus с коррекцией	ВГД, мм рт. ст.	Суммарное поле зрения	Отклонение палочковой ЭРГ от N, %	Отклонение ритмической ЭРГ от N, %	Отклонение ЗП от N, %
Первая	0,9±0,1	15±3	394±23	53,8±10,4	20,3±4,3	10,3±6,2
Вторая	0,5±0,05	17±2	173±26	70,2±4,3	41,6±5,2	19,6±2,4
Третья	0,2±0,07	17±1	86±15	84,7±7,3	62,3±6,4	35,8±10,1

К основным клиническим проявлениям заболевания относят гемералопию, никталопию, прогрессирующее сужение полей зрения, постепенное снижение остроты зрения, дефекты цветоощущения (генерализованное снижение, тританопия) [1].

Патогномоничные офтальмоскопические признаки типичной формы заболевания следующие: отложение пигмента в виде «костных телец», уменьшение количества и истончение сосудов, восковидная бледность ДЗН. При прогрессировании заболевания возможно вовлечение макулы с развитием отека, задней отслойки стекловидного тела (ЗОСТ) с отложением в нем пигмента [1].

Необходимо отметить также, что при обследовании в большинстве случаев выявляют уменьшение амплитуды волн электроретинографии (ЭРГ), что отражает степень вовлечения в патологический процесс фоторецепторов [4].

Патогенетически обоснованного и эффективного лечения ТРА нет. Для замедления прогрессирования заболевания используют антиоксидантную (милдронат, эмоксипин) и витаминотерапию, биорегуляторы (ретиаламин), электростимуляцию и магнитотерапию [1, 5–7].

Цель: оценить информативность клинических и инструментальных методов обследования пациентов с ТРА путем выявления соответствия данных между кинетической периметрией и компонентами ЭРГ, статической периметрии макулярной области и ритмической ЭРГ, офтальмоскопией и кинетической периметрией.

Материал и методы. Исследование проводилось в период с сентября 2016 по апрель 2017 г. (в течение 8 месяцев) на базе клиники глазных болезней СГМУ им. В.И. Разумовского (Саратов). В исследование были включены 45 пациентов (90 глаз) с верифицированным диагнозом ТРА. Все пациенты разделены на три группы в зависимости от возраста: 1) 8 человек (до 18 лет); 2) 20 человек (19–40 лет); 3) 17 человек (старше 41 года). В каждой выделенной группе находились пациенты с разной стадией заболевания (табл. 1).

Всем пациентам, помимо стандартного офтальмологического обследования (визометрия, измерение внутриглазного давления, биомикроскопия, офтальмоскопия), проводились: компьютерная периметрия (кинетическая, статическая в режиме «Macula threashold 24-2bs» на аппарате «OCULUS Twinfield»), фундус-снимки (аппарат «TOPCON»), ЭФИ (аппарат «Нейро-МВП»).

Выполнялся расчет среднего суммарного значения поля зрения (N=520°), отклонений показателей палочковой и ритмических ЭРГ (%), средней светочувствительности макулярной области (дБ).

Производили измерение расстояний от макулы до ближайших «костных телец» с последующей оценкой их расположения относительно данных кинетической периметрии, приняв за константу, что 1 мм ≈ 5° (по соотношению горизонтального диаметра ДЗН и среднего горизонтального размера слепого пятна).

Для проверки соответствия анализируемой выборки закону нормального распределения использован критерий Колмогорова — Смирнова. По результатам проверки распределение было близко к нормальному. В связи с этим формат представления данных соответствует M±m.

Результаты. Согласно полученным данным, степень изменения обследуемых параметров состояния органа зрения пациентов различается в выделенных возрастных группах (табл. 2).

При выполнении кинетической периметрии у всех больных наблюдается концентрическое сужение полей зрения. Данные статической периметрии показали в значительной степени снижение светочувствительности в центральных отделах относительно возрастной популяции (рис. 1).

При проведении офтальмоскопии у шести человек из первой группы «костные тельца» отсутствовали (у всех отягощенная наследственность по ТРА), у остальных пациентов они наблюдались на периферии.

В ходе исследования подтверждено, что заболевание затрагивает весь фоторецепторный слой сетчатки, при этом вовлечение колбочкового компонента возрастает по мере прогрессирования заболевания.

В процессе исследования рассматривали зависимость между расположением «костных телец» и степенью сужения поля зрения (рис. 2), при этом приняв за константу, что 1 мм ≈ 5° (по соотношению горизонтального диаметра ДЗН и среднего горизонтального размера слепого пятна). Установлено, что сужение полей зрения возникает раньше, чем изме-

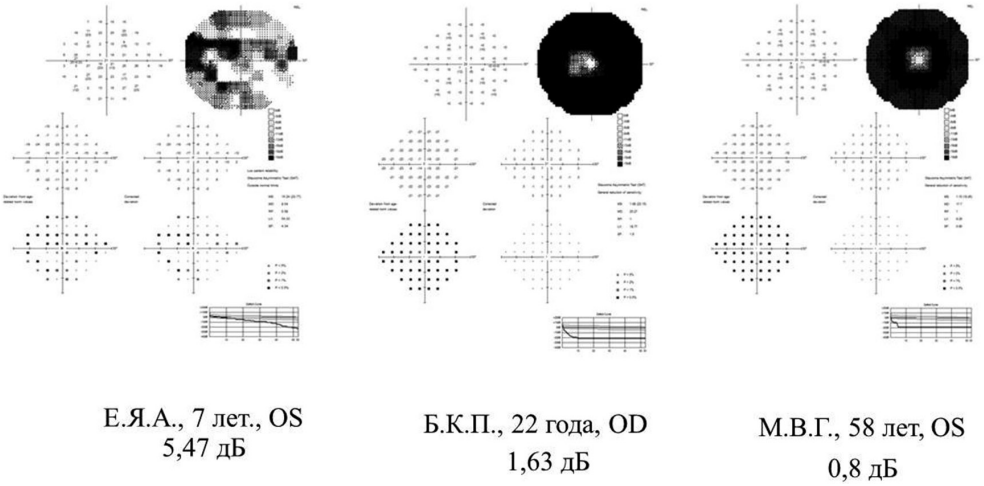

Рис. 1. Примеры данных статической периметрии у пациентов из разных возрастных групп (общая светочувствительность макулярной области указана в дБ)

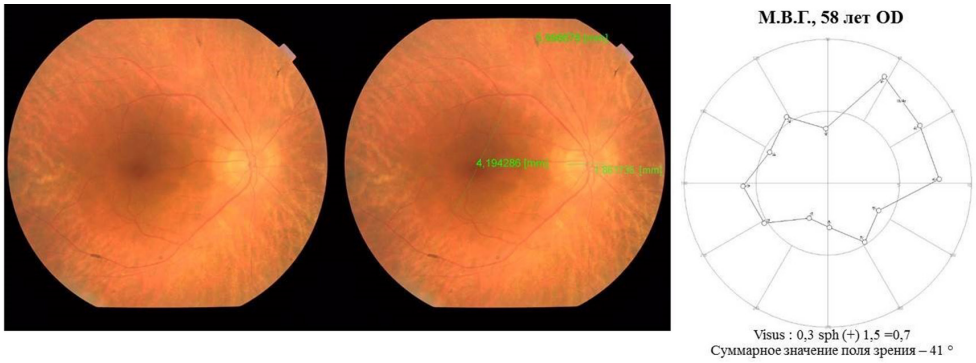

Рис. 2. Пример офтальмологической картины и кинетической периметрии у пациента с ТРА

нения на глазном дне, в среднем разность составила 25,8±5,5°.

При проведении исследования представился показательный клинический семейный случай диагностирования ТРА с маловыраженными офтальмоскопическими проявлениями заболевания. Больные: мать, дочь, сын. Отец и старшая дочь здоровы. У всех диагноз выявлен с трех лет, когда появились жалобы на нарушение сумеречного зрения. Наследственную отягощенность мать отрицает. На момент исследования жалобы полностью соответствовали клинической картине ТРА.

При выполнении визометрии (с коррекцией) получены следующие результаты: острота зрения матери на правом глазу составила 0,6, на левом 0,4; у дочери 1,0; у сына 0,9 на обоих глазах.

При офтальмоскопии у матери имелись множественные отложения пигмента в виде «костных телец» по периферии, сосуды сужены и извиты, ДЗН бледный; у детей сосуды сужены, ДЗН бледно-розовый, «костные тельца» отсутствуют.

По данным кинетической периметрии у всех пациентов выявлено двустороннее концентрическое сужение поля зрения в разной степени: максимальная степень у матери (суммарное значение поля зрения правого глаза составило 84°, левого 75°); у дочери 420°и 358° у правого и левого глаз соответственно; минимальная степень у сына (450° и 494°).

Согласно данным статической периметрии средняя светочувствительность макулярной области составила у матери для правого глаза 2,19 дБ, для левого глаза 1,57 дБ; у дочери 1,5 и 1,1 дБ; у сына 17,29 и 15,47 дБ соответственно (рис. 3).

По результатам ЭФИ у матери и сына выявлены изменения на всем протяжении наружных слоев сетчатки и в зрительных путях, у дочери только в зрительных путях (табл. 3).

Обсуждение. При анализе данных показателей компьютерной периметрии и расположения «костных телец» выявлена лишь возможная зависимость между расположением «костных телец» и сохранившимся периферическим зрением. Важно подчеркнуть, что полученный вывод требует дальнейших исследований с использованием методов статистической обработки результатов и оценкой их достоверности.

В ходе исследования наблюдали, что у части больных заболевание начало активно проявляться после 3–4-й декады жизни, при этом состояние органа зрения у них было лучше, чем у лиц той же возрастной группы, но с началом прогрессирования ТРА с ранних лет (большая часть исследуемых пациентов). Можно предположить, что полученные результаты анализируемых параметров связаны не только с возрастом пациента, но и со временем активного течения заболевания.

Заключение. В ходе исследования выявлена взаимосвязь между следующими показателями: остротой зрения, суммарным значением поля зрения, данными общей и ритмической ЭРГ, светочувствительности.

На основании полученных данных пациентов представленного клинического случая можно заклю-

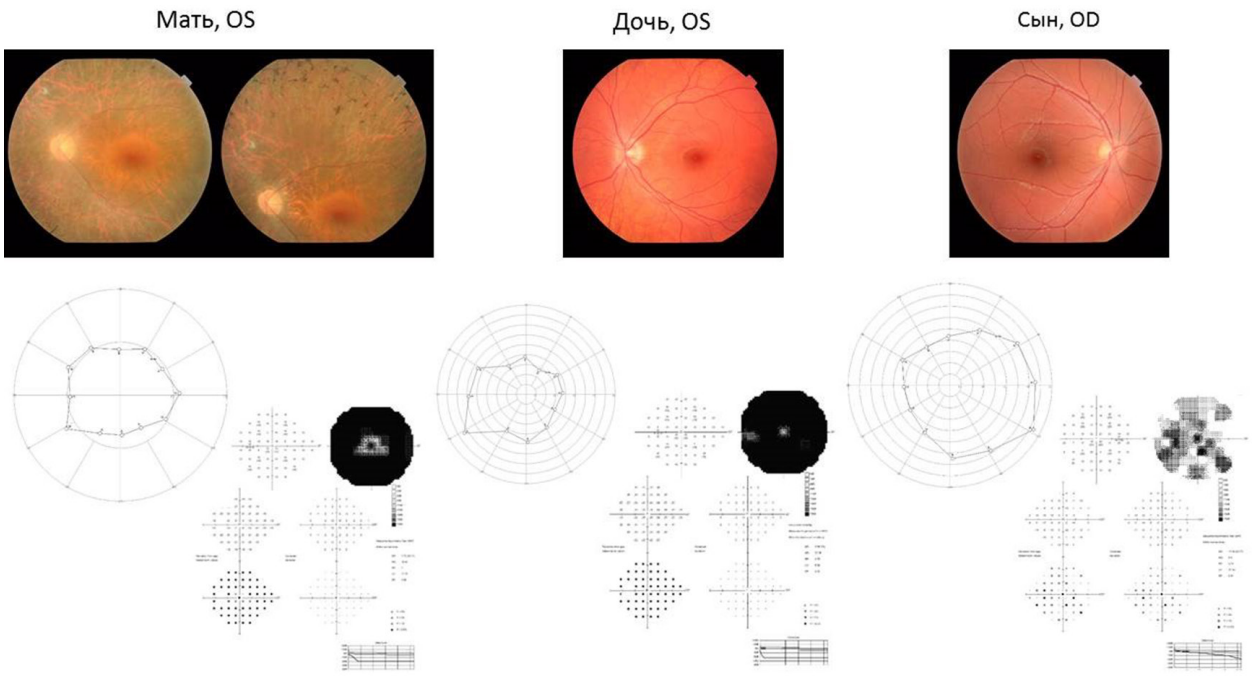

Рис. 3. Офтальмоскопическая картина и данные компьютерной периметрии клинического случая

Таблица 3

Показатели ЭФИ для клинического примера, мкВ (откл., %)

Члены семьи	ЭФИ					
	Зрительные ВП на вспышку, N=10 мкВ		Палочковые ЭРГ, N=90 мкВ		Ритмические ЭРГ, N=32 мкВ	
	OD	OS	OD	OS	OD	OS
Мать	8,06 (откл. 26,7%)	8,02 (откл. 25,4%)	2,72 (откл. 97%)	0,31 (откл. 99,7%)	7,85 (откл. 70,3%)	6,27 (откл. 76,3%)
Дочь	7,47 (откл. 25,3)	7,78 (откл. 22,2%)	166	148	54,6	81,5
Сын	6,86 (откл. 31%)	6,49 (откл. 35,1%)	59,7 (откл. 33,7%)	72,7 (откл. 19,2%)	23,4 (откл. 26,8%)	24,3 (откл. 24,0%)

чить, что наличие отягощенной наследственности, типичной клинической картины (жалобы на снижение зрения в сумеречное и ночное время, концентрическое сужение периферического поля зрения), выявленных изменений на ЭФИ, а также отсутствие «костных телец» на глазном дне позволяют диагностировать у детей ТРА.

Таким образом, в начальном периоде или при наличии атипичной формы заболевания возможно видимое отсутствие морфологического компонента, поэтому важно при первичном осмотре использовать и современные методы инструментальных исследований для уточнения диагноза и дальнейшего ведения пациента, что позволяет увеличить срок оптимального качества жизни и замедлить прогрессирование заболевания.

Конфликт интересов отсутствует.

Авторский вклад: концепция и дизайн исследования — А.А. Нехорошева, Т.С. Попова, Ю.С. Батищева; получение данных — А.А. Нехорошева, Т.С. Попова, И.О. Колбенев; анализ данных, интерпретация результатов, написание статьи — А.А. Нехорошева, Т.С. Попова; утверждение рукописи для публикации — Ю.С. Батищева.

References (Литература)

1. Avetisov SJe, Egorov EA, Moshetova LK. National guidelines for ophthalmology M.: GEOTAR-Media, 2008; 944 p. Russian (Аветисов С. Э., Егоров Е.А., Мошетова Л.К. Офтальмология: национальное руководство. М.: ГЭОТАР-Медиа, 2008; 944 с.).

2. Maubaret C, Hamel C. Genetics of retinitis pigmentosa: metabolic classification and phenotype/genotype correlations it. J Fr Ophtalmol 2005; 28 (2): 71–92.

3. Rivolla C, Sharon D, DeAngetis MM, et al. Retinitis pigmentosa and allied diseases; numerous diseases, genes, and inheritance patterns. Hum Mol Genet 2002; 11: 1219–1227.

4. Shamshinova AM. Hereditary and congenital diseases of the retina and optic nerve. M.: Medicina, 2001; 528 p. Russian (Шамшинова А.М. Наследственные и врожденные заболевания сетчатки и зрительного нерва. М.: Медицина, 2001; 528 с.).

5. Kamenskikh TG, Myshkina EJu, Radchenko EJu, et al. The article presents the results of the treatment of the patient with primary glaucoma by «Retinalamin». Saratov Journal of Medical Scientific Research 2006; 2 (2): 26–29. Russian (Каменских Т.Г., Мышкина Е.Ю., Радченко Е.Ю. и др. Применение препарата «Ретиналамин» в комплексном лечении больных. Саратовский научно-медицинский журнал 2006; 2 (2): 26–29).

6. Egorov EA, Kamenskikh ID, Kamenskikh TG, et al. Effect of dynamic transcranial magnetic therapy and laser stimulation on retinal ganglion cell activity and BDNF levels. The RMJ Clinical Ophthalmology 2016; (1): 19–24. (Егоров Е.А., Каменских И.Д.,

Каменских Т.Г. и др. Влияние динамической транскраниальной магнитотерапии и лазерстимуляции на активность ганглиозных клеток сетчатки и уровень нейротрофических факторов. РМЖ. Клиническая офтальмология 2016; (1): 19–24).

7. Bashkatov AN, Genina JeA, Kamenskih TG, et al. Investigation of Mildronat ® Diffusion in Human Eye Sclera. Izvestiya of Saratov University. New series. Series: Physics. 2016; 16 (3): 167–177. Russian (Башкатов А.Н., Генина Э.А., Каменских Т.Г. и др. Исследование диффузии милдроната® в склере глаза человека. Известия Саратовского университета. Новая серия. Серия: Физика. 2016; 16 (3): 167–177).

8. Ruban JeD. Eye Diseases: Newest reference book. Rostov on/D: Feniks, 2016; 360 p. (Рубан Э.Д. Глазные болезни: новейший справочник. Ростов н/Д: Феникс, 2016; 360 с.).

УДК 617.7–089.5:615.22:616] –053.2 (045) Оригинальная статья

ОСОБЕННОСТИ ПРОВЕДЕНИЯ ОБЩЕЙ АНЕСТЕЗИИ СЕВОФЛУРАНОМ ПРИ ВИТРЕОРЕТИНАЛЬНЫХ ОПЕРАЦИЯХ У ДЕТЕЙ С РАЗЛИЧНЫМИ ЗАБОЛЕВАНИЯМИ И ОФТАЛЬМОХИРУРГИЧЕСКОЙ ПАТОЛОГИЕЙ

С. Н. Пронин *— ФГБОУ ВО «Саратовский ГМУ им. В.И. Разумовского» Минздрава России, клиника глазных болезней, врач-анестезиолог;* ***Н.Ю. Елисеев*** *— ФГБОУ ВО «Саратовский ГМУ им. В.И. Разумовского» Минздрава России, клиника глазных болезней, врач-анестезиолог;* ***А.Ф. Ципящук*** *— ФГБОУ ВО «Саратовский ГМУ им. В.И. Разумовского» Минздрава России, клиника глазных болезней, главный врач, кандидат медицинских наук.*

THE FEATURES OF GENERAL ANESTHESIA BY SEVOFLURAN IN PEDIATRIC VITREORETINAL SURGERY WITH DIFFERENT DISEASES AND OPHTHALMOSURGERAL PATHOLOGIES

S. N. Pronin *— Saratov State Medical University n.a. V.I. Razumovsky of the Ministry of Health of Russia, Clinic of Eye Diseases, Anesthesiologist;* ***N. Yu. Yeliseyev*** *— Saratov State Medical University n.a. V.I. Razumovsky of the Ministry of Health of Russia, Clinic of Eye Diseases, Anesthesiologist;* ***A.F. Tsypyaschuk*** *— Saratov State Medical University n.a. V.I. Razumovsky of the Ministry of Health of Russia, Head of the Clinic of Eye Diseases, Candidate of Medical Science.*

Дата поступления — 16.05.2017 г. Дата принятия в печать — 30.05.2017 г.

Пронин С. Н., Елисеев Н.Ю., Ципящук А.Ф. **Особенности проведения общей анестезии севофлураном при витреоретинальных операциях у детей с различными заболеваниями и офтальмохирургической патологией. Саратовский научно-медицинский журнал 2017; 13 (2): 426–428.**

Цель: клинические исследования проведения ингаляционной анестезии севофлураном в качестве основного анестетика при выполнении витреоретинальных операций у детей с различными заболеваниями. *Материал и методы.* Рассмотрена возрастная группа детей от 3 до 16 лет. Из 76 детей: 18 с неблагоприятным психоэмоциональным статусом, 2 с ДЦП, 2 с бронхиальной астмой, 3 с атопическим дерматитом, 5 с малыми аномалиями развития сердца, 46 соматически здоровы. У всех детей разная офтальмохирургическая патология. *Результаты.* Проведение общей анестезии севофлураном при витреоретинальных операциях у детей с различными заболеваниями и офтальмохирургической патологией показало адекватность и безопасность при хирургических вмешательствах. *Заключение.* Применение севофлурана при проведении витреоретинальных операций у детей с различными заболеваниями является обоснованной и оптимальной схемой в современной офтальмохирургии и анестезиологии.

Ключевые слова: севофлуран, общая детская анестезия.

Pronin SN, Yeliseyev NYu, Tsypyaschuk AF. **The features of general anesthesia by sevofluran in pediatric vitreoretinal surgery with different diseases and ophthalmosurgeral pathologies. Saratov Journal of Medical Scientific Research 2017; 13 (2): 426–428.**

Objective: clinical studies of inhalation anesthesia with sevoflurane as the main anesthetic for various diseases in children with vitreoretinal operations. *Material and Methods.* There was considered the age groups of children from 3 to 16 years old. Among 76 children: 18 with non-prosperrous psycho-emotional statuses, 2 with ICP, 2 with bronchial asthma, 3 with atopic dermatitis, 5 with small anomalies of heart development, 46 were somatically healthy. All of children had different ophthalmosuregery pathology. *Results.* The performing of general anesthesia by sevoflurane at vitreoretinal surgeries of children with the different diseases and ophthalmological pathologies displayed appropriateness and safety during the surgeries. *Conclusion.* The appliance of sevoflurane is the reasonable and optimal scheme in modern ophtalmosurgery and anesthesiology.

Key words: sevoflurane, general pediatric anesthesia.

Введение. При выборе общего обезболивания у детей ингаляционная анестезия обладает большим достоинством перед тотальной внутривенной анестезией. Преимущества: безболезненная индукция в наркоз, хорошая управляемость глубиной анестезией, низкая угроза сохранения сознания во время анестезии, предсказуемый быстрый выход из анестезии. Растворимость анестетика в крови характеризует коэффициент распределения «кровь / газ». Низкий коэффициент распределения «кровь / газ» указывает на низкое сродство анестетика к крови, что является желаемым эффектом, обеспечивающим быстрое изменение глубины анестезии и легкое пробуждение пациента после наркоза. Коэффициент распределения ингаляционных анестетиков в крови ниже у севофлурана [1]: 0,65 по сравнению с изофлураном (1,4) и галотаном (2,5), что говорит о его преимуществах перед данными анестетиками [2]. Влияние на гемодинамику: севофлуран снижает сердечный выброс и системное сосудистое сопротивление, но в значительно меньшей степени, чем галотан; по сравнению с другими анестетиками севофлуран гораз-

Ответственный автор — Пронин Сергей Николаевич
Тел.: 89271368905
E-mail: kamtanvan@mail.ru

Таблица 1

Физико-химические свойства ингаляционных анестетиков [3, 4]

Свойства	Галотан	Севофлуран	Изофлуран	Десфлуран
Влияние на сердечно-сосудистую систему				
Сократимость	↓↓↓	↓	↓	Минимальное
Чсс	↓↓	↓	↑↑	↑↑
Сосудистое сопротивление	↓	↓	↓↓	↓↓
Артериальное давление	↓↓	↓	↓↓	↓↓
«Коронарное обкрадывание»	Нет	Нет	Возможно	Нет
Спланхнический кровоток	↓	Не влияет	Не влияет	Не влияет
Сенситизация к катехоламинам	↑↑↑	Не влияет	Не влияет	Не влияет
Влияние на дыхательную систему				
Частота дыхания	↑	↑↑	↑↑	↑↑
Дыхательный объем	↓	↓	↓↓	↓↓
Pco^2	Не влияет	↑	↑↑	↑↑
Влияние на ЦНС				
Церебральный кровоток	↑↑↑	↑	↑	↑
Потребность мозга в кислороде	↓	↓	↓	↓
ЭЭГ-активность	Подавление	Подавление	Подавление	Подавление
Внутричерепное давление	↑↑	↑	↑	↑↑
Прочие эффекты				
Расслабление матки	Умеренное	Умеренное	Умеренное	Умеренное
Потенцирование миоплегии	Умеренное	Умеренное	Умеренное	Умеренное
Анальгезия	Умеренное	Умеренное	Умеренное	Умеренное

до меньше сенсибилизирует миокард к эндогенным катехоламинам. Среди ингаляционных анестетиков севофлуран является препаратом выбора при проведении общей анестезии у детей, не вызывает раздражения дыхательных путей в отличие от изофлурана, не оказывает выраженного влияния на гемодинамику, менее растворим в крови и тканях, чем галотан и изофлуран, обладает кардиопротективным действием, не обладает гепатотоксичностью в отличие от галотана. В настоящее время севофлуран является близким по своим свойствам к «идеальным ингаляционным анестетикам».

Физико-химические свойства ингаляционных анестетиков представлены в табл. 1.

Витреоретинальная хирургия является наиболее перспективным направлением в хирургической офтальмологии, где хирургические операции проводятся на сетчатке и стекловидном теле. Стандартная трехпортовая методика витрэктомии используется для лечения различных заболеваний органа зрения. Хирург в зависимости от заболевания решает, какой способ или комбинация методик витреоретинальной хирургии более предпочтительны для конкретного пациента. Выбор оптимального анестезиологического пособия, профилактика возможных осложнений на различных этапах анестезии при витреоретинальных операциях нами достигались современными анестезиологическими препаратами. Целями являлись: обеспечение управляемой артериальной гипотонии; избежание гипертензивного синдрома, двигательных реакций, судорог; обеспечение хорошего гемостаза. Борьба с различными осложнениями, учитывая разные заболевания пациентов, а также возможность спровоцировать осложнения общей анестезией, крайне актуальна в процессе развития современной анестезиологии и реаниматологии.

Цель: клинические исследования проведения ингаляционной анестезии севофлураном в качестве основного анестетика при выполнении витреоретинальных операций у детей с различными заболеваниями. Использование севофлурана является оптимальной схемой анестезиологического пособия в современной анестезиологии и отвечает новейшим рекомендациям при выполнении витреоретинальных вмешательств.

Материал и методы. Проведен клинический анализ общей анестезии севофлураном при витреоретинальных операциях у 76 детей с различными заболеваниями и офтальмохирургической патологией. Возраст: от 3 до 16 лет. Все операции проведены в период с 2015 по 2016 г. Как правило, применялась стандартная премедикация, включающая атропина сульфат в дозе 10 мкг/кг, сибазон 0,2 мг/кг, супрастин в дозе 0,25 мг/кг. Индукция в наркоз осуществлялась с помощью внутривенного введения гипнотика пропофола (диприван) в дозе 2–4 мг/кг и миорелаксанта тракриума в дозе 0,3–0,5 мг/кг. Преимущества тракриума перед другими миорелаксантами: инактивация посредством элиминации Хофмана, не оказывает прямого влияния на внутриглазное давление.

Затем проводилась интубация трахеи, после чего хирург выполнял субтеноновую анестезию в нижнем внутреннем квадранте посредством введения 2 мл 0,5% наропина. Дополнительно вводили внутревенно фентанил в дозе 2–5 мкг/кг. У детей младшей возрастной группы не всегда было возможно выполнить

Таблица 2

Сравнительная характеристика при выходе из наркоза

Этап выхода из наркоза	Время, мин	
	Севофлуран (основная группа)	Галотан (контрольная группа)
Экстубация трахеи	13,5±1,5*	20,7±0,9*
Послеоперационное пробуждение	12,4±0,7*	25,95±1,1*
Послеоперационное восстановление функции глотания и защитных рефлексов дыхательных путей	4,5±0,48*	26,05±0,94*
Способность к общению после пробуждения (ответ на команды свести пальцы вместе; ориентация в месте нахождения, году, дате, времени суток)	12,0±0,4*	33.85±0,32*

Примечание:* — различия в сравнении с контрольной группой значимы, p<0,05.

венопункцию. Приходилось выполнять ингаляцию севофлураном через лицевую маску, альвеолярная концентрация составляла от 2–7%. Субтеноновая анестезия обеспечивает обезболивание структур глаза, делает анестезию более безопасной для пациента, дает возможность сэкономить препараты, используемые для общей анестезии, в частности севофлуран, снимает проблемы обезболивания в послеоперационном периоде. Длительность действия наропина 10–12 часов [5]. Контроль за анестезией и дыханием осуществлялся по клинике наркоза и мониторинга: применялись пульсоксиметрия (плетизмограмма, Sat O2, ЧСС), измерения артериального давления (САД, ДАД, СрАД), дыхательной волны, числа дыханий, капнография.

Статистический анализ производился с помощью статистических формул программы Microsoft Excel. Мы вычисляли среднюю величину, среднее квадратичное отклонение, доверительный интервал, t-критерий Стьюдента. Предполагался нормальный закон распределения случайной величины при вычислении доверительного интервала с принятой вероятностью 95%.

Результаты. Применение данной методики проведения анестезии у пациентов разных возрастных групп, заболеваний и офтальмохирургической патологии позволило проводить адекватную общую анестезию на всех этапах оперативного вмешательства. Судорожные реакции и проявления гипертензивного синдрома не отмечались. Проведение общей анестезии у детей с бронхиальной астмой отличалось вниманием к реактивности дыхательных путей (инфекции дыхательных путей, состояние ремиссии данного заболевания). Комбинированное назначение кортикостероидов и агонистов β^2-адренорецепторов улучшает функцию легких, уменьшает риск возникновения стридорозного дыхания после эндотрахеальной интубации, снимает бронхоспазм. У детей с малыми аномалиями развития сердца, обладающих особенностью строения сердечной мышцы, клинически заболевания не проявлялись. Дети с атопическим дерматитом также не вызывали сложностей. Применение севофлурана как основного анестетика в разных нозологических группах при витреохирургических операциях являлось определяющим и оптимальным.

Проведение общей анестезии севофлураном при витреоретинальных операциях у детей с различными заболеваниями и офтальмохирургической патологией показало адекватность и безопасность при хирургических вмешательствах.

Обсуждение. Использование современных препаратов для общей анестезии и данных схем проведения анестезиологического пособия как во время индукции, так и при интраоперационном и послеоперационном ведении пациента позволило избежать многих негативных реакций, присущих другим анестетикам, таким как кетамин, фторотан, тиопентал, которые способны вызвать гипертензивный синдром, повышать внутриглазное давление, двигательные реакции, увеличивать время выхода из наркоза.

Сравнительная характеристика при выходе из наркоза представлена в табл. 2.

Заключение. Описанная схема проведения общего обезболивания дала возможность миновать явления гипертензивного синдрома, повышения внутриглазного давления, возникновения судорожных реакций, что позволяет признать данную схему оптимальной для современной офтальмохирургии.

Конфликт интересов не заявляется.

Авторский вклад: концепция и дизайн исследования, утверждение рукописи для публикации — А.Ф. Ципящук; получение данных и интерпретация результатов — С. Н. Пронин, Н.Ю. Елисеев; анализ данных и написание статьи — С. Н. Пронин.

References (Литература)

1. The instruction of medical appliance of the SEVOFLURANE. Russian (Инструкция по медицинскому применению лекарственного препарата СЕВОФЛУРАН).

2. McCormick B, Nedashkovsky EV, Kuzkov VV. The basic course of anesthesiologists: The guide of the World Federation of Societies of Anaesthesiologists (WFSA). URL: http://far.org.ru/files/Update_in_Anaesthesia_base.pdf (2013). Russian (Маккормик Б., Недашковский Э.В., Кузьков В.В. Базовый курс анестезиолога: Руководство Всемирной федерации общества анестезиологов (WFSA). URL: http://far.org.ru/files/Update_in_Anaesthesia_base.pdf).

3. Lihvantsev VV. The practical guidance to anesthesiology. Moscow, 2001; 552 p. Russian (Лихванцев В.В. Практическое руководство по анестезиологии. М.: ООО «Медицинское информационное агентство», 2011; 552 с.).

4. Bunatyan AA, Mizikova VM. Anesthesiology: national guide. Moscow: GEOTAR-Media, 2011; 1104 p. Russian (Бунатян А.А., Мизикова В.М. Анестезиология: национальное руководство. М.: ГЕОТАР-Медиа, 2011; 1104 с.).

5. Kazaikin VN, Rilov PM. The method of general anesthesia performing by vitreoretinal surgeries / Ekaterinburg's center MNTK "Eye microsurgery": Patent № 2304963 (RU). URL: http://www.ntpo.com/patents_medicine/medicine_12/medicine_1082.shtml.07. Russian (Казайкин В.Н., Рылов П.М. Способ проведения общей анестезии при витреоретинальных операциях / ЗАО «Екатеринбургский центр МНТК "Микрохирургия глаза"»: патент на изобретение (РФ). Опубл. 27.08.2007. URL: http://www.ntpo.com/patents_medicine/medicine_12/medicine_1082.shtml.07).

УДК 612.842.6:616.12–008.331] –047.36:788:7.071 (045) Оригинальная статья

МОНИТОРИНГ ВНУТРИГЛАЗНОГО И АРТЕРИАЛЬНОГО ДАВЛЕНИЯ У МУЗЫКАНТОВ ДУХОВОГО ОРКЕСТРА

Т. В. Рязанцева *— ФГБОУ ВО «Саратовский ГМУ им. В. И. Разумовского» Минздрава России, доцент кафедры глазных болезней, кандидат медицинских наук;* ***Н. С. Рязанцев —*** *ФГБОУ ВО «Саратовский ГМУ им. В. И. Разумовского» Минздрава России, ординатор кафедры глазных болезней.*

INTRAOCULAR AND BLOOD PRESSURE MONITORING OF THE SPIRITUAL ORCHESTRA MUSICIANS

T. V. Ryazantseva *— Saratov State Medical University n.a. V. I. Razumovsky, Department of Eye Diseases, Associate Professor, Candidate of Medical Sciences;* ***N. S. Ryazantsev*** *— Saratov State Medical University n.a. V. I. Razumovsky, Resident at the Department of Eye Diseases.*

Дата поступления — 16.05.2017 г. Дата принятия в печать — 30.05.2017 г.

Рязанцева Т. В., Рязанцев Н. С. **Мониторинг внутриглазного и артериального давления у музыкантов духового оркестра. Саратовский научно-медицинский журнал 2017; 13 (2): 429–431.**

Цель: выявить возможные глаукоматозные изменения и проанализировать динамику внутриглазного и артериального давления во время игры у музыкантов духового оркестра. *Материал и методы.* Под наблюдением находились 80 музыкантов в возрасте от 20 до 76 лет, с профессиональным стажем от 5 до 50 лет. Проводились следующие обследования: визометрия, кинетическая периметрия, офтальмоскопия глазного дна, тонометрия по Маклакову, измерение артериального давления (АД) и бесконтактная транспальпебральная тонометрия (Ро). Оценивалась динамика давления во время игры на духовых инструментах. *Результаты.* В обследованной группе случаев глаукомы выявлено не было. В процессе игры у всех музыкантов на первой минуте отмечался подъем Ро в среднем до 29,25 ±0,53 мм рт.ст. с постепенным снижением через пять минут до 24,12±0,51 и полной нормализацией до 15,57±0,53 мм рт.ст. через 15 минут. Незначительно повышалось АД, приходя в норму через 5 минут после окончания игры. *Заключение.* В течение первых минут игры на духовых инструментах у музыкантов происходит повышение артериального и внутриглазного давления вследствие активации симпатоадреналовой системы, что приводит к запуску каскада адаптационных изменений и, как следствие этого, к полной нормализации. Подобные систематические профессиональные нагрузки могут являться фактором, способствующим развитию глаукомы, поэтому очевидна необходимость регулярных профилактических осмотров у офтальмолога.

Ключевые слова: глаукома, музыканты духового оркестра.

Ryazantseva TV, Ryazantsev NS. **Intraocular and blood pressure monitoring of the spiritual orchestra musicians. Saratov Journal of Medical Scientific Research 2017; 13 (2): 429–431.**

Objective: to reveal glaucomatous changes and to analyze the intraocular and blood pressure dynamics of a spiritual orchestra musicians during playing their instruments. *Material and Methods*. Under supervision were 80 musicians aged from 20 to 76 years, with a professional experience from 5 to 50 years. The following examinations were carried out: visometry, kinetic perimetry, ophthalmoscopy of the fundus, Maklakov tonometry, blood pressure measurement (BP) and non-contact transpalpebral tonometry (Po). The dynamics of pressure was evaluated while playing the wind instruments. *Results*. In the examined group of cases, glaucoma was not identified. During the first minute of playing the IOP (Po) of all musicians was observed to rise to an average of 29.25±0.53 mm Hg with a gradual decrease in five minutes to 24.12±0.51 and full normalization to 15.57±0.53 mm Hg after 15 minutes. Arterial BP rose slightly and came back to normal 5 minutes after the end of playing. *Conclusion*. During the first minutes of playing the wind instruments, the musicians have an increase of BP and IOP due to the activation of the sympathoadrenal system, which leads to the launch of a cascade of adaptive changes, and as a result to full normalization. Such systematic occupational loads may be a contributing factor in the development of glaucoma, which necessitates regular preventive examinations by an ophthalmologist.

Key words: glaucoma, musicians of a brass band.

Введение. «Слова иногда нуждаются в музыке, но музыка не нуждается ни в чем», — утверждал великий норвежский композитор Эдвард Григ. К сожалению, владение высоким искусством нередко сопряжено для музыкантов с достаточно серьезными рисками. По данным статистики, во всем мире около 90 % музыкантов имеют профессиональные заболевания. Многие выдающиеся музыканты, как известно, страдали профессиональными заболеваниями рук, среди них С. Рахманинов, А. Т. Нейгауз, С. Скрябин и другие. Роберт Шуман, к примеру, вынужден был даже прекратить игру на рояле и сосредоточиться на сочинении музыки.

Музыканты-духовики, ставшие объектом наших исследований, по данным литературы, чаще всего страдают варикозным расширением вен брюшной полости и нижних конечностей, скрытой эмфиземой, дискинезией пальцев рук [1, 2]. При воспроизведении даже в течение нескольких секунд громких звуков музыканты могут испытывать головокружение, что особенно характерно для исполнителей на медных духовых инструментах [3]. Важным фактором риска является потенциальное развитие глаукомы. Это обусловлено сужением кровеносных сосудов шеи, головы, грудной полости, провоцирующим повышение артериального и внутриглазного давления (ВГД) [4]. В 1704 г. итальянским анатомом А. Вальсальвой был описан маневр, который часто встречается в повседневной жизни при различных физических напряжениях, в том числе и при игре на духовых инструментах при исполнении длинных нот и фраз на одном выдохе [5–7]. Классическая проба Вальсальвы заключается в форсированном выдохе либо выдохе при закрытой голосовой щели, когда испытуемый выдыхает в трубку, соединенную с манометром, создавая давление 40 мм рт.ст. В результате этого стремительно, в среднем на 40 мм рт.ст., повышается внутригрудное и внутрибрюшное давление. Маневр Вальсальвы

Ответственный автор — Рязанцева Татьяна Владимировна
Тел.: +79172105875
E-mail: tvroko@gmail.com

Таблица 1

Динамика средних показателей проведенного обследования

Проведенные обследования	До репетиции (n=80)	После репетиции (n=80)
Периметрия	Границы полей зрения в пределах физиологической нормы	Не проводилась
Визометрия	0,8±0,17	Не проводилась
Офтальмоскопия ДЗН	Глаукоматозных изменений не выявлено	Не проводилась
Измерение АД	Систолическое давление 120,3±10,5 мм рт.ст.	Систолическое давление 137,3±15,1 мм рт.ст.
	Диастолическое давление 73,5±7,2 мм рт.ст.	Диастолическое давление 81,2±15,1 мм рт.ст.
Тонометрия по Маклакову, ВГД	19,1±0,47 мм рт.ст.	22,4±0,51 мм рт.ст.
Бесконтактная транспальпебральная тонометрия, истинное ВГД,Ро	15,1±0,65 мм рт.ст.	15,5±0,53 мм рт.ст.

приводит к временному повышению артериального и центрального венозного давления, к увеличению общего объема внутриглазных сосудов и, как следствие, к повышению ВГД. При ультразвуковой биомикроскопии зарубежными авторами зафиксировано увеличение толщины собственно сосудистой оболочки глаза при повышении ВГД, что подтверждает гипотезу о возрастающей нагрузке на ее сосуды [8]. Факт колебания ВГД при длительном удержании высоких нот у музыкантов, играющих на духовых инструментах, подтвержден исследованиями зарубежных авторов [9]. Тем не менее, все же остается неясным, насколько часто это приводит к развитию глаукомы.

Цель: выявить возможные глаукоматозные изменения, а также проанализировать динамику внутриглазного и артериального давления во время игры у музыкантов духового оркестра.

Материал и методы. Под наблюдением находились 80 музыкантов (160 глаз), играющих на медных и деревянных духовых инструментах. Возраст от 20 до 76 лет, соматически здоровы, профессиональный стаж от 5 до 50 лет. До начала репетиции проводились следующие обследования: визометрия, кинетическая периметрия, офтальмоскопия, тонометрия по Маклакову, измерение артериального давления (АД), истинного внутриглазного давления (Ро) — бесконтактная транспальпебральная тонометрия (ИГД-2). Во время игры на духовых инструментах (на 1, 5 и 15-й минутах) проводили бесконтактную транспальпебральную тонометрию. После окончания репетиции измеряли артериальное давление, проводили транспальпебральную тонометрию и тонометрию по Маклакову.

Статистическая обработка данных включала проверку на нормальность распределения (распределение было близко к нормальному), описательную статистику (расчет средней арифметической и ошибки средней), проверку достоверности различий средних (критерий Стьюдента).

Результаты. В обследованной группе музыкантов не выявлено больных, страдающих глаукомой. При анализе динамики средних показателей артериального и внутриглазного давления до и после нагрузки не установлено статистически достоверной разницы. Результаты исследования представлены в табл. 1.

Систолическое и диастолическое АД повышалось после нагрузки: от 120,3±10,5 мм рт.ст. ($p<0,0001$) и 73,5±7,2 мм рт.ст. ($p<0,0001$) до 137,3±15,1 мм рт.ст. и 81,2±15,1 мм рт.ст. соответственно. После прекращения игры АД возвращалось к исходным значениям: 120,7±13,7 мм рт.ст. и 72,4±9,5 мм рт.ст. ($p<0,0001$) через 5 минут.

При транспальпебральной тонометрии в процессе игры у всех музыкантов на первой минуте отмечался подъем Ро в среднем до 29,2±0,53 мм рт.ст. Через пять минут давление постепенно снижалось до 24,1±0,51 и к 15-й минуте полностью приходило в норму: 15,5±0,53 мм рт.ст. (разница достоверна $p<0,05$). Полученные данные представлены в табл. 2, 3.

Обсуждение. Помимо оценки средних показателей динамики давления до, во время и после нагрузки, в результате проведенного исследования зафиксирован более выраженный подъем истинного ВГД у исполнителей, играющих на медных духовых инструментах, на первой минуте нагрузки до 34,1±0,5, у исполнителей на деревянных инструментах до 28,2±0,35 мм рт.ст. ($p<0,05$). Установлено, что у музыкантов, играющих на медных инструментах, повышение давления происходит при воспроизведении звуков высокой и средней частоты, а у исполнителей на деревянных инструментах — только высокой частоты.

При сравнении динамики АД отмечен более выраженный подъем давления также у исполнителей, играющих на медных инструментах, и он превышал значения во второй группе (деревянных инструментов) в среднем на 20,1±0,45 мм рт.ст., что обусловлено большим сопротивлением при выдохе. Таким образом, в процессе исследования мы на практике нашли подтверждение явлению, описанному А. Вальсальвой еще три века назад. Полученные результаты согласуются с исследованиями зарубежных авторов [10] и позволяют утверждать, что кумулятивный эффект долговременного прерывистого повышения ВГД во время высокого сопротивления при выдохе может привести к глаукомным изменениям.

Выводы:

1. В течение первых минут игры на духовых инструментах у музыкантов происходит повышение артериального и внутриглазного давления вследствие активации симпатоадреналовой системы, что приводит к запуску каскада адаптационных изменений и, как следствие, к полной нормализации давления.

2. В результате проведенного обследования не выявлено случаев глаукомы, однако стоит помнить, что подобные профессиональные нагрузки могут являться фактором, способствующим развитию

Таблица 2

Динамика истинного ВГД (Po) при нагрузке у исполнителей на деревянных музыкальных инструментах, мм рт.ст.

Музыкальные инструменты	Частотный диапазон, Гц	ВГД (Po) на 1-й минуте	ВГД (Po) на 5-й минуте	ВГД (Po) на 15-й минуте
Габой (n=9)	230–1480	30,1±0,43	26,2±0,17	17,2±0,22
Фагот (n=8)	60–630	31,2±0,51	27,5±0,24	18,3±0,41
Флейта (n=10)	240–2300	28,3±0,33	24,3±0,31	15,4±0,37
Кларнет (n=11)	140–1980	26,1±0,43	21,7±0,25	13,2±0,19
Саксофон (n=7)	138–830	25,2±0,25	20,2±0,31	12,8±0,22

Таблица 3

Динамика истинного ВГД (Po) при нагрузке у исполнителей на медных музыкальных инструментах, мм рт.ст.

Музыкальные инструменты	Частотный диапазон, Гц	ВГД (Po) на 1-й минуте	ВГД (Po) на 5-й минуте	ВГД (Po) на 15-й минуте
Труба (n=10)	160–990	37,1±0,15	26,2±0,17	17,2±0,22
Валторна (n=7)	60–740	35,2±0,23	27,5±0,24	18,3±0,41
Тромбон (n=11)	80–500	33,1±0,14	24,3±0,31	15,4±0,37
Туба (n=7)	45–320	31,1±0,23	21,7±0,25	13,2±0,19

заболевания. Следовательно, очевидна необходимость регулярного профилактического осмотра у офтальмолога.

Конфликт интересов не заявляется.

Авторский вклад: концепция и дизайн исследования, утверждение рукописи для публикации — Т. В. Рязанцева; получение данных и интерпретация результатов, анализ данных и написание статьи — Т. В. Рязанцева, Н. С. Рязанцев.

References (Литература)

1. Bouhuys A. Lung. Volumes and breathing patterns in wind instrument players. J Appl Physiol 1964; 19: 967–975.
2. Herer B. Music and respiratory pathology. Rev Mal Respir 2001; 18: 115–122.
3. Faulkner M, Sharpey-Schafer EP. Circulatory effects of trumpet playing. Br Med J 1959; 1: 685–686.
4. Klein BE, Klein R, Knudtson MD. Intraocular pressure and systemic blood pressure: longitudinal perspective: the Beaver Dam Eye Study. Br J Ophthalmolgy 2005; 89: 284–287.
5. Borgia JF, Horvath SM, Dunn FR, et al. Some physiological observations on French horn musicians. J Occup Med 1975; 17: 696–701.
6. Dimsdale JE, Nelesen RA. French-horn hypertension. N Engl J Med 1995; 333: 326–327.
7. Harris LR.Horn playing and blood pressure. Lancet 1996; 348: 1042.
8. Schuman JS, Massicotte EC, Connolly S, et al. Increased intraocular pressure and visual field defects in high resistance wind instrument players. Ophthalmology 2000; 107: 127–133.
9. Bulpitt CJ, Hodes C, Everitt MG. Intraocular pressure and systemic blood pressure in the elderly. Br J Ophthalmol 1975; 59: 717–720.
10. Schmidtmann G, Jahnke S, Seidel EJ, et al. Intraocular pressure fluctuations in professional brass and woodwind musicians during common playing conditions Graefes Arch Clin Exp Ophthalmol 2011; 249: 895–901.

УДК 617.713–007.64–617.713–089 Оригинальная статья

ОПЫТ ПРИМЕНЕНИЯ МОДИФИЦИРОВАННОЙ МЕТОДИКИ ЛЕЧЕНИЯ ПРОГРЕССИРУЮЩЕГО КЕРАТОКОНУСА НА ОСНОВЕ КРОССЛИНКИНГА РОГОВИЧНОГО КОЛЛАГЕНА С ФЕМТОСЕКУНДНЫМ ФОРМИРОВАНИЕМ ИНТРАСТРОМАЛЬНОГО КАРМАНА

Е. Г. Солодкова *— ФГАУ «МНТК “Микрохирургия глаза” им. акад. С. Н. Федорова» Минздрава России, Волгоградский филиал, заведующая офтальмологическим отделением коррекции аномалий рефракции, кандидат медицинских наук;* ***В. П. Фокин*** *— директор ФГАУ «МНТК “Микрохирургия глаза” им. акад. С. Н. Федорова» Минздрава России, Волгоградский филиал, заслуженный врач Российской Федерации, профессор, доктор медицинских наук.*

EXPERIENCE OF MODIFIED PROCEDURE TREATMENT OF PROGRESSIVE KERATOCONUS BASED ON CORNEAL COLLAGEN CROSS-LINKING WITH FEMTOSECOND FORMATION OF INTRASTROMAL POCKET

E. G. Solodkova *— “Eye Microsurgery” n.a. academician S. N. Fedorov, Volgograd branch, Head of the department of correction of refractive anomalies, Candidate of Medical Sciences;* ***V. P. Fokin*** *— “Eye Microsurgery” n.a. academician S. N. Fedorov, Volgograd branch, Professor, Doctor of Medicine, Director, Honored doctor of the Russian Federation.*

Дата поступления — 10.03.2017 г. Дата принятия в печать — 30.05.2017 г.

***Солодкова Е.Г., Фокин В.П.* Опыт применения модифицированной методики лечения прогрессирующего кератоконуса на основе кросслинкинга роговичного коллагена с фемтосекундным формированием интрастромального кармана. Саратовский научно-медицинский журнал 2017; 13 (2): 431–434.**

Цель: анализ клинико-функциональных результатов, гистоморфологических изменений роговиц при применении метода кросслинкинга роговичного коллагена с фемтосекундным формированием интрастромального кармана. *Материал и методы*. Обследованы 20 пациентов (20 глаз), которые были оперированы по поводу прогрессирующего кератоконуса 1–2-й стадии с периферическим расположением зоны максимальной кератэктазии с помощью кросслинкинга роговичного коллагена с фемтосекундным формированием интрастромального кармана для введения фотосенсибилизатора и локальным ультрафиолетовым облучением. *Результаты*. В результате отмечалось уменьшение продолжительности операции, снижение степени выраженности болевого синдрома в раннем послеоперационном периоде. *Заключение.* Этот метод позволяет повысить безопасность лечения кератоконуса, уменьшить риск развития послеоперационных осложнений.

Ключевые слова: кератоконус, кросслинкинг роговичного коллагена.

***Solodkova EG, Fokin VP.* Experience of modified procedure treatment of progressive keratoconus based on corneal collagen cross-linking with femtosecond formation of intrastromal pocket. Saratov Journal of Medical Scientific Research 2017; 13 (2): 431–434.**

Aim: analysis of clinical and functional results, histomorphological changes of corneas in the application of the method of corneal collagen crosslinking with the formation of a femtosecond intrastromal pocket. *Material and Methods*. We studied 20 patients (20 eyes) that were operated for progressive keratoconus (1–2 stage) with a peripheral zone of maximum ectasia arrangement via corneal collagen cross-linking with femtosecond formation of intrastromal pocket for introduction of a photosensitizer and local ultraviolet radiation. *Results.* The result was a decrease of surgery duration and reduction of the severity of pain in the early postoperative period. *Conclusion*. This method allows to increase the safety of the treatment of keratoconus, reducing the risk of postoperative complications.

Key words: keratoconus, corneal collagen cross-linking.

Введение. Кератоконус является прогрессирующим, невоспалительным, двусторонним (но обычно асимметричным) заболеванием роговицы, которое характеризуется истончением, ослаблением и эктазией ее параксиальных зон, что приводит к искажению роговичной поверхности [1]. Идея использования малоинвазивного метода лечения прогрессирующего кератоконуса начальных стадий появилась у группы исследователей Дрезденского технического университета, а также Института рефракционной и глазной хирургии Цюрихского университета. Разработанный при этом метод остановки прогрессирования кератоконуса получил название кросслинкинга роговичного коллагена (КРК) [2]. Метод заключается в перекрестном связывании коллагена роговицы, что достигается путем фотополимеризации ее стромальных волокон при комбинированном воздействии фотосенсибилизатора — 0,1%-го раствора рибофлавина и ультрафиолетового (УФ) излучения с длиной волны 365 нм, и выполняется с проведением полной механической деэпителизации зоны роговицы диаметром 7–9 мм, что обеспечивает глубокое проникновение рибофлавина в строму роговицы.

Недостатками классической методики являются длительный болевой синдром в раннем послеоперационном периоде, риск развития инфекционных осложнений за счет нарушения эпителиального барьера роговицы, различные нарушения процесса реэпителизации.

B. Wachler в 2004 г. и R. Pinelli в 2007 г. предложили технику трансэпителиального КРК с предварительными инстилляциями консерванта бензалкония хлорида для ослабления межклеточных связей эпителиоцитов. Однако последующие исследования показали, что неповрежденный базальный слой эпителия роговицы не позволяет проникать крупным молекулам рибофлавина в строму роговицы на необходимую глубину, что может ослабить ожидаемый эффект КРК [3, 4].

В 2008 г. группой авторов предложена методика пропитывания роговицы раствором рибофлавина из интрастромального кармана, сформированного с помощью фемтосекундного (ФС) лазера. Это методика фемтокросслинкинга [5]. Метод кросслинкинга без удаления эпителия с фемтосекундным формированием интрастромального кармана для введения 0,1%-го раствора рибофлавина в декстране и локальным ультрафиолетовым облучением был усовершенствован и начал применяться в Чебоксарском филиале ФГАУ «МНТК “Микрохирургия глаза” им. акад. С. Н. Федорова» Минздрава России. Экспериментальные и клинические исследования показали эффективность и безопасность методики фемтокросслинкинга [6–9].

В соответствии с приказом ФГАУ «МНТК “Микрохирургия глаза” им. акад. С. Н. Федорова» Минздрава России от 25 октября 2016 г. №221 «О плановых объемах оказания медицинской помощи в рамках клинической апробации методов профилактики, диагностики, лечения и реабилитации на 2016 год» и приказом ФГАУ «МНТК “Микрохирургия глаза” им. акад. С. Н. Федорова» Минздрава России от 29 июля 2016 г. №176 в клинике Волгоградского филиала с 2016 г. для лечения прогрессирующего кератоконуса начальных стадий в соответствии с показаниями также применяется методика кросслинкинга роговичного коллагена с фемтосекундным формированием интрастромального кармана для введения фотосенсибилизатора и локальным ультрафиолетовым облучением.

Данное исследование одобрено Этическим комитетом Волгоградского филиала ФГАУ «МНТК “Микрохирургия глаза” им. акад. С. Н. Федорова» Минздрава России от 26 августа 2016 г., протокол заседания №3.

Цель: провести анализ клинико-функциональных результатов, а также гистоморфологических изменений роговиц при применении метода кросслинкинга роговичного коллагена с фемтосекундным формированием интрастромального кармана для введения фотосенсибилизатора и локальным ультрафиолетовым облучением.

Материал и методы. Наблюдалась группа пациентов, оперированных по поводу прогрессирующего кератоконуса 1–2-й стадии (по классификации Amsler — Krumeich) с периферическим расположением зоны максимальной кератэктазии методом кросслинкинга роговичного коллагена с фемтосекундным

Ответственный автор — Солодкова Елена Геннадиевна
Тел.: 89044000701
E-mail: solo23el@mail.ru

формированием интрастромального кармана для введения фотосенсибилизатора и локальным ультрафиолетовым облучением в рамках клинической апробации метода лечения — 20 человек (20 глаз). Средний возраст группы 27 лет (от 20 до 35 лет), 19 мужчин (95%), 1 женщина (5%). С 1-й стадией кератоконуса по Amsler — 16 глаз (80%), со 2-й стадией кератоконуса — 4 глаза (20%).

Все пациенты обследованы перед операцией не ранее 1 месяца (1-й визит), при выписке на 1–5-й день после операции (2-й визит), а также через 1 и 6 месяцев после операции (3-й и 4-й визит). Проведено обследование, включающее исследование некорригированной (НКОЗ) и корригированной остроты зрения (КОЗ), кератотопографию с анализом элевационных карт по данным шаймпфлюг-анализатора роговицы Sirius (Schwind, Германия) и определением среднего значения кератометрии Kavg, максимального значения кератометрии на вершине кератоконуса Kmax, величины задней элевации роговицы, оптическую когерентную томографию роговицы с определением глубины залегания демаркационной линии, а также конфокальную микроскопию с подсчетом плотности эндотелиальных клеток и балльной оценкой таких гистоморфологических изменений, как степень выраженности эпителиопатии, клеточной активации и явлений фиброплазии после проведенного лечения.

Этап формирования роговичного кармана проводился при помощи фемтосекундного лазера FS-200 Wave Light (Alcon, Германия) посредством двухэтапной резекции, при этом сначала производится кольцевой разрез (тоннель) на глубине 150 мкм, внутренним диаметром 4,0 мм и внешним 9,0 мм, а затем входной разрез в радиальном направлении, от 0° для левого глаза до 180° для правого, длиной 2,5 мм, начиная на глубине тоннеля и заканчивая на наружной поверхности роговицы с последующим введением 0,1%-го раствора рибофлавина в декстране в тоннель и локальным ультрафиолетовым облучением.

Этап ультрафиолетового облучения осуществлялся с помощью прибора для кросслинкинга роговичного коллагена «UV–X версия 1000» («IROC AG», Швейцария). Для проведения локального ультрафиолетового воздействия центр используемых диафрагм прибора был закрыт металлическим диском диаметром 4,0 мм.

Статистическая обработка вариационных рядов проводилась с использованием прикладных компьютерных программ Microsoft Exel 2003, StatPlus 2009 и включала подсчет средних арифметических величин (M) и стандартных ошибок средних арифметических (m), стандартного отклонения (σ). В работе использовались методы параметрической статистики (t-критерий Стьюдента), так как распределение было близко к нормальному. Статистически достоверными признавались различия, при которых уровень достоверности (p) составлял более 95,0% ($p<0,05$) либо более 99,0% ($p<0,01$), в остальных случаях различия признавались статистически недостоверными ($p>0,05$).

Результаты. Средняя продолжительность операций составила 42,0±4,0 минуты, этапа насыщения роговицы раствором рибофлавина 7,0±3,0 минуты. Кратность инстилляции раствора анестетика составила 3,5±1,0 раза в течение всей операции.

В раннем послеоперационном периоде продолжительность субъективного дискомфорта в виде светобоязни, слезотечения, чувства инородного тела составила 4,0±1,0 часа. Случаев возникновения необходимости медикаментозного купирования болевого синдрома приемом анальгетиков отмечено не было. Всем пациентам в раннем послеоперационном периоде назначались инстилляции антибиотика, нестероидного противовоспалительного препарата и корнеопротекторов в течение 10 дней.

В послеоперационном периоде на 2-м визите отмечено снижение средних показателей НКОЗ и КОЗ, что связано с наличием транзиторного отека эпителия, поверхностной и средней стромы роговицы, более выраженного в параоптической зоне. К сроку наблюдения 1 месяц (3-й визит) отмечалось незначительное повышение НКОЗ и КОЗ относительно дооперационного уровня, что связано с восстановлением прозрачности роговицы в оптической зоне. В дальнейшем сохранилась тенденция к повышению НКОЗ и МКОЗ.

На всех сроках наблюдения отмечалось постепенное понижение значений Kmax и Kavg а также величины задней элевации роговицы по сравнению с дооперационными значениями. Статистически достоверными различия средних значений исследуемых показателей были на сроке наблюдения 6 месяцев (таблица).

Динамика изменений клинико-функциональных и морфологических показателей у пациентов с кератоконусом 1–2-й стадии после локального фемтокросслинкинга (n=20), M±σ

Метод операции	Параметры	До операции	1–5-й день после операции	1 месяц после операции	6 месяцев после операции
		M±σ	M±σ	M±σ	M±σ
Локальный фемтокросслинкинг	НКОЗ	0,43±0,19*	0,33±0,09*	0,53±0,09**	0,63±0,09**
	КОЗ	0,63±0,09*	0,53±0,10*	0,67±0,09*	0,77±0,09**
	Kmax, D	54,8±2,32*	53,9±2,16*	53,0±2,16*	49,0±2,16**
	Kavg, D	46,15±1,18*	44,6±1,90*	43,8±2,05*	42,8±2,05*
	Задняя элевация, мкм	56,0±4,20*	55,0±3,20*	49,0±4,10**	45,0±3,50**
	Глубина демаркационной линии, мкм	-	-	260,3±21,1	240,3±17,1
	Пахиметрия в зоне эктазии, мкм	466±12,20*	466,1±15,90*	459,6±11,5*	471±10,50*

Примечание: различия между средними значениями, отмеченные знаками * и **, статистически достоверны ($t>2,0$; $P<0,05$).

Значения пахиметрии роговицы на 1–5-й день после операции в месте облучения не изменились. К 1-му месяцу отмечалось снижение пахиметрических показателей, что свидетельствовало о начале компактизации роговицы.

По данным ОКТ переднего отрезка демаркационная линия на 2-м визите (1–5-й день после операции) не определялась, хорошо визуализировалась только к 1-му месяцу после операции.

ПЭК оставалась неизменной на всех сроках наблюдения.

При оценке гистоморфологических изменений обращает на себя внимание различная их степень выраженности в центральной и периферической зоне роговицы, соответствующей сформированному интрастромальному каналу.

В раннем послеоперационном периоде (1–5-й день после операции) в центральной зоне роговицы диаметром до 4,0 мм при проведении конфокальной микроскопии отмечались единичные (до 10) псевдокератинизированные эпителиоциты, активированные стромальные кератоциты. Элементов фиброплазии отмечено не было. В параоптической зоне (наружный диаметр до 9,0 мм) в сроке 1–5-й день после операции отмечалось выраженное снижение прозрачности экстрацеллюлярного матрикса за счет стромального отека, появление зон разрежения кератоцитов за счет воздействия энергии фемтосекундного лазера, большого количества активированных кератоцитов. В более поздние сроки наблюдения (1 и 6 месяцев) описанные гистоморфологические изменения в параоптической зоне нивелировались, но отмечались умеренно выраженные явления фиброплазии.

При проведении операций методом кросслинкинга роговичного коллагена с фемтосекундным формированием интрастромального кармана для введения фотосенсибилизатора и локальным ультрафиолетовым облучением, а также на сроках наблюдения осложнений не отмечалось.

Обсуждение. Данный метод кросслинкинга роговичного коллагена с фемтосекундным формированием интрастромального кармана для введения фотосенсибилизатора и локальным ультрафиолетовым облучением позволяет сократить продолжительность операции и ускорить реабилитацию пациентов, однако требуется проведение дальнейшей сравнительной научно-исследовательской работы для оценки возможного влияния интрастромального разреза на биомеханику роговицы и течение кератоконуса в сравнении с классической методикой проведения кросслинкинга роговичного коллагена.

Заключение. Метод кросслинкинга роговичного коллагена с фемтосекундным формированием интрастромального кармана для введения фотосенсибилизатора и локальным ультрафиолетовым облучением позволяет повысить безопасность лечения кератоконуса, уменьшить риск развития послеоперационных осложнений пациентов.

Конфликт интересов не заявляется**.**

Авторский вклад: концепция и дизайн исследования, анализ и интерпретация результатов, утверждение рукописи для публикации — В. П. Фокин, Е. Г. Солодкова; получение и обработка данных — Е. Г. Солодкова; написание статьи — Е. Г. Солодкова.

References (Литература)

1. Rabinowitz YS. Keratokonus. Survey of ophthalmology 1998; 42: 297–319.

2. Wollensak G, Spoerl E, Seiler T. Riboflavin ultrafiolet-A-induced collagen cross-linking for the treatment of keratoconus. Am J Ophthalmo. 2003; 135 (5): 620–627.

3. Pinelli R. C3-R treatment opens new frontiers for keratoconus and corneal ectasia. Eyeword 2007; 34: 36–39.

4. Pinelli R, Marzouky MM, El-Shawaf HI. Tensoactive-mediated transepithelial corneal cross-linking: first laboratory report. European Ophthalmic Review 2009; 3 (2): 67–70.

5. Krueger RR, Ramos-Esteban JC, Kannellopoulos AJ. Staged intrastromal delivery of riboflavin with UVA cross-linking in advanced bullos keratopathy: laboratory investigation and first clinical case. J Refract Surg 2008; 24 (7): 730–736.

6. Kostenev SV, Chernykh VV. Femtosecond Laser Surgery: Principles and Application in Ophthalmology. Novosibirsk: Nauka, 2012; 141 p. Russian (Костенев С. В., Черных В. В. Фемтосекундная лазерная хирургия: принципы и применение в офтальмологии. Новосибирск: Наука, 2012; 141 с.).

7. Zotov VV, Salnikov VV, Pozdeyeva NA. Changes in the ultrastructure of the corneal stroma after crosslinking. Practice of medicine 2012; 1 (4): 95–96. Russian (Зотов В. В., Сальников В. В., Поздеева Н. А. Изменения ультраструктуры стромы роговицы после проведения кросслинкинга. Практическая медицина 2012; 1 (4): 95–96).

8. Zotov VV, Pashtaev NP, Larionov EV, Pozdeyeva NA, Anisimov SI. A comparative histochemical study of the structure of collagen normal and keratoconus cornea during the crosslinking procedure modeling using femtolazer in vitro. Cataract and Refract Surgery. 2013; 13 (2): 32–36). Russian (Зотов В. В., Паштаев Н. П., Ларионов Е. В., Поздеева Н. А., Анисимов С. И. Сравнительное гистохимическое исследование структуры коллагена нормальной и кератоконусной роговицы в ходе моделирования процедуры кросслинкинга с применением фемтолазера in vitro. Катарактальная и рефракционная хирургия 2013; 13 (2): 32–36).

9. Pashtaev NP, Zotov VV. Comparative analysis of the long-term results of standard and local femtokrosslinking in patients with progressive keratoconus. Vestnik of OSU 2014; 12: 248–251. Russian (Паштаев Н. П., Зотов В. В. Сравнительный анализ отдаленных результатов стандартного и локального фемтокросслинкинга у больных с прогрессирующим кератоконусом. Вестник ОГУ 2014; (12): 248–251).

УДК 617.715:57.012.2–076 (045) Оригинальная статья

ОЦЕНКА ВОЗМОЖНОСТЕЙ ТРАНСМИССИОННОГО ПОЛЯРИЗАЦИОННОГО КАРТОГРАФИРОВАНИЯ ДЛЯ ХАРАКТЕРИЗАЦИИ МАКРОСТРУКТУРЫ СКЛЕРЫ

М.Е. Швачкина — *ФГБОУ ВО «Саратовский национальный исследовательский государственный университет им. Н.Г. Чернышевского», аспирант кафедры оптики и биофотоники;* ***А.Б. Правдин —*** *ФГБОУ ВО «Саратовский национальный исследовательский государственный университет им. Н.Г. Чернышевского», доцент кафедры оптики и биофотоники, кандидат химических наук;* ***Д.А. Тихонов*** *— ФГБОУ ВО «Саратовский ГМУ им. В.И. Разумовского» Минздрава России, аспирант кафедры глазных болезней;* ***Т.Г. Каменских*** *— ФГБОУ ВО «Саратовский ГМУ им. В.И. Разумовского» Минздрава России, заведующая кафедрой глазных болезней, доктор медицинских наук;* ***Д.Д. Яковлев —*** *ФГБОУ ВО «Саратовский национальный исследовательский государственный университет им. Н.Г. Чернышевского», аспирант кафедры оптики и биофотоники;* ***Д.А. Яковлев —*** *ФГБОУ ВО «Саратовский национальный исследовательский государственный университет им. Н.Г. Чернышевского», старший научный сотрудник института оптики и биофотоники.*

ASSESSMENT OF POSSIBILITIES OF TRANSMISSION POLARIZATION MAPPING FOR THE CHARACTERIZATION OF SCLERA MACROSTRUCTURE

M.E. Shvachkina *— Saratov National Research University n.a. N.G. Chernyshevsky, Department of Optics and Biophotonics, Post-graduate;* ***A.B. Pravdin*** *— Saratov National Research University n.a. N.G. Chernyshevsky, Department of Optics and Biophotonics, Associate Professor, Candidate of Chemical Sciences;* ***D.A. Tikhonov*** *— Saratov State Medical University n.a. V.I. Razumovsky, Department of Eye Diseases, Post-graduate;* ***T.G. Kamenskikh*** *— Saratov State Medical University n.a. V.I. Razumovsky, Head of Department of Eye Diseases, Doctor of Medical Science;* ***D.D. Yakovlev*** *— Saratov National Research University n.a. N.G. Chernyshevsky, Department of Optics and Biophotonics, Post-graduate;* ***D.A. Yakovlev*** *— Saratov National Research University n.a. N.G. Chernyshevsky, Institute of Optics and Biophotonics, Senior researcher.*

Дата поступления — 28.04.2017 г. Дата принятия в печать — 30.05.2017 г.

Швачкина М.Е., Правдин А.Б., Тихонов Д.А., Каменских Т.Г., Яковлев Д.Д., Яковлев Д.А. **Оценка возможностей трансмиссионного поляризационного картографирования для характеризации макроструктуры склеры. Саратовский научно-медицинский журнал 2017; 13 (2): 435–441.**

Цель: оценка возможностей применения метода трансмиссионного поляризационного картографирования для характеризации структуры склеры. *Материал и методы*. В работе изучались образцы склеры крысы, кролика, свиньи и человека. Образцы склеры человека взяты (энуклеация глазного яблока) у пациентов с диагнозами: «терминальная болящая глаукома», «субатрофия глазного яблока». От энуклеированных глаз взяты образцы склеры с заднего полюса глаза и с экватора. Необходимая для проведения трансмиссионного поляризационного картографирования в толстых образцах прозрачность достигалась применением метода иммерсионного оптического просветления. В качестве иммерсионных агентов использовались 85% и 50% водные растворы глицерина и 40% водный раствор глюкозы. Используемая в настоящей работе система поляризационного картографирования собрана на основе поляризационного микроскопа, снабженного измерительной видеокамерой. *Результаты*. Метод трансмиссионного поляризационного картографирования может быть использован для измерения параметров ориентационной упорядоченности коллагеновых волокон склеры, причем картографирование образцов склеры человека требует проведения поляризационных измерений в условиях оптического просветления. Поскольку дезорганизация коллагеновых структур соединительной ткани глаза может рассматриваться в качестве начального этапа глаукомного процесса, методика трансмиссионного поляризационного картографирования может быть положена в основу *in vitro* изучения патогенеза первичной открытоугольной глаукомы. *Заключение*. Установлены возможности и ограничения метода поляризационного картографирования при исследовании структуры склеры *in vitro*.

Ключевые слова: трансмиссионное поляризационное картографирование, структура склеры, коллагеновые волокна склеры, первичная открытоугольная глаукома, миопия.

Shvachkina ME, Pravdin AB, Tikhonov DA, Kamenskikh TG, Yakovlev DD, Yakovlev DA. **Assessment of possibilities of transmission polarization mapping for the characterization of sclera macrostructure. Saratov Journal of Medical Scientific Research 2017; 13 (2): 435–441.**

The purpose of the study is to assess possibilities of applying the method of transmission polarization mapping for characterization of sclera structure. *Material and methods.* In the work, samples of rat, rabbit, porcine, and human sclera were examined. Samples of the human sclera were taken (enucleation of the eyeball) from patients with diagnoses: terminal painful glaucoma, subatrophy of the eyeball. From the enucleated eyes, sclera samples were taken from the posterior pole of the eye and from the equator. The sample transparency required for carrying out transmission polarization mapping in thick samples was achieved using immersion optical clearing, 85% and 50% aqueous glycerol solutions and 40% aqueous glucose solution being used as immersion agents. The polarization mapping system used in this work was assembled on the basis of a polarization microscope equipped with a measuring video camera. *Results.* It is shown that the method of transmission polarization mapping can be used to measure the parameters of the orientational order of scleral collagen fibers, mapping of human sclera samples requiring conduction of the polarization measurements under optical clearing conditions. Since the disorganization of collagen structures of eye connective tissue can be considered as the initial stage of glaucoma process, the technique of transmission polarization mapping can be used as a basis for *in vitro* studies of the pathogenesis of primary open-angle glaucoma. *Conclusion.* The potential and limitations of polarization mapping in studying sclera structure *in vitro* have been established.

Key words: transmission polarization mapping, sclera structure, scleral collagen fibers, primary open-angle glaucoma, myopia.

Введение. Первичная открытоугольная глаукома остается одной из главных причин слепоты в мире. В течение последних лет выросла роль глаукомы как первопричины инвалидности в России (от 12 до 37%) [1]. За последние три десятилетия частота слепоты от глаукомы в нашей стране и других развитых государствах устойчиво держится на уровне 14–15% от общего числа всех слепых, а распространенность среди населения старше 40 лет составляет в среднем 1,5–1,7% и в дальнейшем будет увеличиваться с возрастом в геометрической прогрессии [2].

Ответственный автор — Тихонов Дмитрий Александрович
Тел.: +79173277531
E-mail: datsar87@mail.ru

Таким образом, проблема глаукомы представляется особенно важной с медико-социальных позиций [3].

По мнению ряда ученых, течение глаукомного процесса может в определенной степени зависеть от биомеханических свойств склеры [4]. Одной из особенностей патогенеза первичной открытоугольной глаукомы является дезорганизация соединительной ткани глаза, в наибольшей степени затрагивающая коллагеновые структуры и рассматриваемая некоторыми авторами как начальное звено глаукомного процесса [5]. Изменения структурно-биомеханических особенностей склеры и фиброзной оболочки глаза в целом при глаукомном поражении изучены пока недостаточно. Это объясняет возрастающий интерес к исследованию биомеханики корнеосклеральной оболочки глаза при глаукоме [6].

В настоящее время для характеризации структуры тканей глаза на макроуровне начинают применяться физические методы, ориентированные на получение карт ориентационной упорядоченности коллагеновых волокон в ткани. Такие карты применяются как для определения различий в организации структуры в тканях, так и при исследовании биомеханики глаза. В известных методах картографирования коллагенового матрикса биотканей используются метод малоуглового рассеяния света [7, 8], метод рассеяния рентгеновских лучей [9–11], нелинейная микроскопия [7, 12] и поляризационная микроскопия [13–15]. В настоящей работе наше внимание обращено к методам картографирования, использующим поляризационную микроскопию. Эти методы являются наиболее простыми и доступными. Кроме того, они обеспечивают наибольшую площадь захвата данных и в определенных условиях применимы для характеризации образцов большой толщины (до 2 мм) без необходимости их секционирования.

Цель: оценка возможностей применения метода трансмиссионного поляризационного картографирования для характеризации структуры склеры.

Материал и методы. В работе изучались образцы склеры крысы, кролика, свиньи и человека. Образцы склеры человека взяты у пяти пациентов (5 энуклеированных глаз) с диагнозами: «терминальная болящая глаукома», «субатрофия глазного яблока». Исследование проводилось с соблюдением необходимых нормативных актов (Хельсинкская декларация 2000 г. о гуманном отношении к животным; Правила проведения работ с использованием экспериментальных животных (приказ Минздрава СССР от 12 августа 1977 г. №755)) и в соответствии со стандартами Этического комитета. У всех пациентов, задействованных в исследовании, на протяжении длительного времени острота зрения исследуемых глаз равнялась нулю. Всем пациентам проведено оперативное лечение — энуклеация глазного яблока.

Ход операции: конъюнктива сепарируется от лимба, мышцы глаза захватываются крючком, прошиваются (кроме косых мышц) и отсекаются. За глаз заводятся специальные ножницы, и отсекается зрительный нерв. После отделения глаза осуществляется остановка кровотечения тампоном с раствором 3% перекиси водорода. После формирования опорно-двигательной культи (имплантат помещают в область мышечной воронки и сшивают над ним мышцы) тенонова капсула ушивается кисетным швом, а на конъюнктиву накладывается непрерывный шов.

От энуклеированных глаз взяты образцы склеры с заднего полюса глаза и с экватора. Необходимая прозрачность образцов достигалась с помощью метода иммерсионного оптического просветления. В качестве иммерсионных агентов использовались 85% и 50% водные растворы глицерина и 40% водный раствор глюкозы. Толщина образцов измерялась с помощью микрометра.

Для оптических измерений использована система поляризационного картографирования, собранная на основе поляризационного микроскопа ПОЛАМ Л-213 [13]. Для регистрации изображений применялась измерительная 12-битная видеокамера «Видеоскан-285/П-2001». Прозрачность образцов (коэффициент пропускания для недеполяризованной части регистрируемой компоненты прошедшего света) определялась на основе анализа изображений с учетом флуктуаций яркости источника освещения.

При картографировании исследуемый образец освещается светом от широкополосного источника, пропущенным через узкополосный (интерференционный) светофильтр, выделяющий нужную длину волны. По изображениям образца, полученным при различных ориентациях поляризатора и анализатора, рассчитываются карты характеристических углов D_r (угол фазовой задержки), f (угол оптической хиральности) и u (угол ориентации средней оптической оси) [13]. Особенности регистрации и обработки изображений описаны в работе [13]. Наиболее полная характеризация исследуемой ткани при поляризационном картографировании достигается при выполнении следующих условий:

1) исследуемый образец должен быть достаточно прозрачным, прозрачность образца должна составлять более 5%;

2) значение угла фазовой задержки должно изменяться в пределах 10–90°;

3) значение угла оптической хиральности по модулю должно быть меньше 15° [13].

В нативном состоянии склера сильно рассеивает свет и при толщине больше 300 мкм является практически непрозрачной. Достаточный для картографирования уровень прозрачности толстых образцов склеры может быть достигнут посредством оптического иммерсионного просветления. Иммерсионное просветление существенно увеличивает прозрачность ткани и в то же время значительно понижает эффективный коэффициент двулучепреломления ткани и, как следствие, фазовую задержку. Поэтому актуальной задачей является поиск условий иммерсионного просветления, при которых образцы обладали бы достаточно высокой прозрачностью и в то же время удовлетворяли условию (2). Еще один фактор, подлежащий учету при оценке возможностей поляризационного картографирования, состоит в следующем. Картографирование на одной длине волны занимает около 5 минут, и важно, чтобы за время измерений оптические свойства образца не менялись. Стационарность (неизменность) свойств образца особенно важна при измерениях спектральных зависимостей, занимающих обычно около 30 минут. Особый интерес для нас представляла возможность фронтального картографирования образцов склеры, когда образец освещается перпендикулярно естественной поверхности склеры.

Результаты. Как показали наши исследования, поляризационное картографирование склеры крысы, благодаря малой толщине ткани, в принципе может осуществляться без применения иммерсионного просветления. На рис. 1 представлены карты характеристических углов для образца склеры крысы в физиологическом растворе. Толщина образца

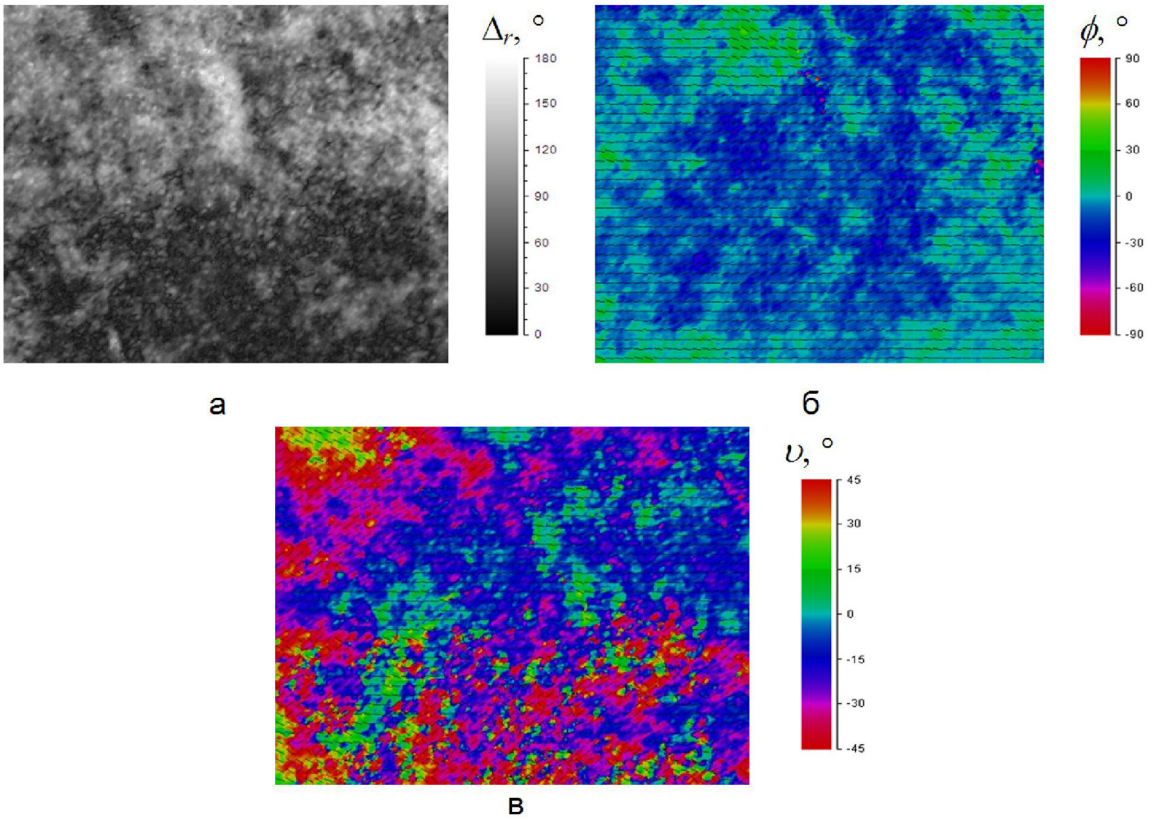

Рис. 1. Результаты картографирования для образца склеры крысы в физиологическом растворе: а — карта D_r; б — карта *f;* в — карта *u*. Размер картографируемой области 1,54 мм х 1,2 мм

составляла 175 мкм, средняя прозрачность 2,1%. Иммерсионное просветление этого образца в глицерине в течение суток привело к увеличению прозрачности до 76%. Однако при этом существенно уменьшилось двулучепреломление образца. Средняя фазовая задержка стала меньше 10°, и образец перестал удовлетворять критерию (2), вследствие чего стала невозможной количественная оценка параметров ориентации коллагеновой структуры. Возможно, картографирование образцов склеры крысы без иммерсионного просветления является близким к оптимальному.

Во всех остальных случаях для проведения поляризационного картографирования было необходимо иммерсионное просветление образцов. Эксперименты показали, что при использовании любого из указанных просветляющих агентов скорость изменения свойств образцов становилась достаточно малой для картографирования только приблизительно через сутки после применения просветляющего агента. В это время ткань находится в стадии набухания, а это относительно медленный процесс.

Как показали эксперименты, поляризационное картографирование склеры кролика может быть проведено при использовании любого из трех иммерсионных агентов. На рис. 2, 3 и 4 в качестве примера показаны карты характеристических углов для образцов склеры кролика, просветленных в 40% растворе глюкозы и в 85% растворе глицерина. За время выдерживания образца в растворе глюкозы его толщина увеличилась в 2,2 раза и составила 885 мкм. Средняя прозрачность образца в результате просветления составила 13%. При просветлении в 85% растворе глицерина толщина образца через сутки увеличилась в 1,8 раза и составила 708 мкм. Средняя прозрачность составила 51%. При просветлении образца склеры кролика в 50% растворе глицерина толщина образца в течение суток увеличилась в 2,1 раза. Прозрачность после просветления в этом иммерсионном агенте составила 9,8% при толщине 683 мкм. Условия, наиболее близкие к оптимальным, реализовались при использовании 85% раствора глицерина.

Мы выяснили, что для образцов склеры человека поляризационное картографирование при оптическом просветлении образцов также применимо, но с определенными ограничениями. Установлено, что для образцов с задней области глазного яблока в рассматриваемых условиях невозможно осуществить фронтальное картографирование. В этой области склера является очень толстой (>2 мм), и используемые нами средства оптического просветления не обеспечивают достаточной прозрачности образца. Но для этих областей возможно картографирование поперечных срезов толщиной до 1 мм. Для образцов склеры из экваториальной области возможно и фронтальное зондирование. То же можно сказать и о склере свиньи.

На рис. 5 в качестве примера показаны карты характеристических углов для поперечных срезов образцов склеры человека с задней области глаз, просветленных в 85% растворе глицерина. Результаты картографирования для поперечного среза образца склеры человека с экваториальной области глаза показаны на рис. 6. Результаты фронтального картографирования образца склеры с экваториальной области глаза, также просветленного в 85% растворе глицерина, представлены на рис. 7.

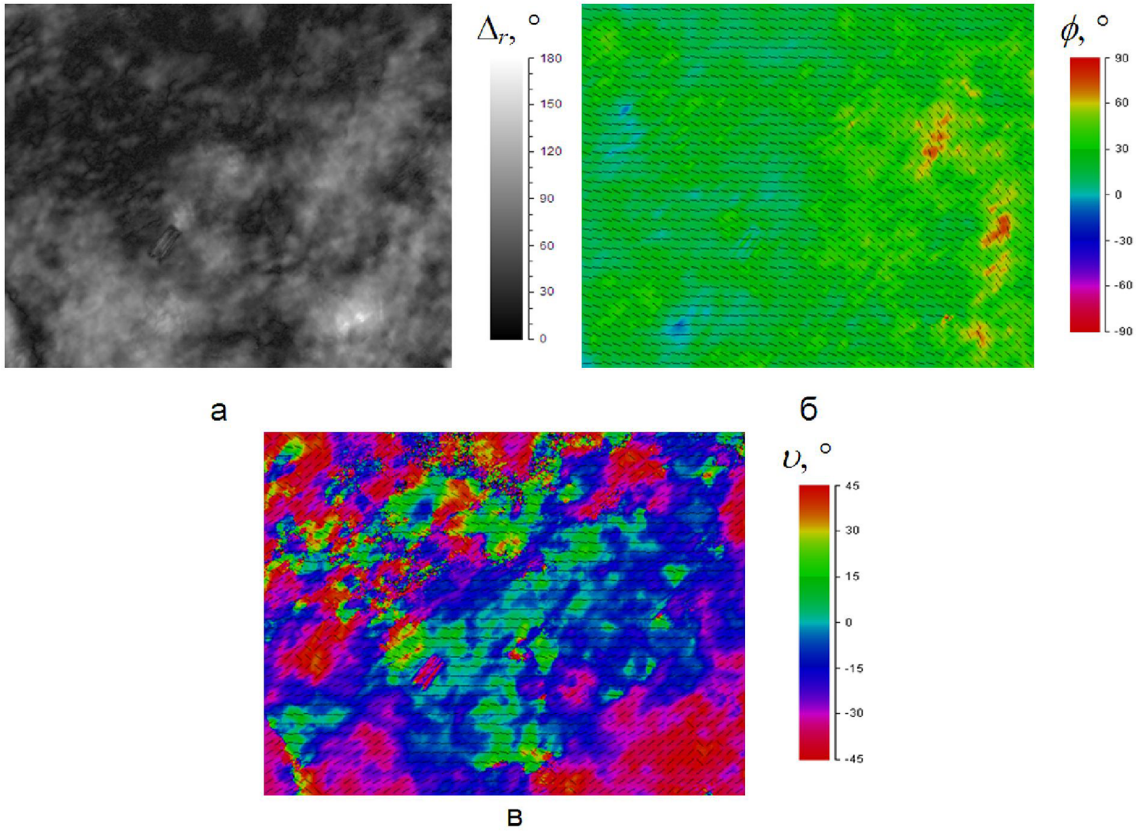

Рис. 2. Результаты картографирования для образца склеры кролика, просветленного в 40% растворе глюкозы в течение суток: а — карта D_r; б — карта *f*; в — карта *u*. Размер картографируемой области 1,54 мм ´1,2 мм

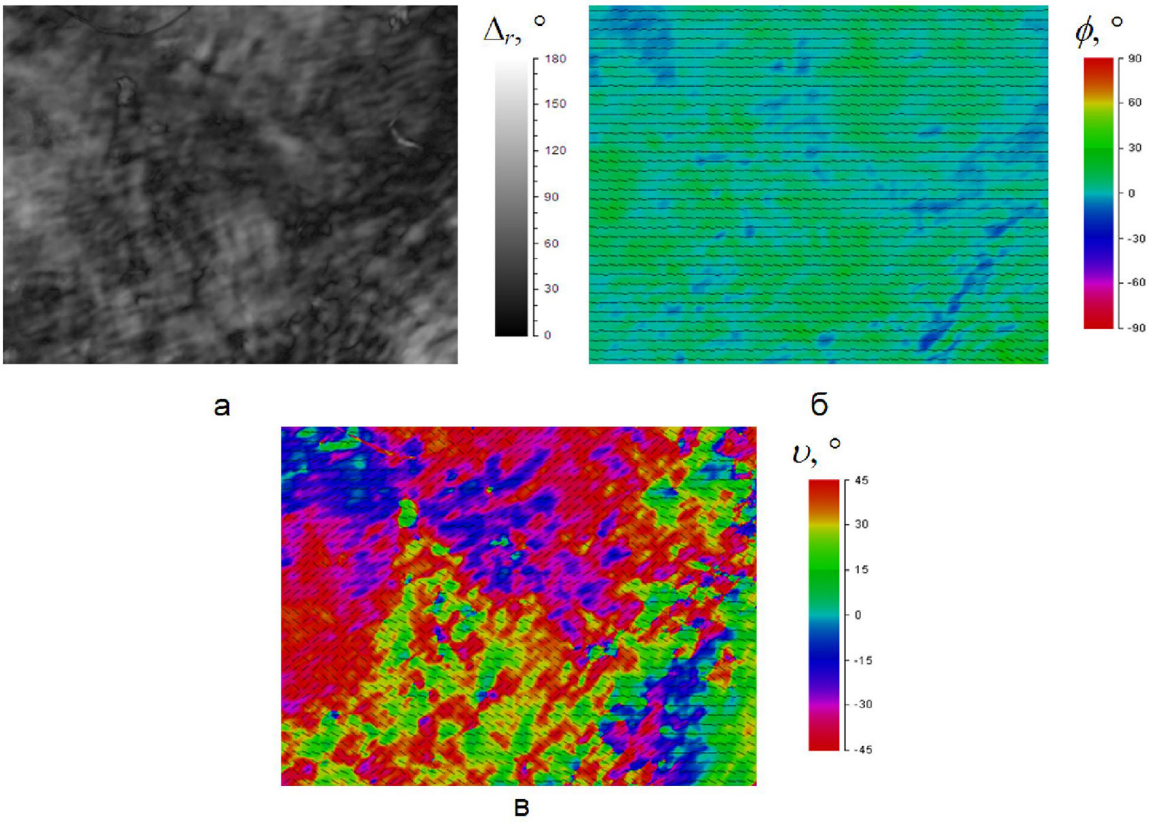

Рис. 3. Результаты картографирования для образца склеры кролика, просветленного в 85% растворе глицерина в течение суток: а — карта D_r; б — карта *f*; в — карта *u*. Размер картографируемой области 1,54 мм ´ 1,2 мм

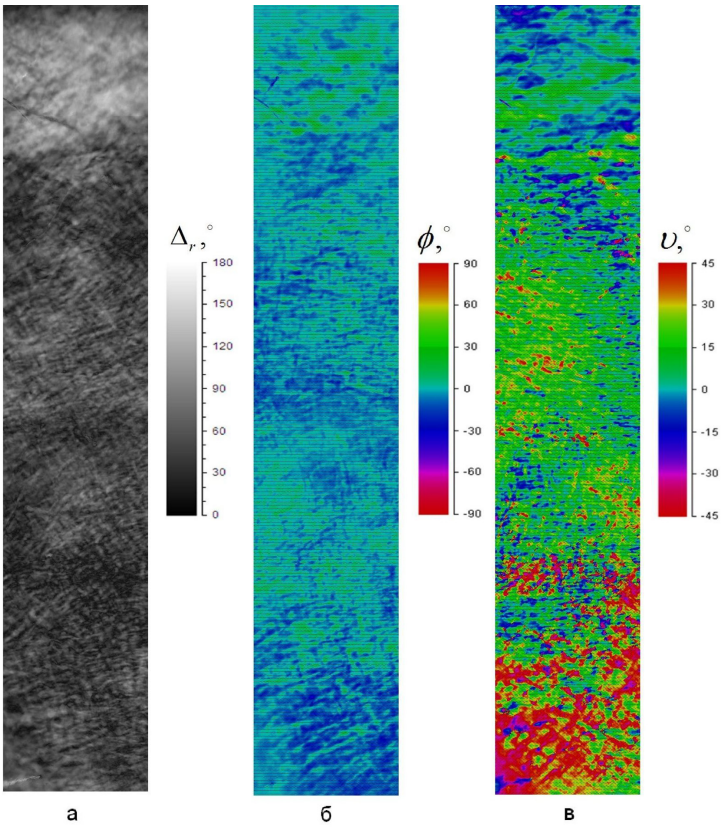

Рис. 4. Результаты картографирования для образца склеры кролика, просветленного в 85% растворе глицерина в течение трех суток: а — карта D_r; б — карта *f*; в — карта *u*; 1 — область ближе к роговице; 2 — область ближе к зрительному нерву. Размер картографируемой области 1,3 мм ´ 7,3 мм

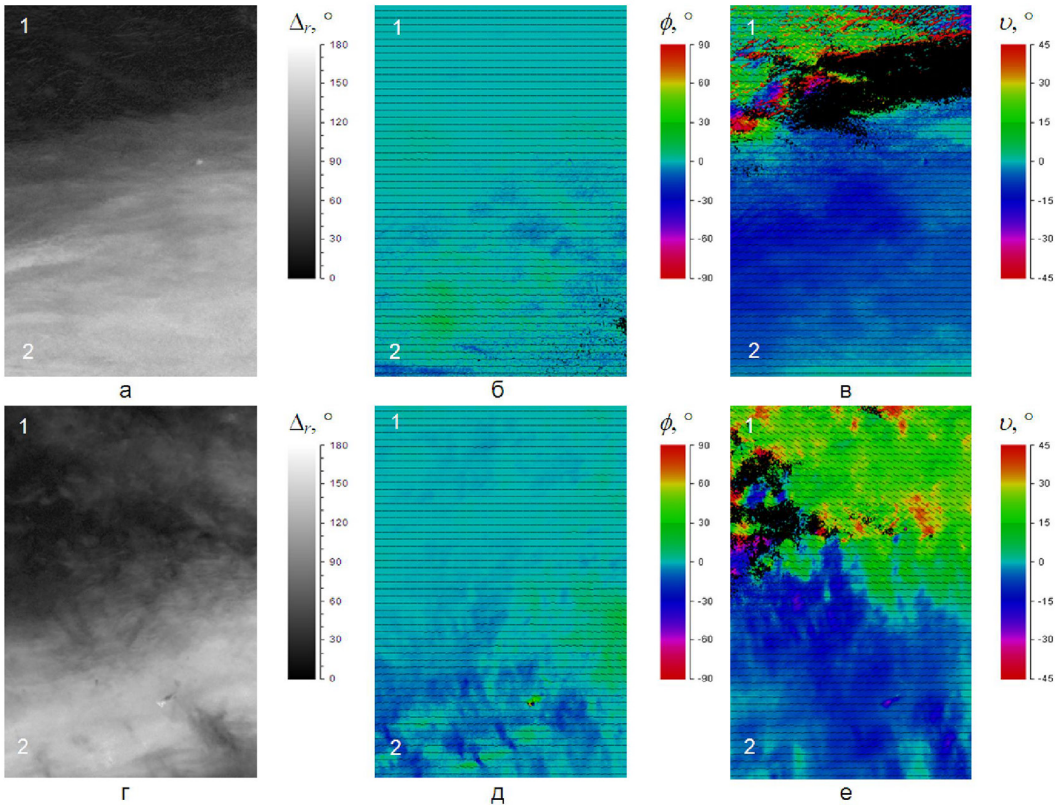

Рис. 5. Результаты картографирования для поперечных срезов образцов склеры человека с задней области, просветленных в 85% растворе глицерина: а — в — D. S. «терминальная глаукома»; г — е — D. S. «субатрофия»; а, г — карты D_r; б, д — карты *f*; в, е — карты *u*; 1 — область ближе к внешней поверхности склеры; 2 — область ближе к внутренней поверхности. Размер картографируемой области 1,12 мм ´ 1,64 мм

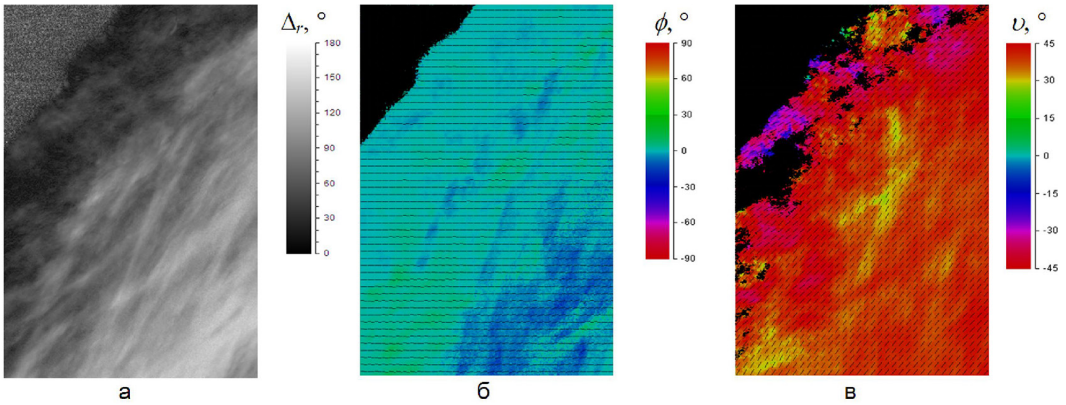

Рис. 6. Результаты картографирования для поперечного среза образца склеры человека с экваториальной области, просветленного в 85% растворе глицерина. D. S. «терминальная глаукома»: а — карта D_r; б — карта *f*; в — карта *u*. Размер картографируемой области 1,12 мм ´ 1,64 мм

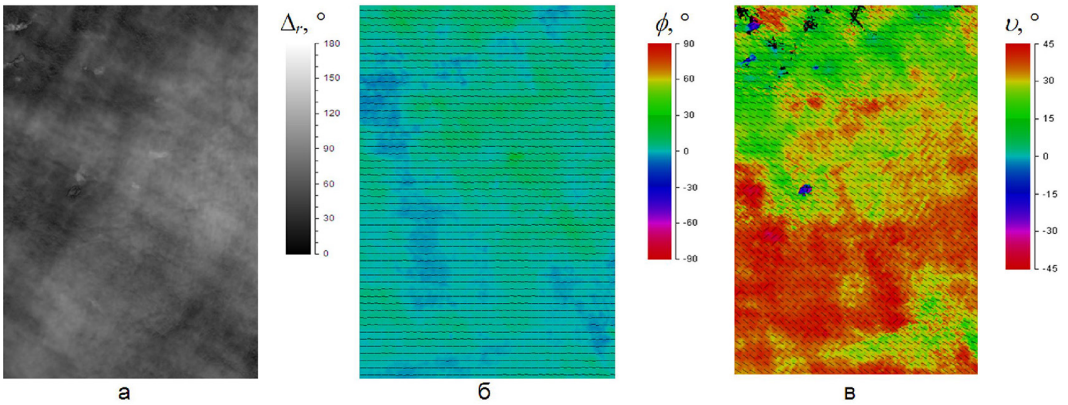

Рис. 7. Результаты фронтального картографирования для образца склеры человека с экваториальной области, просветленного в 85% растворе глицерина. D. S. «терминальная глаукома». Толщина образца в картографируемой области 723 мкм: а — карта D_r; б — карта *f*; в — карта *u*. Размер картографируемой области 1,12 мм ´ 1,64 мм

По картам характеристических углов *f* и *u* для экваториальной области склеры, показанным на рис. 6 и 7, можно заключить, что коллагеновые пучки по всей толщине образца идут практически параллельно естественной поверхности склеры, т.е. структура склеры является квазипланарной. В то же время имеется некоторое преимущественное направление ориентации волокон, параллельное поверхности склеры (см. рис. 7в). Все это соответствует общепринятым представлениям о структуре склеры. Для образцов склеры с задней области глазного яблока, судя по картам, показанным на рис. 5, выраженная квазипланарная ориентация (такая, как в экваториальной области) имеется только у внутренней поверхности склеры, в слое толщиной около миллиметра (см. рис. 5в, 5е). В остальных областях (ближе к внешней поверхности склеры) ориентационный порядок коллагеновых волокон является, судя по картам на рис. 5а, 5г, значительно меньшим, чем у внутренней поверхности, и также существуют зоны, направление преимущественной ориентации коллагеновых волокон в которых сильно наклонено относительно внутренней поверхности склеры (см. рис. 5в, 5е), т.е. наблюдаются сильные отклонения от квазипланарности.

Обсуждение. В данной работе мы провели оценку возможностей применения метода трансмиссионного поляризационного картографирования для характеризации структуры склеры на образцах, взятых у крысы, кролика, свиньи и человека. Исследования показали, что данный метод может быть использован для измерения параметров ориентационной упорядоченности коллагеновых волокон склеры. По мнению многих авторов, дезорганизация соединительной ткани глаза, в наибольшей степени затрагивающая коллагеновые структуры, является начальным звеном глаукомного процесса. Следовательно, данный метод может быть положен в основу изучения патогенеза первичной открытоугольной глаукомы.

Заключение. Таким образом, по результатам проведенной работы установлены возможности и ограничения метода поляризационного картографирования при исследовании структуры склеры *in vitro*.

Конфликт интересов. Работа выполнена при поддержке Минобрнауки России в рамках проекта конкурсной части госзадания №3.1586.2017/ПЧ и Гранта Президента РФ №14. Z57.16.7898-НШ.

Авторский вклад: концепция и дизайн исследования, получение данных, написание статьи — М.Е. Швачкина, А.Б. Правдин, Д.А. Тихонов, Т.Г. Каменских, Д.Д. Яковлев, Д.А. Яковлев; интерпретация результатов и утверждение рукописи — Т.Г. Каменских.

References (Литература)

1. Egorov EA, Alekseev VN, Martynova EB, Kharkovsky AO. Pathogenetic aspects of treatment of primary open-angle glaucoma. M., 2001; 19 p. Russian (Егоров Е.А., Алексеев В.Н., Мартынова Е.Б., Харьковский А.О. Патогенетиче-

ские аспекты лечения первичной открытоугольной глаукомы. М., 2001; 19 с.).

2. Nesterov AP, Alyabyeva ZhYu. Normotensive glaucoma: a modern view of pathogenesis, diagnostics, clinic and treatment. Glaucoma 2005; (3): 66–74. Russian (Нестеров А.П., Алябьева Ж.Ю. Нормотензивная глаукома: современный взгляд на патогенез, диагностику, клинику и лечение. Глаукома 2005; (3): 66–74).

3. Arutyunyan LL. Multilevel analysis of the condition of the corneoscleral membrane of the eye in the implementation of new approaches to diagnosis and treatment of primary open-angle glaucoma: DSc diss. Moscow, 2016; 250 p. Russian (Арутюнян Л.Л. Многоуровневый анализ состояния корнеосклеральной оболочки глаза в реализации новых подходов к диагностике и лечению первичной открытоугольной глаукомы: дис. … д-ра мед. наук. М., 2016; 250 с.).

4. Yomdina EN, Bauer SM, Kotlyar KE. Biomechanics of the eye: theoretical aspects and clinical applications. Moscow, 2015; 207 p. Russian (Иомдина Е.Н., Бауэр С. М., Котляр К.Е. Биомеханика глаза: теоретические аспекты и клинические приложения. М., 2015; 207 с.).

5. Khalilov ShA. Study of polymorphism of collagen genes of I, III types as risk factors for the development of primary open-angle glaucoma: PhD abstract. Moscow, 2016; 25 p. Russian (Халилов Ш.А. Изучение полиморфизма генов коллагена I, III типов как факторов риска развития первичной открытоугольной глаукомы: автореф. дис. … канд. мед. наук. М., 2016; 25 с.).

6. Iomdina EN, Arutyunyan LL, Ignatieva NYu. Comparative study of age-specific features of the level of transverse connectivity of sclera collagen in patients with different stages of primary open-angle glaucoma. Russian Ophthalmological Journal 2016; 9 (1): 30–35. Russian (Иомдина Е.Н., Арутюнян Л.Л., Игнатьева Н.Ю. Сравнительное изучение возрастных особенностей уровня поперечной связанности коллагена склеры пациентов с различными стадиями первичной открытоугольной глаукомы. Российский офтальмологический журнал 2016; 9 (1): 30–35).

7. Girard MJA, Dahlmann-Noor A, Rayapureddi S, et al. Quantitative mapping of scleral fiber orientation in normal rat eyes. Investigative Ophthalmology and Visual Science 2011; 52 (13): 9684–9693.

8. Yan D, McPheeters S, Johnson G, et al. Microstructural differences in the human posterior sclera as a function of age and race. Investigative Ophthalmology and Visual Science 2011; 52 (2): 821–829.

9. Pijanka JK, Kimball EC, Pease ME, et al. Changes in Scleral Collagen Organization in Murine Chronic Experimental Glaucoma Scleral Collagen Organization in Murine Glaucoma. Investigative Ophthalmology and Visual Science 2014; 55 (10): 6554–6564.

10. Pijanka JK, Coudrillier B, Ziegler K, et al. Quantitative Mapping of Collagen Fiber Orientation in Non-glaucoma and Glaucoma Posterior Human Scleral Fiber Orientation in Posterior Human Sclera. Investigative Ophthalmology and Visual Science 2012; 53 (9): 5258–5270.

11. Coudrillier B, Pijanka JK, Jefferys JL, et al. Glaucoma-related changes in the mechanical properties and collagen micro-architecture of the human sclera. PloS ONE 2015; 10 (7): e0131396.

12. Brown DJ, Morishige N, Neekhra A, et al. Application of second harmonic imaging microscopy to assess structural changes in optic nerve head structure ex vivo. Journal of Biomedical Optics 2007; 12 (2): 024029-024029-5.

13. Yakovlev DD, Shvachkina ME, Sherman MM, et al. Quantitative mapping of collagen fiber alignment in thick tissue samples using transmission polarized-light microscopy. Journal of Biomedical Optics 2016; 21 (7): 071111-1-071111-12.

14. Jan NJ, Grimm JL, Tran H, et al. Polarization microscopy for characterizing fiber orientation of ocular tissues. Biomedical Optics Express 2015; 6 (12): 4705–4718.

15. Jan NJ, Lathrop K, Sigal IA. Collagen Architecture of the Posterior Pole: High-Resolution Wide Field of View Visualization and Analysis Using Polarized Light Microscopy Posterior Pole Collagen Architecture. Investigative Ophthalmology and Visual Science 2017; 58 (2): 735–744.

ТРЕБОВАНИЯ К РУКОПИСЯМ, ПРЕДСТАВЛЯЕМЫМ В «САРАТОВСКИЙ НАУЧНО-МЕДИЦИНСКИЙ ЖУРНАЛ»

Внимание! При подаче статей в редакцию авторы должны в обязательном порядке сообщать подробную информацию (ФИО, место работы, должность, контактный адрес, телефоны, E-mail) о трех внешних рецензентах, которые потенциально могут быть рецензентами представляемой статьи. Важным условием является согласие указываемых кандидатур внешних рецензентов на долгосрочное сотрудничество с редакцией «Саратовского научно-медицинского журнала» (порядок и условия рецензирования подробно освещены в разделе «Рецензентам» на сайте журнала). Представление списка потенциальных рецензентов авторами не является гарантией того, что их статья будет отправлена на рецензирование рекомендованным ими кандидатурам. **Информацию о рецензентах необходимо размещать в конце раздела «Заключение» текста статьи.**

1. Общая информация

В «Саратовском научно-медицинском журнале» публикуются статьи, посвященные различным проблемам теоретической и практической медицины, вопросам организации здравоохранения и его истории. Рукописи могут быть представлены в следующих форматах: оригинальная статья, обзор, краткое сообщение, письмо в редакцию, авторское мнение, лекция, передовая статья (обычно по приглашению редакции). Авторам необходимо указать принадлежность рукописи разделу медицины (например, кардиология, хирургия, травматология и др.). Рукописи обычно оцениваются тремя независимыми рецензентами, после чего редакционной коллегией принимается решение о возможности публикации представленной рукописи.

Представляемый материал должен быть **оригинальным, ранее не опубликованным (!).** При выявлении факта нарушения данного положения (дублирующая публикация, плагиат и самоплагиат и т.п.) редакция оставляет за собой право отказать всем соавторам в дальнейшем сотрудничестве**.**

Общий объем **оригинальной статьи** и обзоров (включая библиографический список, резюме, таблицы и подписи к рисункам) не должен превышать **40 тысяч знаков.** Общий объем писем в редакцию, **кратких сообщений,** авторских мнений не должен превышать **10 тысяч знаков.**

В зависимости от типа рукописи **ограничивается объем иллюстративного материала.** В частности, оригинальные статьи, обзоры и лекции могут иллюстрироваться не более чем тремя рисунками и тремя таблицами, объем иллюстративного материала для краткого сообщения ограничен или одной таблицей, или одним рисунком. Авторские мнения и письма в редакцию публикуются без иллюстративных материалов.

Рукописи, имеющие нестандартную структуру (несоответствие требованиям наименования; иное количество разделов, иллюстративного материала), могут быть представлены для рассмотрения после предварительного согласования с редакцией журнала, при этом необходимо предварительно представить в редакцию мотивированное ходатайство с указанием причин невозможности выполнения основных требований к рукописям, установленных в «Саратовском научно-медицинском журнале». Неполучение авторами в течение двух недель с момента отправки статьи какого-либо ответа означает, что письмо не поступило в редколлегию и следует повторить его отправку. Редакция оставляет за собой право разрешить публикацию подобных статей по решению редакционной коллегии.

Работы должны быть оформлены в соответствии с указанными далее требованиями. Рукописи, не оформленные в соответствии с требованиями журнала, а также опубликованные в других изданиях, к рассмотрению не принимаются.

Редакция рекомендует авторам при оформлении рукописей придерживаться также Единых требований к рукописям Международного комитета редакторов медицинских журналов (ICMJE). Полное соблюдение указанных требований значительно ускорит рассмотрение и публикацию статей в журнале.

Авторы несут полную ответственность за содержание представляемых в редакцию материалов, в том числе за наличие в них информации, нарушающей нормы международного авторского, патентного или иных видов прав каких-либо физических или юридических лиц. Представление авторами рукописи в редакцию «Саратовского научно-медицинского журнала» является подтверждением гарантированного отсутствия в ней указанных выше нарушений. В случае возникновения претензий третьих лиц к опубликованным в журнале авторским материалам все споры решаются в установленном законодательством порядке между авторами и стороной обвинения, при этом изъятия редакцией данного материала из опубликованного печатного тиража не производится, изъятие же его из электронной версии журнала возможно при условии полной компенсации морального и материального ущерба, нанесенного редакции авторами.

Редакция оставляет за собой право редактирования статей и изменения стиля изложения, не оказывающих влияния на содержание. Кроме того, редакция оставляет за собой право отклонять рукописи, не соответствующие уровню журнала, возвращать рукописи на переработку и/или сокращение объема текста. Редакция может потребовать от автора представления исходных данных, с использованием которых были получены описываемые в статье результаты, для оценки рецензентом степени соответствия исходных данных и содержания статьи.

При представлении рукописи в редакцию журнала автор передает исключительные имущественные права на использование рукописи и всех относящихся к ней сопроводительных материалов, в том числе на воспроизведение в печати и в сети Интернет, на перевод рукописи на иностранные языки и т.д. Указанные права автор передает редакции журнала без ограничения срока их действия и на территории всех стран мира без исключения.

К публикации в одном номере издания принимается не более одной статьи одного первого автора.

2. Порядок представления рукописи в журнал

Рукопись вместе с сопроводительными документами представляется в печатном виде (по почте или лично). Для рассмотрения возможности публикации, рукопись со сканированными копиями всей сопроводительной документации может быть **предварительно представлена** в редакцию **по электронной почте** ssmj@list.ru.

В печатном (оригинальном) виде в редакцию необходимо представить:

1) **один экземпляр** первой страницы рукописи, визированный руководителем учреждения или подразделения и заверенный печатью учреждения;

2) **направление** учреждения в редакцию журнала;

3) **сопроводительное письмо**, подписанное всеми авторами;

4) **авторский договор**, подписанный всеми авторами. Фамилии, имена и отчества всех авторов обязательно указывать в авторском договоре полностью! Подписи авторов обязательно должны быть заверены в отделе кадров организации-работодателя.

Все присылаемые документы должны находиться в конверте из плотного материала (бумаги). Образцы указанных документов представлены на сайте журнала в разделе «Документы».

Сопроводительное письмо к статье должно содержать:

1) заявление о том, что статья прочитана и одобрена всеми авторами, что все требования к авторству соблюдены и все авторы уверены, что рукопись отражает действительно проделанную работу;

2) имя, адрес и телефонный номер автора, ответственного за корреспонденцию и за связь с другими авторами по вопросам, касающимся переработки, исправления и окончательного одобрения пробного оттиска;

3) сведения о статье: тип рукописи (оригинальная статья, обзор и др.); количество печатных знаков с пробелами, включая список литературы, резюме, таблицы и подписи к рисункам, с указанием детализации по количеству печатных знаков в следующих разделах: текст статьи; резюме (рус.), резюме (англ.); количество ссылок в списке литературы; количество таблиц; количество рисунков;

4) конфликт интересов: указываются источники финансирования создания рукописи и предшествующего ей исследования: организации-работодатели, спонсоры, коммерческая заинтересованность в рукописи тех или иных юридических и/или физических лиц, объекты патентного или других видов прав (кроме авторского);

5) фамилии, имена и отчества всех авторов статьи полностью;

6) если в авторском списке представлены *более шести авторов* для оригинальных статей и кратких сообщений и *более трех авторов* для обзоров, лекций и авторских мнений, следует уточнить вклад в данную работу каждого автора.

3. Требования к представляемым рукописям

Соблюдение данных требований позволит авторам правильно подготовить рукопись к представлению в редакцию

3.1. Технические требования к тексту рукописи

Принимаются статьи, написанные на русском (с наличием перевода некоторых разделов на английский язык; см. правила далее) или английском языках. При подаче статьи, написанной полностью на английском языке, представление русского перевода названия статьи, фамилий, имен и отчеств авторов, резюме не является обязательным.

Текст статьи должен быть напечатан в программе Microsoft Office Word (файлы RTF и DOC). Шрифт Times New Roman, кегль 12 pt., черного цвета, выравнивание по ширине. Интервалы между абзацами отсутствуют. Первая строка – отступ на 6 мм. Шрифт для подписей к рисункам и текста таблиц должен быть Times New Roman, кегль не менее 10 pt. Обозначениям единиц измерения различных величин, сокращениям типа «г.» (год) должен предшествовать знак неразрывного пробела, отмечающий наложение запрета на отрыв их при верстке от определяемого ими числа или слова. То же самое относится к набору инициалов и фамилий. При использовании в тексте кавычек применяются так называемые типографские кавычки («»). Тире обозначается символом «—» (длинное тире); дефис «-».

На 1-й странице указываются УДК, заявляемый тип статьи (оригинальная статья, обзор и др.), название статьи, инициалы и фамилии всех авторов с указанием полного официального названия учреждения места работы и его подразделения, должности, ученых званий и степени (если есть), отдельно приводится полная контактная информация об ответственном авторе (фамилия, имя и отчество контактного автора указываются полностью!). Название статьи, инициалы и фамилии авторов и информация о них (место работы, должность, ученое звание, ученая степень) следует представлять на двух языках — русском и английском.

Формат ввода данных об авторах: инициалы и фамилия автора, полное официальное наименование организации места работы, подразделение, должность, ученое звание, ученая степень (указываются все применимые позиции через запятую). Данные о каждом авторе, кроме последнего, должны оканчиваться обязательно точкой с запятой.

3.2. Подготовка текста рукописи

Статьи о результатах исследования (оригинальные статьи и краткие сообщения) должны содержать последовательно следующие разделы: «Резюме» (на русском и английском языках), «Введение», «Материал и методы», «Результаты», «Обсуждение», «Заключение», «Конфликт интересов», «References (Литература)». Статьи другого типа (обзоры, лекции, клинические случаи, авторские мнения, письма в редакцию) могут оформляться иначе.

3.2.1. Название рукописи

Название должно отражать основную цель статьи. Для большинства случаев длина текста названия ограничена 150 знаками с пробелами. Необходимость увеличения количества знаков в названии рукописи согласовывается в последующем с редакцией.

3.2.2. Резюме

Резюме (на русском и английском языках) должно обеспечить понимание главных положений статьи. Для статей о результатах исследования резюме обязательно должно содержать следующие разделы: *Цель, Материал и методы, Результаты, Заключение*. Объем резюме на русском языке не должен превышать 1500 знаков с пробелами. Перед основным текстом резюме необходимо повторно указать авторов и название статьи (в счет количества знаков не входит). В конце резюме требуется привести не более пяти ключевых слов. Желательно использовать общепринятые термины ключевых слов, отраженные в контролируемых медицинских словарях.

3.2.3. Введение

В конце данного раздела необходимо сформулировать основную *цель* работы (для статей о результатах исследования).

3.2.4. Материал и методы

В достаточном объеме должна быть представлена информация об организации исследования, объекте исследования, исследуемой выборке, критериях включения/исключения, методах исследования и обработки полученных данных. Обязательно указывать критерии распределения объектов исследования по группам. Необходимо подробно описать использованную аппаратуру и диагностическую технику с указанием ее основной технической характеристики, названия наборов для гормонального и биохимического исследований, нормальных значений для отдельных показателей. При использовании общепринятых методов исследования требуется привести соответствующие литературные ссылки; указать точные международные названия всех использованных лекарств и химических веществ, дозы и способы применения (пути введения).

Если в статье содержится **описание экспериментов на животных и/или пациентах**, следует указать, соответствовала ли их процедура стандартам Этического комитета или Хельсинкской декларации 1975 г. и ее пересмотра в 1983 г.

Статьи о результатах клинических исследований должны содержать в данном разделе информацию о соблюдении принципов Федерального закона от 12 апреля 2010 г. № 61 «Об обращении лекарственных средств» (для исследований, проводимых на территории Российской Федерации) и/или принципов Надлежащей клинической практики (Good Clinical Practice). Участники исследования должны быть ознакомлены с целями и основными положениями исследования, после чего подписать письменно оформленное согласие на участие. Авторы должны изложить детали этой процедуры при описании протокола исследования в разделе «Материал и методы» и указать, что Этический комитет одобрил протокол исследования. Если процедура исследования включает рентгенологические опыты, то желательно привести их описание и дозы экспозиции в данном разделе.

Пример описания*: Исследование выполнено в соответствии со стандартами Надлежащей клинической практики (Good Clinical Practice) и принципами Хельсинкской декларации. Протокол исследования одобрен Этическими комитетами всех участвующих клинических центров. До включения в исследование у всех участников получено письменное информированное согласие.*

Авторы, представляющие **обзоры литературы**, должны включить в них раздел, в котором описываются методы, используемые для нахождения, отбора, получения информации и синтеза данных. Эти методы также требуется указать в резюме.

Описывайте **статистические методы** настолько детально, чтобы грамотный читатель, имеющий доступ к исходным данным, мог проверить полученные Вами результаты. По возможности, подвергайте полученные данные количественной оценке и представляйте их с соответствующими показателями ошибок измерения и неопределенности (такими, как доверительные интервалы).

Описание процедуры статистического анализа является неотъемлемым компонентом раздела «Материал и методы», при этом саму статистическую обработку данных следует рассматривать не как вспомогательный, а как основной компонент исследования. Необходимо привести полный перечень всех использованных статистических методов анализа и критериев проверки гипотез. Недопустимо использование фраз типа «использовались стандартные статистические методы» без конкретного их указания. Обязательно указывается принятый в данном исследовании критический уровень значимости «p» (например: «Критический уровень значимости при проверке статистических гипотез принимался равным 0,05)». В каждом конкретном случае желательно указывать фактическую величину достигнутого уровня значимости «p» для используемого статистического критерия. Кроме того, необходимо указывать конкретные значения полученных статистических критериев (например, критерий Хи-квадрат = 12,3, число степеней свободы df=2, p=0,0001). Требуется давать определение всем используемым статистическим терминам, сокращениям и символическим обозначениям. Например, M – выборочное среднее, m – ошибка среднего. Далее в тексте статьи необходимо указывать объем выборки (n), использованный для вычисления статистических критериев. Если используемые статистические критерии имеют ограничения по их применению, укажите, как проверялись эти ограничения и каковы результаты данных проверок (например, как подтверждался факт нормальности распределения при использовании параметрических методов статистики). Следует избегать неконкретного использования терминов, имеющих несколько значений (например, существует несколько вариантов коэффициента корреляции: Пирсона, Спирмена и др.). Средние величины не следует приводить точнее, чем на один десятичный знак по сравнению с исходными данными. Если анализ данных производился с использованием статистического пакета программ, то необходимо указать название этого пакета и его версию.

3.2.5. Результаты

В данном разделе констатируются полученные результаты, подкрепляемые наглядным иллюстративным материалом (таблицы, рисунки). Не повторяйте в тексте все данные из таблиц или рисунков; выделяйте или суммируйте только важные наблюдения. Не допускается выражение авторского мнения и интерпретация полученных результатов. Не допускаются ссылки на работы других авторских коллективов.

3.2.6. Обсуждение

Данный раздел не должен содержать обсуждений, которые не касаются данных, приведенных в разделе «Результаты». Допускаются ссылки на работы других авторских коллективов. Выделяйте новые и важные аспекты исследования, а также выводы, которые из них следуют. Не повторяйте в деталях данные или другой материал, уже приведенный в разделах «Введение» или «Результаты». Обсудите в этом разделе возможность применения полученных результатов, в том числе и в дальнейших исследованиях, а также их ограничения. Сравните Ваши наблюдения с другими исследованиями в данной области. Свяжите сделанные заключения с целями исследования, но избегайте «неквалифицированных», необоснованных заявлений и выводов, не подтвержденных полностью фактами. В частности, авторам не следует делать никаких заявлений, касающихся экономической выгоды и стоимости, если в рукописи не представлены соответствующие экономические данные и анализы. Избегайте претендовать на приоритет или ссылаться на работу, которая еще не закончена. Формулируйте новые гипотезы, когда это оправданно, но четко обозначьте, что это только гипотезы. В этот раздел могут быть также включены обоснованные рекомендации.

3.2.7. Заключение / Выводы

Данный раздел может быть написан или в виде общего заключения, или в виде конкретизированных выводов, в зависимости от специфики статьи.

3.2.8. Конфликт интересов

В данном разделе необходимо указать любые финансовые взаимоотношения, которые способны привести к конфликту интересов в связи с представленным в рукописи материалом. Если конфликта интересов нет, то пишется: «Конфликт интересов не заявляется».

Кроме того, здесь приводятся источники финансирования работы. Основные источники финансирования должны быть отражены под заголовком статьи в виде организаций-работодателей авторов рукописи. В тексте же раздела «Конфликт интересов» указывается тип финансирования организациями-работодателями (НИР и др.), а также информация о дополнительных источниках: спонсорская поддержка (гранты различных фондов, коммерческие спонсоры).

В данном разделе отмечается, если это применимо, коммерческая заинтересованность отдельных физических и/или юридических лиц в результатах работы, наличие в рукописи описаний объектов патентного или любого другого вида прав (кроме авторского).

3.2.9. Авторский вклад

С 1 января 2016 года *перед разделом* **References (Литература)** следует указывать вклад каждого автора в написание статьи, в соответствии с положениями Единых требований к рукописям Международного Комитета Редакторов Медицинских Журналов (ICMJE). Необходимо распределить всех авторов по следующим критериям авторства (один автор может соответствовать как одному, так и нескольким критериям одновременно):

(1) концепция и дизайн исследования;
(2) получение данных (непосредственное выполнение экспериментов, исследований);
(3) обработка данных;
(4) анализ и интерпретация результатов;
(5) написание статьи;
(6) утверждение рукописи для публикации.

В тексте статьи необходимо представлять авторский вклад следующим образом: наименование вклада – инициалы и фамилии авторов.

Пример:

Авторский вклад: концепция и дизайн исследования – И.И. Иванов, П.П. Петров; получение данных – П.П. Петров, С.С. Сидоров; обработка данных – С.С. Сидоров; анализ и интерпретация результатов – И.И. Иванов, С.С. Сидоров; написание статьи – И.И. Иванов, К.К. Кукушкина; утверждение рукописи – И.И. Иванов.

Если одни и те же авторы соответствуют сразу нескольким критериям, допускается объединять пункты.

Пример:

Авторский вклад: концепция и дизайн исследования, получение и обработка данных, анализ и интерпретация результатов – И.И. Иванов, П.П. Петров, С.С. Сидоров; написание статьи, утверждение рукописи – И.И. Иванов, К.К. Кукушкина.

Для оригинальных статей и кратких сообщений необходимо обязательно указывать все категории авторства; для обзоров и лекций – пункты (5) и (6); для авторских мнений и клинических случаев – в зависимости от особенностей структуры статьи.

3.2.10. References (Литература)

Редакция рекомендует ограничивать, по возможности, список литературы *десятью* источниками для оригинальных статей и кратких сообщений и *пятьюдесятью* источниками для обзоров и лекций. Нумеруйте ссылки последовательно, в порядке их первого упоминания в тексте. Обозначайте ссылки в тексте, таблицах и подписях к рисункам арабскими цифрами в квадратных скобках. Ссылки, относящиеся только к таблицам или подписям к рисункам, должны быть пронумерованы в соответствии с первым упоминанием в тексте определенной таблицы или рисунка. Ссылки должны быть сверены авторами с оригинальными документами. За правильность приведенных в списке литературы данных ответственность несут авторы!

Не допускаются ссылки на работы, которых нет в списке литературы, и наоборот: все документы, на которые делаются ссылки в тексте, должны быть включены в список литературы; недопустимы ссылки на неопубликованные в печати и в официальных электронных изданиях работы, а также на работы многолетней давности (более 10 лет). Исключение составляют только редкие высокоинформативные работы.

С 1 января 2014 года журнал перешел на формат оформления библиографических ссылок, рекомендуемый Американской национальной организацией по информационным стандартам (National Information Standards Organisation — NISO), принятый National Library of Medicine (NLM) для баз данных (Library's MEDLINE/PubMed database) NLM: http://www.nlm.nih.gov/citingmedicine. Названия периодических изданий могут быть написаны в сокращенной форме. Обычно эта форма написания самостоятельно принимается изданием; ее можно узнать на сайте издательства либо в списке аббревиатур Index Medicus.

В библиографическом описании приводятся фамилии авторов до трех, после чего для отечественных публикаций следует указать «и др.», для зарубежных — «et al.». При описании статей из журналов приводят в следующем порядке выходные данные: фамилия и инициалы авторов, название статьи, название журнала, год, том, номер, страницы (от и до). При описании статей из сборников указывают выходные данные: фамилия, инициалы, название статьи, название сборника, место издания, год издания, страницы (от и до).

Для названия статьи в этом случае **приводится его перевод** на английский язык. В большинстве случаев в статье-первоисточнике содержится официальный перевод ее названия – используйте его!

Название журнала-источника необходимо приводить в формате, рекомендованном на его официальном сайте или публикуемом непосредственно в издании: англоязычная колонка, колонтитулы и др. (официальный перевод или транслитерация). При отсутствии официального англоязычного наименования журнала-источника выполняется его транслитерация.

Примеры оформления ссылок:

Англоязычная статья (обратите внимание на отсутствие точек между инициалами авторов, при сокращении названия журнала, а также после названия журнала):

Vayá A, Suescun M, Solá E, et al. Rheological blood behaviour is not related to gender in morbidly obese subjects. Clin Hemorheol Microcirc 2012; 50 (3): 227-229.

Русскоязычная статья с транслитерацией:

Isaeva IV, Shutova SV, Maksinev DV, Medvedeva GV. On the question of sex and age characteristics of blood. Sovremennye naukoemkie tekhnologii 2005; (4): 45-47. Russian (Исаева И.В., Шутова С.В., Максинев Д.В., Медведева Г.В. К вопросу о половых и возраст-

ных особенностях крови. Современные наукоемкие технологии 2005; (4): 45-47).

Shalnova SA, Deev AD. Russian mortality trends in the early XXI century: official statistics data. Cardiovascular Therapy and Prevention 2011; 10 (6): 5-10. Russian (Шальнова С.А., Деев А.Д. Тенденции смертности в России в начале XXI века: по данным официальной статистики. Кардиоваскулярная терапия и профилактика 2011; 10 (6): 5-10).

Книга:

Ivanov VS. Periodontal disease. M.: Meditsina, 1989; 272 p. Russian (Иванов В.С. Заболевания пародонта. М.: Медицина, 1989; 272 с.)

Глава в англоязычной книге:

Nichols WW, O'Rourke MF. Aging, high blood pressure and disease in humans. In: Arnold E, ed. McDonald's Blood Flow in Arteries: Theoretical, Experimental and Clinical Principles. 3rd ed. London/Melbourne/Auckland: Lea and Febiger, 1990; p. 398-420.

Глава в русскоязычной книге:

Diagnostics and treatment of chronic heart failure. In: National clinical guidelines. 4th ed. M.: Silicea-Polygraf, 2011; p. 203-293. Russian (Диагностика и лечение хронической сердечной недостаточности. В кн: Национальные клинические рекомендации. 4-е изд. М.: Силицея-Полиграф, 2011; с. 203-296).

Интернет-ссылка:

Panteghini M. Recommendations on use of biochemical markers in acute coronary syndrome: IFCC proposals. eJIFCC 14. http://www.ifcc.org/ejifcc/vol14no2/1402062003014n.htm (28 May 2004)

Автореферат диссертации:

Hohlova DP. Ultrasound assessment of uterine involution in parturients with different parity and mass-height ratio: PhD abstract. Dushanbe, 2009; 19 p. Russian (Хохлова Д.П. Ультразвуковая оценка инволюции матки у родильниц с различным паритетом и массоростовым коэффициентом: автореф. дис. … канд. мед. наук. Душанбе, 2009; 19 с.)

Для автореферата докторской диссертации указывается: DSc abstract.

Диссертация:

Hohlova DP. Ultrasound assessment of uterine involution in parturients with different parity and mass-height ratio: PhD diss. Dushanbe, 2009; 204 p. Russian (Хохлова Д.П. Ультразвуковая оценка инволюции матки у родильниц с различным паритетом и массоростовым коэффициентом: дис. … канд. мед. наук. Душанбе, 2009; 204 с.)

Для докторской диссертации указывается: DSc diss.

3.2.11. Графический материал

Объем графического материала — минимально необходимый. Если рисунки были опубликованы ранее, следует указать оригинальный источник и представить письменное разрешение на их воспроизведение от держателя права на публикацию. Разрешение требуется независимо от авторства или издателя, за исключением документов, не охраняющихся авторским правом.

Рисунки и схемы в электронном виде представляются с расширением JPEG, GIF или PNG (разрешение 300 dpi). Рисунки можно представлять в различных цветовых вариантах: черно-белый, оттенки серого, цветные. Цветные рисунки окажутся в цветном исполнении только в электронной версии журнала, в печатной версии журнала они будут публиковаться в оттенках серого. Микрофотографии должны иметь метки внутреннего масштаба. Символы, стрелки или буквы, используемые на микрофотографиях, должны быть контрастными по сравнению с фоном. Если используются фотографии людей, то либо эти люди не должны быть узнаваемыми, либо к таким фото должно быть приложено письменное разрешение на их публикацию. Изменение формата рисунков (высокое разрешение и т.д.) предварительно согласуется с редакцией. Редакция оставляет за собой право отказать в размещении в тексте статьи рисунков нестандартного качества.

Рисунки должны быть пронумерованы последовательно в соответствии с порядком, в котором они впервые упоминаются в тексте. Подготавливаются подрисуночные подписи в порядке нумерации рисунков.

В названии файла с рисунком необходимо указать фамилию первого автора и порядковый номер рисунка в тексте, например: «Иванов_рис1. GIF».

3.2.12. Таблицы

Все таблицы необходимо подготовить в **отдельном** RTF-файле. В названии файла следует указать фамилию первого автора и слово «таблицы», например: «Иванов_таблицы.RTF».

Таблицы должны иметь заголовок и четко обозначенные графы, удобные для чтения. Шрифт для текста таблиц должен быть Times New Roman, кегль не менее 10 pt. Каждая таблица печатается через 1 интервал. Фототаблицы не принимаются.

Нумеруйте таблицы последовательно, в порядке их первого упоминания в тексте. Дайте краткое название каждой из них. Каждый столбец в таблице должен иметь короткий заголовок (можно использовать аббревиатуры). Все разъяснения следует помещать в примечаниях (сносках), а не в названии таблицы. Укажите, какие статистические меры использовались для отражения вариабельности данных, например стандартное отклонение или ошибка средней. Убедитесь, что каждая таблица упомянута в тексте.

3.2.13. Единицы измерения и сокращения

Измерения приводятся по системе СИ и шкале Цельсия. Сокращения отдельных слов, терминов, кроме общепринятых, не допускаются. Все вводимые сокращения расшифровываются полностью при первом указании в тексте статьи с последующим указанием сокращения в скобках. Не следует использовать аббревиатуры в названии статьи и в резюме.

4. Руководство по техническим особенностям подачи рукописей в редакцию журнала читайте на сайте www.ssmj.ru в разделе «Авторам».

Контактная информация:

Адрес: 410012, г. Саратов, ул. Большая Казачья, 112. СГМУ, редакция «Саратовского научно-медицинского журнала».

Тел.: (8452) 66-97-65, 66-97-26.

Факс (8452) 51-15-34.

E-mail: ssmj@list.ru

Киселев Антон Робертович — заведующий отделом по выпуску журнала, доктор медицинских наук.

Фомкина Ольга Александровна — ответственный секретарь, кандидат медицинских наук.