

ХИРУРГИЧЕСКОЕ ЛЕЧЕНИЕ МАКУЛЯРНЫХ РАЗРЫВОВ ПРИ МИОПИИ

О. А. Андрейченко, Е. Е. Плотникова, Ю. А. Мельникова, Д. Д. Андрейченко

ФГБОУ ВО «Саратовский ГМУ им. В. И. Разумовского» Минздрава России, Саратов, Россия

SURGICAL TREATMENT OF MACULAR HOLE IN MYOPIA

O. A. Andreichenko, E. E. Plotnikova, Yu. A. Melnikova, D. D. Andreichenko

Saratov State Medical University, Saratov, Russia

Для цитирования: Андрейченко О. А., Плотникова Е. Е., Мельникова Ю. А., Андрейченко Д. Д. Хирургическое лечение макулярных разрывов при миопии. Саратовский научно-медицинский журнал. Приложение: Офтальмология. 2022; 18 (4): 647–650. EDN: YGEBTU.

Аннотация. Цель: оценить время возникновения макулярных разрывов (МР) и результаты оперативного лечения у пациентов с миопией различной степени. Материал и методы. Обследовано 47 пациентов, 47 глаз с МР 3-й и 4-й стадий. В I группу включили 18 глаз с миопией высокой степени и длиной глаза от 27,0 мм и более, во II группу — 17 пациентов с миопией средней степени и длиной глаза от 25,0 до 26,99 мм, в III группу (сравнения) включили 12 пациентов (12 глаз) с МР при миопии слабой степени и эмметропии. Острота зрения в I группе до лечения была $0,05 \pm 0,02$, во II группе — $0,07 \pm 0,02$, в III группе — $0,08 \pm 0,04$. Всем пациентам проведена субтотальная витрэктомия с удалением задней гиалоидной мембраны, пилингом внутренней пограничной мембраны, закрытием разрыва тромбоцитарной массой и газовой тампонадой. Результаты. Средний возраст пациентов с МР в I группе составил $51,1 \pm 3,2$ года, во II — $57,1 \pm 2,4$ года, в III — $65,2 \pm 3,8$ года. Закрытие разрыва отмечалось в 100% в I и II группах, в III группе в 83,3% случаев. Острота зрения в I группе после операции повысилась до $0,1 \pm 0,05$, во II группе — до $0,4 \pm 0,02$, в III группе — $0,5 \pm 0,05$. Заключение. Миопическая рефракция представляет собой фактор риска формирования МР в более раннем возрасте. Витрэктомия позволяет элиминировать тракционное воздействие на макулу при эпиретинальной мембране и закрыть МР, отмечается стабильный рост остроты зрения в течение 6 месяцев. МР при миопии высокой степени требуют незамедлительного хирургического лечения, так как приводят к отслойке сетчатки.

Ключевые слова: макулярный разрыв, миопия, витрэктомия

For citation: Andreichenko OA, Plotnikova EE, Melnikova YuA, Andreichenko DD. Surgical treatment of macular hole in myopia. Saratov Journal of Medical Scientific Research. Supplement: Ophthalmology. 2022; 18 (4): 647–650. EDN: YGEBTU. (In Russ.)

Abstract. Objective: evaluate the time of occurrence of macular holes and the results of surgical treatment in patients with myopia of varying degrees. Material and methods. 47 patients, 47 eyes with stage 3 and 4 macular holes were examined. Group 1 included 18 eyes with high myopia and eye length from 27.0 mm or more, group 2 included 17 patients with moderate myopia and eye length from 25.0 to 26.99 mm, group 3 (comparison) included 12 patients (12 eyes) with macular holes in mild myopia and emmetropia. Visual acuity in group 1 before treatment with maximum correction was 0.05 ± 0.02 , in group 2 it was 0.07 ± 0.02 , in group 3 it was 0.08 ± 0.04 . All patients underwent subtotal vitrectomy with removal of the posterior hyaloid membrane, peeling of the internal limiting membrane, closure of the rupture with platelet mass, and gas tamponade. Results. The average age of onset of macular hole in group 1 was 51.1 ± 3.2 years, in group 2 — 57.1 ± 2.4 years, in group 3 — 65.2 ± 3.8 years. Closure of the gap was noted in 100% in group 1, in group 2 also in 100%, in group 3 in 83.3%. Visual acuity in group 1 after surgery increased to 0.1 ± 0.05 , in group 2 — up to 0.4 ± 0.02 , in group 3 — 0.5 ± 0.05 . Conclusion. Myopic refraction is a risk factor for the formation of a macular hole at an earlier age. Vitrectomy eliminates the traction effect on the macula during epiretinal membrane and closes the macular hole, while there is a stable increase in visual acuity for 6 months. Macular holes in high myopia require immediate surgical treatment as they lead to retinal detachment.

Keywords: macular hole, myopia, vitrectomy

Введение. Миопия развивается и прогрессирует в соответствии с генетическими факторами и факторами окружающей среды. Она сопровождается увеличением рисков снижения зрения, связанных с атрофическими изменениями, хориоидальной неоваскуляризацией, задней стафиломой, тракционной макулопатией (ретиношизисом, МР). В последнее время отмечается увеличение доли миопии высокой степени и доли патологической миопии. Миопическая тракционная макулопатия обусловлена удлинением передне-задней оси (ПЗО) глаза, изменениями в метаболизме сетчатки, хориоидеи, дополнительной травматизацией внутренней пограничной мембраны (ВПМ) в связи с растяжением оболочек глаза в зоне задней стафиломы. В зоне фовеа и крупных ретинальных

сосудов тонкая ВПМ может образовывать дефекты; клетки пигментного эпителия легко мигрируют через эти дефекты пигментного эпителия, участвуя в пролиферации [1–3].

По данным электронной микроскопии при задней отслойке стекловидного тела на поверхности сетчатки остаются фрагменты стекловидного тела; такое расщепление называется витреошизис. Вертикальные тракции со стороны стекловидного тела и горизонтальные со стороны стафиломы формируют различные варианты патологии макулы. Склера защищает нейроэпителий центральной зоны сетчатки и зрительный нерв от механических повреждений. Глубокая задняя стафилома направляет векторную силу преимущественно вовнутрь, что приводит к отслойке нейроэпителия сетчатки и способствует отслойке стекловидного тела и натяжению ВПМ [4–6].

Механическое растяжение глазного яблока при миопии приводит к истончению склеры,

Ответственный автор — Ольга Александровна Андрейченко
Corresponding author — Olga A. Andreichenko
Тел.: +7 (906) 1547663
E-mail: kamtanvan@mail.ru

снижению предела прочности мембраны Бруха и поддержке заполнения хориоидальных сосудов с последующей атрофией. В результате под воздействием внутриглазного давления в мембране Бруха возникают разрывы и формируется очаговая атрофия. Наблюдаются сложные деформации склеры при миопии — куполообразная макула, перипапиллярные интрахориоидальные кавитации, вогнутый профиль макулы, макулярные, интрахориоидальные кавитации [4–6]. Золотым стандартом лечения МР является техника 25–27G-вitrektомии с обязательным удалением ВПМ и тампонадой витреальной полости воздушной или газовой смесью. Vitrektomia позволяет устранить тракционное воздействие на макулу при эпиретинальной мембране и закрыть МР при миопии [7–10].

Цель — оценить время возникновения макулярного разрыва и результаты оперативного лечения у пациентов с миопией различной степени.

Материал и методы. Обследованы 47 пациентов, 47 глаз с МР 3-й и 4-й стадий. В I группу включили 18 глаз с миопией высокой степени и длине ПЗО глаза 27,0 мм и более (из них с МР 3-й стадии 11 глаз, 4-й стадии — 7 глаз). Во II группу — 17 пациентов с миопией средней степени и длиной глаза от 25,0 до 26,99 мм (из них с 3-й стадией МР 9 глаз, с 4-й стадией — 8 глаз). В III группу (сравнения) вошли 12 пациентов (12 глаз) с МР при слабой миопии и эметропии (3-я стадия МР — 6 глаз, 4-я стадия — 6 глаз).

Всем пациентам проведено комплексное офтальмологическое обследование — биомикроскопия переднего и заднего отделов глаза, В-сканирование, электроретинография, визометрия, микропериметрия и оптическая когерентная томография. Последняя использовалась для оценки МР. Данный метод позволяет оценить патологические особенности патологической миопии, приводящие к стойкой утрате зрения и повреждению зрительного нерва. Использовали Retina tomograph Spectralis (Heidelberg Engineering, Heidelberg, Germany), угол сканирования 10°. Определяли наличие эпиретинальной мембраны, параметры МР: минимальный и максимальный диаметры, дефект ткани (объем МР в кубических миллиметрах), высоту края разрыва. Оценивалась высота задней стафиломы, которая высоко коррелирует с атрофией хориоидеи, выраженностью лаковых трещин, миопическим конусом, дефектами пигментного эпителия. Кроме того, высота задней стафиломы коррелирует с величиной ПЗО глаза и рефракцией.

Всем пациентам проведена субтотальная трехпортовая 25G-вitrektомии с удалением задней гиаловидной мембраны, пилингом ВПМ, закрытием разрыва тромбоцитарной массой и газовой тампонадой (20% SF6). Вызывали полную отслойку задней гиаловидной мембраны. Отмечалось слабое контрастирование

ВПМ после окрашивания из-за разреженности пигментного эпителия, что затрудняло мембранопилинг. Манипуляции инструментами затруднились также из-за длины глаза. Для стабилизации положения краев разрыва вводили каплю перфторорганических соединений, которую удаляли во время последующей воздушной тампонады. На фоне воздушной тампонады проводили тампонаду отверстия тромбоцитарной массой. У 4 пациентов I группы и 3 пациентов II группы из особенностей операции отмечалась ригидность краев разрыва, им проведена vitrektomia с использованием техники перевернутого лоскута. Фрагмент ВПМ отсепааровывали до МР, не доходя до его края на 0,2 мм, затем переворачивали и укладывали на МР, вводили каплю перфторорганических соединений и заменяли их сначала на жидкость, а затем жидкость — на газозвушную смесь. Диаметр удаленной ВПМ зависел от диаметра макулярного отверстия. При использовании тромбоцитарной массы сеть фибрина действовала как мостики, соединяющие края разрыва и способствующие нормальной клеточной инфильтрации моноцитами, фибробластами [7, 8, 11].

Статистическую обработку полученных данных проводили в программе Statistica 10.0. Проверка распределения признака на соответствие с нормальным законом проводилась с помощью критериев Шапиро — Уилка и Колмогорова — Смирнова. Поскольку исследуемые показатели имели нормальное распределение, использовались параметрические методы статистики. Считали средние арифметические величины (M) и ошибку среднего ($\pm m$). Значимость различий средних значений рассчитывали по t -критерию Стьюдента, различия считали значимыми при $p < 0,05$.

Результаты. В I группе у пациентов при биомикроскопии отмечали бледный мозаичный рисунок глазного дна, наличие хориоретинальной атрофии, очаговой атрофии пигментного эпителия сетчатки и хориокапилляров, лаковые трещины.

Острота зрения в I группе до лечения с максимальной коррекцией составила $0,05 \pm 0,02$ во II — $0,07 \pm 0,02$, в III группе — $0,08 \pm 0,04$.

Средний возраст пациентов с МР при ПЗО глаза 27 мм и более составил $51,1 \pm 3,2$ года, при длине глаза 25,0–26,99 мм — $57,1 \pm 2,4$ года, при величине ПЗО 24,99 мм и менее — $65,2 \pm 3,8$ года. Закрытие разрыва отмечалось в 100% в I группе (у 2 больных после реоперации), во II группе — также в 100% (у 3 пациентов после реоперации), в III группе у 83,3% (2 больных от реоперации отказались).

Острота зрения в I группе повысилась до $0,1 \pm 0,05$, во II группе — до $0,4 \pm 0,02$, в III группе — до $0,5 \pm 0,05$ (таблица).

После хирургического лечения пациенты обследовались через 2 нед., 1 и 6 мес.

Время формирования макулярного разрыва и функциональные результаты vitrektомии у пациентов различных групп, $M \pm m$

Показатель	I группа (миопия высокой степени, ПЗО $\geq 27,0$ мм)	II группа (миопия средней степени, ПЗО 25,0–26,99 мм)	III группа (эметропия и миопия слабой степени, ПЗО $\leq 24,99$ мм)
Возраст возникновения МР	$51,1 \pm 3,2$ года	$57,1 \pm 2,4$ года	$65,2 \pm 3,8$ года
Острота зрения до операции с коррекцией	$0,05 \pm 0,02$	$0,07 \pm 0,02$	$0,08 \pm 0,04$
Острота зрения после операции с коррекцией	$0,1 \pm 0,05^*$	$0,4 \pm 0,02^*$	$0,5 \pm 0,05^*$

Примечание: * — различия остроты зрения после операции значимы, $p < 0,05$.

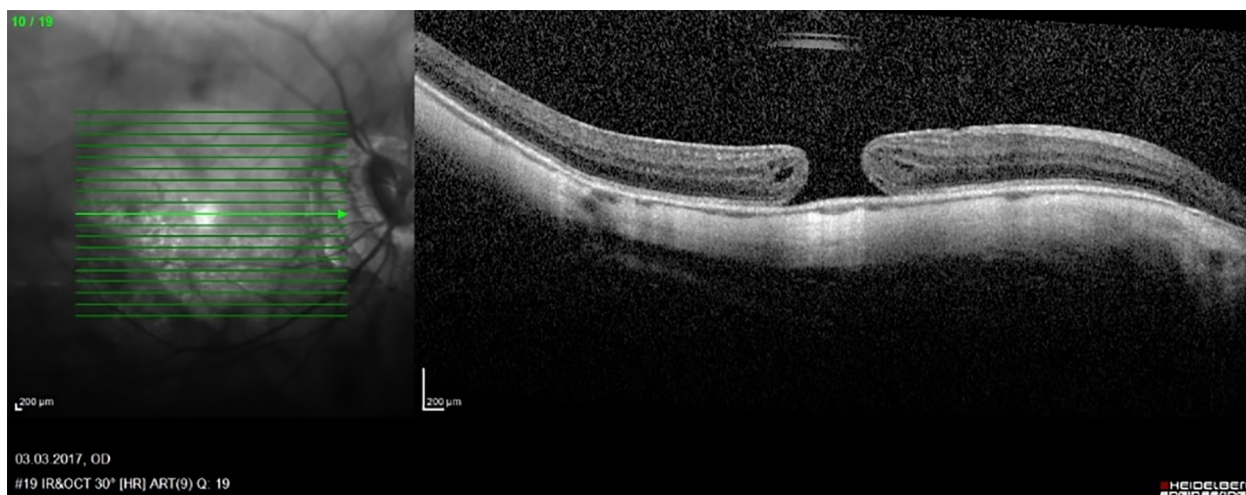


Рис. 1. Результат оптической когерентной томографии сетчатки, макулярный разрыв до операции

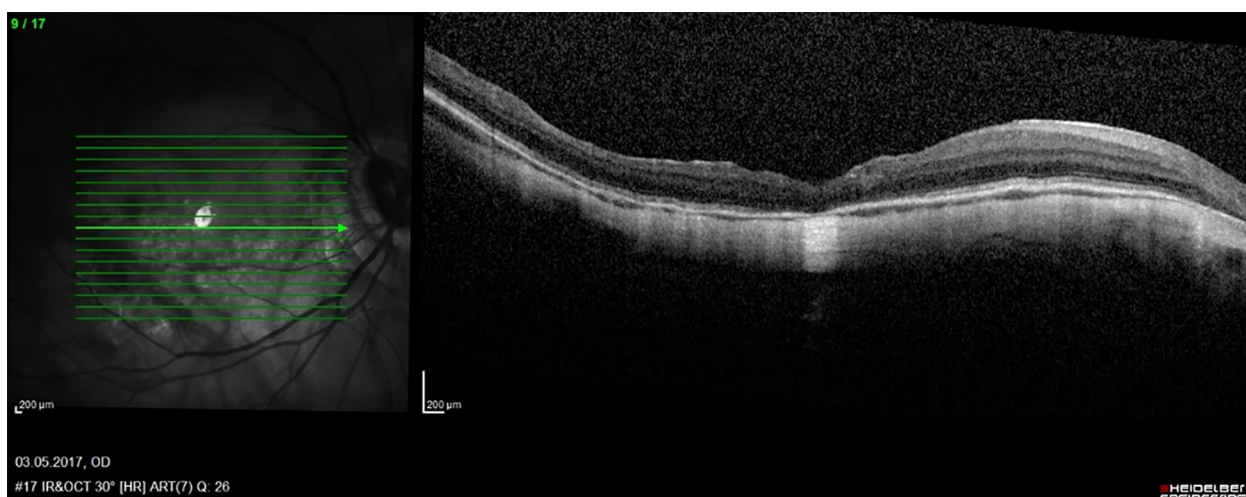


Рис. 2. Результат оптической когерентной томографии сетчатки через 2 нед. после операции

Оценивалась острота зрения, проводилась диагностика с помощью оптической когерентной томографии. Через 2 нед. отмечено закрытие МР с формированием глиального рубца у 25 пациентов, у 9 — без глиальной ткани, у 7 больных сохранялся дефект на уровне эллипсоидной зоны, который со временем уменьшался, у 6 человек разрыв не закрылся, четверым из них проведена реоперация с дополнительным удалением ВПМ по большему диаметру, повторным введением тромбоцитарной массы и газовой тампонадой, после чего наблюдалось закрытие разрыва.

Клинический пример. Пациент С. 55 лет с миопией высокой степени и МР 4-й степени (580 мкм). Острота зрения до операции 0,01 с (–) 7.0 sph=0,06. Проведена витрэктомия, удаление ВМП и задней гиалоидной мембраны с введением тромбоцитарной массы и воздушной тампонадой. В послеоперационный период разрыв закрылся, эллипсоидная зона сохранена. Острота зрения после операции 0,09 с (–) 7.0 sph=0,03 н/к (рис. 1, 2).

Обсуждение. Задняя отслойка стекловидного тела развивается при высокой миопии в более раннем возрасте, на несколько лет раньше, чем при миопии средней и слабой степеней, при этом происходит разжижение, помутнение стекловидного тела.

Концентрация белка, гиалуроновой кислоты, коллагена в стекловидном теле изначально ниже у пациентов при миопии высокой степени. Дегенерация стекловидного тела может приводить к развитию тангенциальных тракций на премакулярную область и может сопровождаться развитием МР [12, 13]. Особенности витрэктомии при миопии высокой степени являлись затрудненная визуализация ВПМ в связи с изменениями пигментного эпителия, трудности манипуляций инструментами, которые связаны с длиной глаза, тенденция к раскрытию краев разрыва, что обусловлено конфигурацией заднего отрезка глаза. При достижении анатомического закрытия разрыва функциональный эффект операции у пациентов с миопией высокой степени был хуже по причине дегенеративных изменений сетчатки и зрительного нерва. Наше исследование показывает то, что у больных миопией высокой степени эффективность хирургического лечения МР ниже, что проявляется в виде более низкой остроты зрения после операции. В связи с этим необходимо проводить мониторинг состояния макулярной области сетчатки с использованием оптической когерентной томографии больным с высокой степенью миопии начиная с 40–45 лет для своевременного хирургического лечения тракционной макулопатии

до возникновения разрыва сетчатки. Профилактическая стратегия позволит сохранить зрение пациентов на высоком уровне.

Заключение. Проведена оценка времени возникновения и результаты оперативного лечения МР у пациентов с миопией различных степеней. Выявлено, что у пациентов с миопией высокой степени (ПЗО 26 мм и более) МР возникают в более раннем возрасте, чем у пациентов с миопией средней степени (ПЗО глаза 23,0–25,99 мм) или у пациентов с эметропией или миопией слабой степени (ПЗО 22,99 мм и менее). Миопическая рефракция представляет собой фактор риска формирования МР в более раннем возрасте. Витрэктомия позволяет устранить тракционное воздействие на макулу при эпиретинальной мембране, закрыть МР, повысить остроту зрения. МР при миопии высокой степени требуют незамедлительного хирургического лечения, так как они приводят к отслойке сетчатки.

Конфликт интересов отсутствует.

References (Список источников)

- Alpatov SA, Shchuko AG, Malyshev VV. Surgery for macular holes of the 20th and 23rd caliber. In: *Macula-2008: Proceedings of the III All-Russian Seminar*. Rostov-on-Don, 2008; p. 116–7. (In Russ.) Алпатов С.А., Щуко А.Г., Малышев В.В. Хирургия макулярных разрывов 20-го и 23-го калибров. В кн.: *Макула-2008: материалы круглого стола III Всероссийского семинара*. Ростов н/Д., 2008; с. 116–7.
- Bayborodov YaV. 25G vitrectomy with silicone tamponade for the treatment of macular holes with retinal detachment in high myopia. In: *Modern technologies for the treatment of vitreoretinal pathology — 2010: Collection of abstracts*. M., 2010; p. 16–7. (In Russ.) Байбородов Я.В. 25G-витрэктомия с силиконовой тампонадой для лечения макулярных разрывов с отслойкой сетчатки при миопии высокой степени. В кн.: *Современные технологии лечения витреоретинальной патологии — 2010: сб. тезисов*. М., 2010; с. 16–7.
- Bayborodov YaV. Anatomical and functional results of the use of various options for the technique of surgical closure of macular holes. *Modern Technologies in Ophthalmology*. 2015; 5 (1): 22–4. (In Russ.) Байбородов Я.В. Анатомические и функциональные результаты применения различных вариантов техники хирургического закрытия макулярных разрывов. *Современные технологии в офтальмологии*. 2015; 5 (1): 22–4.
- Gass JDM. Idiopathic senile macular hole. Its early stage and pathogenesis. *Arch Ophthalmol*. 1988; 106 (5): 629–39.
- Johnson RN, Gass JDM. Idiopathic macular holes: observations, stages of formation, and implications for surgical intervention. *Ophthalmology*. 1988; 95 (7): 917–24.
- Gass JDM. Reappraisal of biomicroscopic classification of stages of development of a macular hole. *Am J Ophthalmol*. 1995; 119 (6): 752–9.
- Bely YuA, Tereshchenko AV, Shkvorchenko DO. A new approach to surgery for large idiopathic macular holes. *Modern Technologies in Ophthalmology*. 2015; 5 (1): 24–7. (In Russ.) Белый Ю.А., Терещенко А.В., Шкворченко Д.О. Новый подход к хирургии больших идиопатических макулярных разрывов. *Современные технологии в офтальмологии*. 2015; 5 (1): 24–7.
- Bikbov MM, Altynbayev UR, Gilmanshin TR, Chernov MS. Selecting the method of intraoperative closing of large idiopathic macular hole. 2010; (1): 25–8. (In Russ.) Бикбов М.М., Алтынбаев У.Р., Гильманшин Т.Р., Чернов М.С. Выбор способа интраоперационного закрытия идиопатического макулярного разрыва большого диаметра. *Офтальмохирургия*. 2010; (1): 25–8.
- Jost BF, Hutton WL, Fuller DG, et al. Vitrectomy in eyes at risk for macular hole formation. *Ophthalmology*. 1990; 97 (7): 843–7.
- Kelly NE, Wendel RT. Vitreous surgery for idiopathic macular holes: results of a pilot study. *Arch Ophthalmol*. 1991; (106): 654–9.
- Bely YA, Tereshchenko AV, Shilov NM, et al. Comparative results of surgical treatment of large idiopathic macular holes. *Acta Biomedica Scientifica*. 2016; 1 (6): 19–23. (In Russ.) Белый Ю.А., Терещенко А.В., Шилов Н.М., и др. Сравнительные результаты хирургического лечения больших идиопатических макулярных разрывов. *Acta Biomedica Scientifica*. 2016; 6 (1): 19–23.
- Poliner LS, Tornambe PE. Retinal pigment epitheliopathy after macular hole surgery. *Ophthalmology*. 1992; 99 (11): 1671–7.
- De Bustros S, Wendel RT. Vitrectomy for impending and full-thickness macular holes. *Int Ophthalmol Clin*. 1992; 32 (2): 139–52.

Статья поступила в редакцию 26.09.2022; одобрена после рецензирования 11.10.2022; принята к публикации 18.11.2022. The article was submitted 26.09.2022; approved after reviewing 11.10.2022; accepted for publication 18.11.2022.

Информация об авторах:

Ольга Александровна Андрейченко — доцент кафедры глазных болезней, кандидат медицинских наук; **Елена Евгеньевна Плотникова** — заведующая травматологическим отделением Университетской клинической больницы №2 (Клиники глазных болезней), кандидат медицинских наук; **Юлия Александровна Мельникова** — врач-офтальмолог Университетской клинической больницы №2 (Клиники глазных болезней); **Дарья Дмитриевна Андрейченко** — врач-ординатор Университетской клинической больницы №2 (Клиники глазных болезней).

Information about the authors:

Olga A. Andreichenko — Assistant Professor of the Department of Eye Diseases, PhD; **Elena E. Plotnikova** — Head of the Trauma Department of University Clinical Hospital №2 (Clinic of Eye Diseases), PhD; **Yulia A. Melnikova** — Ophthalmologist of University Clinical Hospital №2 (Clinic of Eye Diseases); **Darya D. Andreichenko** — Resident Physician of University Clinical Hospital №2 (Clinic of Eye Diseases).