УДК 616.132.2–008.64–005.4–089.168.1–06 Обзор
EDN: BJPNDG

КОМОРБИДНАЯ ПАТОЛОГИЯ И МЕХАНИЗМЫ РАЗВИТИЯ АТЕРОСКЛЕРОЗА С ФОРМИРОВАНИЕМ РЕСТЕНОЗА СТЕНТА ПРИ ИШЕМИЧЕСКОЙ БОЛЕЗНИ СЕРДЦА ПОСЛЕ ПЕРЕНЕСЕННОЙ ЧРЕСКОЖНОЙ ТРАНСЛЮМИНАЛЬНОЙ КОРОНАРНОЙ АНГИОПЛАСТИКИ (ОБЗОР)

М. А. Мешкова *— ФГБОУ ВО «Воронежский ГМУ им. Н. Н. Бурденко» Минздрава России, аспирант кафедры пропедевтики внутренних болезней;* ***И. А. Стародубцева*** *— ФГБОУ ВО «Воронежский ГМУ им. Н. Н. Бурденко» Минздрава России, доцент кафедры пропедевтики внутренних болезней, доктор медицинских наук.*

COMORBID PATHOLOGY AND MECHANISMS OF DEVELOPMENT OF ATHEROSCLEROSIS WITH IN-STENT RESTENOSIS IN ISCHEMIC HEART DISEASE AFTER PERCUTANEOUS TRANSLUMINAL CORONARY ANGIOPLASTY (REVIEW)

M. A. Meshkova *— N. N. Burdenko Voronezh State Medical University, Department of Propaedeutics of Internal Diseases, Postgraduate Student;* ***I. A. Starodubtseva*** *— N. N. Burdenko Voronezh State Medical University, Assistant Professor of the Department of Propaedeutics of Internal Diseases, DSc.*

Дата поступления — 29.07.2022 г. Дата принятия в печать — 29.08.2022 г.

Для цитирования: ***Мешкова М. А., Стародубцева И. А.*** **Коморбидная патология и механизмы развития атеросклероза с формированием рестеноза стента при ишемической болезни сердца после перенесенной чрескожной транслюминальной коронарной ангиопластики (обзор). Саратовский научно-медицинский журнал 2022; 18 (3): 354–359. EDN: BJPNDG.**

Рестеноз внутри стента (РвС) является наиболее неблагоприятным осложнением интервенционного лечения ишемической болезни сердца (ИБС). Основными патогенетическими механизмами данного осложнения являются неоинтимальная гиперплазия и неоатеросклероз. Сопутствующая патология может провоцировать указанные процессы, повышая вероятность формирования РвС. *Цель*: комплексное освещение основных вопросов влияния коморбидности на риск развития рестеноза коронарной артерии после чрескожной транслюминальной коронарной ангиопластики. Литературный поиск проводился в базах PubMed, Google Scholar, Scopus, Web of Science, eLibrary, включал оригинальные исследования в период с 2006 по 2021 г. Всего было первично найдено в указанных базах данные по факту упоминания ключевых слов 37 849 статей, в результате использования критериев исключения в обзор включены 32 наиболее значимые работы. Продемонстрировано влияние ожирения, сахарного диабета на риск РвС.

Ключевые слова: рестеноз (внутри) стента, коморбидная патология, чрескожная транслюминальная ангиопластика.

For citation: ***Meshkova MA, Starodubtseva IA.*** **Comorbid pathology and mechanisms of development of atherosclerosis with in-stent restenosis in ischemic heart disease after percutaneous transluminal coronary angioplasty (review). Saratov Journal of Medical Scientific Research 2022; 18 (3): 354–359. EDN: BJPNDG.**

In-stent restenosis (ISR) is the most unfavorable complication of interventional treatment of coronary heart disease. The main pathogenetic mechanisms of this complication are neointimal hyperplasia and neoatherosclerosis. Concomitant pathology can provoke the mentioned processes increasing the probability of restenosis formation. *Objective:* comprehensive coverage of the main issues of comorbidity influence on the risk of coronary artery restenosis after percutaneous transluminal coronary angioplasty. Literature search was performed in PubMed, Google Scholar, Scopus, Web of Science, eLibrary, including original studies in the period from 2006 to 2021. A total of 37 849 articles were initially found in the above databases by the fact of keyword mention; 32 most significant papers were included in the review as a result of using the exclusion criteria. The influence of obesity, diabetes mellitus on the risk of ISR was demonstrated.

Keywords: in-stent restenosis, comorbid pathology, percutaneous transluminal coronary angioplasty.

Введение. Коморбидность как сосуществование двух и/или более синдромов или заболеваний, патогенетически взаимосвязанных или совпадающих по времени у одного пациента вне зависимости от активности каждого из них, широко представлена среди больных, госпитализированных в кардиологические отделения многопрофильных медицинских учреждений. Результат декомпенсированного течения основного заболевания, через некоторое время проявляющийся поражением органов-мишеней, —

Ответственный автор — Мешкова Мария Анатольевна
Тел.: +7 (980) 3520911
E-mail: meshkova48@mail. ru

это осложненная коморбидность. Примером этого вида коморбидности является стабильная ишемическая болезнь сердца в прошлом с ангиопластикой коронарных артерий вследствие атеросклероза у больных сахарным диабетом (СД) II типа и развитие инфаркта миокарда в результате неоатеросклероза в стенте, способствующего поздним сосудистым осложнениям, включая очень поздний тромбоз стента и поздний РвС.

Наличие коморбидности следует учитывать при выборе алгоритма диагностики и схемы лечения той или иной болезни. Именно поэтому необходим свежий взгляд на факторы, которые повышают вероятность развития РвС и могут быть выявлены на этапе планирования эндоваскулярного вмешательства.

Внедрение чрескожного коронарного вмешательства (ЧКВ) произвело революцию в лечении пациентов с ИБС, включая пациентов с острым инфарктом миокарда [1]. Разработка стентов с лекарственным элюированием (drug-elutingstent — DES) успешно снизила процент неоинтимального избыточного роста в стентированном сегменте [2]. Однако этот успех был достигнут ценой существенной задержки заживления сосудов из-за мощных эффектов выпущенных антипролиферативных препаратов [3].

РвС (ISR) — поврежденный сосуд после стентирования в процессе заживления — выявляют приблизительно у 10–40% пациентов [4]. Долгосрочные события, связанные со стентом, не были значительно уменьшены, несмотря на последние достижения в технологии стента [5]. Но с изобретением различных поколений именно покрытых стентов частота неблагоприятных событий значительно снизилась — до 12–15%, между тем проблема осложнения в виде РвС после оперативного вмешательства все еще не решена окончательно [6]. Технический успех ангиопластики со стентированием не всегда уменьшает частоту перипроцедуральных осложнений и рецидивов при сосудистых событиях в течение первых 12 мес. [7, 8]. Несмотря на снижение числа поздних тромботических событий при использовании DES нового поколения, поздняя недостаточность стента остается проблемой после установки такового.

Неоатеросклероз в стенте является важным фактором, способствующим поздним сосудистым осложнениям, включая очень поздний тромбоз стента и поздний РвС [9]. Гистологически неоатеросклероз характеризуется накоплением липидных пенистых макрофагов в неоинтиме с образованием некротического ядра и/или кальцификации. Развитие неоатеросклероза может произойти через месяцы или годы после установки стента, тогда как атеросклероз в нативных коронарных артериях развивается десятилетиями. Раннее развитие неоатеросклероза было идентифицировано не только при DES первого поколения, но и при DES второго поколения. Механизмы, лежащие в основе быстрого развития неоатеросклероза, остаются неизвестными. Разрыв бляшки в стенте, вероятно, является причиной большинства тромботических событий, связанных с неоатеросклерозом, в то время как он также может быть субстратом РвС, поскольку тромбоз может протекать либо симптоматически, либо бессимптомно.

Цель — комплексное освещение основных вопросов влияния коморбидности на риск развития рестеноза коронарной артерии после чрескожной транслюминальной коронарной ангиопластики.

Материал и методы. Этап отбора литературы проводился по методологии PRISMA и включал в себя поиск современных оригинальных исследований, описывающих вклад иммунных процессов в патогенез различных фенотипов РвС, в поисковых системах PubMed, GoogleScholar, Scopus, Web of Science, eLibrary. Глубина поиска составила 20 лет. Поиск литературы происходил по ключевым словам и фразам: «коморбидная патология», «атеросклероз», «чрескожное коронарное вмешательство», «рестеноз», «воспаление», «липопротеин (а)», «фактор дифференцировки роста при рестенозе внутри стента (GDF)».

Затем были проанализированы полнотекстовые источники для того, чтобы определить, какие публикации имеют отношение к цели обзора, а также оценить их значимость для раскрытия темы в целом. Критериями исключения были дублирующие публикации, обзорные статьи без детального описания научных результатов, авторские мнения. Всего было первично найдено в указанных базах данные по факту упоминания ключевых слов 37849 статей. После использования критериев исключения в обзор включены 32 наиболее значимые работы для раскрытия указанной нами темы (рисунок).

Инсулинорезистентность. Согласно литературным данным, имеется выраженная взаимосвязь ожирения и инсулинорезистентности, что приводит к развитию стойкого СД II типа и, как следствие,

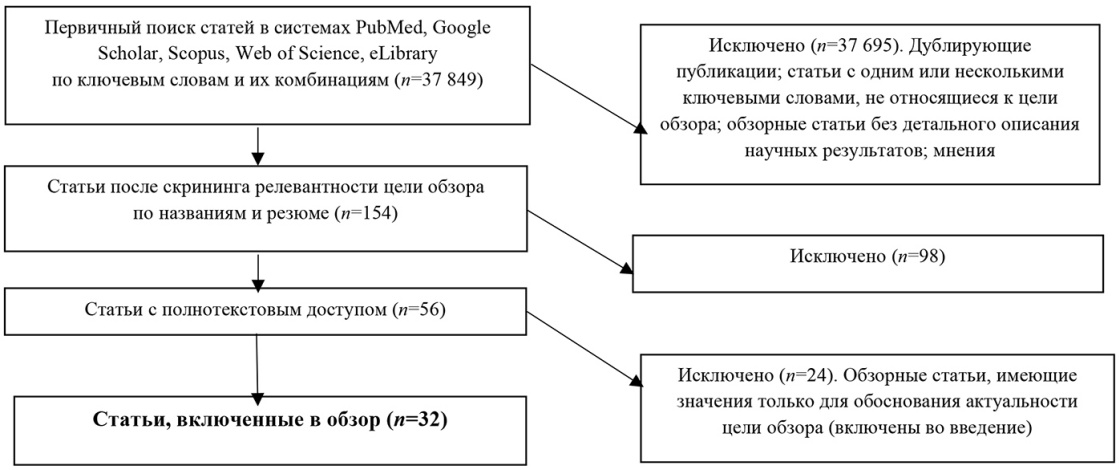

Отбор статей для обзора в соответствии с методологией PRISMA

сердечно-сосудистых заболеваний, включая ИБС, острого коронарного синдрома и прогрессированию атеросклероза в виде высокой частоты РвС после ангиопластики [10, 11]. Ожирение характеризуется инсулинорезистентностью, эндотелиальной дисфункцией, в дополнение к низкоинтенсивному воспалению и окислительному стрессу, которые представляют собой общие факторы риска развития атеросклероза. Так, в клиническом исследовании, основанном на однолетнем наблюдении пациентов с ИБС, G. Cheng с соавт. в 2019 г. отметили факторы, влияющие на РвС после ЧКВ, что составило среди 1132 случаев 93 примера с РвС с общей частотой 8, 21%. Одно- и многомерные логистические регрессионные анализы показали, что послеоперационные уровни гиперчувствительного *С*-реактивного белка (hs-CRP) (OR=2,309, 1,579–3,375 мг/л), послеоперационные уровни гомоцистеина (OR=2,202, 1,268–3,826 мкмоль/л), СД в анамнезе (OR=1,955, 1,272–3,003), коронарные бифуркационные поражения (OR=3,785, 2,246–6,377) и длина стента (OR=1,269, 1,179–1,365 мм) были независимыми факторами риска РвС после ЧКВ [12].

В исследовании Н. Г. Веселовской и соавт. отмечено, что при рестенозе коронарных артерий после их стентирования у женщин с ожирением средние показатели липидного профиля крови не различались, но наблюдались более высокие значения липопротеина (а) [13]. Отмечалась тенденция к более выраженным нарушениям углеводного обмена в группе пациенток с РвС, но отличия были статистически незначимы. Вновь было установлено, что у женщин с РвС определялись более высокие исходные значения перед ЧКВ провоспалительных цитокинов: интерлейкина-6 и фактора некроза опухоли α. Анализ нейрогуморальной активности висцерального жира показал то, что у женщин с РвС перед ЧКВ отмечались более высокие значения уровней лептина и более низкие — уровней адипонектина. При проведении анализа взаимосвязи изучаемых предикторов с возникновением РвС с помощью метода логистической регрессии было построено около десятка уравнений, из которых выбрано уравнение с наибольшей предсказательной ценностью, куда вошли такие показатели, как возраст пациентки, значение толщина эпикардиальной жировой ткани в миллиметрах, значение инсулина в микромеждународных единицах на миллилитр.

Сахарный диабет. Во многих исследованиях СДII типа неоднократно фигурирует как один из значимых факторов риска развития сердечно-сосудистых событий, повышая вероятность их развития в 1,7 раза при однососудистом поражении, а при наличии мультифокального атеросклероза — уже в 2,8 раза [14]. Реваскуляризация миокарда у пациентов при наличии СД II типа ассоциируется с неблагоприятным сердечно-сосудистым прогнозом. Шведский регистр SCAAR (Swedish Coronary Angiography and Angioplasty Registry), объединивший 35 тыс. пациентов после имплантации четырех различных типов стентов, продемонстрировал значительное увеличение частоты РвС у больных, страдающих СД [15]. В исследовании S. Xu соавт. в 2 раза чаще потребовалась повторная реваскуляризация у пациентов с инсулинозависимым СД по сравнению с группой контроля [16].

Больные СД II типа характеризуются комбинацией крайне агрессивных метаболических факторов — гипергликемии, инсулинорезистентности и гиперинсулинемии. Для пациентов с СД характерна высокая реактивность тромбоцитов в отношении тромбообразования. Результаты исследований последних лет показали, что у пациентов с СД увеличен объем тромбоцитов, повышена их чувствительность к основным индукторам тромбообразования [17]. Данный фактор также был отмечен и в исследовании З. А. Габбасова и соавт., где пациентам со стабильной стенокардией было выполнено плановое стентирование коронарных артерий стентами с лекарственным покрытием и последующая ангиография в течение 6–12 мес. после этого. Пять значимых факторов риска рестеноза были идентифицированы путем бинарного сравнения различных переменных. Уравнение логистической регрессии, включающее уровень $CD45^+$-тромбоцитов, СД, стентирование мелких сосудов, количество одновременно имплантированных стентов у одного пациента и длину поражения, демонстрирует самый высокий уровень прогнозирования рестеноза в стенте (OR=22, 8; $p<0,001$). ROC-анализ продемонстрировал высокую прогностическую ценность логит-модели (площадь под кривой ROC 0, 87, $p<0,001$). Данные свидетельствуют о том, что существует тесная взаимосвязь между развитием рестеноза и уровнем циркулирующих $CD45^+$-тромбоцитов [18].

Важнейшую роль в формировании коморбидности играют универсальные патофизиологические механизмы и развивающиеся общепатологические процессы (хроническое воспаление, дистрофия, нарушения крово- и лимфообращения и др.). [19]. Процесс заживления ран, который предшествует РвС, включает воспалительные реакции, клеточную пролиферацию и ремоделирование артериальной стенки, где инициируется синтез белка внеклеточного матрикса. Хронические воспалительные реакции, которые постоянно присутствуют у коморбидных пациентов, как и ранее было показано, активирует тромбоциты, лейкоциты и моноциты и стимулирует клетки гладкой мускулатуры. Препараты на DES (рапамицин, паклитаксел, сиролимус, эверолимус и зотаролимус) ингибируют деление клеток, являются цитотоксичными [20]. Механизм РвС при имплантации стентов с лекарственным покрытием неоднороден и связан с отложением *Т*-лимфоцитов и фибрина. Факторы риска развития РвС включают не только механические факторы, такие как неправильное расположение и расширение стентов, но и все патогенетические аспекты развития неоатеросклероза.

Воспаление при хронических заболеваниях. Выявляемость РвС на амбулаторном этапе продолжает оставаться крайне низкой, даже при наличии клинических признаков заболевания, но особенно при бессимптомных формах [21]. В последнее время появился ряд исследований, в которых неоднократно указывалось на то, что ни размер атеромы, ни степень стеноза артерии не относятся к наиболее важным характеристикам нестабильной (уязвимой, склонной к разрыву) атеросклеротической бляшки, а имеют значение тип, состав, морфология и иммуногистохимические характеристики бляшки и статус коморбидности пациента [22]. Поиск эффективных терапевтических мишеней и ранней диагностики РвС обусловливает высокий интерес к вопросам патогенеза данного состояния. Основными патогенетическими механизмами развития РвС признаны следующие: эластическое спадание просвета сосуда, пристеночное тромбообразование и гиперплазия неоинтимы, приводящие к патологическому ремо-

делированию стенки сосудов. В качестве пускового момента рассматривается механическое повреждение интимы и медии артерий и гиперчувствительность к материалам стента [23]. Ранее уже было известно, что травма сосудистой стенки во время вмешательства приводит к развитию местной воспалительной реакции, адгезии, активации и агрегации тромбоцитов с образованием пристеночного тромба, миграции и пролиферации гладкомышечных клеток и реэндотелизации, а также к синтезу компонентов внеклеточного матрикса (гиалуроновой кислоты, фибронектина, остеопонтина и вибронектина). Все эти процессы являются физиологическими и необходимыми для восстановления анатомической и функциональной целостности сосудистой стенки. Однако в ряде случаев они приобретают патологический характер и приводят к возникновению гиперплазии неоинтимы и хронической вазоконстрикции. По мнению ряда авторов, стентирование предотвращает эластическую отдачу, но не препятствует развитию тромбоза, воспаления и гиперплазии неоинтимы.

В структуру покрышки атеросклеротической бляшки входят многие компоненты экстрацеллюлярного матрикса (коллаген, эластин, протеогликаны и гликозаминогликаны), большое значение в стабилизации бляшки имеют факторы, влияющие на образование и разрушение этих компонентов. При этом перечисленные макромолекулы внеклеточного матрикса могут захватывать липопротеины и способствовать накоплению липидов в интиме. Как известно, атеросклеротические бляшки, богатые липидами, а не соединительнотканными элементами и не кальцинированные, становятся более «мягкими» и опасными в плане повреждения и формирования тромбоза. Цитокины способны стимулировать секрецию клетками атеромы (в основном макрофагами, но также и эндотелиальными, гладкомышечными, пенистыми) матриксных металлопротеиназ (коллагеназ, желатиназ, стромелизинов и др.), которые обладают деградирующей способностью в отношении почти всех компонентов внеклеточного матрикса. Выраженное стимулирующее действие на транскрипцию и синтез матриксных металлопротеиназ обнаружено у нейрогуморальных агентов, традиционно ассоциирующихся с процессами ремоделирования: ангиотензина II, эндотелина, катехоламинов. На секрецию матриксных металлопротеиназ могут оказывать влияние не только цитокины, но и факторы роста, некоторые химические агенты и др. Активность матриксных металлопротеиназ в бляшке параллельна увеличению в ней воспалительной клеточной инфильтрации и повышению уровня апоптоза клеток [24, 25]. Наличие воспалительных агентов неоднократно было отмечено и изучено у коморбидных пациентов, что позволяет сделать вывод о том, что любое хроническое заболевание является мощным пусковым механизмом формирования неоатеросклероза вследствие активации воспаления.

Патогенетические аспекты развития неоатеросклероза. Неоинтимальная гиперплазия является одним из основных факторов, способствующих РвС после процедур ангиопластики. Развитие РвС основано на сложном взаимодействии различных механических и биологических факторов, вызванных процедурой реваскуляризации пораженной сосудистой сети и сопутствующей сосудистой травмой. Механизм, с помощью которого развивается постангиопластический рестеноз, по всей вероятности, зависит от того, было ли вмешательство выполнено с помощью стента или баллонной ангиопластики. В случае процедуры без стента ранняя артериальная отдача и негативное ремоделирование сосудов являются важными факторами. Напротив, рестеноз после установки стента (РвС) в первую очередь опосредуется неоинтимальным образованием и неоатеросклерозом [25, 26].

В работе M.L.A. Ebert и соавт. подробно описана генерация неоинтимальной гиперплазии на примере различных мелких животных [27]. В эксперименте создана сосудистая травма, вследствие которой возникала воспалительная реакция с повышенным набором иммунных клеток, особенно моноцитов и макрофагов, которые быстро накапливались и дифференцировались в пенистые макрофаги. Окислительный стресс и повышенное высвобождение цитокинов и хемокинов приводили к пролиферации и миграции гладкомышечных клеток сосудистой стенки в интиму. Были выделены основные механизмы неоинтимальной гиперплазии: повреждение и активация эндотелия, адгезия лейкоцитов, миграция и пролиферация фибробластов, трансформация гладкомышечных клеток сосудистой стенки.

В недавних исследованиях также было предложено оценить влияние микробиома на развитие атеросклероза и РвС. Сравнение асептических и условно выращенных мышей показало, что у последних более развито неоинтимальное образование, что, вероятно, связано с изменениями кинетики острого воспаления и заживления ран [28, 29]. Дисбактериоз кишечника тоже, по-видимому, способствует развитию атеросклероза путем модуляции воспалительных явлений, вызванных различиями в продукции микробных метаболитов [30].

Развитие неоатеросклероза прежде всего основано на постинтервенционной эндотелиальной дисфункции [31]. Из-за недостаточной регенерации эндотелия циркулирующие липиды все больше накапливаются в субинтимальном пространстве, ускоряя образование новых атеросклеротических бляшек в формирующейся неоинтиме. Этот процесс также проявляется ранним отложением пенистых клеток и некротической ткани, а также появлением фиброатеромы с тонкой крышкой [32].

Заключение. В рутинной клинической практике внимание должно быть направлено не только на своевременность и полноту оказания высокотехнологической помощи, но и на усовершенствование профилактических мер при прогрессировании атеросклероза у коморбидных пациентов с ИБС. Знание патофизиологических механизмов, ассоциированных с риском развития повторных коронарных событий, и изучение соответствующих биомаркеров актуально с целью оценки факторов риска до внутрисосудистого вмешательства у коморбидных пациентов и выявление лиц с повышенной вероятностью развития неблагоприятного исхода.

Пациенты очень высокого риска возникновения РвС должны получать качественное диспансерное наблюдение, интенсивное медикаментозное лечение после ЧКВ для достижения целевых показателей факторов риска и снижения повторных неблагоприятных сердечно-сосудистых событий. Современные методы исследования и определение наиболее значимых ранних предикторов прогрессирования ИБС могут оказать влияние на совершенствование вторичной профилактики и лечение атеросклероза в постреваскуляризационный период. Данный обзор может быть использован для создания модели про-

гнозирования риска и разработки стратегии вмешательства при формировании РвС у коморбидных пациентов после ЧКВ.

Конфликт интересов. Авторы заявляют об отсутствии конфликта интересов.

References (Литература)

1. Chernyak AA, Deshko MS, Snezhitsky VA, et al. Percutaneous coronary interventions — the current state of the issue: evolution of stents. Journal of the Grodno State Medical University 2020; 18 (4): 365–74. Russian (Черняк А.А., Дешко М.С., Снежицкий В.А. и др. Чрескожные коронарные вмешательства — современное состояние вопроса: эволюция стентов. Журнал Гродненского государственного медицинского университета 2020; 18 (4): 365–74). DOI: 10.25298/2221-8785-2020-18-4-365-374.

2. Smirnov KA, Biryukov AV, Ivanchenko RD, et al. History of development and comparative evaluation of modern stents for coronary arteries. Circulation Pathology and Cardiac Surgery 2019; 23 (1 Suppl. 1): 9–17. Russian (Смирнов К.А., Бирюков А.В., Иванченко Р.Д. и др. История развития и сравнительная оценка современных стентов для коронарных артерий. Патология кровообращения и кардиохирургия 2019; 23 (1 Suppl. 1): 9–17. DOI: 10.21688-1681-3472-2019-1S-S9-S17.

3. Dygai AM. On the issue of antiproliferative coating of coronary stents. Circulation Pathology and Cardiac Surgery 2018; 22 (2): 22–9. Russian (Дыгай А.М. К вопросу об антипролиферативном покрытии коронарных стентов. Патология кровообращения и кардиохирургия 2018; 22 (2): 22–9). DOI: 10.21688/1681-3472-2018-2-22-29.

4. Shlofmitz E, Case BC, Chen Y, et al. Classification of restenosis by Waxman in a stent: a mechanism-based approach to the treatment of restenosis. Cardiovasc Revasc Med 2021; (33): 62–7. DOI: 10.1016/j.carrev.2021.06.004.

5. De Gregorio J, Tateishi K. Non-extensible restenosis in the stent: an ounce of prevention. Cardiovasc Revasc Med 2022; (34): 38–9. DOI: 10.1016/j.carrev.2021.10.018.

6. Urban P, Gershlick AH, Guagliumi G, et al. Safety of coronary sirolimus-eluting stents in daily clinical practice: one-year follow-up of the e-Cypher registry. Circulation 2006; 113 (11): 1434–41. DOI: 10.1161/CIRCULATIONAHA.104.532242.

7. Joner M, Finn AV, Farb A, et al. Pathology of drug-eluting stents in humans: delayed healing and late thrombotic risk. J Am Coll Cardiol 2006; 48 (1): 193–202. DOI: 10.1016/j.jacc.2006.03.042.

8. Otsuka F, Byrne RA, Yahagi K, et al. Neoatherosclerosis: overview of histopathologic findings and implications for intravascular imaging assessment. European Heart Journal 2015; 36 (32): 2147–59. DOI: 10.1093/eurheartj/ehv205.

9. Lee S-J, Choi D-W, Suh Y, et al. Long-term clinical outcomes between biodegradable and durable polymer drug-eluting stents: A nationwide cohort study. Front Cardiovasc Med 2022; (9): 873114. DOI: 10.3389/fcvm.2022.873114.

10. Barbarash OL, Voyevoda MI, Galstyan GR, et al. Pre-diabetes as an interdisciplinary problem: definition, risks, approaches to the diagnostics and prevention of type 2 diabetes and cardiovascular complications. Russian Journal of Cardiology 2019; (4): 83–91. Russian (Барбараш О.Л., Воевода М.И., Галстян Г.Р. и др. Предиабет как междисциплинарная проблема: определение, риски, подходы к диагностике и профилактике сахарного диабета 2 типа и сердечно-сосудистых осложнений. Российский кардиологический журнал 2019; (4): 83–91). DOI: 10.15829/1560-4071-2019-4-83-91.

11. Batalina MV, Fedyunina VA, Batalin VA, et al. The nephrological aspects of acute coronary syndrome. Orenburg Medical Herald2019; 7; 1 (25): 14–9. Russian (Баталина М.В., Федюнина В.А., Баталин В.А. и др. Нефрологические аспекты острого коронарного синдрома. Оренбургский медицинский вестник 2019; 7; 1 (25): 14–9).

12. Cheng G, Chang FJ, Wang Y, et al. Factors influencing stent restenosis after percutaneous coronary intervention in patients with coronary heart disease: A clinical trial based on 1-year follow-up. Medical science monitor: international medical journal of experimental and clinical research 2019; (25): 240–7. DOI: 10.12659/MSM. 908692.

13. Veselovskaya NG, Chumakova GA, Shenina NN, et al. Predictors of coronary artery restenosis after stenting in obese women. Russian Journal of Cardiology 2014; (9): 31–6. Russian (Веселовская Н.Г., Чумакова Г.А., Шенина Н.Н. и др. Предикторы рестеноза коронарных артерий после их стентирования у женщин с ожирением. Российский кардиологический журнал 2014; (9): 31–6). DOI: 10.12659/MSM.908692.

14. Li MF, Zhao CC, Li TT, et al. The coexistence of carotid and lower extremity atherosclerosis further increases cardio-cerebrovascular risk in type 2 diabetes. Cardiovascular Diabetology 2016; (15): 43. DOI: 10.1186/s12933-016-0360-2.

15. Fröbert O, Lagerqvist B, Carlsson J, et al. Differences in restenosis rate with different drug-eluting stents in patients with and without diabetes mellitus: a report from the SCAAR (Swedish Angiography and Angioplasty Registry). J Am Coll Cardiol 2009; 53 (18): 1660–7. DOI: 10.1016/j.jacc.2009.01.054.

16. Xu S, Wang B, Liu W. The effects of insulin therapy on mortality in diabetic patients undergoing percutaneous coronary intervention. Ann Transl Med 2021; 9 (16): 1294. DOI: 10.21037/atm-21-1911.

17. Barbarash OL, Kashtalap VV. Managing the risk of ischemic events in patients with multifocal atherosclerosis and type 2 diabetes mellitus 2020; (1): 34–44. Russian (Барбараш О.Л., Кашталап В.В. Управление риском развития ишемических событий у пациентов с мультифокальным атеросклерозом и сахарным диабетом 2-го типа 2020; (1): 34–44). DOI: 10.21518/2307-1109-2020-1-34-44.

18. Gabbasov ZA, Kozlov SG, Byazrova SV, et al. Relationship between the level of circulating CD45+ platelets and development of restenosis after implantation of drug-eluting stents to patients with coronary heart disease. Bulletin of Experimental Biology and Medicine 2016; 162 (10): 528–32. Russian (Габбасов З.А., Козлов С.Г., Бязрова С.В. и др. Связь уровня циркулирующих CD45+-тромбоцитов с развитием рестеноза после имплантации пациентам с ИБС стентов с лекарственным покрытием. Бюллетень экспериментальной биологии и медицины 2016; 162 (10): 528–32). DOI: 10.1007/s10517-017-3653-x.

19. Naumova LA, Osipova ON. Comorbidity: mechanisms of pathogenesis, clinical significance. Modern Problems of Science and Education 2016; (5). URL: https://science-education.ru/ru/article/view?id=25301 (29 July 2022). Russian (Наумова Л.А., Осипова О.Н. Коморбидность: механизмы патогенеза, клиническое значение. Современные проблемы науки и образования 2016; (5). URL: https://science-education.ru/ru/article/view?id=25301 (дата обращения: 29.07.2022).

20. Zotz RJ, Dietz W, Lindemann S, Gent-Zotz S. Coronary restenosis. Hertz 2019; 44 (1): 35–9. [German.] DOI: 10.1007/s00059-018-4777-0.

21. Zhu F, Zuo L, Hu R, et al. A ten-genes-based diagnostic signature for atherosclerosis. BMC Cardiovasc Disord 2021; 21 (1): 513. DOI: 10.1186/s12872-021-02323-9.

22. Barbarash OL, Kashtalap VV. A patient with ischemic heart disease and multifocal atherosclerosis. How to optimize the forecast? Medical Council 2018; (16): 32–8. Russian (Барбараш О.Л., Кашталап В.В. Пациент с ишемической болезнью сердца и мультифокальным атеросклерозом. Как оптимизировать прогноз? Медицинский совет 2018; (16): 32–8). DOI: 10.21518/2079-701X-2018-16-32-38.

23. Nus M, Mallat Z. Immune-mediated mechanisms of atherosclerosis and implications for the clinic. Expert Rev Clin Immunol 2016; 12 (11): 1217–37. DOI: 10. 1080/1744666X.2016. 1195686.

24. Johnson JL. Metalloproteinases in atherosclerosis. Eur J Pharmacol 2017; (816): 93–106. DOI: 10.1016/j.ejphar.2017.09.007.

25. Cancel LM, Ebong EE, Mensah S, et al. Endothelial glycocalyx, apoptosis and inflammation in an atherosclerotic mouse model. Atherosclerosis 2016; (252): 136–46. DOI: 10.1016/j.atherosclerosis.2016.07.930.

26. Gromova OA, Torshin IYu, Lila AM, et al. Prevention of restenosis in patients after percutaneous coronary intervention: possible pathogenetic approach. Russian Medical Journal 2019; 8 (I): 33–40. Russian (Громова О.А., Торшин И.Ю., Лила А.М. и др. Профилактика рестеноза у пациентов после чрескожного коронарного вмешательства: возможный патогенетический подход. РМЖ 2019; 8 (I): 33–40).

27. Ebert ML, Schmidt VF, Pfaff L, et al. Animal models of neointimal hyperplasia and restenosis: species-specific differences and implications for translational research. JACC Basic Transl Sci 2021; 6 (11); 900–17. DOI: 10.1016/j.jacbts.2021.06.006.

28. Wun K, Theriault BR, Pierre JF, et al. Microbiota control acute arterial inflammation and neointimal hyperplasia develop-

ment after arterial injury. PLoS ONE 2018; 13 (12). e0208426. DOI: 10.1371/journal.pone.0208426.

29. Chen EB, Shapiro KE, Wun K, et al. Microbial colonization of germ-free mice restores neointimal hyperplasia development after arterial injury. J Am Heart Assoc 2020; 9 (5): e013496. DOI: 10.1161/JAHA.119.013496.

30. Ma J, Li H. The role of gut microbiota in atherosclerosis and hypertension. Front Pharmacol 2018; (9): 1082. DOI: 10.3389/fphar.2018.01082.

31. Komiyama H, Takano M, Hata N, et al. Neoatherosclerosis: coronary stents seal atherosclerotic lesions but result in making a new problem of atherosclerosis. World J Cardiol 2015; 7 (11): 776–83. DOI: 10.4330/wjc.v7.i11.776.

32. Byrne RA, Joner M, Kastrati A. Stent thrombosis and restenosis: what have we learned and where are we going? The Andreas Grüntzig Lecture ESC 2014. Eur Heart J 2015; 36 (47): 3320–31. DOI: 10.1093/eurheartj/ehv511.

УДК 618.3–06:616.12–008.331.1
EDN: BTGVTZ

Оригинальная статья

ФАКТОРЫ КАРДИОМЕТАБОЛИЧЕСКОГО РИСКА И СОСТОЯНИЕ ОРГАНОВ-МИШЕНЕЙ У ЖЕНЩИН С АНАМНЕЗОМ АРТЕРИАЛЬНОЙ ГИПЕРТЕНЗИИ ВО ВРЕМЯ БЕРЕМЕННОСТИ СПУСТЯ 10 ЛЕТ ПОСЛЕ РОДОВ

О.А. Тарасова *— ФГБОУ ВО «Южно-Уральский ГМУ» Минздрава России, ассистент кафедры факультетской терапии;* ***В.С. Чулков*** *— ФГБОУ ВО «Южно-Уральский ГМУ Минздрава России», профессор кафедры факультетской терапии, доцент, доктор медицинских наук;* ***И.А. Стародубцева*** *— ФГБОУ ВО «Воронежский ГМУ им. Н.Н. Бурденко» Минздрава России, доцент кафедры пропедевтики внутренних болезней, доктор медицинских наук.*

CARDIOMETABOLIC RISK FACTORS AND TARGET-ORGAN DAMAGE IN WOMEN WITH HYPERTENSIVE DISORDERS DURING PREGNANCY 10 YEARS AND MORE AFTER DELIVERY

O.A. Tarasova *— South-Ural State Medical University, Instructor of the Department of Faculty Therapy;* ***V.S. Chulkov*** *— South-Ural State Medical University, Professor of the Department of Faculty Therapy, Associate Professor, DSc;* ***I.A. Starodubtseva*** *— N.N. Burdenko Voronezh State Medical University, Assistant Professor of the Department of Propaedeutics of Internal Diseases, DSc.*

Дата поступления — 29.07.2022 г. Дата принятия в печать — 29.08.2022 г.

Для цитирования: ***Тарасова О.А., Чулков В.С., Стародубцева И.А.*** **Факторы кардиометаболического риска и состояние органов-мишеней у женщин с анамнезом артериальной гипертензии во время беременности спустя 10 лет после родов. Саратовский научно-медицинский журнал 2022; 18 (3): 359–363. EDN: BTGVTZ.**

Цель: оценка факторов кардиометаболического риска и состояния органов-мишеней у женщин, имевших гипертензивные нарушения во время беременности 10 и более лет назад. *Материал и методы.* Кросс-секционное исследование на базе проспективного когортного исследования. В исследование включены 66 женщин, разделенных на две группы: I группа — с гипертензивными нарушениями беременности в анамнезе (*n*=33), II группа (контрольная) — с нормотензивными беременностями в анамнезе (*n*=33). *Результаты.* При анализе частоты факторов кардиометаболического риска у женщин в I группе чаще выявлялись такие факторы, как артериальная гипертензия (87,9 против 6,1%, *p*=0,019), абдоминальное ожирение (36,4 против 12,1%, *p*=0,042), повышение уровня мочевой кислоты (18,2% и отсутствие случаев во II группе, *p*=0,012) и нарушенная гликемия натощак (15,2 против 3,0%, *p*=0,197) на фоне более высоких лабораторных признаков инсулинорезистентности (индекс HOMA-IR 1,47 [0,55–1,62] против 0,40 [0,27–0,67], *p*<0,001) по сравнению со II группой. Метаболический синдром был обнаружен у каждой третьей женщины (36,4%), а II стадия артериальной гипертензии была установлена практически у каждой второй женщины с ее наличием в I группе (44,8%) при отсутствии таковых во II группе. *Заключение.* Женщины, перенесшие гипертензивные нарушения во время беременности, подвержены высокому риску развития метаболического синдрома с поражением органов-мишеней по сравнению с нормотензивными женщинами во время беременности.

Ключевые слова: факторы кардиометаболического риска, гипертензивные нарушения во время беременности, артериальная гипертензия, органы-мишени.

For citation: ***Tarasova OA, Chulkov VS, Starodubtseva IA.*** **Cardiometabolic risk factors and target-organ damage in women with hypertensive disorders during pregnancy 10 years and more after delivery. Saratov Journal of Medical Scientific Research 2022; 18 (3): 359–363. EDN: BTGVTZ.**

Objective: to assess cardiometabolic risk factors and target-organ damage in women with hypertensive disorders during pregnancy 10 years and more after delivery. *Material and methods.* A cross-sectional study based on a prospective cohort study. The study included 66 women divided into two groups: group 1 — with a history of hypertensive pregnancy disorders (*n*=33), group 2 (control) — with a history of normotensive pregnancies (*n*=33). *Results.* The frequency of cardiometabolic risk factors in group 1, including arterial hypertension (87.9 *vs* 6.1%, *p*=0.019), abdominal obesity (36.4 *vs* 12.1%, *p*=0.042), increased uric acid levels (18.2 and no cases in group 2, p =0.012) and impaired fasting glycemia (15.2 *vs* 3.0%, *p*=0,197) and a higher laboratory markers of insulin resistance (HOMA-IR index 1.47 [0.55–1.62] *vs* 0.40 [0.27–0.67], *p*<0.001) were higher compared with group 2. Metabolic syndrome was detected in every third case (36.4%), and stage II hypertension was found in every second woman with hypertension (44.8%) in group 1 (44.8%) and absence rate in the control group. *Conclusion.* Women who had hypertensive disorders during pregnancy are at high risk of developing metabolic syndrome with target-organ damage compared to normotensive women during pregnancy.

Keywords: cardiometabolic risk factors, hypertensive disorders during pregnancy, arterial hypertension, target-organ damage.