пародонта на фоне язвенной болезни. Морфология 2018; 153 (3): 210–10а).

4. Ismailova OA, Eremina NV, Strukov VI, et al. Clinical and pathogenetic features of chronic generalized periodontitis in menopausal women depending on morphometric manifestations of bone tissue and complex therapy with Osteomed Forte. Vrach (The Doctor) 2019; (5): 40–3. Russian (Исмаилова О.А. Еремина Н.В., Струков В.И. и др. Клинико-патогенетические особенности хронического генерализованного пародонтита у женщин в менопаузе в зависимости от морфометрических проявлений костной ткани и комплексной терапии с Остеомед Форте. Врач 2019; (5): 40–3).

5. Richa RY, Puranik MP, Shrivastava A. Association between osteoporosis and periodontal disease among postmenopausal Indian women. J Investig Clin Dent 2017; 8 (3): 34–8.

6. Wang CJ, Mc Cauley LK. Osteoporosis and Periodontitis. Curr Osteoporos 2016; 14 (6): 284–91.

7. Adam M, Wooton J. Menopause end oral health. Br Dent J 2022; 233 (3): 170.

8. Ayed MS, Alsharif AF, Divakar DD, et al. Evaluating the possible association between systemic osteoporosis and periodontal disease progression in postmenopausal women. Dis Mon 2019; 65 (6): 193–215.

9. Bulkina NV, Osipova YuL. Clinical and immunomorphological features of the course of chronic generalized periodontitis against the background of gastroesophageal reflux disease. Fundamental Research 2012; 5 (1): 213–6. Russian (Булкина Н.В., Осипова Ю.Л. Клинические и иммуноморфологические особенности течения хронического генерализованного пародонтита на фоне гастроэзофагеальной рефлюксной болезни. Фундаментальные исследования 2012; 5 (1): 213–6).

10. Osipova YuL, Bulkina NV, Osadchuk MA, et al. The role of cellular proliferation and apoptosis disorders in the pathogenesis of inflammatory periodontal diseases against the background of gastroesophageal reflux disease. Saratov Journal of Medical Scientific Research 2013; 9 (3): 449–53. Russian (Осипова Ю.Л., Булкина Н.В., Осадчук М.А. и др. Роль нарушений клеточной пролиферации и апоптоза в патогенезе воспалительных заболеваний пародонта на фоне гастроэзофагеальной рефлюксной болезни. Саратовский научно-медицинский журнал 2013; 9 (3): 449–53).

11. Speranskaya EM, Mukhamedzhanova LR, Golubtsova NN. Morphological assessment of the activity of proliferative processes in periodontal tissues in patients with chronic generalized periodontitis. Acta medica Eurasica 2017; (1): 55–9. Russian (Сперанская Е.М., Мухамеджанова Л.Р., Голубцова Н.Н. Морфологическая оценка активности пролиферативных процессов в тканях пародонта у пациентов с хроническим генерализованным пародонтитом. Acta medica Eurasica 2017; (1): 55–9).

12. Methods of comprehensive examination of patients with diseases periodontal disease. In: Periodontology. Series: National guidelines. Moscow: GEOTAR-Media, 2018; p. 187–255. Russian (Методы комплексного обследования пациентов с болезнями пародонта. В кн: Пародонтология. Сер.: Национальные руководства. М.: ГЭОТАР-Медиа, 2018; с. 187–255).

УДК 616.314–08.23-77-06:617.528–007.23:616.716.4 (045) Оригинальная статья
EDN: ZHSSRD

# ДИНАМИКА АТРОФИИ АЛЬВЕОЛЯРНОЙ ЧАСТИ НИЖНЕЙ ЧЕЛЮСТИ ПРИ ПОЛЬЗОВАНИИ ПОЛНЫМ СЪЕМНЫМ ПЛАСТИНОЧНЫМ ПРОТЕЗОМ

***А.Н. Поспелов*** *— ФГБОУ ВО «Саратовский ГМУ им. В.И. Разумовского» Минздрава России, доцент кафедры стоматологии ортопедической, кандидат медицинских наук;* ***В.В. Коннов*** *— ФГБОУ ВО «Саратовский ГМУ им. В.И. Разумовского» Минздрава России, заведующий кафедрой стоматологии ортопедической, доцент, доктор медицинских наук;* ***С.А. Кречетов*** *— ФГБОУ ВО «Саратовский ГМУ им. В.И. Разумовского» Минздрава России, доцент кафедры стоматологии ортопедической, кандидат медицинских наук;* ***А.А. Бизяев*** *— ФГБОУ ВО «Саратовский ГМУ им. В.И. Разумовского» Минздрава России, доцент кафедры стоматологии ортопедической, кандидат медицинских наук;* ***Е.А. Поспелова*** *— ФГБОУ ВО «Саратовский ГМУ им. В.И. Разумовского» Минздрава России, студентка.*

# DYNAMICS OF ATROPHY OF THE ALVEOLAR PART OF THE MANDIBLE WHEN USING A FULL REMOVABLE PLATE PROSTHESIS

***A.N. Pospelov*** *— Saratov State Medical University, Assistant Professor of the Department of Orthopedic Dentistry, PhD;* ***V.V. Konnov*** *— Saratov State Medical University, Head of the Department of Orthopedic Dentistry, Associate Professor, DSc;* ***S.A. Krechetov*** *— Saratov State Medical University, Assistant Professor of the Department of Orthopedic Dentistry, PhD;* ***A.A. Bizyaev*** *— Saratov State Medical University, Assistant Professor of the Department of Orthopedic Dentistry, PhD;* ***E.A. Pospelova*** *— Saratov State Medical University, Student.*

Дата поступления — 04.10.2021 г. Дата принятия в печать — 29.08.2022 г.

**Для цитирования:** ***Поспелов А.Н., Коннов В.В., Кречетов С.А., Бизяев А.А., Поспелова Е.А.*** **Динамика атрофии альвеолярной части нижней челюсти при пользовании полным съемным пластиночным протезом. Саратовский научно-медицинский журнал 2022; 18 (3): 322–326. EDN: ZHSSRD.**

*Цель:* повышение эффективности диагностики убыли костной ткани нижней челюсти у пациентов при полном отсутствии зубов путем применения способа расчета уровня атрофии альвеолярной части по диагностическим гипсовым моделям челюстей. *Материал и методы.* Обследование пациентов проводили по общепринятой схеме: сбор анамнеза, осмотр, обследование полости рта, анализ диагностических гипсовых моделей нижней челюсти по предложенной нами методике оценке уровня атрофии костной ткани. В соответствии с классификацией Келлера сформированы группы: I группа — 1-й тип по Келлеру ($n$=27); II группа — 2-й тип по Келлеру ($n$=21); III группа — 3-й тип по Келлеру ($n$=21); IV группа — 4-й тип по Келлеру ($n$=18). *Результаты.* Атрофия различных участков альвеолярной части беззубой нижней челюсти достигает значений в сагиттальной плоскости В1–В2: 4,62±0,32 мм (I группа), 5,31±0,26 мм (II группа), 4,63±0,29 мм (III группа), 4,09±0,41 мм (IV группа); в трансверзальной — Г1–Г2: 4,15±0,37 мм (I группа), 5,48±0,39 мм (II группа), 4,40±0,72 мм (III группа), 4,50±0,42 мм (IV группа); в вертикальной — В1–Е: 0,74±0,31 мм (I группа), 0,29±0,19 мм (II группа), 0,67±0,22 мм (III группа), 0,14±0,07 мм (IV группа) и протекает более интенсивно на первом году пользования протезом. *Заключение.* Установлен неравномерный уровень атрофии альвеолярной части в различных отделах нижней челюсти, что необходимо учитывать при планировании этапов ортопедического стоматологического лечения.

**Ключевые слова:** атрофия, *pars alveolaris mandibulae*, полный съемный пластиночный протез.

**For citation:** ***Pospelov AN, Konnov VV, Krechetov SA, Bizyaev AA, Pospelova EA.*** **Dynamics of atrophy of the alveolar part of the mandible when using a full removable plate prosthesis. Saratov Journal of Medical Scientific Research 2022; 18 (3): 322–326. EDN: ZHSSRD.**

*Objective:* improving the effectiveness of the diagnosis of loss of bone tissue of the mandible in patients with complete absence of teeth, by applying a method for calculating the level of atrophy of the alveolar part according to diagnostic plaster models of the jaws. *Material and methods*. The examination of patients was carried out according to the generally accepted scheme: anamnesis collection, examination, examination of the oral cavity, analysis of diagnostic plaster models of the mandible according to our proposed methodology for assessing the level of bone atrophy. In accordance with Keller's classification, groups were formed: group 1 — type 1 according to Keller (*n*=27); group 2 — Keller type 2 (*n*=21); group 3 — Keller type 3 (*n*=21); group 4 — Keller type 4 (*n*=18). *Results*. Atrophy of various sections of the alveolar part of the toothless mandible reaches values in the sagittal plane B1 — B2: 4.62±0.32 mm (group 1), 5.31±0.26 mm (group 2), 4.63±0.29 mm (group 3), 4.09±0.41 mm (group 4); in the transversal — G1 — G2: 4.15 ±0.37 mm (group 1), 5.48±0.39 mm (group 2), 4.40±0.72 mm (group 3), 4.50±0.42 mm (group 4); in vertical — B1 — E: 0.74±0.31 mm (group 1), 0.29± 0.19 mm (group 2), 0.67±0.22 mm (group 3), 0.14± 0.07 mm (group 4) and proceeds more intensively in the first year of using the prosthesis. *Conclusion.* An uneven level of alveolar part atrophy has been established in various departments of mandible, which must be taken into account when planning the stages of orthopedic dental treatment.

**Keywords:** atrophy, alveolar part of mandible, complete removable plate prosthesis.

**Введение.** Проблема медико-социальной реабилитации пациентов при полном отсутствии зубов является важной для современной ортопедической стоматологии [1]. Восстановление зубного ряда нижней челюсти при данной патологии — один из самых сложных видов протезирования. Функциональная ценность данных конструкций протезов связана с их устойчивостью во время функции, на что оказывает влияние анатомические особенности тканей протезного ложа [2]. Задачи по достижению хорошей фиксации и стабилизации протезов на нижней челюсти, имеющей сложные и неблагоприятные анатомические условия, занимают многих исследователей [3–6].

Атрофические изменения альвеолярной части нижней челюсти (*pars alveolaris mandibulae*) развиваются при патологических состояниях (функциональной перегрузке, заболеваниях пародонта и т. д.), после потери зубов (атрофия от бездействия), возрастных изменениях. Атрофия от бездействия начинается сразу после потери зубов и, как правило, не одинаково выражена по всей альвеолярной части. На что оказывает влияние причины удаления зубов, осложнения в процессе данной операции, очередность утраты зубов. В дальнейшем начинают преобладать процессы атрофии, имеющие необратимый характер, и чем больше проходит времени после утраты зубов, тем более выражена атрофия костной ткани с видимым уменьшением размеров альвеолярной части нижней челюсти [7, 8].

Жевательное давление от базиса протезов передается по поверхности кости (атрофия от давления) и сопровождается развитием деструктивных процессов [9]. У лиц, имеющих полные съемные протезы, эти процессы могут усиливаться вследствие неравномерного распределения жевательного давления под базисом протеза, что ведет к усилению процессов атрофии [10]. Именно поэтому с потерей зубов изучение изменений, происходящих с альвеолярной частью нижней челюсти, имеет значение для составления плана ортопедического лечения, направленного на восстановление зубочелюстной системы.

*Цель* — повышение эффективности диагностики убыли костной ткани нижней челюсти у пациентов при полном отсутствии зубов путем применения способа расчета уровня атрофии альвеолярной части по диагностическим гипсовым моделям челюстей.

**Материал и методы.** Обследование пациентов проводили по общепринятой схеме: сбор анамнеза, внешний осмотр и обследование полости рта, при котором визуально и пальпаторно выявляли анатомические особенности альвеолярной части нижней челюсти, получали оттиски и изготавливали диагностические модели. Диагностику проводили до ортопедического лечения при первичном обращении, через год и три года пользования полными съемными пластиночными протезами. Степень атрофии альвеолярной части нижней челюсти определяли по классификации Келлера, на основании которой были сформированы четыре группы обследуемых. Первая группа формировалась из пациентов с выраженной альвеолярной частью (1-й тип по Келлеру) (*n*=27). Вторая группа имела равномерную резкую атрофию альвеолярной части (2-й тип по Келлеру) (*n*=21). Третья — альвеолярная часть выражена в области передней группы зубов и резко атрофирована в области боковых (3-й тип по Келлеру) (*n*=21). Четвертая — альвеолярная часть резко атрофирована в области передней группы зубов и выражена в области боковых (4-й тип по Келлеру) (*n*=18).

Исследование проводили на 87 диагностических гипсовых моделях нижней челюсти. Для их изучения использовали предложенный нами способ диагностики атрофии беззубых челюстей [9]. По данной методике при помощи индивидуальной ложки получают функциональный оттиск, отливают диагностическую модель и приступают к ее разметке. По середине гребня альвеолярной части нижней челюсти и сере-

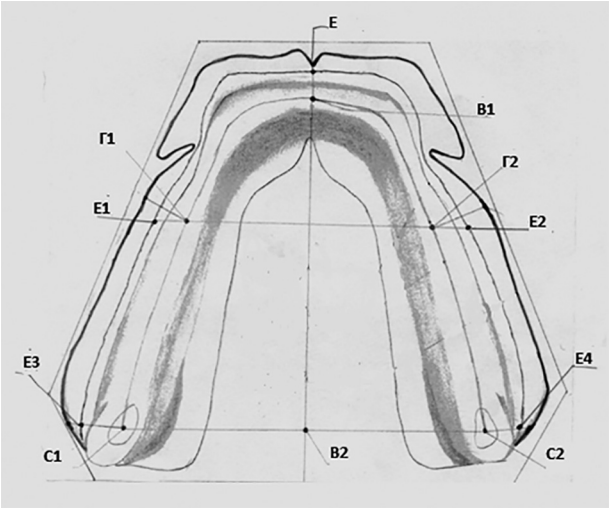


Контрольные точки измерения на модели нижней челюсти

**Ответственный автор** — Поспелов Андрей Николаевич
Тел.: +7 (917) 2071389
E-mail: ortoped_ne@mail.ru

дине нейтральной зоны проводят линии и наносятся контрольные точки (рисунок), где точка В1 располагается между уздечками нижней губы и языка на вершине гребня альвеолярной части нижней челюсти, точки С1 и С2 — по центру слизистого бугорка нижней челюсти справа и слева, точки Г1 и Г2 — на вершине гребня альвеолярной части нижней челюсти на середине расстояния между точками В1, С1 и С2; точка В2 находится в месте пересечения линии, проведенной из точки В1 до середины линии С1–С2.

Затем из точек В1, С1, С2, Г1, Г2 опускают перпендикулярные линии до пересечения с линией нейтральной зоны — это будут контрольные точки Е, Е1, Е2, Е3, Е4.

Измерения модели нижней челюсти в трансверзальной плоскости проводят между точками Г1–Г2 и С1–С2, в сагиттальной плоскости — между точками Г1–С1, Г2–С2, В1–В2, в вертикальной плоскости — между точками С1–Е3, С2–Е4, Г1–Е1, Г2–Е2, В1–Е.

После проверки вариационных рядов и подтверждения нормального распределения статистическая обработка полученных результатов проводилась с вычислением *t*-критерия Стьюдента. Статистический анализ включал расчет средней арифметической (*M*), ошибки средней арифметической (*m*) и вероятности различий (*p*). Различия оценивали как значимые при $p<0,05$. Обработка результатов проводилась с помощью программного пакета Microsoft Office Excel 2007.

**Результаты.** Установлено, что при полном отсутствии зубов происходит изменение размеров альвеолярной части нижней челюсти. Полученные результаты измерения первой группы представлены в табл. 1.

Процессы атрофии протекают неравномерно по поверхности альвеолярной части нижней челюсти при пользовании полными съемными протезами, причем более интенсивно — в первый год (табл. 1). Вертикальная атрофия более выражена в переднем отделе в точках В1–Е — исходные 0,89±0,19 мм, через три года 0,74±0,31 мм ($p<0,001$) и в боковом справа Г2–Е2 — исходные 1,01±0,10 мм, через три года 0,85±0,17 мм ($p<0,001$). В результате атрофических процессов увеличиваются сагиттальные размеры альвеолярной части нижней челюсти в точках В1–В2 — исходные 4,53±0,31 мм, через три года 4,62±0,32 мм ($p<0,001$), в точках Г1–С1, Г2–С2 эти изменения незначительны. Трансверзальные размеры альвеолярной части нижней челюсти более выражено изменяются в точках Г1–Г2 — исходные 3,69±0,38 мм, через три года 4,15±0,37 мм ($p<0,001$), в точках С1–С2 эти изменения незначительны.

Полученные результаты измерения второй группы представлены в табл. 2.

На основании данных табл. 2 следует, что процессы атрофии более выражены в первый год пользования протезами, вертикальная атрофия преобладает в переднем отделе альвеолярной части нижней челюсти в точках В1–Е — исходные

*Таблица 1*

**Данные измерения размеров (мм) альвеолярной части беззубой нижней челюсти у пациентов первой группы, *M±m***

| Плоскость измерения | Точки измерения | Исходные | Через 1 год | Через 3 года |
|---|---|---|---|---|
| Сагиттальная | В1–В2 | 4,53±0,31 | 4,59±0,29 | 4,62±0,32 |
| | Г1–С1 | 2,77±0,46 | 2,79±0,40 | 2,79±0,42 |
| | Г2–С2 | 2,76±0,37 | 2,78±0,29 | 2,79±0,34 |
| Трансверзальная | Г1–Г2 | 3,69±0,38 | 4,09±0,29 | 4,15±0,37 |
| | С1–С2 | 5,06±0,38 | 5,16±0,32 | 5,19±0,41 |
| Вертикальная | В1–Е | 0,89±0,19 | 0,79±0,27 | 0,74±0,31 |
| | Г1–Е1 | 0,89±0,10 | 0,82±0,19 | 0,79±0,23 |
| | Г2–Е2 | 1,01±0,10 | 0,89±0,14 | 0,85±0,17 |
| | С1–Е3 | 0,63±0,15 | 0,59±0,19 | 0,58±0,16 |
| | С2–Е4 | 0,56±0,15 | 0,51±0,10 | 0,49±0,13 |

*Таблица 2*

**Данные измерения размеров (мм) альвеолярной части беззубой нижней челюсти у пациентов второй группы, *M±m***

| Плоскость измерения | Точки измерения | Исходные | Через 1 год | Через 3 года |
|---|---|---|---|---|
| Сагиттальная | В1–В2 | 4,33±0,25 | 5,09±0,23 | 5,31±0,26 |
| | Г1–С1 | 2,57±0,11 | 2,61±0,10 | 2,63±0,16 |
| | Г2–С2 | 2,69±0,10 | 2,72±0,16 | 2,73±0,10 |
| Трансверзальная | Г1–Г2 | 4,29±0,39 | 5,41±0,31 | 5,48±0,39 |
| | С1–С2 | 5,79±0,23 | 6,20±0,19 | 6,30±0,19 |
| Вертикальная | В1–Е | 0,49±0,20 | 0,36±0,23 | 0,29±0,19 |
| | Г1–Е1 | 0,63±0,12 | 0,56±0,18 | 0,51±0,15 |
| | Г2–Е2 | 0,66±0,09 | 0,55±0,15 | 0,51±0,30 |
| | С1–Е3 | 0,56±0,12 | 0,52±0,16 | 0,49±0,20 |
| | С2–Е4 | 0,56±0,12 | 0,53±0,19 | 0,51±0,21 |

0,49±0,20 мм, через три года 0,29±0,19 мм ($p$<0,001). Значимой разницы в ее значениях между правыми и левыми половинами не наблюдается. В результате атрофических процессов увеличиваются сагиттальные размеры альвеолярной части нижней челюсти в точках В1–В2 исходные 4,33±0,25 мм, через три года 5,31±0,26 мм ($p$<0,001), в точках Г1–С1, Г2–С2 эти изменения незначительны. Трансверзальные размеры альвеолярной части нижней челюсти более выражено изменяются в точках Г1–Г2 — исходные 4,29±0,39 мм, через три года 5,48±0,39 мм ($p$<0,001), в точках С1–С2 эти изменения также незначительные.

Полученные результаты измерения третьей группы представлены в табл. 3.

Анализ данных табл. 3 показывает, что вертикальная атрофия также более выражена в переднем отделе альвеолярной части нижней челюсти в точках В1–Е — исходные 0,93±0,32 мм, через три года 0,67±0,22 мм ($p$<0,001). В первый год пользования протезом значимой разницы в ее значениях между правыми и левыми половинами не наблюдается, но через три года пользования процессы атрофии преобладают с левой стороны альвеолярной части нижней челюсти, причем ее выраженность совпадает с атрофией в переднем отделе. В результате атрофических процессов увеличиваются сагиттальные размеры альвеолярной части нижней челюсти в точках В1–В2 — исходные 4,53±0,20 мм, через три года 4,63±0,29 мм (p<0,001), в точках Г1–С1, Г2–С2 эти изменения незначительны. Трансверзальные размеры альвеолярной части нижней челюсти более выражено изменяются в точках Г1–Г2 — исходные 3,49±0,69 мм, через три года 4,40±0,72 мм ($p$<0,001), в точках С1–С2 эти изменения также незначительны.

Полученные результаты измерения четвертой группы представлены в табл. 4.

При анализе данных табл. 4 видно, что вертикальная атрофия более выражена в боковом отделе альвеолярной части нижней челюсти справа в точках Г2–Е2 — исходные 0,62±0,11 мм, через три года 0,38±0,22 мм ($p$<0,001), чем слева и в переднем отделе. Процесс атрофии протекает интенсивнее в первый год пользования протезом. В результате атрофических процессов увеличиваются сагиттальные размеры альвеолярной части нижней челюсти в точках В1–В2 — исходные 3,87±0,43 мм, через три года 4,09±0,41 мм ($p$<0,001), в точках Г1–С1, Г2–С2 эти изменения незначительны. Процессы атрофии более выражены в первый год пользования протезами.

**Обсуждение.** Изучение представленных групп пациентов, пользующихся полными съемными протезами на нижней челюсти, позволило проанали-

*Таблица 3*

**Данные измерения размеров (мм) альвеолярной части беззубой нижней челюсти у пациентов третьей группы, *M±m***

| Плоскость измерения | Точки измерения | Исходные | Через 1 год | Через 3 года |
|---|---|---|---|---|
| Сагиттальная | В1–В2 | 4,53±0,20 | 4,59±0,21 | 4,63±0,29 |
| | Г1–С1 | 3,50±0,78 | 3,56±0,80 | 3,57±0,81 |
| | Г2–С2 | 3,37±0,83 | 3,39±0,80 | 3,41±0,78 |
| Трансверзальная | Г1–Г2 | 3,49±0,69 | 4,21±0,61 | 4,40±0,72 |
| | С1–С2 | 5,69±0,12 | 5,79±0,20 | 5,79±0,26 |
| Вертикальная | В1–Е | 0,93±0,32 | 0,71±0,19 | 0,67±0,22 |
| | Г1–Е1 | 0,33±0,15 | 0,25±0,11 | 0,21±0,07 |
| | Г2–Е2 | 0,29±0,15 | 0,21±0,12 | 0,17±0,20 |
| | С1–Е3 | 0,38±0,16 | 0,33±0,20 | 0,29±0,18 |
| | С2–Е4 | 0,27±0,17 | 0,21±0,15 | 0,20±0,13 |

*Таблица 4*

**Данные измерения размеров (мм) альвеолярной части беззубой нижней челюсти у пациентов четвертой группы, *M±m***

| Плоскость измерения | Точки измерения | Исходные | Через 1 год | Через 3 года |
|---|---|---|---|---|
| Сагиттальная | В1–В2 | 3,87±0,43 | 4,06±0,40 | 4,09±0,41 |
| | Г1–С1 | 3,07±0,73 | 3,09±0,61 | 3,12±0,68 |
| | Г2–С2 | 3,19±0,52 | 3,23±0,48 | 3,31±0,48 |
| Трансверзальная | Г1–Г2 | 3,06±0,47 | 4,11±0,38 | 4,50±0,42 |
| | С1–С2 | 5,49±0,28 | 5,68±0,27 | 5,89±0,22 |
| Вертикальная | В1–Е | 0,25±0,10 | 0,17±0,09 | 0,14±0,07 |
| | Г1–Е1 | 0,41±0,26 | 0,30±0,16 | 0,27±0,11 |
| | Г2–Е2 | 0,62±0,11 | 0,46±0,13 | 0,38±0,22 |
| | С1–Е3 | 0,66±0,10 | 0,59±0,12 | 0,58±0,14 |
| | С2–Е4 | 0,73±0,15 | 0,69±0,10 | 0,66±0,11 |

зировать атрофические изменения, происходящие под их базисом, которые характеризуются прогрессирующей убылью костной ткани с уменьшением высоты альвеолярной части нижней челюсти, что соотносится с данными литературы [1, 10].

Полученные нами данные измерения диагностических моделей показали, что атрофия различных участков альвеолярной части беззубой нижней челюсти неодинакова в различных его отделах, кроме того, она протекает более интенсивно на первом году пользования полным съемным пластиночным протезом. При 1, 2 и 3-м типах беззубой нижней челюсти по Келлеру процессы вертикальной атрофии преобладают в переднем отделе альвеолярной части нижней челюсти, при 4-м типе — в боковом отделе. Отмечается преобладание вертикальной атрофии над горизонтальной и трансверзальной.

В результате атрофических процессов увеличиваются сагиттальные размеры альвеолярной части нижней челюсти по средней линии, в боковых отделах эти изменения незначительны. Трансверзальные размеры более выражено изменяются в средних отделах альвеолярной части нижней челюсти, а в задних отделах эти изменения также незначительны при всех типах беззубой нижней челюсти, что соотносится с данными литературы [2, 5, 7, 8].

**Заключение.** Предложенный способ диагностики атрофии альвеолярной части нижней челюсти у пациентов при полном отсутствии зубов позволяет анализировать и изучать процессы атрофии костной ткани, что повышает эффективность диагностики, а полученные данные можно использовать для целенаправленного распределения жевательного давления, передающегося с базисов протезов и осуществлять за счет этого профилактику атрофии беззубых челюстей, определять сроки пользования протезами, а также контролировать результат проводимого лечения.

При значительной атрофии альвеолярной части нижней челюсти сложнее добиваться хорошей фиксации и стабилизации полного съемного протеза, а чем быстрее развиваются эти процессы, тем быстрее протез перестает отвечать имеющимся условиям. При восприятии жевательного давления протез передает его преимущественно вертикально на гребень альвеолярной части, обусловливая его вертикальную атрофию. Кроме того, протез смещается и в горизонтальной плоскости, вызывая процессы атрофии, которые преобладают с язычной поверхности.

Таким образом, применение данного способа диагностики позволило установить неравномерный уровень атрофии альвеолярной части в различных отделах нижней челюсти, что необходимо учитывать при планировании этапов ортопедического стоматологического лечения и выбора конструкции зубных протезов у пациентов с полным отсутствием зубов.

**Конфликт интересов.** Коммерческой заинтересованности отдельных физических или юридических лиц в результатах работы нет. Описания объектов патентного или любого другого вида прав (кроме авторских) нет.

## References (Литература)

1. Bersanov RU, Olesova VN, Novozemtseva TN, et al. Subjective satisfaction with prosthetics and objective quality of dentures depending on their service life. Russian Journal of Dentistry 2015; 19 (4): 52–4. Russian (Берсанов Р.У., Олесова В.Н., Новоземцева Т.Н. и др. Субъективная удовлетворенность протезированием и объективное качество зубных протезов в зависимости от сроков их эксплуатации. Российский стоматологический журнал 2015; 19 (4): 52–4).

2. Savvidi KG, Savvidi GL, Belova AV. Orthopedic treatment of elderly and senile patients with complete loss of teeth using optimized proprietary techniques. Tver Medical Journal 2014; (4): 64–73. Russian (Саввиди К.Г., Саввиди Г.Л., Белова А.В. Ортопедическое лечение пациентов пожилого и старческого возраста с полной потерей зубов при применении оптимизированных собственных методик. Тверской медицинский журнал 2014; (4): 64–73).

3. Zholudev SE, Goette SA. Solving the problem of adaptation to removable denture structures with complete loss of teeth. Actual Problems in Dentistry 2016; 12 (3): 46–51. Russian (Жолудев С.Е., Гетте С.А. Решение проблемы адаптации к съемным конструкциям зубных протезов при полной утрате зубов. Проблемы стоматологии 2016; 12 (3): 46–51).

4. Lebedenko IYu, Kalivrajian ES, Ibragimov TI, Bragin EM. Prosthetics in the complete absence of teeth. International Journal of Experimental Education 2011; (9): 17–8. Russian (Лебеденко И.Ю., Каливраджиян Э.С., Ибрагимов Т.И., Брагин Е.М. Протезирование при полном отсутствии зубов. Международный журнал экспериментального образования 2011; (9): 17–8).

5. Konnov VV, Bizyaev AA, Razakov DH, et al. Optimization of prosthetic treatment of patients with partial absence of teeth based on the results of evaluation of the state of the tissues of the prosthetic bed. Medical Alphabet 2020; (23): 16–20. Russian (Коннов В.В., Бизяев А.А., Разаков Д.Х. и др. Оптимизация протетического лечения пациентов с частичным отсутствием зубов по результатам оценки состояния тканей протезного ложа. Медицинский алфавит 2020; (23): 16–20).

6. Parshin YV. Features of prosthetic of lower edentulous jaw with a complex clinical picture. The Scientific Notes of the Pavlov University 2015; 22 (3): 11–13. Russian (Паршин Ю.В. Особенности протезирования нижней беззубой челюсти при сложной клинической картине. Ученые записки СПбГМУ им. акад. И.П. Павлова 2015; 22 (3): 11–13).

7. Chen J, Ahmad R, Li W, et al. Biomechanics of oral mucosa. J R Soc Interface 2015; 12 (109): 20150325.

8. Maruo Y, Nishigawa G, Irie M, et al. Stress distribution prevents ischaemia and bone resorption in residual ridge. Arch Oral Biol 2010; 55 (11): 873–8.

9. Pospelov AN, Konnov VV, Klenkova MI, et al. A method for diagnosing atrophy of toothless jaws. Patent for invention RU 2565816 C1 20.10.2015. Russian (Поспелов А.Н., Коннов В.В., Кленкова М.И. и др. Способ диагностики атрофии беззубых челюстей. Патент на изобретение RU 2565816 C1 20.10.2015).

10. Sadykov MI, Shumsky AV, Nesterov AM, Nesterov GM. Method of preparation edentulous prosthetic bed under suspicious forecast orthopedic treatment. Modern Problems of Science and Education 2015; (6): 150. Russian (Садыков М.И., Шумский А.В., Нестеров А.М., Нестеров Г.М. Способ подготовки беззубого протезного ложа при сомнительном прогнозе ортопедического лечения. Современные проблемы науки и образования 2015; (6): 150).