УДК 616.24–008.4-07-08 Клинический случай

ЛЕГОЧНЫЙ АЛЬВЕОЛЯРНЫЙ ПРОТЕИНОЗ (КЛИНИЧЕСКИЙ СЛУЧАЙ)

Т. Г. Шаповалова *— ФГБОУ ВО «Саратовский ГМУ им. В. И. Разумовского» Минздрава России, профессор кафедры терапии, гастроэнтерологии и пульмонологии, профессор, доктор медицинских наук;* ***А. Ю. Рябова*** *— ФГБОУ ВО «Саратовский ГМУ им. В. И. Разумовского» Минздрава России, профессор кафедры терапии, гастроэнтерологии и пульмонологии, доцент, доктор медицинских наук;* ***М. М. Шашина*** *— ФГБОУ ВО «Саратовский ГМУ им. В. И. Разумовского» Минздрава России, доцент кафедры терапии, гастроэнтерологии и пульмонологии, доцент, кандидат медицинских наук;* ***З. В. Межидова*** *— ФГБОУ ВО «Саратовский ГМУ им. В. И. Разумовского» Минздрава России, ординатор кафедры терапии, гастроэнтерологии и пульмонологии.*

PULMONARY ALVEOLAR PROTEINOSIS (CLINICAL CASE)

T. G. Shapovalova *— Saratov State Medical University n. a. V. I. Razumovsky, Professor at the Department of Therapy, Gastroenterology and Pulmonology, Professor, DSc;* ***A. Yu. Ryabova*** *— Saratov State Medical University n. a. V. I. Razumovsky, Professor at the Department of Therapy, Gastroenterology and Pulmonology, Assistant Professor, DSc;* ***M. M. Shashina*** *— Saratov State Medical University n. a. V. I. Razumovsky, Assistant Professor at the Department of Therapy, Gastroenterology and Pulmonology, Assistant Professor, PhD;* ***Z. V. Mezhidova*** *— Saratov State Medical University n. a. V. I. Razumovsky, Resident at the Department of Therapy, Gastroenterology and Pulmonology.*

Дата поступления — 09.03.2020 г. Дата принятия в печать — 24.11.2021 г.

Шаповалова Т. Г., Рябова А. Ю., Шашина М. М., Межидова З. В. **Легочный альвеолярный протеиноз (клинический случай). Саратовский научно-медицинский журнал 2021; 17 (4): 738–741.**

В статье представлено клиническое наблюдение пациента с легочным альвеолярным протеинозом, редким интерстициальным заболеванием из группы болезней накопления. Клинический случай демонстрирует сложности, возникающие при диагностике этого заболевания, в том числе дифференциальной диагностике с пневмонией вследствие отсутствия патогномоничных клинических и компьютерно-томографических симптомов. Рассмотрены варианты лечебной тактики. Повышение осведомленности врачей об этой нозологии будет способствовать своевременной его диагностике и лечению.

Ключевые слова: легочный альвеолярный протеиноз, клинико-рентгенологические особенности, лечебная тактика.

Shapovalova TG, Ryabova AYu, Shashina MM, Mezhidova ZV. **Pulmonary alveolar proteinosis (clinical case). Saratov Journal of Medical Scientific Research 2021; 17 (4): 738–741.**

The goal is to present a clinical observation of a patient with pulmonary alveolar proteinosis, a rare interstitial disease from the accumulation disease group. The clinical case demonstrates the difficulties in diagnosing this disease due to the absence of pathognomonic clinical and computed tomographic symptoms, the need for differential diagnosis with pneumonia. Variants of treatment tactics are considered. Raising the awareness of doctors about this nosology will contribute to its timely diagnosis and treatment.

Key words: pulmonary alveolar proteinosis, clinical and radiological features, treatment tactics.

Введение. Актуальность работы обусловлена недостаточной информированностью врачей о легочном альвеолярном протеинозе (ЛАП), что приводит к его поздней диагностике. ЛАП относится к редким диффузным интерстициальным заболеваниям легких, его распространенность составляет 3,7–6,2 случая на 1 млн человек [1]. Сведения об ЛАП представлены в основном отдельными клиническими наблюдениями и обзорами [2]. Основное патогенетическое значение при ЛАП принадлежит снижению клиренса сурфактанта. Выделяют три варианта его аккумулирования в альвеолах: врожденный, вторичный и аутоиммунный, причем последний составляет более 90 % всех случаев [3]. Эта форма связана с активацией иммуноглобулинов класса G к гранулоцитарно-макрофагальному колониестимулирующему фактору (ГМ-КСФ) и уменьшению количества функциональных альвеолярных макрофагов. аутоиммунной формой заболевания чаще встречается у мужчин в возрасте от 39 до 51 года. Самой редкой формой ЛАП (1 % случаев) является врожденная, связанная с мутациями в белках-рецепторах ГМ-КСФ. Выделяют также вторичную форму ЛАП, при которой антитела к ГМ-КСФ не выявляются. Этот вариант ЛАП развивается у пациентов с гемобласто-

Ответственный автор — Шаповалова Татьяна Германовна
Тел.: +7 (927) 1958499
E-mail: t.g.shapovalova@gmail.com

зами и первичными иммунодефицитами и составляет примерно 4–6 % [3].

Цель — демонстрация клинического наблюдения пациента с легочным альвеолярным протеинозом, редкой диффузной интерстициальной патологией из группы болезней накопления.

Получено информированное согласие пациента на публикацию данных из истории болезни.

Описание клинического случая. Трудности диагностики и особенности течения ЛАП демонстрирует наше клиническое наблюдение. В пульмонологическое отделение ГУЗ «Саратовская городская клиническая больница № 8» был госпитализирован пациент 41 г. с жалобами на кашель с отделением умеренного количества слизистой мокроты в течение дня, одышку при быстрой ходьбе, подъеме на третий этаж. Проживает в городе. Из анамнеза известно, что с 2017 г. несколько раз госпитализировался в терапевтические стационары города с диагнозом «Внебольничная двусторонняя пневмония» с положительным эффектом на фоне антибактериальной терапии. За последний год периодически отмечал подъемы температуры тела до 38 ºС, появление одышки при быстрой ходьбе, подъеме по лестнице. При выполнении флюорографического обследования в феврале 2019 г. (рис. 1) выявлены инфильтративные двусторонние изменения в легких. Госпитализирован в терапевтическое отделение. Изменения в легочной ткани были расценены сначала как пневмонические, однако положительной динамики на фоне антибактериальной терапии получено не было.

При выполнении компьютерной томографии легких обнаружены множественные участки «матового стекла» и консолидации легочной ткани, расположенные как субплеврально, так и центрально, без признаков снижения легочных объемов (рис. 2). Заподозрена идиопатическая интерстициальная пневмония и для верификации диагноза рекомендована биопсия легких. В ноябре 2019 г. выполнена видеоторакоскопия с атипичной резекцией верхней доли левого легкого и биопсией лимфоузла средостения. Гистологическое исследование выявило в просветах части альвеол эозинофильный материал, тонкие межальвеолярные перегородки, с наличием крахмальных телец, в лимфатическом узле — очаговую пролиферацию гистиоцитов (рис. 3). Заключение гистологического исследования: легочный альвеолярный протеиноз.

При поступлении в пульмонологический стационар в январе 2020 г. общее состояние пациента было расценено как удовлетворительное. Пациент эпизодически курит около 25 лет. Работал на нефтеперерабатывающем заводе в течение 17 лет. С детских лет страдал сезонной бронхиальной астмой, сенсибилизирован к пыльце деревьев. Регулярной поддерживающей противоастматической терапии не получал. В анамнезе пищевая аллергия на рыбу по типу крапивницы, отека Квинке. В 2017 г. выявлен сахарный диабет II типа, уровень гликированного гемоглобина менее 6,5 % достигнут. Повышенного питания (ожирение I степени): индекс массы тела 33,2 кг/м². Частота дыхания — 16 в мин. Грудная клетка правильной формы. При аускультации легких дыхание ослабленное везикулярное. Сатурация в покое 93 %. Выраженность одышки по шкале mMRS (modified Medical Research Council) составила 1 балл. Гемодинамические показатели удовлетворительные. Общий анализ крови без патологии. В биохимическом анализе отмечено умеренное повышение лактатдегидрогеназы до 250 Ед./л. При фибробронхоскопии выявлены признаки эндобронхита I степени. При выполнении спирометрии нарушений функции внешнего дыхания не обнаружено. При проведении теста с 6-минутной ходьбой выявлена десатурация до 85 %, субъективно переносимость физической нагрузки пациент оценивал по шкале Борга на 12 бал-

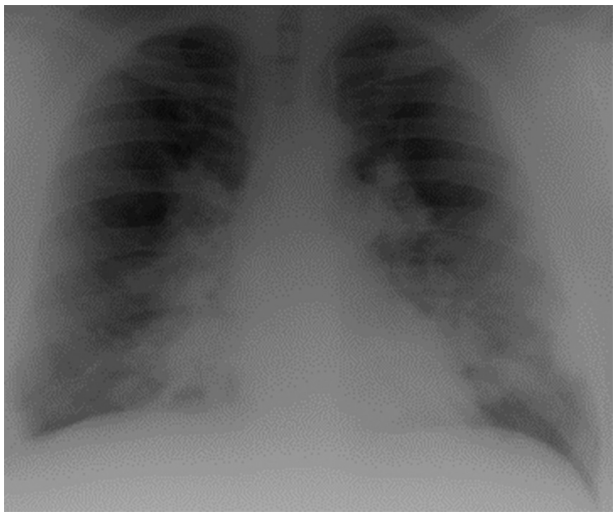

Рис. 1. Пациент 41 г. Флюорограмма в прямой проекции: инфильтративные двусторонние изменения в легочной ткани

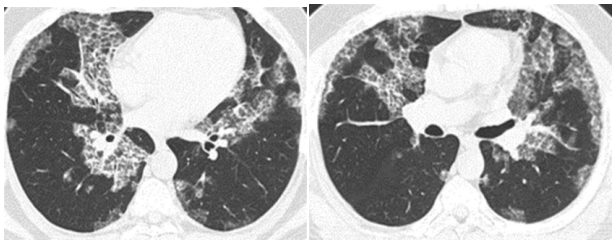

А Б

Рис. 2. Пациент 41 г. Компьютерно-томографический срез легких:
А — множественные участки «матового стекла» и консолидации легочной ткани, расположенные как субплеврально, так и центрально, без признаков снижения легочных объемов; Б — симптом «сумасшедшей исчерченности» (crazy-paving sign)

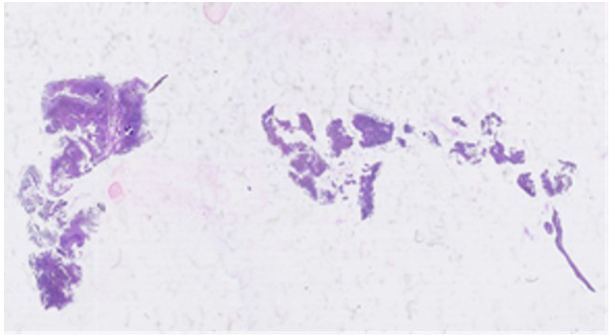

Рис. 3. Легочный альвеолярный протеиноз. В просветах части альвеол зернистый эозинофильный материал, межальвеолярные перегородки тонкие, обычного строения, встречаются крахмальные тельца

лов, пройденная дистанция составила 535 м (при должной длине — 603 м). Электрокардиограмма: ритм синусовый, блокада правой ветви левой ножки пучка Гиса. Допплер-эхокардиография признаков декомпенсации кровообращения не выявила, систолическое давление в легочной артерии, фракция выброса левого желудочка в пределах нормы.

Обсуждение. У данного пациента больше данных, свидетельствующих об аутоиммунном варианте ЛАП, поскольку гематологические и иммунодефицитные заболевания у него не были диагностированы, а врожденные варианты ЛАП обычно манифестируют в раннем детском возрасте [4]. Этиология ЛАП неизвестна, тем не менее обсуждается роль курения, воздействия факторов окружающей среды, включая кремнезем, тальк, цемент, каолин, алюминий, титан, индий и целлюлозу [4]. Индекс курящего человека у нашего пациента был менее 10. В течение ряда лет он имел профессиональный контакт с такими веществами, как пары этанола, нефтяные пары, эфиры, однако мы не нашли в литературе сведений о возможной связи развития ЛАП с воздействием этих веществ. Основные симптомы ЛАП — одышка и кашель [3]. Лихорадка может быть проявлением как аутоиммунного варианта ЛАП, так и вторичной инфекции. Кровохарканье, лихорадка и боль в груди — редкие симптомы при аутоиммунном ЛАП, при их наличии необходим дифференциальный диагноз [5]. Обычно заболевание прогрессирует медленно [1], но описаны и быстропрогрессирующие варианты течения [3]. У пациентов с ЛАП возможно развитие оппортунистических инфекций, в том числе бактериальных пневмоний [3]. У нашего пациента до установления диагноза на протяжении нескольких лет диагностировались внебольничные пневмонии, разрешавшиеся на фоне антибактериальной терапии.

Диагностическое значение биомаркеров для диагностики ЛАП неоднозначно. Так, уровень лактатдегидрогеназы повышался у половины пациентов с ЛАП [3], что наблюдалось и в нашем случае. Однако наиболее клинически значимым в настоящее время считается увеличение содержания антител к ГМ-КСФ более 2,8 мкг/мл [6]. Бронхоскопия со взятием жидкости бронхоальвеолярного лаважа является золотым стандартом диагностики ЛАП и у 75 % пациентов позволяет подтвердить диагноз, не прибегая к открытой биопсии легких [7]. Жидкость бронхоальвеолярного лаважа при ЛАП — это маслянистая, молочно-белая, непрозрачная субстанция, которая при отстаивании образует белый осадок [8]. При цитологическом исследовании жидкости бронхоальвеолярного лаважа обнаруживаются крупные пенистые макрофаги. Они содержат эозинофильные гранулы и внеклеточный глобулярный гиалиновый материал, который окрашивается Шиффйодной кислотой в лилово-пурпурный цвет [9]. Еще одним важным методом диагностики является компьютерная томография легких, хотя патогномоничных радиологических признаков ЛАП нет. Могут быть обнаружены такие симптомы, как уплотнения паренхимы легких по типу «матового стекла», ретикулярные изменения, а также паттерн «булыжной мостовой» (paving stonesign) или «сумасшедшей исчерченности» (crazy-paving). Последний характеризуется утолщением междольковых перегородок в участках повышения плотности по типу «матового стекла» [10], признаки которого имелись и у нашего пациента (рис. 2). Вместе с тем появление симптома «crazy-paving» может быть связано и с другими патологическими процессами, в том числе гиперчувствительным пневмонитом, аденокарциномой, инфекциями [10]. Так, опыт ведения пациентов с двусторонними изменениями в легких в условиях пандемии показал, что ретикулярные изменения на фоне «матового стекла» превалируют при новой коронавирусной инфекции, вызванной вирусом SARS-CoV-2, и встречаются чаще, чем «матовое стекло» и консолидаты [11]. У нашего пациента было принято решение для выполнения открытой биопсии легких с целью дифференциальной диагностики с опухолевым процессом, а также гиперчувствительным пневмонитом, учитывая характер его профессиональной деятельности.

В настоящее время стандартным методом терапии аутоиммунного ЛАП является проведение лечебного тотального бронхоальвеолярного лаважа [9]. Тотальный бронхоальвеолярный лаваж показан при наличии симптомов дыхательной недостаточности, появлении одышки в покое или наличия десатурации кислорода при выполнении теста с 6-минутной ходьбой [3]. Пациенты с легкой одышкой или без симптомов могут получать симптоматическую терапию с мониторингом легочной функции и проведением КТ легких в динамике [3]. Клинические исследования, посвященные заместительной терапии ГМ-КСФ, были проведены в конце 1990-х гг., но их результаты оказались неоднозначными. По эффективности она значительно уступала тотальному бронхоальвеолярному лаважу, однако такая терапия продолжает рассматриваться в качестве альтернативной [3]. Учитывая стабильное состояние нашего пациента, отсутствие нарушений функции внешнего дыхания по результатам спирометрии, длину пройденной дистанции в тесте с 6-минутной ходьбой 535 м при должной 603 м, было принято решение на данном этапе о наблюдательной тактике ведения пациента. Рекомендовано повторное обследование через 3 мес., включающее компьютерную томографию легких, спирометрию, по показаниям — бодиплетизмографию и диффузионный тест для решения вопроса о выполнении тотального бронхоальвеолярного лаважа.

Заключение. Представленное клиническое наблюдение иллюстрирует трудности диагностики ЛАП ввиду редкости данной патологии, а также отсутствия патогномоничных клинических и компьютерно-томографических симптомов. Верификация диагноза у нашего пациента стала возможна только после проведения открытой биопсии легкого.

Конфликт интересов отсутствует.

References (Литература)

1. Il'inskiy VI, Shamsutdinova NG, Nurullina GI, et al. Alveolar proteinosis as a rare case of in the practice of a pulmonologist. Practical medicine 2018; 16 (7): 133–5. Russian (Ильинский В.И., Шамсутдинова Н.Г., Нуруллина Г.И. и др. Альвеолярный протеиноз как редкий случай в практике врача-пульмонолога. Практическая медицина 2018; 16 (7): 133–5).

2. Brimkulov NN, Stepanyan IE, Tarabrin YeA, et al. Pulmonary alveolar proteinosis: clinical case and litarature review. Meditsina Kyrgyzstana 2017; (4): 7–14. Russian (Бримкулов Н.Н., Степанян И.Э., Тарабрин Е.А. и др. Легочный альвеолярный протеиноз: клинический случай и обзор литературы. Медицина Кыргызстана 2017; (4): 7–14).

3. Anayev EKh. Pulmonary alveolar proteinosis: diagnosis and treatment. Practical Pulmonology 2019; (2): 34–42. Russian

(Анаев Э. Х Легочный альвеолярный протеиноз: диагностика и лечение. Практическая пульмонология 2019; (2): 34–42).

4. Lev NS, Rozinova NN, Shmelev EI. Interstitial lung diseases in children. Russian Bulletin of Perinatology and Pediatrics 2014; 59 (1): 15–21. Russian (Лев Н.С., Розинова Н.Н., Шмелев Е.И. Интерстициальные болезни легких у детей. Российский вестник перинатологии и педиатрии 2014; 59 (1): 15–21).

5. Borie R, Danel C, Debray MP, et al. Pulmonary alveolar proteinosis. European Respiratory Review 2011; 20 (120): 98–107.

6. Nishimura M, Yamaguchi E, Takahashi A, et al. Clinical significance of serum anti-GM–CSF autoantibody levels in autoimmune pulmonary alveolar proteinosis. Biomarkers in Medicine 2018; 12 (2): 151–9.

7. Kamboj A, Lause M, Duggirala V. Severe pulmonary alveolar proteinosis in a young adult. The American Journal of Medicine 2018; 131 (5): e199–200.

8. McElvaney OJ, Horan D, Franciosi AN, et al. Pulmonary alveolar proteinosis. QJM: Monthly Journal of the Association of Physicians 2018; 111 (3): 185–6.

9. Borie R, Danel C, Debray MP, et al. Pulmonary alveolar proteinosis. European Respiratory Review 2011; 20 (120): 98–107.

10. Hansell DM, Bankier AA, MacMahon H, et al. Fleischner Society: Glossary of terms for Thoracic Imaging. Radiology 2008; 246 (3): 697–722. DOI: 10.1148/radiol. 2462070712.

11. Vinokurov AS, Belenkaya OI, Zolotova EA, et al. Differential diagnosis of bilateral lungs opacities in the hospital for admission of community-acquired pneumonia — not only COVID-19. Medical visualization 2020; 24 (2): 79–95. Russian (Винокуров А.С., Беленькая О.И., Золотова Е.А. и др. Дифференциальная диагностика двусторонних изменений легких на опыте стационара по приему внебольничных пневмоний — не только COVID-19. Медицинская визуализация 2020; 24 (2): 79–95).

УДК 616.151.5: [616.98:578.834.1]-07-08 (048.8) Обзор

COVID-19-АССОЦИИРОВАННАЯ КОАГУЛОПАТИЯ: ПАТОГЕНЕТИЧЕСКИЕ ОСОБЕННОСТИ И ПРАКТИЧЕСКИЕ АСПЕКТЫ ДИАГНОСТИКИ И ЛЕЧЕНИЯ (ОБЗОР)

В.Д. Юпатов *— ФГБОУ ВО «Саратовский ГМУ им. В.И. Разумовского» Минздрава России, ординатор кафедры госпитальной терапии лечебного факультета;* ***Е.Ю. Пономарева*** *— ФГБОУ ВО «Саратовский ГМУ им. В.И. Разумовского» Минздрава России, доцент кафедры госпитальной терапии лечебного факультета, кандидат медицинских наук.*

COVID-19-ASSOCIATED COAGULOPATHY: PATHOGENETIC FEATURES AND PRACTICAL ASPECTS OF DIAGNOSIS AND TREATMENT (REVIEW)

V.D. Yupatov *— Saratov State Medical University n. a. V.I. Razumovsky, Resident at the Department of Internal Medicine of Medical Faculty;* ***E.Yu. Ponomareva*** *— Saratov State Medical University n. a. V.I. Razumovsky, Associate Professor at the Department of Internal Medicine of Medical Faculty, PhD.*

Дата поступления — 21.04.2021 г. Дата принятия в печать — 24.11.2021 г.

Юпатов В.Д., Пономарева Е.Ю. **COVID-19-ассоциированная коагулопатия: патогенетические особенности и практические аспекты диагностики и лечения (обзор). Саратовский научно-медицинский журнал 2021; 17 (4): 741–746.**

Нарушение гемокоагуляции является важным фактором, осложняющим течение новой коронавирусной инфекции (SARS-CoV-2) и во многом определяющим прогноз и исход заболевания. Коррекция нарушений реологии и гемостаза при SARS-CoV-2 — один из ключевых аспектов патогенетической терапии, необходимый в практике ведения пациентов. *Цель*: провести анализ данных современной литературы по различным аспектам тромботических осложнений при SARS-CoV-2: частоты их развития, особенностей патогенеза, клинических проявлений и подходов к терапии COVID-19-ассоциированной коагулопатии. Проанализированы 42 литературных источника с использованием баз данных и информационных ресурсов с открытым доступом: PubMed, Google Scholar, UpToDate, eLibrary; глубина поиска литературных источников составила пять лет. Установлено, что повышение концентрации D-димера у больных SARS-CoV-2 превышает пороговое значение у 46,4% пациентов, что может служить предиктором летального исхода. Отличительной чертой COVID-19-ассоциированной коагулопатии является так называемое тромбовоспаление, которое лежит в основе поражения органов и систем при новой коронавирусной инфекции. Наиболее значимыми маркерами COVID-19-ассоциированной коагулопатии являются уровни D-димера, протромбинового времени, фибриногена крови. Профилактика тромбоэмболических осложнений показана всем госпитализированным пациентам с SARS-CoV-2. Для коррекции нарушений гемокоагуляции препаратами выбора являются низкомолекулярные гепарины. Тактика первичной профилактики тромбоэмболических осложнений у госпитализированных и амбулаторных пациентов требует дальнейшего изучения.

Ключевые слова: COVID-19, коагулопатия, антикоагулянты, венозные тромбоэмболические осложнения.

Yupatov VD, Ponomareva EYu. **COVID-19-associated coagulopathy: pathogenetic features and practical aspects of diagnosis and treatment (review). Saratov Journal of Medical Scientific Research 2021; 17 (4): 741–746.**

Violation of hemocoagulation is an important factor that complicates the course of a new coronavirus infection (SARS-CoV-2) and largely determines the prognosis and outcome of the disease. Correction of rheological and hemostatic disorders in SARS-CoV-2 is one of the key aspects of pathogenetic therapy, which is necessary in the practice of patient management. *Purpose:* analyzed the data of the current literature on various aspects of thrombotic complications in SARS-CoV-2: the frequency of their development, the features of pathogenesis, clinical manifestations and approaches to the treatment of COVID-19-associated. 42 literary sources were analyzed using databases and information resources with open access: PubMed, Google Scholar, UpToDate, eLibrary; the depth of search for literary sources was 5 years. A significant increase in the concentration of D-dimer in patients with SARS-CoV-2 was established, which can serve as a predictor of death. A distinctive feature of COVID-19-associated coagulopathy is the so-called “thromboinflammation”, which underlies the damage to organs and systems in a new coronavirus infection. The