УДК 617.735–001.48–089.8 Оригинальная статья

# АНАЛИЗ ЭФФЕКТИВНОСТИ СОВРЕМЕННЫХ ВИТРЕОРЕТИНАЛЬНЫХ ТЕХНОЛОГИЙ В ЛЕЧЕНИИ МАКУЛЯРНЫХ РАЗРЫВОВ РАЗЛИЧНОГО ДИАМЕТРА

***О. А. Андрейченко*** *— ФГБОУ ВО «Саратовский ГМУ им. В. И. Разумовского» Минздрава России, доцент кафедры глазных болезней, кандидат медицинских наук;* ***Е. Е. Плотникова*** *— ФГБОУ ВО «Саратовский ГМУ им. В. И. Разумовского» Минздрава России, Университетская клиническая больница № 2 (Клиника глазных болезней), заведующая отделением;* ***Д. И. Газдиева*** *— ФГБОУ ВО «Саратовский ГМУ им. В. И. Разумовского» Минздрава России, ординатор кафедры глазных болезней;* ***М. А. Гаджимагомедова*** *— ФГБОУ ВО «Саратовский ГМУ им. В. И. Разумовского» Минздрава России, ординатор кафедры глазных болезней.*

# THE EFFECTIVENESS ANALYSIS OF MODERN VITREORETINAL TECHNOLOGIES FOR THE TREATMENT OF DIFFERENT DIAMETERS MACULAR HOLES

***O. A. Andreychenko*** *— Saratov State Medical University n. a. V. I. Razumovsky, Associate Professor at the Department of Ophthalmology, PhD;* ***E. E. Plotnikova*** *— Saratov State Medical University n. a. V. I. Razumovsky, University Clinical Hospital № 2 (Clinic of Eye Diseases), Head of Department;* ***D. I. Gazdieva*** *— Saratov State Medical University n. a. V. I. Razumovsky, Resident at the Department of Ophthalmology;* ***M. A. Gadzhimagomedova*** *— Saratov State Medical University n. a. V. I. Razumovsky, Resident at the Department of Ophthalmology.*

Дата поступления — 23.08.2021 г. Дата принятия в печать — 10.09.2021 г.

***Андрейченко О. А., Плотникова Е. Е., Газдиева Д. И., Гаджимагомедова М. А.*** **Анализ эффективности современных витреоретинальных технологий в лечении макулярных разрывов различного диаметра. Саратовский научно-медицинский журнал 2021; 17 (3): 611–615.**

*Цель*: сравнение анатомических и функциональных исходов операций у больных со сквозными макулярными разрывами различного диаметра. *Материал и методы.* Проведено обследование 33 пациентов с макулярными разрывами различного диаметра. В исследовании использовали оптический когерентный томограф Spectralis HRA-OCT (Heidelberg Engeneering, Германия). Пациенты разделены на две группы: группа 1 включала 9 пациентов с разрывами среднего диаметра от 250 до 399 мкм; группа 2 содержала пациентов с разрывами большого диаметра. Группа 2 разделена на подгруппы А и Б в зависимости от размера макулярного отверстия и применения разных техник закрытия разрывов: группу 2А составили 17 пациентов с диаметром разрыва от 400 до 600 мкм; в группу 2Б вошли 7 пациентов с разрывами от 670 до 1100 мкм. Всем пациентам проведена витрэктомия с помощью систем STELLARIS и Eva. В группе 1 выполняли пилинг внутренней пограничной мембраны (ВПМ), использовали PRP (platelet-rich plasma); в группе 2А выполняли пилинг ВПМ большего диаметра, применяли воздушную тампонаду и PRP. При витрэктомии в группе 2Б выполняли пилинг ВПМ с формированием лоскута для закрытия макулярного разрыва и газовоздушную тампонаду. *Результаты*. У всех больных достигнуто закрытие макулярного разрыва, только для одного больного потребовалась реоперация с дополнительным пилингом ВПМ и тампонадой газом для закрытия разрыва. В группе 1 максимальная корригированная острота зрения (МКОЗ) повысилась с 0,1±0,04 до 0,5±0,1; в группе 2А с 0,08±0,03 до 0,3±0,1. В группе 2Б МКОЗ с 0,06±0,02 повысилась до 0,08±0,03. *Заключение*. Имеется значимая зависимость функциональных результатов витрэктомии от диаметра разрыва. Применение техники перевернутого лоскута и использование тромбоцитарной массы увеличивают вероятность закрытия разрыва.

**Ключевые слова:** макулярный разрыв, витрэктомия, PRP.

***Andreychenko OA, Plotnikova EE, Gazdieva DI, Gadzhimagomedova MA*****. The effectiveness analysis of modern vitreoretinal technologies for the treatment of different diameters macular holes. Saratov Journal of Medical Scientific Research 2021; 17 (3): 611–615.**

*Objective:* to compare anatomical and functional outcomes of operations in patients with through macular holes of different diameters. *Material and Methods*. 33 patients with different diameters macular holes were examined. The optical coherence tomograph Spectralis HRA-OCT (Heidelberg Engineering, Germany) was used in the study. The patients were divided into two groups: group 1 included 9 patients with holes of average diameter from 250 to 399 μm; group 2 contained patients with large-diameter holes. Group 2 was divided into subgroups A and B, depending on the size of the macular hole and the use of different techniques for closing the holes: group 2A consisted of 17 patients with a holes diameter from 400 to 600 μm; group 2B included 7 patients with holes from 670 to 1100 μm. All patients underwent vitrectomy using the STELLARIS and Eva systems. In group 1, peeling of the internal limiting membrane (ILM) was performed, using PRP (platelet-rich plasma); in group 2A, ILM peeling of a larger diameter was performed, air tamponade and PRP were used. During vitrectomy in group 2B, ILM peeling with the formation of a flap to close the macular hole and air-gas tamponade were performed. *Results*. Closure of the macular hole was achieved in all patients; only one patient required reoperation with additional ILM peeling and gas tamponade to close the hole. In group 1, the maximum corrected visual acuity (MCVA) increased from 0.1±0.04 to 0.5±0.1; in group 2A from 0.08±0.03 to 0.3±0.1. In group 2B, the MCVA increased from 0.06±0.02 to 0.08±0.03. *Conclusion.* There is a significant dependence of the functional results of vitrectomy on the macular hole diameter. The use of the inverted flap technique and the use of platelets increase the likelihood of closing the macular hole.

**Key words:** macular hole, vitrectomy, PRP.

**Введение.** Одним из перспективных направлений развития офтальмологии является витреоретинальная хирургия. Среди множества нозологических компонентов патология макулярной зоны остается в приоритете. К наиболее значимым патологиям центрального отдела сетчатки, требующим незамедлительного оперативного лечения, относится макулярный разрыв (МР). В современном мире МР признается актуальной проблемой. В последнее десятилетие изучение макулярной области сетчатки приковывает взгляды многих офтальмологов и офтальмохирургов [1].

Идиопатические разрывы макулы обычно встречаются у пациентов старше 65 лет. Женщины,

**Ответственный автор** — Андрейченко Ольга Александровна
Тел.: +7 (906) 1547663
E-mail: andrejchenko250@mail.ru

по различным статистическим данным, подвержены заболеванию чаще, чем мужчины. Причина такой разницы в частоте возникновения разрывов остается неизвестной.

С точки зрения морфологических изменений МР определяется как сквозной дефект всех слоев сетчатки в центральной зоне макулы, включая внутреннюю пограничную мембрану (ВПМ) и слой фоторецепторов. До определенного времени данная болезнь считалась неизлечимой, однако с развитием современного оборудования и новых тенденций в витреоретинальной хирургии с этой патологией стали успешно справляться. Частота закрытия МР, по разным статистическим данным, после проведения хирургического вмешательства в среднем варьируется от 55 до 98% [2].

Причинами возникновения МР чаще всего служат возрастные изменения витреоретинального интерфейса: витреомакулярная адгезия и витреомакулярная тракция (идиопатический МР), вторично — глазная травма или контузия (травматический МР), осложненная миопия высокой степени, макулярный отек различного генеза, применение антивазопролиферативной терапии в лечении неоваскулярной мембраны, встречаются также ятрогенные МР. Несмотря на высокий уровень диагностики данной патологии в настоящее время, этиологический аспект МР остается не до конца ясным [3].

Систематизируют МР исходя из различных принципов. Существует классификация, где определяют не только диаметр фовеолярного дефекта, но и выбор хирургической тактики оперативного лечения.

Морфологические классификации МР: первичные и вторичные (травматические, на фоне осложненной миопии высокой степени, эпиретинальной мембраны, неоваскулярной мембраны). Первичные МР образуются в результате воздействия на фовеолярную зону тракционного компонента со стороны витреоретинального интерфейса. Эти же разрывы называют «идиопатическими». В большинстве случаев классификационные аспекты включают морфологическую картину глазного дна, что определяет появление дополнительных дифференциаций.

Классификация в зависимости от глубины развития дефекта: сквозные МР при наличии вертикальных тракций и ламеллярные, чаще встречающиеся при эпиретинальном фиброзе и кистозном макулярном отеке.

Выделяют следующие типы МР: малые (разрыв имеет диаметр меньше 250 мкм); средние (диаметр разрыва составляет от 250 до 400 мкм); большие (диаметр разрыва более 400 мкм).

По патогенетической природе МР могут подразделяться на идиопатические, травматические и ятрогенные. Идиопатические МР можно рассматривать как финальное проявление витреомакулярного тракционного синдрома (ВМТС). Они встречаются в типовой популяции с частотой 0,03%. Выделяют несколько стадий идиопатических макулярных разрывов.

Стадия 1а: появляется желтое пятно в фовеоле; происходит уменьшение глубины центральной ямки. При оптической когерентной томографии (ОКТ) обнаруживается витреомакулярная адгезия, деформация контура фовеолярного углубления, локальная отслойка нейроэпителия от внутреннего ядерного слоя. В результате образуется «псевдокиста».

Стадия 1б: проявляется поднятием фовеолярной сетчатки до уровня перифовеолярной зоны и сменой формы желтого лютеинового пятна на желтое кольцо; растяжение фовеолы чаще всего приводит к расслоению более глубоких слоев сетчатки в зоне верхушки. При ОКТ-исследовании выявляют: деформацию поверхности сетчатки; дефект наружного слоя сетчатки, края которого отделены от пигментного слоя эпителия сетчатки, а «крышечка» остается целой.

Стадия 2: происходит сквозной разрыв сетчатки; данный разрыв имеет диаметр менее 400 мкм с прикреплением задней гиалоидной мембраны к поверхности сетчатки. При ОКТ-диагностике выявляют следующее: деформацию профиля сетчатки; дефект «крышечки» с сохранением фиксации на одном из краев дефекта нейроэпителия задней гиалоидной мембраны, развитие кистозного отека краев дефекта сетчатки.

Стадия 3: характеризуется сквозным макулярным разрывом с диаметром более 400 мкм, с частичной витреомакулярной тракцией. При ОКТ-исследовании отмечают: профиль сетчатки и нейроэпителий резко деформирован; «крышечка», фиксированная к задней гиалоидной мембране, отслаивается полностью от сетчатой оболочки; наблюдается кистозный отек сетчатки; отмечается увеличение толщины сетчатки в области краев разрыва.

Стадия 4: характеризуется сквозным макулярным разрывом на фоне полного отслоения стекловидного тела от макулы и диска. Важно, что даже при очевидном отслоении стекловидного тела может остаться тракция кортикального стекловидного тела, способствуя дальнейшему увеличению размера макулярного разрыва. При ОКТ-исследовании определяют: профиль сетчатки резко деформирован; наружный ядерный слой, наружная пограничная мембрана и линия сочленения наружных и внутренних сегментов фоторецепторов прерываются; отмечают кистозный отек краев сетчатки; в области краев разрыва наблюдают увеличение толщины сетчатки; выявляют субретинальную жидкость под краями отверстия [4].

В настоящее время наиболее общепринятым методом лечения МР различных диаметров является закрытая трансцилиарная витрэктомия с удалением внутренней пограничной мембраны и с газовоздушной тампонадой витреальной полости.

Основным этапом оперативного лечения по поводу сквозных МР и высокоэффективной операцией при оценке частоты закрытия разрывов является витрэктомия [5].

В последние годы активно используется технология хирургического лечения сквозных МР при помощи аутоплазмы, обогащенной тромбоцитами (PRP — platelet-rich plasma). Механизм закрытия разрыва при использовании PRP: фибриновый компонент удерживает тромбоциты в зоне разрыва. Процесс ретракции — его уплотнение и закрепление. Формируется фибриновая матрица (аутологичный биосовместимый 3D-каркас), которая способствует нормальной клеточной инфильтрации моноцитов, фибробластов и других клеток, играющих немаловажную роль в заживлении ран.

Имеются данные об эффективности применения аутологичной кондиционированной плазмы (autologous conditioned plasma — ACP). Применение ACP эффективно в закрытии больших и гигантских ретинальных разрывов при оперативных вмешательствах.

Применяется также методика перевернутого лоскута, обеспечивающая механическое закрытие разрыва и стимулирующая механическую активацию

астроцитов, что приводит к заживлению макулярного отверстия.

При МР с диаметром до 400 мкм и от 400 до 1000 мкм микроинвазивная витрэктомия с введением PRP является наиболее предпочтительным выбором одноэтапной тактики хирургического вмешательства, так как является менее травматичной операцией и в свою очередь позволяет добиться высоких зрительных функций.

*Цель:* сравнить анатомические и функциональные исходы операций у больных со сквозными МР различного диаметра.

**Материал и методы.** Под наблюдением находилось 33 пациента (33 глаза) в возрасте от 63 до 76 лет со сквозными МР разных диаметров. Женщин было 23 (65%), мужчин 10 (35%). У исследуемых диагностированы идиопатические сквозные МР. Длительность заболевания определялась субъективно по жалобам пациентов и составляла от 1 до 8 месяцев. До и после операции всем пациентам проводилось стандартное офтальмологическое обследование, которое включало: визометрию, тонометрию, компьютерную периметрию, ультразвуковое сканирование, ОКТ. Глазное дно пациентов осматривалось на щелевой лампе с использованием контактных и бесконтактных линз. Срок наблюдения во всех случаях составил 5 месяцев. При поступлении максимально корригированная острота зрения (МКОЗ) варьировалась от 0,02 до 0,4. Длина переднезадней оси составляла от 21,81 до 26,67 мм. ВГД на всех глазах находилось в пределах нормы. По данным ОКТ, МР у всех пациентов были сквозными, их диаметр составлял от 250 до 1100 мкм, во всех случаях отмечался крупнокистозный отек краев разрыва.

Пациенты разделены на две группы. Группа 1 включала пациентов с разрывами среднего диаметра; группа 2 содержала пациентов с разрывами большого диаметра. В группе 2 выделены подгруппы А и Б в зависимости от размера макулярного отверстия. В дальнейшем в подгруппах 2А и 2Б применялись различные методики закрытия разрывов.

В группу 1 вошли 9 пациентов (9 глаз) с диаметром разрыва от 250 до 399 мкм, эллипсоидная зона сохранена, при поступлении острота зрения 0,1±0,04.

Группу 2А составили 17 пациентов (17 глаз) с диаметром разрыва от 400 до 600 мкм, с признаками нарушения эллипсоидной зоны, кисты сетчатки, дезорганизации слоев сетчатки, при поступлении острота зрения составила 0,08±0,03. Группу 2Б составили 7 пациентов (7 глаз) с диаметром разрыва от 670 до 1100 мкм, остротой зрения с коррекцией 0,06±0,02, с выраженными признаками дезорганизации слоев сетчатки, нарушениями зоны сочленения, кистозным отеком.

Пациентам группы 1 проведена субтотальная витрэктомия с удалением ВПМ, введением тромбоцитарной массы и воздушной тампонадой. В группе 2А использовалась техника с удалением ВПМ, введением тромбоцитарной массы и тампонадой воздушной смесью, в группе 2 использовали технику перевернутого лоскута и тампонировали витреальную полость газовоздушной смесью. Сформированный фрагмент ВПМ приподнимали микропинцетом за край у наружной границы и отсепаровывали по направлению к центру, останавливаясь на 0,1–0,2 мм от края разрыва. Затем переворачивали и укладывали на макулярный разрыв. Следующим этапом вводили перфторорганические соединения (ПФОС). Далее осуществляли замену жидкости и ПФОС на газовоздушную смесь.

Витрэктомия проводилась с помощью систем STELLARIS и Eva. В раннем послеоперационном периоде всем пациентам рекомендовано нахождение в положении «лицом вниз» в течение суток.

Отдаленные результаты лечения оценивались через месяц, затем через три месяца.

Статистическую обработку результатов проводили в программе Statistica 10.0 (StatSoft Inc., США) с использованием методов описательной статистики (расчет средней, стандартного отклонения), однофакторного дисперсионного анализа. Предварительно осуществлена проверка на нормальность распределения по критерию Колмогорова — Смирнова. Распределение нормальное. Показатель значимости различий (P) определялся с использованием критерия Стьюдента (t). Различия оценивались как достоверные при вероятности 95% ($p<0,05$).

**Результаты.** Все операции прошли без существенных осложнений. Мелкие ретинальные геморрагии в месте захвата ВПМ микропинцетом при выполнении макулорексиса отмечены на пяти глазах (21,7%). Геморрагии самостоятельно рассосались, не оказав последующего влияния на зрительные функции. Послеоперационный период протекал без осложнений. В одном случае наблюдался умеренный подъем ВГД, который купировался применением бета-блокаторов. Критериями положительного анатомического эффекта считались полное закрытие краев разрыва по данным ОКТ и динамика МКОЗ.

Через 1 месяц у пациентов группы 1 достигнут 100%-ный эффект во всех девяти случаях (9 глаз): по данным ОКТ, разрыв закрылся с сохранением структуры слоев сетчатки. МКОЗ составляла 0,5±0,1 ($p=0,02$).

В группе 2А с диаметром макулярного разрыва более 490 мкм улучшение наступило у десяти пациентов (11 глаз), что сопровождалось повышением остроты зрения от 0,2 до 0,4, а у одного пациента (1 глаз) разрыв не закрылся после 1-й операции, ему проведена повторная витрэктомия с увеличением диаметра пилинга ВПМ, тампонадой C3F8 20%. В послеоперационном периоде рекомендовано нахождение в положении вниз лицом в течение трех суток; разрыв закрылся, острота зрения повысилась до 0,2 н/к. В группе 2А МКОЗ составила 0,3±0,1 ($p=0,02$). В группе 2Б наблюдалась дезорганизация слоев сетчатки в месте сопоставления краев, отме-

**Динамика максимально корригированной остроты зрения (M±σ)**

| Группа | МКОЗ при поступлении | МКОЗ через 3 месяца после лечения | Значимость различий между показателями до и после лечения (p) |
|---|---|---|---|
| 1 | 0,1±0,04 | 0,5±0,1 | 0,03 |
| 2А | 0,08±0,03 | 0,3±0,1 | 0,02 |
| 2Б | 0,06±0,02 | 0,08±0,03 | 0,04 |

чались следы лоскута ВПМ, что определяло снижение остроты зрения пациентов группы 2Б.

Через 3 месяца у всех пациентов группы 1, по данным ОКТ, рецидивов макулярных разрывов не выявлено, профиль сетчатки восстановился, острота зрения улучшалась. В группе 2Б МКОЗ повысилась с 0,06±0,02 до 0,08±0,03. В группах 2А и 2Б на глазах, где достигнут эффект закрытия разрыва, тем не менее острота зрения повысилась в меньшей степени (таблица).

По данным ОКТ, отек сетчатки на месте разрывов практически исчез.

**Клинические примеры**. Пациент М. 67 лет из группы 1, с диаметром МР 500 мкм, длительностью заболевания 3 месяца. После проведения витрэктомии с пилингом ВПМ и использованием PRP макулярный разрыв закрылся, достигнуто хорошее сопоставление краев разрыва, получена высокая острота зрения (0,7 н/к) через месяц после витрэктомии (рис. 1).

Пациент Ш. 66 лет, 2Б группа исследования, с разрывом, равным 971 нм, острота зрения до операции 0,07 н/к. Пациент прооперирован методом субтотальной витрэктомии, проведен пилинг ВПМ, сформирован лоскут ВПМ для закрытия разрыва, тампонада газовоздушной смесью SF6. В результате разрыв блокирован, острота зрения через месяц после операции 0,1 н/к (рис. 2). В области закрывшегося разрыва определяется лоскут ВПМ.

**Обсуждение**. Данные ОКТ дают возможность выбора тактики оперативного лечения при каждом случае в индивидуальном порядке.

С точки зрения A. Susini и P. Gastaud, диаметр разрыва имеет сильную корреляционную связь с анатомическим успехом хирургии [6]. Согласно результатам исследований N. Andrew с соавт., хронические и крупные МР сопряжены с низкими результатами хирургии и частотой закрытия от 40 до 83% [7]. Выделение макулярных разрывов большого диаметра в особую группу с низким анатомическим и функциональным прогнозом определило стремление хирургов к поиску модификаций традиционной хирургической техники, способной повысить успех у пациентов в осложненных случаях.

Поскольку закрытие макулярного разрыва происходит путем формирования глиальной ткани, соединяющей нейросетчатку по краю разрыва, предложено использование так называемых адъювантов, которые могут стимулировать глиальные клетки, создавая своеобразную матрицу для их миграции и пролиферации (цельная аутологичная венозная кровь, аутосыворотка крови, плазмин, аутологичная богатая тромбоцитами плазма крови и различные их комбинации) [8, 9].

Наибольший интерес среди модификаций техники хирургии макулярных разрывов большого диаметра представляет технология «инвертированного лоскута». Данная методика в различных ее модификациях дает возможность добиться положительного анатомического и функционального результата в случае длительно существующих макулярных разрывов большого диаметра, позволяя повысить процент закрытия разрыва до 95–98% [10, 11].

Дифференцированный подход к лечению МР в зависимости от диаметра разрыва обеспечил закрытие разрыва у большинства пациентов. Функциональные результаты операции зависели от длительности существования разрыва, диаметра разрыва. Методика с использованием PRP, аутокрови для закрытия сквозных дефектов является эффективной; при разрывах большого диаметра (более 700 микрон) целесообразно использовать технику перевернутого лоскута ВПМ.

**Заключение**. На основании проведенного исследования сделан вывод, что получить закрытие разрыва можно при использовании дифференцированного подхода к тактике лечения в зависимости от диаметра разрыва.

При хирургии сквозных макулярных разрывов диаметром меньше 400 мкм закрытие наблюдается у большинства пациентов на фоне воздушной там-

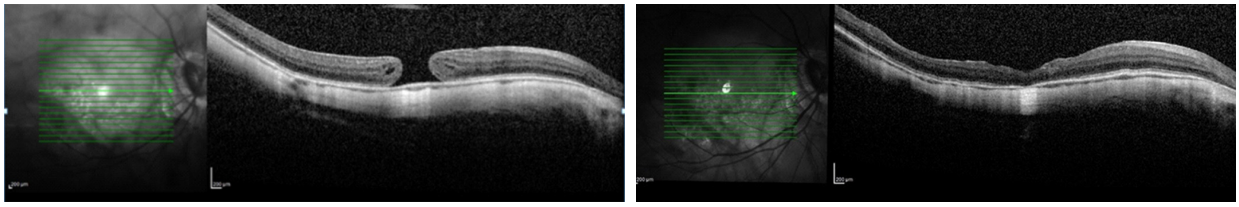

*а* *б*

Рис. 1. Данные оптической когерентной томографии пациента М. 67 лет:
*а* — до лечения; *б* — после хирургического лечения

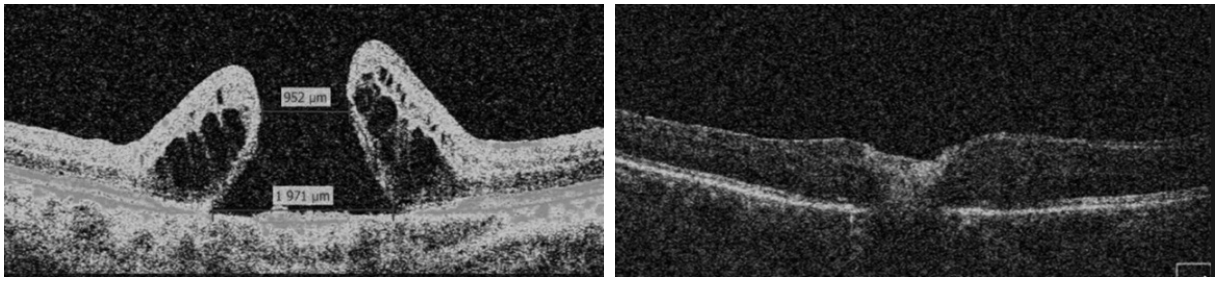


*а* *б*

Рис. 2. Данные оптической когерентной томографии пациента Ш. 66 лет:
*а* — до лечения; *б* — после хирургического лечения

понады и использования PRP. При больших разрывах необходимо ориентироваться на данные ОКТ для выбора техники витрэктомии. При разрывах менее 700 мкм применяли технику с пилингом ВПМ и использованием тромбоцитарной массы, при гигантских и длительно существующих разрывах прибегали к технике перевернутого лоскута.

Имеется значимая зависимость функциональных результатов витрэктомии от диаметра разрыва. Применение техники перевернутого лоскута и использование тромбоцитарной массы увеличивают вероятность закрытия разрыва.

**Конфликт интересов** отсутствует.

### References (Литература)


1. Shishkin MM, Pavlovsky OA, Larina EA. Surgical treatment of macular rupture. Ufa: Bashkir Encyclopedia, 2020; 136 p. Russian (Шишкин М.М., Павловский О.А., Ларина Е. А Оперативное лечение макулярного разрыва. Уфа: Башкирская энциклопедия, 2020; 136 с.).
2. Shilov NM. Surgical treatment of large macular ruptures: PhD diss. Moscow, 2017; 147 p. Russian (Шилов Н.М. Хирургическое лечение больших макулярных разрывов: дис. … канд. мед. наук. М., 2017; 147 с.).
3. Kamenskikh TG, Kolbenev IO, Melnikova YuA, Andreichenko OA. Optical coherence tomography with angiography in the analysis of the effectiveness of vitrectomy in patients with vitreomacular traction syndrome. Ophthalmology 2020; 17 (1): 70–5. Russian (Каменских Т.Г., Колбенев И.О., Мельникова Ю.А., Андрейченко О.А. Оптическая когерентная томография с ангиографией в анализе эффективности витрэктомии у больных с витреомакулярным тракционным синдромом. Офтальмология 2020; 17 (1): 70–5).
4. Avetisov SE, Egorov EA, Moshetova LK, et al., eds. Ophthalmology: National Guidelines. Moscow, 2018, 2nd ed., reprint and add. Russian (Офтальмология: нац. рук-во/под ред. С.Э. Аветисова, Е.А. Егорова, Л.К. Мошетовой и др. М., 2018, 2-е изд., перераб. и доп.).
5. Daurov SK, Dolinina ON, Kamenskikh TG, et al. Computer analysis of epiretinal membrane parameters. Saratov Journal of Medical Scientific Research 2017; 13 (2): 350. Russian (Дауров С.К., Долинина О.Н., Каменских Т.Г. и др. Компьютерный анализ параметров эпиретинальной мембраны. Саратовский научно-медицинский журнал 2017; 13 (2): 350).
6. Susini A, Gastaud P. Macular holes that should not be operated (in French). J Fr Ophtalmol 2008; (31): 214–20.
7. Andrew N, Chan W, Tan M, Ebneter A. Modification of the Inverted Internal Limiting Membrane Flap Technique for the Treatment of Chronic and Large Macular Holes. Retina 2016; 36 (4): 834–7.
8. Smiddy WE, Feuer W, Cordahi G. Internal limiting membrane peeling in macular hole surgery. Ophthalmology 2001; (108): 1471–8.
9. Liggett PE, Skolik DS, Horio B, et al. Human autologous serum for the treatment of full-thickness macular holes. Ophthalmology 1995; 102: 1071–6.
10. Michalewska Z, Michalewski J, Adelman R, Nawrocki J. Inverted internal limiting membrane flap technique for large macular holes. Ophthalmology 2010; 117 (10): 2018–25.
11. Shin MK, Park KH, Park SW, et al. Perfluoro-n-octane-assisted single-layered inverted internal limiting membrane flap technique for macular hole surgery. Retina 2014; 34 (9): 1905–10.


УДК 617.735–08 Оригинальная статья

## ОСОБЕННОСТИ ОПЕРАТИВНОГО ЛЕЧЕНИЯ ТРАКЦИОННОГО МАКУЛЯРНОГО СИНДРОМА У ПАЦИЕНТОВ С МИОПИЕЙ ВЫСОКОЙ СТЕПЕНИ

***О.А. Андрейченко*** *— ФГБОУ ВО «Саратовский ГМУ им. В.И. Разумовского» Минздрава России, доцент кафедры глазных болезней, кандидат медицинских наук;* ***Е.Е. Плотникова*** *— ФГБОУ ВО «Саратовский ГМУ им. В.И. Разумовского» Минздрава России, Университетская клиническая больница № 2 (Клиника глазных болезней), заведующая отделением;* ***Ю.А. Мельникова*** *— ФГБОУ ВО «Саратовский ГМУ им. В.И. Разумовского» Минздрава России, Университетская клиническая больница № 2 (Клиника глазных болезней), врач-офтальмолог.*

## FEATURES OF SURGICAL TREATMENT FOR TRACTION MACULAR SYNDROME IN PATIENTS WITH HIGH MYOPIA

***O.A. Andreichenko*** *— Saratov State Medical University n. a. V.I. Razumovsky, Associate Professor at the Department of Ophthalmology, PhD;* ***E.E. Plotnikova*** *— Saratov State Medical University n. a. V.I. Razumovsky, University Clinical Hospital № 2 (Clinic of Eye Diseases), Head of Department;* ***Yu.A. Melnikova*** *— Saratov State Medical University n. a. V.I. Razumovsky, University Clinical Hospital № 2 (Clinic of Eye Diseases), Ophthalmologist.*

Дата поступления — 23.08.2021 г. Дата принятия в печать — 10.09.2021 г.

***Андрейченко О.А., Плотникова Е.Е., Мельникова Ю.А.*** **Особенности оперативного лечения тракционного макулярного синдрома у пациентов с миопией высокой степени. Саратовский научно-медицинский журнал 2021; 17 (3): 615–619.**

*Цель:* оптимизация техники витрэктомии для повышения функциональных и анатомических результатов при хирургии миопической тракционной макулопатии. *Материал и методы*. Обследовано 64 пациента с миопической тракционной макулопатией. Всем пациентам (три группы) делали стандартную 3-портовую 25G витрэктомию. В 1-й группе (n=25) удаляли эпиретинальную мембрану и выполняли пилинг внутренней пограничной мембраны (ВПМ). При ригидной ВПМ витреальную полость не тампонировали. Во 2-й группе (n=15) проводился мембранопилинг, витреальная полость тампонировалась газовоздушной смесью. В 3-й группе (n=24) удаляли ВПМ, вводили тромбоцитарную массу и тампонировали витреальную полость газовоздушной смесью у 20 пациентов; у 4 пациентов 3-й группы использовали технику перевернутого лоскута ВПМ в связи с большим диаметром разрыва (более 900 мкм). *Результаты*. Во всех трех группах пациентов достигнут положительный анатомический и функциональный эффект лечения. У всех пациентов, судя по результатам оптической когерентной томографии, толщина сетчатки уменьшилась, тракционное воздействие на сетчатку отсутствовало, а в 3-й группе пациентов достигнуто полное закрытие макулярного разрыва. Субъективно пациенты отмечали уменьшение или исчезновение метаморфопсий и увеличение максимально корригируемой остроты зрения (МКОЗ). *Заключение*. Во всех рассмотренных нами случаях витрэктомия приводила к устранению тракционного синдрома, закрытию макулярного разрыва, улучшению МКОЗ.

**Ключевые слова**: витрэктомия, фовеошизис, тракционная макулопатия, макулярный разрыв.