САРАТОВСКИЙ НАУЧНО-МЕДИЦИНСКИЙ ЖУРНАЛ

Том 17, № 1
Январь–март
2021

SARATOV JOURNAL OF MEDICAL SCIENTIFIC RESEARCH

Volume 17, № 1
January–March
2021

СГМУ
имени В. И. Разумовского

УЧРЕДИТЕЛЬ ЖУРНАЛА — ФГБОУ ВО САРАТОВСКИЙ ГМУ им. В.И. РАЗУМОВСКОГО МИНЗДРАВА РОССИИ

ЖУРНАЛ ЗАРЕГИСТРИРОВАН В ФЕДЕРАЛЬНОЙ СЛУЖБЕ ПО НАДЗОРУ ЗА СОБЛЮДЕНИЕМ ЗАКОНОДАТЕЛЬСТВА В СФЕРЕ МАССОВЫХ КОММУНИКАЦИЙ И ОХРАНЕ КУЛЬТУРНОГО НАСЛЕДИЯ. ПИ № ФС77-19956 от 29 апреля 2005 г.

Журнал включен в Перечень ведущих рецензируемых научных журналов и изданий, в которых должны быть опубликованы научные результаты диссертаций на соискание ученых степеней доктора и кандидата наук, утвержденный Президиумом Высшей аттестационной комиссии при Министерстве науки и высшего образования Российской Федерации.

Журнал представлен в Российском индексе научного цитирования, Ulrich's International Periodical Directory, Directory of Open Access Journals, Chemical Abstracts Service, Index Copernicus, EBSCO, Open J-Gate и др. (подробности см. на сайте www.ssmj.ru).

ISSN 1995-0039 (Print)
ISSN 2076-2518 (Online)

Подписной индекс
в объединенном каталоге «Пресса России» — 41908

Адрес издателя:
410012, г. Саратов, ул. Б. Казачья, д. 112.
Тел.: (8452) 39-39-78. Факс: (8452) 51-15-34

Адрес редакции:
410012, г. Саратов, ул. Б. Казачья, д. 112.
Тел.: (8452) 39-39-78. Факс: (8452) 51-15-34
E-mail: ssmj@list.ru
Электронная версия журнала — на сайте www.ssmj.ru

Сведения обо всех авторах находятся в редакции.
Свободная цена

Отпечатано в типографии ИП Коваль Ю.В.
410038, г. Саратов, ул. Бакинская, д. 1,
тел. +7-927-223-50-70, 8(845-2) 59-88-82.
Подписано в печать 22.03.2021 г. Дата выхода в свет 31.03.2021 г. Формат 60×84 1/8. Бумага офсетная. Гарнитура «Arial».
Печать офсетная. Усл. печ. л. 11,63. Уч.-изд. л. 14,13.
Тираж 500 экз. Заказ № 1198.
© Саратовский научно-медицинский журнал, 2021
На обложке — фотография IV корпуса Саратовского государственного медицинского университета имени В.И. Разумовского.

САРАТОВСКИЙ НАУЧНО-МЕДИЦИНСКИЙ ЖУРНАЛ

Том 17, № 1
Январь – март, 2021

SARATOV JOURNAL OF MEDICAL SCIENTIFIC RESEARCH

Volume 17, № 1
January–March, 2021

Главный редактор
А.В. Еремин, доцент

Зам. главного редактора
А.С. Федонников, доцент

Ответственный секретарь
О.А. Фомкина, доцент

Редакционный совет:
Н.Х. Амиров, академик РАН (Россия, Казань)
Л.А. Бокерия, академик РАН (Россия, Москва)
В.В. Власов, профессор (Россия, Москва)
Н.Н. Володин, академик РАН (Россия, Москва)
И.В. Гайворонский, профессор (Россия, Санкт-Петербург)
П.В. Глыбочко, академик РАН (Россия, Москва)
Г.П. Котельников, академик РАН (Россия, Самара)
Д.В. Крыськo, PhD, MD (Бельгия, Гент)
С.Л. Кузнецов, чл.-кор. РАН (Россия, Москва)
В.А. Куркин, профессор (Россия, Самара)
М.А. Курцер, академик РАН (Россия, Москва)
В.К. Леонтьев, академик РАН (Россия, Москва)
А.Д. Макацария, академик РАН (Россия, Москва)
Е.Л. Насонов, академик РАН (Россия, Москва)
В.И. Петров, академик РАН (Россия, Волгоград)
А.А. Свистунов, чл.-кор. РАН (Россия, Москва)
А.А. Скоромец, академик РАН (Россия, Санкт-Петербург)
А. Тененбаум, профессор (Израиль, Тель-Авив)
И.Н. Тюренков, чл.-кор. РАН (Россия, Волгоград)
Р.У. Хабриев, академик РАН (Россия, Москва)
В.О. Щепин, чл.-кор. РАН (Россия, Москва)

Редакционная коллегия:
В.Г. Абламуниц, доцент (Россия, Санкт-Петербург)
И.В. Бабаченко, профессор (Россия, Санкт-Петербург)
С.П. Бажанов, д-р мед. наук (Россия, Саратов)
А.Л. Бакулев, профессор (Россия, Саратов)
В.А. Балязин, профессор (Россия, Ростов-на-Дону)
Б.П. Безручко, профессор (Россия, Саратов)
Н.В. Болотова, профессор (Россия, Саратов)
С.Е. Борисов, профессор (Россия, Москва)
С.А. Бугоркова, д-р мед. наук (Россия, Саратов)
А.В. Горелов, чл.-кор. РАН (Россия, Москва)
В.И. Гриднев, доцент (Россия, Саратов)
М.С. Громов, профессор (Россия, Саратов)
А.В. Губин, профессор (Россия, Курган)
Д.А. Гуляев, профессор (Россия, Санкт-Петербург)
А.Ю. Дробышев, профессор (Россия, Москва)
Д.В. Дупляков, профессор (Россия, Самара)
Ю.Ю. Елисеев, профессор (Россия, Саратов)
А.В. Елькин, профессор (Россия, Санкт-Петербург)
А.В. Золотарев, д-р мед. наук (Россия, Самара)
Т.Г. Каменских, доцент (Россия, Саратов)
В.В. Каштапап, д-р мед. наук (Россия, Кемерово)
В.М. Кенис, д-р мед. наук (Россия, Санкт-Петербург)
В.Ф. Киричук, профессор (Россия, Саратов)
А.Р. Киселев, доцент (Россия, Саратов)
А.И. Кодочигова, профессор (Россия, Саратов)
И.В. Козлова, профессор (Россия, Саратов)
Д.А. Коновалов, д-р мед. наук (Россия, Пятигорск)
А.В. Концевая, д-р мед. наук (Россия, Москва)
М.М. Кохан, профессор (Россия, Екатеринбург)
В.Н. Красножен, профессор (Россия, Казань)
А.А. Кубанов, чл.-кор. РАН (Россия, Москва)
Л.А. Кузнецова, д-р биол. наук (Россия, Санкт-Петербург)
А.В. Кузьменко, профессор (Россия, Воронеж)
В.В. Кутырев, академик РАН (Россия, Саратов)
В.Р. Кучма, чл.-кор. РАН (Россия, Москва)
А.В. Лепилин, профессор (Россия, Саратов)
О.В. Мареев, профессор (Россия, Саратов)
Г.Н. Маслякова, профессор (Россия, Саратов)
Т.И. Морозова, профессор (Россия, Саратов)
В.В. Моррисон, профессор (Россия, Саратов)
В.Н. Николенко, профессор (Россия, Москва)
В.В. Новочадов, профессор (Россия, Волгоград)
И.А. Норкин, профессор (Россия, Саратов)
А.В. Петраевский, профессор (Россия, Волгоград)
И.М. Петяев, PhD, MD (Великобритания, Кембридж)
И.Е. Поверенновa, профессор (Россия, Самара)
В.М. Попков, профессор (Россия, Саратов)
М.Д. Прохоров, д-р физ.-мат. наук (Россия, Саратов)
А.П. Ребров, профессор (Россия, Саратов)
А.В. Решетников, академик РАН (Россия, Москва)
О.В. Решетько, профессор (Россия, Саратов)
О.П. Ротарь, д-р мед. наук (Россия, Санкт-Петербург)
И.А. Салов, профессор (Россия, Саратов)
В.А. Самарцев, профессор (Россия, Пермь)
Н.Н. Седова, профессор (Россия, Волгоград)
О.В. Семячкина-Глушковская, доцент (Россия, Саратов)
В.Н. Серов, академик РАН (Россия, Москва)
Н.П. Сетко, профессор (Россия, Оренбург)
А.Н. Стрижаков, академик РАН (Россия, Москва)
А.С. Федонников, доцент (Россия, Саратов)
Т.А. Федорина, профессор (Россия, Самара)
О.А. Фомкина, доцент (Россия, Саратов)
С.А. Хотимченко, чл.-кор. РАН (Россия, Москва)
Е.Ф. Чередников, профессор (Россия, Воронеж)
Ю.В. Черненков, профессор (Россия, Саратов)
Е.В. Чернышкова, доцент (Россия, Саратов)
Ю.Г. Шапкин, профессор (Россия, Саратов)
А.В. Шахов, д-р мед. наук (Россия, Нижний Новгород)
А.А. Шульдяков, профессор (Россия, Саратов)
А.Д. Эрлих, д-р мед. наук (Россия, Москва)
Р.И. Ягудина, профессор (Россия, Москва)
А.И. Яременко, профессор (Россия, Санкт-Петербург)

Заведующий отделом по выпуску журнала
О.М. Посненкова, д-р мед. наук
Ответственный выпускающий редактор
Ю.Н. Бирюкова
Компьютерная верстка, дизайн
А.В. Коваль

ВСЕ ПРАВА ЗАЩИЩЕНЫ
Ни одна часть этого издания не может быть занесена в память компьютера либо воспроизведена любым другим способом без предварительного письменного разрешения редакции.

СОДЕРЖАНИЕ

АКУШЕРСТВО И ГИНЕКОЛОГИЯ

Федюшина А. О., Трушина О. В., Хворостухина Н. Ф., Новичков Д. А., Покалицина Ю. А., Суханов С. А.
МНОЖЕСТВЕННАЯ ФИБРОАДЕНОМА МОЛОЧНОЙ ЖЕЛЕЗЫ В СОЧЕТАНИИ С АНОМАЛИЕЙ РАЗВИТИЯ ВНУТРЕННИХ ПОЛОВЫХ ОРГАНОВ У ДЕВОЧКИ-ПОДРОСТКА (КЛИНИЧЕСКИЙ СЛУЧАЙ) 7

ВНУТРЕННИЕ БОЛЕЗНИ

Тяпкина Д. А., Бородай А. А., Тяпаева А. Р., Семенова О. Н., Наумова Е. А.
ЛАБОРАТОРНО-ИНСТРУМЕНТАЛЬНАЯ ДИАГНОСТИКА ВИРУСНЫХ ПНЕВМОНИЙ (ОБЗОР) 13

КАРДИОЛОГИЯ

Глебова Т. А., Галин П. Ю.
ВЛИЯНИЕ ВАЛСАРТАНА НА КЛИНИКО-ИНСТРУМЕНТАЛЬНЫЕ ПАРАМЕТРЫ У ПАЦИЕНТОВ С ХРОНИЧЕСКОЙ СЕРДЕЧНОЙ НЕДОСТАТОЧНОСТЬЮ СО СРЕДНЕЙ ФРАКЦИЕЙ ВЫБРОСА 19

ГЛАЗНЫЕ БОЛЕЗНИ

Гурко Т. С.
ОПЫТ ЛЕЧЕНИЯ ПРОГРЕССИРУЮЩЕГО НЕВУСА ХОРИОИДЕИ С ПОМОЩЬЮ ТРАНСПУПИЛЛЯРНОЙ ТЕРМОТЕРАПИИ 23

Файзрахманов Р. Р., Шишкин М. М., Босов Э. Д., Суханова А. В., Миронов А. В.
ПАТОМОРФОЛОГИЯ СУБМАКУЛЯРНОГО КРОВОИЗЛИЯНИЯ (ОБЗОР) 28

ПЕДИАТРИЯ

Захаров И. А., Панина О. С., Черненков Ю. В.
КЛИНИЧЕСКОЕ ЗНАЧЕНИЕ ИСПОЛЬЗОВАНИЯ ТРАНСКРАНИАЛЬНОЙ МАГНИТОТЕРАПИИ В КОМПЛЕКСНОЙ НЕМЕДИКАМЕНТОЗНОЙ РЕАБИЛИТАЦИИ НОВОРОЖДЕННЫХ С ПЕРИНАТАЛЬНЫМИ ПОРАЖЕНИЯМИ ЦЕНТРАЛЬНОЙ НЕРВНОЙ СИСТЕМЫ 33

НЕРВНЫЕ БОЛЕЗНИ

Бажанов С. П., Шувалов С. Д., Фомкина О. А., Ульянов В. Ю., Островский В. В.
ПАТОМОРФОЛОГИЧЕСКИЕ И ПАТОГЕНЕТИЧЕСКИЕ ОСОБЕННОСТИ ИНФАРКТА ГОЛОВНОГО МОЗГА В БАССЕЙНЕ СРЕДНЕЙ МОЗГОВОЙ АРТЕРИИ В ОСТРЫЙ ПЕРИОД (ОБЗОР) 40

ТРАВМАТОЛОГИЯ И ОРТОПЕДИЯ

Богданов С. Б., Каракулев А. В., Богданова Ю. А., Сотниченко А. С., Гилевич И. В., Мелконян К. И., Аладьина В. А.
СПОСОБ МОДЕЛИРОВАНИЯ ОЖОГОВОЙ КОЖНОЙ РАНЫ У СВИНЕЙ В ЭКСПЕРИМЕНТЕ 46

Давыдов А. П., Петров А. Б.
ОПЫТ ИСПОЛЬЗОВАНИЯ АЛЛОГЕННОГО СПОНГИОЗНОГО ТРАНСПЛАНТАТА ДЛЯ ЗАМЕЩЕНИЯ КОСТНОГО ДЕФЕКТА ПРИ МНОГООСКОЛЬЧАТОМ ВНУТРИСУСТАВНОМ ПЕРЕЛОМЕ ДИСТАЛЬНОГО ОТДЕЛА ПЛЕЧЕВОЙ КОСТИ (КЛИНИЧЕСКИЙ СЛУЧАЙ) 50

ХИРУРГИЯ

Шварц Е. Ю., Одинцов Н. С., Хазов П. А., Генералов М. И., Кокорин Д. М., Олещук А. Н., Майстренко Д. Н.
ЭНДОВАСКУЛЯРНОЕ ЛЕЧЕНИЕ АНЕВРИЗМЫ СЕЛЕЗЕНОЧНОЙ АРТЕРИИ (КЛИНИЧЕСКОЕ НАБЛЮДЕНИЕ) 54

ОБЩЕСТВЕННОЕ ЗДОРОВЬЕ И ЗДРАВООХРАНЕНИЕ

Кузнецов В. В., Косилов К. В., Каращук Е. В., Федорищева Е. К.
СОСТОЯНИЕ КОГНИТИВНЫХ ФУНКЦИЙ И КАЧЕСТВА ЖИЗНИ, СВЯЗАННОГО СО ЗДОРОВЬЕМ, У СТУДЕНТОК МЕДИЦИНСКИХ СПЕЦИАЛЬНОСТЕЙ В ПРОЦЕССЕ ОБУЧЕНИЯ 59

СОЦИОЛОГИЯ МЕДИЦИНЫ

Еремина М. Г., Шигаев Н. Н., Кром И. Л., Еругина М. В., Власова М. В.
СОЦИАЛЬНЫЕ РИСКИ ЗДОРОВЬЮ ДЕТСКОГО НАСЕЛЕНИЯ В РОССИИ: РЕГИОНАЛЬНЫЙ КОНТЕКСТ (ОБЗОР) 67

Чернышкова Е. В., Аранович Л. М., Михневич А. В., Денисова О. С., Андриянова Е. А.
ПРОФЕССИОНАЛЬНАЯ РЕПУТАЦИЯ ВРАЧА: СОЦИАЛЬНЫЕ ДЕТЕРМИНАНТЫ 70

ПАТОЛОГИЧЕСКАЯ ФИЗИОЛОГИЯ

Селезнева Т. Д., Кулигин А. В., Попова Т. Н., Зяблов Е. В.
ОСОБЕННОСТИ ИММУННОГО ОТВЕТА ПРИ СИНХРОННЫХ ПОЛИНЕОПЛАЗИЯХ МОЛОЧНОЙ И ЩИТОВИДНОЙ ЖЕЛЕЗ ПО СРАВНЕНИЮ С СОЛИТАРНЫМ РАКОМ ЩИТОВИДНОЙ ЖЕЛЕЗЫ 77

НАУЧНЫЕ ШКОЛЫ, ПАМЯТНЫЕ ДАТЫ

Афанасьева Г. А., Моррисон В. В.
ВКЛАД ПРОФЕССОРА НИНЫ ПАВЛОВНЫ ЧЕСНОКОВОЙ В РАЗВИТИЕ ПАТОЛОГИЧЕСКОЙ ФИЗИОЛОГИИ. 82

Гришин С. Е., Ульянов В. Ю., Пучиньян Д. М., Островский В. В., Долгова Л. В., Норкин И. А.
ВКЛАД И. И. ЖАДЁНОВА В РАЗВИТИЕ ТРАВМАТОЛОГИИ И ОРТОПЕДИИ В РОССИЙСКОЙ ФЕДЕРАЦИИ (К 90-ЛЕТИЮ СО ДНЯ РОЖДЕНИЯ) 85

Курочкина Е. Н., Завьялов А. И.
ВКЛАД ЗЕМСКОГО ВРАЧА Э. К. РОЗЕНТАЛЯ В РАЗВИТИЕ ОТЕЧЕСТВЕННОЙ МЕДИЦИНЫ В РОССИИ В 60–90-Е ГОДЫ XIX ВЕКА 90

ТРЕБОВАНИЯ К РУКОПИСЯМ, ПРЕДСТАВЛЯЕМЫМ В «САРАТОВСКИЙ НАУЧНО-МЕДИЦИНСКИЙ ЖУРНАЛ» 96

CONTENTS

OBSTETRICS AND GYNECOLOGY

Fedyushina A. O., Trushina O. V., Khvorostukhina N. F., Novichkov D. A., Pokalitsina Yu. A., Sukhanov S. A.

MULTIPLE FIBROADENOMA OF THE BREAST IN COMBINATION WITH ABNORMAL DEVELOPMENT OF INTERNAL GENITALIA IN A TEENAGE GIRL (CLINICAL CASE) 7

INTERNAL DISEASES

Tyapkina D. A., Boroday A. A., Tyapayeva A. R., Semenova O. N., Naumova E. A.

LABORATORY AND INSTRUMENTAL DIAGNOSTICS OF VIRAL PNEUMONIA (REVIEW) 13

CARDIOLOGY

Glebova T. A., Galin P. Yu.

INFLUENCE OF VALSARTAN ON CLINICAL AND INSTRUMENTAL PARAMETERS IN PATIENTS SUFFERING FROM CHRONIC HEART FAILURE WITH MID-RANGE EJECTION FRACTION 19

EYE DISEASES

Gurko T. S.

EXPERIENCE OF TREATMENT OF PROGRESSIVE CHOROIDAL NEVUS BY TRANSPUPILLARY THERMOTHERAPY 23

Fayzrakhmanov R. R., Shishkin M. M., Bosov E. D., Sukhanova A. V., Mironov A. V.

PATHOMORPHOLOGY OF SUBMACULAR HEMORRHAGE (REVIEW) 28

PEDIATRICS

Zakharov I. A., Panina O. S., Chernenkov Yu. V.

CLINICAL SIGNIFICANCE OF THE USE OF TRANSCRANIAL MAGNETIC THERAPY IN THE COMPREHENSIVE NON-DRUG REHABILITATION OF NEWBORNS WITH PERINATAL INJURY OF THE CENTRAL NERVOUS SYSTEM 33

NEUROLOGY

Bazhanov S. P., Shuvalov S. D., Fomkina O. A., Ulyanov V. Yu., Ostrovsky V. V.

PATHOMORPHOLOGICAL AND PATHOGENETIC FEATURES OF ACUTE BRAIN INFARCTION IN THE MIDDLE CEREBRAL ARTERY CIRCULATION (REVIEW) 40

TRAUMATOLOGY AND ORTHOPEDICS

Bogdanov S. B., Karakulev A. V., Bogdanova Yu. A., Sotnichenko A. S., Gilevich I. V., Melkonyan K. I., Alad'ina V. A.

METHOD FOR MODELING A SKIN WOUND IN PIGS IN EXPERIMENT 46

Davydov A. P., Petrov A. B.

ALLOGENEIC SPONGIOUS GRAFT TO REPAIR BONE DEFECT IN MULTI-FRAGMENT INTRA-ARTICULAR DISTAL HUMERUS FRACTURE (CASE REPORT) 50

SURGERY

Shvarts E. Yu., Odintsov N. S., Khazov P. A., Generalov M. I., Kokorin D. M., Oleschuk A. N., Maystrenko D. N.
ENDOVASCULAR TREATMENT OF A SPLENIC ARTERY ANEURYSM (CASE REPORT) 54

PUBLIC HEALTH

Kuznetsov V. V., Kosilov K. V., Karaschuk E. V., Fedorischeva E. K.
THE CONDITION OF COGNITIVE FUNCTIONS AND HEALTH-RELATED QUALITY OF LIFE IN FEMALE STUDENTS OF MEDICAL SPECIALTIES DURING THE LEARNING PROCESS 59

SOCIOLOGY OF MEDICINE

Eremina M. G., Shigaev N. N., Krom I. L., Erugina M. V., Vlasova M. V.
SOCIAL HEALTH RISKS OF CHILD POPULATION IN RUSSIA: REGIONAL CONTEXT (REVIEW) 67

Chernyshkova E. V., Aranovich L. M., Mikhnevich A. V., Denisova O. S., Andriyanova E. A.
PHYSICIAN'S PROFESSIONAL REPUTATION: SOCIAL DETERMINANTS 70

PATHOPHYSIOLOGY

Selezneva T. D., Kuligin A. V., Popova T. N., Zyablov E. V.
FEATURES OF THE IMMUNE RESPONSE IN SYNCHRONOUS BREAST AND THYROID POLYNEOPLASIAS IN COMPARISON WITH SOLITARY THYROID CANCER 77

SCIENTIFIC SCHOOLS, COMMEMORATIVE DATES

Afanasieva G. A., Morrison V. V.
PROFESSOR N. P. CHESNOKOVA AND HER CONTRIBUTION TO THE DEVELOPMENT OF PATHOLOGICAL PHYSIOLOGY 82

Grishin S. E., Ulyanov V. Yu., Puchinyan D. M., Ostrovsky V. V., Dolgova L. V., Norkin I. A.
I. I. ZHADYONOV AND HIS CONTRIBUTION TO THE DEVELOPMENT OF TRAUMATOLOGY AND ORTHOPAEDICS IN THE RUSSIAN FEDERATION (TO THE 90TH ANNIVERSARY) 85

Kurochkina E. N., Zavyalov A. I.
CONTRIBUTION OF ZEMSKIY DOCTOR E. K. ROSENTHAL TO THE DEVELOPMENT OF RUSSIAN MEDICINE IN THE 60–90S OF THE XIX CENTURY 90

REQUIREMENTS TO THE MANUSCRIPTS REPRESENTED IN «SARATOV JOURNAL OF MEDICAL SCIENTIFIC RESEARCH» 96

УДК 618.19 Клинический случай

МНОЖЕСТВЕННАЯ ФИБРОАДЕНОМА МОЛОЧНОЙ ЖЕЛЕЗЫ В СОЧЕТАНИИ С АНОМАЛИЕЙ РАЗВИТИЯ ВНУТРЕННИХ ПОЛОВЫХ ОРГАНОВ У ДЕВОЧКИ-ПОДРОСТКА (КЛИНИЧЕСКИЙ СЛУЧАЙ)

А. О. Федюшина *— ФГБОУ ВО «Саратовский ГМУ им. В. И. Разумовского» Минздрава России, студентка;* ***О. В. Трушина*** *— ФГБОУ ВО «Саратовский ГМУ им. В. И. Разумовского» Минздрава России, доцент кафедры акушерства и гинекологии педиатрического факультета, кандидат медицинских наук;* ***Н. Ф. Хворостухина*** *— ФГБОУ ВО «Саратовский ГМУ им. В. И. Разумовского» Минздрава России, заведующая кафедрой акушерства и гинекологии педиатрического факультета, доцент, доктор медицинских наук;* ***Д. А. Новичков*** *— ФГБОУ ВО «Саратовский ГМУ им. В. И. Разумовского» Минздрава России, доцент кафедры акушерства и гинекологии педиатрического факультета, кандидат медицинских наук;* ***Ю. А. Покалицина*** *— ГУЗ «Саратовская областная детская клиническая больница», врач — детский хирург, кандидат медицинских наук;* ***С. А. Суханов*** *— ГУЗ «Саратовская областная детская клиническая больница», врач ультразвуковой и функциональной диагностики.*

MULTIPLE FIBROADENOMA OF THE BREAST IN COMBINATION WITH ABNORMAL DEVELOPMENT OF INTERNAL GENITALIA IN A TEENAGE GIRL (CLINICAL CASE)

A. O. Fedyushina *— Saratov State Medical University n. a. V. I. Razumovsky, Student;* ***O. V. Trushina*** *— Saratov State Medical University n. a. V. I. Razumovsky, Associate Professor of Department of Obstetrics and Gynecology of Pediatric Faculty, PhD;* ***N. F. Khvorostukhina*** *— Saratov State Medical University n. a. V. I. Razumovsky, Head of Department of Obstetrics and Gynecology of Pediatric Faculty, Professor, DSc;* ***D. A. Novichkov*** *— Saratov State Medical University n. a. V. I. Razumovsky, Associate Professor of Department of Obstetrics and Gynecology of Pediatric Faculty, PhD;* ***Yu. A. Pokalitsina*** *— Saratov Regional Children Clinical Hospital, Pediatric Surgeon, PhD;* ***S. A. Sukhanov*** *— Saratov Regional Children Clinical Hospital, Doctor of Utrasound and Functional Diagnostics.*

Дата поступления — 18.12.2020 г. Дата принятия в печать — 25.02.2021 г.

Федюшина А. О., Трушина О. В., Хворостухина Н. Ф., Новичков Д. А., Покалицина Ю. А., Суханов С. А. **Множественная фиброаденома молочной железы в сочетании с аномалией развития внутренних половых органов у девочки-подростка (клинический случай). Саратовский научно-медицинский журнал 2021; 17 (1): 7–12.**

Фиброаденома — наиболее частое доброкачественное новообразование молочных желез. В большинстве случаев опухоль встречается в виде единичных узлов, диаметр которых не превышает 3 см. Описан клинический случай множественной фиброаденомы молочной железы больших размеров у девочки-подростка в сочетании с аномалией развития внутренних половых органов. Представленное наблюдение акцентируют внимание на важном аспекте ювенильной маммологии и показывает целесообразность динамического наблюдения за ростом и развитием молочных желез в детском и подростковом возрастах, что позволит не допустить случаев поздней диагностики иногда столь очевидных заболеваний.

Ключевые слова: молочные железы, фиброаденома, аномалия развития половых органов, дети, подростки.

Fedyushina AO, Trushina OV, Khvorostukhina NF, Novichkov DA, Pokalitsina YuA, Sukhanov SA. **Multiple fibroadenoma of the breast in combination with abnormal development of internal genitalia in a teenage girl (clinical case). Saratov Journal of Medical Scientific Research 2021; 17 (1): 7–12.**

Fibroadenoma is the most common benign neoplasm of the mammary glands. In most cases, the tumor occurs in the form of single nodes, the diameter of which does not exceed 3 cm. A clinical case of multiple large breast fibroadenoma in a teenage girl, combined with an abnormality in the development of internal genitalia, is presented. The presented observation focuses on an important aspect of juvenile mammology and shows the feasibility of dynamic monitoring of the growth and development of mammary glands in childhood and adolescence adolescence, which will prevent cases of late diagnosis of such obvious diseases.

Keywords: mammary glands, fibroadenoma, abnormal development of genitalia, children, adolescents.

Введение. В последние десятилетия отмечено значительное повышение интереса к изучению патологии молочных желез в детском и подростковом возрастах. Многие аспекты проблемы ювенильной маммологии — от терминологии до диагностического и лечебного алгоритмов — остаются предметом активных дискуссий [1]. М. Л. Травиной и соавт. предложена клинико-морфологическая классификационная система, в которой выделены четыре варианта оценки состояния молочных желез у детей и подрост-

Ответственный автор — Хворостухина Наталия Федоровна
Тел.: +7 (927) 2777935
E-mail: Khvorostukhina-NF@yandex.ru

ков [2]. В первую группу авторы включили физиологические состояния молочных желез, соответствующие возрастным нормам развития. Вторая группа — это временные отклонения от нормального развития молочных желез, которые носят преходящий характер и не провоцируют стойких патологических изменений в маммарной ткани. В третью группу внесены патологические процессы, сопровождаемые структурными изменениями в маммарной ткани — фиброзно-кистозная мастопатия, новообразования, масталгия и мастодиния, воспалительное поражение, внутрипротоковая патология. Четвертая группа — это пороки развития (дисморфии) молочных желез.

В структуре доброкачественных новообразований молочных желез, в том числе в подростковом возрасте, особое место занимает фиброаденома [3, 4]. Фиброаденома молочных желез (ФМЖ) представляет собой доброкачественную опухоль из стромальной и эпителиальной (протоковой) тканей. Этиология ФМЖ до настоящего времени остается предметом научных дискуссий. Ключевую роль отводят влиянию половых стероидных гормонов, в первую очередь гиперэстрогенной стимуляции.

Морфологически ФМЖ не имеют истинной капсулы, представлены пролиферацией эпителиальных и стромальных элементов терминальной протоково-дольчатой единицы, гистологически различаются по пролиферации пери- или интраканаликулярной стром. Размер узлов ФМЖ обычно не превышает 3 см. В случае если размер узлов превышает 5 см (или имеют массу более 500,0 граммов, или замещают 80% ткани молочной железы), то используют термин «гигантские» [5]. В то же время G. Doğan и соавт. представлены случаи спонтанного регресса новообразований в подростковом возрасте на 10–15% наблюдений [6].

Наряду с классическими ФМЖ предложено выделять гистологический подтип — ювенильную (клеточную) фиброаденому, характеризующуюся быстрым ростом и способностью достигать больших размеров. Например, S. Islam и соавт. представили клиническое наблюдение ювенильной ФМЖ у 16-летней девочки с размерами узла 28×25 см [7]. Морфологическими особенностями ювенильной ФМЖ являются более выраженная, чем у классической фиброаденомы, эпителиальная и стромальная гиперплазия с протоковым, дольчатым или комбинированным протоково-дольчатым рисунком. Ювенильные формы составляют 0,5–2% всех ФМЖ у подростков и могут демонстрировать локальную агрессию, вызывая фиброзный ответ в прилегающих тканях, что приводит к физическому и психологическому дискомфорту и может стать причиной формирования нарушения осанки [7, 8]. N. Rafeek и соавт. сообщили об уникальном случае билатеральных гигантских ювенильных фиброаденом — общая масса удаленных опухолей (21 кг) составила практически половину собственного веса 13-летней пациентки [9]. Чаще всего ФМЖ представлена одиночным узлом и пальпируется в виде эластичного безболезненного образования овальной формы с четкими контурами. Литературные данные указывают, что верхний наружный квадрант молочных желез — это наиболее распространенная локализация ФМЖ, при этом отсутствуют значимые различия в частоте поражения правой и левой молочных желез [5, 8]. В 10–25% случаев наблюдается билатеральное поражение молочных желез [10]. Важными компонентами клинической оценки состояния молочных желез является их визуальный осмотр и пальпаторное исследование, которое должно быть неотъемлемой частью физикального обследования девочек любого возраста [3, 8].

Основным методом визуализации патологии молочных желез у детей и подростков является ультразвуковое исследование, которое демонстрирует высокую информативность и безопасность при многократном применении [11]. Цветовое допплеровское картирование выявляет различную по степени выраженности интранодозную васкуляризацию. Стандартом для описания и разделения поражений молочных желез на категории, коррелирующие с вероятностью злокачественного новообразования, принята лексика системы отчетов и данных визуализации молочной железы — Breast Imaging Reporting and Data Systemlexicon (BI-RADS). Однако в настоящее время валидность этой системы у подростков остается предметом дискуссий [12].

Согласно позиции большинства авторов, опубликованные стратегии ведения юных пациенток с новообразованиями молочных желез демонстрируют сходство с алгоритмом ведения категории 3 BI-RADS для взрослых, но различаются с точки зрения включения размера опухоли в показания для хирургического лечения [13]. Следует отметить, что размеры узлов ФМЖ иногда затрудняют их клиническую и сонографическую оценку как дискретного образования. Повысить информативность дифференциации доброкачественного и злокачественного характера образований может использование соноэластографии, позволяющей не только визуализировать, но и измерить эластичности тканей опухоли.

Магнитно-резонансную томографию чаще применяют для уточнения результатов, полученных при ультрасонографии, дифференциации сосудистых поражений от нормальной ткани молочной железы, определения многодольчатых поражений [1, 14]. Вместе с тем возрастные особенности молочных желез, характеризующиеся преобладанием фиброгландулярной ткани по отношению к жировой, и потенциальное неблагоприятное действие на чувствительную маммарную ткань ионизирующего излучения ограничивают использование у детей и подростков маммографии — стандартного скринингового метода диагностики патологии молочных желез у взрослых [8, 14]. Компьютерная томография также не нашла широкого применения в педиатрической практике для первичной оценки новообразований молочных желез, но патологические изменения в маммарной ткани могут быть случайно обнаружены на томограммах, полученных по другим показаниям.

Важным моментом остается и тот факт, что схожие с фиброаденомами вариабельные пальпаторные и ультрасонографически выявляемые признаки имеют и другие новообразования молочных желез. Это, в свою очередь, ограничивает возможности доморфологической верификации опухоли.

Подходы к тактике ведения девочек с новообразованиями молочных желез остаются проблематичными. В научной литературе представлена ограниченная информация о критериях мониторинга и показаниях к хирургическому вмешательству [8, 13]. Существует мнение о том, что с учетом редкости злокачественных морфологических вариантов новообразований молочных желез у юных пациенток, потенциальной хирургической травмы, наносимой развивающейся маммарной ткани и указаниям о возможном спонтанном регрессе опухолей, при типичных клинических и ультрасонографических признаках ФМЖ целесообразно выбрать тактику динамическо-

го наблюдения [15], с одной стороны. С другой стороны, гарантированное исключение злокачественных форм до морфологической верификации невозможно. Кроме того, наличие патологии молочных желез — это тревожное событие как для юной пациентки, так и для семьи, провоцирующее психологические проблемы [16, 17]. Цитологическое исследование материала, полученного при тонкоигольной аспирации или биопсии стержневой иглой, может дать дополнительную информацию для характеристики образования (доброкачественного или злокачественного), но данный метод существенно уступает в информативности эксцизионной биопсии [18]. Наряду с этим, с точки зрения большинства исследователей, своевременно выполненное хирургическое вмешательство позволяет добиться более благоприятного эстетического эффекта и снижает психосоциальную коморбидность, тогда как наличие гигантских или многоузловых опухолей может потребовать проведения мастэктомии и последующей реконструктивно-пластической коррекции [4, 19].

Описание клинического случая. На публикацию представляемых данных из истории болезни получено добровольное информированное согласие пациентки.

Пациентка в возрасте 16 лет обратилась в клинику в плановом порядке с жалобами на случайно выявленное при самообследовании безболезненное уплотнение в левой молочной железе, которое за четыре месяца увеличилось в размере. Девочка-подросток с неотягощенным перинатальным анамнезом. В раннем детстве перенесла ветряную оспу, редкие респираторные заболевания. Страдает дискинезией желчевыводящих путей на фоне аномалии развития желчного пузыря и миопией слабой степени. Наследственность по патологии органов репродуктивной системы, эндокринопатиям, онкологическим заболеваниям по линии матери и отца не отягощена. По данным гинекологического анамнеза установлено физиологическое течение пубертата. В течение года после менархе (в возрасте 11 лет) установился менструальный цикл продолжительностью от 26 до 29 дней. Менструации до семи дней, субъективно оцениваемые как умеренные и безболезненные. Масталгию не отмечает. До настоящего обращения инструментального обследования органов репродуктивной системы не проходила. Состояние пациентки при поступлении в клинику удовлетворительное. По результатам соматоскопии отмечено среднее гармоничное физическое развитие (рост 168 см; SDS роста +0,76; масса тела 51 кг; ИМТ 18,11 кг/м^2; SDS ИМТ –0,56). При осмотре на коже спины и верхних конечностей выявлены множественные пигментные невусы без визуальных признаков активности. Молочные железы визуально с умеренно выраженной асимметрией (sin>dex), кожа не изменена, но с более выраженной венозной сетью слева (рис. 1).

В правой молочной железе объемные образования не пальпируются. В левой молочной железе при пальпации обнаружено несколько плотных безболезненных образований округлой формы с четкими контурами, не спаянных с окружающими тканями — в верхневнутреннем квадранте размерами 5,0×4,0 см и 2,0×3,0 см, в верхненаружном квадранте — 5,0×3,0 см, в нижненаружном квадранте — 5,0×6,0 см и 7,0×4,0 см. С обеих сторон сосково-ареолярные комплексы не изменены, выделений из сосков нет. Надключичные, подключичные и аксиллярные лимфатические узлы не определяются.

По данным наружного гинекологического осмотра: наружные половые органы изосексуального типа; большие половые губы сформированы правильно, не прикрывают малые половые губы, которые гипертрофированы, асимметричны (dex>sin); клитор нормальных размеров, топография наружного отверстия уретры не изменена; *hymen* типичной анатомической формы, имеет одно отверстие; слизистая преддверия влагалища розовая, без патологических элементов; выделения из влагалища физиологические.

Пациентке проведено лабораторно-инструментальное обследование в соответствии с действующими стандартами. По данным ультразвукового исследования (аппарат «Samsung Medison Accuvix XG», датчик 7,5 Мгц): в правой молочной железе эхоплотность железисто-стромального комплекса не изменена, млечные протоки диаметром 1,5 мм. В левой молочной железе лоцированы семь гипоэхогенных образований с четкими контурами диаметром от 2,3 см до 5,7 см и одно многоузловое образование общим размером 7,9×3,2 см, содержащее гиперэхогенные включения диаметром 0,2–0,3 см и анэхогенные участки диаметром до 0,4 см (рис. 2). При цветовом допплеровском картировании в образованиях зарегистрированы единичные сигналы по периферии.

При проведении трансабдоминального ультразвукового исследования визуализированы два тела мат-

Рис. 1. Асимметрия молочных желез при первичном визуальном осмотре пациентки

Рис. 2. Структура самого крупного очагового образования в левой молочной железе пациентки (ультрасонография, «Samsung Medison Accuvix XG»)

ки размерами 4,1×2,3×3,4 см и 4,2×2,3×3,8 см и одна шейка матки; структура миометрия не изменена, два М-эхо 0,6 см и 0,7 см на 8-й день менструального цикла; яичники в типичном месте, объем левого 6,7 см^3, объем правого 7,1 см^3, структура типичная. Вариант впервые диагностированного порока развития внутренних гениталий (двурогая матка) был уточнен данными магнитно-резонансной томографии, проведенной на 8-й день менструального цикла. На серии МР-томограмм, взвешенных по Т1 и Т2 в трех взаимно перпендикулярных плоскостях с подавлением МР-сигнала от жировой ткани с применением DWI ИП установлено: матка расположена в *anteflexio*, имеет два отклоненных по вертикальной оси рога: правый 5,4×3,0×2,7 см, левый 5,1×2,6×3,1 см, грушевидной формы, с четкими, ровными контурами, сохраненной зональной архитектоникой стенок, однородной структурой миометрия, эндометрий толщиной в правом роге до 1,1 см и до 0,8 см в левом роге, имеет однородный МР-сигнал, контуры на границе с миометрием четкие, ровные; шейка матки размерами 3,6×2,8 см, цервикальный канал не расширен, перегородок не определяется, толщина эндоцервикса 0,4 см. Яичники: правый 7,6 см^3, левый 7,7 см^3 обычной формы, положения и структуры. Таким образом, получено подтверждение выявленного порока развития внутренних половых органов без нарушения оттока менструальной крови — двурогой матки.

По результатам лабораторного обследования клинически значимых отклонений не выявлено. Клинический анализ крови: WBC 6,89×10^9/л, RBC 4,05×10^{12}/л, HGB 118 г/л, Ht 37,3%, MCH 29,1 пг, MCHC 316,0 г/л, MCV 92,2 фл, PLT 306 x 10^9/л, сегментоядерные нейтрофилы 58%, палочкоядерные нейтрофилы 1%, эозинофилы 2%, лимфоциты 34%, моноциты 5%, СОЭ 9 мм/час. Показатели биохимического анализа крови в пределах возрастной нормы: С-реактивный белок менее 6,0 мг/л, общий белок 76,8 г/л, креатинин 82,0 мкмоль/л, мочевина 4,16 ммоль/л, билирубин общий 10,8 мкмоль/л, холестерин 4,13 ммоль/л, HDL 1,3 ммоль/л, LDL 1,74 ммоль/л, триглицериды 1,32 ммоль/л, железо 31,7 мкмоль/л, ферритин 33,3 нг/мл, ЛДГ 342,0 U/l, щелочная фосфотаза 166,0 U/l, АлТ 11,1 U/l, АсТ 18,2 U/l, фосфор неорганический 1,5 ммоль/л. При исследовании системы гемостаза клинически значимых отклонений не выявлено: время свертывания крови по Ли — Уайту 11 мин 06 сек, протромбиновое время 14,7 сек, тромбиновое время 17,9 сек, МНО 1,02, фибринолитическая активность 4 мин 45 сек, РФМК 6,0 мг/%, фибриноген 2,95 г/л, АЧТВ 37,6 сек. Не выявлено повышения уровня фетальных

Рис. 3. Множественные узлы фиброаденомы молочной железы (макропрепарат)

онкомаркеров в сыворотке крови (АФП 0,01 МЕ/л; β-ХГЧ 0,01 МЕ/л). При исследовании уровня гормонов в сыворотке крови диагностирован эутиреоз (Т4 св. 12,6 пмоль/л, ТТГ 2,8 мкЕД/мл), функциональная гиперпролактинемия (750 мМЕ/л), нормогонадотропинемия и нормоэстрогенемия при исследовании на 5-й день менструального цикла (ФСГ 7,13 мМЕ/мл, ЛГ 5,3 мМЕ/мл, эстрадиол 76,0 пг/мл), нормальный уровень 17-ОН прогестерона (1,57 нг/мл), ДГЭА-С: (2,9 мкмоль/л), общего тестостерона (3,0 нмоль/л), кортизола (7:00 791,0 нмоль/л; 23:00 114,0 нмоль/л) и АКТГ (37,7 пг/мл).

Учитывая наличие множественного очагового поражения левой молочной железы у девочки-подростка, в плановом порядке проведено оперативное лечение — энуклеация множественных узловых новообразований левой молочной железы из полуовального разреза, окаймляющего наружный край ареолы. Операция выполнена под интраоперационным ультразвуковым контролем, с интраоперационным экспресс-цитологическим исследованием удаленных тканей. Общая масса удаленных узлов составила 580 г (рис. 3).

Макроскопически узлы имели четкие контуры, на разрезе представлены тканью бледно-сероватого цвета, слегка дольчатого строения, местами с кистозными полостями диаметром 0,2–0,3 см, в одном из узлов — с мелкими кровоизлияниями (рис. 4).

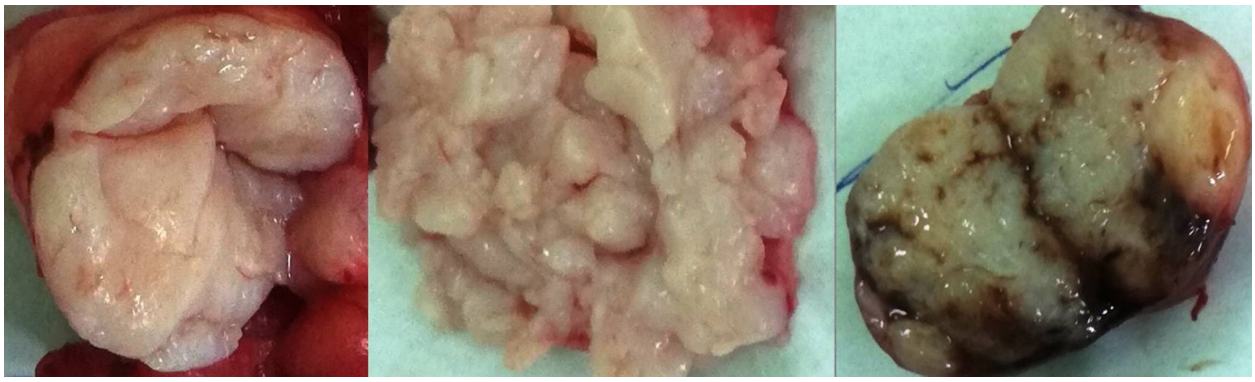

Рис. 4. Структура узлов фиброаденомы (макропрепараты)

При патоморфологическом исследовании во всех удаленных узлах верифицирована интраканаликулярная форма фиброаденомы — на фоне преобладающей фиброзной ткани редкие щелевидные протоки с внутрипротоковой пролиферацией кубического эпителия. Течение послеоперационного периода — без осложнений. Заживление послеоперационных швов — первичным натяжением.

При катамнестическом наблюдении через три, шесть и девять месяцев после операции у девочки-подростка сохранялся клинически физиологический менструальный цикл, без проявлений дисменореи. Субъективно оцениваемая интенсивность менструальной кровопотери как физиологическая, подтверждена отсутствием гипохромных изменений в анализе крови. Асимметрия молочных желез не прогрессирует, масталгии нет. При динамическом ультрасонографическом контроле через три, шесть и девять месяцев после операции изменений в правой молочной железе не выявлено. В левой молочной железе через три месяца после операции в проекции ложа одного из удаленных узлов фиброаденомы лоцированы два участка средней эхогенности и гипоэхогенным ободком размерами 0,7×0,5 см и 0,9×0,7 см, аваскулярные при цветовом допплеровском картировании; через шесть месяцев — при цветовом допплеровском картировании аваскулярный гипоэхогенный участок с четкими ровными контурами размерами 0,7×0,7 см; через девять месяцев — позади ареолярно-анэхогенные образования размерами 1,1×0,6 см; 0,7×0,5 см и 0,6×0,3 см. Динамическое наблюдение продолжено.

Обсуждение. Представленный клинический случай демонстрирует редкое сочетание множественной фиброаденомы молочной железы и порока развития внутренних половых органов у девочки-подростка. В доступной научной литературе мы не встретили аналогичного варианта коморбидности. Отметим, что у пациентки, несмотря на наличие двурогой матки, отсутствовали клинические проявления дисменореи и субъективные ощущения аномальной менструальной кровопотери. Именно этот факт, на наш взгляд, и стал причиной выявления порока развития половых органов при практически случайном обследовании. Согласно данным литературы, только у 12,2% девочек с ФМЖ имеется сопутствующая менструальная дисфункция и только в 7,3% наблюдений — масталгия [6], что подтверждается сведениями, представленными в нашем клиническом случае. Как известно, клинические проявления патологических изменений молочных желез у подростков разнообразны, среди них наиболее распространенные проявления — увеличение молочных желез, чаще — асимметричное пальпируемое образование имасталгия [1, 8, 20]. Крайне редко при спонтанном кровоизлиянии в ткани узла возле протока или вовлечении в патологический процесс параареолярной области могут наблюдаться кровяные выделения из сосков. Во время пубертатного периода прогрессирующее увеличение размеров молочных желез часто связано с их естественным развитием, а не с наличием новообразования [8, 20]. Как одну из причин ювенильной агрегированной гипертрофии молочных желез у девочек-подростков рассматривают повышенную чувствительность органа-мишени к половым стероидным гормонам. В каждом третьем случае поводом для обращения за медицинской помощью становится пальпируемое в молочной железе образование [14, 17, 20]. Обстоятельства обнаружения объемных образований в маммарной ткани — важный фактор, который необходимо учитывать при оценке достоинств обучения девочек-подростков процедурам самообследования молочных желез. По данным исследований, до 80,0% новообразований молочных желез подростки обнаруживают самостоятельно [8]. В нашем случае пациентка также обнаружила уплотнение (наиболее крупный из имеющихся узлов) при самообследовании. В представленном нами клиническом случае показанием для хирургического лечения стало одностороннее многоузловое поражение ткани молочной железы, быстрый рост и большие размеры опухоли, что согласуется с существующими требованиями и мнением многих ученых.

Заключение. Представленный клинический случай акцентирует внимание на важном аспекте ювенильной маммологии. Знание основ возрастной маммологии и активная просветительская работа по обучению девочек-подростков навыкам самообследования молочных желез должны стать неотъемлемой составляющей врача — акушера-гинеколога и врачей смежных специальностей при работе в рамках амбулаторного приема независимо от причины обращения. Динамическое наблюдение за ростом и развитием молочных желез у девочек отвечает требованиям превентивной медицины, поскольку большинство заболеваний репродуктивной системы манифестируют у взрослых на неблагоприятном преморбидном фоне, сформировавшемся в детском и подростковом возрастах. Такой подход позволит своевременно заподозрить патологический процесс и определить маршрутизацию юных пациенток для проведения диагностических и лечебных мероприятий.

Конфликт интересов не заявляется. Исследование проведено без спонсорской поддержки.

References (Литература)

1. Gao Y, Saksena MA, Brachtel EF, et al. How to approach breast lesions in children and adolescents. Eur J Radiol 2015; 84 (7): 1350–64.

2. Travina ML, Popov AG, Popov SA, Kulikova EV. Clinical classification of diseases and conditions of the mammary glands in children and adolescents. Questions of modern pediatrics 2016; 15 (4): 385–90. Russian (Травина М.Л., Попов А.Г., Попов С.А., Куликова Е.В. Клиническая классификация заболеваний и состояний молочных желез у детей и подростков. Вопросы современной педиатрии 2016; 15 (4): 385–90).

3. Elsedfy H. A clinical approach to benign breast lesions in female adolescents. Acta Biomed 2017; 88 (2): 214–21.

4. Knell J, Koning JL, Grabowski JE. Analysis of surgically excised breast masses in 119 pediatric patients. Pediatr Surg Int 2016; 32 (1): 93–6.

5. Ciftci I, Sekmenli T, Ozbek S, et al. Inframammarial Giant Fibroadenoma Removing and a Nipple-sparing Breast Reconstruction in an Adolescent: A Case Report. Prague Med Rep 2015; 116 (2): 161–6.

6. Doğan G, Soyer T, Ekinci S, et al. Evaluation of surgically treated breast masses in children. Turk J Pediatr 2017; 59 (2): 177–83.

7. Islam S, Saroop S, Bheem V, et al. Largest giant juvenile fibroadenoma of the breast. BMJ Case Rep 2019; 12 (1): e227277.

8. Karaayvaz S. Clinical Evaluation of Breast in Childhood. Eur J Breast Health 2019; 15 (3): 137–40.

9. Rafeek N, Rangasami R, Dhanraj K, et al. Multimodality approach in the diagnosis and management of bilateral giant juvenile breast fibroadenoma. BMJ Case Rep 2016; 2016: bcr2016217588.

10. Laitano FF, Neto FL, Zerwes FP. Bilateral giant juvenile fibroadenomas of the breasts-a rare indication for bilateral skin reducing mastectomy. Gland Surg 2016; 5 (4): 435–8.

11. Valeur NS, Rahbar H, Chapman T. Ultrasound of pediatric breast masses: what to do with lumps and bumps. Pediatr Radiol 2015; 45 (11): 1584–99; quiz 1581–3.

12. Cohen O, Avinadav E, Sharon E, et al. Pediatric and Adolescent Surgical Breast Clinic: Preliminary Experience. J Pediatr Adolesc Gynecol 2020; 33 (1): 23–6.

13. Omar L, Gleason MK, Pfeifer CM, et al. Management of palpable pediatric breast masses with ultrasound characteristics of fibroadenoma: a more conservative approach. Am J Roentgenol 2019; 212 (2): 450–5.

14. Durmaz E, Öztek MA, Arıöz Habibi H, et al. Breast diseases in children: the spectrum of radiologic findings in a cohort study. Diagn Interv Radiol 2017; 23 (6): 407–13.

15. McLaughlin CM, Gonzalez-Hernandez J, Bennett M, et al. Pediatric breast masses: an argument for observation. J Surg Res 2018; (228): 247–52.

16. Brownstone ND, Celie KB, Spigland NA, et al. Pediatric Breast Fibroadenomas: A Systematic Review and Algorithm for Treatment. Ann Plast Surg 2019; 83 (5): 601–5.

17. Michala L, Tsigginou A, Zacharakis D, et al. Breast disorders in girls and adolescents. Is there a need for a specialized service? J Pediatr Adolesc Gynecol 2015; 28 (2): 91–4.

18. Shirian S, Daneshbod Y, Haghpanah S, et al. Spectrum of pediatric tumors diagnosed by fine-needle aspiration cytology. Medicine (Baltimore) 2017; 96 (6): e5480.

19. Javed A, Jenkins SM, Labow B, et al. Intermediate and long-term outcomes of fibroadenoma excision in adolescent and young adult patients. Breast J 2019; 25 (1): 91–5.

20. Harth S, Behrens C, Roller FC, et al. Breast Ultrasonography: Findings in Pediatric Patients. Ultraschall Med 2017; 38 (5): 500–7.

УДК 616.24-002-07 Обзор

ЛАБОРАТОРНО-ИНСТРУМЕНТАЛЬНАЯ ДИАГНОСТИКА ВИРУСНЫХ ПНЕВМОНИЙ (ОБЗОР)

Д. А. Тяпкина *— ФГБОУ ВО «Саратовский ГМУ им. В. И. Разумовского» Минздрава России, студент;* ***А. А. Бородай*** *— ФГБОУ ВО «Саратовский ГМУ им. В. И. Разумовского» Минздрава России, студент;* ***А. Р. Тяпаева*** *— ФГБОУ ВО «Саратовский ГМУ им. В. И. Разумовского» Минздрава России, аспирант кафедры факультетской терапии;* ***О. Н. Семенова*** *— ФГБОУ ВО «Саратовский ГМУ им. В. И. Разумовского» Минздрава России, ассистент кафедры факультетской терапии, кандидат медицинских наук;* ***Е. А. Наумова*** *— ФГБОУ ВО «Саратовский ГМУ им. В. И. Разумовского» Минздрава России, профессор кафедры факультетской терапии, доктор медицинских наук.*

LABORATORY AND INSTRUMENTAL DIAGNOSTICS OF VIRAL PNEUMONIA (REVIEW)

D. A. Tyapkina *— Saratov State Medical University n. a. V. I. Razumovsky, Student;* ***A. A. Boroday*** *— Saratov State Medical University n. a. V. I. Razumovsky, Student;* ***A. R. Tyapayeva*** *— Saratov State Medical University n. a. V. I. Razumovsky, Postgraduate Student of Department of Faculty Therapy;* ***O. N. Semenova*** *— Saratov State Medical University n. a. V. I. Razumovsky, Assistant of Department of Faculty Therapy, PhD;* ***E. A. Naumova*** *— Saratov State Medical University n. a. V. I. Razumovsky, Professor of Department of Faculty Therapy, DSc.*

Дата поступления — 30.11.2020 г. Дата принятия в печать — 25.02.2021 г.

Тяпкина Д. А., Бородай А. А., Тяпаева А. Р., Семенова О. Н., Наумова Е. А. **Лабораторно-инструментальная диагностика вирусных пневмоний (обзор). Саратовский научно-медицинский журнал 2021; 17 (1): 13–18.**

В обзоре анализируются опубликованные данные о лабораторно-инструментальной диагностике вирусных пневмоний. Для поиска статей использовались базы PubMed и eLibrary.ru, а также архивы журналов «Клиническая микробиология и антимикробная химиотерапия», «Пульмонология», «Медицинское образование сегодня», «Комплексные проблемы сердечно-сосудистых заболеваний», «Архивъ внутренней медицины», «Кремлевская медицина. Клинический вестник» и др. В обзоре литературы использованы 44 источника литературы, статьи опубликованы в период с 2004 по 2020 г. В последнее время в связи с пандемией коронавирусной инфекции (SARS-CoV-2) дифференциальная диагностика и лечение вирусных пневмоний стали достаточно актуальной проблемой в медицине. В настоящий момент разрабатываются новые методы диагностики и совершенствуются существующие. Несмотря на многообразие созданных методов, одним из ведущих является полимеразная цепная реакция (ПЦР), которая, к сожалению, имеет недостатки: высокая стоимость оборудования, техническая подготовка персонала, получение ложноотрицательных результатов, трудоемкость исследования.

Ключевые слова: вирусные пневмонии, новая коронавирусная инфекция, COVID-19, SARS-CoV-2, диагностика.

Tyapkina DA, Boroday AA, Tyapayeva AR, Semenova ON, Naumova EA. **Laboratory and instrumental diagnostics of viral pneumonia (review). Saratov Journal of Medical Scientific Research 2021; 17 (1): 13–18.**

The review analyzes the published data on laboratory and instrumental diagnostics of viral pneumonia. To search for articles, we used the PubMed database and eLIBRARY. RU, as well as archives of the journals “Clinical Microbiology and antimicrobial chemotherapy”, “Pulmonology”, “Medical education today”, “Complex problems of cardiovascular diseases”, “Archives of internal medicine”, “Kremlin medicine. Clinical Bulletin” and others. The literature review uses 44 sources of literature, articles published in the period from 2004 to 2020. Recently, in connection with the coronavirus infection (SARS-CoV-2) pandemic, differential diagnosis and treatment of viral pneumonia has become a rather urgent problem in medicine. Currently, new diagnostic methods are being developed and existing ones are being improved. Despite the variety of methods developed, the leading one is the polymerase chain reaction (PCR) which has been researched to have disadvantages. They include high cost of equipment, technical training of personnel, obtaining false negative results, and the complexity of research.

Keywords: viral pneumonia, new coronavirus infection, COVID-19, SARS-CoV-2, diagnosis.

Введение. Пневмонии — это совокупность различных по этиологии, патогенезу, морфологической характеристике острых инфекционных, в основном бактериальных, заболеваний, которые характеризуются очаговым поражением респираторных отделов легких. При пневмониях обязательно наличие внутриальвеолярной экссудации [1, 2].

Классификация внебольничных пневмоний по клиническим рекомендациям «Внебольничная пневмония у взрослых» Министерства здравоохранения Российской Федерации 2019 г. Внебольничные пневмонии классифицируют по *этиологии* (пневмококковая, легионеллезная и др.), по *состо-*

Ответственный автор — Семенова Ольга Николаевна
Тел.: +7 (917) 2112413
E-mail: semenova280484@yandex.ru

янию иммунитета (пневмония у людей с выраженной иммуносупрессией и у людей без существенных нарушений иммунитета), по *тяжести течения заболевания* (нетяжелая и тяжелая внебольничные пневмонии).

Целесообразно выделять группы пациентов с внебольничными пневмониями, которые нуждаются в различных режимах эмпирической антибактериальной терапии. Подобная стратификация основана на наличии сопутствующих заболеваний, предшествующей антибактериальной терапии и эпидемиологическом анамнезе. Установление вирусной природы пневмонии также влияет на тактику ведения пациента и тяжесть течения заболевания.

Вирусные пневмонии. Вирусы являются наиболее распространенными причинами респираторных инфекций. Пневмонии способны вызывать такие вирусы, как вирус гриппа A, B; респираторно-синцитиальный вирус; аденовирус; вирус парагриппа; метапневмовирус; коронавирус MERS-CoV, вызывающий ближневосточный респираторный синдром; вирус SARS-CoV, который вызывает тяжелый острый респираторный синдром; коронавирус SARS-CoV-2, вызывающий заболевание COVID-19, и другие [3–6]. В последний год в связи с обнаружением новой коронавирусной инфекции вирусные пневмонии стали достаточно актуальной проблемой в медицине. Важными становятся такие направления, как диагностика, лечение и прогноз вирусных пневмоний. В данной статье будет представлен обзор литературы о вирусных пневмониях и новой коронавирусной инфекции, их диагностике и особенностях.

Цель данного обзора — представить новые данные об особенностях лабораторно-инструментальной диагностики вирусных пневмоний.

Лабораторно-инструментальная диагностика вирусных пневмоний. Процесс диагностики новой коронавирусной инфекции не отличается значительно от такового при инфекции, вызванной иными вирусами. Для того чтобы поставить диагноз «новая коронавирусная инфекция SARS-CoV-2» при подозрительном случае, вероятном (клинически подтвержденном) случае или другом случае, требующем обследования на наличие новой коронавирусной инфекции, необходимо собрать эпидемиологический анамнез, то есть уточнить о поездках в эпидемиологически неблагоприятные регионы, о возможных контактах с больными новой коронавирусной инфекцией или лицами с подозрением на нее. Провести анализ наличия клинической симптоматики (первые возможные симптомы заболевания — ринит, лихорадка) и респираторной симптоматики — кашля, затрудненного дыхания, одышки [7], оценить жалобы пациента, провести комплексное клинико-лабораторное исследование, в том числе на наличие РНК SARS-CoV-2 методом ПЦР. Необходимо также провести физикальное обследование — осмотр видимых слизистых, аускультацию, перкуссию, в том числе термометрию и пульсоксиметрию, общий клинический анализ крови, включая анализ лейкоцитарной формулы. Для новой коронавирусной инфекции характерна лимфопения (в 82,1% случаев), лейкопения (33,7%) и тромбоцитопения (36,2%) [8]. Для уточнения диагноза проводят компьютерную томографию (КТ) или рентгенографию грудной клетки [9].

Рентгенография и КТ. В диагностику вирусных пневмоний входит обзорная рентгенография органов грудной полости в передней прямой и боковой проекциях. Это важно для выявления признаков воспалительного процесса в легких, площади их распространения, локализации очагов, наличия возможных осложнений. В свою очередь, КТ органов грудной полости — не обязательный метод исследования, и его следует выполнять только при наличии у пациента определенных показаний. В 2011 г. были описаны клинические и КТ-данные многочисленных респираторных вирусных патогенов, таких как грипп, вирус парагриппа человека, респираторно-синцитиальный вирус, рино- и аденовирус [10, 11]. *Респираторно-синцитиальный вирус* вызывает помутнение «дерева в бутоне» и утолщение бронхиальной стенки. *Аденовирус* проявляется в виде помутнения матового стекла, которое чаще отмечается у пациентов с аденовирусной пневмонией, чем у пациентов с другими вирусными или бактериальными инфекциями. Пневмония, вызванная *вирусом ветряной оспы*, проявляет мультифокальную, 1–10 мм, хорошо выраженную или плохо выраженную узловую непрозрачность с окружающим ореолом в обоих легких. Пневмония, вызванная *цитомегаловирусом*, проявляется диффузной плохо выраженной пятнистой непрозрачностью матового стекла с межлобулярным утолщением в обоих легких. Пневмония, вызванная *метапневмовирусом*, показывает множественные нечетко очерченные узелки или непрозрачность матового стекла вдоль бронховаскулярных пучков в обоих легких. Эти данные сходны с данными о пневмонии вируса парагриппа человека. Пневмония, *вызванная вирусом гриппа A*, характеризуется множественными нерегулярными участками консолидации вдоль бронховаскулярных пучков и диффузной непрозрачностью матового стекла с межлобулярным септальным утолщением в обоих легких. Пневмония, вызванная *риновирусом*, проявляется множественными плохо выраженными пятнистыми участками непрозрачности матового стекла с межлобулярным септальным утолщением в обоих легких [10, 11]. *Типичная коревая пневмония* характеризуется перибронхиальной узловой инфильтрацией и ретикулонодулярной инфильтрацией с утолщенными межлобулярными перегородками; фиброз может быть виден на последующих КТ-изображениях [12].

Рентгенологические особенности пневмонии, вызванной *коронавирусом*, сходны с таковыми при других внебольничных видах пневмонии. Начальные рентгенограммы грудной клетки нормальны, но вскоре инфекция прогрессирует, что на рентгенограмме находит отражение в мультифокальной консолидации воздушного пространства, преимущественно в нижней зоне легких. У большинства пациентов часто наблюдается периферическое поражение легких. Однофокальное вовлечение встречается чаще, чем мультифокальное или двустороннее вовлечение. На КТ-изображениях основными находками являются синдром помутнения стекла с консолидациями, а ретикуляция отмечается уже после 2-й недели [13].

Пневмония MERS проявляется на КТ-изображениях в виде субплевральных и базилярных поражений воздушного пространства с обширным помутнением матового стекла и консолидацией [14]. Кавитация — явление необычное. У пациента, имевшего в анамнезе тесный контакт с больным коронавирусом MERS, лимфопения с ранним проявлением периферического симптома помутнения стекла на рентгенограмме грудной клетки может быть заподозрена как коронавирусная инфекция MERS. Плевральный выпот и пневмоторакс чаще встречаются у умерших пациентов, чем у выздоровевших [15].

После выздоровления эти аномалии демонстрируют заметное улучшение, но фиброзные изменения остаются [16].

Помутнения матового стекла и консолидация с увеличением сосудов или без него, утолщение межлобулярной перегородки и признак воздушной бронхограммы являются общими признаками КТ новой коронавирусной инфекции. Знак «перевернутого ореола» и легочные узелки со знаком ореола являются необычными признаками КТ. Результаты КТ новой коронавирусной инфекции совпадают с результатами КТ аденовирусной инфекции. Существуют различия, а также сходства в особенностях КТ новой коронавирусной инфекции по сравнению с таковыми при тяжелом остром респираторном синдроме [17]. КТ позволяет установить наличие характерных изменений в легких у больных новой коронавирусной инфекцией до получения положительных лабораторных тестов на инфекцию с использованием методов амплификации нуклеиновых кислот, также проведение КТ способствует выявлению изменений в легких у лиц, которые инфицированы вирусом и переносят заболевание в бессимптомной форме и у больных с легкой формой заболевания, которые могут получить лечение в домашних условиях [9]. Не характерными для коронавирусной пневмонии являются полостные поражения легких, выпоты и лимфаденопатия. Авторы отмечают, что в дебюте заболевания могут отсутствовать рентгенологические и КТ-признаки вирусной пневмонии, что при сохранении симптомов требует повторного исследования через 3–4 дня [18].

Пульсоксиметрия. К одним из простых и достоверных скрининговых методов относится пульсоксиметрия с измерением SpO_2. Данный метод способствует выявлению пациентов с гипоксемией, которым необходима респираторная поддержка, и способствует оценке ее эффективности. Если выявляется острая дыхательная недостаточность, показатель SpO_2 — менее 90%, то следует рекомендовать исследование газов артериальной крови с определением парциального давления кислорода, углекислого газа, уровня кислотности, бикарбонатов, лактата, а также выполнение коагулограммы с определением протромбинового времени, D-димера, фибриногена и активированного частичного тромбопластинового времени [9].

Ультразвуковое исследование (УЗИ) легких. Дополнительным методом визуализации у пациентов с предполагаемой/известной новой коронавирусной инфекцией и пневмонией является УЗИ легких. Указанный метод не входит в клинические рекомендации и стандарты оказания медицинской помощи по диагностике и лечению внебольничной пневмонии. Этот метод не способен заменить или исключить проведение рентгенографии и КТ. Данные УЗИ не способны однозначно дать заключение о причине возникновения и/или о действительной распространенности изменений в легочной ткани. Однако данный метод исследования способен указать на консолидации и интерстициальные изменения в легочной ткани при соблюдении правильной методики, выборе правильных показаний и наличии подготовленного врачебного персонала. Вместе с тем данные результаты возможно установить только при субплевральном их расположении [9].

Электрокардиография. Всем пациентам рекомендуется проведение электрокардиографии в стандартных отведениях. Данный метод обследования не несет в себе какой-либо специфической информации, но он способствует своевременному выявлению нарушений ритма и острого коронарного синдрома, риск которых увеличивается в связи с вирусной инфекцией и пневмонией. Такое раннее выявление возможных осложнений способствует улучшению прогноза заболевания для пациента. Необходимо учитывать и определенные изменения электрокардиограммы (например, удлинение интервала QT) при оценке кардиотоксичности ряда антибактериальных препаратов (респираторные фторхинолоны, макролиды), противомалярийных препаратов, применяемых в настоящее время в качестве этиотропных препаратов для лечения новой коронавирусной инфекции [9].

Воспалительные биомаркеры. Исследование уровня С-реактивного белка (СРБ) в сыворотке крови рекомендовано всем больным с вирусной пневмонией на госпитальном этапе согласно клиническим рекомендациям 2019 г. Установлено, что существует корреляция между уровнем СРБ и тяжестью течения заболевания, прогнозом и распространенностью воспалительной инфильтрации [19–24].

Однако СРБ и прокальцитонин оказались малополезными в дифференциальной диагностике между бактериальной и вирусной пневмониями [25]. При коронавирусной пневмонии, вызванной новой коронавирусной инфекцией, в большинстве случаев наблюдается повышение СРБ [26, 27]. На ранней стадии новой коронавирусной инфекции уровень СРБ положительно коррелирует с поражением легких и может отражать тяжесть заболевания [28]. Достаточно существенное и быстрое повышение уровня СРБ указывает на присоединение вторичной инфекции и возникновение вирусно-бактериальной пневмонии [29]. Сочетание эозинопении и повышенного уровня СРБ может эффективно отделить пациентов с подозрениями на новую коронавирусную инфекцию от других пациентов с одинаковой начальной симптоматикой. Это важно для разработки стратегий сортировки в эпидемическом регионе с большим числом пациентов с новой коронавирусной инфекцией и другими респираторными заболеваниями при ограничении или нехватке медицинских ресурсов [27].

Определение другого воспалительного биомаркера, прокальцитонина, не имеет значительных преимуществ по сравнению с СРБ [30]. Учитывая ограниченную доступность теста и высокую стоимость, в Российской Федерации его рутинное использование не рекомендуется. Прокальцитонин может быть индикатором тяжести заболевания новой коронавирусной инфекцией и может способствовать определению тяжести состояния пациентов, инфицированных SARS-CoV-2. Кроме того, последовательные измерения СРБ могут быть полезны для прогнозирования прогноза [31].

Общий анализ крови. Лабораторная диагностика, которая включает биохимический анализ крови (мочевина, креатинин, электролиты, глюкоза, печеночные ферменты), общий анализ крови, определение уровня СРБ, не несет специфической информации, но может говорить о нарушении функций органов, декомпенсации хронических заболеваний и развитии осложнений, имеет прогностическое значение, оказывает влияние на выбор лекарственных препаратов и режим их дозирования [9]. Рекомендован общий анализ крови с определением уровня тромбоцитов, гематокрита, эритроцитов, лейкоцитов, лейкоцитарной формулы [32].

Биомаркеры свертывания крови. Аномальные параметры свертывания крови связаны с плохим прогнозом. D-димер, по-видимому, часто повышается у пациентов с новой коронавирусной инфекцией (36–43%) [33] и может быть связан с тяжелыми осложнениями и смертью. Однако в настоящее время интерпретация D-димера при мониторинге заболевания остается неясной, так как он может быть не связан непосредственно с тяжестью заболевания.

Биохимические биомаркеры. Значительное увеличение общего билирубина и креатинкиназы, а также сывороточного ферритина, количества лейкоцитов и IL-6. Кроме того, учитывая сильную связь между тромбоэмболией и новой коронавирусной инфекцией и в меньшей степени повреждение миокарда, D-димер и сердечные маркеры имеют решающее значение в мониторинге пациентов с новой коронавирусной инфекцией [34, 35]. При короновирусной пневмонии повышаются уровни воспалительных цитокинов, включая GCSF, IL-2, MCP1, IL-10, MIP1A, IL-7, IP10 и TNFα [36]. Сывороточные уровни IL-6 и СРБ могут эффективно оценивать тяжесть заболевания и прогнозировать исход у пациентов с новой коронавирусной инфекцией [37].

Биохимический анализ крови (мочевина, билирубин, креатинин, альбумин, электролиты, глюкоза, печеночные ферменты) не дает специфической информации, но обнаруживаемые отклонения могут говорить о нарушении функций органов, декомпенсации хронических заболеваний и развитии осложнений, имеют прогностическое значение, оказывают влияние на выбор лекарственных препаратов и режим их дозирования [32].

Гематологические биомаркеры. Используемые для стратификации пациентов с новой коронавирусной инфекцией гематологические биомаркеры включают количество лейкоцитов, количество лимфоцитов, количество нейтрофилов, соотношение нейтрофилов и лимфоцитов, количество тромбоцитов, количество эозинофилов и гемоглобин [38].

Серологические исследования. Нерегулярно используются и являются малополезными в острой фазе заболевания, поскольку на этом этапе они могут быть неинформативными [39]. Серологические способы диагностики показывают присутствие в организме человека специфических антител к вирусу. Антитела класса IgM формируются во время острой фазы заболевания. Антитела класса IgG требуются для создания долговременного иммунитета после перенесенной инфекции. Из серологических методов диагностики новой коронавирусной инфекции чаще всего используют иммуноферментный анализ. Определение наличия в образце сыворотки крови IgM может указывать как на наличие инфекции в данный момент, так и на недавно перенесенную болезнь. Установление наличия в образце сыворотки крови IgG точно свидетельствует о перенесенной до этого инфекции [40]. Комбинированный анализ IgM–IgG антител показал более высокую чувствительность по сравнению с изолированным определением концентрации IgM или IgG. Он может применяться для быстрого скрининга носителей SARS-CoV-2, бессимптомных или симптоматических, в поликлиниках, испытательных лабораториях, клиниках и больницах [41].

Быстрое обнаружение антигенов. Используются экспресс-тесты, которые проводятся из образцов, полученных из носовых ходов. Иммуноферментный анализ используется для большинства обнаружения респираторных вирусов, вирусных антигенов, в то время как для метода иммунофлуоресценции необходимы инфицированные клетки без изменений. Оба метода имеют разнообразную чувствительность и специфичность. Метод флуоресцирующих антител является экспресс-методом, позволяющим установить наличие антигенов вируса через 2–3 ч от момента взятия мазка [42]. Специфичность вируса гриппа сезонного использования, например, близка к 90%, а чувствительность составляет 60% [39]. Антигены остаются положительными в течение недели, однако они менее чувствительны, чем вирусные культуры, могут быть использованы в форме дополнения к основным.

Перспективным методом является иммунохроматографический экспресс-тест для определения нуклеопротеиновых антигенов гриппа А и В по назальному смыву/аспирату или назальному или носоглоточному мазку. Тест представляет собой мембранный иммунохроматографический анализ, в котором используются высокочувствительные моноклональные антитела для обнаружения нуклеопротеиновых антигенов вируса гриппа А и В в носоглоточных мазках. Эти антитела и контрольные антитела иммобилизованы на мембране в виде трех линий и соединены с другими подушечками и реагентами, чтобы создать тест-полоску. Эта полоска установлена внутри тест-кассеты в виде книги. Для полученных биологических образцов в тампонах необходим этап подготовки, на котором образец элюируют из тампона в элюционный раствор, физраствор или транспортную среду. Образцы назального смыва/аспирата не требуют подготовки. Образец вносят в верхнюю часть тест-полоски и закрывают тест-устройство. Результаты считывают через 15 минут, они основываются на наличии или отсутствии линий образца от розового до пурпурного цвета. Голубая контрольная линия должна стать розовой для подтверждения действительности результатов анализа. Специфичность теста — 100%, чувствительность — 96% [42].

Амплификация гена. Тестирование основано на амплификации (размножении) специфичных участков вирусного генома методом ПЦР с обратной транскрипцией. Основным биоматериалом для данного исследования является мазок из ротоглотки и/или носоглотки. Преимущество этого способа заключается в возможности разработки теста сразу после того, как расшифровывается последовательность вирусного генома. Тест имеет очень высокую специфичность и чувствительность (до 10 молекул РНК в пробе). Наличие SARS-CoV-2 определяют, используя гены E, ORF1ab, S, N и их сочетания [43].

В частности, Китайский центр по контролю и предотвращению заболеваний советует применение праймеров к генам N и ORF1ab. Тест считается положительным, если будут обнаружены и тот, и другой участки генома [43, 44]. ПЦР проводится для распознавания генома вируса в выращенной культуре вируса или клинических образцах. Метод дает возможность получить результат через сутки и как можно раньше начать этиотропную и симптоматическую терапию [42]. Проведение анализа мочи и кала с целью обнаружения в указанных образцах SARS-CoV-2 может помочь установить дополнительные источники заражения вирусом. Было также обнаружено, что РНК вируса в анальных соскобах в отдельных случаях выявляется в бóльших количествах, чем в крови, что, как отмечают некоторые авторы, подтверждает возможность вируса реплицироваться в желудочно-кишечном тракте. Установлено, что у многих (97,1%)

больных в образцах слюны обнаруживается вирус. К тому же в слюне живой вирус можно найти и методом культивирования. Таким образом, слюна — перспективный материал, получаемый неинвазивным путем, который можно использовать для диагностики, наблюдения и контроля эффективности терапии у пациентов с этой инфекцией [41].

Несмотря на то, что нахождение РНК вируса методом ПЦР является стандартом диагностики SARS-CoV-2, данный способ имеет много ограничений. Есть данные и о ложных отрицательных результатах. Более того, существует острая необходимость в менее трудоемком и более точном методе исследования для обнаружения большого числа инфицированных людей и бессимптомных носителей с целью предотвращения передачи вируса и обеспечения требуемого лечения [41].

Новые методы диагностики. В настоящее время идет работа над созданием тестов, которые основаны на методе CRISPR, например DETECTR и SHERLOCK. В основе их работы лежит способность системы CRISPR узнавать и вырезать специфические геномные участки [43].

Метод SHERLOCK использует Cas13 для детекции РНК вируса в концентрации 10–100 молекул на микролитр. В течение часа с помощью индикаторной тест-полоски визуализируются результаты.

Метод DETECTR основан на применении Cas12 для детекции комплементарной ДНК, устанавливая наличие генома вируса в пробе с начальной концентрацией 70–300 молекул на микролитр. Данный способ является менее чувствительным, но более быстрым в исполнении (примерно 30 минут).

Созданы быстрые тесты на основе как изотермической, так и простой ПЦР, в том числе для применения в полевых условиях, но их чувствительность меньше, чем у стандартных ПЦР-тестов. Время проведения анализа составляет приблизительно 30 минут, что удобно для тестирования авиапассажиров [43].

Заключение. Таким образом, все перечисленные методы исследования помогают врачу произвести дифференциальную диагностику, установить верный диагноз, определить возбудителя и причину пневмонии, что позволяет назначить верное лечение, уменьшить нерациональное использование антибиотиков и улучшить клиническое течение и прогноз. Кроме того, быстрая диагностика может привести к раннему контролю потенциальной передачи инфекции, что снизит общие затраты на лечение.

Конфликт интересов не заявляется.

References (Литература)

1. Chuchalin AG, Sinopalnikov AI, Kozlov RS, et al. Community-acquired pneumonia in adults. Practical recommendations for diagnosis, treatment and prevention: manual for doctors. Clinical Microbiology and antimicrobial chemotherapy 2010; (12): 186–225. Russian (Чучалин А.Г., Синопальников А.И., Козлов Р.С. и др. Внебольничная пневмония у взрослых. Практические рекомендации по диагностике, лечению и профилактике: пособие для врачей. Клиническая микробиология и антимикробная химиотерапия 2010; (12): 186–225).

2. Sinopalnikov AI, Kozlov RS. Community-acquired respiratory tract infections: a guide for doctors: a textbook for the system of postgraduate professional education of doctors. Moscow: Premier MT: Nash Gorod 2007; 353 p. Russian (Синопальников А.И., Козлов Р.С. Внебольничные инфекции дыхательных путей: руководство для врачей: учебное пособие для системы послевузовского профессионального образования врачей. М.: Премьер МТ: Наш город 2007; 353 с.).

3. Torres A, Blasi F, Peetermans WE, et al. The aetiology and antibiotic management of community-acquired pneumonia in adults in Europe: a literature review. Eur J Clin Microbiol Infect Dis 2014; 33 (7): 1065–79. DOI: 10.1007/s10096-014-2067-1. PMID: 24532008; PMCID: PMC4042014.

4. Johansson N, Kalin M, Tiveljung-Lindell A, et al. Etiology of community-acquired pneumonia: increased microbiological yield with new diagnostic methods. Clin Infect Dis 2010; 50 (2): 202–9. DOI: 10.1086/648678. PMID: 20014950; PMCID: PMC7107844.

5. Rachina SA, Kozlov RS, Shal EP, et al. A spectrum of causative bacterial pathogens in community-acquired pneumonia in multidisciplinary hospitals of Smolensk. Pulmonol 2011; (1): 5–18. DOI: 10.18093/0869-0189-2011-0-1-5-18. Russian (Рачина С.А., Козлов Р.С., Шаль Е.П. и др. Структура бактериальных возбудителей внебольничной пневмонии в многопрофильных стационарах Смоленска. Пульмонология 2011; (1): 5–18. DOI: 10.18093/0869-0189-2011-0-1-5-18).

6. Rachina SA, Zakharenkov IA, Dekhnich NN, et al. Etiology of severe community-acquired pneumonia in adults in the Russian Federation: preliminary results of a multicenter Sepia study. Molecular diagnostics — 2017: Proceedings of the IX all-Russian scientific and practical conference with international participation. Moscow, 2017; 256–7. Russian (Рачина С.А., Захаренков И.А., Дехнич Н.Н. и др. Этиология тяжелой внебольничной пневмонии у взрослых в РФ: предварительные результаты многоцентрового исследования Sepia. Молекулярная диагностика — 2017: сб. тр. IX Всерос. науч.-практ. конф. с междунар. участием. М., 2017; 256–7).

7. Starshinova AA, Kushnareva EA, Malkova AM, et al. New coronaviral infection: features of clinical course, capabilities of diagnostics, treatment and prevention in adults and children. Questions of modern Pediatrics 2020; (19): 123–31. Russian (Старшинова А.А., Кушнарева Е.А., Малкова А.М. и др. Новая коронавирусная инфекция: особенности клинического течения, возможности диагностики, лечения и профилактики инфекции у взрослых и детей. Вопросы современной педиатрии 2020; (19): 123–31).

8. Guan WJ, Ni ZY, Hu Y, et al. Clinical Characteristics of Coronavirus Disease 2019 in China. N Engl J Med 2020; (18): 1708–20. DOI: 10.1056/NEJMoa2002032. PMID: 32109013; PMCID: PMC7092819.

9. Zheleznova AD, Bufetova AM. Diagnosis of coronavirus infection. Medical education today 2020; 3 (11): 140–9. Russian (Железнова А.Д., Буфетова А.М. Диагностика коронавирусной инфекции. Медицинское образование сегодня 2020; 3 (11):140-9).

10. Pavia AT. Viral infections of the lower respiratory tract: old viruses, new viruses, and the role of diagnosis. Clin Infect Dis 2011; (52): 284–9. DOI: 10.1093/cid/cir043. PMID: 21460286; PMCID: PMC3106235.

11. Miller WT Jr, Mickus TJ, Barbosa E Jr, et al. CT of viral lower respiratory tract infections in adults: comparison among viral organisms and between viral and bacterial infections. AJR Am J Roentgenol 2011; (5): 1088–95.

12. Rafat C, Klouche K, Ricard JD, et al. Severe Measles Infection: The Spectrum of Disease in 36 Critically Ill Adult Patients. Medicine (Baltimore) 2013; (5): 257–72. DOI: 10.1097/MD. 0b013e3182a713c^2. PMID: 23982057; PMCID: PMC4553975.

13. Ooi GC, Khong PL, Müller NL, et al. Severe acute respiratory syndrome: temporal lung changes at thin-section CT in 30 patients. Radiology 2004; 230 (3): 836–44. DOI: 10.1148/radiol. 2303030853. PMID: 14990845.

14. Ajlan AM, Ahyad RA, Jamjoom LG, et al. Middle East respiratory syndrome coronavirus (MERS-CoV) infection: chest CT findings. AJR Am J Roentgenol 2014; (4): 782–7. DOI: 10.2214/AJR. 14.13021. PMID: 24918624.

15. Das KM, Lee EY, Al Jawder SE, et al. Acute Middle East Respiratory Syndrome Coronavirus: Temporal Lung Changes Observed on the Chest Radiographs of 55 Patients. AJR Am J Roentgenol 2015; (3): 267–74. DOI: 10.2214/AJR. 15.14445. PMID: 26102309.

16. Choi WJ, Lee KN, Kang EJ, Lee H. Middle East Respiratory Syndrome-Coronavirus Infection: A Case Report of Serial Computed Tomographic Findings in a Young Male Patient. Korean J Radiol 2016; (1): 166–70. DOI: 10.3348/kjr. 2016.17.1.166. PMID: 26798230; PMCID: PMC4720805.

17. Li LQ, Huang T, Wang YQ, et al. COVID-19 patients' clinical characteristics, discharge rate, and fatality rate of meta-

analysis. J Med Virol 2020; (6): 577–83. DOI: 10.1002/jmv.25757. PMID: 32162702; PMCID: PMC7228329.

18. Ternovoy SK, Serova NS, Belyaev AS, et al. COVID-19: first results of radiology in response to a new challenge. REJR 2020; 10 (1): 8–15. DOI: 10.21569/2222-7415-2020-10-1-8-15. Russian (Терновой С. К., Серова Н.С., Беляев А.С. и др. COVID-19: первые результаты лучевой диагностики в ответе на новый вызов. REJR 2020; 10 (1): 8–15. DOI: 10.21569/2222-7415-2020-10-1-8-15).

19. Tamayose M, Fujita J, Parrott G, et al. Correlations between extent of X-ray infiltration and levels of serum C-reactive protein in adult non-severe community-acquired pneumonia. J Infect Chemother 2015; (6): 456–63. DOI: 10.1016/j.jiac.2015.02.009. PMID: 25817351.

20. Schuetz P, Litke A, Albrich WC, et al. Blood biomarkers for personalized treatment and patient management decisions in community-acquired pneumonia. Curr Opin Infect Dis 2013; (2): 159–67. DOI: 10.1097/QCO.0b013e32835d0bec. PMID: 23434895.

21. Bruns AH, Oosterheert JJ, Hak E, et al. Usefulness of consecutive C-reactive protein measurements in follow-up of severe community-acquired pneumonia. Eur Respir J 2008; (3): 726–32. DOI: 10.1183/09031936.00003608. PMID: 18508833.

22. Nouvenne A, Ticinesi A, Folesani G, et al. The association of serum procalcitonin and high-sensitivity C-reactive protein with pneumonia in elderly multimorbid patients with respiratory symptoms: retrospective cohort study. BMC Geriatr 2016; (16): 16. DOI: 10.1186/s12877-016-0192-7. PMID: 26772604; PMCID: PMC4715290.

23. Chalmers JD, Singanayagam A, Hill AT. C-reactive protein is an independent predictor of severity in community-acquired pneumonia. Am J Med 2008; 121 (3): 219–25. DOI: 10.1016/j.amjmed.2007.10.033. PMID: 18328306.

24. Nseir W, Farah R, Mograbi J, et al. Impact of serum C-reactive protein measurements in the first 2 days on the 30-day mortality in hospitalized patients with severe community-acquired pneumonia: a cohort study. J Crit Care 2013; (28): 291–5.

25. Paiva MB, Botoni FA, Teixeira AL Jr, et al. The behavior and diagnostic utility of procalcitonin and five other inflammatory molecules in critically ill patients with respiratory distress and suspected 2009 influenza a H1N1 infection. Clinics (Sao Paulo) 2012; 67 (4): 327–34. DOI: 10.6061/clinics/2012(04)05. PMID: 22522757; PMCID: PMC3317251.

26. Chen G, Wu D, Guo W, et al. Clinical and immunological features of severe and moderate coronavirus disease 2019. J Clin Invest 2020; (5): 2620–29. DOI: 10.1172/JCI137244. PMID: 32217835; PMCID: PMC7190990.

27. Li Q, Ding X, Xia G, et al. Eosinopenia and elevated C-reactive protein facilitate triage of COVID-19 patients in fever clinic: A retrospective case-control study. E Clinical Medicine 2020; (23): 100375. DOI: 10.1016/j.eclinm.2020.100375. PMID: 32368728; PMCID: PMC7196382.

28. Wang L. C-reactive protein levels in the early stage of COVID-19. Med Mal Infect 2020; (4): 332–4. DOI: 10.1016/j.medmal.2020.03.007. PMID: 32243911; PMCID: PMC7146693.

29. Bazdyrev ED. Coronavirus disease: a global problem of the 21st century. Complex problems of cardiovascular diseases 2020; 9 (2): 6–16. DOI: 10.17802/2306-1278-2020-9-2-6-16; ISSN: 2306-1278e ISSN: 2587–9537. Russian (Баздырев Е.Д. Коронавирусная инфекция — актуальная проблема XXI века. Комплексные проблемы сердечно-сосудистых заболеваний 2020; 9 (2): 6–16. DOI: 10.17802/2306-1278-2020-9-2-6-16; ISSN: 2306-1278e ISSN: 2587–9537).

30. Menéndez R, Martinez R, Reyes S, et al. Stability in community-acquired pneumonia: one step forward with markers? Thorax 2009; (11): 987–92. DOI: 10.1136/thx.2009.118612. PMID: 19762338.

31. Hu R, Han C, Pei S, et al. Procalcitonin levels in COVID-19 patients. Int J Antimicrob Agents 2020; (2): 106051. DOI: 10.1016/j.ijantimicag.2020.106051. PMID: 32534186; PMCID: PMC7286278.

32. Nikiforov VV, Suranova TG, ChernobrovkinaTYa, et al. New coronavirus infection (covid-19): clinical and epidemiological aspects. Archive of internal medicine 2020; 87–93; ISSN: 2226-6704e ISSN: 2411–6564. Russian (Никифоров В.В., Суранова Т.Г., Чернобровкина Т.Я. и др. Новая коронавирусная инфекция (COVID-19): клинико-эпидемиологические аспекты. Архивъ внутренней медицины 2020; 10 (2): 87–93; ISSN: 2226-6704e ISSN: 2411–6564).

33. Lippi G, Favaloro EJ. D-dimer is Associated with Severity of Coronavirus Disease 2019: A Pooled Analysis. Thromb Haemost 2020; (5): 876–8. DOI: 10.1055/s-0040–1709650. PMID: 32246450; PMCID: PMC7295300.

34. Yang X, Yu Y, Xu J, et al. Clinical course and outcomes of critically ill patients with SARS-CoV-2 pneumonia in Wuhan, China: a single-centered, retrospective, observational study. Lancet Respir Med 2020; (5): 475–81. DOI: 10.1016/S2213–2600 (20) 30079–5. Erratum in: Lancet Respir Med 2020 Apr; 8 (4): e26. PMID: 32105632; PMCID: PMC7102538.

35. Ruan Q, Yang K, Wang W, et al. Clinical predictors of mortality due to COVID-19 based on an analysis of data of 150 patients from Wuhan, China. Intensive Care Med 2020; (5): 846–8. DOI: 10.1007/s00134-020-05991-x. Erratum in: Intensive Care Med 2020; 46 (6): 1294–7. PMID: 32125452; PMCID: PMC7080116.

36. Chen N, Zhou M, Dong X, et al. Epidemiological and clinical characteristics of 99 cases of 2019 novel coronavirus pneumonia in Wuhan, China: a descriptive study. Lancet 2020; (10223): 507–13. DOI: 10.1016/S0140–6736(20)30211–7. PMID: 32007143; PMCID: PMC7135076.

37. Liu F, Li L, Xu M, et al. Prognostic value of interleukin-6, C-reactive protein, and procalcitonin in patients with COVID-19. J Clin Virol 2020; (127): 104370. DOI: 10.1016/j.jcv.2020.104370. PMID: 32344321; PMCID: PMC7194648.

38. Ponti G, Maccaferri M, Ruini C, et al. Biomarkers associated with COVID-19 disease progression. Crit Rev Clin Lab Sci 2020; (6): 389–99. DOI: 10.1080/10408363.2020.1770685. PMID: 32503382; PMCID: PMC7284147.

39. Jennings LC, Anderson TP, Beynon KA, et al. Incidence and characteristics of viral community-acquired pneumonia in adults. Thorax 2008; (1): 42–8. DOI: 10.1136/thx.2006.075077. PMID: 17573440.

40. Devyatkin AV, Devyatkin AA. A novel coronavirus infection — COVID-19. Origin, tropism, transmission routes, lab diagnostics and specific care The Kremlin medicine. Clinical Bulletin 2020; (2): 5–13. Russian (Девяткин АВ, Девяткин АА. Новая коронавирусная инфекция — COVID-19. Вопросы происхождения, тропности возбудителя, путей передачи инфекции, лабораторной диагностики и специфической терапии. Кремлевская медицина. Клинический вестник 2020; (2): 5–13).

41. Prilutskii AS. Coronavirus disease 2019. part 2: clinic, diagnosis, treatment and prevention. Bulletin of hygiene and epidemiology 2020; (24): 87–101. Russian (Прилуцкий АС. Коронавирусная болезнь 2019. часть 2: клиника, диагностика, лечение, профилактика. Вестник гигиены и эпидемиологии 2020; (24): 87–101).

42. Zaitsev AA. Acute respiratory viral infections: topical issues of diagnosis, treatment and prevention. Moscow: Aikonmed, 2017; 34 p.; ISBN 978-5-9908797-1-3. Russian (Зайцев АА. Острые респираторные вирусные инфекции и грипп: актуальные вопросы диагностики, лечения и профилактики: практические рекомендации: для медицинских/фармацевтических работников. М.: Айконмед, 2017; 34 с.; ISBN 978-5-9908797-1-3).

43. Bevova MR, Netesov SV, Aulchenko YuS. New coronavirus infection COVID-19. Molecular genetics, Microbiology, and Virology 2020; (2): 51–8. Russian (Бевова М.Р., Нетесов С.В., Аульченко Ю.С. Новая коронавирусная инфекция COVID-19. Молекулярная генетика, микробиология и вирусология 2020; (2): 51–8).

44. Nascimento MS, Souza AV, Ferreira AV, et al. High rate of viral identification and coinfections in infants with acute bronchiolitis. Clinics (Sao Paulo) 2010; (11): 1133–7. DOI: 10.1590/s1807–59322010001100014. PMID: 21243286; PMCID: PMC2999709.

УДК 616.12–008.46:616-08-035 Оригинальная статья

ВЛИЯНИЕ ВАЛСАРТАНА НА КЛИНИКО-ИНСТРУМЕНТАЛЬНЫЕ ПАРАМЕТРЫ У ПАЦИЕНТОВ С ХРОНИЧЕСКОЙ СЕРДЕЧНОЙ НЕДОСТАТОЧНОСТЬЮ СО СРЕДНЕЙ ФРАКЦИЕЙ ВЫБРОСА

Т.А. Глебова *— ГАУЗ «ГКБ имени Н.И. Пирогова», кардиолог взрослой поликлиники №1;* ***П.Ю. Галин*** *— ФГБОУ ВО «Оренбургский ГМУ» Минздрава России, профессор кафедры клинической медицины, профессор, доктор медицинских наук.*

INFLUENCE OF VALSARTAN ON CLINICAL AND INSTRUMENTAL PARAMETERS IN PATIENTS SUFFERING FROM CHRONIC HEART FAILURE WITH MID-RANGE EJECTION FRACTION

T.A. Glebova *— City Clinical Hospital n. a. N.I. Pirogov, Polyclinic №1, Cardiologist;* ***P.Yu. Galin*** *— Orenburg State Medical University, Professor of Department of Clinical Medicine, Professor, DSc.*

Дата поступления — 15.06.2020 г. Дата принятия в печать — 25.02.2021 г.

Глебова Т.А., Галин П.Ю. **Влияние валсартана на клинико-инструментальные параметры у пациентов с хронической сердечной недостаточностью со средней фракцией выброса. Саратовский научно-медицинский журнал 2021; 17 (1): 19–22.**

Цель: установить эффективность применения валсартана у больных с хронической сердечной недостаточностью (ХСН) со средней фракцией выброса с позиций влияния на клинику, параметры центральной гемодинамики и уровень натрийуретического пептида. *Материал и методы.* В наше исследование включены 45 пациентов с ХСН с промежуточной фракцией выброса, со II функциональным классом (ФК) по шкале NYHA (Нью-Йоркской кардиологической ассоциации). Всем больным провели комплексное клиническое и стандартное эхокардиографическое исследование. Валсартан назначался в титруемых дозировках до максимально переносимой или целевой суточной в соответствии с рекомендациями. Длительность наблюдения составила год. *Результаты.* За период наблюдения 89% пациентов перешли со II в I ФК ХСН (p<0,001), фракция выброса левого желудочка (ЛЖ) увеличилась с 46 (44–47) до 55 (53–60) % (p<0,05), уровень натрийуретического пептида снизился с 455 (397–513) до 210 (146–343) пкг/мл (p<0,05). *Заключение.* Применение валсартана у пациентов с ХСН со средней фракцией выброса способствует улучшению клинического состояния и параметров центральной гемодинамики в течение года наблюдения.

Ключевые слова: хроническая сердечная недостаточность со средней фракцией выброса, валсартан, натрийуретический пептид.

Glebova TA, Galin PYu. **Influence of valsartan on clinical and instrumental parameters in patients suffering from chronic heart failure with mid-range ejection fraction. Saratov Journal of Medical Scientific Research 2021; 17 (1): 19–22.**

Purpose: to establish the effectiveness of valsartan in patients with chronic heart failure with mid-range ejection fraction from the standpoint of influencing the clinic, the parameters of central hemodynamics and the level of natriuretic peptide. *Material and Methods.* Our study included 45 patients with CHF with mid-range ejection fraction, with NYHA (New York Heart Association) functional class II (FC). All patients underwent a comprehensive clinical and standard echocardiographic examination. Valsartan was administered in titrated dosages up to the maximum tolerated or target daily dose in accordance with the recommendations. The observation period was one year. *Results.* During the observation period, 89% of patients switched from FC II to FC I of CHF (p<0.001), the left ventricular (LV) ejection fraction increased from 46 (44–47) % to 55 (53–60) % (p<0,05), the level of natriuretic peptide decreased from 455 (397–513) pg/ml to 210 (146–343) pg/ml (p<0.05). *Conclusion.* The use of valsartan in patients with CHF with mid-range ejection fraction improves the clinical condition and parameters of central hemodynamic during a year of observation.

Keywords: chronic heart failure with mid-range ejection fraction, valsartan, natriuretic peptide.

Введение. В настоящее время ХСН является серьезной проблемой кардиологии [1]. На данный момент общие подходы по ведению и лечению пациентов с ХСН оказались несостоятельными. Классификация больных с ХСН на основе фракции выброса имеет существенное значение из-за разной этиологии и патогенеза заболевания, без понимания которых невозможна разработка эффективных алгоритмов диагностики и лечения.

В соответствии с последними Рекомендациями Европейского общества кардиологов (ESC) по диа-

Ответственный автор — Глебова Татьяна Алексеевна
Тел.: +7 (961) 9092225
E-mail: gnf22053@yandex.ru

гностике и лечению острой и хронической сердечной недостаточности 2016 г. пациенты с фракцией выброса 40–49% находятся в «серой зоне», в связи с чем сформировалась новая классификация с выделением ХСН со средней или промежуточной фракцией выброса (СН-срФВ). Европейские и отечественные эксперты считают, что выделение отдельной группы СН-срФВ будет стимулировать ряд научных исследований, направленных не только на выяснение патофизиологических моментов, но и на поиск оптимальных методов лечения и профилактики осложнений у данной категории пациентов. Тем более что основная доказательная база по медикаментозной терапии касается пациентов с низкой фракцией выброса (менее 40, а порой и 35%). В связи с изложенным представляется актуальным выведение пациентов из «серой зоны» в зону нормальной ФВ, что, по-видимому, будет способствовать профилактике прогрессирования ХСН и улучшению прогноза, с целью которого возможно использование блокаторов рецепторов ангиотензина II, в частности валсартана, что сегодня не является доказанным и требует подтверждения [2, 3].

Цель исследования — установить эффективность применения валсартана у больных с хронической сердечной недостаточностью с промежуточной фракцией выброса при проспективном наблюдении.

Материал и методы. Под динамическим наблюдением находились 45 пациентов с ХСН со средней фракцией выброса, не принимавшие блокаторы ренин-ангиотензин-альдостероновой системы до включения в исследование.

Диагноз сердечной недостаточности с СН-срФВ устанавливался согласно Рекомендациям ESC по диагностике и лечению острой и хронической сердечной недостаточности (2016). В диагностике СН-срФВ использовались следующие критерии: клинические симптомы и признаки сердечной недостаточности, среди которых преобладали одышка, усталость, утомляемость, отек лодыжек; величина фракции выброса (ФВ) ЛЖ — 40–49%; повышение уровня натрийуретического пептида NTproBNP>125 пг/мл и как минимум один из дополнительных критериев: а) соответствующее структурное изменение (гипертрофия ЛЖ и/или расширение левого предсердия); б) диастолическая дисфункция.

Из 45 пациентов мужчин было 96% (43 человека), женщин 4% (2 человека). Средний возраст пациентов — 64,0±8,0 года. У всех больных диагностирована ишемическая болезнь сердца со стабильной стенокардией напряжения II ФК, перенесенный инфаркт миокарда более 6 месяцев был у 43 больных (95%). Из сопутствующей патологии преимущественно выявлена артериальная гипертензия (45 человек — 100%) и сахарный диабет (6 пациентов — 13%). ФК ХСН оценивали в соответствии с критериями NYHA [2]. До лечения у 45 человек (100%) был II ФК ХСН. Для объективизации функционального класса ХСН использовался тест 6-минутной ходьбы. Параметры центральной гемодинамики изучались методами эхокардио- и допплерографии на аппарате фирмы SonoScape S8 (Корея). При проведении эхокардиографии оценивались следующие структурно-функциональные показатели миокарда: фракция выброса ЛЖ оценивалась по методу Симпсона (ФВ, %), передне-задний размер левого и правого предсердий (мм), толщина межжелудочковой перегородки (мм) и задней стенки (мм) ЛЖ, конечно-систолический размер (мм), конечно-диастолический размер (мм), конечно-диастолический объем (мм), конечно-систолический объем (мм). Индекс массы миокарда ЛЖ (г/м^2), относительная толщина стенки ЛЖ (мм) рассчитывались по общепринятым формулам. Диастолическую функцию ЛЖ оценивали по трансмитральному диастолическому кровотоку.

Все больные до включения в исследование принимали β-блокаторы, статины, антиагреганты, 20% получали торасемид в дозе 5 мг. На старте исследования к получаемой терапии был назначен блокатор рецепторов к ангиотензину II валсартан (Вальсакор, KRKA) в титруемых дозировках до максимально переносимой или максимальной суточной в соответствии с рекомендациями (средняя доза по группе составила 80,0±40,0 мг). Длительность наблюдения составила год. Контрольные визиты осуществлялись каждые четыре недели, при каждом визите оценивались симптомы и клинические признаки сердечной недостаточности, стенокардии, контролировались параметры гемодинамики (артериальное давление, частота сердечных сокращений), оценивались возможные нежелательные эффекты проводимой терапии. Через 3, 6, 9 и 12 месяцев уточнялся функциональный класс ХСН с помощью теста 6-минутной ходьбы, регистрировалась электрокардиограмма, проводилось общеклиническое лабораторное исследование. Контроль натрийуретического пептида и эхокардиограммы осуществлялся до включения пациента в исследование и спустя 12 месяцев.

В течение года наблюдения оценивалась частота развития фатальных и нефатальных сердечно-сосудистых событий (внезапная сердечная смерть, прогрессирующая стенокардия, инфаркт миокарда) на этапах исследования и частота госпитализаций по поводу сердечно-сосудистых заболеваний.

Статистический анализ параметров проведен с помощью программы Statistica 10.0. Для описания количественных данных изначально проводился анализ соответствия их распределения закону нормального распределения при помощи графической визуализации с расчетом критерия Шапиро — Уилка. В большей части случаев распределение было отличным от нормального. В связи с чем характеристика центральной тенденции параметров была проведена при помощи медианы, а вариабельность — квартилей. Результаты представлены в формате «Me (Q25-Q75)». Определение статистической значимости различий между переменными до и после лечения проведено с помощью расчета критерия Вилкоксона.

Критерии включения пациентов в исследование: больные с критериями СН-срФВ, ишемическая этиология сердечной недостаточности, подписанное информированное согласие на исследование.

Критерии исключения из исследования: непереносимость блокаторов РАС или противопоказания к их применению, больные с ХСН на фоне нарушений ритма и проводимости, неконтролируемая артериальная гипертензия, активный онкологический процесс и другие заболевания и патологические состояния (психические, инфекционные и пр.), влияющие на лабораторные и инструментальные признаки сердечной недостаточности.

Результаты. На фоне проводимого лечения выявлено значимое улучшение клинико-функционального состояния у большинства пациентов. Улучшение ФК ХСН отмечалось уже через три месяца. На фоне терапии спустя три месяца I ФК достигло 20 пациентов (44%), во II ФК остались 25 (56%) больных. К концу

исследования положительная динамика сохранялась (табл. 1). На фоне лечения спустя год наблюдения I ФК достигли 40 пациентов (89%), II ФК — 5 человек (11%). При анализе динамики функционального класса в зависимости от исходного уровня установлено, что из 45 пациентов со II ФК до лечения через год наблюдения у 40 из них клиника нивелировала до I ФК, у 5 ФК остался прежний, но при этом увеличилась дистанция 6-минутной ходьбы с 401±15 м до 424±20 м (p<0,001). Из 5 пациентов, у которых спустя год остался II ФК, все в анамнезе (до включения в исследование) перенесли инфаркт миокарда с развитием аневризмы ЛЖ.

В ходе наблюдения параметры артериального давления поддерживались в рамках целевых значений. При проведении 2-го контрольного визита (8 недель наблюдения) у 9% пациентов доза торасемида была увеличена до 10 мг в связи с ухудшением симптомов ХСН и развитием признаков застоя.

Изменение параметров центральной гемодинамики у пациентов с промежуточной ФВ за год наблюдения представлено в табл. 2, из которой видно, что лечение валсартаном способствовало уменьшению КДР, КСР, КСО, а также уменьшению размеров предсердий и массы миокарда ЛЖ. Кроме того, в среднем по группе достоверно увеличилась фракция выброса ЛЖ, при этом из 45 пациентов у 41 (91%) ФВ стала нормальной (≥50%), а у 4 (9%) — возросла, но не достигла нормы. Больные, у кого ФВ осталась в средних значениях, перенесли распространенный передний инфаркт миокарда с исходом в аневризму ЛЖ до включения в исследование.

Установлено также влияние лечения на эхокардиографические признаки диастолической дисфункции ЛЖ, которая встречалась у всех пациентов в нашем исследовании. Так, до лечения диастолическая дисфункция 1-го типа отмечена у 43 пациентов (96%), 2-го типа — у 2 (4%). После лечения тип диастолической дисфункции не изменился.

Улучшение клинического состояния пациентов и параметров центральной гемодинамики сопровождалось снижением уровня NTproBNP, который до лечения в среднем по группе составлял 455 (397–513) пкг/мл, после лечения — 210 (146–343) пкг/мл (p<0,05). При этом установлена зависимость от динамики функционального класса ХСН на фоне лечения валсартаном: уровень NTproBNP более выраженно снизился у пациентов, перешедших в I ФК, до 180 (145–320) пкг/мл (p<0,05), а у пациентов, оставшихся во II ФК, изучаемый параметр уменьшился до 349 (286–356) пкг/мл (p<0,05).

При оценке частоты развития фатальных и нефатальных сердечно-сосудистых событий за год наблюдения установлено, что 3 пациента (7%) были госпитализированы с прогрессирующей стенокардией на 3, 4 и 10-м месяце соответственно, одному из них было выполнено ЧКВ. Из фатальных событий на 4-м месяце исследования умерли два пациента (внезапная сердечная смерть), что составило 4,4% от всех наблюдаемых.

Таблица 1

Динамика функционального класса у больных с хронической сердечной недостаточностью со средней фракцией выброса

Функциональный класс СН (по NYHA)	До лечения, количество пациентов (%)	Через 3 месяца, количество пациентов (%)	Через год, количество пациентов (%)	*p*
I	0	20 (44%)	40 (89%)	< 0,001
II	45 (100%)	25 (56%)	5 (11%)	
III	0	0	0	0
IV				

Таблица 2

Динамика параметров центральной гемодинамики пациентов с хронической сердечной недостаточностью с промежуточной фракцией выброса

Показатели	До лечения			После лечения			*p*
	Me	Q25	Q75	Me	Q25	Q75	
Конечно-диастолический размер, мм	59,0	56,0	65,0	55,0	51,0	58,0	< 0,001
Конечно-систолический размер, мм	45,0	43,0	49,0	40,0	37,0	42,0	
Конечно-диастолический объем, мл	139,0	130,0	140,0	135,0	130,0	137,0	0,004
Конечно-систолический объем, мл	75,0	70,0	80,0	60,0	54,0	62,0	< 0,001
Фракция выброса, %	46,0	44,0	47,0	55,0	53,0	60,0	
Левое предсердие, мм	41,0	39,0	43,0	40,0	37,0	42,0	
Правое предсердие, мм	46,0	39,0	50,0	40,0	36,0	45,0	
Объем левого предсердия, мл	53,0	48,0	60,0	52,0	48,0	59,0	0,016
Межжелудочковая перегородка, мм	12,0	10,0	13,0	11,0	11,0	12,0	0,013
Индекс массы миокарда ЛЖ, г/м^2	151,0	131,0	168,0	124,0	105,0	139,0	< 0,001
Задняя стенка ЛЖ, мм	11,0	10,0	12,0	10,0	10,0	11,0	
Относительная толщина стенки	0,37	0,34	0,41	0,39	0,35	0,42	0,291

Обсуждение. Существуют исследования, в которых валсартан доказал свою эффективность у пациентов с низкой фракцией выброса в исследовании Val-HeFT с позиций влияния на прогноз и качество жизни [4, 5]. При сердечной недостаточности со средней ФВ эффективность валсартана не изучена, чему и посвящено наше исследование.

На фоне проводимого лечения выявлено улучшение клинико-функционального состояния у большинства пациентов в виде улучшения ФК ХСН, которое отмечалось уже через три месяца и сохранялось к концу исследования. Аналогичные данные получены и по больным со сниженной фракцией выброса на валсартане в исследовании Val-HeFT [5], при котором наблюдалось достоверное улучшение состояния по шкале NYHA.

Доказано, что блокаторы РАС повышают сердечный выброс и ударный объем, аналогичные данные получены у пациентов с низкой ФВ [6].

Отмечается положительное влияние валсартана на ремоделирование ЛЖ: уменьшение КСО и КДО и увеличение фракции выброса. Через год после лечения валсартаном отмечается уменьшение размера левого предсердия, что говорит об уменьшении гемодинамической нагрузки на левое предсердие. Аналогичные результаты получены в исследовании Val-HeFT с позиций влияние валсартана на низкую фракцию выброса, при этом выросла фракция выброса и уменьшились размеры ЛЖ [5].

В проведенном нами исследовании медикаментозное лечение валсартаном привело к снижению индекса массы миокарда ЛЖ. Полученные результаты согласуются с литературными данными по влиянию иАПФ на изучаемый параметр. В таких крупных проспективных рандомизированных исследованиях, как SAVE, GISSI-3, SOLVD, AIRE, доказана способность иАПФ снижать массу миокарда ЛЖ, а по данным метаанализа [7], иАПФ на 10% снижают индекс массы миокарда ЛЖ у пациентов с артериальной гипертонией. Однако данных по влиянию блокаторов рецепторов ангиотензина II, в частности валсартана, по влиянию на индекс массы миокарда ЛЖ у пациентов с СН-срФВ ранее получено не было.

Проведен анализ эхокардиографических параметров, которые отражают диастолическую функцию. По нашим данным, у всех пациентов была диастолическая дисфункция.

Исследования, выполненные T. Lukowucz с соавт. и E. Lubien с соавт., выявили достоверное повышение уровня натрийуретического пептида у пациентов с диастолической дисфункцией ЛЖ, а также зависимость натрийуретического пептида от размеров левого предсердия, наличия гипертрофии ЛЖ и ФВ ЛЖ [8, 9].

На фоне лечения спустя год уровень натрийуретического пептида уменьшился. При этом отмечена корреляция: чем ниже фракция выброса и больше ЛП, тем выше уровень натрийуретического пептида. Аналогичные данные получены у пациентов с низкой фракцией выброса. В исследовании Val-HeFT описано, что при терапии валсартаном отмечается достоверное снижение активности мозгового натрийуретического пептида, по сравнению с плацебо, который считается одним из весомых маркеров прогрессирования сердечной недостаточности [10].

Из настоящего исследования видно, что применение валсартана у пациентов с сердечной недостаточностью со средней ФВ способствует улучшению параметров центральной гемодинамики, увеличению фракции выброса, уменьшению клинических проявлений сердечной недостаточности, а соответственно, улучшению ФК по NYHA. Аналогичных исследований ранее не было проведено.

Заключение. Таким образом, применение валсартана у больных с ХСН ишемической этиологии с промежуточной фракцией выброса приводит к улучшению клинического состояния и параметров центральной гемодинамики в течение года наблюдения.

Конфликт интересов отсутствует.

References (Литература)

1. Garganeeva AA, Baujer VA, Borel' KN. The pandemic of the XXI century: chronic heart failure-the burden of modern society. Epidemiological aspects. Siberian Medical Journal 2014; 29 (3): 8–12. Russian. (Гарганеева А.А., Бауэр В.А., Борель К.Н. Пандемия XXI века: хроническая сердечная недостаточность — бремя современного общества. Эпидемиологические аспекты. Сибирский медицинский журнал 2014; 29 (3): 8–12).
2. Ponikowski P, Voors AA, Anker SD, et al. 2016 ESC Guidelines for the diagnosis and treatment of acute and chronic heart failure: The Task Force for the diagnosis and treatment af acute and chronic heart failure of the European Society of Cardioligy (ESC) Developed with the special contribution of the Heart Failure Association (HFA) of the ESC. Eur Heart J 2016; 37 (27): 2129–200.
3. Tsuji K, Sakata Y, Nochioca K, et al. Characterization of heart failure patients with mid-range left ventricular ejection fraction a report from the CHART-2 Study: Characterization of HFmrEF. European Journal of Heart Failure 2017; 19 (10): 1258–6.
4. Cohn JN, Tognoni G. A randomized trial of the angiotensin-receptor blocker valsartan in chronic heart failure. N Engl J Med 2001; (345): 1667–75.
5. Zadionchenko VS, Shehjan GG, Byl'eva AA, et al. Valsartan in the treatment of diseases of the circulatory system. Russian Medical Journal 2011; 19 (4): 236–42. Russian (Задионченко В.С., Шехян Г.Г., Быльева А.А. и др. Валсартан в лечении болезней системы кровообращения. Русский медицинский журнал 2011; 19 (4): 236–42).
6. Shevchenko OP, Shevchenko AO. ACE inhibitors in patients with heart failure. Russian Journal of Cardiology 2008; 13 (5): 76–83. Russian (Шевченко О.П., Шевченко А.О. Ингибиторы АПФ у больных сердечной недостаточностью. Российский кардиологический журнал 2008; 13 (5): 76–83).
7. Klingbeil AU, Schneider M, Martus P, et al. A meta-analysis of the effects of treatment on left ventricular mass in essential hypertension. Am J Med 2003; 115 (1): 41–6.
8. Lukowucz T, Fisher M, Hense H, et al. BNP as a marker of diastolic disfunction in general population: Importance of left ventricular hypertrophy. Eur J Heart Fail 2005; (7): 525–31.
9. Lubien E, DeMaria A, Krishnaswamy K. Utility of B-natriuretic peptide in diagnosing diastolic dysfunction. Circ 2002; (105): 595–601.
10. Baryshnikova GA. Comparative meta-analysis of the effectiveness of sartans in the treatment of arterial hypertension. Russian Medical Journal 2010; 18 (22): 1356–59. Russian. (Барышникова Г.А. Сравнительный метаанализ эффективности сартанов при лечении артериальной гипертензии. Русский медицинский журнал 2010; 18 (22): 1356–9).

УДК 617.7 Оригинальная статья

ОПЫТ ЛЕЧЕНИЯ ПРОГРЕССИРУЮЩЕГО НЕВУСА ХОРИОИДЕИ С ПОМОЩЬЮ ТРАНСПУПИЛЛЯРНОЙ ТЕРМОТЕРАПИИ

Т. С. Гурко *— ФГАУ «НМИЦ “МНТК ‘Микрохирургия глаза’ им. акад. С. Н. Фёдорова”» Минздрава России, Тамбовский филиал, врач-офтальмолог.*

EXPERIENCE OF TREATMENT OF PROGRESSIVE CHOROIDAL NEVUS BY TRANSPUPILLARY THERMOTHERAPY

T. S. Gurko *— Tambov Branch of S. N. Fyodorov “Eye Microsurgery”, Ophthalmologist.*

Дата поступления — 13.10.2020 г. Дата принятия в печать — 25.02.2021 г.

Гурко Т. С. **Опыт лечения прогрессирующего невуса хориоидеи с помощью транспупиллярной термотерапии. Саратовский научно-медицинский журнал 2021; 17 (1): 23–28.**

Цель: оценить эффективность применения транспупиллярной термотерапии (ТТТ) в лечении прогрессирующего невуса хориоидеи. *Материал и методы.* Проведен анализ диагностики и лечения 29 человек (29 глаз) с прогрессирующим невусом хориоидеи. Сроки наблюдения составили от 4 месяцев до 3 лет. В диагностике новообразования особое внимание уделялось ультразвуковому В-сканированию, оптической когерентной томографии (ОКТ), ОКТ с функцией ангиографии. По данным ультразвукового В-сканирования высота новообразования до лечения варьировалась от 0,78 до 3,64 мм (1,60 (1,40; 1,84), протяженность от 1,30 до 14,05 мм (6,41 (5,12; 7,54). Для лечения применялась лазерная установка IRIS MEDICAL IQ 810 “IRIDEX” в режиме LONGPULSE. *Результаты.* После лечения проминенция в зоне невуса по данным В-сканирования не определялась в 14 случаях (48,3 %). Уменьшение высоты и протяженности образования после ТТТ отмечено у 15 (51,7 %) пациентов, средняя высота проминенции составила 1,40 (1,20; 1,50), а протяженность — 6,10 (4,69; 7,30). У 28 (96,5 %) пациентов острота зрения после лечения не изменилась. *Заключение.* Метод лечения прогрессирующего невуса с помощью ТТТ показал свою эффективность, безопасность, хорошую переносимость пациентами.

Ключевые слова: офтальмоонкология, транспупиллярная термотерапия, невус хориоидеи.

***Gurko TS*. Experience of treatment of progressive choroidal nevus by transpupillary thermotherapy. Saratov Journal of Medical Scientific Research 2021; 17 (1): 23–28.**

Purpose: to assess the efficacy of transpupillary thermotherapy (TTT) in treatment of the progressive choroidal nevus. *Material and Methods.* Diagnosis and treatment of 29 patients (29 eyes) with progressive choroidal nevus were analyzed. The follow-up was from 4 months to 3 years. In the diagnosis of the neoplasm we paid a special attention to the ultrasound B-scanning, optical coherence tomography (OCT), OCT-angiography. According to the ultrasound scanning (B-scanning) data the neoplasm height varied from 0.78 to 3.64 mm (1.60 (1.40; 1.84) before treatment, the length varied from 1.30 to 14.05 mm (6.41 (5.12; 7.54). For treatment we used laser device IRIS MEDICAL IQ 810 “IRIDEX” in the LONGPULSE mode. *Results.* After treatment the prominence in the nevus zone was not defined in 14 cases (48.3 %) according to B-scanning data. In 15 (51.7 %) patients the neoplasm height and length decreased: prominence height was 1.40 (1.20; 1.50), varying from 0.7 to 3.1 mm, the length was from 1.3 to 7.5 mm (6.10 (4.69; 7.30). In 28 (96.5 %) patients visual acuity has not changed. *Conclusion.* The treatment of progressive choroidal nevus by TTT showed its efficacy, safety and good tolerance.

Keywords: ophthalmic oncology, transpupillary thermotherapy, choroidal nevus.

Введение. Офтальмоонкология является важной медицинской специальностью, которая использует инновационные методы лечения с минимальной местной и общей токсичностью. Основоположниками в изучении этой проблемы были Джерри и Кэрол Шилдсы [1].

Новообразования хориоидеи подразделяются на две группы: злокачественные — ретинобластома, меланома, метастатические опухоли хориоидеи и другие, и доброкачественные — вазопролиферативная опухоль сетчатки, невус хориоидеи, ограниченная форма гемангиомы хориоидеи, диффузная форма при синдроме Стерджа — Вебера, капиллярная гемангиома (болезнь Гиппеля — Линдау) и др. [2].

Меланоцитарный невус хориоидеи — часто встречающаяся первичная внутриглазная опухоль. По мнению многих авторов, невус хориоидеи является источником большинства меланом сосудистой оболочки [3–5]. Частота развития меланомы из невуса хориоидеи математически определяется как 1 на 8845. Обычно невус хориоидеи выявляется

Ответственный автор — Гурко Татьяна Станиславовна
Тел.: 8 (4752) 559833
E-mail: naukatmb@mail.ru

во взрослом возрасте. Он может быть амеланотическим, но чаще пигментным, плоским или минимально проминирующим. Невус хориоидеи гистологически образован высокодифференцированными веретеновидными, овоидными или округлыми меланоцитами с различной степенью выраженности пигментации цитоплазмы [6]. Специфическим клинико-гистологическим вариантом невуса является меланоцитома. Факторами риска перехода в злокачественный процесс являются толщина опухоли более 2 мм, локализация невуса в 3 мм от диска зрительного нерва или ближе, скопление субретинальной жидкости, появление на поверхности невуса оранжевого пигмента, увеличение размера невуса, акустическая пустота при ультразвуковом исследовании. В 80% случаев невусы хориоидеи, которые подвержены озлокачествлению, располагаются в заднем полюсе глаза. По данным Д.К. Шилдса с соавт., озлокачествление невуса в ближайшие 5 лет после его обнаружения, происходит в 3% случаев. При наличии одного фактора риска вероятность перерождения возрастает до 38%, а при наличии 2 и более признаков угроза озлокачествления возрастает до 50% [7]. Среди злокачественных внутриглазных первичных новообразований увеальная меланома занимает 80–90%, хориоидея поражается в 85% случаев. Так как меланома хориоидеи не является изолированной глазной патологией, приводящей к снижению или потере зрительных функций, она может привести к гибели пациента от метастатического процесса. Офтальмологи всего мира постоянно совершенствуют методы лечения злокачественных новообразований, стремясь к их раннему радикальному излечению.

Для диагностики новообразований хориоидеи применяются следующие диагностические исследования: ультразвуковое В-сканирование, флуоресцентная ангиография, ангиография с индоцианином зеленым, дуплексное УЗ-сканирование в сочетании с цветовым допплеровским картированием, микропериметрия с цветным фотографированием глазного дна, ОКТ, ОКТ-ангиография [8]. В сложных диагностических случаях применяется тонкоигольная аспирационная биопсия.

Для лечения сосудистых новообразований глаз применяются различные методы: лазеркоагуляция, ТТТ, фотодинамическая терапия, брахитерапия, радиотерапия протоновым излучением, микроволновая термотерапия, хирургическая резекция, криодеструкция, энуклеация.

При обнаружении невуса за ним ведется динамическое наблюдение, сроки повторной явки определяет врач. При появлении признаков прогрессирования, наличия двух и более факторов риска озлокачествления или метастазирования выполняется ТТТ, поскольку такое новообразование может оказаться ранней стадией меланомы [9].

Опыт лечения внутриглазной опухоли методом фотокоагуляции впервые был опубликован в 50-е годы прошлого столетия, где сделан вывод о том, что полная регрессия увеальной меланомы возможна при ее достаточной пигментации и проминенции до 2 мм. В 1995 г. J.A. Oosterhuis, H.G. Journée-de Korver и J.E. Keunen впервые описали методику лечения хориоидальной меланомы с помощью ТТТ [10]. В качестве источника инфракрасного излучения использовали диодный лазер с длиной волны 810 нм. Экспериментально установлено повышение температуры опухоли от 45 до 60 градусов при проведении ТТТ. Данный температурный режим обеспечивает клеточный некроз глубиной до 3,9 мм [11]. Большой вклад в диагностику и лечение различных новообразований хориоидеи внесли Л.Ф. Линник и Д.А. Магарамов [11]. Авторы рекомендовали изолированное применение ТТТ при опухолях высотой до 3,5 мм, особенно при центральном и юкстапапиллярном их расположении. Морфологические и клинические исследования глаз после проведения локальной термотерапии показали отсутствие признаков повреждения близлежащих к опухоли тканей и структур. Авторы выявили, что лазерное излучение 810 нм инфракрасного спектра не поглощается макулярным пигментом ксантофиллом и не повреждает нейроэпителиальный слой сетчатки, но проникает в глубокие слои хориоидеи. Это важно учитывать при лечении различных новообразований с центральной локализацией. Таким образом, метод ТТТ является достаточно эффективным, органосохранным, щадящим. Может быть использован после брахитерапии в качестве дополнительного воздействия на очаги остаточной проминенции и участки продолженного роста опухоли.

Цель: оценить эффективность применения транспупиллярной термотерапии в лечении прогрессирующего невуса хориоидеи.

Материал и методы. Проанализированы результаты диагностики и лечения 29 человек (29 глаз) с прогрессирующим невусом хориоидеи по данным Тамбовского филиала ФГАУ «НМИЦ “МНТК ‘Микрохирургия глаза’ им. акад. С.Н. Фёдорова”» Минздрава России. Сроки наблюдения составляли от 4 месяцев до 3 лет. Средний возраст был равен 70,3 года. Среди них было 4 мужчин и 25 женщин. У 12 (41,4%) пациентов прогрессирующий невус локализовался на средней и частично крайней периферии; у 2 (6,9%) — в макулярной зоне; в 5 (17,3%) случаях — по ходу сосудистых аркад; у 10 (34,5%) пациентов — на крайней периферии.

Проведенные диагностические исследования включали в себя: визо-, пневмотонометрию, биомикро-, контактную офтальмоскопию, ультразвуковое В-сканирование, периметрию, ОКТ, ОКТ-ангиография. Метод ОКТ-ангиографии особенно важен для сканирования хориоретинальных структур, визуализации функционирующих кровеносных сосудов и выявления патологических изменений.

Острота зрения до применения транспупиллярной термотерапии составляла от 0,2 до 1,0 (в среднем 0,7±2,1). По данным ультразвукового исследования (В-сканирования) высота новообразования до лечения варьировалась от 0,78 до 3,64 мм (1,60 (1,40; 1,84), протяженность от 1,30 до 14,05 мм (6,41 (5,12; 7,54). Внутриглазное давление до лечения варьировало от 11,4 до 17,9 мм рт. ст. (в среднем составило 14,80 ± 0,86 мм рт. ст.).

Для проведения ТТТ применялась лазерная установка IRIS MEDICAL IQ 810 “IRIDEX” в режиме LONGPULSE. В некоторых случаях при проведении барьерной лазерной коагуляции с маловыраженной пигментацией глазного дна применялся режим CW-PULSE с диаметром пятна 200 мкм. При проведении ТТТ использовалась линза Гольдмана со специальным антилазерным покрытием и контактная панфундус линза REICHEL–MAINSTER IX. Преимуществом диод-лазерного излучения с длиной волны 810 нм является необходимая глубина проникновения, отсутствие повреждающего действия на окружающие внутриглазные структуры, не поглощается макулярным пигментом, меньше рассеивается, не повреждает нейроэпителиальный слой сетчатки, может выполняться амбулаторно. Мощность излучения подбирали индивидуально, в зависимости от про-

Динамика высоты и протяженности невуса до и после проведения транспупиллярной термотерапии

Признак	Me (Q25; Q75), мм	Значимость различий с исходным состоянием
Высота невуса до лечения	1,60 (1,40; 1,84)	*Z*=2,42 *P*=0,016
Высота невуса после лечения	1,40 (1,20; 1,50)	
Протяженность невуса до лечения	6,41 (5,12; 7,54)	*Z*=3,11 *P*=0,002
Протяженность невуса после лечения	6,10 (4,69; 7,30)	

зрачности сред, степени пигментации опухоли, выраженности экссудативной реакции, степени пигментации глазного дна, наличия или отсутствия атрофии пигментного эпителия. Используемая мощность колебалась от 220 до 1100 мВт. Количество аппликаций зависело от площади опухоли; коагуляты наносили по всей ее поверхности черепицеобразно. Диаметр пятна лазерного излучения составлял от 1 до 3 мм.

При прогрессирующем невусе вначале выполнялась ограничительная лазерная коагуляция в пределах здоровых тканей до 1–2 мм, для профилактики распространения атипичных клеток, отека Количество сеансов ТТТ определяли динамикой резорбции облучаемой ткани, в среднем выполнялось 2–3 сеанса.

Статистическую обработку полученных данных осуществляли с помощью пакетов программ «Statistica 10.0» (Dell Inc., США). Поскольку распределение большинства признаков отличалось от нормального (проверяли по критерию Шапиро — Уилка), данные представлены в виде медианы и 25 и 75% квартилей (Me (Q_{25}; Q_{75})). Статистическую значимость различий оценивали с использованием непараметрического критерия Вилкоксона. Различия принимались достоверными при уровне значимости $p<0,05$.

Результаты. После проведения ТТТ у пациентов с прогрессирующим невусом в 1 (3,5%) случае острота зрения снизилась с 0,8 до 0,5 в связи с увеличением отслойки нейроэпителия при локализации новообразования в макулярной зоне. У 28 (96,5%) пациентов острота зрения после использования транспупиллярной термотерапии не изменилась. В одном случае после ТТТ появился преретинальный фиброз без тракционного компонента, однако острота зрения осталась прежней. Внутриглазное давление после лечения сохранилось в пределах нормы: составило от 10,5 до 18,6 мм рт. ст. (в среднем 15,1±0,88).

По данным В-сканирования после лечения проминенция в зоне невуса не определялась в 14 случаях (48,3%). Офтальмоскопически в зоне локализации невуса определялся хорошо выраженный хориоретинальный рубец. У 15 (51,7%) пациентов наблюдалось уменьшение высоты и протяженности образования: высота проминенции была равна 1,40 (1,20; 1,50), варьируясь от 0,70 до 3,10 мм, протяженность от 1,30 до 7,50 мм (6,10 (4,69; 7,30) (таблица).

Изменения высоты и протяженности являются статистически значимыми.

В зоне невуса определялись атрофические хориоретинальные очаги, исчезновение микрогеморрагий, оранжевого пигмента, отсутствие отслойки пигментного эпителия, нейроэпителия, частичная или полная резорбция отека.

Критерием положительного эффекта при лечении прогрессирующего невуса считали: уменьшение высоты опухоли с последующим формированием хориоретинального рубца, резорбцию отека, исчезновение отслоек пигментного эпителия, нейроэпителия; микрогеморрагий и оранжевого пигмента на поверхности новообразования.

Пациентам было рекомендовано проведение динамического наблюдения, сроки определялись индивидуально — от 1 до 6 месяцев с контролем В-сканирования и ОКТ. Далее решался вопрос о проведении повторного сеанса ТТТ у пациентов с остаточной проминенцией, сохранением признаков прогрессирования новообразования, неполной резорбцией отека.

Всем пациентам рекомендована консультация онколога с проведением ультразвукового исследования брюшной полости, при необходимости компьютерной томографии органов брюшной полости. Для женщин обязательным является проведение маммографии.

Клинический пример. Пациентка П. 1950 г.р., 03.05.2018 обратилась с жалобами на низкое зрение правого глаза с детства, плавающее помутнение в левом глазу в течение месяца. После проведенного обследования и осмотра поставлен диагноз:

OD гиперметропия высокой степени, амблиопия высокой степени.

OS прогрессирующий невус хориоидеи, задняя отслойка стекловидного тела.

OU начальная возрастная катаракта, гипертоническая ангиопатия.

При поступлении: острота зрения правого глаза = 0,04 н/к. Острота зрения левого глаза = 0,5 н/к. Внутриглазное давление OD 13,6 мм рт. ст.; OS 15,8 мм рт. ст.

По результатам В-сканирования обнаружено: на правом глазу единичные помутнения в стекловидном теле, оболочки прилежат. На левом глазу незначительные помутнения в стекловидном теле, задняя отслойка стекловидного тела, в наружном сегменте проминенция высотой 1,96 мм (рис. 1).

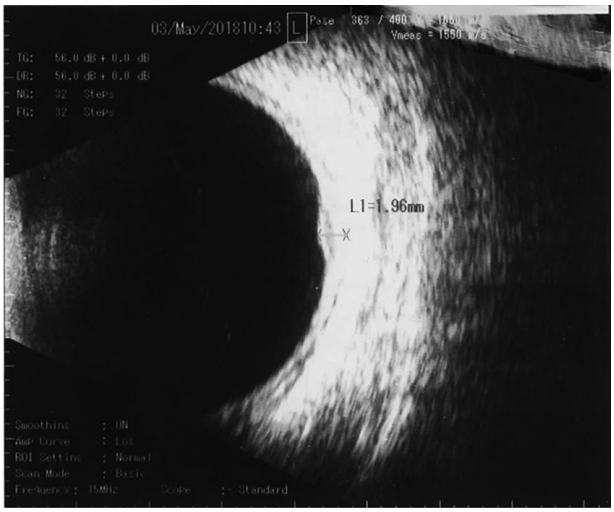

Рис. 1. Результат В-сканирования левого глаза пациентки П. от 03.05.2018. Стрелкой указана проминенция высотой 1,96 мм

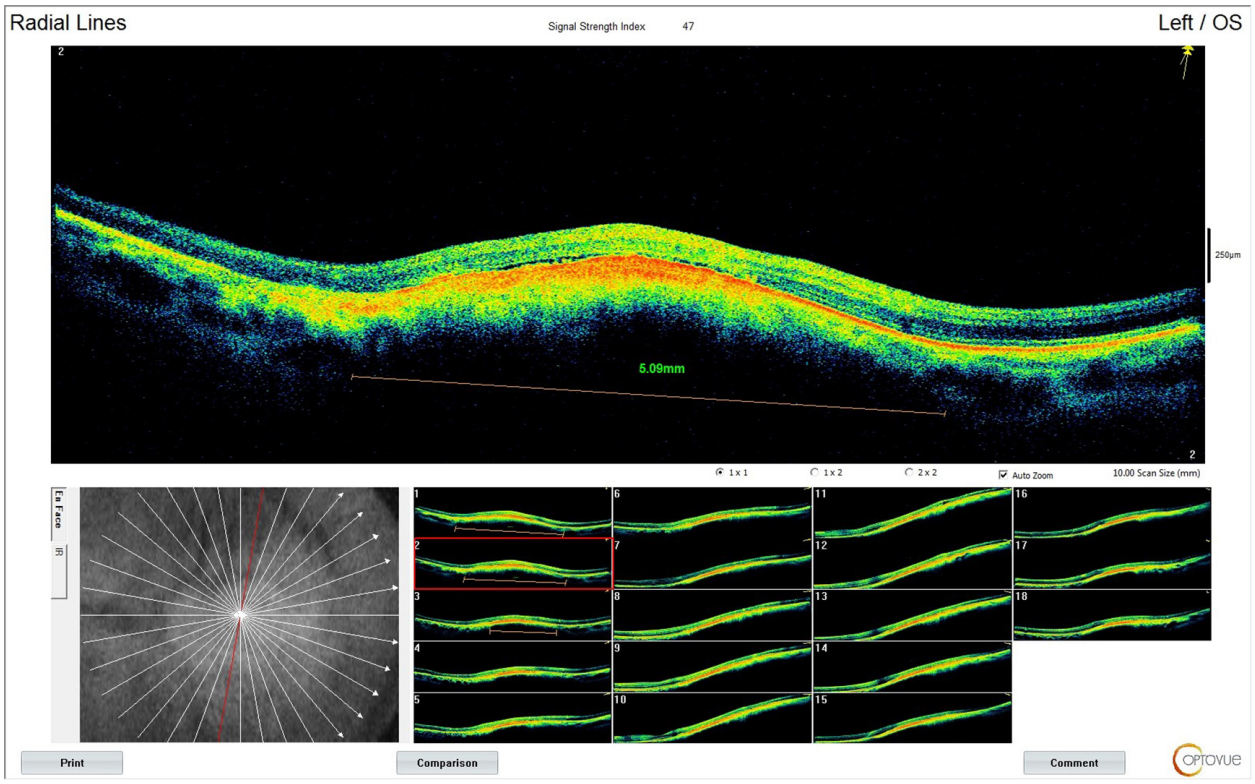

Рис. 2. Результат проведения оптической когерентной томографии левого глаза пациентки П. от 03.05.2018. В височных отделах левого глаза определяется обширная проминенция с плоской отслойкой нейроэпителия над ней. Протяженность новообразования на снимке — 5,09 мм

При осмотре: биомикроскопия — оба глаза спокойны, веки без изменений, роговица прозрачная, передняя камера средней глубины, влага передней камеры прозрачная, радужка спокойна, структурна, медикаментозный мидриаз; в хрусталиках начальные кортикальные помутнения, OD стекловидное тело прозрачное, OS — задняя отслойка стекловидного тела.

Глазное дно — OD ДЗН бледно-розового цвета, контуры четкие, макулярная зона и периферия без изменений. Артерии сужены, склерозированы, синдром Салюса — Гунна II степени. OS ДЗН бледно-розового цвета, контуры четкие, фовеа без изменений, кнаружи от фовеа определяется пигментированное проминирующее образование с друзами на поверхности, контуры слегка размыты, размером 2 диаметра ДЗН с плоской отслойкой нейроэпителия, средняя и крайняя периферия без изменений, артерии сужены, склерозированы, синдром Салюса — Гунна II степени.

Общее состояние удовлетворительное, из сопутствующих заболеваний: гипертоническая болезнь II степени, хронический холецистит, маммография без изменений. УЗИ брюшной полости — признаки некалькулезного холецистита.

Рекомендовано: транспупиллярная термотерапия левого глаза.

Выполнена ТТТ 22.05.2018, 21.06.2018.

22.05.2018 — 1-й сеанс ТТТ. Под ретробульбарной анестезией с помощью линзы панфундус выполнена барьерная лазерная коагуляция зоны новообразования и через трое суток нанесены лазерные аппликации по поверхности образования. Операция выполнялась на установке IRIS MEDICAL IQ810 “IRIDEX” в режиме LONGPULSE. Использовались следующие параметры: мощность 0,17–0,19 Вт, диаметр луча 1,8 мкм, время воздействия 1,3 мин. Острота зрения после лечения не изменилась, Vis OS = 0,5 н/к. Пациентке рекомендован повторный осмотр через месяц.

Осмотр 21.06.2018. Зрение правого глаза 0,05 н/к. Зрение левого глаза 0,5 н/к.

ОСТ OS — наблюдалось уменьшение проминенции с формированием хориоретинального рубца без отслойки нейроэпителия. В-сканирование OS сохраняется проминенция высотой 1,7 мм.

Офтальмоскопически на левом глазу ДЗН бледно-розового цвета, контуры четкие, фовеа без изменений, кнаружи от фовеа пигментированные очаги с зонами атрофии в зоне невуса, сохраняется проминенция. Рекомендован дополнительный сеанс ТТТ OS.

21.06.2018 — 2-й сеанс ТТТ OS. Лазерные аппликации нанесены по поверхности невуса. Рекомендован повторный осмотр через 3 месяца.

19.09.2018 осмотр. Острота зрения не изменилась.

На ОСТ OS наблюдалось увеличение плотности хориоретинального рубца. Максимальная протяженность рубца 2,36 мм (рис. 3). При проведении В-сканирования отмечено уменьшение высоты проминенции до 1,54 мм.

Пациентке проводится динамическое наблюдение за состоянием сетчатки в зоне пигментного невуса хориоидеи с контролем В-сканирования и ОСТ каждые 5–6 месяцев.

16.03.2020 осмотр. Зрение правого глаза 0,05 н/к. Зрение левого глаза 0,5 с+0,5; cyl –0,5 ax 65°=0,7.

ОСТ OS: в зоне невуса сформирован атрофический хориоретинальный рубец.

В-сканирование: в наружном сегменте локальное утолщение оболочек, высота 1,41 мм.

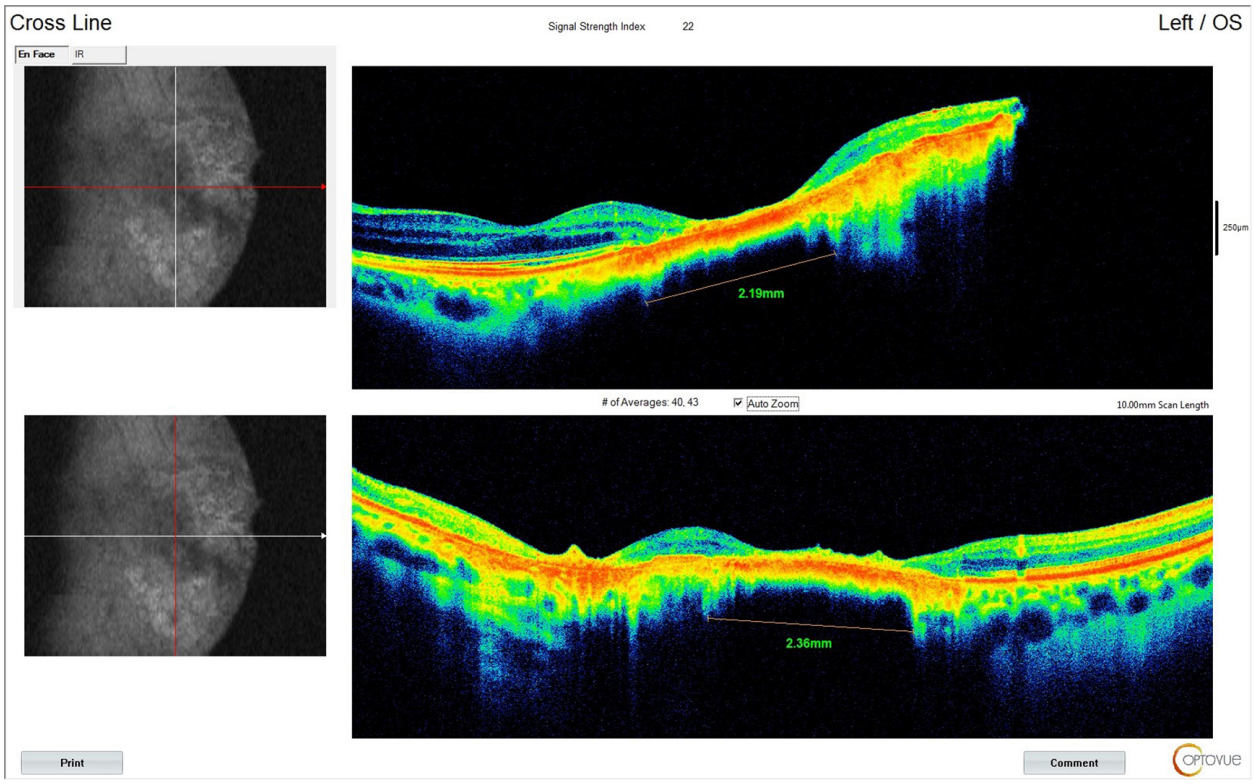

Рис. 3. Результат оптической когерентной томографии пациентки П. после проведения двух сеансов транспупиллярной термотерапии. В зоне новообразования сформирован хориоретинальный рубец протяженностью 2,36 мм

Офтальмоскопически: OS ДЗН бледно-розового цвета, контуры четкие; фовеа без изменений, кнаружи от фовеа атрофические очаги без видимой проминенции. Периферия без изменений.

Рекомендовано продолжить динамическое наблюдение состояния пациентки 1 раз в 6 месяцев с контрольным проведением ОСТ и В-сканирования, наблюдение у онколога.

Обсуждение. Учитывая экспериментальные данные и гистологические исследования безопасности инфракрасного излучения диодного лазера длиной волны 810 нм мы его применяли при различной локализации, в том числе макулярном расположении прогрессирующего невуса.

Ряд авторов трактуют прогрессирование хориоидального невуса: скопление субретинальной жидкости, появление оранжевого пигмента, геморрагий на его поверхности, появление отслойки пигментного или нейроэпителия над ним, рост новообразования как начало развития увеальной меланомы [2, 9, 11]. В большинстве случаев для лечения применяют метод ТТТ.

Согласно исследованию Л. Ф. Линника и Д. А. Магарамова, полный регресс новообразования достигнут в 23% случаев при максимальной высоте новообразования 3,5 мм и средней протяженности опухоли 8,22 мм, а морфологические исследования энуклеированных глаз показали в зоне термотерапевтического воздействия очаги некротизированной ткани глубиной до 2,2 мм [11].

По нашим данным, отсутствие проминенции при В-сканировании отмечено в 48,3% случаев; мы считаем, что большее количество пациентов с положительным результатом связано с меньшими размерами новообразования (средняя высота новообразования до лечения 1,60 (1,40; 1,84) мм и протяженность 6,41 (5,12; 7,54). Наличие более высокой остроты зрения после лечения также установлено в наших исследованиях (у 96,5% случаев острота зрения не изменилась, у авторов — в 65% случаев). Это связано с локализацией патологического процесса. В наших клинических наблюдениях только у 6,9% очаг располагался в макулярной зоне, что привело к снижению остроты зрения после лечения в связи с увеличением отслойки нейроэпителия.

Проведенный клинический анализ показал убедительные положительные результаты лечения пациентов с прогрессирующим невусом.

Заключение. Опыт применения лазерной установки IRIS MEDICAL IQ 810 “IRIDEX” в режиме LONGPULSE для выполнения транспупиллярной термотерапии по данным Тамбовского филиала ФГАУ «НМИЦ “МНТК ‘Микрохирургия глаза’ им. акад. С. Н. Фёдорова”» Минздрава России показал высокую эффективность при различной локализации прогрессирующего невуса хориоидеи. Данная методика является безопасной, хорошо переносится пациентами и позволяет в большинстве случаев сохранить исходную остроту зрения с минимальным количеством осложнений.

Конфликт интересов не заявляется.

References (Литература)

1. Shilds DzhA, Shilds KL. Intraocular tumors: Atlas and reference guide. Moscow: Izdatel’stvo Panfilova, 2018; 608 p. Russian (Шилдс Дж. А., Шилдс К. Л. Внутриглазные опухоли: атлас и справочник. М.: Изд-во Панфилова, 2018; 608 с.).

2. Magaramov DA, Yarovoy AA, Solomin VA. Optimization of diagnosis and laser methods of treatment of chorioretinal neoplasms. Modern technologies in ophthalmology 2016; (3): 111–5. Russian (Магарамов Д. А., Яровой А. А., Соломин В. А. Оптимизация методов диагностики и лазерных методов лечения хориоретинальных новообразований. Современные технологии в офтальмологии 2016; (3): 111-5).

3. Shields CL, Furuta M, Mashayekhi A, et al. Clinical spectrum of choroidal nevi based on age at presentation in 3422 consecutive eyes. Ophthalmology 2008; 115 (3): 546–52.

4. Shields CL, Shields JA, Kiratli H, et al. Risk factors for metastasis of small choroidal melanocytic lesions. Ophthalmology 1995; (102): 1351–61.

5. Singh AD, Kalyani P, Topham A. Estimating the risk of malignant transformation of a choroidal nevus. Ophthalmology 2005; (112): 1784–9.

6. Naumann GO, Hellner K, Naumann LR. Pigmented nevi of the choroid. Clinical study of secondary changes in the overlying tissue. Trans Am Acad Ophthalmol Otolaryngol 1971; (75): 110–23.

7. Zaldivar RA, Aaberg TM, Sternberg P, et al. Clinicopathologic findings in choroidal melanomas after failed transpupillary thermotherapy. American Journal of Ophthalmology 2003; 135 (5): 657–63.

8. Magaramov DA, Yarovoy AA, Loginov RA, Solomin VA. Remote results of laser treatment of choroidal hemangioma. Modern technologies in ophthalmology 2017; (1): 176–8. Russian (Магарамов Д.А., Яровой А.А., Логинов Р.А., Соломин В.А. Отдаленные результаты лазерных методов лечения гемангиомы хориоидеи. Современные технологии в офтальмологии 2017; (1): 176–8).

9. Shields CL, Furuta M, Berman EL, et al. Choroidal nevus transformation into melanoma: analysis of 2514 consecutive cases. Arch Ophthalmol 2009; 127 (8): 981–7.

10. Oosterhuis JA, Journée-de Korver HG, Keunen JE. Transpupillary thermotherapy: results in 50 patients with choroidal melanoma. Arch Ophthalmol 1998; 116 (2): 157–62.

11. Linnik LF, Magaramov DA. A 3-year experience of using transpupillary diodlaser thermotherapy as an independent method of treating uveal melanoma. Ophthalmosurgery 2003; (4): 17–24. Russian (Линник Л.Ф., Магарамов Д.А. Трехлетний опыт использования транспупиллярной диодлазерной термотерапии как самостоятельного метода лечения увеальных меланом. Офтальмохирургия 2003; (4): 17–24).

УДК 617.735 Обзор

ПАТОМОРФОЛОГИЯ СУБМАКУЛЯРНОГО КРОВОИЗЛИЯНИЯ (ОБЗОР)

Р.Р. Файзрахманов *— ФГБУ «Национальный медико-хирургический Центр им. Н.И. Пирогова» Минздрава России, заведующий Центром офтальмологии; Институт усовершенствования врачей ФГБУ «Национальный медико-хирургический Центр им. Н.И. Пирогова» Минздрава России, профессор кафедры глазных болезней, доктор медицинских наук;* ***М.М. Шишкин*** *— Институт усовершенствования врачей ФГБУ «Национальный медико-хирургический Центр им. Н.И. Пирогова» Минздрава России, заведующий кафедрой глазных болезней, профессор, доктор медицинских наук;* ***Э.Д. Босов*** *— Институт усовершенствования врачей ФГБУ «Национальный медико-хирургический Центр им. Н.И. Пирогова» Минздрава России, ординатор кафедры глазных болезней;* ***А.В. Суханова*** *— Институт усовершенствования врачей ФГБУ «Национальный медико-хирургический Центр им. Н.И. Пирогова» Минздрава России, аспирант кафедры глазных болезней;* ***А.В. Миронов*** *— Фонд содействия развитию передовых медицинских технологий им. Святослава Федорова, врач-офтальмолог, кандидат медицинских наук.*

PATHOMORPHOLOGY OF SUBMACULAR HEMORRHAGE (REVIEW)

R.R. Fayzrakhmanov *— N.I. Pirogov National Medical Surgical Center, Head of Center of Ophthalmology; Institute of Advanced Training of Physicians N.I. Pirogov National Medical Surgical Center, Professor of Department of Eye Diseases, DSc;* ***M.M. Shishkin*** *— Institute of Advanced Training of Physicians N.I. Pirogov National Medical Surgical Center, Head of Department of Eye Diseases, Professor, DSc;* ***E.D. Bosov*** *— Institute of Advanced Training of Physicians N.I. Pirogov National Medical Surgical Center, Resident of Department of Eye Diseases;* ***A.V. Sukhanova*** *— Institute of Advanced Training of Physicians N.I. Pirogov National Medical Surgical Center, Post-graduate Student of Department of Eye Diseases;* ***A.V. Mironov*** *— S. Fyodorov Foundation to Promote the Development of Advanced Medical Technology, Ophthalmologist, PhD.*

Дата поступления — 10.12.2020 г. Дата принятия в печать — 25.02.2021 г.

Файзрахманов Р.Р., Шишкин М.М., Босов Э.Д., Суханова А.В., Миронов А.В. **Патоморфология субмакулярного кровоизлияния (обзор). Саратовский научно-медицинский журнал 2021; 17 (1): 28–32.**

Субмакулярное кровоизлияние является серьезным осложнением различных заболеваний глаз, приводящим к стойкой и нередко необратимой потере зрения. Одной из основных причин данной патологии является возрастная макулярная дегенерация (ВМД). Сформировавшееся кровоизлияние оказывает выраженные деструктивные изменения в фоторецепторном и наружном ядерном слоях сетчатки. Патоморфологические нарушения опосредованы комплексным влиянием нейротоксических продуктов распада крови, тракционного воздействия фибриновых нитей, а также блокирование метаболических процессов между ретинальным пигментным эпителием и вышележащими слоями сетчатки. Обзор литературы проведен с использованием поисковых систем PubMed, Embase, Cochrane Library, выполнен анализ источников литературы по заданной теме, опубликованных с 1959 по 2020 г. С целью изучения морфологических изменений сетчатки после остро возникшего субмакулярного кровоизлияния требуется соблюдение принципа мультимодальной визуализации, позволяющей установить прогностические критерии восстановления зрительных функций, а также способствующей выбору тактики хирургического лечения. Данная проблема мало изучена и требует проведения дополнительных клинических исследований.

Ключевые слова: субмакулярное кровоизлияние, возрастная макулярная дегенерация, геморрагическая отслойка сетчатки.

Fayzrakhmanov RR, Shishkin MM, Bosov ED, Sukhanova AV, Mironov AV. **Pathomorphology of submacular hemorrhage (review). Saratov Journal of Medical Scientific Research 2021; 17 (1): 28–32.**

Submacular hemorrhage is a serious complication of various eye diseases, leading to persistent and often irreversible loss of vision. Age-related macular degeneration (AMD) is one of the main causes of this pathology. The formed hemorrhage has pronounced destructive changes in the photoreceptor and inner nuclear layers of the retina. Pathomorphological disorders are mediated by the complex effect of neurotoxic blood breakdown products, traction effects of fibrin filaments, and blocking of metabolic processes between the retinal pigment epithelium and the overlying layers of the retina. The literature review was carried out using the search engines PubMed, Embase, Cochrane Library, the analysis of literature sources on a given topic, published from 1959 to 2020, was completed. The authors concluded

that the study of morphological changes in the retina after acute submacular hemorrhage requires compliance with the principle of multimodal imaging, which makes it possible to establish prognostic criteria for the restoration of visual functions, as well as to facilitate the choice of surgical treatment tactics. This problem is poorly understood and requires additional clinical studies.

Keywords: submacular hemorrhage, age-related macular degeneration, hemorrhagic retinal detachment.

Введение. Субмакулярное кровоизлияние — остро возникающая патология, характеризующаяся скоплением крови, локализованной в макулярной области между пигментным эпителием сетчатки (ПЭС) и нейросенсорной частью сетчатки [1]. В большинстве случаев данное состояние ассоциировано с микрососудистыми поражениями сетчатки и хориоидеи [2]. Основными причинами развития кровоизлияний являются неоваскулярная ВМД и полипоидная хориоидальная васкулопатия [3, 4]. Сформировавшаяся геморрагическая отслойка сетчатки как проявление осложненной формы ВМД часто несет резкое и необратимое снижение зрения [5]. К 2020 г. количество заболевших ВМД оценивается в 200 миллионов человек по всему миру, а к 2040 г. эта цифра может достигнуть 300 миллионов [6]. Несомненно, высокая распространенность данной патологии несет серьезные социальные и экономические потери для развитых стран. По данным проведенных исследований, лица с ВМД испытывают значительное снижение качества жизни и повышенный стресс, связанный с выполнением повседневных бытовых обязанностей по сравнению с людьми той же возрастной группы, но без наличия данной нозологии [7, 8]. Ключевым фактором, определяющим прогрессивный рост этого числа, является возраст. По данным K. Gehrs и соавт., в развитых странах у лиц старше 60 лет, ВМД является главной причиной слепоты и снижения зрения [9]. При оценке распространенности среди различных возрастных групп поздние стадии макулярной дегенерации наблюдались у 0,2% исследуемых в возрасте 55–64 лет и 13,1% среди лиц, старше 85 лет [10].

Патофизиологические особенности. Субретинальные кровоизлияния могут происходить из двух источников — хориоидеи или сосудов сетчатки [1, 2]. В случае с ВМД хориоидальная неоваскулярная мембрана (ХНВ) прорастает через мембрану Бруха и ПЭС в субретинальное пространство [2, 11]. Особенностью капиллярной сети ХНВ является ее фенестрированность. В отличие от сосудов гематоретинального барьера, они способны инициировать перифокальную экссудацию. Однако размеры каналов в их стенках недостаточны для выхода эритроцитов из просвета сосудов [1]. Стоит учесть влияние эндотелиального фактора роста сосудов (vascular endothelial growth factor — VEGF), способствующего гиперфильтрации и экстравазальному выходу более крупных молекул из полости капилляров неоваскулярной сети [12, 13]. Важно отметить, что ряд особенностей обусловливает рост ХНВ в макулярной области при ВМД [14]. К ним относится наиболее частая дегенерации ПЭС и локализация друз в этой зоне [15]. Вместе с утолщением мембраны Бруха это создает метаболический барьер между сетчаткой, ПЭС и хориокапиллярами [16]. Чрезмерная экспрессия VEGF-фактора, развивающаяся на фоне ишемии и снижение продукции фактора пигментного эпителия приводят к активному росту ХНВ [17, 18].

Ответственный автор — Босов Эдуард Дмитриевич
Тел.: +7 (977) 9932455
E-mail: Bosov007@gmail.com

Токсическое действие железа. Несомненно, что выраженные деструктивные изменения сетчатки обусловлены комплексом причин. С 1978 A. Koshibu опубликовал три последовательные работы, в которых в эксперименте у крыс продемонстрировал результат токсического влияния продуктов метаболизма крови при геморрагической отслойке сетчатки [19–21]. Авторы работали с препаратами крови, разбавленными физиологическим раствором. Мигрирующие в этот очаг макрофаги участвовали в захвате эритроцитов, а затем подвергались дегенерации и фагоцитировались ПЭС и мюллеровскими клетками. Образовавшийся в результате метаболических процессов ферритин, оказывает деструктивное влияние на фоторецепторы и ПЭС [22]. Лизирование сгустка происходило в сроки с 21-го по 60-й день с формированием желто-коричневого участка, хорошо визуализирующегося при офтальмоскопии [20, 21]. Эта зона соответствует атрофическим изменениям сетчатки с формированием фиброзной рубцовой ткани [23]. Авторы связали выраженные деструктивные изменения сетчатки с возможной токсичностью железа, опираясь на более ранние исследования о его отравляющем влиянии [24, 25]. H. Glatt и R. Machemer сделали вывод, что гистологическая картина при воздействии гемоглобина, выделяющегося из цельной крови, аналогична изменениям при ВМД [16].

Барьерные ограничения между сетчаткой и ПЭС. Метаболические процессы в сетчатке обеспечиваются ПЭС за счет плотной гистобиохимической связи фоторецепторов и пигментных клеток [16]. В свою очередь, организовавшееся субретинальное кровоизлияние становится барьером для всех обменных процессов, со значимым деструктивным эффектом на фоторецепторы. В 1982 г. H. Glatt и R. Machemer поставили эксперимент по введению аутологичной крови под нейроэпителий кролику и кошке. Уже через 1 час при микроскопии определялись эритроциты, лейкоциты и фибрин, а также минимальные изменения в наружных сегментах фоторецепторов, связанные с их отеком. На 1-е сутки после сформированной геморрагической отслойки происходило обширное образование нитей фибрина, тракционный отрыв фоторецепторов, частично фагоцитируемых макрофагами, а также необратимая деструкция наружного ядерного слоя. При этом также присутствовали признаки частичного отека внутреннего ядерного слоя в бессосудистых участках. Появление гемосидерин содержащих макрофагов отмечалось только на 7-е сутки. По мнению авторов, данный фактор не отменяет возможно более раннего начала его токсического воздействия. Самые значимые деструктивные изменения наблюдались в период с 7-х по 14-е сутки. На этом этапе отмечалась потеря фоторецепторов и значимый кариолизис наружного ядерного слоя. Все патоморфологические изменения были значительно выражены в зонах с более высокой отслойкой сетчатки. Полный лизис сгустка произошел через четыре недели. По мнению авторов, цельная кровь проявляет выраженные барьерные свойства для движения водорастворимых веществ, образуя более плотную субстанцию, в от-

личие от гепаринизированной крови. Такой сгусток также обладает сократительной способностью, приводящей к натяжению и отрыву фоторецепторных клеток. Их исследование подтвердило морфологические изменения с повреждением фоторецепторов и кариолизиса клеток первого нейрона, с сохранением целостности внутреннего ядерного слоя. По заключению авторов, барьерное воздействие на метаболизм сетчатки оказывает более разрушительное действие по сравнению с другими механизмами повреждения. В контрольной группе исследования с субретинальной инъекцией силиконового масла наблюдалось повреждение сетчатки без наличия гематотоксических и тракционных компонентов [16].

Механическое повреждение фоторецепторов. По данным C.A. Toth и соавт., при гистологическом исследовании во всех случаях субретинального кровоизлияния отмечается плотная фиксация фибрина с наружными сегментами фоторецепторов. Авторами в 1991 г. проведено экспериментальное исследование на кошках, в котором с помощью микропипетки, наполненной аутологичной кровью, искусственно создавалась геморрагическая отслойка между нейросенсорной частью сетчатки и ПЭС. В 70% случаев уже через час после формирования кровоизлияния образовавшиеся нити оказывали локальное натяжение, приводящее к механическому повреждению сетчатки, за счет отрыва наружного и внутреннего сегментов фоторецептора от вышележащих слоев. Данный механизм обеспечивался плотной механической фиксацией фибриновых тяжей к наружным сегментам фоторецепторов по типу интердигитации, которая наблюдалась уже через 25 минут от формирования геморрагической отслойки. К 1-му часу эритроциты были расположены центрально, окруженные сывороточным кольцом, содержащим фибрин, лейкоциты и тромбоциты. На 1-й день происходило гравитационное разделение эритроцитов, стремящихся в нижние отделы, и сыворотки, содержащей наибольшее количество фибрина. Над сформировавшимися зонами отрыва фоторецепторов наблюдалась нейтрофильная реакция. На 7-е сутки было отмечено появление фиброцитарных клеток, а также начало патогистологических изменений клеток ПЭС. На 14-й день произошла обширная деструкция внешних слоев сетчатки, включающая атрофию и дезорганизацию клеток наружного ядерного слоя. Участок ПЭС, располагающийся непосредственно на всем протяжении образовавшегося сгустка, демонстрировал сливающиеся вакуоли, дезорганизацию цитоплазмы и редупликацию, которая была более заметной в центре, где она была связана с вышележащими фиброцитарными клетками. Таким образом, авторы показали, что основное участие в повреждающем действии на сетчатку играл фибрин и воспалительные клетки на границе со сгустком, нежели просто присутствие эритроцитов. Важно отметить, что над участками с элиминированной сывороткой, над плотно осевшими эритроцитами, наблюдались наименьшие морфологические изменения фоторецепторов. По мнению C.A. Toth и соавт., это доказывает, что образование фибриновых тяжей и участие воспалительных элементов вызывает значительную деструкцию в сравнении с плотно организовавшимися форменными элементами крови в качестве метаболического барьера. Важность их эксперимента также заключалась в оценке результатов, полученных при индуцировании кровоизлияния в условиях предварительного введения тканевого активатора плазминогена. Фибринолитическое действие оказывалось до начала образования сгустка. При микроскопии в этих материалах отсутствовали плотные прикрепления фибриновых нитей к фоторецепторам, а следовательно, не наблюдалось и их дальнейшее механическое повреждение [26, 27].

Клинико-диагностические особенности. Чаще всего пациенты отмечают формирование метаморфопсии, снижение центрального зрения, выпадение центрального поля зрения [28]. Развитие центральной скотомы является вероятным признаком и встречается в 90% случаев развившегося кровоизлияния, что служит поводом для экстренного обращения за высокотехнологичной медицинской помощью [29]. По данным исследований, время от начала образовавшейся геморрагии до первичного обращения составляет от 24 часов до 10 месяцев. Значительный разброс таких показателей объясняется степенью обширности и толщины кровоизлияния, а длительное отсутствие клинических проявлений, возможно, связано с компенсаторным влиянием высокого зрения парного глаза [29]. В представленных ранее работах отмечено, что ВМД была впервые выявлена только после развития субретинального кровоизлияния [30]. Таким образом, развитие и прогрессирование ВМД иногда остается незамеченным не только для пациента, но и для врача-офтальмолога. Диагностирование изменений сетчатки, ассоциированных с макулярной дегенерацией, возможно только при первых клинических проявлениях на уже далеко зашедших стадиях, включая формирование неоваскуляризации.

Зрительные функции. S.R. Bennett и соавт. ретроспективно рассмотрели 29 случаев с геморрагической отслойкой сетчатки и оценили степень восстановления остроты зрения, измеренной по системе Снеллена, в среднем на протяжении трех лет. У пациентов с ВМД не произошло улучшений с конечным средним значением 20/1700 (N = 12), в отличие от групп, в которых кровоизлияние произошло без сопутствующей ВМД или на фоне разрыва комплекса мембрана Бруха/ПЭС, с финальным результатом 20/200 (N = 17) и 20/35 (N = 3) соответственно [31]. В работе R.L. Avery и соавт. сообщается о 41 случае с неоваскулярной ВМД. В большинстве глаз произошло значительное снижение остроты зрения: на протяжении трех лет в 16 случаях на 3,5 строчки по таблицам Снеллена, а в 44% — на 6 строчек и более. Через 36 месяцев от начала исследования только в 21% случаев наблюдалось улучшение на 3 строчки и более [32]. Во всех указанных работах степень восстановления зрительных функций напрямую коррелирует с толщиной и площадью геморрагической отслойки сетчатки. Таким образом, пациенты с развившимся субмакулярным кровоизлиянием на фоне неоваскулярной ВМД имеют неблагоприятный прогноз относительно восстановления зрительных функций.

Офтальмоскопия. При осмотре глазного дна чаще всего визуализируются довольно крупные очаги ярко-красного цвета, имеющие относительно четкие границы, что характерно для локализации гема между ПЭС и нейроэпителием сетчатки [33]. В случаях со значительной высотой кровоизлияние может приобретать зеленоватый оттенок. Эти признаки могут сочетаться со скоплением крови также и под ПЭС, имеющим вид более темных и резко очерченных проминирующих участков [33]. Распространенность кровоизлияния классифицируется в зависимости от его площади: от 1 до 4 диаметров диска зрительного не-

рва — малые; от 4 диаметров диска зрительного нерва до границы височных сосудистых аркад — средние; выходящие за пределы аркад — массивные [34, 35]. Возможный прорыв крови в стекловидное тело может демонстрировать признаки частичного или тотального гемофтальма [36, 37]. В период резорбции кровяного сгустка характерно формирование желто-коричневых очагов на месте кровоизлияния в результате его дегемоглобинизации [1, 38].

Флюоресцентная ангиография. Этот метод исследования является вспомогательным для определения роста неоваскулярной мембраны, что является ключевым в определении пусковых механизмов развития кровоизлияния [39]. При этом наличие гема в острой фазе создает труднопреодолимую для света мембрану, ограничивающую визуализацию ПЭС и хориоидеи [28]. По данным работ, представленных на эту тему, в 61,6% случаев неоваскуляризация полностью скрыта под субретинальным кровоизлиянием [29]. Можно предположить, что информативность представляют только случаи, при которых новообразованные сосуды прикрыты тонким сгустком крови или их рост распространяется за его пределы.

Индоцианиновая ангиография (ИАГ). Данная методика, в отличие от ФАГ, благодаря физическим свойствам позволяет визуализировать ХНВ, расположенную под слоем крови [40]. Используемый диапазон волн инфракрасного света способен проникать через ПЭС и сосудистую оболочку и при этом меньше поглощается гемоглобином. ИАГ позволяет обнаружить признаки ХНВ в 100% случаев, а в 60% — выявить целиком [41]. В своем исследовании M. Kramer и соавт. при ИАГ отметили свечение в 27 случаях (90%), которые демонстрируют определенные паттерны: «узловая» гиперфлюоресценция — у 12 (40%); «географическая» гиперфлюоресценция — у 7 (23,3%) и их сочетание — у 8 (26,6%) [42]. В случаях классической ХНВ, ФАГ и ИАГ показали практически идентичные зоны флюоресценции, однако на ФАГ в значительной степени выражены признаки скрытой неоваскуляризации. Ключевым критерием преимущества ИАГ служила потенциально возможная лазерная терапия в 66,6% против 16,6% при ФАГ [42].

Оптическая когерентная томография (ОКТ). В своей работе J.H. Kim и соавт. оценили влияние субмакулярного кровоизлияния в результате формирования неоваскуляризации *in vivo*. Исследование проводилось у пациентов с полипоидной хориоидальной васкулопатией, что позволило исключить фактор возрастных изменений наружных слоев сетчатки при ВМД и получить более объективные данные о морфологических изменениях под воздействием компонентов крови. Вместе с тем во многих случаях J.H. Kim с соавт. отметили нарушение зоны сочленения наружных и внутренних сегментов фоторецепторов (inner and outer segments of the photoreceptor — IS/OS) [43]. С их точки зрения, это приводит к ошибочным результатам при оценке толщины наружных слоев. Таким образом, в этом исследовании толщина наружного ядерного (outer nuclear layer — ONL) и фоторецепторного слоев (photoreceptor layer — PRL) рассматривалась как единая зона, вне зависимости от целостности IS/OS. При проведении исследования выполнялось сравнение полученных морфологических данных патологического участка и аналогичной зоны здорового глаза, расположенной на 500 мкм дистальнее от края кровоизлияния. Предварительно сопоставлялись неповрежденные сегменты. ОКТ-диагностика проводилась в период 5,5±2,8 месяца от момента постановки диагноза. Отмечалось уменьшение толщины наружного плексиформного слоя и комплекса наружного ядерного слоя и фоторецепторов в пораженной области в сравнении с парным глазом (P=0,019 и P<0,001 соответственно) [3]. N. Ueda-Arakawa и соавт. по результатам своего исследования заключили, что зона IS/OS и наружная пограничная мембрана (external limiting membrane — ELM) является ключевым фактором в прогнозе восстановления зрительных функций. Они включили 31 глаз с субмакулярным кровоизлиянием, 10 из которых произошли вторично по отношению к ВМД, и 21 — полипоидной хориоидальной васкулопатии. В результате зона IS/OS была частично сохранена в 12 глазах и полностью утрачена в 16 [44]. Согласно теории Marmor [45], наружная пограничная мембрана, сохраняющая свою целостность даже при высокой отслойке, может являться анатомическим барьером на пути крови к вышележащим отделам. Однако в случаях значительного повреждения ELM и IS/OS не способны к полной репарации [44]. Они также отметили прямую корреляцию между наличием фиброзной ткани после резорбции сгустка и низкими зрительными функциями, отмеченную в более ранних работах. Стоит указать, что ОКТ позволяет идентифицировать деструктивные изменения в ПЭС при ХНВ. Степень повреждения клеток ПЭС находится в прямой зависимости с остротой зрения [46, 47]. Согласно сказанному, ОКТ является необходимым диагностическим методом, позволяющим достоверно подтвердить развитие субретинального кровоизлияния на фоне неоваскулярной ВМД. Важность данного этапа определяется задачей исключения пациентов с пролиферативной диабетической ретинопатией, окклюзией вен сетчатки, регматогенной отслойкой сетчатки и другими офтальмологическими патологиями. Данные ОКТ позволяют объективно оценить толщину и локализацию кровоизлияния по отношению к слоям сетчатки. Гем является гипорефлективным веществом с переменной плотностью, создающим тень на глубжележащие отделы. Следовательно, наиболее достоверные данные о влиянии геморрагической отслойки на наружные слои сетчатки возможно получить только в период его резорбции.

Заключение. Таким образом, все особенности патоморфологических изменений сетчатки при субретинальном кровоизлиянии на фоне неоваскулярной ВМД определяют минимальные сроки начала лечения. Необратимые изменения фоторецепторов и наружного ядерного слоя опосредованы комплексным влиянием нейротоксических продуктов распада крови, тракционного воздействия фибриновых нитей, а также созданием барьера на пути метаболических процессов между ретинальным пигментным эпителием и слоями сетчатки. Несомненно, альтерация отделов, участвующих в фотохимических процессах, губительным образом отражается на зрительных функциях. Однако окончательно не сформулированы прогностические критерии по восстановлению зрения после субмакулярного кровоизлияния. Применение принципа мультимодальной визуализации является ключевым с точки зрения изучения репаративных способностей сетчатки и результатов хирургического лечения. Необходимость объективизации в установлении зависимости между потерей зрительных функций и морфологическими изменениями требует внедрения дополнительных методов обследования.

Конфликт интересов не заявляется. Поисково-аналитическая работа проведена на личные средства авторского коллектива.

References (Литература)

1. Hochman MA, Seery CM, Zarbin MA. Pathophysiology and management of subretinal hemorrhage. Surv Ophthalmol 1997; (42): 195–213.
2. Bopp S. Subretinal hemorrhage. Natural course and staging. Ophthalmologe 2012; 109 (7): 635–43.
3. Kim JH, Chang YS, Kim JW, Kim CG. Characteristics of submacular hemorrhages in age-related macular degeneration. Optom Vis Sci 2017; (94): 556–63.
4. Wilkins CS, Mehta N, Wu CY, et al. Outcomes of pars plana vitrectomy with subretinal tissue plasminogen activator injection and pneumatic displacement of fovea-involving submacular haemorrhage. BMJ Open Ophthalmol 2020; 5 (1): e000394.
5. Steel DH, Sandhu SS. Submacular hemorrhages associated with neovascular age-related macular degeneration. Br J Ophthalmol 2011; (95): 1051–7.
6. Wong WL, Su X, Li X, et al. Global prevalence of age-related macular degeneration and disease burden projection for 2020 and 2040: a systematic review and meta-analysis. Lancet Glob Health 2014; 2 (2): e106–16.
7. Brody BL, Gamst AC, Williams RA, et al. Depression, visual acuity, comorbidity, and disability associated with age-related macular degeneration. Ophthalmology 2001; (108): 1893–901.
8. Gopinath B, Liew G, Burlutsky G, Mitchell P. Age-related macular degeneration and 5-year incidence of impaired activities of daily living. Maturitas 2014; (77): 263–6.
9. Gehrs K, Anderson D, Johnson L, Hageman G. Age-related macular degeneration-emerging pathogenetic and therapeutic concepts. Ann Med 2006; (38): 450–71.
10. Smith W, Assink J, Klein R, et al. Risk factors for age-related macular degeneration: pooled findings from three continents. Ophthalmology 2001; (108): 697–704.
11. Green WR, Enger C. Age-related macular degeneration histopathologic studies: The 1992 Lorenz E. Zimmerman lecture. Ophthalmology 1993; (100): 1519–35.
12. Dvorak HF, Brown LF, Detmar M, et al. Vascular permeability factor/vascular endothelial growth factor, microvascular hyperpermeability, and angiogenesis. Am J Pathol 1995; (146): 1029–39.
13. Kohn S, Nagy JA, Dvorak HF, et al. Pathways of macromolecular tracer transport across venules and small veins. Structural basis for the hyperpermeability of tumor blood vessels. Lab Invest 1992; (67): 596–607.
14. Berkow JW. Subretinal neovascularization in senile macular degeneration. Am J Ophthalmol 1984; (97): 143–7.
15. Young RW. Pathophysiology of age-related macular degeneration. Surv Ophthalmol 1987; (31): 291–306.
16. Glatt H, Machemer R. Experimental Subretinal Hemorrhage in Rabbits. American Journal of Ophthalmology 1982; 94 (6): 762–73.
17. Kwak N, Okamoto N, Wood JM, Campochiaro PA. VEGF is major stimulator in model of choroidal neovascularization. Invest. Ophthalmol Vis Sci 2000; (41): 3158–64.
18. Ohno-Matsui K. Molecular mechanism for choroidal neovascularization in age-related macular degeneration. Nippon Ganka Gakkai Zasshi 2003; 107 (11): 657–73.
19. Koshibu A. Ultrastructural studies on absorption of experimentally produced subretinal hemorrhage. I. Erythrophagocytosis at the early stage. Nippon Ganka Gakkai Zasshi 1978; (82): 428.
20. Koshibu A. Ultrastructural studies on absorption of experimentally produced subretinal hemorrhage. II. Autolysis of macrophages and disappearance of erythrocytes from the subretinal space at the late stage. Nippon Ganka Gakkai Zasshi 1978; (82): 471.
21. Koshibu A. Ultrastructural studies on absorption of experimentally produced subretinal hemorrhage. III. Absorption of erythrocyte breakdown products and retinal hemosiderosis at the late stage. Nippon Ganka Gakkai Zasshi 1979; (83): 386.
22. Johnson MW, Olsen KR, Hernandez E. Tissue plasminogen activator treatment of experimental subretinal hemorrhage. Retina 1991; (11): 250–8.
23. Wolter JR, Till GO. Multinucleated giant cells on Bruch's membrane late in recurrent retinal and subretinal hemorrhaging. Ophthalmologica 1989; (199): 53–9.
24. Cibis PA, Yamashita T. Experimental aspects of ocular siderosis and hemosiderosis. Am J Ophthalmol 1959; 8 (5) Pt^{2}: 465–80.
25. Regnault FR. Vitreous hemorrhage. An experimental study. III. Experimental degeneration of the rabbit retina induced by hemoglobin injection into the vitreous. Arch Ophthalmol 1970; (83): 470.
26. Toth CA, Morse LS, Hjelmeland LM, Landers MB. Fibrin directs early retinal damage after experimental subretinal hemorrhage. Arch Ophthalmol 1991; (109): 723–9.
27. Toth CA, Benner JD, Hjelmeland LM, et al. Ultramicrosurgical removal of subretinal hemorrhage in cats. Am J Ophthalmol 1992; (113): 175–82.
28. Schmidt-Erfurth U, Waldstein SM. A paradigm shift in imaging biomarkers in neovascular age-related macular degeneration. Prog Retinal Eye Res 2016; (50): 1–24.
29. Scupola A, Coscas G, Soubrane G, Balestrazzi E. Natural history of macular subretinal hemorrhage in age-related macular degeneration. Ophthalmologica 1999; (213): 9–102.
30. Papavasileiou E, Steel DH, Liazos E, et al. Intravitreal tissue plasminogen activator, perfluoropropane (c^{3}f8), and ranibizumab or photodynamic therapy for submacular hemorrhage secondary to wet age-related macular degeneration. Retina 2013; (33): 846e53.
31. Bennett SR, Blodi CF, Folk JC. Factors prognostic of visual outcome in patients with subretinal hemorrhage involving the fovea. Am J Ophthalmol 1990; (109): 33–7.
32. Avery RL, Fekrat S, Hawkins BS, et al. Natural history of sub fovea1 hemorrhage in age-related macular degeneration. Retina 1996; (16): 183–9.
33. Stanescu-Segall D, Balta F, Jackson TL. Submacular hemorrhage in neovascular age-related macular degeneration: A synthesis of the literature. Surv Ophthalmol 2016; 61 (1): 18–32.
34. Fine HF, Iranmanesh R, Del Priore LV, et al. Surgical outcomes after massive subretinal hemorrhage secondary to age-related macular degeneration. Retina 2010; (30): 1588e94.
35. Sacu S, Stifter E, Vecsei-Marlovits PV, et al. Management of extensive subfoveal haemorrhage secondary to neovascular age-related macular degeneration. Eye (Lond) 2009; (23): 1404e10.
36. Jung JH, Lee JK, Lee JE, Oum BS. Results of vitrectomy for breakthrough vitreous hemorrhage associated with age-related macular degeneration and polypoidal choroidal vasculopathy. Retina 2010; (30): 865–73.
37. Hasegawa T, Otani A, Sasahara M, et al. Prognostic factors of vitreous hemorrhage secondary to exudative age-related macular degeneration. Am J Ophthalmol 2010; (149): 322–9. e1.
38. Altaweel MM, Daniel E, Martin DF, et al. Comparison of Age-related Macular Degeneration Treatments Trials CATT Research Group. Outcomes of eyes with lesions composed of >50% blood in the Comparison of Age-related Macular Degeneration Treatments Trials (CATT). Ophthalmology 2015; 122 (2): 391–8. e5.
39. Karagiannis D, Chatziralli I, Kaprinis K, et al. Location of submacular hemorrhage as a predictor of visual outcome after intravitreal ranibizumab for age-related macular degeneration. Clin Interv Aging 2017; 12 (3): 1829–33.
40. Kuroda Y, Yamashiro K, Miyake M, et al. Factors associated with recurrence of age-related macular degeneration after Anti-Vascular Endothelial Growth Factor Treatment: a retrospective cohort study. Ophthalmology 2015; 122 (11): 2303–10.
41. Reichel E, Duker JS, Puliafito CA. Indocyanine green angiography and choroidal neovascularization obscured by hemorrhage. Ophthalmology 1995; (102): 1871–6.
42. Kramer M, Mimouni K, Priel E, et al. Comparison of fluorescein angiography and indocyanine green angiography for imaging of choroidal neovascularization in hemorrhagic age-related macular degeneration. Am J Ophthalmol 2000; 129 (4): 495–500.
43. Kim JH, Chang YS, Kim JW, et al. Prevalence of subtypes of reticular pseudodrusen in newly diagnosed exudative age-related macular degeneration and polypoidal choroidal vasculopathy in Korean patients. Retina 2015; (35): 2604–12.
44. Ueda-Arakawa N, Tsujikawa A, Yamashiro K, et al. Visual prognosis of eyes with submacular hemorrhage associated with exudative age-related macular degeneration. Japanese Journal of Ophthalmology 2012; 56 (6): 589–98.
45. Marmor MF. Mechanisms of fluid accumulation in retinal edema. Doc Ophthalmol 1999; (97): 239–49.
46. Schütze C, Wedl M, Baumann B, et al. Progression of retinal pigment epithelial atrophy in antiangiogenic therapy of neovascular age-related macular degeneration. Am J Ophthalmol 2015; (159): 1100–14.
47. Schütze C, Teleky K, Baumann B, et al. Polarisation-sensitive OCT is useful for evaluating retinal pigment epithelial lesions in patients with neovascular AMD. Br J Ophthalmol 2016; (100): 371–7.

ПЕДИАТРИЯ

УДК 616–053.32 + 615.83 Оригинальная статья

КЛИНИЧЕСКОЕ ЗНАЧЕНИЕ ИСПОЛЬЗОВАНИЯ ТРАНСКРАНИАЛЬНОЙ МАГНИТОТЕРАПИИ В КОМПЛЕКСНОЙ НЕМЕДИКАМЕНТОЗНОЙ РЕАБИЛИТАЦИИ НОВОРОЖДЕННЫХ С ПЕРИНАТАЛЬНЫМИ ПОРАЖЕНИЯМИ ЦЕНТРАЛЬНОЙ НЕРВНОЙ СИСТЕМЫ

И.А. Захаров *— ФГБОУ ВО «Саратовский ГМУ им. В.И. Разумовского» Минздрава России, ординатор кафедры госпитальной педиатрии и неонатологии;* ***О.С. Панина*** *— ФГБОУ ВО «Саратовский ГМУ им. В.И. Разумовского» Минздрава России, доцент кафедры госпитальной педиатрии и неонатологии, доцент, кандидат медицинских наук;* ***Ю.В. Черненков*** *— ФГБОУ ВО «Саратовский ГМУ им. В.И. Разумовского» Минздрава России, заведующий кафедрой госпитальной педиатрии и неонатологии, профессор, доктор медицинских наук.*

CLINICAL SIGNIFICANCE OF THE USE OF TRANSCRANIAL MAGNETIC THERAPY IN THE COMPREHENSIVE NON-DRUG REHABILITATION OF NEWBORNS WITH PERINATAL INJURY OF THE CENTRAL NERVOUS SYSTEM

I.A. Zakharov *— Saratov State Medical University n. a. V.I. Razumovsky, Resident of Department of Hospital Pediatrics and Neonalotogy;* ***O.S. Panina*** *— Saratov State Medical University n. a. V.I. Razumovsky, Associate Professor of Department of Hospital Pediatrics and Neonalotogy, PhD;* ***Yu.V. Chernenkov*** *— Saratov State Medical University n. a. V.I. Razumovsky, Head of Department of Hospital Pediatrics and Neonalotogy, Professor, DSc.*

Дата поступления — 25.01.2021 г. Дата принятия в печать — 25.02.2021 г.

Захаров И.А., Панина О.С., Черненков Ю.В. **Клиническое значение использования транскраниальной магнитотерапии в комплексной немедикаментозной реабилитации новорожденных с перинатальными поражениями центральной нервной системы. Саратовский научно-медицинский журнал 2021; 17 (1): 33–39.**

Цель: оценить эффективность использования транскраниальной магнитотерапии в комплексной немедикаментозной реабилитации новорожденных с перинатальными поражениями центральной нервной системы (ЦНС). *Материал и методы*. Обследованы 214 новорожденных детей со скорректированным возрастом более 30 недель гестации и наличием перинатального поражения ЦНС. Основная группа (*n*=79) — проводилась стандартная фармакотерапия в сочетании с комплексной немедикаментозной реабилитацией (включающей в себя методику сухой иммерсии, музыкотерапии и оролингвального массажа) в сочетании с транскраниальной магнитотерапией; группа сравнения (*n*=74) — применялась стандартная фармакотерапия в сочетании с немедикаментозной реабилитацией; группа контроля (*n*=61) — получали стандартную фармакотерапию. *Результаты*. У новорожденных основной группы синдром гипервозбудимости купировался у 60%, вегето-висцеральные нарушения — у 80%, признаки угнетения ЦНС исчезли у 67% детей, отмечалось значимое снижение индекса резистентности, уменьшение повышенного периферического сосудистого сопротивления и расширение физиологических рефлексов, в особенности группы орального автоматизма ($p<0,05$). Показатель отношения шансов нормализации рефлексов орального автоматизма к 10-му дню для основной и контрольной групп был равен 5,09 с 95% ДИ [1,8–13,8], а для основной и группы сравнения — 3,0 с 95% ДИ [1,1–8,4]. Нормализация мышечного тонуса и снижение индекса резистентности к 10-му дню в основной группе наблюдались, соответственно, в 8 и 4 раза чаще, чем в группе контроля. При этом показатель отношения шансов равен 8,2 с 95% ДИ [1,8–16,3] и 4,05 с 95% ДИ [1,06–9,3] соответственно. *Заключение*. Методики немедикаментозной реабилитации в сочетании с магнитотерапией оказывают седативный эффект, способствуют стимуляции дыхательных движений, спонтанной двигательной активности, восстановлению адекватной рефлекторной деятельности и рекомендовано для включения в терапию новорожденных с перинатальным поражением ЦНС.

Ключевые слова: новорожденный, недоношенность, перинатальные поражения, немедикаментозная реабилитация, магнитотерапия.

Zakharov IA, Panina OS, Chernenkov YuV. **Clinical significance of the use of transcranial magnetic therapy in the comprehensive non-drug rehabilitation of newborns with perinatal injury of the central nervous system. Saratov Journal of Medical Scientific Research 2021; 17 (1): 33–39.**

The aim is to assess the effectiveness of the use of transcranial magnetic therapy in the comprehensive non-drug rehabilitation of newborns with perinatal injury of the central nervous system. *Material and Methods*. The research includes 214 newborns with postconceptual age more than 30 week and perinatal injury of the central nervous system. Main group (*n*=79): children underwent standard pharmacotherapy in combination with comprehensive non-drug rehabilitation (which including dry immersion, music therapy and orolingual massage), and transcranial magnetic therapy; Comparison group (*n*=74): children underwent standard pharmacotherapy in combination with non-drug rehabilitation;

Control group (*n*=61): children received conventional pharmacotherapy. *Results*. Hyperactivity syndrome was cured in 60% of children in main group, vegetative-visceral disorders — in 80% of children, CNS repressive syndrome signs disappeared in 67% of children, a significant ($p<0.05$) decrease in the resistance index was noticed, a decrease in elevated peripheral vascular resistance and physiologic reflex extension, especially the oral reflexes group. Odds ratio of the normalization of oral reflexes group by the tenth day for the main and control groups was 5,09 with 95% CI [1.8–13.8], and for the main and the comparison group — 3.0 with 95% CI [1.1–8.4]. Normalization of muscle tone and decrease in the resistance index by the tenth day in the main group was observed, respectively, 8 and 4 times more often than in control group. Odds ratio is 8.2 with 95% CI [1.8–16.3] and 4.05 with 95% CI [1.06–9.3], respectively. *Conclusion*. Non-drug rehabilitation methods combined with magnetic therapy produces sedative effect, provides the stimulation of respiratory movements, spontaneous motor activity, the resumption of proper reflex action. Thus it is recommended to be included in perinatal CNS injury newborns therapy.

Keywords: newborn, prematurity, perinatal lesions, non-drug rehabilitation, magnetic therapy.

Введение. Основой будущего потенциала страны является здоровое население. Развитие современных технологий в медицине способствует повышению демографических показателей и выживаемости населения в целом. Однако, несмотря на это, ведущую часть (около 60%) в структуре детской инвалидизации по-прежнему занимают перинатальные заболевания ЦНС у новорожденных детей [1]. Важнейшей задачей современной перинатологии является поиск решения для снижения неонатальной смертности, заболеваемости и ранней детской инвалидности.

Перинатальное поражение ЦНС — наиболее часто встречающаяся патология, с которой приходится сталкиваться врачам различных специальностей на первом году жизни ребенка.

Основной патогенетической причиной реализации перинатального поражения ЦНС является неадекватное поступление кислорода в ткани мозга вследствие сочетания гипоксии и ишемии [2]. Данные звенья патогенеза вызывают перераспределение кровотока между органами, развитие гипоксемии и гиперкапнии, которые, в свою очередь, ведут к нарушениям сосудистой ауторегуляции, инициируют реакции нейронального повреждения, что приводит к развитию вазогенного и цитотоксического отека головного мозга, а также выбросу прокоагулянтов и формированию зон аваскуляризации в мозге. В острый период основная лечебная тактика направлена на обеспечение витальных функций организма, улучшение метаболических процессов в пострадавшем мозге, активацию сохранившихся структур и предупреждение необратимых церебральных расстройств, ведущих к неврологическому дефициту [3].

Изученные механизмы поражения головного мозга гипоксического генеза у новорожденных свидетельствует о том, что своевременное терапевтическое вмешательство может предотвратить повреждение нейрональной ткани и улучшить неврологический прогноз [4, 5]. Однако применение у новорожденных детей фармакологических средств часто небезопасно или противопоказано, при этом важны такие факторы, как гестационный возраст, морфофункциональные черты, дисфункция связи иммунной, эндокринной и нервной систем. В последние годы внимание вновь уделяется включению в комплексную терапию перинатальных поражений ЦНС физиотерапии и немедикаментозных методов реабилитации [6].

Одним из научных направлений кафедры с 2010 г. является реабилитация новорожденных, в том числе недоношенных младенцев с перинатальным поражением ЦНС. Несмотря на снижение рождаемости в Саратовской области за последние годы, частота преждевременных родов остается на достаточно высоком уровне 6–8%, при этом изменилась и структура недоношенности — увеличилось количество детей с экстремально низкой и очень низкой массой тела при рождении. Эти дети имеют ряд своих особенностей в течении неонатального периода и методики немедикаментозной реабилитации для них особенно актуальны [7–9].

Магнитотерапия — один из наиболее широко применяемых методов в физиотерапии. Бесконтактное действие бегущего импульсного магнитного поля позволяет начинать терапию сразу после рождения ребенка. Для неонатологов важны следующие свойства магнитного поля:

— проникающая способность, позволяющая воздействовать на глубинные структуры головного мозга, без термического воздействия;

— вазодилятирующее, противовоспалительное, иммуностимулирующее, седативное и нейротропное действие;

— нормализация ликвородинамики, улучшение микроциркуляции гипоталамо-гипофизарной области [10].

Изучение влияния музыки на процессы реабилитации новорожденных детей началось с 70-х гг. прошлого столетия [11]. Известно, что мгновенные реакции на виброакустическую стимуляцию начинают появляться на 24–25-й неделях беременности и последовательно нарастают к рождению. Уже при рождении ребенок может распознавать голос своих матери и отца, а также мелодии, услышанные в течение последнего триместра внутриутробной жизни. Для новорожденных чрезмерный шум коррелирует с уменьшением насыщения кислородом крови, увеличением сердечного ритма и нарушением сна. Контроль за звуковой окружающей средой может защитить сон, поддержать стабильные жизненные показатели, улучшить развитие речи и уменьшить потенциал неблагоприятного воздействия на слуховое развитие ребенка [12]. Согласно данным двойного рандомизированного контролируемого исследования, проведенного в Австрии, выявлена тенденция к улучшению формирования циклов сна и бодрствования у детей, подверженных воздействию музыки [13].

Известно, что мелотерапия (музыкотерапия) позволяет справиться с «акустическим стрессом» недоношенных детей, маскируя «стационарный шум» [14]. При преждевременных родах происходит разрыв в системе «мать–плод», которая включает в себя не только адекватное развитие органов и систем младенца, но и длительную адаптацию плода к пренатальной акустической среде [15]. Недоношенному ребенку требуется большие усилия для привыкания к новой среде обитания, несмотря на лечебно-охранительный режим (в виде кувезов с постоянной температурой, метаболической коррекции, снижения

Ответственный автор — Захаров Иван Александрович
Тел.: +7 (987) 3259749
E-mail: zak4arov.ivan@yandex.ru

светового воздействия), действие таких слуховых раздражителей как высокочастотные сигналы мониторов, шум двигателя кувеза вызывает развитие «акустического стресса» [16].

Достаточно простым немедикаментозным методом реабилитации новорожденных является сухая иммерсия, которая также используется в космической медицине для моделирования невесомости [17]. Иммерсия более близка к невесомости, чем постельный режим, при этом происходит частичная имитация внутриутробных условий [18].

Проведенные исследования у новорожденных с поражениями нервной системы, получивших курс сухой иммерсии, выявили, что после первой процедуры частота и выраженность синдромов гипервозбудимости и угнетения снизились, нормализовались показатели витальных функций: частота сердечных сокращений и дыхательных движений, пульс. Отмечено уменьшение площади кефалогематом на 73%. В периферической крови повысилась активность ферментов, участвующих в цикле трикарбоновых кислот. В ходе исследования была выявлена зависимость терапевтического эффекта от возраста, срока гестации и продолжительности иммерсии [19].

При балансировании ребенка на поверхности воды, уменьшается воздействие гравитационных сил и в организме происходят следующие улучшения: снижается деформация тканей и органов, уменьшается нагрузка на опорно-двигательный аппарат, происходит снижение гидростатического давления крови, перераспределение жидкости, изменяется чувствительность. Так как происходит перераспределение жидкости организма, увеличивается объем выделяемой жидкости из организма [20].

Цель исследования — оценить эффективность использования транскраниальной магнитотерапии в комплексной немедикаментозной реабилитации новорожденных с перинатальными поражениями центральной нервной системы.

Материал и методы. В исследование было включено 214 новорожденных детей, родившихся в 2019 г. Проведен ретроспективный анализ обменных карт беременных, дети которых были включены в исследование, истории ведения родов (ф. 096у), истории развития новорожденных (ф. 097у).

Критерием включения в исследование являлось наличие перинатального поражением ЦНС и скорректированный возраст более 30 недель гестации.

Критериями невключения в исследование являлись потребность в интенсивной терапии, в том числе инвазивная и неинвазивная дыхательная терапия, наличие врожденных пороков развития и генетических дефектов, распространенные заболевания кожи.

Всем детям, вошедшим в исследование, проведено стандартное обследование, включавшее анализ данных анамнеза, клинический осмотр, консультацию врача невролога с оценкой нейросонографии, лабораторно-инструментальное обследование.

Новорожденные были разделены на три группы:

Основная группа (n=79) — новорожденные дети, скорректированный возраст которых на момент включения в исследование более 30 недель гестации, не нуждающиеся в проведении интенсивной терапии, получающие терапию по стандарту оказания помощи при данной нозоологии и комплексную немедикаментозную реабилитацию в сочетании с транскраниальной магнитотерапией БИМП с приставкой «Оголовье»;

Группа сравнения (n=74) — новорожденные дети, скорректированный возраст которых на момент включения в исследование более 30 недель гестации, не нуждающиеся в проведении интенсивной терапии, получающие терапию по стандарту оказания помощи при данной нозоологии и комплексную немедикаментозную реабилитацию;

Группа контроля (n=61) — новорожденные дети, скорректированный возраст которых на момент включения в исследование более 30 недель гестации, не нуждающиеся в проведении интенсивной терапии, получающие терапию по стандарту оказания помощи при данной нозоологии.

Комплексная немедикаментозная реабилитация включала в себя метод сухой иммерсии в сочетании с оролингвальным массажем и методику мелотерапии (музыкотерапии). Общая продолжительность процедуры реабилитационного комплекса составляла от 10 до 40 минут.

В исследовании была использована методика музыкотерапии, предложенная профессором Г.В. Яцык. На основе данной методики, была создана индивидуальная музыкальная программа для реабилитации недоношенных новорожденных. Предпочтительным методом является «живое пение» матери. Однако для воспроизведения музыки возможно использование различных устройств вывода звука, таких как музыкальные колонки с регулировкой громкости, аудиомагнитофон или мобильный телефон. Основным условием является соблюдение правил асептики и антисептики, поэтому перед применением техника должна подвергаться дезинфекции. Методика может быть организована в качестве фонового воспроизведения композиций в отделении либо индивидуального сеанса в сочетании с сухой иммерсией и оролингвальным массажем, при этом громкость не должна превышать разговорную речь. Музыкотерапия проводится ежедневно через час после утреннего и вечернего кормления или во время кормления, что способствует предпороговому усилению пищевой доминанты, курсом в 10–15 сеансов [19]. При стабильном состоянии новорожденного мелотерапия может проводится сразу после рождения, при синдроме угнетения центральной нервной системы — с 4-х суток, а при синдроме гипервозбудимости — с 6–9-х суток. Длительность одного сеанса прямопропорциональна возрасту ребенка: в возрасте 3–7 суток — 5 минут, 7–10 суток — 10 минут, старше 10 суток — 15 минут [13]. Если в момент проведения в палате (боксе) находятся дети, которым музыкотерапия не показана или показана другая композиция, то на время прослушивания этим малышам прикрывают уши ватным тампоном, фиксируя косынкой. Одни новорожденные проявляли интерес к более ритмичным композициям, другие — к исключительно инструментальным партиям. Нами было отмечено, что, если мелодия устраивала ребенка — он улыбался, успокаивался, уменьшался тремор, улучшались показатели сатурации при мониторинге, некоторые при активном бодрствовании закрывали глазки; при негативной реакции на композицию — гримаса неудовольствия, плач, подтягивание ножек, тремор подбородка. По отзывам медицинского персонала отделения после вечерних сеансов музыкотерапии дети проводили ночь спокойнее, значительно улучшался паттерн сна, он становился более глубоким.

Методика сухой иммерсии основана на заполнении детской ванночки на $^{2}/_{3}$ объема водой, на поверхность которой укладывалась и крепилась клеенка.

Для комфортного использования температура воды не должна быть выше или ниже 33–34 градусов. На клеенку, предварительно застеленную индивидуальной для каждого пеленкой, помещается раздетый новорожденный. Курс сухой иммерсии включал в себя 5–12 ежедневных сеансов, однократно за час до или после кормления, длительность от 10 до 25 минут, в зависимости от состояния и клинической ситуации. Возраст начала курса терапии при синдромах угнетения и мышечного гипертонуса начинался с 3 суток, при синдроме гипервозбудимости — с 10 суток жизни, детям с кефалогематомой на 14-е сутки жизни, а при стабильном состоянии — с рождения [12]. Положительный эффект кумулировался с одновременным проведением оролингвального массажа, курсом в 10–15 сеансов, три раза в день за 30 минут до кормления, в первые дни — 2–3 минуты, в последующие — до 10 минут.

Транскраниальная магнитотерапия бегущим импульсным магнитным полем с помощью физиотерапевтического аппарата «АМО-АТОС-Э» с применением приставки «Оголовье» (Рег. Уд. Минздрава РФ № ФСР 2009/04781 от 06.05.2009, производство ООО «ТРИМА», г. Саратов). Частота модуляции для первых двух процедур устанавливается 1 Гц в течении 5-ти минут, с последующим постепенным увеличением экспозиции на 1 минуту, до 10 минут и частоты модуляции до 10 Гц ежедневно, курсом 10 дней.

Статистическая обработка результатов осуществлена с помощью программы Microsoft Excel и программным обеспечением SPSS 15.0. Для оценки нормальности распределения количественных данных применялся критерий Шапиро — Уилка. В качестве показателей для величин, имеющих нормальное или близкое к нормальному распределение, использовались среднее арифметическое (*M*) и стандартная ошибка среднего (±SD). Качественные признаки были представлены в виде относительных величин (%). Для сравнения исследуемых групп по частоте выявления определенного исхода был рассчитал показатель отношения шансов. Для независимых и зависимых выборок в качестве критерия оценки статистической значимости различий выборочных средних использовался критерий Стьюдента с поправкой Бонферрони. Критическим уровнем статистической значимости различий (*p*) считался $p<0,05$.

Результаты. При изучении медицинской документации был произведен анализ акушерско-гинекологического анамнеза матерей. Установлено, что осложненное течение беременности имели 94,6% матерей обследуемых новорожденных. Наиболее частой патологией являлась хроническая внутриутробная гипоксия плода у 48% женщин, а также фетоплацентарная недостаточность и угроза прерывания беременности в 27 и 15,3% случаев, соответственно. Нарушение маточно-плацентарного кровотока, ожирение и анемия беременных отмечалась у 13, 8,3 и 4,7% соответственно. Сахарный диабет регистрировался в 11,3% случаев.

Основная характеристика новорожденных детей, вошедших в исследование, а также патологические проявления со стороны ЦНС, представлены в табл. 1, 2.

Эффективность магнитотерапии как элемента комплексной немедикаментозной реабилитации была подтверждена положительной динамикой

Таблица 1

Основные заболевания центральной нервной системы у новорожденных в исследуемых группах, кол-во детей (%)

Нозология, синдром	Группа		
	основная (*n*=79)	сравнения (*n*=74)	контроля (*n*=61)
ЦИ I степени	40 (50,9)	43 (58,6)	39 (63,9)
ЦИ II степени	18 (22,8)	14 (19,7)	16 (26,2)
ЦИ III степени	6 (8,4)	4 (6,3)	5 (8,1)
ВЖК I степени	9 (12,4)	8 (11,5)	8 (13,1)
ВЖК II степени	13 (17,6)	6 (9,3)	4 (6,5)
Судорожный синдром	25 (32)	20 (28,2)	21 (34,4)
Синдром гипервозбудимости	13 (16,7)	19 (25,7)	14 (22,9)
Синдром угнетения ЦНС	66 (83,6)	53 (72,3)	47 (77,1)
Синдром тонусных нарушений	44 (56,2)	43 (59,1)	39 (65,2)

Примечание: ЦИ — церебральная ишемия; ВЖК — внутрижелудочковое кровоизлияние; ЦНС — центральная нервная система.

Таблица 2

Основная характеристика новорожденных, вошедших в исследование

Показатели	Группа			*p*
	основная (*n*=79)	сравнения (*n*=74)	контроля (n=61)	
МТР, г (*M*±*SD*)	1535,4±432,6	1611,3±383,1	1495,2±512,5	* <0,05
ГВ, нед. (*M*±*SD*)	34,3±2,1	34,9±1,8	33,5±2,0	
Мужской пол, кол-во детей (%)	40 (51,6)	45 (60,8)	32 (52,4)	** <0,05
Средний койко-день (*M*±*SD*)	12,4±4,6	14,6±2,4	19,2±3,3	* <0,05

Примечание: МТР — масса тела при рождении; ГВ — гестационный возраст; * — критерий Стьюдента с поправкой Бонферрони; ** — критерий $\chi^2 = 6,23$, число степеней свободы *df*=2, *p*=0,05.

по результатам осмотра невролога и ультразвукового исследования головного мозга. Анализ полученных заключений о состоянии мозгового кровообращения по данным нейросонографии позволяет сделать вывод, что в основной группе отмечалось улучшение притока крови по базальным мозговым сосудам, уменьшение индекса резистентности на 52,8%, в группе сравнения на 41,2%, в группе контроля на 26,4% (статистическая значимость различий между группами $p<0,05$). Клинический эффект также выражался в уменьшении повышенного периферического сосудистого сопротивление (ППСС) на 21, 17,3 и 7,6% ($p<0,05$) в основной, группе сравнения и контрольной группе соответственно. Венозный отток стал лучше в основной группе на 31%, в группе сравнения — на 26%, в группе контроля — на 9,31%, зарегистрированная статистическая значимость различий между группами составила $p<0,05$. Представленные в табл. 3 изменения мозгового кровотока в динамике, позволяют установить, что в основной группе отмечалось достоверное ($p<0,05$) положительное воздействие, проявившееся снижением индекса резистентности и скорости кровотока в передней мозговой и внутренней сонной артерии.

Мышечный тонус, глубокие рефлексы, в том числе периостальные, реакция на раздражение — восстановились на 10-й день от начала лечения у 85% детей основной группы, у 74% группы сравнения и у 51% детей группы контроля (статистическая значимость различий между группами $p<0,05$). У новорожденных основной группы с явлениями энцефалопатии гипоксически-ишемического генеза произошел регресс патологического процесса, что выражалось в купировании судорожных проявлений, восстановлении мышечного тонуса и повышении стойкости физиологических рефлексов по данным динамического осмотра невролога.

Динамика изменений врожденных рефлексов в группах до и после исследования представленная в табл. 4, позволяет сделать вывод о достоверном ($p<0,05$) восстановлении рефлексов орального и спинального автоматизма у новорожденных основной группы.

Для расчета вероятности становления исхода, а именно нормализации рефлексов оральной группы, был рассчитан показатель отношения шансов. Для основной и контрольной группы он был равен 5,09 с 95% ДИ [1,8–13,8], а для основной и группы сравнения — 3,0 с 95% ДИ [1,1–8,4]. Из этого следует вывод, что вероятность восстановления рефлексов орального автоматизма к десятому дню у детей основной группы в 5 раз выше, чем у новорожденных

Таблица 3

Динамика изменений по данным нейросонографии в группах до и после исследования

Показатель	Группа					
	основная (n=79)		сравнения (n=74)		контроля (n=61)	
	до	после	до	после	до	после
Индекс резистентности (отн. ед.)	0,86±0,03	0,65±0,04*	0,85±0,04	0,68±0,03*	0,75±0,08	0,71±0,06*
υ_{max} ПМА (м/с)	0,38±0,09	0,47±0,12*	0,37±0,10	0,45±0,09*	0,41±0,10	0,44±0,06*
υ_{min} ПМА (м/с)	0,05±0,03	0,13±0,04*	0,07±0,04	0,12±0,02*	0,08±0,03	0,10±0,03*
υ_{max} ВСА (м/с)	0,36±0,17	0,52±0,14*	0,34±0,20	0,50±0,13*	0,42±0,09	0,49±0,12*
υ_{min} ВСА (м/с)	0,07±0,04	0,15±0,07*	0,06±0,04	0,16±0,03*	0,08±0,04	0,12±0,05*

Примечание: * — парный t-критерий Стьюдента, $p<0,05$; υ — скорость кровотока; ПМА — передняя мозговая артерия; ВСА — внутренняя сонная артерия.

Таблица 4

Динамика изменений врожденных рефлексов в группах до и после исследования, кол-во детей (%)

Рефлекс	Группа					
	основная (n=79)		сравнения (n=74)		контроля (n=61)	
	до	после	до	после	до	после
Сосательный	33 (42,2)	79 (100) *	28 (37,8)	68 (91,8) *	29 (46,7)	41 (66,5) *
Поисковый	29 (37,7)	76 (96,5) *	32 (43,2)	60 (81) *	21 (33,8)	48 (77,6) *
Хоботковый	24 (30,5)	66 (84,5) *	39 (52,7)	51 (37,7) *	30 (48,7)	42 (68,6) *
Защитный	42 (53,3)	77 (97,5)	37 (50)	68 (50,3)	44 (71,6)	51 (88,5)
Опоры и автоматической походки	17 (22,7)	76 (96,5) *	11 (14,8)	72 (53,2) *	12 (18,9)	45 (72,6) *
Робинсона	43 (55,2)	68 (86,5)	35 (47,2)	62 (45,8)	32 (51,7)	40 (65,6)
Ползания	9 (11,7)	64 (81,5) *	10 (13,5)	53 (39,2) *	5 (8,9)	23 (36,8) *
Бауэра	22 (28,6)	66 (84,5) *	25 (33,7)	49 (36,2) *	13 (20,9)	35 (57,7) *
Галанта	35 (45,5)	52 (66,7)	38 (51,3)	48 (35,5)	23 (37,8)	31 (50,7)
Моро	29 (37,7)	61 (77,6)	21 (28,3)	56 (41,4)	16 (26,8)	34 (54,7)

Примечание: * — парный t-критерий Стьюдента, $p<0,05$.

контрольной группы, и в 3 раза выше, чем у детей группы сравнения. Нормализация мышечного тонуса и снижение индекса резистентности к десятому дню в основной группе наблюдались, соответственно, в 8 и 4 раза чаще, чем в группе контроля. Показатель отношения шансов равен 8,2 с 95% ДИ [1,8–16,3] и 4,05 с 95% ДИ [1,06–9,3], соответственно. Доверительные интервалы показателей не включают 1, таким образом, различия статистически значимы при $p<0,05$.

После проведенного лечения у детей основной и сравнительной групп был отмечен регресс большинства клинических проявлений. Однако у пациентов основной группы исследования, получавших магнитотерапию транскраниально в сочетании с мелотерапией, сухой иммерсией и оролингвальным массажем, были отмечены наиболее статистически значимые результаты ($p<0,01$): синдром повышенной возбудимости купировался у 60% детей, имевших его до лечения, вегето-висцеральные нарушения — у 80% детей, признаки угнетения центральной нервной системы исчезли у 67% детей. По данным осмотра офтальмолога явления ангиопатии и спазм артерий сетчатки детей из группы контроля отмечены в 2,5 раза чаще, чем в основной и сравнительной группах.

Проведение магнитотерапии в составе комплексной реабилитации позволяет достоверно ($p<0,05$) уменьшить средний койко-день нахождения в стационаре: дети основной группы провели на 7 дней меньше новорожденных контрольной группы; способствует нормализации цикла «сон — бодрствование» и увеличения порога болевой чувствительности во время проведения медицинских манипуляций.

Обсуждение. Поражения ЦНС в перинатальный период преобладают чаще всего на первом году жизни и приводят к росту детской инвалидности в раннем возрасте. Реабилитация новорожденных является перспективным направлением развития перинатальной медицины. Методика комплексной немедикаментозной реабилитации доступна для осуществления учреждениями любого уровня, а также продолжения терапии в домашних условиях после выписки ребенка под наблюдение амбулаторной службы.

Эффекты сухой иммерсии, музыкотерапии и оролингвального массажа кумулируются в сочетании с физиотерапевтическим воздействием транскраниальной магнитотерапии.

Основу патогенеза поражений ЦНС составляют ишемия и гипоксия, вызывающие реакции нейронального повреждения, развитие вазогенного и цитотоксического отека головного мозга и выброс прокоагулянтов с формированием аваскулярных зон в головном мозге.

К положительным свойствам и эффектам магнитотерапии можно отнести высокую проникающую способность, отсутствие термического воздействия, улучшение микроциркуляции гипоталамо-гипофизарной области, сосудорасширяющее, противовоспалительное, седативное и нейротропное действия [7, 10]. В нашем исследовании был выявлен положительный эффект влияния немедикаментозных методов на неврологический статус новорожденного с улучшением мозгового кровотока и снижением частоты развития ангиопатий сетчатки.

Заключение. Проведение сухой иммерсии, музыкотерапии и оролингвального массажа в сочетании с транскраниальной магнитотерапией оказывает седативный и спазмолитический эффекты, способствует стимуляции дыхательных движений, акта сосания, спонтанной двигательной активности, восстановлению адекватной безусловно-рефлекторной и условно-рефлекторной деятельности, что особенно важно для реабилитации недоношенных младенцев. Выявлено преимущество включения данных методов лечения в традиционную терапию новорожденных с перинатальным поражением ЦНС. К выполнению методик оролингвального массажа, сухой иммерсии и музыкотерапии необходимо привлекать матерей пациентов для продолжения терапии в домашних условиях.

Конфликт интересов не заявляется.

References (Литература)

1. Dumov EL, Andrushchenko NV, Iova AS. Music therapy of premature neonates: achievements and prospects. Herald of the Northwestern State Medical University named after I.I. Mechnikov 2015; 7 (4): 76–83. Russian (Думов Е.Л., Андрущенко Н.В., Иова А.С. Музыкотерапия недоношенных новорожденных детей: успехи и перспективы. Вестник Северо-Западного государственного медицинского университета им. И.И. Мечникова 2015; 7 (4): 76–83).

2. Brill GE, Morrison VV, Ponukalina EV, et al. Pathological physiology: educational edition/ed. by VV Morrison, NP Chesnokova. 3rd ed. Saratov: Saratov State Medical University Publishing House, 2008; p. 147–73. Russian (Брилль Г.Е., Моррисон В.В., Понукалина Е.В. и др. Патологическая физиология: учеб. пособие/под ред. В.В. Моррисона, Н.П. Чесноковой. 3-е изд. Саратов: Изд-во Саратов. гос. мед. ун-та, 2008; с. 147–73).

3. Keshishyan ES, Bykova OV, Borisova MN, et al. Therapy of perinatal brain injury outcomes: results of multicentre double-blind placebo-controlled randomized study of Tenoten for children (liquid dosage form). Korsakov SS Journal of Neurology and Psychiatry 2019; 119 (7); 33–9. Russian (Кешишян Е.С., Быкова О.В., Борисова М.Н. и др. Терапия последствий перинатального поражения центральной нервной системы: результаты многоцентрового двойного слепого плацебо-контролируемого рандомизированного клинического исследования жидкой лекарственной формы препарата Тенотен детский. Журнал неврологии и психиатрии им. С.С. Корсакова 2019; 119 (7); 33–9).

4. Rogatkin SO. Diagnostics, prevention and treatment of perinatal posthypoxic lesions of the central nervous system in newborns and early age children. DSc abstract. Moscow, 2012; 52 p. Russian (Рогаткин С.О. Диагностика, профилактика и лечение перинатальных постгипоксических поражений центральной нервной системы у новорожденных и детей раннего возраста: автореф. … д-ра мед. наук. М., 2012; 52 с.).

5. Rogatkin SO, Ljudkovskaja EV, Volodin NN. Treatment of children with a history of perinatal hypoxia in the early period of postnatal adaptation. Gynecology, Obstetrics and Perinatology 2005; 4 (3): 37–43. Russian (Рогаткин С.О., Людковская Е.В., Володин Н.Н. Лечение детей, перенесших перинатальную гипоксию в период ранней неонатальной адаптации. Вопросы гинекологии, акушерства и перинатологии 2005; 4 (3): 37–43).

6. Blanchard Y, Øberg GK. Physical therapy with newborns and infants: applying concepts of phenomenology and synactive theory to guide interventions. Physiotherapy Theory and Practice 2015; 31 (6): 377–81.

7. Panina OS, Bolotova NV, Nikolaeva NV, et al. The effectiveness of transcranial magnetotherapy in the rehabilitation of newborns with perinatal lesions of the CNS. Journal “Pediatria” named after Speransky GN 2011; 90 (1); 70–4. Russian (Панина О.С., Болотова Н.В., Николаева Н.В. и др. Эффективность применения транскраниальной магнитотерапии в реабилитации новорожденных с перинатальным поражением ЦНС. Педиатрия. Журнал им. Г.Н. Сперанского 2011; 90 (1); 70–4).

8. Khan MA, Chubarova AI, Degtyareva MG, et al. Modern non-drug technologies for medical rehabilitation of children with consequences of perinatal affection of the central nervous system. Voprosy kurortologii, fizioterapii i lechebnoj fizicheskoj kul’tury 2020; 97 (6); 50–8. Russian (Хан М.А., Чубарова А.И., Дегтярева М.Г. и др. Современные нелекарственные технологии медицинской реабилитации детей с последствиями перинатального поражения центральной нервной системы. Во-

просы курортологии, физиотерапии и лечебной физической культуры 2020; 97 (6); 50–8).

9. Zavadenko NN, Skripchenko NV, Gaynetdinova DD, et al. Developmental disorders of academic skills in children: the efficacy and safety of Tenoten for children in the multicenter double-blind placebo-controlled randomized study. Korsakov SS Journal of Neurology and Psychiatry 2020; 120 (9); 28–36. Russian (Заваденко Н.Н., Скрипченко Н.В., Гайнетдинова Д.Д. и др. Нарушения развития учебных навыков у детей: эффективность и безопасность Тенотена детского по данным многоцентрового двойного слепого плацебо-контролируемого рандомизированного исследования. Журнал неврологии и психиатрии им. С.С. Корсакова 2020; 120 (9); 28–36).

10. Ulashhik VS, Pletnev AS. Magnetotherapy. Theoretical foundations and practical application. Minsk: Belorusskaja nauka, 2015; 65 p. Russian (Улащик В.С., Плетнев А.С. Магнитотерапия. Теоретические основы и практическое применение. Минск: Белорусская наука, 2015; 65 с.).

11. Alipour Z. Effects of music on physiological and behavioral responses of premature infants: a randomized controlled trial. Complementary Therapies in Clinical Practice 2013; 19 (3): 128–32.

12. Zaharov IA, Chernenkov JuV, Panina OS, et al. Effiency of the complex rehabilitation for premature newborns. The Pediatric Rehabilitation 2020; 2 (2): 89–90. Russian (Захаров И.А., Черненков Ю.В., Панина О.С. и др. Эффективность реабилитационного комплекса для недоношенных новорожденных. Детская реабилитация 2020; 2 (2): 89–90).

13. Zaharov IA, Vagner EI, Panina OS, et al. Musictherapy as a non-drug rehabilitation of premature newborns. In: International Scientific and Practical Conference Modern trends in the development of science and education. Prague, 2018: 605–613. Russian (Захаров И.А., Вагнер Е.И., Панина О.С. и др. Музыкотерапия в качестве немедикаментозного метода реабилитации недоношенных детей. В кн.: Современные тенденции развития науки и образования: сб. материалов Междунар. науч.-практ. конференции. Прага, 2018: 605–613).

14. Dumov EL, Nöcker-Ribaupierre M, Andrushchenko NV, Iova AS. Acoustic stress in premature neonates: causes of appearance and methods of correction. Herald of the Northwestern State Medical University named after I.I. Mechnikov 2014; 6 (2): 101–9. Russian (Думов Е.Л., Nöcker-Ribaupierre M., Андрущенко Н.В., Иова А.С. Акустический стресс у недоношенных новорожденных: причины возникновения и методы коррекции. Вестник Северо-Западного государственного медицинского университета им. И.И. Мечникова 2014; 6 (2): 101–9).

15. Shabalov NP. Neonatology. 6rd ed. Moscow: GEOTAR-Media, 2019; Vol. 1: 399–426. Russian (Шабалов Н.П. Неонатология: учеб. пособие: в 2т. 6-е изд. М.: ГЭОТАР-Медиа, 2019; Т. 1: 399–426).

16. Madsen CK, Madsen CH Jr, Moore RS. Pesquisa Experimental em Musica. 3rd ed. Tran. J. Oliveira. Sonare: EDUFBA, 2017; p. 114.

17. Jacyk GV, Bombardirova EP, Tresorukova OV. Nursing and early rehabilitation of children. Lechashhij vrach 2007; (7); 1–5. Russian (Яцык Г.В., Бомбардирова Е.П., Тресорукова О.В. Выхаживание и ранняя реабилитация детей. Лечащий врач 2007; (7); 1–5).

18. Goncharova OV. The system of diagnostic and corrective technologies in children with consequences of perinatal hypoxic lesions of the central nervous system. DSc abstract. Moscow, 2008; 1–50. Russian (Гончарова О.В. Система диагностических и корригирующих технологий у детей с последствиями перинатальных гипоксических поражений ЦНС: автореф. … д-ра мед. наук. М., 2008; 1–50).

19. Jacyk GV. Diagnostics and complex rehabilitation of perinatal pathology of newborn. Moscow: Pediatr, 2012; 155 p. Russian (Яцык Г.В. Диагностика и комплексная реабилитация перинатальной патологии новорожденных детей. М.: Педиатръ, 2012; 155 с.).

20. Grigoriev AI, Kozlovskaya IB. Polymer coating and dry immersion device. Patent for invention RU 2441713, 02.11.2018. Application №2011101352/05 dated 17.01.2011. Bul. № 31. Russian (Григорьев А.И., Козловская И.Б. Полимерное покрытие и устройство сухой иммерсии. Патент на изобретение RU 2441713, 02.11.2018. Заявка №2011101352/05 от 17.01.2011. Бюл. №31).

УДК 111.22.3333 +444.55:666.77 (612.133) Обзор

ПАТОМОРФОЛОГИЧЕСКИЕ И ПАТОГЕНЕТИЧЕСКИЕ ОСОБЕННОСТИ ИНФАРКТА ГОЛОВНОГО МОЗГА В БАССЕЙНЕ СРЕДНЕЙ МОЗГОВОЙ АРТЕРИИ В ОСТРЫЙ ПЕРИОД (ОБЗОР)

С.П. Бажанов *— ФГБОУ ВО «Саратовский ГМУ им. В.И. Разумовского» Минздрава России, НИИ травматологии, ортопедии и нейрохирургии, начальник отдела инновационных проектов в нейрохирургии и вертебрологии, доктор медицинских наук;* ***С.Д. Шувалов*** *— ФГБОУ ВО «Саратовский ГМУ им. В.И. Разумовского» Минздрава России, ординатор кафедры нейрохирургии;* ***О.А. Фомкина*** *— ФГБОУ ВО «Саратовский ГМУ им. В.И. Разумовского» Минздрава России, доцент кафедры анатомии человека, доцент, доктор медицинских наук;* ***В.Ю. Ульянов*** *— ФГБОУ ВО «Саратовский ГМУ им. В.И. Разумовского» Минздрава России, НИИ травматологии, ортопедии и нейрохирургии, заместитель директора по научной и инновационной деятельности, доктор медицинских наук;* ***В.В. Островский*** *— ФГБОУ ВО «Саратовский ГМУ им. В.И. Разумовского» Минздрава России, директор НИИ травматологии, ортопедии и нейрохирургии, кандидат медицинских наук.*

PATHOMORPHOLOGICAL AND PATHOGENETIC FEATURES OF ACUTE BRAIN INFARCTION IN THE MIDDLE CEREBRAL ARTERY CIRCULATION (REVIEW)

S.P. Bazhanov *— Saratov State Medical University n. a. V.I. Razumovsky, Scientific Research Institute of Traumatology, Orthopedics and Neurosurgery, Head of Department of Innovative Projects for Neurosurgery and Vertebrology, DSc;* ***S.D. Shuvalov*** *— Saratov State Medical University n. a. V.I. Razumovsky, Resident of Department of Neurosurgery;* ***O.A. Fomkina*** *— Saratov State Medical University n. a. V.I. Razumovsky, Associate Professor of Department of Human Anatomy, Associate Professor, DSc;* ***V.Yu. Ulyanov*** *— Saratov State Medical University n. a. V.I. Razumovsky, Scientific Research Institute of Traumatology, Orthopedics and Neurosurgery, Deputy Director for Science and Innovations, DSc;* ***V.V. Ostrovsky*** *— Saratov State Medical University n. a. V.I. Razumovsky, Director of Scientific Research Institute of Traumatology, Orthopedics and Neurosurgery, PhD.*

Дата поступления 19.09.2020 г. Дата принятия в печать — 25.02.2021 г.

Бажанов С.П., Шувалов С.Д., Фомкина О.А., Ульянов В.Ю., Островский В.В. **Патоморфологические и патогенетические особенности инфаркта головного мозга в бассейне средней мозговой артерии в острый период (обзор). Саратовский научно-медицинский журнал 2021; 17 (1): 40–45.**

В статье представлены сведения, касающиеся патоморфологических и патофизиологических особенностей инфаркта головного мозга в бассейне средней мозговой артерии (СМА) в острый период развития заболевания. В ходе исследования проанализированы 38 научных работ, опубликованных в период с 2010 по 2020 г. с использованием баз данных PubMed, eLibrary.ru, Medscape, Cochrane Library, Medical NDX. В связи с широкой распространенностью, высокой социально-экономической значимостью, а также значительными показателями летальности пациентов с инфарктом головного мозга в бассейне СМА освещение вопросов и дальнейшее изучение патоморфологических и патогенетических аспектов данного заболевания является чрезвычайно важным для своевременной диагностики осложнений острого периода и применения современных методов комплексного лечения.

Ключевые слова: инфаркт головного мозга, дислокационный синдром, вклинение вещества головного мозга.

Bazhanov SP, Shuvalov SD, Fomkina OA, Ulyanov VYu, Ostrovsky VV. **Pathomorphological and pathogenetic features of acute brain infarction in the middle cerebral artery circulation (review). Saratov Journal of Medical Scientific Research 2021; 17 (1): 40–45.**

The article presents the data on pathomorphological and pathogenetic features of the acute brain infarction in the middle cerebral artery (MCA) circulation. We have analyzed more than 38 research papers published in 2010–2020 and distributed in PubMed, eLibrary.ru, Medscape, Cochrane Library, and Medical NDX databases. Due to the wide prevalence, huge socio-economic significance, as well as high mortality rates of patients with brain infarction in the MCA basin, the coverage of issues and further study of the pathomorphological and pathogenetic aspects of this disease is extremely important for the timely diagnosis of acute complications and the use of modern methods of complex treatment.

Keywords: brain infarction, dislocation syndrome, cerebral herniation.

Введение. Заболеваемость ишемическим инсультом (ИИ) в Российской Федерации составляет 350 случаев на 100000 взрослого населения в год с показателем летальности до 22%, при этом более чем в 5% случаев наблюдается инфаркт головного мозга в бассейне СМА [1–5]. В ряде наблюдений инфаркт головного мозга в бассейне указанной артерии имеет относительно доброкачественное течение, с последующим частичным регрессом неврологи-

Ответственный автор — Шувалов Станислав Дмитриевич
Тел.: +7 (987) 3824772
E-mail: galant07@inbox.ru

ческого дефицита, но в большинстве своем данное заболевание имеет злокачественный характер, приводит к формированию обширного отека вокруг зоны инфаркта вещества головного мозга, с последующей его дислокацией и летальным исходом в 80% случаев [1, 2, 4–6]. Следует отметить, что статистические данные о частоте развития злокачественно протекающего инфаркта головного мозга значительно различаются, при этом J. Bounds описывает развитие последнего у 36% пациентов, а C. Dohmen — в 50% наблюдений [7, 8]. Отечественные авторы отмечают злокачественный характер инсульта у 55–60% больных [6].

Особенно тяжелыми в плане клинического течения с наибольшими показателями летальности являются острейший (1–3-и сутки) и острый (4–21-е сутки) периоды ИИ. Наиболее частой непосредственной причиной смерти пациентов как в острейшем, так и остром периодах инфаркта головного мозга является прогрессирующий отек и дислокация головного мозга с развитием вторичного стволового синдрома. С учетом сказанного некоторые авторы считают целесообразным выделять только острый период ИИ, который имеет временной промежуток с момента возникновения сосудисто-мозговой катастрофы и до 21-х суток [1, 9, 10]. По данным ряда исследователей, в случае тотального инфаркта головного мозга в бассейне СМА (с большой зоной поражения полушария большого мозга) летальность составляет 21,8%, а при возникновении инфаркта головного мозга в бассейне корково-подкорковых ветвей показатель летальности достигает 16% [4, 9, 11].

Инфаркты головного мозга подразделяют на пять патогенетических подтипов: атеротромботический (34%), кардиоэмболический (22%), гемодинамический (15%), лакунарный (20%), инфаркт по типу гемореологической микрооккклюзии (9%). При этом для каждого подтипа ИИ характерны своя территория поражения, а также особенности патоморфологии и патогенеза [12–14]. Для атеротромботического и кардиоэмболического ИИ характерна локализация очага поражения в зоне кровоснабжения СМА, что в большинстве случаев является результатом критического стеноза либо окклюзии прецеребральных и интракраниальных артерий. Преимущественное поражение именно СМА в результате атеротромботических и кардиоэмболических процессов является следствием того, что данная артерия представляет собой непосредственное продолжение внутренней сонной артерии (ВСА) [6, 15, 16].

Более 50% гемодинамических инфарктов головного мозга также возникают в бассейне СМА, при этом необходимо отметить, что приблизительно у ½ больных с подобным подтипом ИИ отмечается медленное развитие инфаркта вещества головного мозга (в течение нескольких дней и даже недель). При этом многие авторы указывают на наличие различных врожденных сосудистых аномалий у данной категории пациентов, таких как незамкнутый артериальный круг большого мозга, гипоплазия венозных коллекторов, диссекция церебральных сосудов [17–19].

СМА является прямым продолжением и наиболее крупной ветвью ВСА, которая расположена на значительном протяжении в глубине цистерны латеральной ямки большого мозга между обращенными друг к другу поверхностями нижней лобной и верхней височной извилин и не участвует в формировании артериального круга большого мозга [1, 6, 20], т.е. является конечной ветвью ВСА. Выделяют четыре сегмента СМА: М1 — клиновидный, М2 — островковый, М3 — оперкулярный, М4 — корковый. Клиновидный сегмент (М1) простирается от начала основного ствола СМА до его первого (основного) деления в виде бифуркации, три- или квадрифуркации и расположен кзади от клиновидного гребня в клиновидной части цистерны латеральной ямки большого мозга [2, 6, 21]. Морфометрические параметры данного отдела артерии следующие: наружный диаметр — 2,95±0,03 мм, толщина стенки — 0,29±0,01 мм; диаметр просвета — 2,37±0,02 мм [8]. При этом толщина стенки СМА в пределах указанного сегмента характеризуется выраженным половым диморфизмом, преобладающая у мужчин в среднем на 14,8% (p=0,001) [22, 23]. Островковый сегмент (М2) начинается от места первого деления основного ствола СМА и продолжается до его последующего деления, при этом артериальные стволы М2-сегмента проходят над порогом островка и заканчиваются в его циркулярной борозде. Оперкулярный сегмент (М3) начинается на уровне островковой доли и заканчивается на поверхности латеральной борозды. Корковый сегмент (М4) начинается на поверхности латеральной борозды и распространяется над полушарием большого мозга [2, 16]. В структуре СМА выделяют глубокие и поверхностные ветви. Глубокие (центральные) ветви отходят от начальной части ствола артерии и кровоснабжают значительную часть подкорковых узлов и внутренней капсулы. Поверхностные (корковые) ветви, а именно глазничные, лобные, теменные, кровоснабжают бóльшую часть конвекситальной поверхности полушария большого мозга. Топография ветвей СМА и их число отличаются значительной индивидуальной изменчивостью и вариабельностью: в одних случаях СМА имеет всего 4–5 ветвей, в других — 10–11, при этом выделяют магистральной и рассыпной типы ветвления [8, 16, 24].

Высокая частота встречаемости инфаркта головного мозга именно в бассейне СМА обусловлена не только ее анатомическими особенностями, но и тем, что именно эта артерия больше всего подвержена атеросклеротическим изменениям, приводящим к стенозам, окклюзии, нередко осложняющихся тромбозами. Кроме того, в бассейне СМА чаще, чем в бассейне других мозговых артерий, наблюдаются эмболии, как кардиогенные, так и артерио-артериальные. Нередко инфаркт головного мозга в бассейне СМА возникает вследствие развития стенозирующих и окклюзирующих процессов непосредственно в общей сонной артерии либо ВСА, при отсутствии выраженной патологии в самой СМА [4, 16, 25].

В случае поражения ствола СМА до отхождения глубоких ветвей (уровень развилки ВСА, М1-сегмент) может страдать весь ее бассейн, при этом развивается тотальный вариант инфаркта с поражением значительного объема вещества полушария большого мозга. В случае поражения ствола СМА после отхождения глубоких ветвей (М2-М3-сегменты) зона ишемических поражений возникает только в бассейне корковых, а также мелких подкорковых ветвей, что приводит к возникновению корково-подкоркового, часто необширного инфаркта головного мозга [2, 17]. Тотальный инфаркт в бассейне СМА охватывает задние отделы лобных извилин, нижние ⅔ пре- и постцентральной извилин, оперкулярную область, значительную часть теменной и височной долей, островок, полуовальный центр, внутреннюю капсулу (частично

переднюю ножку, колено, передний отдел задней ножки), подкорковые узлы и часть зрительного бугра. Следует отметить, что в случае тотального инфаркта головного мозга в бассейне СМА зона кровоснабжения М4-сегмента СМА обычно страдает только при сопутствующем поражении вертебрально-базилярной системы или задней мозговой артерии. Это связано с отсутствием кровотока по анастомозам и развитием недостаточности коллатерального кровообращения на конвекситальной поверхности полушария большого мозга [7, 25].

В случае острого тромбоза, эмболии атеросклеротически измененных церебральных или прецеребральных артерий либо обтурации просвета сосуда атеросклеротической бляшкой в бассейне СМА наиболее частым (85–90%) морфологическим видом является ишемический (белый) инфаркт головного мозга, который характеризуется развитием колликвационного некроза. Макроскопическая картина белого инфаркта представляет собой бесструктурный очаг размягчения вещества головного мозга бело-серого цвета неправильной формы, который обычно можно визуализировать только через 6–12 ч с момента возникновения сосудисто-мозговой катастрофы, при этом зона некротических изменений с демаркационным валом по периферии инфаркта становится наиболее различимой при макроскопической оценке примерно через 24 ч с момента возникновения циркуляторных нарушений в указанном сосудистом бассейне. Область некротических изменений (ядро инфаркта) окружена зоной инфильтрации полиморфно-ядерными лейкоцитами, в которой изменения нейронов и глиальных клеток носят обратимый характер и сочетаются с явлениями отека и нарушениями кровообращения (зона «ишемической полутени», или «пенумбра»). Красный (геморрагический) инфаркт головного мозга в бассейне СМА встречается достаточно редко (1–2%) и может возникать в том случае, если вслед за острым критическим стенозом либо окклюзией магистральной артерии периферические сосуды некротизированной мозговой ткани переполняются кровью, поступившей по коллатералям. Это приводит к выраженной компенсаторной артериальной гиперемии, при этом очаг инфаркта вещества головного мозга быстро имбибируется кровью, приобретает темно-красный цвет и достаточно четкие границы. Данный морфологический вид инфаркта часто развивается у лиц, длительное время страдающих артериальной гипертензией, в результате которой в сосудах микроциркуляторного русла развиваются фибриноидные изменения и гиалиноз. Это способствует формированию микроаневризм с последующим их разрывом на фоне паралитического расширения после предшествующего ангиоспазма. В ряде наблюдений (8–10%) отмечается развитие смешанного инфаркта головного мозга, который наиболее часто развивается при кардиальной либо артерио-артериальной эмболии в бассейне СМА, при этом в зоне поражения мозгового вещества присутствуют участки как ишемического, так и геморрагического компонентов. Следует отметить, что данный морфологический вид мозгового инфаркта обычно развиваются в демаркационной зоне в результате диапедезных (петехиальных) кровоизлияний, которые в дальнейшем могут приобретать сливной характер. Это является частым осложнением острейшего и острого периодов ИИ в результате применения тромболитической либо антикоагулянтной терапии, особенно у пациентов с длительно существующей и некорригированной артериальной гипертензией [1, 9, 11, 15].

Следствием острого нарушения кровообращения по ишемическому типу в результате стеноза либо окклюзии СМА является отек значимой зоны полушария большого мозга с поражением корковых и подкорковых структур. Отек головного мозга, возникший в результате острого нарушения мозгового кровообращения по ишемическому типу, является реактивным типовым патологическим процессом, с нарушением всех видов тканевого обмена как в паренхиме, так и в строме головного мозга [26–28]. Данное патологическое состояние проявляется интерструктурной дезинтеграцией клеточного метаболизма и приводит к увеличению объема содержимого полости черепа с повышением внутричерепного давления (ВЧД). Из-за нарушения процессов окислительного фосфорилирования, недостатка поступления кислорода и макроэргов в нервную ткань происходит нарушение работы ионных насосов и избыточное поступление в клетку ионов Na^+, вследствие чего происходит повышение внутриклеточного осмотического давления, за счет которого возникает злокачественная гипергидратация, приводящая к отеку-набуханию вещества головного мозга [15, 19, 29, 30]. Следует отметить, что при возникновении инфаркта головного мозга в бассейне СМА существует определенная динамика развития патогенетических подтипов отека-набухания головного мозга. При острой недостаточности притока артериальной крови к веществу головного мозга, возникновении локальной циркуляторной и тканевой гипоксии, активации анаэробного гликолиза, глутаматной эксайтотоксичности, нарушении работы ионных насосов и избыточном поступлении в клетки мозга ионов Na^+ и воды первично развивается цитотоксический отек мозга с сохранностью проницаемости гематоэнцефалического барьера и преимущественным поражением серого вещества головного мозга. Если в результате проведения тромболитической терапии либо применения интервенционных методик реваскуляризации головного мозга в течение 6–8 ч от момента возникновения острого нарушения мозгового кровообращения не произошло восстановления церебрального кровотока, то цитотоксический отек переходит в вазогенный, характеризующийся транссудацией жидкости из капилляров, ее накоплением в ткани мозга и преимущественным поражением белого вещества. Данный патогенетический подтип отека головного мозга характеризуется повреждением гематоэнцефалического барьера, повышением его проницаемости для компонентов плазмы крови, прежде всего ионов Na^+ и белка. В случае прогрессирования внутричерепной гипертензии на фоне вазогенного отека развивается интерстициальный (гидростатический) подтип отека-набухания, который обусловлен возникновением окклюзионной гидроцефалии в результате дислокации вещества головного мозга с острой либо постепенно нарастающей недостаточностью церебральной ликвородинамики [3, 15, 17, 31].

Прогрессирование отека головного мозга в случае возникновения острого нарушения мозгового кровообращения по ишемическому типу в бассейне СМА можно рассматривать с позиции доктрины Монро — Келли, согласно которой в полости черепа необходимо соблюдение устойчивого динамического равновесия трех составляющих компонентов: вещества головного мозга (≈1200 мл), крови в сосудах мозга (≈150 мл) и цереброспинальной жидкости в подпа-

утинном пространстве и желудочках (≈150 мл), сумма которых и определяет ВЧД [32–34]. При изменении объема одного из компонентов должно следовать компенсаторное изменение других, благодаря чему поддерживается нормальное ВЧД. При отсутствии компрессии субарахноидальных пространств компенсация ВЧД осуществляется за счет увеличения скорости циркуляции и абсорбции ликвора в пахионовых грануляциях. В случае возникновения отека вещества головного мозга происходит компенсаторный спазм кровеносных сосудов, уменьшаются ликворосодержащие пространства, происходит активация механизмов, направленных на поддержание оптимального ВЧД и мозгового кровообращения. В случае дальнейшего повышения ВЧД происходит уменьшение объема венозной крови в мозге за счет сдавливания тонкостенных вен, развитие артериальной гиперемии, компрессия подпаутинного пространства, что способствует прогрессированию отеку вещества головного мозга. Истощение указанных механизмов ведет к субкомпенсации со значительным подъемом ВЧД и окклюзией путей ликворооттока, но с сохранением абсорбции ликвора. В фазе декомпенсации даже небольшое увеличение объема мозга ведет к выраженному повышению ВЧД вследствие компрессии синусов твердой мозговой оболочки отечной мозговой тканью, развитию венозной гиперемии и нарушению абсорбции цереброспинальной жидкости в результате снижения градиента давления через ворсинки паутинной оболочки. Это приводит к последующему сдавливанию мозговых артерий и усугублению церебральной ишемии [15, 18, 30].

Развитие синдрома неконтролируемой внутричерепной гипертензии приводит к снижению церебрального перфузионного давления, являющегося важным физиологическим показателем, характеризующим уровень кровоснабжения головного мозга и представляющим собой разницу между средним артериальным давлением и ВЧД. Снижение церебрального перфузионного давления приводит к прогрессированию ишемии и отека вещества головного мозга, в результате чего развивается вазомоторный паралич, при этом значимую роль в регуляции мозгового кровообращения приобретают упругоэластичные свойства как головного мозга, так и церебральных кровеносных сосудов с верхним пределом ВЧД 20 мм рт. ст. (в норме — менее 10 мм рт. ст.) [15, 17, 35, 36].

Таким образом, перечисленные патофизиологические механизмы являются предпосылкой для развития массивного ИИ — самой тяжелой формы поражения с вовлечением в патологический процесс более 50% зоны кровоснабжения СМА, при этом выделяют добро- и злокачественный варианты его течения [1, 3, 5, 17]. Доброкачественный вариант массивного ИИ характеризуется отсутствием развития выраженного отека полушария большого мозга и дислокационного синдрома. Клинические проявления указанного варианта массивного ИИ связаны с преимущественным возникновением грубого очагового неврологического дефицита и возможным последующим его постепенным частичным регрессом. Злокачественный тип течения массивного ИИ характеризуется развитием выраженного отека вещества головного мозга с последующей его дислокацией и преобладанием в клинической картине общемозговых симптомов наряду с развитием грубой очаговой неврологической симптоматики [2, 3, 17, 26]. Следует отметить, что при злокачественном типе течения массивного ИИ, особенно в случае локализации тромба либо эмбола на уровне развилки ВСА, может поражаться также и бассейн передней мозговой артерии, что, в свою очередь, значительно ухудшает течение и прогноз заболевания [4, 25].

Основным морфофункциональным проявлением злокачественного варианта течения массивного ИИ при тромбозе либо эмболии СМА является дислокационный синдром, представляющий собой комплекс патологических реакций в результате смещения полушарий большого мозга с поражением стволовых отделов за счет развития в них вторичных ишемических и геморрагических изменений. Это и является непосредственной причиной смерти данной категории пациентов в результате грубого и необратимого расстройства витальных функций. В исследовании О.М. Урванцевой и соавт. был рассчитан средний объем ишемического очага, способного вызвать полушарный отек и дислокацию головного мозга, что составило 323 см^3 (178–487 см^3) и в среднем занимало 63% (33–86%) полушария [37]. У больных с доброкачественным течением (без полушарного отека и дислокации) средний объем ишемии составил 186 см^3 (154–291 см^3) и в среднем занимал 39% (28–69%) полушария [16, 24, 38].

Самым неблагоприятным в плане прогноза вариантом течения дислокационного синдрома является вклинение вещества головного мозга, которое связано с продолжающейся его дислокацией в результате неконтролируемой внутричерепной гипертензии и ущемлением под отростками твердой мозговой оболочки либо в естественных внутричерепных отверстиях. Наиболее частыми видами вклинения в результате инфаркта головного мозга в бассейне СМА являются центральное (транстенториальное) и боковое (височно-тенториальное) [6, 16, 29, 38].

При транстенториальном вклинении в результате массивного отека полушария головного мозга происходит смещение структур промежуточного (эпиталамус, метаталамус, таламус, гипоталамус) и среднего мозга через вырезку намета мозжечка по направлению к задней черепной ямке, что приводит к прогрессирующему сдавлению ствола головного мозга в ростракаудальном направлении и его ишемии, в том числе и за счет натяжения медиальных перфорирующих ветвей базилярной артерии [2, 17, 18]. Несмотря на то, что указанный вариант вклинения наиболее часто возникает в случае двустороннего поражения полушарий большого мозга, следует иметь в виду, что и односторонний патологический процесс может приводить к развитию данного вида дислокации, что как раз выражено при инфаркте головного мозга в бассейне СМА, особенно при одновременном вовлечении в патологический процесс и бассейна передней мозговой артерии. Частым патоморфологическим проявлением данного вида дислокации и вклинения является частичный или полный отрыв ножки гипофиза с наличием кровоизлияний (пятна Дюре) в претектальную область, зрительный бугор, а также в мозговом веществе в зоне локализации таламо-стриарных вен [15, 16, 25, 38].

Самым частым вариантом вклинения вещества головного мозга в случае острого нарушения мозгового кровообращения в бассейне СМА является латеральное (височно-тенториальное) вклинение с развитием смещения срединно-базальных структур височной доли (парагиппокампальная извилина и ее крючок) в вырезку намета мозжечка (щель Биша) и последующими некробиотическими изменениями

мозговой ткани. Данный вид дислокации развивается при смещении крючка и извилины гиппокампа к срединной линии, что приводит к их выбуханию сначала над, а затем и под краем вырезки мозжечкового намета с компрессией и дисгемическими расстройствами в стволовых структурах ди- и мезэнцефального уровней. Следует учитывать, что при вклинении супратенториальных мозговых структур между краем вырезки намета мозжечка и стволом мозга участок медиобазальных отделов височной доли по отношению к стволу головного мозга может занимать различные положения: переднее, переднебоковое, боковое, заднебоковое, заднее, а также тотальный вариант с развитием компрессии глазодвигательного нерва (как унилатерально, так и на противоположной стороне — синдром Kernohan — Woltman), задней мозговой артерии, базальных вен Розенталя, внутренних вен мозга [7, 8]. В патогенезе бокового вклинения выделяют раннюю и позднюю стадии в зависимости от степени и объема смещения медиобазальных отделов височной доли в вырезку намета мозжечка. Следствием латерального вклинения является ишемия и инфаркт затылочной доли, окклюзия водопровода среднего мозга, что приводит к еще большему увеличению ВЧД в результате сочетания различных патогенетических подтипов отека — цитотоксического, вазогенного и интерстициального. В результате прогрессирования дисгемических процессов в стволе головного мозга происходят необратимые некробиотические изменения в его веществе с поражением ядер, проводящих путей и возникновением декомпенсированных ликвородинамических расстройств, что в конечном счете приводит к летальному исходу [15, 16, 25, 38].

Заключение. Таким образом, в связи с широкой распространенностью, высокой социально-экономической значимостью, а также значительными показателями летальности пациентов с инфарктом головного мозга в бассейне СМА освещение вопросов и дальнейшее изучение патоморфологических и патогенетических аспектов данного заболевания является чрезвычайно важным для своевременной диагностики осложнений острого периода и применения современных методов комплексного лечения.

Конфликт интересов. Работа выполнена в рамках разработки темы инициативного плана НИИТОН СГМУ «Совершенствование методов диагностики, лечения и профилактики травм и заболеваний опорно-двигательной и нервной систем» (регистрационный номер АААА-А18-А18-118060790019-0).

References (Литература)

1. Nikitin AS, Krylov VV, Burov SA, et al. Dislocation syndrome in patients with severe massive ischemic stroke. S.S. Korsakov Journal of Neurology and Psychiatry 2015; (4): 7–17. Russian (Никитин А.С., Крылов В.В., Буров С.А. Дислокационный синдром у больных со злокачественным течением массивного ишемического инсульта. Журнал неврологии и психиатрии имени С.С. Корсакова 2015; 115 (3): 20–6). DOI: 10.17116/jnevro20151153220–26.

2. Bekov DB, Mikhaylov SS. Atlas arteries and veins of human brain. Moscow: Meditsina, 1979; 288 p. Russian (Беков Д.Б., Михайлов С.С. Атлас артерий и вен головного мозга человека. М.: Медицина, 1979; 288 с.).

3. Nikitin AS, Petrikov SS, Burov SA, et al. Monitoring of intracranial pressure in patients with massive ischemic stroke. Anesthesia at adults 2015; (3): 39–43. Russian (Никитин А.С., Петриков С.С., Буров С.А. и др. Мониторинг внутричерепного давления у больных с массивным ишемическим инсультом. Анестезия у взрослых 2015; (3): 39–43).

4. Nikitin AS, Asratyan SA, Smirnov DS, et al. Prevalence of massive ischemic stroke in the single regional vascular center. Neurological Journal 2017; 22 (1): 33–6. Russian (Никитин А.С., Асратян С.А., Смирнов Д.С. и др. Распространенность массивного ишемического инсульта в отдельном региональном сосудистом центре. Неврологический журнал 2017; 22 (1): 33–6). DOI: 10.18821/1560-9545-2017-22-1-33-36.

5. Salakh MM, Sekhveyl, Goncharova ZA. Massive ischemic stroke (brief literature review). Journal of new medical technologies: eEdition 2019; (1): 69–74. Russian (Салах М.М., Сехвейл, Гончарова З.А. Массивный ишемический инсульт (краткий обзор литературы). Вестник новых медицинских технологий: электронный журнал 2019; (1): 69–74).

6. Krylov VV, Nikitin AS, Dash'yan VG, et al. Surgery of massive ischemic stroke. Moscow: GEOTAR-Media, 2016; 136 p. Russian (Крылов В.В., Никитин А.С., Дашьян В.Г. и др. Хирургия массивного ишемического инсульта. М.: ГЭОТАР-Медиа, 2016; 136 с.).

7. Bounds JV, Wiebers DO, Whisnant JP, et al. Mechanisms and timing of deaths from cerebral infarction. Stroke 1981; (12): 474–7. DOI: 10.1161/01.STR.12.4.474.

8. Dohmen C. Prediction of malignant course in MCA infarction by PET and microdialysis. Stroke 2018; 34 (9): 2152–8. DOI: 10.1161/01.STR.0000083624.74929.32.

9. Shevelev OA, Tardov MV, Kalenova IE, et al. Craniocerebral hypothermia in the acute period of AI: changing the degree of neurological deficiency and features of brain blood flow. Kremlin medicine. Clinical messenger 2012; (3): 34–6. Russian (Шевелев О.А., Тардов М.В., Каленова И.Е. и др. Краниоцеребральная гипотермия в острейшем периоде ИИ: изменение степени неврологического дефицита и особенности мозгового кровотока. Кремлевская медицина. Клинический вестник 2012; (3): 34–6).

10. Gusev EI, Konovalova AN, Gekht AB. Neurology: National guideline. Moscow: GEOTAR-Media, 2016; 1040 p. Russian. (Гусев Е.И., Коновалова А.Н., Гехт А.Б. Неврология: национальное руководство. М.: ГЭОТАР-Медиа, 2016; 1040 с.).

11. Dyusembaeva ZhB. The sharpest period of the ischemic stroke: clinical characteristic. Vestnik KazNMU 2012; (2): 94–9. Russian (Дюсембаева Ж.Б. Острейший период ишемического инсульта: клиническая характеристика. Вестник КазНМУ 2012; (2): 94–9).

12. Pizova NV. Subtypes of ischemic cerebral circulation disorders at young age: diagnosis and treatment. Neurology, Neuropsychiatry, Psychosomatics 2012; (4): 74–81. Russian (Пизова Н.В. Подтипы ишемических нарушений мозгового кровообращения в молодом возрасте: диагностика и лечение. Неврология, нейропсихиатрия, психосоматика 2012; (4): 74–81).

13. Parfenov VA, Verbitskaya SV. Risk factors and pathogenetic subtypes of ischemic stroke. Aterotromboz 2012; (1): 17–25. Russian (Парфенов В.А., Вербицкая С.В. Факторы риска и патогенетические подтипы ишемического инсульта. Атеротромбоз 2012; (1): 17–25).

14. Zhetishev RR, Kamchatnov PR, Mikhaylova NA, et al. Prevalence and risk factors of asymptomatic cerebral inrafction. Clinicist 2015; (1): 13–7. Russian (Жетишев Р.Р., Камчатнов П.Р., Михайлова Н.А. и др. Распространенность и факторы риска развития асимптомного инфаркта головного мозга. Клиницист 2015; (1): 13–7). DOI: 10.17650/1818-8338-2015-1-13-7.

15. Martynov VA, Zhdanovich LG, Karaseva EA, et al. Managment of brain edema. Infectious diseases: news, opinions, training 2018; 7 (1): 124–31. Russian (Мартынов В.А., Жданович Л.Г., Карасева Е.А. и др. Отек-набухание головного мозга: тактика ведения больных. Инфекционные болезни: новости, мнения, обучение 2018; 7 (1): 124–31).

16. Nikitin AS, Burov SA, Petrikov SS, et al. Decompressive craniotomy at patients with malignant course of massive ischemic stroke. Neurosurgery 2014: (3): 23–9. Russian (Никитин А.С., Буров С.А., Петриков С.С. и др. Декомпрессивная краниотомия у больных со злокачественным течением массивного ишемического инсульта. Нейрохирургия 2014; (3): 23–9).

17. Zadvornov AA, Golomidov AV, Grigor'ev EV. Clinical pathophysiology of cerebral edema. Messenger of Anesthesiology and Resuscitation 2017; 14 (4). P. 56–67. Russian (Задворнов А. А, Голомидов А.В., Григорьев Е.В. Клиническая патофизиология отека головного мозга (часть 2). Вестник анестезиологии и реаниматологии 2017; 14 (4): 56–67). DOI: 10.21292/2078-5658-2017-14-4-52-60.

18. Mullins M. The hyperdense cerebral artery sign on head CT scan. Semin Ultrasound CT MR 2005; 26 (6): 394–403. DOI: 10.1053/j.sult.2005.07.009.

19. Castejón OJ. Increased vesicular and vacuolar transendothelial transport in traumatic human brain oedema. A review. Folia Neuropathol 2013; 51 (2): 93–102.

20. Kim AV, Antonov GI, Lazarev VA, et al. The surgical treatment of patients with ischemic stroke within the territory of middle cerebral artery in acute period. Neurosurgery 2014; (1): 126–31. Russian (Ким А.В., Антонов Г.И., Лазарев В.А. и др. Хирургическое лечение больных с ишемическим инсультом в бассейне средней мозговой артерии в остром периоде. Нейрохирургия 2014; (1): 126–31).

21. Mayer SA. Hemicraniectomy: a second chance on life for patients with space-occupying MCA infarction. Stroke 2007; 38 (9): 2410–12. DOI: 0.1161/STROKEAHA.107.494203.

22. Nikolenko VN, Fomkina OA, Neklyudov YuA, et al. Morphobiomechanical patterns of the structure of the middle cerebral artery in adults. Saratov Journal of Medical Scientific Research 2012; 8 (1): 9–14. Russian (Николенко В.Н., Фомкина О.А., Неклюдов Ю.А. и др. Морфобиомеханические закономерности строения средней мозговой артерии взрослых людей. Саратовский научно-медицинский журнал 2012; 8 (1): 9–14).

23. Fomkina OA. Individual-typological and combined variability of macro-microscopic properties of the middle cerebral artery. Fundamental research 2013; (11-1): 90–4. Russian (Фомкина О.А. Индивидуально-типологическая и сочетанная изменчивость макромикроскопических свойств средней мозговой артерии. Фундаментальные исследования 2013; (11-1): 90–4).

24. Pavlov AV, Timofeev VE, Yuneman OA, et al. Modern view of the brain central arteries anatomy. Medical Bulletin of the North Caucasus 2018; 13 (4): 663–7. Russian (Павлов А.В., Тимофеев В.Е., Юнеман О.А. и др. Современный взгляд на анатомию центральных артерий головного мозга. Медицинский вестник Северного Кавказа 2018; 13 (4): 663–7).

25. Stroke. Modern diagnostic approaches, treatment and prevention: methodical recommendations. In: Khasanova DR. Danilov VI. Moscow: GEOTAR-Media, 2014; 248 p. Russian (Инсульт. Современные подходы диагностики, лечение и профилактика: методические рекомендации/под ред. Д.Р. Хасановой, В.И. Данилова. М.: ГЭОТАР-Медиа, 2014; 248 с.).

26. Nedeltcheva K, Renz N, Karameshev A, et al. Predictors of early mortality after acute ischaemic stroke. Swiss Med Wkly 2010; 140 (17-18): 254–9.

27. Battey TW, Karki M, Singhal AB, et al. Brain edema predicts outcome after nonlacunar ischemic stroke. Stroke 2014; (45): 3643–8.

28. Hirzallah MI, Choi HA. The monitoring of brain edema and intracranial hypertension. J Neurocrit Care 2016; 9 (2): 92–104.

29. Plam F, Pozner JB. Diagnosis of stupor and coma. Moscow: Meditsina, 1986; 544 p. Russian (Плам Ф., Познер Дж.Б. Диагностика ступора и комы/пер. с англ. М.: Медицина, 1986; 544 с.).

30. Stokum JA, Gerzanich V, Simard JM. Molecular pathology of cerebral edema. J Blood Flow Metab 2016; 36 (3): 513–38.

31. Stokum JA, Kurland DB, Gerzanich V, et al. Mechanisms of astrocytemediated cerebral edema. Neurochem 2015. (40): 317–28.

32. Gorbachev VI, Likholetova NV, Gorbachev SV. Intracranial pressure monitoring: present and prospects (report 1). Polytrauma 2013; (4): 51–6. Russian (Горбачев В.И., Лихолетова Н.В., Горбачев С.В. Мониторинг внутричерепного давления: настоящее и перспективы (сообщение 1). Политравма 2013; (4): 51–6).

33. Puetz V, Dzialowski I, Hill MD, et al. Intracranial thrombus extent predicts clinical outcome, final infarct size and hemorrhagic transformation in ischemic stoke: the clot burden score. Int J Stroke 2008; 3 (4): 230–6. DOI: 10.1111/j.1747–4949.2008.00221.x.

34. Piazza M, Munasinghe J, Murayi R, et al. Simulating vasogenic brain edema using chronic VEGF infusion. J Neurosurg 2017; (6): 1–12.

35. Thrane AS, Rangroo TV, Nedergaard M. Drowning stars: Reassessing the role of astrocytes in brain edema. Trends Neurosci 2014; (37): 620–8.

36. Yarikov AV, Morev AV. Decompressive cranioectomy in massive ischemic stroke of brain hemispheres. MediAl 2016; (1): 84–90. Russian (Яриков А.В., Морев А.В. Декомпрессивная краниоэктомия при массивном ишемическом инсульте полушарий головного мозга. МедиАль 2016; (1): 84–90).

37. Urvanseva OM, Asratyan SA, Kemezh YV, et al. Computed tomography in predicting the clinical course of a massive ischemic stroke. Russian electronic journal of radiology 2015; 5 (1): 19–25. Russian (Урванцева О.М., Асратян С.А., Кемеж Ю.В. и др. Компьютерная томография в прогнозировании течения массивного ишемического инсульта. Российский электронный журнал лучевой диагностики 2015; 5 (1): 19–25).

38. Putaala J, Metso AJ, Metso TM, et al. Analysis of 1008 Consecutive Patients Aged 15 to 49 With First-Ever Ischemic Stroke. The Helsinki Young Stroke Registry. Stroke 2009; (40): 1195–203.

ТРАВМАТОЛОГИЯ И ОРТОПЕДИЯ

УДК 616.5–001.1:616–089 Оригинальная статья

СПОСОБ МОДЕЛИРОВАНИЯ ОЖОГОВОЙ КОЖНОЙ РАНЫ У СВИНЕЙ В ЭКСПЕРИМЕНТЕ

С.Б. Богданов *— ГБУЗ «Научно-исследовательский институт — Краевая клиническая больница №1 им. профессора С.В. Очаповского» министерства здравоохранения Краснодарского края, заведующий ожоговым отделением; ФГБОУ ВО КубГМУ Минздрава России, доцент кафедры хирургии №1 факультета повышения квалификации и профессиональной переподготовки, доктор медицинских наук;* ***А.В. Каракулев*** *— ГБУЗ «Научно-исследовательский институт — Краевая клиническая больница №1 им. профессора С.В. Очаповского» министерства здравоохранения Краснодарского края, врач — травматолог-ортопед ожогового отделения; ФГБОУ ВО КубГМУ Минздрава России, аспирант кафедры хирургии №1 факультета повышения квалификации и профессиональной переподготовки;* ***Ю.А. Богданова*** *— ФГБОУ ВО КубГМУ Минздрава России, доцент кафедры общей и клинической патофизиологии, кандидат медицинских наук;* ***А.С. Сотниченко*** *— ФГБОУ ВО КубГМУ Минздрава России, Центральная научно-исследовательская лаборатория, заведующий лабораторией фундаментальных исследований в области регенеративной медицины, кандидат медицинских наук;* ***И.В. Гилевич*** *— ГБУЗ «Научно-исследовательский институт — Краевая клиническая больница №1 им. профессора С.В. Очаповского» министерства здравоохранения Краснодарского края, заведующий лабораторией разработки и изучения новых технологий лечения заболеваний; ФГБОУ ВО КубГМУ Минздрава России, ассистент кафедры онкологии с курсом торакальной хирургии факультета повышения квалификации и профессиональной переподготовки, кандидат медицинских наук;* ***К.И. Мелконян*** *— ФГБОУ ВО КубГМУ Минздрава России, Центральная научно-исследовательская лаборатория, заведующая лабораторией фундаментальных исследований, кандидат медицинских наук;* ***В.А. Аладьина*** *— ГБУЗ «Научно-исследовательский институт — Краевая клиническая больница №1 им. профессора С.В. Очаповского» министерства здравоохранения Краснодарского края, врач-хирург поликлиники; ФГБОУ ВО КубГМУ Минздрава России, аспирант кафедры хирургии №1 факультета повышения квалификации и профессиональной переподготовки.*

METHOD FOR MODELING A SKIN WOUND IN PIGS IN EXPERIMENT

S.B. Bogdanov *— Research Institute — Regional Clinical Hospital No. 1 n. a. Professor S.V. Ochapovsky, Head of Burn Department; Kuban State Medical University, Associate Professor of Department of Surgery No. 1 of Raising Skills Faculty, DSc;* ***A.V. Karakulev*** *— Research Institute — Regional Clinical Hospital No. 1 n. a. Professor S.V. Ochapovsky, Burn Department; Kuban State Medical University, Post-graduate Student of Department of Surgery No. 1 of Raising Skills Faculty;* ***Yu.A. Bogdanova*** *— Kuban State Medical University, Associate Professor of Department of General and Clinical Pathophysiology, PhD;* ***A.S. Sotnichenko*** *— Kuban State Medical University, Central Research Laboratory, Head of Laboratory of Basic Research of Regenerative Medicine, PhD;* ***I.V. Gilevich*** *— Research Institute — Regional Clinical Hospital No. 1 n. a. Professor S.V. Ochapovsky, Head of Laboratory of Development and Study of New Technologies for Treatment of Diseases; Kuban State Medical University, Assistant of Department of Oncology with Course of Thoracic Surgery of Raising Skills Faculty;* ***K.I. Melkonyan*** *— Kuban State Medical University, Central Research Laboratory, Head of Laboratory of Basic Research, PhD;* ***V.A. Alad'ina*** *— Research Institute — Regional Clinical Hospital No. 1 n. a. Professor S.V. Ochapovsky; Kuban State Medical University, Post-graduate Student of Department of Surgery No. 1 of Raising Skills Faculty.*

Дата поступления — 28.10.2020 г. Дата принятия в печать — 25.02.2021 г.

Богданов С.Б., Каракулев А.В., Богданова Ю.А., Сотниченко А.С., Гилевич И.В., Мелконян К.И., Аладьина В.А. **Способ моделирования кожной раны у свиней в эксперименте. Саратовский научно-медицинский журнал 2021; 17 (1): 46–50.**

Цель: разработка экспериментальной модели для изучения течения раневого процесса и эффективности применения раневых покрытий как в чистых условиях, так и на гнойной ране у одного животного. *Материал и методы*. В качестве модели *in vivo* используется моделирование ран у свиньи. В операционной под общим обезболиванием в положении на боку лабораторному животному выполняют разметку будущей ожоговой поверхности. Раскаленной стальной контактной площадкой выполняется нанесение термического поражения кожи заданных размеров и нужной глубины термического поражения (IIIБ и IV степени по классификации Вишневского). После этого производится удаление нежизнеспособных тканей с первичной и отсроченной аутодермопластикой и пластикой раневыми покрытиями. В данное исследование *in vivo* включены четыре свиньи породы Ландрас (масса животного от 18 до 24 кг). *Результаты.* При ожогах IIIБ-степени под децеллюляризированными матриксами формировалась рубцовая ткань к 12-м суткам, под рецеллюляризированными — к 8-м суткам происходила эпителизация раны. При IV степени поражения формировалась грануляционная ткань без асептического воспаления к 8-м суткам. *Заключение.* Разработанный способ моделирования раны в эксперименте позволяет на одном животном проводить анализ приживления раневых покрытий как при раннем, так и при этапном хирургическом лечении ожогов.

Ключевые слова: ожог, раневые покрытия, экспериментальная модель.

***Bogdanov SB, Karakulev AV, Bogdanova YuA, Sotnichenko AS, Gilevich IV, Melkonyan KI, Alad'ina VA. Method for modeling a skin wound in pigs in experiment.* Saratov Journal of Medical Scientific Research 2021; 17 (1): 46–50.**

Aim: development of an experimental model for studying the course of the wound process and the effectiveness of applying wound dressings both in clean conditions and on a purulent wound in one animal. *Material and Methods.* Pig wound modeling is used as an *in vivo* model. In the operating room, under general anesthesia in the lateral position, the laboratory animal is marked with the future burn surface. A hot steel contact pad applies a thermal injury to the skin of a given size and the required depth of thermal injury (IIIB and IV grades according to Vishnevsky's classification). Then necrectomy was performed with primary and delayed plasty using the studied wound dressings. After this, non-viable tissues are removed with primary and delayed autodermoplasty and plastic wound dressings. The research subject — *in vivo* study included 4 Landrace pigs (animal weight from 18 to 24 Kg). *Results*. With burns IIIB Art. under the decellularized scaffolds, scar tissue was formed by the 12th day, under the recellularized ones by the 8th day, epithelialization of the wound occurred. With burns IV Art. granulation tissue without aseptic inflammation on the 8th day was formed. *Conclusion.* The developed method for modeling a wound in an experiment allows one animal to analyze the engraftment of wound coverings, both in early and in staged surgical treatment of burns.

Keywords: burns, wound covering, animal model.

Введение. По данным Всемирной организации здравоохранения, травматизм от ожогов занимает 2–3-е места среди всех полученных травм. В Российской Федерации, согласно статистике, травмам от ожогов отводится 4-е место: это около 450 тысяч пострадавших за год, 100 тысяч лечатся в условиях стационара [1]. Эти данные подтверждают актуальность в совершенствовании оказания помощи этой категории пациентов. В настоящее время ведется активная разработка новых биологических раневых покрытий, которые позволят более эффективно оказывать помощь пострадавшим с ожогами, совершенствуются способы хирургического лечения [2].

Строгие нормы законодательства нашей страны, регулирующие разработку, безопасность и внедрение новых лекарственных средств и видов лечения в клиническую практику, в последние годы ужесточаются [4, 5]. Получается, для того чтобы достичь внедрения положительных результатов лабораторных исследований в клиническую практику врачей, необходима подходящая и эффективная экспериментальная модель *in vivo*. Постоянно разрабатываются новые способы экспериментальных моделей на подопытных животных [5–9].

Оптимальным считается пластика кожи полнослойными аутодермотрансплантатами, при которой достигается наиболее положительный косметический результат. Ограничения для выполнения данного вида пластики — гранулирующая рана. Ведутся экспериментальные работы по изучению приживления полнослойных аутодермотрансплантатов [10].

Непрерывно совершенствуются экспериментальные модели, которые помогают более досконально изучить течение процессов в ране [11–15]. Существует метод, который позволяет моделировать ожоговую травму в экспериментальных условиях у подопытных животных небольшого размера (мыши, крысы). Способ состоит в нанесении ожоговой травмы животному посредством погружения дорсальной поверхности туловища в горячую воду, температура которой составляет от 65 до 100 °С. При данном способе формируется влажный некроз. Для изоляции тканей производятся подкожные инъекции от 150 до 200 мл воздуха, который после нанесения термической травмы удаляется**.**

Еще одним из методов является способ моделирования полнослойной кожной раны у свиней породы Большая Белая, где шесть полнослойных кожных ран защищены от краевой эпителиализации и ретракции пластиковыми камерами диаметром 4 см [16].

Ответственный автор — Богданов Сергей Борисович
Тел.: +7 (918) 6502857
E-mail: karakulev797@gmail.com

Цель создания нового способа — разработка экспериментальной модели для изучения течения раневого процесса и эффективности применения раневых покрытий как в чистых условиях, так и на гнойной ране у одного животного.

Материал и методы. В данное исследование включены четыре свиньи породы Ландрас (масса тела 18–24 кг). Особенностью данной породы является низкое количество подкожно-жировой клетчатки. Содержание подопытных свиней и все манипуляции с животными были проведены в соответствии с положениями Европейской конвенции о защите позвоночных животных, используемых в экспериментах и в других научных целях ETS №123 от 18 марта 1986 г., ГОСТом 34088–2017 «Руководство по содержанию и уходу за лабораторными животными. Правила содержания и ухода за сельскохозяйственными животными» от 8 января 2018 г., после получения одобрения этическим комитетом.

В качестве раневых покрытий использовали де- и рецеллюляризированную аллофибробластами свиную кожу. Децеллюляризацию проводили по разработанной методике (заявка на патент РФ №2019133278/04 (065726) по детергент энзиматическому протоколу с использованием раствора Трипсина — Версена (Биолот, Россия), 1%-го раствора тритона X-100 (Sigma-Aldrich, США) и 4%-го раствора дезоксихолата натрия (Sigma-Aldrich, США) в комбинации с 0,002M Na^2-ЭДТА, свиной панкреатической ДНКазой I (Sigma-Aldrich, США). Общая продолжительность процесса составляла 64 часа.

Ферментативным методом из полученных нативных образцов кожи были выделены фибробласты, которые культивировали до 4-го пассажа. Затем проводилась статическая рецеллюляризация децеллюляризированных матриксов в 6-луночном планшете клеточной суспензией из расчета 25 000 кл/см^2 в течение двух суток в CO_2-инкубаторе.

Нанесения термической травмы у животных производят в операционных условиях под эндотрахеальным наркозом в положении на боку. Линейкой наносят разметку границ будущего ожога. Раскаленной стальной контактной площадкой размерами 20 на 5 см наносится ожог. Контакт от 1 до 3 сек. Время экспозиции зависит от того, какой глубины необходимо достичь (III Б или IV ст. по классификации Вишневского). На 1–3-и сутки после нанесения термической травмы некротомом удаляются все нежизнеспособные ткани, в результате образуется две раневые поверхности: рана, дном которой является сетчатый слой дермы, и раневая поверхность, дном которой является фасция и мышечные волокна (рис. 1). После выполненной некрэктомии, отступив от краев ран на 1–2 см (с целью предотвращения эпителизации

с краев), ко дну подшиваются исследуемые раневые покрытия и/или кожные трансплантаты с условием, что расстояние между ними будет составлять 1–2 см (рис. 2). Производится наложение повязки с мазью «Левомеколь». Вывод свиньи из наркоза происходит также при ее положении на боку. Каждые последующие 3–4 дня после проведения операции выполняются серии биопсий под общим обезболиванием. После каждого оперативного вмешательства производят наложение мазевых повязок. После 7–9 суток от первой операции ожоговая рана IV степени по классификации Вишневского начинает гранулировать. После формирования зрелой грануляционной ткани выполняется тангенциальное иссечение грануляций до фиброзного слоя, с последующим подшиванием исследуемых раневых покрытий и/или кожных трансплантатов ко дну раны (рис. 3). Данная методика позволяет оценить эффективность исследуемых покрытий на одной свинье как на «чистой» хирургической ране, так и на гранулирующей. Каждые последующие 3–4 суток выполняются серии биопсий исследуемых покрытий и/или кожных трансплантатов с целью изучения эффективности их приживления на раневых поверхностях различной глубины ожогового поражения в динамике. По завершению эксперимента, через 2–3 недели от нанесения ожогов, на оставшихся ранах, которые не эпителизировались, выполняется свободная кожная пластика расщепленными аутотрансплантатами толщиной 0,3–0,5 мм. Забор донорского материала производится также на пораженном боку (рис. 4). После 5–7 дней от последней операции снимаются все повязки, отмечается полное закрытие ран. Подопытное животное выводится из эксперимента без раневых дефектов (рис. 5).

Для проведения морфологического анализа образцы фиксировали в 10%-м нейтральном формалине, дегидратировали с последующим заключением в парафин при помощи гистопроцессора Leica TP1020 (Германия) по стандартной методике. Срезы

Рис. 1. Некрэктомия. Формирование раневых поверхностей различной глубины

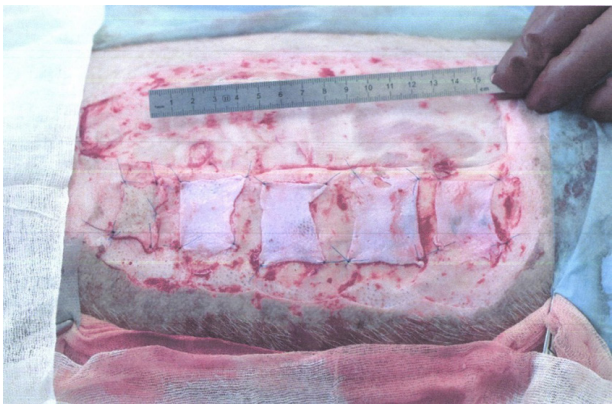

Рис. 2. Наложение и фиксация исследуемых материалов на нижние слои дермы

Рис. 3. Наложение и фиксация исследуемых материалов на фиброзный слой грануляционной ткани

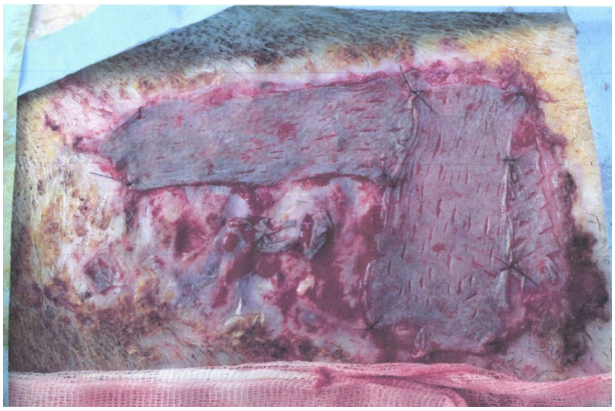

Рис. 4. Аутодермопластическое закрытие раневого дефекта

Рис. 5. Животное без раневых дефектов через три месяца

толщиной 5 мкм окрашивали гематоксилином и эозином (Sigma-Aldrich, США) по стандартной методике. Изучение микропрепаратов проводилось на микроскопе Olympus CX 41 (Япония).

Результаты. Наблюдение подопытного животного в виварии, проведение всех манипуляций под общим обезболиванием (включая нанесение ожога, выполнение хирургических вмешательств и забор биопсийных материалов) позволило сохранить жизнь животного и при выводе из эксперимента выполнить аутодермопластику для полного отсутствия ран.

При исследовании отмечались морфологические отличия дна ран, которые были закрыты де- или рецеллюляризированными матриксами в ране IIIБ-степени по классификации Вишневского.

После имплантации ацеллюлярной дермы в подлежащих тканях отмечалась слабовыраженная асептическая воспалительная реакция с лимфомакрофагальной инфильтрацией и пропитыванием матрикса фибрином и эритроцитами. На 12-е сутки раневое покрытие, представленное децеллюляризированным материалом, становилось сухим и уплотнялось. В результате происходило открепление раневого покрытия от поверхности раны и формирование на этом месте рубцовой ткани, которая требовала иссечения и выполнения аутодермопластики расщепленным кожным лоскутом на 20-е сутки.

В случае использования рецеллюляризированного аллофибробластами дермального матрикса как раневого покрытия морфологический и клинический результаты существенно отличались. Рецеллюляризированный матрикс хорошо адгезировал ко дну раны, пальпаторно брался в складку. Морфологически на 2–5-е сутки также развивалась слабовыраженная асептическая воспалительная реакция, но она происходила только в верхних участках раны, граничащих с матриксом.

На 8-е сутки под рецеллюляризированным матриксом начиналась выраженная пролиферация дермальных фибробластов. К этому времени произошло формирование плоского неороговевающего эпидермиса из пролиферирующих придатков кожи. При использовании данного матрикса показания для выполнения аутодермопластики отсутствовали.

Течение раневого процесса в ране IV степени по классификации Вишневского и в случае применения обоих указанных типов раневых покрытий происходило без значимых различий. В ходе заживления раны под матриксами наблюдали рост грануляционной ткани и развитие асептического воспаления. Плотной адгезии как децеллюляризированного, так и рецеллюляризированного матриксов к поверхности не происходило, на 5–8-е сутки раневые покрытия свободно открепялись, обнажая гранулирующую раневую поверхность.

Разработанный способ моделирования ожоговой кожной раны у свиньи защищен патентом на изобретение RU 2726600 C1 от 14.07.2020.

Обсуждение. Описанный способ моделирования ожоговой раны у свиней в эксперименте позволяет с большой точностью определить эффективность применения раневых покрытий на раневых поверхностях различной глубины ожогового поражения. Создание раны при изучении различных раневых покрытий с условием отступов на 2 см позволяет полностью предотвратить краевую эпителизацию и на ранах одной глубины достоверно изучать течение раневого процесса при различных видах аутопластик и при применении различных покрытий.

Отмечена перспектива де- и рецеллюляризированных дермальных матриксов в случае применения на неглубоких раневых дефектах. Использование указанных покрытий на гранулирующей ране позволило избежать инфицирования раны, однако не послужило основой для полного восстановления кожного покрова. Мы связываем это с отсутствием придатков кожи, необходимых для регенерации эпидермиса.

Проведение предложенного нами способа возможно при наличии вивария, ветеринарного врача, анестезиолога и комбустиолога. Наблюдение за животным проводится динамически только на протяжении месяца, но это позволяет полностью оценить течение раневого процесса как при раннем хирургическом лечении ожогов, так и при этапном хирургическом лечении, с возможностью на одном животном изучить разные виды лечения ран различной глубины термического поражения.

Сравнивая описанный способ с ближайшими аналогами, стоит выделить ряд недостатков метода создания модели раневых поверхностей при термической травме в эксперименте у лабораторных мышей или крыс путем погружения дорсальной поверхности туловища мыши или крысы в воду, температура которой составляет от 65 до 100 °C, это: 1) сложность применения метода на крупных лабораторных животных, например свиньях; 2) невозможность избежать термического поражения глубоких тканей животного при моделировании ожога кожных покровов; 3) формирование влажного некроза кожных покровов; 4) сложность метода изолирования глубоких тканей от воздействия высоких температур: подкожное введение 150–200 мл воздуха на момент ожоговой травмы с последующим его удалением; данная манипуляция не позволяет в полной мере перенести данную модель к ситуации получения термической травмы у людей; 5) сложность создания раневого дефекта заданного размера [17].

К недостаткам способа моделирования полнослойной кожной раны у самки свиней породы Большая Белая, где шесть полнослойных ран защищены от краевой эпителиализации и ретракции пластиковыми камерами диаметром 4 см, относятся: 1) несовершенство метода защиты от краевой эпителизации пластиковыми камерами; 2) непроизвольная травматизация животным сформированных ран; 3) невозможность создания ран разной глубины термического поражения; 4) невозможность объективной оценки эффективности исследуемых биоматериалов на ранах различной глубины термического поражения; 5) расположение раневых поверхностей не на одном участке поверхности тела животного [16].

Заключение. Разработанный нами способ моделирования раны в эксперименте позволяет давать объективную оценку эффективности новых раневых покрытий, проводить сравнительную характеристику течения раневого процесса, при этом метод лишен недостатков, которые имеются у ближайших аналогов.

Конфликт интересов отсутствует. Статья выполнена в рамках комплексной НИР «Клеточные

механизмы регенерации тканей. Разработка тканеинженерных конструкций с использованием биологических и синтетических каркасов» (рег. номер АААА-А16-116042550089-5 от 25.04.2016).

References (Литература)

1. Ostrovsky NV, Kuspits EV. Problems of organization of first aid and interaction with a specialized burn center. In: New technologies of medical care. Materials of the scientific and practical conference. Moscow, 2016; 22–3. Russian (Островский Н.В., Куспиц Е.В. Проблемы организации первой врачебной помощи и взаимодействия со специализированным ожоговым центром. В кн.: Новые технологии медицинской помощи: материалы науч.-практ. конференции. М., 2016; 22–3).
2. Bogdanov SB, Afaunova ON. The use of wound coverings in the surgical treatment of borderline burns of the extremities in functionally active areas. Vrach-aspirant 2016; 79 (6): 4–9. Russian (Богданов С.Б., Афаунова О.Н. Использование раневых покрытий при хирургическом лечении пограничных ожогов конечностей в функционально активных областях. Врач-аспирант 2016; 79 (6): 4–9).
3. Climov M, Medeiros E, Farkash EA, et al. Bioengineered self-assembled skin as an alternative to skin grafts. Plastic and Reconstructive Surgery Global Open 2016; 4 (6): e731.
4. MacNeil S. Progress and opportunities for tissue-engineered skin. Nature 2007; 445 (7130): 874–80.
5. Burd A, Ahmed K, Lam S, et al. Stem cell strategies in burns care Burns 2007; 33 (3): 282–291.
6. Chua A. WC, Khoo YC, Tan BK, et al. Skin tissue engineering advances in severe burns: review and therapeutic applications. Burns & trauma 2016; 4 (1): 3.
7. Leclerc T, Thepenier C, Jault P, et al. Cell therapy of burns. Cell proliferation 2011; (44): 48–54.
8. Golinski P, Menke H, Hofmann M, et al. Development and characterization of an engraftable tissue-cultured skin autograft: alternative treatment for severe electrical injuries. Cells Tissues Organs 2014; 200 (3-4): 227–39.
9. Zeller N, Valesky E, Butting M, et al. Clinical application of a tissue-cultured skin autograft: an alternative for the treatment of non-healing or slowly healing wounds? Dermatology 2014; 229 (3): 190–8.
10. Bogdanov SB, Babichev RG, Marchenko DN, et al. Plastic surgery with full-layer skin autografts of various etiologies of the Russian Academy of Sciences. Innovative medicine of the Kuban 2016; (1): 30–7. Russian (Богданов С.Б., Бабичев Р.Г., Марченко Д.Н. и др. Пластика полнослойными кожными аутотрансплантатами ран различной этиологии. Инновационная медицина Кубани 2016; (1): 30–7).
11. Climov M, Medeiros E, Farkash EA, et al. Bioengineered self-assembled skin as an alternative to skin grafts. Plastic and Reconstructive Surgery Global Open 2016; 4 (6): e731.
12. Keck M, Haluza D, Lumenta DB, et al. Construction of a multi-layer skin substitute: simultaneous cultivation of keratinocytes and preadipocytes on a dermal template. Burns 2011; 37 (4): 626–30.
13. Wormald JC, Fishman JM, Juniat S. Regenerative medicine in otorhinolaryngology. J Laryngol Otol 2015; 129 (8): 732–9.
14. Gallico GG 3rd, O'Connor NE, Compton CC, et al. Permanent coverage of large burn wounds with autologous cultured human epithelium. New England Journal of Meditsine 1984; 311 (7): 448–51.
15. Van der Veen VC, van der Wal MB, van Leeuwen MC, et al. Biological background of dermal substitutes. Burns 2010; 36 (3): 305–21.
16. Shevchenko RV, James SE, Reed MJ, et al. Pork experimental model as an effective tool for transferring scientific knowledge to the clinic to replenish the combustiologist's arsenal. Combustiology 2007; (30) URL: http://combustiolog.ru/journal/svinaya-e-ksperimental-naya-model-kak-e-ffektivny-j-instrument-perenosa-nauchny-h-znanij-v-kliniku-dlya-popolneniya-arsenala-kombustiologa/ (26 Jan 2020). Russian (Шевченко Р.В., Джеймс С.Э., Рид М.Дж. и др. Свиная экспериментальная модель как эффективный инструмент переноса научных знаний в клинику для пополнения арсенала комбустиолога. Комбустиология 2007; (30). URL: http://combustiolog.ru/journal/svinaya-e-ksperimental-naya-model-kak-e-ffektivny-j-instrument-perenosa-nauchny-h-znanij-v-kliniku-dlya-popolneniya-arsenala-kombustiologa/ (дата обращения: 26.01.2020).
17. Andreev SV. Modeling of diseases. Moscow: Medicine, 1973; 336 p. Russian (Андреев С.В. Моделирование заболеваний. М.: Медицина, 1973; 336 с.).

УДК 616–089.843:616.71–001.513:616.717.4 Клинический случай

ОПЫТ ИСПОЛЬЗОВАНИЯ АЛЛОГЕННОГО СПОНГИОЗНОГО ТРАНСПЛАНТАТА ДЛЯ ЗАМЕЩЕНИЯ КОСТНОГО ДЕФЕКТА ПРИ МНОГООСКОЛЬЧАТОМ ВНУТРИСУСТАВНОМ ПЕРЕЛОМЕ ДИСТАЛЬНОГО ОТДЕЛА ПЛЕЧЕВОЙ КОСТИ (КЛИНИЧЕСКИЙ СЛУЧАЙ)

А.П. Давыдов *— ФГБОУ ВО «Саратовский ГМУ им. В.И. Разумовского» Минздрава России, ординатор кафедры травматологии и ортопедии;* ***А.Б. Петров*** *— ФГБОУ ВО «Саратовский ГМУ им. В.И. Разумовского» Минздрава России, научно-исследовательский институт травматологии, ортопедии и нейрохирургии, врач — травматолог-ортопед травматолого-ортопедического отделения № 1, кандидат медицинских наук.*

ALLOGENEIC SPONGIOUS GRAFT TO REPAIR BONE DEFECT IN MULTI-FRAGMENT INTRA-ARTICULAR DISTAL HUMERUS FRACTURE (CASE REPORT)

A.P. Davydov *— Saratov State Medical University n. a. V.I. Razumovsky, Resident of Department of Traumatology and Orthopedics;* ***A.B. Petrov*** *— Saratov State Medical University n. a. V.I. Razumovsky, Scientific Research Institute of Traumatology, Orthopedics and Neurosurgery of Department of Traumatology and Orthopedics № 1, PhD.*

Дата поступления — 2.02.2021 г. Дата принятия в печать — 25.02.2021 г.

Давыдов А.П., Петров А.Б. **Опыт использования аллогенного спонгиозного трансплантата для замещения костного дефекта при многооскольчатом внутрисуставном переломе дистального отдела плечевой кости (клинический случай). Саратовский научно-медицинский журнал 2021; 17 (1): 50–53.**

Представленный клинический случай демонстрирует успешный опыт применения аллогенного спонгиозного трансплантата, полученного из резецированной головки бедренной кости, подготовленной в соответствии с Марбургской системой костного банка, в качестве замещения обширного костного дефекта при металло-

остеосинтезе многооскольчатого внутрисуставного перелома дистального метаэпифиза плечевой кости (тип С3 по классификации AO/ASIF) накостными пластинами и винтами.

Ключевые слова: трансплантат, костный дефект, перелом плечевой кости.

***Davydov AP, Petrov AB.* Allogeneic spongious graft to repair bone defect in multi-fragment intra-articular distal humerus fracture (case report). Saratov Journal of Medical Scientific Research 2021; 17 (1): 50–53.**

The article presents a report on a case of successful application of allogeneic spongious graft made from the resected femoral head that was prepared following the Marburg Bone Bank System requirements. It was used for the restoration of the vast bone defect in osteosynthesis of multi-fragment intra-articular distal humerus fracture (AO/ASIF type 3) with metal plates and screws.

Keywords: graft, bone defect, humerus fracture.

Введение. Инвалидизация как исход внутрисуставных переломов дистального отдела плечевой кости в настоящее время достигает 30%. Несмотря на многообразие применяемых оперативных технологий, частыми осложнениями послеоперационного периода являются псевдоартрозы и контрактуры локтевого сустава (до 85%). Высокоэнергетический механизм травмы и, как следствие, многооскольчатый характер перелома, повреждение параартикулярных тканей, а также сложная анатомия суставных поверхностей локтевого сустава способствуют формированию указанных послеоперационных осложнений. Возможность несращения костных отломков диктует необходимость в длительной и нерациональной иммобилизации, наряду с которой для предотвращения морфологического преобразования поврежденного суставного гиалинового хряща в плотную фиброзную ткань и дальнейшего формирования остеоартроза и контрактуры локтевого сустава в ранние сроки рекомендуется начинать пассивную разработку движений в локтевом суставе [1, 2].

В литературе при многооскольчатом характере переломов наряду с накостным металлоостеосинтезом описаны случаи применения тотального эндопротезирования локтевого сустава и использования чрескостного остеосинтеза. При этом, несмотря на многообразие методов фиксации фрагментов плечевой кости, остается нерешенным вопрос о том, как поступать хирургу в случае наличия крупного костного дефекта дистального отдела плечевой кости и какой должна быть хирургическая тактика выбора, если адекватная реконструкция локтевого сустава, обладающего правильными биомеханическими свойствами, вследствие утраты необходимых костных фрагментов становится невозможной [3–5].

В зарубежной литературе описаны примеры использования аллогенных трансплантатов, созданных из резецированной головки бедренной кости, подвергшейся термической дезинфекции и консервированию путем замораживания. В сравнении с искусственно синтезируемым костнозамещающим материалом преимущества данного метода заключаются в наличии у аллогенного трансплантата остеокондуктивных и остеоиндуктивных свойств. Аллогенный трансплантат обладает идеальной морфологической архитектурой, подходящей для биологически облегченного протекания физиологических процессов репарации и регенерации, включающих остеобластические и остеокластические механизмы перестройки [6].

В данном клиническом примере мы хотим продемонстрировать опыт использования аллотрансплантата из резецированной головки бедренной кости, подготовленной костным банком НИИТОН СГМУ, для восполнения костного дефекта дистального отдела плечевой кости. Интерес к демонстрации нашего клинического опыта продиктован недостатком приводимых в литературе данных о результатах остеосинтеза многооскольчатых переломов дистального отдела плечевой кости с использованием аллогенного трансплантата в качестве дефектозамещающей технологии. От пациента получено информированное согласие на публикацию данных из истории болезни.

Описание клинического случая. Пациент Р., 54 года, находился на стационарном лечении в травматолого-ортопедическом отделении №1 НИИТОН СГМУ с 17.08.2020 по 28.08.2020 с диагнозом: Сочетанная травма. Закрытая черепно-мозговая травма. Сотрясение головного мозга. Открытый оскольчатый перелом мыщелка правой плечевой кости. Закрытый перелом правого надколенника. Переломы верхней правой челюсти, нижней челюсти. Травма была получена в результате дорожно-транспортного происшествия 22.07.2020. В лечебном учреждении по месту жительства выполнялось оперативное лечение — первичная хирургическая обработка раны правого локтевого сустава; консервативное лечение закрытой черепно-мозговой травмы и сопутствующей патологии. По стабилизации состояния пациент был доставлен в НИИТОН СГМУ. При осмотре была выявлена деформация оси правой верхней конечности, ограничение движений в правом локтевом суставе, умеренная болезненность при движениях. При пальпации области локтевого сустава выявлялась крепитация костных отломков. По данным рентгенографии были выявлены признаки оскольчатого внутрисуставного перелома дистального отдела правой плечевой кости С3 по классификации AO/ASIF (рис. 1 а, б), по поводу которого 18.08.2020 было выполнено оперативное вмешательство — ревизия зоны оскольчатого перелома дистального отдела правой плечевой кости с пластикой костного дефекта аллотрансплантатом и металлоостеосинтезом накостными пластинами, остеосинтез правого надколенника обвивным швом.

В положении больного на левом боку с отведенной на приставной столик рукой под эндотрахеальным наркозом после трехкратной обработки операционного поля растворами антисептиков по задней поверхности правого локтевого сустава произвели линейный разрез длиной 16 см. Выполнили V-образный трансолекранонный доступ к локтевому суставу. Нашли и обнажили локтевой нерв, последний был отведен в сторону. Обнаружили костные отломки, выполнили их ревизию, репозицию, фиксацию достигнутого анатомического положения блока плечевой кости накостной пластиной и винтами с угловой стабильностью. Осуществили репозицию головчатого возвышения плечевой кости. При восстановлении анатомического положения был обнаружен дефект костной ткани в области блока и локтевой ямки размером 2×3×4 см. Дефект костной ткани устранили с помощью аллогенного трансплантата из банка кост-

Ответственный автор — Давыдов Алексей Павлович
Тел.: +7 (908) 5554881
E-mail: alexeydawidow@gmail.com

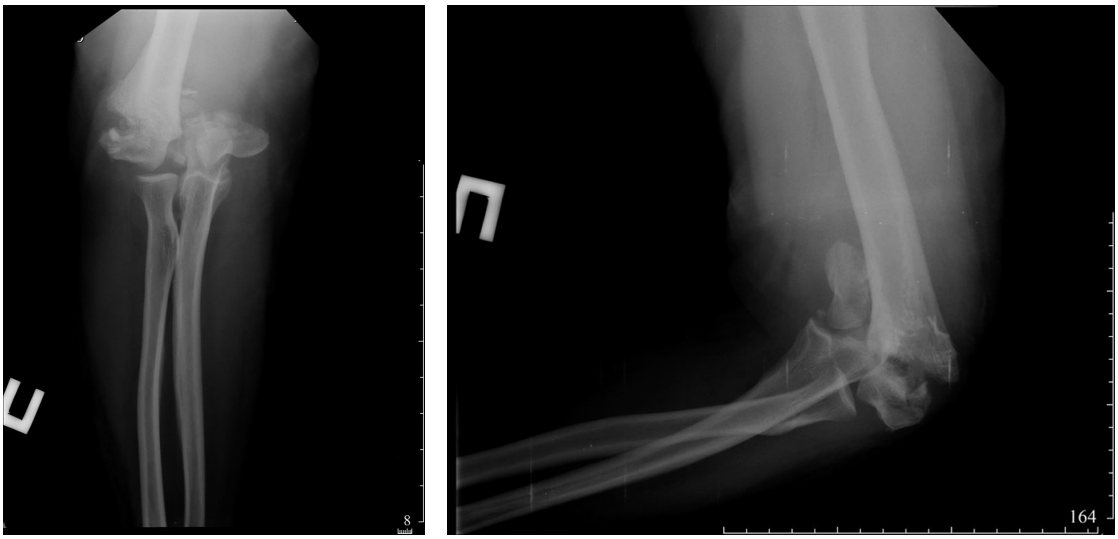

а) б)

Рис. 1. Рентгенограмма в прямой (а) и боковой (б) проекциях

ной ткани НИИТОН СГМУ, представляющего собой резецированную головку бедренной кости человека, обработанную с помощью термической дезинфекции и прошедшую консервацию путем замораживания. Соответствие анатомических поверхностей аллотрансплантата зоне дефекта было достигнуто с помощью вибропилы и кусачек Люэра. После устранения дефекта выполнили фиксацию головчатого возвышения и латерального надмыщелка дорсолатеральной накостной пластиной и винтами с угловой стабильностью. Произвели фиксацию локтевого отростка по Веберу. На контрольной рентгенограмме положение костных отломков и металлоконструкции стабильное (рис. 2 а, б). Установлен пассивный дренаж. Произведено послойное ушивание раны. Наложена асептическая повязка, фиксация правой верхней конечности косыночной повязкой.

В течение недели после операции проводились перевязки, лечение, направленное на заживление операционной раны и восстановление подвижности оперированного сустава. После купирования отека на 3-и сутки начата пассивная разработка в локтевом суставе. Активная разработка проводилась амбулаторно через шесть недель.

Объем движений оперированного локтевого сустава оценивали через три месяца. Объективную оценку проводили по шкале Broberg and Morrey [7]. Объем сгибания в локтевом суставе у пациента составил 105° (рис. 3 а). Пронация и супинация составляли 50 и 60° соответственно (рис. 3 б, в). Утрата силы составила 20 % от здоровой конечности, нестабильности и боли пациент на момент осмотра не испытывал. По результатам оценки работу оперированного локтевого сустава можно оценить в 84 балла по шкале Broberg and Morrey, что характеризует исход хирургического лечения как хороший.

Обсуждение клинического случая. На наш взгляд, использование аллогенного трансплантата совместно с металлоостеосинтезом накостными пластинами помогает решить несколько проблем, сопровождающих лечение дистальных внутрисуставных переломов плечевой кости. Следует отметить воз-

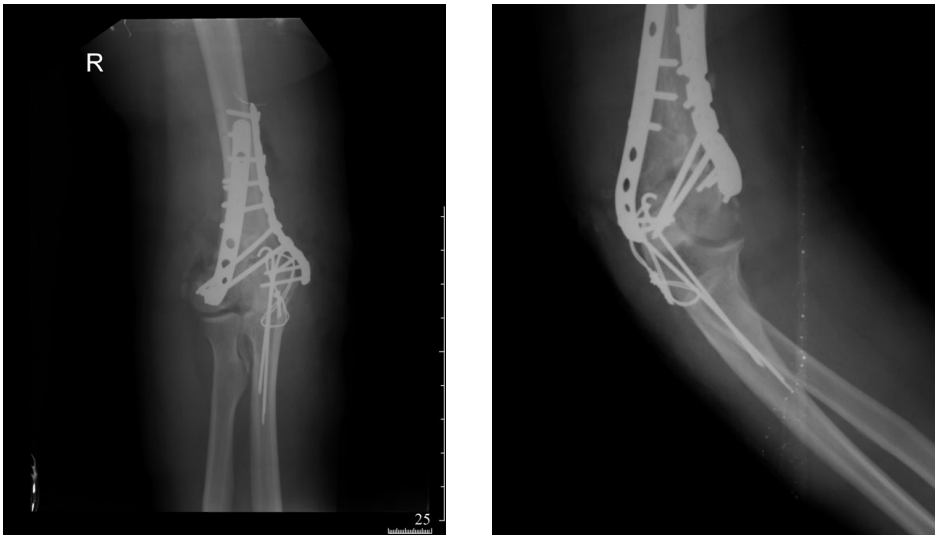

а) б)

Рис. 2. Контрольная рентгенограмма в прямой (а) и боковой (б) проекциях

можность адекватной интраоперационной визуализации при выполнении репозиции костных отломков и реконструкции суставных поверхностей дистального отдела плечевой кости, что немаловажно при инструментальном восстановлении конгруэнтности биомеханически сложного локтевого сустава [8]. Надежная фиксация позволяет проводить уже в ранний послеоперационный период пассивную, а затем и активную разработку движений, предостерегая локтевой сустав от развития контрактур. Пластика крупного костного дефекта аллотрансплантатом позволяет решить проблему восстановления анатомической целостности утраченных костных фрагментов, а также, учитывая свойства аллогенного трансплантата, данная дефектозамещающая технология способствует оптимизации процессов костной регенерации и репарации путем создания идеальной морфологической архитектуры локтевого сустава [9].

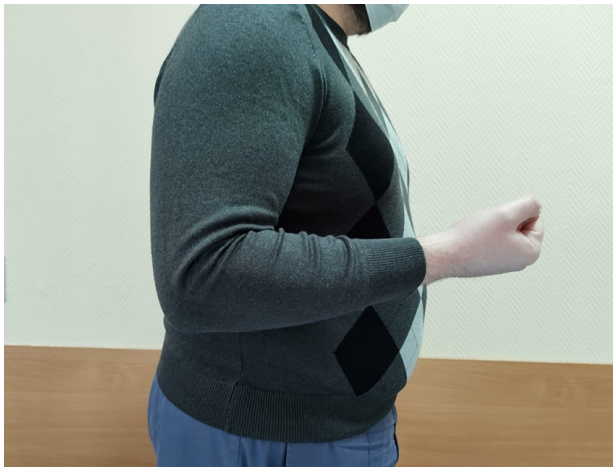

а)



б)

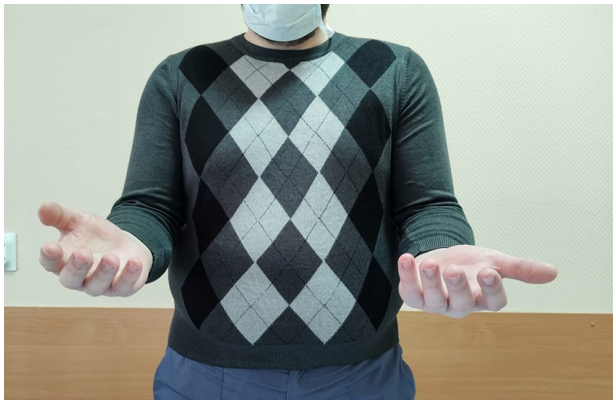

в)

Рис. 3. Оценка объема движений оперированного локтевого сустава через три месяца после операции: а) сгибание; б) пронация; в) супинация

Заключение. Использование аллотрансплантата при замещении обширного костного дефекта дистального отдела плечевой кости совместно с применением накостного остеосинтеза позволяет успешно решить вопросы ранней двигательной реабилитации, восстановления биомеханики локтевого сустава и способствует биологическому протеканию репаративных процессов в костной ткани, а с развитием технологии костного банка может стать операцией выбора при оскольчатых внутрисуставных переломах плечевой кости, сопровождающихся костным дефектом.

Конфликт интересов. Работа выполнена в рамках инициативного плана НИР НИИТОН ФГБОУ ВО «Саратовский ГМУ им. В. И. Разумовского» Минздрава России «Совершенствование методов диагностики, лечения и профилактики травм и заболеваний опорно-двигательной и нервной систем» (регистрационный номер АААА-А18-118060790019-0).

References (Литература)

1. Klyuchevsky VV, Ben El Hafi H. The treatment of extra- and intra-articular fractures of the distal humerus. Traumatology and Orthopedics of Russia 2010; (3): 96–102. Russian (Ключевский В. В., Бен Эль Хафи Х. Лечение около- и внутрисуставных переломов дистального отдела плечевой кости. Травматология и ортопедия России 2010; (3): 96–102). DOI 10.21823/2311-2905-2010-0-3-144-151.

2. Krivenko SN, Medvedev DI. Current treatments for patients with multifragmentary fractures of the distal humerus (literature review). Genij Ortopedii 2019; 25 (4): 580–7. Russian (Кривенко С. Н., Медведев Д. И. Современное состояние вопроса лечения больных с многофрагментарными переломами дистального метаэпифиза плечевой кости (обзор литературы). Гений ортопедии 2019; 25 (4): 580–7). DOI: 10.18019/1028-4427-2019-25-4-580-587.

3. Gorodnichenko AI, Guseinov TSh, Uskov ON. Transosteal ostheosynthesis of distal shoulder fractures. Pirogov Russian Journal of Surgery 2013; (3): 32–6. Russian (Городниченко А. И., Гусейнов Т. Ш., Усков О. Н. Чрескостный остеоосинтез переломов дистального отдел аплечевой кости. Хирургия. Журнал им. Н. И. Пирогова 2013; (3): 32–6).

4. Aliev AG, Kovalenko AN, Ambrosenkov AV, et al. Indications and results of primary and revision total elbow arthroplasty (literature review). Genij Ortopedii 2019; 25 (4): 600–9. Russian (Алиев А. Г., Коваленко А. Н., Амбросенков А. В. и др. Показания и результаты первичного и ревизионного эндопротезирования локтевого сустава (обзор литературы). Гений ортопедии 2019; 25 (4): 600–9).

5. Sotelo JS, Torchia ME, O'Driscoll SW. Complex distal humerus fractures: internal fixation with a principle based parallel plate technique. J Bone Joint Surg 2007; 16 (2): 114–9. DOI: 10.2106/JBJS.E.01311.

6. Pruß A. Wissenschaftliche Stellungnahme zu den Anforderungen im Rahmen der Herstellung des Arzneimittels 'Human-Femurkopf, thermodesinfiziert, gefrierkonserviert'. 2010. URL: https://www.telos-healthcare.ru/files/poleznoe/articles/61-article.pdf (1 Feb 2021).

7. Broberg MA, Morrey BF. Results of delayed excision of the radial head after fracture. J Bone Joint Surg Am 1986; 68 (5): 669–74.

8. Jabin GI, Shahizi FA, Fedyunina SU. Comminuted fractures of humerus condyle in adults (Classification and indications for choosing of fixator). Traumatology and Orthopedics of Russia 2003; (1): 38–41. Russian (Жабин Г. И., Шахизи Ф. А., Федюнина С. Ю. Оскольчатые переломы мыщелка плеча у взрослых (классификация и показания к выбору фиксатора). Травматология и ортопедия России 2003; (1): 38–41).

9. Katthagen BD, Prußa. Transplantation allogenen Knochens. Orthopäde 2008; (37): 764. DOI: 10.1007/s00132-008-1272-y.

УДК 616.136.42+616.13–089 Клинический случай

ЭНДОВАСКУЛЯРНОЕ ЛЕЧЕНИЕ АНЕВРИЗМЫ СЕЛЕЗЕНОЧНОЙ АРТЕРИИ (КЛИНИЧЕСКОЕ НАБЛЮДЕНИЕ)

Е. Ю. Шварц *— ФГБУ «НМИЦ им. В. А. Алмазова» Минздрава России, ординатор кафедры сердечно-сосудистой хирургии;* ***Н. С. Одинцов*** *— ФГБУ «НМИЦ им. В. А. Алмазова» Минздрава России, ординатор кафедры сердечно-сосудистой хирургии;* ***П. А. Хазов*** *— ФГБУ «НМИЦ им. В. А. Алмазова» Минздрава России, ординатор кафедры сердечно-сосудистой хирургии;* ***М. И. Генералов*** *— ФГБУ «Российский научный центр радиологии и хирургических технологий имени академика А. М. Гранова» Минздрава России, заведующий отделением сосудистой и рентгенэндоваскулярной хирургии, кандидат медицинских наук;* ***Д. М. Кокорин*** *— ФГБУ «Российский научный центр радиологии и хирургических технологий имени академика А. М. Гранова» Минздрава России, врач отделения сосудистой и рентгенэндоваскулярной хирургии;* ***А. Н. Олещук*** *— ФГБУ «Российский научный центр радиологии и хирургических технологий им. академика А. М. Гранова» Минздрава России, врач отделения сосудистой и рентгенэндоваскулярной хирургии;* ***Д. Н. Майстренко*** *— ФГБУ «Российский научный центр радиологии и хирургических технологий им. академика А. М. Гранова» Минздрава России, директор, доктор медицинских наук.*

ENDOVASCULAR TREATMENT OF A SPLENIC ARTERY ANEURYSM (CASE REPORT)

E. Yu. Shvarts *— Almazov National Medical Research Centre, Resident of Department of Cardiovascular Surgery;* ***N. S. Odintsov*** *— Almazov National Medical Research Centre, Resident of Department of Cardiovascular Surgery;* ***P. A. Khazov*** *— Almazov National Medical Research Centre, Resident of Department of Cardiovascular Surgery;* ***M. I. Generalov*** *— A. M. Granov Russian Research Center of Radiology and Surgical Technologies, Head of Department of Vascular and Endovascular Surgery, PhD;* ***D. M. Kokorin*** *— A. M. Granov Russian Research Center of Radiology and Surgical Technologies, Department of Vascular and Endovascular Surgery;* ***A. N. Oleschuk*** *— A. M. Granov Russian Research Center of Radiology and Surgical Technologies, Department of Vascular and Endovascular Surgery;* ***D. N. Maystrenko*** *— Director of A. M. Granov Russian Research Center of Radiology and Surgical Technologies, DSc.*

Дата поступления — 09.02.2021 г. Дата принятия в печать — 25.02.2021 г.

Шварц Е. Ю., Одинцов Н. С., Хазов П. А., Генералов М. И., Кокорин Д. М., Олещук А. Н., Майстренко Д. Н. **Эндоваскулярное лечение аневризмы селезеночной артерии (клиническое наблюдение). Саратовский научно-медицинский журнал 2021; 17 (1): 54–58.**

Аневризматическое расширение висцеральных артерий — достаточно редко встречающееся в сосудистой хирургии заболевание (всего 0,1–2% случаев на 100 тыс. населения). Тем не менее для пациентов с данной патологией очень важна своевременная диагностика, так как имеется высокий риск внезапных кровотечений в забрюшинное пространство, связанный с разрывом аневризмы. В статье представлен клинический случай успешного эндоваскулярного лечения гигантской аневризмы селезеночной артерии путем эмболизации ее спиралями. Преимущества применяемой нами техники: минимальная инвазивность, возможность выявления точной локализации поражения и эмболизации определенного участка артерии, возможность выполнения данной операции пациентам с высоким хирургическим риском, отсутствие необходимости в удалении селезенки. Наш опыт показывает, что эндоваскулярное лечение является полноценной альтернативой открытой хирургии для пациентов с аневризмой селезеночной артерии. Мы полагаем, что транскатетерная эмболизация аневризм висцеральных артерий — это метод выбора при данной патологии.

Ключевые слова: аневризма, селезеночная артерия, эмболизационные спирали, рентгенэндоваскулярное лечение.

Shvarts EYu, Odintsov NS, Khazov PA, Generalov MI, Kokorin DM, Oleschuk AN, Maystrenko DN. **Endovascular treatment of a splenic artery aneurysm (case report). Saratov Journal of Medical Scientific Research 2021; 17 (1): 54–58.**

Aneurysmal dilatation of the visceral arteries is quite a rare disease in vascular surgery (only 0.1–2% of cases per 100000 population). Nevertheless, for patients with this pathology, timely diagnostics is very important, since there is a high risk of sudden bleeding into the retroperitoneal space associated with a rupture of aneurysm. This paper presents a clinical case of successful endovascular treatment of a giant splenic artery aneurysm by its embolization with coils. Our experience shows that endovascular treatment is a valid alternative to open surgery for patients with splenic artery aneurysm. It is believed that transcatheter embolization of visceral artery aneurysms is the method of choice for this pathology.

Keywords: aneurysm, splenic artery, embolization spirals, x-ray endovascular treatment.

Введение. Аневризматическое расширение висцеральных артерий — достаточно редко встречающееся в сосудистой хирургии заболевание (всего 0,1–2% случаев на 100 тыс. населения) [1]. Тем не менее для пациентов с данной патологией очень важна своевременная диагностика, так как имеется высокий риск внезапных кровотечений в забрюшинное пространство, связанный с разрывом аневризмы. Смертность при этом осложнении колеблется от 25 до 100%, в зависимости от анатомических особенностей [1, 2].

Самым часто встречающимся вариантом аневризматического расширения висцеральных артерий является аневризма селезеночной артерии (АСА), составляющая 50–75% от числа всех висцеральных аневризм [3]. Частота встречаемости данного вида патологии селезеночной артерии в общей популяции населения составляет 0,8% [4]. Риск разрыва АСА не зависит от ее размера и составляет 3–20% от числа диагностированных случаев [2, 3, 5].

Нередко АСА становится находкой при исследованиях, проводимых пациенту по поводу иной патологии органов брюшной полости. Чаще всего такими диагностическими методами оказываются ультразвуковое исследование и компьютерная томография (КТ) — ангиография. Только в 20% случаев АСА имеют клинические проявления в виде боли в эпигастрии или левом подреберье [6]. Отсутствие клиники не может считаться показателем полного благополучия для пациента, АСА — это «бомба, время взрыва которой нельзя предсказать» [6–8]. Учитывая высокий уровень смертности при разрывах АСА, лечение как симптомных, так и асимптомных случаев является обязательным [7, 8].

В данной работе представлен клинический случай успешного эндоваскулярного лечения гигантской АСА путем эмболизации ее спиралями.

Цель — продемонстрировать возможности эндоваскулярного лечения АСА, показать минимализм хирургической травмы и низкий риск послеоперационных осложнений.

Описание данного клинического случая было одобрено этическим комитетом ФГБУ «РНЦ РХТ имени академика А.М. Гранова» Минздрава России, от пациентки получено информированное согласие на использование материалов и информации, непосредственно относящейся к пациентке.

Описание клинического случая. В отделение сосудистой и рентгенэндоваскулярной хирургии ФГБУ «РНЦ РХТ имени академика А.М. Гранова» Минздрава России поступила пациентка Е., 59 лет, с диагнозом «аневризма селезеночной артерии».

Пациентка активно жалоб не предъявляла. Анамнез заболевания: считает себя больной в течение трех месяцев, когда было выполнено ультразвуковое исследование органов брюшной полости, в результате которого выявлена АСА вблизи хвоста поджелудочной железы.

По результатам МСКТ-ангиографии выявлена АСА размерами 33×41 мм (рис. 1, 2). На следующий день после поступления после предоперационной подготовки выполнена целиакография, ангиография

Рис. 1. Результаты мультиспиральной компьютерной томографии — ангиографии брюшного отдела аорты и ее ветвей (3D-реконструкция): определяется крупная аневризма селезеночной артерии

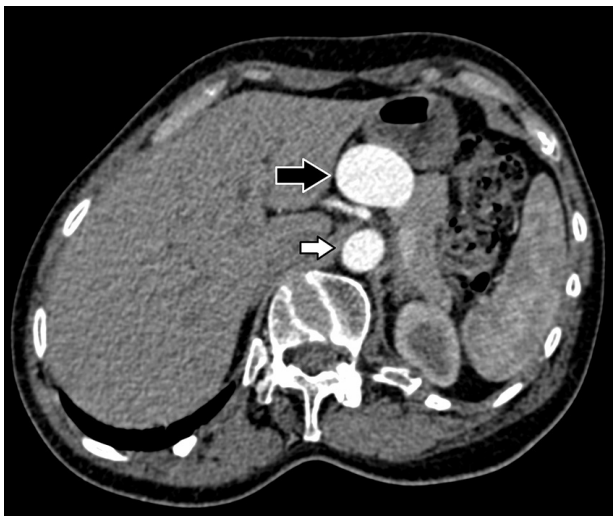

Рис. 2. Результаты мультиспиральной компьютерной томографии — ангиографии брюшного отдела аорты и ее ветвей (аксиальная проекция): черная стрелка указывает на аневризму селезеночной артерии, белая стрелка — на аорту

Ответственный автор — Шварц Елена Юрьевна
Тел.: +7 (906) 3010771
E-mail: elenashvarts@yandex.ru

Рис. 3. Ангиограмма селезеночной артерии: микрокатетер установлен в полость мешка аневризмы

Рис. 4. Брюшная аортограмма: определяется мешотчатая аневризма селезеночной артерии

селезеночной артерии, а затем симультантная эмболизация селезеночной артерии.

Вмешательство выполнялось под местной анестезией 5 мл 1%-го раствора лидокаина. Проведена пункция правой лучевой артерии. Установлен интродьюсер 5F. Катетер HH1 (COOK) 5F последовательно установлен в чревный ствол, селезеночную артерию. Выполнена ангиография, по результатам которой в средней трети селезеночной артерии визуализируется аневризма с максимальным внутренним диаметром 37 мм (рис. 3, 4). Селезеночная артерия проходима на всем протяжении.

Микрокатетер Rebar-027 (Medtronic) коаксиально установлен в мешок аневризмы. Выполнена эмболизация АСА. Установлено четыре эмболизационных спирали Azur (Terumo) и Concerto (Medtronic) диаметром витка от 14 до 25 мм, длиной от 40 до 50 см. На контрольном снимке эмболизированная часть аневризмы содержит компактно установленные спирали. Кровоток по селезеночной артерии не нарушен, мешок аневризмы не определяется (рис. 5).

Инструменты удалены из сосудистого русла, гемостаз был выполнен с помощью TR-band (Terumo).

Послеоперационный период протекал гладко, пациентка выписана в удовлетворительном состоянии на 4-е сутки после операции. В послеоперационный период пациентка жалоб на боли в животе, левом боку не отмечала; показатели клинического, биохимического анализов крови были в пределах референтных значений. По результатам ультразвукового исследования органов брюшной полости, выполненного после операции, данных, указывающих на патологию селезенки, нет.

В последующие 6 месяцев наблюдения существенных нарушений в самочувствии не отмечалось.

Обсуждение клинического случая. Бессимптомное течение заболевание и случайное обнаружение аневризмы при амбулаторном ультразвуковом обследовании у нашей пациентки нельзя считать неожиданностью. Выявленную у пациентки аневризму необходимо было классифицировать. Выделяют несколько типов аневризм: истинная аневризма — аневризма, стенками которой являются структурные элементы сосудистой стенки; ложная аневризма —

Рис. 5. Контрольная ангиограмма после эмболизации аневризмы: в мешке аневризмы — металлические спирали, в полость аневризмы контрастный препарат не поступает

наполненная кровью полость, лежащая в тканях вне просвета артерии, но сообщающаяся с ним через отверстие в стенке. Отдельно выделяют расслаивающую аневризму — внезапное образование дефекта внутренней оболочки стенки с последующим проникновением потока крови в дегенеративно-измененный средний слой с последующим образованием внутристеночной гематомы и продольным расслоением стенки [9]. Отсутствие клинических проявлений и данные КТ позволили считать, что в описанном случае мы имели дело с истинной аневризмой, без признаков расслоения и разрыва.

В отношении установления причины развития аневризмы у пациентки возникли определенные трудности, поскольку точная этиология не спровоцированной травмирующим агентом АСА до сих пор до конца не изучена. Вместе с тем можно с определенной долей уверенности утверждать, что возникновение АСА у нашей пациентки связано с такими факторами риска, как атеросклероз (что подтверж-

дают данные КТ-ангиографии брюшного отдела аорты и ей ветвей, а также данные ультразвукового дуплексного сканирования брахиоцефальных артерий, выполненных перед госпитализацией; в артериях определяются гемодинамически незначимые атеросклеротические бляшки) и женский пол. Другими факторами риска развития АСА являются дисплазии соединительной ткани, предшествующая трансплантация печени, цирроз печени, портальная гипертензия, беременность. Последние три считаются наиболее значимыми факторами риска в развитии АСА. Частота АСА у пациентов с циррозом составляет от 7 до 17%. У 50% из таких пациентов присутствует портальная гипертензия [6]. Однако в нашем случае указанных факторов риска не было выявлено. В целом у женщин вероятность развития АСА в четыре раза выше, чем у мужчин. У женщин риск увеличивается при беременности и с каждой беременностью становится выше [6].

При выборе тактики вмешательства было учтено, что варианты лечения АСА включают открытое хирургическое вмешательство, эндоваскулярное лечение, лапароскопическое и робот-ассистированное хирургическое вмешательство. Традиционным методом долгие годы была перевязка селезеночной артерии или иссечение аневризмы, возможно, с частичной или полной спленэктомией, а иногда с дистальной панкреатэктомией. За последние десятилетия использование эндоваскулярных методов стало наиболее распространенной альтернативой в лечении АСА [3]. Эти методы могут использоваться для лечения большинства АСА и псевдоаневризм селезеночной артерии, независимо от клинической картины, этиологии и расположения. Эндоваскулярное лечение также показано при разрыве АСА или наличии ложной АСА, особенно в тех случаях, когда найти пораженный участок было бы затруднительно во время обычной операции или пациент относится к группе высокого хирургического риска из-за наличия сопутствующей патологии или тяжести общего состояния [10]. В нашем учреждении практически у 100% пациентов с указанной патологией было выполнено эндоваскулярное вмешательство.

Существует несколько методов эндоваскулярного лечения аневризм висцеральных артерий: установка стент-графта, использование в качестве материалов для эмболизации спиралей, жидких эмболизирующих материалов. Выбор подходящей техники зависит от типа и размера аневризмы, а также от анатомии пораженной артерии [3]. Особенности анатомии нашей пациентки заставили нас усомниться в предполагаемой эффективности установки стент-графта, поэтому было принято решение о применении спиралей в качестве эмболизирующего агента.

Кроме того, было учтено, что эндоваскулярное лечение показано при аневризмах размером более 2 см, увеличении ее диаметра в течение года более чем на 0,5 см, независимо от первоначальных размеров, а также наличие псевдоаневризмы [11]. В отношении кальцифицированных аневризм ни одно исследование не продемонстрировало наличия защитного фактора кальцификатов от разрыва или роста. Между тем кальцинированные АСА могут ассоциироваться с меньшим размером аневризмы. Эмболизация АСА почти всегда возможна при аневризмах дистальной части артерии, в то время как установка стентов является нежелательной, а иногда и невозможной при извитости артерии [10].

В нашем центре в последние годы транскатетерная эмболизация стала основным методом лечения аневризм висцеральных артерий. Данный метод был использован и в описанном клиническом случае, поскольку хирургический риск при его использовании ниже, а эффективность выше, чем при других техниках хирургического вмешательства [10]. Преимущества перед открытой операцией: местная анестезия, быстрое выявление точной локализации аневризмы, оценка коллатерального кровотока, низкий риск для пациентов, у которых есть относительные или абсолютные противопоказания к хирургическому вмешательству, более легкий доступ к аневризме (минимальная травматичность операции), меньший срок пребывания в стационаре после вмешательства, быстрая реабилитация [11].

В большинстве случаев эндоваскулярное лечение устраняет необходимость в дальнейшем хирургическом вмешательстве по поводу данной патологии. У нашей пациентки показаний к проведению операции после выполнения эмболизации АСА не было, поскольку был достигнут желаемый результат во время выполнения эндоваскулярного этапа. Открытая хирургия, робот-ассистированная операция или гибридные методики могут быть применены при разрыве АСА, а также при жизнеугрожающих ситуациях во время вмешательства у беременных женщин [3]. В представленном клиническом случае признаков разрыва АСА не наблюдалось, пациентка не пребывала в состоянии беременности.

Пациентке, случай которой представлен в данной работе, удалось сохранить селезенку. В описанном клиническом случае в послеоперационный период пациентка жалоб на боли в животе, левом боку не предъявляла; показатели анализов крови были в допустимых пределах, данных, указывающих на патологию селезенки, не выявлено. Приведенная информация подтверждает сохранную функцию селезенки, что демонстрирует эффективность и безопасность выбранного нами хирургического вмешательства.

Некоторые авторы также отмечают, что в большинстве случаев при применении эндоваскулярных методик селезенка может быть сохранена. Сохранение селезеночной артерии желательно, но не всегда необходимо. Достаточное кровоснабжение из ветвей желудочных, сальниковых артерий и артерий поджелудочной железы обычно способно предотвратить инфаркт селезенки в случае нарушения кровотока по селезеночной артерии [12]. Но в различных источниках сообщалось и об обратных случаях [10].

Мы тоже считаем, что в данном случае КТ-ангиография имела решающее значение для подтверждения диагноза, для оценки размера поражения артерии, ее проходимости, а также кальциноза сосуда. Результаты КТ определили необходимость выполнения ангиографии с последующим эндоваскулярным лечением. КТ-визуализация также помогла специалистам при принятии решения относительно лучшего материала для эмболизации, диаметра спирали, длины витков и т. д.

Заключение. Эндоваскулярная эмболизация спиралями при лечении АСА была успешно использована в описанном клиническом случае. Примененная нами техника подтвердила ряд преимуществ выбранного подхода: минимальная инвазивность, возможность выявления точной локализации поражения и эмболизации определенного участка артерии, отсутствие необходимости в удалении селезенки.

В итоге был достигнут оптимальный результат лечения аневризмы висцеральной артерии. Таким образом, данный случай подтверждает наш опыт и мнение ряда исследователей о том, что транскатетерная эмболизация аневризм висцеральных артерий является эффективным подходом и может быть методом выбора в лечении аневризм селезеночной артерии.

Конфликт интересов не заявляется.

References (Литература)

1. Tulsyan N, Kashyap VS, Greenberg RK, et al. The endovascular management of visceral artery aneurysms and pseudoaneurysms. J Vasc Surg 2007; 45 (2): 276–83.
2. Cordova AC, Sumpio BE. Visceral Artery Aneurysms and Pseudoaneurysms — Should They All be Managed by Endovascular Techniques? Ann Vasc Dis 2013; 6 (4): 687–93.
3. Hemp JH, Sabri SS. Endovascular management of visceral arterial aneurysms. Tech Vasc Interv Radiol 2015; 18 (1): 14–23.
4. Leung E, Maingard J, Yeh J, et al. Contemporary endovascular management of splenic vascular pathologies. Clin Radiol 2020; 75 (12): 960.e23–960.e34.
5. Laganà D, Carrafiello G, Mangini M, et al. Multimodal approach to endovascular treatment of visceral artery aneurysms and pseudoaneurysms. Eur J Radiol 2006; 59 (1): 104–11.
6. Galimov O, Plechev V, Ishmetov V, et al. Newest technologiies in celiac trunk aneurysms treatment. Creative Surgery and Oncology 2017; 7 (2): 62–6.
7. Shevchenko YL, Stoyko YM, Bolomatov NV, et al. Application of neuro-endovascular technologies in the treatment of post-traumatic false aneurysms of the visceral arteries. International Journal of Interventional Cardioangiology 2014; (36): 48–51. (Шевченко Ю.Л., Стойко Ю.М., Боломатов Н.В. и др. Применение нейрорентгенэндоваскулярных технологий при лечении посттравматических ложных аневризм висцеральных артерий. Международный журнал интервенционной кардиоангиологии 2014; (36): 48–51).
8. Değer KC, Gündeş E, Fedakar A. Surgical management of a splenic artery aneurysm. Clin Case Rep 2016; 4 (5): 524–5.
9. Erbel R, Aboyans V, Boileau C, et al. Corrigendum to: 2014 ESC Guidelines on the diagnosis and treatment of aortic diseases. Eur Heart J 2015; 36 (41): 2779.
10. Loffroy R, Guiu B, Cercueil JP, et al. Transcatheter arterial embolization of splenic artery aneurysms and pseudoaneurysms: short- and long-term results. Ann Vasc Surg 2008; 22 (5): 618–26.
11. Tijani Y, Zahdi O, Hormat-Allah M, et al. Embolisation des anévrysmes de l'artère splénique: traitement de choix. À propos d'un cas et revue de la littérature [Embolization of splenic artery aneurysms: Treatment of choice. About a case and review of the literature]. Ann Cardiol Angeiol 2020; (29): S0003–3928 (20) 30190–6.
12. Saltzberg SS, Maldonado TS, Lamparello PJ, et al. Is endovascular therapy the preferred treatment for all visceral artery aneurysms? Ann Vasc Surg 2005; 19 (4): 507–15.

ОБЩЕСТВЕННОЕ ЗДОРОВЬЕ И ЗДРАВООХРАНЕНИЕ

УДК 379.172+378.178 Оригинальная статья

СОСТОЯНИЕ КОГНИТИВНЫХ ФУНКЦИЙ И КАЧЕСТВА ЖИЗНИ, СВЯЗАННОГО СО ЗДОРОВЬЕМ, У СТУДЕНТОК МЕДИЦИНСКИХ СПЕЦИАЛЬНОСТЕЙ В ПРОЦЕССЕ ОБУЧЕНИЯ

В. В. Кузнецов *— ФГБОУ ВО «Тихоокеанский ГМУ» Минздрава России, заведующий кафедрой общественного здоровья и здравоохранения, кандидат медицинских наук;* ***К. В. Косилов —*** *ФГБОУ ВО «Тихоокеанский ГМУ» Минздрава России, профессор кафедры общественного здоровья и здравоохранения; ФГАОУ ВО «Дальневосточный федеральный университет», профессор департамента социальных наук, доктор медицинских наук;* ***Е. В. Каращук*** *— ФГБОУ ВО «Тихоокеанский ГМУ» Минздрава России, завуч кафедры общественного здоровья и здравоохранения;* ***Е. К. Федорищева*** *— ФГБОУ ВО «Тихоокеанский ГМУ» Минздрава России, ассистент кафедры общественного здоровья и здравоохранения.*

THE CONDITION OF COGNITIVE FUNCTIONS AND HEALTH-RELATED QUALITY OF LIFE IN FEMALE STUDENTS OF MEDICAL SPECIALTIES DURING THE LEARNING PROCESS

V. V. Kuznetsov — *Pacific State Medical University, Head of Department of Public Health and Healthcare, PhD;* ***K. V. Kosilov —*** *Pacific State Medical University, Professor of Department of Public Health and Healthcare; Far Eastern Federal University, Professor of Department of Social Sciences, DSc;* ***E. V. Karaschuk —*** *Pacific State Medical University, Department of Public Health and Healthcare;* ***E. K. Fedorischeva —*** *Pacific State Medical University, Assistant of Department of Public Health and Healthcare.*

Дата поступления — 19.10.2020 г. Дата принятия в печать — 25.02.2021 г.

Кузнецов В. В., Косилов К. В., Каращук Е. В., Федорищева Е. К. **Состояние когнитивных функций и качества жизни, связанного со здоровьем, у студенток медицинских специальностей в процессе обучения. Саратовский научно-медицинский журнал 2021; 17 (1): 59–66.**

Цель: оценка состояния когнитивных функций, психического и физического статусов и их взаимосвязи у студенток медицинских специальностей. *Материал и методы.* Объем выборки — 626 респондентов. Частота отклика составила 93,5%. При исследовании когнитивных способностей использовалась Монреальская шкала оценки (МОКа-тест). Оценку качества жизни, связанного со здоровьем, проводили по вопроснику «Краткая форма самооценки качества жизни, связанного со здоровьем, MOS SF-36». Значимость различий в группах выявлялась с помощью дисперсионного анализа (ANOVA). Уровень корреляции переменных оценивался с использованием коэффициента корреляции Спирмена. *Результаты.* Средняя оценка состояния когнитивных функций (МОКа-тест) составила 25,8 балла, что находится в пределах референтных значений. К старшим курсам обучения у студенток активизируются функции внимания, концентрации и рабочей памяти (4,8 против 4,1 балла, $p \leq 0{,}05$) и исполнительные функции (3,8 против 3,0 балла, $p \leq 0{,}05$). Среднее значение переменной, описывающей когнитивные функции у студенток, обучающихся на VI курсе, достоверно выше, чем у первокурсниц. Суммарная количественная самооценка качества жизни, связанного со здоровьем (MOS SF-36), также находилась в пределах нормативных значений (68 баллов) и была достоверно выше, чем в среднем в популяции. Корреляция суммарного показателя уровня активности когнитивных функций студенток с основными индикаторами самооценки качества жизни, связанного со здоровьем, составила R=0,45–0,63, что соответствует среднему уровню взаимосвязи. *Выводы.* Динамика когнитивных функций у студенток медицинских университетов в процессе обучения взаимосвязана с самооценкой физического и психического статусов. Уровень когнитивных функций у них соответствует референтным значениям, самооценка качества жизни, связанного со здоровьем, высока. Самооценка физического статуса у студенток начальных курсов достоверно выше, чем психического.

Ключевые слова: когнитивные функции, самооценка здоровья, психологический статус, физический статус.

Kuznetsov VV, Kosilov KV, Karaschuk EV, Fedorischeva EK. **The condition of cognitive functions and health-related quality of life in female students of medical specialties during the learning process. Saratov Journal of Medical Scientific Research 2021; 17 (1): *59–66.***

The aim: assessment of the state of cognitive functions, mental and physical status, and their interconnection during the entire period of training among female students of medical specialties. *Material and Methods.* The sample size was 626 respondents. The response rate was 93.5%. In the study of cognitive abilities, the Montreal rating scale (IOCa test) was used. Health-related quality of life was assessed using the MOS SF-36 Health-Related Quality of Life Brief Self-Assessment Questionnaire. The significance of differences in the groups was identified using analysis of variance (ANOVA). The level of correlation of variables was assessed using the Spearman's correlation coefficient. *Results.* The average assessment of the state of cognitive functions (IOCa test) was 25.8 points, which is within the reference values. By the senior years of study, the functions of attention, concentration and working memory (4.8 versus 4.1 points, $p \leq 0.05$) and executive functions (3.8 versus 3.0 points, $p \leq 0, 05$). The average value of the variable describing cognitive functions among female students studying in the 6th year is significantly higher than among freshmen. The total self-assessment of Health-Related Question of Life MOS SF-36 was also within the limits of the normative values (68 points) and significantly higher than the average in the population. Correlation of the total indicator of the level of ac-

tivity of cognitive functions of female students with the main indicators of self-assessment of the quality of life related to health was *R*=0.45–0.63, which corresponds to the average level of interconnection. The relationship between the activity of cognitive functions and objective markers of health status turned out to be weak. *Conclusion.* The dynamics of cognitive functions among female students of medical universities in the learning process is interconnected with self-assessment of physical and mental status. The level of co-cognitive functions in them corresponds to the reference values, self-esteem of the quality of life related to health is high. Self-esteem of physical status among primary-year students is significantly higher than that of mental status.

Keywords: cognitive functions, self-assessment of health, psychological status, physical status.

Введение. Формирование врачебных кадров в образовательном пространстве медицинского университета имеет ряд существенных особенностей, отличающих процесс приобретения профессиональных компетенций студентами-медиками от такового в высших учебных заведениях гуманитарного, технического, инженерного, военного и иных профилей. Длительные интенсивные семинары, коллоквиумы, занятия в специализированных аудиториях, оснащенных лабораторным, диагностическим, терапевтическим оборудованием, предполагают высокие, часто избыточные психоэмоциональные, интеллектуальные и физические нагрузки. Дублирование деятельности врача у постели пациента, работа с биологическими материалами, медицинской документацией требует постоянной концентрации внимания, активизации возможностей рабочей памяти, абстрактного мышления, других когнитивных функций [1–3]. Большинство студентов проходят обучение, находясь в возрасте 18–25 лет, когда когнитивная сфера человека находится в периоде «естественного расцвета», максимально предрасположена к получению и обработке больших информационных потоков. Основные когнитивные функции в этом возрасте уже сформированы, устойчивы, но сохраняют «пластичность», широкие адаптационные возможности, способность к повышению эффективности при тренировке, рациональном планировании интеллектуальных нагрузок, оптимальной конфигурации средовых факторов. Вместе с тем эта устойчивость может носить весьма относительный характер. Влияние негативных социальных, психологических, экономических, бытовых факторов, педагогические ошибки, деструктивные поведенческие стереотипы в отношении здоровья часто не позволяют полностью раскрыть потенциал когнитивной сферы, снижают способности к овладеванию новыми навыками, умениями, профессиональными компетенциями [4, 5]. Диапазон подобных неблагоприятных факторов необычайно широк: от ограниченности личного пространства, отсутствия бытового комфорта в кампусе общежития и слабого мультимедийного оборудования учебных аудиторий до неудобного расписания занятий, не предусматривающего перерывов и возможности получить качественное рациональное питание в пределах учебных корпусов; от транспортных проблем и низкой доступности квалифицированной медицинской помощи до ограничения доступа к спортивному инвентарю и отсутствию времени для занятий физическими упражнениями и т.д. Существенный негативный эффект все эти факторы могут оказать на учащихся женского пола, по мнению ряда исследователей, менее резистентных к возникающим проблемам вследствие меньшей устойчивости к неблагоприятным влияниям среды, в том числе социальной, относительной лабильности психоэмоционального статуса [6–8].

Заметное влияние на познавательные способности, как считают ряд авторов, может оказывать текущее состояние здоровья. Известно, что показатели хронической соматической заболеваемости среди обучающихся в высших учебных заведениях лиц весьма высоки. Результаты современных исследований позволяют говорить о том, что до 45–60% всех студентов университетов имеют ту или иную форму хронического заболевания висцеральных органов (преимущественно в стадии ремиссии). Достаточно высок и процент заболеваний женской половой сферы у студенток, который, по некоторым данным, может достигать 5–7% и более [9–11]. Одновременно многие авторы отмечают, что самооценка студентами своего физического и психологического статусов, как правило, достаточно высока. Большинство респондентов заявляют о пребывании в зоне комфорта, оценивают свое качество жизни, связанное со здоровьем, как высокое или удовлетворительное. Это несоответствие принято объяснять как объективными причинами — значительными приспособительными возможностями, физиологическими резервами, так и субъективными факторами — «вытеснением» на периферию сознания, игнорирование, подавление патологических симптомов, болевых ощущений под влиянием большого количества «входящей» информации, активной включенности в социальную жизнь группы, курса, университета [12–14]. Кроме того, у молодых людей этого возраста чаще всего отсутствует навык рефлексии, сосредоточенного самоанализа, умения делать выводы и принимать адекватные решения в отношении здоровьесберегающего поведения, что может быть связано, в том числе, со спецификой состояния когнитивной сферы, отсутствием привычки к систематическим тренировкам познавательных способностей, использованию мнемонических приемов при овладении профессиональными компетенциями на фоне завышенной самооценки своего психического и физического потенциалов. Подобная ситуация может приводить к формированию нерациональных поведенческих стратегий, приводящих в конечном счете к уменьшению когнитивных возможностей, снижению эффективности образовательного процесса [13–15].

В настоящее время в периодической научной литературе практически отсутствуют публикации о результатах исследования взаимосвязи состояния познавательных функций с самооценкой психического и физического здоровья и одновременно заболеваемостью у студентов медицинских специальностей [16–18]. Между тем подобная информация, на наш взгляд, могла бы существенно улучшить понимание процессов приобретения и закрепления профессиональных компетенций, факторов, позитивно и негативно на них влияющих, что в конечном итоге могло бы повысить эффективность образовательного пространства высших медицинских учебных заведений.

Цель исследования — оценка состояния когнитивных функций, психического и физического статусов и их взаимосвязи у студенток медицинских специальностей.

Материал и методы. Набор данных проводится в течение 2019 г. в Дальневосточном федеральном

Ответственный автор — Косилов Кирилл Владимирович
Тел.: +7 (423) 2312169
E-mail: oton2000@mail.ru

(ДВФУ) и Тихоокеанском государственном медицинском (ТГМУ) университетах. При наборе респондентов использовалась адаптивная рандомизация, обеспечившая равное представительство в выборке студенток каждого курса обоих университетов. Всего объем выборки составил 626 респондентов женского пола (возраст 21,3 года), равномерно распределенных в шесть групп, соответственно курсу обучения (N_1=107, N_2=103, N_3=104, N_4=105, N_5=102, N_6=105). Частота отклика составила 93,5%. Критериями исключения считались академический отпуск, независимо от его причины, острое респираторное или соматическое заболевания на момент проведения опросов, отказ респондента.

При исследовании познавательных способностей использовалась Монреальская шкала оценки (МОКа-тест; MoCA — Montreal Cognitive Assessment). Данный вопросник признан валидным большинством экспертов в области оценки когнитивной сферы. Работа с МОКа-тестом подразумевает оценку внимания, концентрации, рабочей памяти; кратковременной памяти и вспоминания; языковых функций и ориентации в диапазоне значений от 0 до 5 баллов, исполнительных функций и пространственно-зрительных способностей в диапазоне от 0 до 4 баллов и абстрактного мышления в диапазоне от 0 до 2 баллов. Наибольшее число баллов — 30 (максимальная эффективность когнитивной сферы), число баллов от 25 и выше относится к нормативным значениям. МОКа-тест валидизирован на русском языке, его чувствительность превышает таковую у ближайшего аналога — шкалы мини-Ког — и имеет длительную историю успешного применения в исследованиях когнитивной сферы учащейся молодежи [19].

При самооценке качества жизни, связанного со здоровьем, согласно дизайну исследования, студентки использовали вопросник «Краткая форма самооценки качества жизни, связанного со здоровьем, MOS SF-36» (MOS SF — Medical Outcomes Study-Short Form). Данный инструмент также валидизирован на русском языке и имеет успешную историю использования как у отечественных, так и у зарубежных авторов. Блок «Самооценка физического статуса и здоровья» (физическое здоровье) включает разделы: физическое функционирование (ФФ), ролевое функционирование (РФ), соматическая (телесная) боль (СБ), общее самочувствие (ОС); блок «Самооценка психического статуса» (психический статус) — разделы: жизнестойкость (ЖС), социальное функционирование (СФ), эмоциональный статус (ЭС), психологический комфорт (ПК). Каждый из разделов респондент оценивал в диапазоне от 0 до 100 баллов. Число баллов, соответствующих референтным значениям, — от 50 и выше.

Уровень заболеваемости респондентов определялся с использованием стандартизированной медицинской документации, включая амбулаторную карту пациента (формы 025/у). Расчет индекса коморбидности (Чарлсона) проводился по таблице хронических заболеваний с учетом их балльного значения. Перед началом работы с медицинской документацией было дано письменное информированное согласие респондентов, а полученные данные обезличивались: каждому индивидуальному файлу данных присваивался случайный порядковый номер.

Объем выборки был рассчитан с учетом необходимости корректных межгрупповых сравнений достоверности различий с доверительной вероятностью 95% и доверительным интервалом ±5%. При статистической обработке материала использовался двусторонний анализ дисперсии (ANOVA — Analysis of Variation). Уровень корреляции переменных оценивался с использованием коэффициента корреляции Спирмена.

При статистическом анализе полученного массива данных был использован пакет прикладных программ SPSS 22.0. Описательные непрерывные показатели были обозначены как M±SD, (M–Mean — среднее арифметическое, SD — standard deviation, стандартное отклонение). Функция нормальности распределения оценивалась по критерию Шапиро — Уилка. Статистическая значимость различий между средними значениями в группах определялась с использованием однофакторного дисперсионного анализа (ANOVA). В случае выявления достоверных (значимых) различий с использованием ANOVA проводились апостериорные попарные сравнения с поправкой Бонферрони. Уровень корреляции переменных оценивался с использованием коэффициента корреляции Спирмена. Объем выборки был рассчитан с учетом необходимости корректных межгрупповых сравнений достоверности различий с доверительной вероятностью 95% и доверительным интервалом ±5%.

Результаты. В 42 (6,7%) «индивидуальных пакетах данных» информация оказалась не полной. В 27 случаях (4,3%) это касалось неправильного заполнения ответов на вопросы МОКа-теста, в остальных (2,4%) — отсутствия ответов на вопросы анкеты «Краткая форма самооценки качества жизни, связанного со здоровьем, MOS SF-36». Тест-анализ Вальда позволил отвергнуть нулевую гипотезу о значимости недостающих статистических данных.

На рис. 1 представлены результаты исследования основных когнитивных функций респондентов в за-

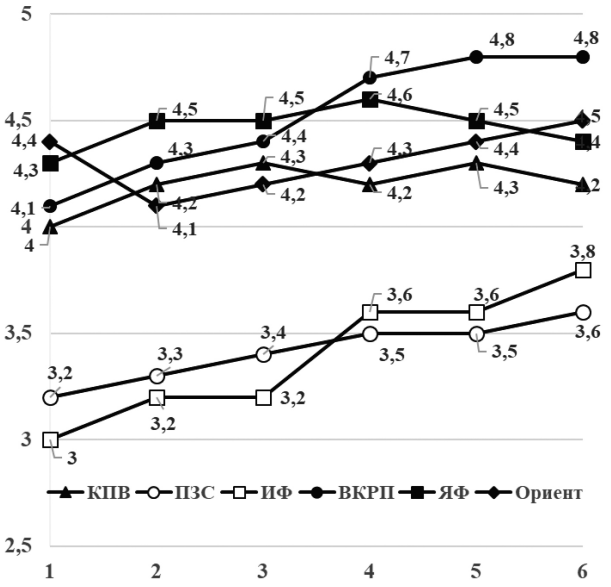

Рис. 1. Динамика состояния отдельных когнитивных функций студенток медицинских специальностей в зависимости от курса обучения (N=626): ось абсцисс — курсы обучения, ось ординат — баллы. Цифрами на графике обозначено количество баллов, набранных респондентами при оценке отдельных когнитивных функций. КПВ — кратковременная память и вспоминание (максимальное значение — 5 баллов); ПЗС — пространственно-зрительные способности (максимальное значение — 4 балла); ИФ — исполнительные функции (максимальное значение — 4 балла); ВКРП — внимание, концентрация и рабочая память (максимальное значение — 5 баллов); ЯФ — языковые функции (максимальное значение — 5 баллов); Ориент — ориентация (максимальное значение — 5 баллов)

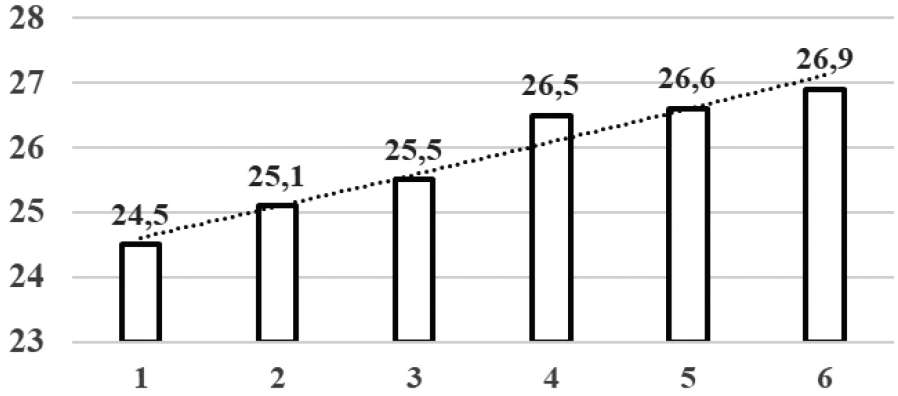

Рис. 2. Общая динамика когнитивных функций студенток медицинских специальностей по МОКа-тесту (*N*=626, максимально возможное число баллов — 30): ось абсцисс — курсы обучения, ось ординат — баллы. Цифрами на графике обозначено количество баллов, набранных респондентами при оценке отдельных когнитивных функций

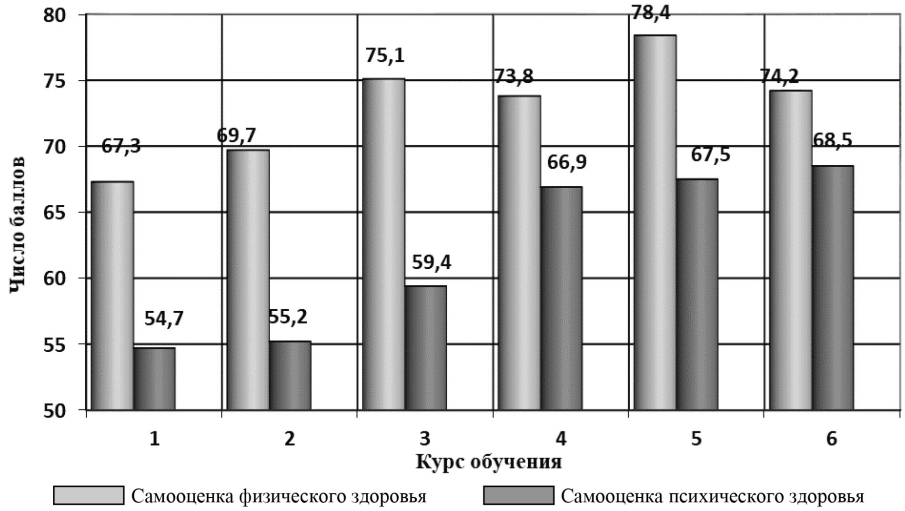

Рис. 3. Самооценка физического и психического здоровья студенток медицинских специальностей согласно вопроснику MOS SF-36v² (*n*=626).
Вопросник MOS SF-36v² Health Status Survey — Short Form 36v² — «Краткая форма самооценки качества жизни, связанного со здоровьем»; показатели каждой шкалы варьируют между 0 и 100, где 100 означает максимально позитивный ответ

висимости от курса обучения. Согласно полученным данным, уровень активности исполнительных функций у студенток старших курсов был статистически значимо выше, чем у девушек, обучающихся на начальных курсах университета (3,8/3,0 балла из 4 возможных, $p \leq 0{,}05$). Подобная тенденция прослеживалась и в отношении активности функций внимания, концентрации и рабочей памяти (4,8/4,1 балла из 5 возможных, $p \leq 0{,}05$). Активность языковой и ориентационной функций, кратковременной памяти и вспоминания осталась практически неизменной, пространственно-зрительные способности несколько повысились, однако это повышение оказалось статистически не значимо. Функция абстрактного мышления (данные не вошли в график) также усилилась незначительно (1,6/1,4 балла из 2 возможных, $p \geq 0{,}05$).

На рис. 2 отражена общая динамика состояния когнитивных функций студенток, принявших участие в исследовании, от начального до выпускного курсов. Обращает на себя внимание то, что суммарный балл оценки функционального потенциала познавательных способностей респондентов младших и старших курсов отличался статистически не значимо (25,0 (±0,95)/26,7 (±0,82), $p \geq 0{,}05$). В то же время отмечались значимо более высокие значения общего балла оценки когнитивных функций у выпускников по сравнению с первокурсниками (26,9 (±0,81)/24,5 (±0,69), $p \leq 0{,}05$). Интересным представляется также достаточно резкое, скачкообразное (хотя и статистически не значимое) повышение суммарного числа баллов у студенток, окончивших IV курс университета по сравнению с предыдущим курсом. Экспоненциальная линия тренда, представленная на графике, характеризует общую тенденцию изменения уровня когнитивных способностей респондентов за весь период обучения.

Общий процент студентов с хронической соматической патологией, согласно полученным данным, составил 54,9 пункта, что соответствует данным литературных источников и результатам собственных предшествующих наблюдений. Наиболее распространенными среди студенток оказались заболевания желудочно-кишечного тракта (17,8%), респираторной системы (11,3%), патология женской половой сферы (8,4%). Индекс коморбидности составил 0,6.

Рисунок 3 дает возможность составить представление о самооценке физического статуса и психического здоровья у студенток, вошедших в выборку,

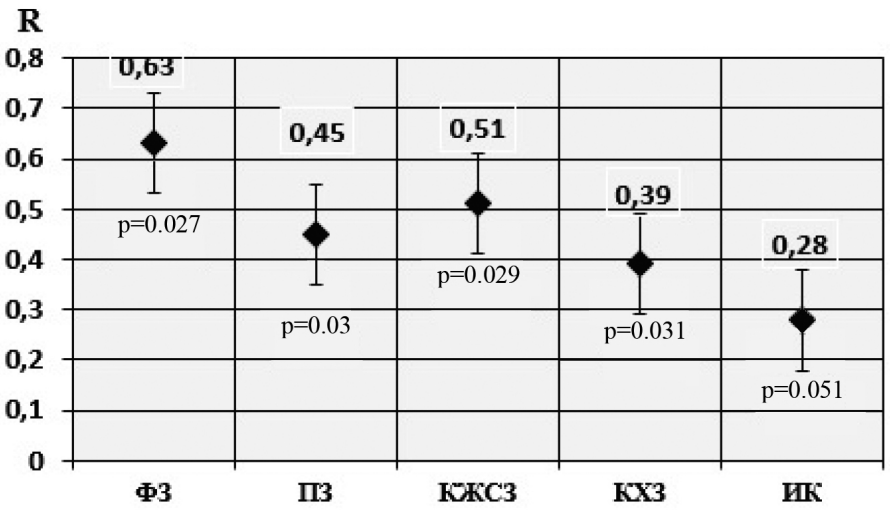

Рис. 4. Корреляция суммарного показателя состояния когнитивных функций и переменных, количественно описывающих качество жизни, связанное со здоровьем и его объективные характеристики (*n*=362): ФЗ — показатель самооценки физического здоровья; ПЗ — показатель самооценки психического здоровья; КЖСЗ — общий показатель качества жизни, связанного со здоровьем; КХЗ — количество хронических заболеваний; ИК — индекс коморбидности Чарлсона; R — коэффициент корреляции Спирмена

согласно вопроснику MOS SF-36v[2] в зависимости от курса обучения. Как видно из представленных данных, на начальных курсах обучения респонденты достаточно низко оценивали психический компонент качества жизни, связанного со здоровьем. Средний балл самооценки составил на младших курсах 54,7/55,2/59,4 балла с незначительной тенденцией к росту. Далее на IV курсе самооценка психического статуса значительно возрастает и в целом у студенток старших курсов становится статистически значимо выше, чем у представителей младших курсов (67,6 (±4,23)/56,4 (±3,17), $p \leq 0,05$). Достаточно резкий, но статистически не значимый подъем происходит между III и IV (59,4 (±4,76)/66,9 (±4,52), $p \geq 0,05$) курсами обучения, в то же время как уже между II и IV курсами увеличение становится статистически значимо. Таким образом, на протяжении трехлетнего периода (со II по IV курс) обучения отмечается плавный, но довольно быстрый и статистически значимый рост самооценки психического статуса студенток (55,2 (±4,64)/66,9 (±4,23), $p \leq 0,05$).

В отношении самооценки физического статуса подобная закономерность отсутствует. В процессе анализа изменений удалось обнаружить статистически значимые различия между уровнем самооценки у студенток I и V курсов университета (67,3 (±5,04)/78,4 (±4,77), $p \leq 0,05$). Однако в целом различия между уровнем самооценки физического комфорта у студенток начальных и выпускных курсов оказались статистически не значимыми (70,7 (±6,13)/75,4 (±7,50), $p \geq 0,05$), хотя общая самооценка для всего периода обучения оказалась высокой (73,05 (±8,71)).

Следует также отметить, что на младших курсах отмечался статистически значимый разрыв между низкой самооценкой психического статуса и достаточно высокими значениями оценки уровня физического комфорта и здоровья. Студентки-старшекурсницы продолжали более высоко оценивать свой физический статус, но статистически значимых различий в сравнении с оценкой психического статуса уже не было. При сопоставлении суммарных показателей самооценки физического и психического статусов во всей выборке подобные отличия были установлены: в первом случае значения оказались более высокими с приемлемым уровнем достоверности (73,08 против 62,5, $p \leq 0,05$).

Далее в соответствии с выбранным дизайном было проведено исследование корреляции между динамикой композитного (суммарного) показателя уровня активности когнитивных функций респондентов и основными переменными качества жизни, связанного со здоровьем, а также маркерами его объективного состояния. Результат этой работы представлен на рис. 4. Наиболее сильная взаимосвязь была установлена между изменчивостью состояния когнитивных способностей и показателем самооценки физического статуса (R=0,63). Корреляция среднего уровня была установлена с индикаторами самооценки психического здоровья и суммарным показателем качества жизни, связанного со здоровьем (R=0,45; 0,51). Исследование взаимосвязи между активностью когнитивных функций и объективными маркерами состояния здоровья по заболеваемости показало наличие слабой незначимой взаимосвязи.

Обсуждение. Основными результатами, полученными в данном исследовании, на наш взгляд, явились определение корреляции среднего уровня между динамикой когнитивных способностей студентов и индикаторами самооценки качества жизни, определение изменчивости уровня активности когнитивных функций и показателей качества жизни, связанного со здоровьем, у студенток медицинских университетов в процессе обучения.

В периодической научной литературе, представленной в основных базах данных, имеется достаточно большое число сообщений об исследовании влияния уровня физической активности [8], психологических особенностей университетской среды [18], состояния здоровья [10, 12] и ряда других факторов на когнитивные способности студентов. В то же время исследование взаимосвязи качества жизни, связанного со здоровьем (как отдельной значимой переменной), и познавательных способностей крайне редко привлекает внимание современных авторов, что может быть обусловлено, в том числе, недооценкой роли субъективных факторов в формировании оптимального уровня когнитивного потенциала студентов [16, 17]. Между тем в представленном иссле-

довании нам удалось обнаружить достаточно высокий уровень связи между показателями активности познавательных процессов, с одной стороны, и самооценкой психического, и в особенности физического статуса, — с другой. Возможно подобное влияние в какой-то степени может быть объяснено фактором аутосуггестии: независимо от того, что показатели хронической заболеваемости высоки, студентки на протяжении всего периода обучения отмечали высокий уровень удовлетворенности своим физическим состоянием, одновременно уровень психологического комфорта повышался от младших к старшим курсам. Последнее обстоятельство не в последнюю очередь может быть связано с успешной для большинства студенток адаптацией, эффективным приспособлением к образовательному пространству университета, «врабатыванием» в академический ритм уже ко 2–3-му годам обучения. Таким образом, субъективно ощущая физический и психологический комфорт, относительную удовлетворенность своим состоянием и, вероятно, в большинстве случаев имея сильную мотивацию к овладению профессиональными компетенциями, респонденты реализуют возможности, предоставляемые образовательным пространством университета, тренируясь и наращивая возможности когнитивного потенциала. Возможно, для лиц старшего возрастного горизонта наличие объективных проблем со здоровьем, в силу снижения компенсаторных и адаптивных возможностей организма, стало бы серьезным препятствием к активизации функций познания, но в нашем случае возраст обследованных респондентов подразумевает наличие максимальных ресурсов адаптации и компенсации имеющихся патофизиологических проблем.

Достаточно интересным представляется также результат, полученный в результате исследования динамики самооценки физического и психического статусов студентками в течение всего периода обучения. Большинство респондентов, несмотря на высокую хроническую соматическую заболеваемость, изначально давали высокую оценку своему физическому статусу и уровню физического комфорта (67 баллов). Далее самооценка нелинейно повышалась и к выпускному курсу составила 74 балла, что выше исходного значения, однако отличие не превышает уровня статистической погрешности. Эти данные хорошо согласуются с результатами предыдущих исследований динамики физического компонента качества жизни студентов во время обучения в университете [14, 15]. Наряду с этим самооценка психического статуса на начальном курсе едва укладывалась в референтный диапазон, незначительно изменяясь в начальном периоде обучения и далее резко повышаясь на III–IV курсах обучения. Мы не смогли обнаружить похожие результаты в более ранних, близких по цели и задачам исследованиях [17, 18]. Опубликованные в 2008 г. результаты оценки стандартизированных популяционных показателей шкалы SF-36 для возрастного диапазона 18–25 лет позволяют говорить о том, что средние значения переменных самооценки физического состояния респондентов находятся в диапазоне 55–57 баллов, средние значения переменных самооценки психического статуса — в пределах 52–54 баллов, что достоверно ниже уровня, полученного при исследовании самооценки студенток медицинских университетов [20]. Значения индикаторов не отличаются от популяционных только при самооценке психического «самочувствия» студентками младших курсов, тем не менее уже к IV–V курсам ситуация существенно меняется: средняя суммарная оценка жизнестойкости, социального функционирования, эмоционального статуса, психологического комфорта резко поднимается и становится достоверно отличной от средне-популяционной.

Возможно, существенный позитивный сдвиг в самооценке психического статуса в этот период связан с завершением периода адаптации к образовательной среде университета, появлении большого числа новых социальных связей, способствующих психологической «акклиматизации» в новой динамичной социальной среде, адаптации к средовым факторам, полному или частичному решению большинства социально-бытовых, психологических, материальных проблем, характерных для переходного периода. Таким образом, разрыв между высокой самооценкой физического статуса и проблемным психологическим состоянием, характерный для начального периода обучения, сменяется к старшим курсам позитивной оценкой всего комплекса переменных, характеризующих качество жизни, связанное со здоровьем.

Повышение когнитивных возможностей в период интенсивных занятий в университетском образовательном пространстве отмечается многими авторами. Однако в данном исследовании мы установили, что наиболее быстрый подъем самооценки студенток демонстрируется в отношении активности функций внимания, концентрации, рабочей памяти, а также исполнительной функции. К последним принято относить ряд процессов, формирующих планирование текущих действий в соответствии с поставленной задачей, ориентирование в структуре значимости стимулов, подавление фоновых раздражителей. Принято считать, что процессы формирования поведенческих стереотипов напрямую связаны с копированием привлекательного поведения значимых других, ориентацией на успешный опыт ближайшего социального окружения. Для студентов медицинского университета таковыми являются, как правило, лидеры мнений студенческой среды, отдельные представители профессорско-преподавательского состава университета, известные медийные личности и представители сетевых коммуникативных сообществ. Ориентируясь на наиболее успешные и эффективные поведенческие стратегии, студенты осознанно или интуитивно их копируют, подражают при решении когнитивных задач, тренируют навыки концентрации внимания на наиболее важных аспектах изучаемых дисциплин, укрепляют рабочую и долговременную память. Возможно, именно влияние подобных средовых социальных факторов обусловливает сравнительно быстрое усиление познавательных способностей респондентов в указанный ранее период обучения.

Безусловно, авторский коллектив, осуществивший данное исследование, осознает, что оно не свободно от ряда ограничений и недостатков. Мы не провели сравнительный анализ корреляции уровня активности когнитивных процессов с самооценкой качества жизни, связанного со здоровьем, у студентов женского и мужского полов. Не рассматривалось влияние разных форм патологических процессов на самооценку качества жизни, связанного со здоровьем, в связи с динамикой познавательных функций. Вклад социально-экономических факторов на изменчивость когнитивных возможностей студентов на фоне разной самооценки качества жизни также не был изучен в рамках данной работы.

Тем не менее, на наш взгляд, результаты данного исследования могут быть использованы специалистами в сфере общественного здоровья, социологии эффективности медицинского образовательного пространства, педагогами, организаторами здравоохранения и специалистами смежных специальностей.

Выводы:

1. В процессе обучения в медицинском университете у студенток активизируются функции внимания, концентрации и рабочей памяти (4,8/4,1 балла из 5 возможных, $p \leq 0,05$), а также исполнительные функции (3,8/3,0 балла из 4 возможных, $p \leq 0,05$). Уровень прочих когнитивных способностей повышается значимо. Общая оценка когнитивных функций у респондентов, обучающихся на VI курсе университета, статистически значимо выше, чем у первокурсниц, однако статистически значимых отличий между представителями младших и старших курсов обнаружить не удается.

2. Суммарная самооценка качества жизни, связанного со здоровьем, у студенток находится в диапазоне референтных значений (68 баллов). Студентки выше оценивают свой физический статус по сравнению с психическим (73,08/62,5, $p \leq 0,05$). Уровень самооценки физического статуса от младших к старшим курсам существенно не возрастает, при том что средняя оценка психического статуса у обучающихся на I–III курсах существенно статистически значимо ниже, чем у старшекурсниц (56/67 баллов, $p \leq 0,05$).

3. Между динамикой суммарного показателя уровня активности когнитивных функций студенток и основными индикаторами самооценки качества жизни, связанного со здоровьем, отмечается корреляционная зависимость средней степени (R=0,45–0,63). Значимая корреляция между активностью познавательных функций и объективными маркерами состояния здоровья по заболеваемости не отмечается.

Конфликт интересов. Авторы заявляют, что конфликт интересов между ними, а также со сторонними организациями отсутствует.

References (Литература)

1. Moiseeva ON. Psychological and pedagogical features of the formation of professional thinking of a future doctor. Izvestia of the Samara Scientific Center of the Russian Academy of Sciences 2010; 12 (5-2): 456–9. Russian (Моисеева О.Н. Психолого-педагогические особенности формирования профессионального мышления будущего врача. Известия Самарского научного центра Российской академии наук 2010; 12 (5-2): 456–9).

2. Melnikova IYu, Romantsov MG. Features of medical education and the role of a university teacher in the educational process at the present stage. International Journal of Experimental Education 2013; (11-2): 47–52. Russian (Мельникова И.Ю., Романцов М.Г. Особенности медицинского образования и роль преподавателя ВУЗа в образовательном процессе на современном этапе. Международный журнал экспериментального образования 2013; (11-2): 47–52).

3. Shlepotina NM. Some aspects of social adaptation of students of the South Ural State Medical University. Bulletin of the Council of Young Scientists and Specialists of the Chelyabinsk Region 2013; 3 (1): 220–3. Russian (Шлепотина Н.М. Некоторые аспекты социальной адаптации студентов Южно-Уральского государственного медицинского университета. Вестник совета молодых ученых и специалистов Челябинской области 2013; 3 (1): 220–3).

4. Evstifeeva EA, Filippchenkova SI. Cognitive resources of healing: the development of the professional competence of a doctor. In: Cognitive research at the current stage: materials of the All-Russian conference with international participation on cognitive science (Arkhangelsk, November 19–22, 2018) Arkhangelsk: NArFU, 2018; 90–3. Russian (Евстифеева Е.А., Филиппченкова С.И. Когнитивные ресурсы врачевания: становление профессиональной компетенции врача. В кн.: Когнитивные исследования на современном этапе: материалы Всероссийской конференции с международным участием по когнитивной науке (Архангельск, 19–22 ноября 2018 г.). Архангельск: САФУ, 2018; 90–3).

5. Akopova MA. Development of cognitive components of academic abilities of students of pedagogical specialties. Modern research of social problems 2015; 52 (8): 268–78. Russian (Акопова М.А. Развитие когнитивных компонентов академических способностей студентов педагогических специальностей. Современные исследования социальных проблем 2015; 52 (8): 268–78.

6. Surikov YuN. Competence approach in education as a resource for the development of students' cognitive abilities. In: Cognitive research at the present stage: materials of the All-Russian conference with international participation on cognitive science (Arkhangelsk, November 19–22, 2018). Arkhangelsk: SA-FU, 2018; 270–3. Russian (Суриков Ю.Н. Компетентностный подход в образовании как ресурс развития когнитивных способностей студентов. В кн.: Когнитивные исследования на современном этапе: материалы Всероссийской конференции с международным участием по когнитивной науке (Архангельск, 19–22 ноября 2018 г.). Архангельск: САФУ, 2018; 270–3).

7. Akopyan AN. Research of pre-examination psychoemotional state of students. Bulletin of Restorative Medicine 2010; (6): 36–9. Russian (Акопян А.Н. Исследование предэкзаменационного психоэмоционального состояния студентов. Вестник восстановительной медицины 2010; (6): 36–9).

8. Bedanokova LSh. The influence of physical activity on the cognitive abilities of students. Theory and Practice of Physical Culture 2013; (8): 52–5. Russian (Беданокова Л.Ш. Влияние физических нагрузок на когнитивные способности студентов. Теория и практика физической культуры 2013; (8): 52–5).

9. Babina VS. Problems of health of student youth. Young scientist 2015; (11): 572–5. Russian (Бабина В.С. Проблемы здоровья студенческой молодежи. Молодой ученый 2015; (11): 572–5).

10. Bobyleva OV. The state of health of student youth as a socio-ecological problem. Bulletin of TSU 2013; 18 (3): 852–4. Russian (Бобылева О.В. Состояние здоровья студенческой молодежи как социально-экологическая проблема. Вестник ТГУ 2013; 18 (3): 852–4).

11. Bili-Lazar AA, Khlebutina EV, Volsky VV. The reasons for the deterioration of the health status of student youth. Successes of modern natural science 2013; (10): 192. Russian (Били-Лазарь А.А., Хлебутина Э.В., Вольский В.В. Причины ухудшения состояния здоровья студенческой молодежи. Успехи современного естествознания 2013; (10): 192).

12. Irikhin NV, Zhuravlev YuI, Zhernakova NI, et al. Comparative analysis of objective and subjective assessments of students' health during the implementation of the innovative educational program "Health Preservation". Bulletin of TSU 2009; 74 (6): 149–53. Russian (Ирихин Н.В., Журавлев Ю.И., Жернакова Н.И. и др. Сравнительный анализ объективной и субъективной оценок здоровья студентов в ходе реализации инновационной образовательной программы «Здоровьесбережение». Вестник ТГУ 2009; 74 (6): 149–53).

13. Alekseenko SN, Drobot EV. Categories of resilience and quality of life in medical students in conjunction with self-assessment of health. Zemsky doctor 2014; 23 (2): 41–4. Russian (Алексеенко С.Н., Дробот Е.В. Категории жизнестойкости и качества жизни у студентов медицинского вуза в сопряженности с самооценкой здоровья. Земский врач 2014; 23 (2): 41–4).

14. Kuznetsov VV, Kuzina IG, Kosilov KV, et al. Correlation of self-esteem parameters and objective health status in senior students of medical specialties. Kremlin medicine. Clinical Bulletin 2018; (4): 110–7. Russian (Кузнецов В.В., Кузина И.Г., Косилов К.В. и др. Корреляция параметров самооценки и объективного состояния здоровья у студентов старших курсов медицинских специальностей. Кремлевская медицина. Клинический вестник 2018; (4): 110–7).

15. Kuznetsov VV, Bayramov RA, Smirnov EA, et al. Analysis of self-assessment of health and morbidity among senior students of medical and humanitarian specialties. Social aspects of public health 2019; 68 (4). URL: http://vestnik.mednet.ru/content/view/1085/30/lang, ru/(6 Sep 2020). DOI: 10.21045/2071-5021-

2019-65-4-2. Russian (Кузнецов В.В., Байрамов Р.А., Смирнов Е.А. и др. Анализ самооценки здоровья и заболеваемости у студентов старших курсов медицинских и гуманитарных специальностей. Социальные аспекты здоровья населения 2019; 68 (4). URL: http://vestnik.mednet.ru/content/view/1085/30/lang, ru/(дата обращения: 06.09.2020). DOI: 10.21045/2071-5021-2019-65-4-2).

16. Mikhailova IV, Taskina SV. Self-perception and cognitive characteristics of students with different sociometric status. Bulletin of the Moscow State Regional University 2017; (4): 60–5. Russian (Михайлова И.В., Таскина С.В. Самовосприятие и когнитивные особенности студентов с разным социометрическим статусом. Вестник Московского государственного областного университета 2017; (4): 60–5).

17. Kaskaeva DS. Psychological status and quality of life of students of the Krasnoyarsk State Medical University. Bulletin of Science and Practice 2016; 5 (4): 169–75. Russian (Каскаева Д.С. Психологический статус и качество жизни студентов Красноярского государственного медицинского университета. Бюллетень науки и практики 2016; 5 (4): 169–75).

18. Kornienko DS, Kozlov AI, Otavina ML. Interrelation between self-assessments of health and psychological well-being in practically healthy and chronically ill young people. Hygiene and sanitation 2016; (6): 577–81. Russian (Корниенко Д.С., Козлов А.И., Отавина М.Л. Взаимосвязь самооценок здоровья и психологического благополучия у практически здоровых и имеющих хронические заболевания молодых людей. Гигиена и санитария 2016; (6): 577–81).

19. Zakharov VV. Neuropsychological tests. Necessity and possibility of application. *Consilium medicum* 2012; 13 (2): 82–90. Russian (Захаров В.В. Нейропсихологические тесты. Необходимость и возможность применения. *Consilium medicum* 2012; 13 (2): 82–90).

20. Amirdzhanova VN, Goryachev DV, Korshunov NI, et al. Population indicators of the quality of life according to the SF-36 questionnaire (results of the MIRAGE multicenter study of the quality of life). Scientific and practical rheumatology 2008; 46 (1): 36–48. Russian (Амирджанова В.Н., Горячев Д.В., Коршунов Н.И. и др. Популяционные показатели качества жизни по опроснику SF-36 (результаты многоцентрового исследования качества жизни «МИРАЖ»). Научно-практическая ревматология 2008; 46 (1): 36–48).

СОЦИОЛОГИЯ МЕДИЦИНЫ

УДК 616–006:316.35 Обзор

СОЦИАЛЬНЫЕ РИСКИ ЗДОРОВЬЮ ДЕТСКОГО НАСЕЛЕНИЯ В РОССИИ: РЕГИОНАЛЬНЫЙ КОНТЕКСТ (ОБЗОР)

М. Г. Еремина *— ФГБОУ ВО «Саратовский ГМУ им. В. И. Разумовского» Минздрава России, соискатель кафедры общественного здоровья и здравоохранения (с курсами правоведения и истории медицины), доцент, кандидат медицинских наук;* ***Н. Н. Шигаев*** *— ФГБОУ ВО «Саратовский ГМУ им. В. И. Разумовского» Минздрава России, аспирант кафедры общественного здоровья и здравоохранения (с курсами правоведения и истории медицины);* ***И. Л. Кром*** *— ФГБОУ ВО «Саратовский ГМУ им. В. И. Разумовского» Минздрава России, профессор кафедры общественного здоровья и здравоохранения (с курсами правоведения и истории медицины), профессор, доктор медицинских наук;* ***М. В. Еругина*** *— ФГБОУ ВО «Саратовский ГМУ им. В. И. Разумовского» Минздрава России, заведующая кафедрой общественного здоровья и здравоохранения (с курсами правоведения и истории медицины), профессор, доктор медицинских наук;* ***М. В. Власова*** *— ФГБОУ ВО «Саратовский ГМУ им. В. И. Разумовского» Минздрава России, доцент кафедры общественного здоровья и здравоохранения (с курсами правоведения и истории медицины), доцент, кандидат социологических наук.*

SOCIAL HEALTH RISKS OF CHILD POPULATION IN RUSSIA: REGIONAL CONTEXT (REVIEW)

M. G. Eremina *— Saratov State Medical University n. a. V. I. Razumovsky, Department of Health Organization and Public Health (the Courses of Law and History of Medicine), Associate Professor, PhD;* ***N. N. Shigaev*** *— Saratov State Medical University n. a. V. I. Razumovsky, Post-graduate Student of Department of Health Organization and Public Health (the Courses of Law and History of Medicine);* ***I. L. Krom*** *— Saratov State Medical University n. a. V. I. Razumovsky, Professor of Department of Health Organization and Public Health (the Courses of Law and History of Medicine), Professor, DSc;* ***M. V. Erugina*** *— Saratov State Medical University n. a. V. I. Razumovsky, Head of Department of Health Organization and Public Health (the Courses of Law and History of Medicine), Professor, DSc;* ***M. V. Vlasova —*** *Saratov State Medical University n. a. V. I. Razumovsky, Associate Professor of Health Organization and Public Health (the Courses of Law and History of Medicine), Associate Professor, PhD.*

Дата поступления — 10.02.2021 г. Дата принятия в печать — 25.02.2021 г.

Еремина М. Г., Шигаев Н. Н., Кром И. Л., Еругина М. В., Власова М. В. **Социальные риски здоровью детского населения в России: региональный контекст (обзор). Саратовский научно-медицинский журнал 2021; 17 (1): 67–70.**

Социальная среда является источником и контекстом формирования социальных рисков здоровью населения, на актуальность влияния которых на здоровье детского населения указывают многие исследователи. В современных российских исследованиях обсуждается широкий диапазон рисков и территориальная дифференциация в состоянии здоровья детей. Междисциплинарный анализ социальных рисков здоровью детского населения позволяет рассматривать перинатальную патологию в ракурсе мультикаузальной патологии. С целью типологизации социальных рисков детскому здоровью на основании изучения литературы авторами проведен анализ 34 публикаций из отечественных и зарубежных наукометрических, реферативных и полнотекстовых баз данных (e-Library, SCOPUS, Web of Science, Medline, PubMed, Научной электронной библиотеки и других) за период 2009–2021 гг. Авторы приводимых в статье публикаций фиксируют социально-экономическое неравенство, бедность, ограничение доступности медицинской помощи, характерные в большей степени для российских регионов, в контексте ведущих социальных рисков здоровью детского населения в России.

Ключевые слова: здоровье детей, социальные риски, социально-экономическое неравенство, бедность, ограничение доступности медицинской помощи.

Eremina MG, Shigaev NN, Krom IL, Erugina MV, Vlasova MV. **Social health risks of child population in Russia: Regional context (review). Saratov Journal of Medical Scientific Research 2021; 17 (1): 67–70.**

The social environment is the source and context of the formation of social health risks of the population, the relevance of the impact of which on the health of the child population is pointed out by many researchers. Modern Russian studies discuss a wide range of risks and territorial differentiation in the state of children's health. The interdisciplinary analysis of social risks of children's health allows us to consider perinatal pathology from the perspective of multicausal pathology. In order to typologize the social risks of children's health based on the study of literature, the authors analyzed 34 publications from domestic and foreign scientometric, abstract and full-text databases (e-Library, SCOPUS, Web of Science, Medline, PubMed, Scientific Electronic Library, and others) for the period 2009–2021. The authors of the publications cited in the article fix socio-economic inequality, poverty, and limited access to medical care, which are more typical for Russian regions, in the context of the leading social health risks of the child population in Russia.

Keywords: children's health, social risks, socio-economic inequality, poverty, limited access to medical care.

Современная медицинская практика строится на концепции ассоциированности факторов риска [1] и формирования мультикаузальных заболеваний, при которых сложный механизм фенотипа сопровождается «взаимодействием генетических факторов с факторами внешней среды» [2]. Вероятность возникновения болезни определяется воздействием тех или иных рисков, облигатными из которых являются социальные риски, «биологическая детерминация заболеваний играет значительно меньшую роль» [3]. Анализ социальных рисков, действующих на микро- и макроуровне, предполагает обсуждение их источников и социальных контекстов [4].

При анализе здоровья детского населения в России А. А. Баранов и В. Ю. Альбицкий [5] отмечают положительные тенденции: прекратился рост общей и первичной заболеваемости, значительно снизилась смертность от большинства основных причин у детей всех возрастных групп. Однако сохраняется отмеченная О. А. Кислицыной [6] тенденция интенсивного падения потенциала здоровья в течение жизненного цикла ребенка.

Цель обзора — обобщение междисциплинарных научных исследований и типологизация рисков здоровью детского населения.

В современных российских исследованиях [7, 8] обсуждается широкий диапазон рисков детскому здоровью. По мнению А. А. Баранова и соавт. [5], состояние здоровья детей начиная с двухлетнего возраста в основном определяют социальные риски.

Социальная среда «является источником и контекстом формирования социальных рисков здоровью населения» [9]. Социальная дифференциация российского общества, финансовая реструктуризация населения является фактором, влияющим на здоровье детей [10]. Результаты исследования J. G. Mowat [11] подтверждают влияние социальных рисков, негативного воздействия социальной стратификации и неблагоприятного опыта детства на здоровье детей, в большей степени в кризисные возрастные периоды.

В исследованиях [12, 13] указывается на существование различий в состоянии здоровья детей, обусловленных пространственной социально-экономической дифференциацией, социально-экономическим неравенством в развитии территорий. Дети из неблагополучных территорий демонстрируют худшее физическое и психическое здоровье и страдают от более низких образовательных и экономических результатов. Признание того факта, что некоторые аспекты социального неравенства, как правило, являются географическими, стимулирует научные исследования и фокусирует исследовательский интерес на роль пространственной дифференциации в формировании здоровья, поведения и социальных результатов.

При анализе территориальной дифференциации России Н. В. Зубаревич [14] отмечает, что показателями социального неравенства территорий выступают качественные характеристики населения (состояние здоровья, уровень образования и др.). Резко выраженная дифференциация социально-экономических условий инициирует, по мнению О. А. Карабановой, «нарастание групповых различий в траекториях развития детей из разных социальных слоев и появление детства разного типа» [15]. Для сельского населения характерны более высокие показатели смертности детей первых лет жизни, «коэффициент смертности детей в возрасте 1–4 лет для сельского населения в 2 раза выше, чем для городского» [16].

Бедность, являясь облигатным социальным риском здоровью детей [17, 18], определяется и как «отсутствие необходимых ресурсов, и как низкий уровень доходов и расходов, и как определенное самоощущение в социуме, и как невозможность поддержания желаемых жизненных стандартов» [19]. Финансовые депривации семьи, образование и профессиональный статус родителей в значительной степени влияют на здоровье детей и подростков. «Бедные» дети с «большей вероятностью имеют плохое здоровье, для них наблюдаются более высокие уровни смертности по сравнению с детьми из более обеспеченных семей» [20], в связи с чем дети относятся к уязвимым категориям населения.

Одной из причин социально-экономических различий в состоянии здоровья населения является характерное для современной России ограничение доступности медицинской помощи, обусловленное социальным неравенством [21]. Пациенты «с определенным статусным набором лишены возможности получить адекватную медицинскую помощь» [22].

В российских регионах отмечается ограничение доступности медицинской помощи для различных социальных групп населения, в большей степени для сельских [23]. Известны российские исследования [24, 25], в которых представлены доказательства корреляции состояния здоровья сельского населения с показателями качества и доступности медицинской помощи.

Проводимая в 1990-е гг. в России реструктуризация системы здравоохранения в первую очередь затронула сельское здравоохранение, определив ограничение доступности и качества медицинской помощи сельскому населению [26]. Для населения, проживающего на отдаленных от крупных городов территориях, ограничено доступна медицинская помощь [25], особое значение имеет транспортная доступность.

Для детей, страдающих острыми и хроническими заболеваниями, существуют те же проблемы ограничения медицинской помощи, что и для взрослых [27]. Региональные и территориальные особенности организации системы здравоохранения и функционирования медицинских организаций, социально-экономические характеристики семьи ребенка формируют социальные депривации в доступности медицинской помощи детям в ситуации болезни [28].

По мнению Г. Ю. Бударина и соавт. [29], состояние сельского здравоохранения в современной России не гарантирует права сельского населения на доступную и качественную медицинскую помощь. Характеризуя организацию сельского здравоохранения в России, В. Ф. Капитонов и соавт. [30] отмечают, что сельское население «в меньшей степени обеспечено медицинской помощью, в том числе специализированной как по объему, так и по качеству». Об ограничении доступности и качества медицинской помощи сельскому населению пишут О. Н. Калачикова и М. А. Груздева [31]. В исследовании В. Л. Шабанова [32] в 16,1% случаев причиной необращения за медицинской помощью сельские пациенты указывали ограничение транспортной доступности медицинских организаций.

Ответственный автор — Кром Ирина Львовна
Тел.: +7 (917) 2094802
E-mail: irina.crom@yandex.ru

В проведенном А.А. Калининской и соавт. [33] исследовании показано, что врачебная помощь территориально доступна 49% сельского населения, 40% — труднодоступна, а 9% — практически недоступна (2% респондентов затруднились ответить на данный вопрос).

В исследованиях [25, 34] авторы рассматривают ограничения доступности специализированной медицинской помощи для сельского населения в связи с тем, что новейшие медицинские технологии существуют в федеральных медицинских организациях, расположенных, как правило, в крупных городах.

Таким образом, социальная обусловленность здоровья детского населения обсуждается в российских и зарубежных исследованиях, которые фиксируют реализацию социальных рисков в мультикаузальности постнатальной патологии детского населения. Социальные депривации: социально-экономическое неравенство, бедность, ограничение доступности медицинской помощи, характерные в большей степени для российских регионов, — являются ведущими социальными рисками здоровью детского населения в России.

Актуальность социальной обусловленности здоровья предполагает минимизацию социальных рисков в профилактическом направлении медико-социального сопровождения детского населения в России.

Конфликт интересов не заявляется.

References (Литература)

1. Shilov AM. Correction of risk factors in patients with overweight, combined with insulin resistance and arterial hypertension. Russian medical journal 2011; (13). URL: http://www.rmj.ru/articles_7729. htm (1 Feb 2021). Russian (Шилов А.М. Коррекция факторов риска у пациентов с избыточной массой тела, сочетающейся с инсулинорезистентностью и артериальной гипертонией. Русский медицинский журнал 2011; (13). URL: http://www.rmj.ru/articles_7729. htm (дата обращения: 01.02.2021)).

2. Namiki M, Kawashima S, Yamashita T. Intramuscular gene transfer of interleukin-10 cDNA reduces atherosclerosis in apolipoprotein E-knockout mice. Atherosclerosis 2004; (172): 21–9.

3. Pautov LS. Health risks and their social determinants. Saint Petersburg University Bulletin 2009; 12 (2.4.1): 151–7. Russian (Паутов Л.С. Риски ухудшения здоровья и их социальные детерминанты. Вестник Санкт-Петербургского университета 2009; 12 (2.4.1): 151–7).

4. Lebedeva-Neserya NA. Theory, methodology and practice of analysis of socially determined risks to public health. DSc dissertation. Volgograd, 2014; 369 p. Russian (Лебедева-Несевря НА. Теория, методология и практика анализа социально детерминированных рисков здоровью населения: дис. … д-ра социол. наук. Волгоград, 2014; 369 с.).

5. Baranov AA, Albitzky VY. The state of health of children in Russia, priorities for its preservation and strengthening. Kazan Medical Journal 2018; 99 (4): 698–705. Russian (Баранов А.А., Альбицкий В.Ю. Состояние здоровья детей России, приоритеты его сохранения и укрепления. Казанский медицинский журнал 2018; 99 (4): 698–705).

6. Kislitzina OA. Socio-economic inequality in health status: trends and hypotheses. Social aspects of health of population 2017; 54 (2). URL: http://vestnik.mednet.ru/content/view/816/30/(1 Feb 2021). Russian (Кислицына О.А. Социально-экономическое неравенство в состоянии здоровья: тенденции и гипотезы. Социальные аспекты здоровья населения 2017; 54 (2); 1. URL: http://vestnik.mednet.ru/content/view/816/30/(дата обращения: 01.02.2021)).

7. Krasavina NA, Startzeva SE. Risk factors affecting the health of preschool children. Human Ecology 2018; (6): 25–31. Russian (Красавина Н.А., Старцева С.Е. Факторы риска, влияющие на здоровье детей дошкольного возраста. Экология человека 2018; (6): 25–31).

8. Dymova IA. Factors of health formation in children of the first year of life (literature review). Perm Medical Journal 2020; 37 (1): 85–92. Russian (Дымова И.А. Факторы формирования здоровья детей первого года жизни (обзор литературы). Пермский медицинский журнал 2020; 37 (1): 85–92).

9. Lebedeva-Nesevrya NA. Theory, methodology and practice of analysis of socially determined risks to public health. DSc abstract. Volgograd, 2014; 46 p. Russian (Лебедева-Несевря Н.А. Теория, методология и практика анализа социально детерминированных рисков здоровью населения: автореф. дис. … д-ра социол. наук. Волгоград, 2014; 46 с.).

10. Perevertaylo EA. Differentiation of Russian Society and the health status of children from various social groups. Education. Science. Innovation 2011; (4): 72–7. Russian (Пер евертайло Е.А. Дифференциация российского общества и состояние здоровья детей из различных социальных групп. Образование. Наука. Инновации 2011; (4): 72–7).

11. Mowat JG. Exploring the impact of social inequality and poverty on the mental health and wellbeing and attainment of children and young people in Scotland Improving schools 2019; 22 (3): 204–23.

12. Belsky DW, Caspi A, Arseneault L, et al. Genetics and the geography of health, behaviour and attainment. Nature human behaviour 2019; 3 (6): 576–86.

13. Azzopardi PS, Hearps SJC, Francis KL, et al. Progress in adolescent health and wellbeing: tracking 12 headline indicators for 195 countries and territories, 1990–2016. Lancet 2019; 393 (10176): 1101–8.

14. Zubarevich NV. Regions of Russia: Inequality, crisis, modernization. Moscow: Independent Institute for Social Policy 2010; 160 p. Russian (Зубаревич Н.В. Регионы России: неравенство, кризис, модернизация. М.: Независимый институт социальной политики, 2010; 160 с.).

15. Karabanova OA. Social risks of modern childhood. Internet edition «Education». URL: http://prosvpress.ru/2013/05/karabanova-riski/(1 Feb 2021). Russian (Карабанова О.А. Социальные риски современного детства. Интернет-издание «Просвещение». URL: http://prosvpress.ru/2013/05/karabanova-riski/(дата обращения: 01.02.2021)).

16. Kalyagina LV. Problems of socio-economic development of rural areas. Socio-economic and humanitarian journal of Krasnoyarsk State Agrarian University 2015; 1 (1): 11–4. Russian (Калягина Л.В. Проблемы социально-экономического развития сельской местности. Социально-экономический и гуманитарный журнал Красноярского ГАУ 2015; 1 (1): 11–4).

17. Taylor-Robinson DC, Lai ET, Whitehead M, et al. Child health unravelling in UK. Poverty is a key driver of the UK's dismal performance on child health. British medical journal 2019; 364 (1963).

18. Li C, Yin X, Jiang S. Effects of multidimensional child poverty on children's mental health in Mainland China. Journal of health psychology 2020; 25 (3): 400–15.

19. Davydova NM. Deprivation approach in poverty assessments. Social Research 2003; (6): 34–8. Russian (Давыдова Н.М. Депривационный подход в оценках бедности. Социальные исследования 2003; (6): 34–8).

20. Kislitzyna OA. Health factors of children of primary and secondary school age. Social aspects of population health 2009; (1). URL: http://vestnik.mednet.ru/content/view/106/30/(1 Feb 2021). Russian (Кислицына О.А. Факторы здоровья детей младшего и среднего школьного возраста. Социальные аспекты здоровья населения 2009; (1). URL: http://vestnik.mednet.ru/content/view/106/30/(дата обращения: 01.02.2021)).

21. Artamonov IV. Accessibility of medical services in the region: A spatial aspect. Modern Economics: problems and solutions 2019; 118 (10): 139–54. Russian (Артамонов И.В. Доступность медицинских услуг в регионе: пространственный аспект. Современная экономика: проблемы и решения 2019; 118 (10): 139–54).

22. Vyalykh NA. Differentiation of consumers of medical care: Methodological projections of sociological reflection. Journal of Sociology and Social Anthropology 2014; XVII; 72 (1): 84–97. Russian (Вялых Н.А. Дифференциация потребителей медицинской помощи: методологические проекции социологической рефлексии. Журнал социологии и социальной антропологии 2014; XVII; 72 (1): 84–97).

23. Bogdanova TM, Dyemin AS, Lopatkina AA, et al. The quality of medical care to the rural population. Health care of the Russian Federation 2019; 63 (3): 122–8. Russian (Богданова Т.М., Дёмин А.С., Лопаткина А.А. и др. Качество оказания медицинской помощи населению сельской

местности. Здравоохранение Российской Федерации 2019; 63 (3): 122–8).

24. Cherkashina TY. Differentiation of the Russian population in receiving medical services: The importance of individual and territorial factors. Region: Economics and Sociology 2014; (3): 162–82. Russian (Черкашина Т.Ю. Дифференциация населения России в получении медицинских услуг: значение индивидуальных и территориальных факторов. Регион: экономика и социология 2014; (3): 162–82).

25. Stepanov VV, Kapelyuk SD. Population income and access to health services in remote areas. Economic analysis: Theory and practice 2016; 12 (459): 97–110 (Степанов В.В., Капелюк С.Д. Доходы населения и доступ к услугам здравоохранения в удаленных районах. Экономический анализ: теория и практика 2016; 12 (459): 97–110).

26. Bychenko YG, Dolgova EM, Shabanov VL. The rural health care system as a factor in the development of the demographic resources of the rural community. Bulletin of the Saratov State Social and Economic University 2013; 2 (46): 122–6. Russian (Быченко Ю.Г., Долгова Е.М., Шабанов В.Л. Система сельского здравоохранения как фактор развития демографических ресурсов сельского сообщества. Вестник Саратовского государственного социально-экономического университета 2013; 2 (46): 122–6).

27. Svetlichnaya TG, Tsyganova OA, Borchaninova EL. Medical-sociological approach to the analysis of the consumption of medical services: Basic provisions. Social Aspects of Population Health 2011; 20 (4): 15. URL: http://vestnik.mednet.ru/content/view/339/30/(1 Feb 2021). Russian (Светличная Т.Г., Цыганова О.А., Борчанинова Е.Л. Медико-социологический подход к анализу потребления медицинских услуг: основные положения. Социальные аспекты здоровья населения 2011; 20 (4): 15. URL: http://vestnik.mednet.ru/content/view/339/30/(дата обращения: 01.02.2021)).

28. Gogoleva EA. The accessibility of medical care for disabled children as a subject of sociological analysis. Contemporary studies of social problems 2015; 49 (5): 88–101. www.sisp.nkras.ru. Russian (Гоголева Е.А. Доступность медицинской помощи детям-инвалидам как предмет социологического анализа. Современные исследования социальных проблем 2015; 49 (5): 88–101. www.sisp.nkras.ru).

29. Budarin GY, Podolskaya MN, Khuako GA. Ensuring the rights of rural patients on quality medical care. Social and Pension Law 2013; (2): 35–40. Russian (Бударин Г.Ю., Подольская М.Н., Хуако Г.А. Обеспечение прав пациентов сельской местности на качественную медицинскую помощь. Социальное и пенсионное право 2013; (2): 35–40).

30. Kapitonov VF, Novikov OM. Medical and demographic processes and the rural family over the past 40 years. Problems of social hygiene, health care and history of Medicine 2001; (5): 8–10. Russian (Капитонов В.Ф., Новиков О.М. Медико-демографические процессы и сельская семья за последние 40 лет. Проблемы социальной гигиены, здравоохранения и истории медицины 2001; (5): 8–10).

31. Kalachikova ON, Gruzdeva MA. Socio-cultural characteristics of the rural population. Social space 2016; 4 (6): 1Russian (Калачикова О.Н., Груздева М.А. Социокультурные характеристики сельского населения. Социальное пространство 2016; 4 (6): 1).

32. Shabanov VL. The standard of living of the rural population of Russia in the context of the socio-economic transformation of the countryside: Research methodology and analysis of dynamics. Saratov: Publishing house «Saratov Source» 2016; 256 p. Russian (Шабанов В.Л. Уровень жизни сельского населения России в условиях социально-экономической трансформации села: методология исследования и анализ динамики. Саратов: Саратовский источник, 2016; 256 с.).

33. Kalininskaya AA, Malikova LM. Problems and ways of rural health care reform. Social aspects of population health 2015; 44 (4): 3. Russian (Калининская А.А., Маликова Л.М. Проблемы и пути реформирования здравоохранения села. Социальные аспекты здоровья населения 2015; 44 (4): 3).

34. Shalygina LS. Expert assessment of the prospects for the development of high-tech medical care in the constituent entity of the Russian Federation. Roszdravnadzor Bulletin 2015; (2): 52–5. Russian (Шалыгина Л.С. Экспертная оценка перспектив развития высокотехнологичной медицинской помощи в субъекте РФ. Вестник Росздравнадзора 2015; (2): 52–5).

УДК 614.25 Оригинальная статья

ПРОФЕССИОНАЛЬНАЯ РЕПУТАЦИЯ ВРАЧА: СОЦИАЛЬНЫЕ ДЕТЕРМИНАНТЫ

Е.В. Чернышкова *— ФГБОУ ВО «Саратовский ГМУ им. В.И. Разумовского» Минздрава России, заведующая кафедрой иностранных языков, доцент, доктор социологических наук;* ***Л.М. Аранович*** *— ФГБОУ ВО «Саратовский ГМУ им. В.И. Разумовского», доцент кафедры экономики и управления здравоохранением и фармацией, кандидат медицинских наук;* ***А.В. Михневич*** *— ФГБОУ ВО «Саратовский ГМУ им. В.И. Разумовского» Минздрава России, доцент кафедры мобилизационной подготовки здравоохранения и медицины катастроф, кандидат медицинских наук;* ***О.С. Денисова*** *— ФГБОУ ВО «Саратовский ГМУ им. В.И. Разумовского» Минздрава России, старший преподаватель кафедры иностранных языков;* ***Е.А. Андриянова*** *— ФГБОУ ВО «Саратовский ГМУ им. В.И. Разумовского» Минздрава России, заведующая кафедрой философии, гуманитарных наук и психологии, профессор, доктор социологических наук.*

PHYSICIAN'S PROFESSIONAL REPUTATION: SOCIAL DETERMINANTS

E.V. Chernyshkova *— Saratov State Medical University n. a. V.I. Razumovsky, Head of Department of Foreign Languages, Assistant Professor, DSc;* ***L.M. Aranovich*** *— Saratov State Medical University n. a. V.I. Razumovsky, Assistant Professor of Department of Economics and Management of Health Care and Pharmacy, PhD;* ***A.V. Mikhnevich*** *— Saratov State Medical University n. a. V.I. Razumovsky, Assistant Professor of Department of Mobilization Preparation of Public Health and Disaster Medicine, PhD;* ***O.S. Denisova —*** *Saratov State Medical University n. a. V.I. Razumovsky, Senior Lecturer of Department of Foreign Languages,;* ***E.A. Andriyanova*** *— Saratov State Medical University n. a. V.I. Razumovsky, Head of Department of Philosophy, Humanities and Psychology, Professor, DSc.*

Дата поступления — 6.11.2020 г. Дата принятия в печать — 25.02.2021 г.

Чернышкова Е.В., Аранович Л.М., Михневич А.В., Денисова О.С., Андриянова Е.А. **Профессиональная репутация врача: социальные детерминанты. Саратовский научно-медицинский журнал 2021; 17 (1): 70–76.**

Цель: определение социальных детерминант профессиональной репутации врача. *Материалы и методы*. Проанализированы результаты полуструктурированного экспертного интервью (*N*=12; 7 мужчин, 5 женщин), респондентами выступили профессора Саратовского ГМУ имени В.И. Разумовского с общим стажем в практической медицине и образовании более 20 лет и в возрастном интервале от 54 до 69 лет, специализации опро-

шенных: хирургия, травматология и ортопедия, терапия, эндокринология, кардиология, гастроэнтерология. *Результаты.* Выделены ключевые социальные детерминанты репутации врача на основе анализа противоречий между организацией и контролем за результатами повседневной медицинской практики, ценностями и смыслами медицинского образования. Дано объяснение возникновения негативных «маркеров» социальной ценности профессии врача и значение целенаправленных усилий высшей медицинской школы по их преодолению. *Заключение.* Выявлена негативная коннотация и рассогласованность между сформированными в процессе обучения и реальными представлениями о профессиональной роли врача, а также требованиями, предъявляемыми к современному специалисту в области медицины. Отмечается снижение значимости эмпатии и престижа медицинской профессии среди врачей молодого поколения.

Ключевые слова: профессиональная репутация, врач, престиж профессии, деформация, социальные детерминанты.

***Chernyshkova EV, Aranovich LM, Mikhnevich AV, Denisova OS, Andriyanova EA.* Physician's professional reputation: social determinants. Saratov Journal of Medical Scientific Research 2021; 17 (1): 70–76.**

The goal of the article is to determine social determinants of a physician's professional reputation. *Materials and methods.* The results of the semi-structured expert interview (*N*=12; 7 men, 5 women) are analyzed, the group of respondents consists of professors of Saratov SMU n. a. Razumovsky; respondents' general experience in practical medicine and education is more than 20 years; experts' age is 54–69 years. The interviewed experts specialize in surgery, traumatology and orthopedics, therapy, endocrinology, cardiology, gastroenterology. *Results.* The key social determinants of a physician's reputation are highlighted on the basis of the analyzed contradictions between organization and control over everyday medical practice, values and meanings of medical education. The authors explain the origin of negative "markers" of social value of a physician's profession and significance of higher medical school to overcome them. *Conclusion.* It was revealed that there is a negative connotation and inconsistency between formed in the period of study and real ideas about physician's professional role, as well as requirements for a modern specialist in the field of medicine. The decrease in importance of empathy and prestige of a medical profession among young generation of doctors is marked.

Key words: professional reputation, physician, professional prestige, deformation, social determinants.

Введение. В существующем в современном российском обществе отношении к врачам как к представителям социально-профессиональной группы отмечаются негативные коннотации. Такая тенденция в общественном мнении в последнее десятилетие во многом сформировалась вследствие внедрения в эту сферу рыночных отношений по типу «услуга — потребитель (медицинской) услуги» на законодательном уровне. Важность профессии и доверие к ней прежде не вызывало сомнения. Однако в настоящее время в общественном мнении и средствах массовой информации определяется тенденция к изменению социальной роли врача, характеризующаяся расхождениями между социальными ожиданиями и реальной практикой их реализации [1–3]. Репутация как отражение в общественном мнении социального статуса и социальной роли современного врача подвержена значительным изменениям и вызывает исследовательский интерес.

Цель — определение социальных детерминант профессиональной репутации врача.

Материалы и методы. Проанализированы результаты полуструктурированного экспертного интервью (*N*=12; 7 мужчин, 5 женщин), респондентами выступили профессора Саратовского ГМУ имени В.И. Разумовского с общим стажем в практической медицине и образовании более 20 лет и в возрастном интервале от 54 до 69 лет, специализации опрошенных: хирургия, травматология и ортопедия, терапия, эндокринология, кардиология, гастроэнтерология. Исследование проводилось с мая по июль 2020 г.

Теоретико-методологической базой исследования явился феноменологический подход [1], позволивший сфокусировать внимание на анализе субъективных критериев профессиональной репутации врача как специфического социального опыта. Использование качественного метода исследований в социологии — метода полуструктурированного интервью [2] — позволило получить сравнимую информацию, отражающую действительные различия и сходство восприятия, поведения и переживания экспертами социального контекста, определяющего формирование репутации врача. Метод интервью сделал возможным представить социальную картину детерминант репутации врача, соединяя индивидуальный профессиональный опыт в целостное описание не только состояния современной врачебной практики, но и ретроспективных репрезентаций ее становления.

Гайд-интервью включал вопросы, сгруппированные в несколько блоков и направленные на выявление основных детерминант, определяющих репутацию врача. К ним относились вопросы, касающиеся воспитательной функции педагога-наставника, трансформации социальных ожиданий надлежащего исполнения социальной роли современного врача, социально-психологических характеристик личности врача, безупречного профессионального опыта, кризиса престижа врачебной профессии.

Результаты. Обсуждая проблему влияния опыта предыдущих поколений на выбор профессии врача, респонденты подчеркивали несомненную роль членов семьи — врачей и своих преподавателей старших курсов в период обучения в медицинском институте. Особую роль опрошенные отводили заведующим кафедрами и ведущим профессорам в избранной области медицины, которые в процессе передачи профессиональных навыков и знаний и благодаря высокому уровню собственной эрудиции в совокупности с педагогическим мастерством способствовали формированию личного мнения участников интервью о профессиональной репутации врача. «*…у меня отец был врачом, мать биологом, почти врач. Потом ориентировался на своих учителей, но не могу их всех назвать. У меня появился небольшой круг учителей, когда я захотел стать хирургом и с тех пор я продолжаю, насколько это возможно, их традиции*» (хирург, стаж 37 лет). «*По мере учебы ты знакомишься с многими людьми. Для меня учитель — М. Н. Солун. Она потрясающе читала лекции, была влюблена в свой предмет, эрудирована в разных областях. Она так завлекала этим своим огнем, что я, не задумываясь, выбрала*

Ответственный автор — Чернышкова Елена Вячеславовна
Тел.: +7 (8452) 227723
E-mail: chervy@mail.ru

направление» (эндокринолог, стаж 33 года). «*Я познакомилась с В.В. Фронтасьевой на 6-м курсе своего обучения, она привила мне любовь к кардиологии. Даже не рассматривала другие специальности после знакомства с ней. Она до сих пор работает, несмотря на возраст (80 лет), прививая любовь к предмету докторам, приходящим на кафедру*» (кардиолог, стаж 20 лет). «*Как студентка с большим уважением относилась к преподавателям теоретических кафедр, когда стала работать — равнялась на руководителей кандидатской и докторской диссертаций: Ю.М. Михайлова — заведующая кафедрой инфекционных болезней, М.А. Осадчук — заведующий кафедрой терапии. Но также ценю высококвалифицированных врачей, с которыми повседневно сталкиваюсь на консилиумах, обходах*» (гастроэнтеролог, стаж 30 лет).

Эксперты констатировали значительную трансформацию требований, предъявляемых обществом к современному врачу. Десять из двенадцати респондентов отметили негативную коннотацию этих изменений, а также рассогласованность тех представлений о профессиональной роли врача, которые были сформированы в процессе обучения и теми, которые сложились в настоящее время. «*Требования изменились в отрицательную сторону, только в отрицательную! Я пять лет жил в Средней Азии, командировка была на Северный Кавказ, там врач стоит вторым после Бога. А для большинства нашего населения врач — это тряпка, об которую вытирают ноги. Мы не имеем права голоса, а больной защищен сверху донизу, но у врачей нет никакой защиты*» (травматолог-ортопед, стаж 37 лет). «*В идеале, по всем стандартам, мы должны лечить не болезнь, а человека, со всеми его особенностями. Но в реальности, мы делаем очень много бумажной работы, которая отвлекает от основной деятельности — от лечения*» (терапевт, стаж 20 лет). «*…получается, что современные тенденции, как их не хвалят, не стали лучше*» (хирург, стаж 37 лет). «*Требования ужесточились. Причем произошло странное дело — пациент хочет, чтобы его лечили лучше, чем его соседа. Это не просто слова, а случай из реальности. Сейчас все направлено на то, чтобы угодить пациенту. Появился доступ в палаты интенсивной терапии для одного родственника. Для чего? Люди лежат почти в реанимации, не в том состоянии, чтобы терпеть чужих гостей. Палаты полные — 10 пациентов и 10 их посетителей. А мы сказать ничего не можем*» (хирург, стаж 45 лет). Однако существует и другая точка зрения на требования, предъявляемые обществом к врачу, которая, согласно экспертному мнению, может быть рассмотрена только с учетом совокупности различных факторов и индивидуального подхода: «*Требования почти не изменились. Пациенты по-прежнему хотят выздороветь. В каждой отдельно взятой ситуации формируется отношение к конкретному врачу с учетом различных факторов*» (гастроэнтеролог, стаж 30 лет).

Ответы респондентов о личностных характеристиках современного врача позволили выявить единодушное мнение о человеколюбии как о наиболее значимом свойстве личности. Человеколюбие, профессионализм и репутация врача — понятия взаимосвязанные и взаимозависимые. «*Важно быть человеколюбом, если человек пошел в профессию врача ради другого, то из него не получится настоящий профессионал*» (терапевт, стаж 20 лет). «*Не может быть хорошим специалист, который не стремится помочь человеку. Мы лечим людей, а не болезни*» (эндокринолог, стаж 33 года). «*Для профессии врача понятия «человеколюбие» и «профессионализм» тесно связаны. Ты не можешь быть профессионалом без человеколюбия. Мы не чиним машины, тут затрагиваются более тонкие материи, чем просто вылечить болезнь*» (кардиолог, стаж 20 лет). «*Я учился, когда еще любить человека для врача было обязательным, поэтому мне не понятно, как можно работать в этой профессии без души и без любви*» (хирург, стаж 45 лет).

Экспертами также отмечается снижение значимости этой черты личности врача в сформированном у молодого поколения врачей стереотипе поведения медицинского работника. «*Снизилось качество подготовки врачей, это связано с новыми подходами в медицинском образовании. Раньше учеба заканчивалась, и ты был с учителем, и как он делал, так делал и ты. Сейчас в группе около 25 человек, а тогда было 7–8 человек. И ориентировка была совсем другая: если ты хотел научиться, то сразу с первых или вторых курсов ты знал, каким врачом хочешь стать и дежурил в больнице с врачом. И на операции брали и помогали. А сейчас, если прийти ночью в клинику, — там студентов нет. Студенты сами не хотят. Их впустят, лишние руки всегда нужны, но у них нет интереса. А это очень плохо!*» (хирург, стаж 37 лет).

С позиции участников интервью относительно основных составляющих репутации врача, профессионализм, компетентность, честность, порядочность и эмпатия являются детерминантами безупречной репутации. «*Хорошая врачебная репутация обязательно предполагает профессионализм, человечность, сострадание и умение сопереживать своим пациентам*» (терапевт, стаж 20 лет). «*Достойная репутация формируется из того, что врач небезразличен к каждому конкретному пациенту и его профессионализма, конечно*» (эндокринолог, стаж 33 года). «*Основное в репутации врача — профессионализм, трудолюбие, умение войти в ситуацию человека, понять, что он нуждается в помощи врача*» (кардиолог, стаж 20 лет). Кроме того, респондентами выделяется важность навыков психологической работы с пациентами: «*Важно и то, как врач общается с пациентом. Мы тоже своего рода психологи. До пациента мало донести, что с ним, что ему, например, нужна операция. Важно убедить ее сделать. Многие пациенты просто кивают, а потом приезжают экстренно на скорой через полгода и оперируются уже с последствиями, потому что запустили, а то и вообще не лечились. Попили лекарства до улучшения и самостоятельно прекратили*» (хирург, стаж 45 лет).

Ряд психологов рассматривают необходимость развития эмоционального интеллекта не только с целью повышения успеха коммуникации врача и пациента, но и в плане создания профессиональной репутации врача. Участники интервью, соглашаясь с данной точкой зрения, подчеркнули, что к наиболее

важным его компонентам относят следующие: «*…понимание себя, понимание других, самоконтроль — составляющие репутации врача*» (гастроэнтеролог, стаж 30 лет); «*Врач должен уметь вселить надежду в пациента. Говорят, если пациенту после общения с врачом легче не стало, то это плохой врач*» (травматолог-ортопед, стаж 37 лет); «*Самоконтроль и понимание себя. Ты должен знать, что в каком бы плохом настроении ты не был, какие бы проблемы дома тебя не беспокоили, ты должен быть для пациента одинаков — спокоен, профессионален, убедителен, внимателен. А чтобы знать, как себя контролировать, нужно понимать себя*» (хирург, стаж 45 лет); «*Сейчас все стремятся управлять другими, хотя важнее, на мой взгляд — управлять собой. Требовать от себя невозможного, постигать новое, постоянно учиться, даже если устаешь. Это залог успешности*» (кардиолог, стаж 20 лет).

Негативным трендом сегодня является врачебная ошибка, определяющая поиск ответов на вопросы: «Как врачебная ошибка может повлиять на репутацию врача? Может ли врач, имеющий такой факт своей биографии, реабилитироваться в глазах общества в профессиональном и моральном плане? Является ли это проблемой только профессионального сообщества?». С позиции опрошенных, врачебные ошибки возникают из-за халатности, негативно влияют не только на профессиональную репутацию врача, но и всего профессионального сообщества, требуют тщательного анализа и конкретных управленческих решений, а также мероприятий по реабилитации репутации врача. «*Понятие врачебной ошибки существовало всегда; сейчас врачебная ошибка в ряде случаев приобретает статус врачебного правонарушения, и правоохранительные органы занимаются разбором врачебных ошибок. Чаще всего любой летальный исход приравнивают к врачебной ошибке. Существует определение врачебной ошибки и врачебного правонарушения, что, безусловно, не прибавляет плюсов к репутации врача*» (гастроэнтеролог, стаж 30 лет). «*Чаще всего, ошибки появляются из-за халатности. И тут уже нужно смотреть, как избавиться от этого фактора. Если мы смотрим на ошибку под таким углом, то да, безусловно, это проблема, бросающая тень на врача. Косвенно страдает и сообщество в целом — люди боятся идти к врачам, чтобы не навредили*» (кардиолог, стаж 20 лет). «*Врачебная ошибка — это проблема профессионального сообщества в первую очередь. Например, когда я проходил интернатуру в очень большой республиканской больнице, бригада состояла из 8–10 хирургов, среди них назначался один хирург — самый опытный, профессиональный, компетентный человек, ответственный за все, а остальные ему помогали. А затем сменился главный врач и проанализировал, у кого больше всех смертность, ошибок и осложнений. И у этих ответственных хирургов было больше всего, потому что они брались за самых тяжелых и проблематичных больных*» (травматолог-ортопед, стаж 37 лет). «*Я считаю, что это проблема профессионального сообщества. Ведь чаще всего ошибка происходит не из-за незнания врача, а непредсказуемой реакции организма на те или иные действия. К сожалению, медицина — не точная наука. СМИ чаще всего делают из этого скандал, но профессиональное сообщество, имея все факты, может защитить и реабилитировать врача*» (терапевт, стаж 20 лет). «*Результат врачебной ошибки, конечно, будет списан на конкретного врача. Но какая может быть ситуация, если врач приходит на новое место, и у него первые два случая летального исхода по причинам, от него не зависящим. А потом 98 больных выздоравливают. Это (врачебная ошибка) будет на нем всю жизнь, в том месте, где он работает. А если наоборот: 98 больных сначала вылечено, а потом два подряд умирают, то это простится, если даже была допущена ошибка*» (хирург, стаж 37 лет). «*Врачебная ошибка представляется мне проблемой профессионального сообщества, но и лично каждого врача. Если тебе, врачу, что-то не понятно, неоднозначный случай, — спроси у коллег. Так и ошибок будет меньше, и опыт приобретешь*» (эндокринолог, стаж 33 года). «*…если это была ошибка по причине халатности, то тогда вообще нужно задуматься, а туда ли ты пошел, раз можешь допустить такое отношение к другому человеку. Мы все люди, можем ошибиться. Каждый пациент уникален. Строение организма, сопутствующие заболевания… У нас до сих пор умирают люди от таких простых операций, как, например, аппендэктомия. Дело иногда даже не в том, что врач что-то неправильно сделал. Просто не прижилось в организме что-то… Каждый такой необычный случай разбирается на консилиуме не для того, чтобы поругать, а чтобы рассказать коллегам, что такие случаи тоже бывают, чтобы следующий пациент с такой же аномалией прошел через это без осложнений. Ошибки никак не влияют, если это просто ошибка. Без чьей-то вины. Так просто сложилось. Но халатность надо наказывать обязательно*» (хирург, стаж 45 лет). «*Считаю, что никто не вправе, кроме профессионального сообщества, решать вопросы о врачебной ошибке. Чем сложнее отрасль медицины, в которой работает человек, и выше профессиональный уровень врача, тем выше риск ошибок. Это напрямую связано с особенностями профессиональной деятельности. У врача всегда есть шанс реабилитироваться. Реабилитация — это юридическое понятие. Общество не вправе решать вопрос об ошибке и преступлении — это прерогатива профессионалов. Экспертное врачебное сообщество должно классифицировать понятие врачебной ошибки, в каждом случае дать оценку действиям врача. Пока нет четкого разделения понятий “врачебная ошибка” и “врачебное правонарушение”, существующее в Уголовном кодексе определение врачебной ошибки не потеряло своей актуальности*» (гастроэнтеролог, стаж 30 лет).

Проблема трансформации профессиональной репутации врача в современном обществе затрагивает важный вопрос о снижении престижа профессии врача. Точка зрения экспертов на эту проблему двойственна: семь опрошенных считают снижение престижа врача сконструированной реальностью, пять участников интервью убеждены, что это объективная закономерность. «*Падение престижа профессии врача — это сконструированная реальность, характерная только для нашего общества, для России,*

нигде в мире такого нет» (травматолог-ортопед, стаж 37 лет). «*СМИ в основном освещают негативные ситуации, связанные с врачами, не говоря о том, с какой самоотдачей они делают свою работу, так что все это — сконструированная реальность*» (терапевт, стаж 20 лет). «*Это один из витков общества. Общество само выстроило такое отношение к врачу. Вне зависимости от репутации каждого отдельно взятого врача, отношение к медицине будет меняться. Люди сами программируют падение престижа профессии*» (кардиолог, стаж 20 лет). «*Во-первых, это экономическая ситуация. Во-вторых, отнесение врача к категории "обслуживающий персонал". Мы не лечим, а предоставляем медицинские услуги. Пока не будет возвращено понятие "лечение как искусство" и высокий профессионализм, ситуация будет сохраняться*» (гастроэнтеролог, стаж 30 лет). «*Глядя на то, как государство относится к врачу, можно сказать, что это закономерность*» (хирург, стаж 37 лет). «*Конечно, закономерность. Вы видели зарплату врача? Особенно тех, кто только начал практиковать. А у многих к этому возрасту — семьи, дети. Как содержать? Работать в 2–3 больницах на несколько ставок. Не видеть семью, почти не спать. И так по кругу. Уставший врач не хочет никого лечить, он хочет поспать, поэтому и настроение может портиться, и внимание падать. Да, сейчас делают разные программы для молодых врачей. Та же поездка в деревню. Но там нужен опытный врач — ты один на деревню, толком без практического опыта, а случаи разные. Да и не каждый согласится ехать в деревню по разным, в том числе и личным, причинам*» (хирург, стаж 45 лет). «*Думаю, снижение престижа нашей профессии — это закономерность. Пока падают зарплаты, пока в обществе пропагандируется, что пациент прав, врач становится холоднее и безразличнее*» (эндокринолог, стаж 33 года).

Обсуждение. Непосредственно проблематика профессиональной репутации врачей не рассматривается при исследованиях медицинской профессии в отечественной научной литературе, большинство вопросов, прямо или косвенно связанных с репутацией профессионалов медицинского профиля, освещается в средствах массовой информации. Однако ряд исследователей рассматривают некоторые детерминанты профессиональной репутации врача [6–9]. Ш.Г. Айвазян и соавт. отмечают, что в отечественной модели отношений между врачом и пациентом традиционно существует патернализм. К основным мотивам профессиональной деятельности врача относятся по степени релевантности следующие: материальное вознаграждение, профессиональный интерес к работе и альтруизму, экономические условия, которые на современном этапе развития отечественной медицины характеризуются принципиальным изменением оплаты труда врачей с введением эффективного контракта, которые могут быть рассмотрены как факторы трансформации профессиональной роли врача. Кроме того, несмотря на рост потребительской идеологии в сфере оказания медицинской помощи, признается, что в основе предоставления медицинских услуг лежит взаимодействие между пациентами и сотрудниками медицинской организации — врачами. Такой интерактивный медицинский сервис имеет решающее значение с точки зрения определения качества обслуживания и удовлетворенности оказываемыми медицинскими услугами [10].

В результате исследования, проведенного А.Е. Чириковой и С.В. Шишкиным, доказано усиление требовательности пациентов к врачам и выраженная в связи с этим напряженность в отношениях между ними, а изменения в балансе ответственности между пациентами и медицинскими работниками за уровень индивидуального здоровья, в отличие от традиционного патерналистского типа взаимодействия, во многом обусловлено формированием новой модели отношений — информированного согласия, которая означает совместное принятие решений о выборе методов лечения [3].

Согласно мнению западных и российских исследователей в сфере социологии труда и социологии здравоохранения, предоставление медицинских услуг, основанное на «принципах потребления», а также интеграция маркетинга в систему здравоохранения представляют собой угрозу для профессионального статуса врачей, в то время как роль пациента практически не меняется. При реализации потребительского подхода в медицине развивается достаточно контрастная ситуация. Услуги, коммерция, реклама чаще всего ассоциируются с понятиями, полностью противоположными ожидаемым в отношении врача, — милосердие, сочувствие и эмпатия к пациенту [11–15].

При вторичном анализе данных исследований А.В. Евсеев и соавт. выявили значительное снижение престижа профессии в связи прогрессированием ухудшения здравоохранения по ключевым показателям [16].

В результате проведенного анализа были сформулированы основные социальные детерминанты, влияющие на формирование профессиональной репутации современного врача (таблица).

Заключение. Проведенное эмпирическое исследование позволяет констатировать, что базовыми детерминантами безупречной «надлежащей» репутации врача являются профессионализм, ком-

Социальные детерминанты формирования репутации современного врача

Социальные детерминанты (факторы влияния)	Значимые субъекты	Преимущественно оценочные коннотации экспертного мнения
Референтная группа/референтная личность	Педагоги-наставники, семья, пациенты, родственники пациентов	Позитивные: *«учитель буквально «заряжал» любовью к выбранной профессии»;* *«отец как образец самоотдачи в профессии»; «в каждом конкретно случае чувствуешь свою ответственность перед пациентом»; «считаю обязательным стремление врача к самосовершенствованию»*

Социальные детерминанты (факторы влияния)	Значимые субъекты	Преимущественно оценочные коннотации экспертного мнения
Трансформация социальных ожиданий относительно роли врача в постсоветском пространстве	Пациенты, родственники пациентов, медиадискурс	Позитивные: *«важнейшая среди всех профессий»; «сейчас востребована и всегда будет востребована профессия врача»; «в целом в обществе сохраняется уважение к врачебной профессии».* Негативные: *«пациенты бывают слишком требовательны к врачу»; «врач “обязан” и “должен”»; «он как «обслуживающий персонал»»; «недоверие к постановке диагноза и назначенному лечению»; «распространяется тенденция самолечения “как написано в Интернете”»*
Социально-психологические характеристики взаимодействия врача и пациента	Профессиональное сообщество, пациенты, родственники пациентов, администрация медицинской организации	Позитивные: *«профессионализм»; «компетентность»; «человеколюбие»; «честность и порядочность»; «доброжелательность и скромность в общении»; «врач настроен на сотрудничество».* Негативные: *«с опытом часто приходит снижение эмпатии»; «профессиональное выгорание»; «нередки конфликты с пациентами и их родными»*
Поведенческие паттерны врача	Профессиональное сообщество, педагоги-наставники, пациенты, родственники пациентов, администрация медицинской организации	Позитивные: *«вдумчивость», «исполнительность»; «организованность и пунктуальность»; «строгое соблюдение регламентов, протоколов обследования»; «четкое ведение документации»; «обязательное соблюдение этических норм».* Негативные: *«пренебрежение своими обязанностями»; «слишком мало времени на обследование пациента»; «большая нагрузка по ведению медицинской документации»; «эмоциональная холодность»; «случаются врачебные ошибки»*
Условия труда и заработная плата врача	Профессиональное сообщество, представители администрации медицинской организации, врачебные ассоциации	Позитивные: *«важнейшая среди всех профессий»; «сейчас востребована и всегда будет востребована профессия врача».* Негативные: *«снижение престижа профессии врача»; «недостойная оплата труда многих специалистов»; «вынуждены работать на второй и даже третьей работе»; «очень низкая стартовая зарплата начинающего врача»; «многие молодые врачи работают в Интернете, “лечат” с его помощью людей».*

петентность, человеколюбие, эмпатия, честность и порядочность. Для начинающих специалистов в формировании этих личностных характеристик особая роль отводится учителям, преподавателям старших курсов и профессорам в выбранной специальности. Однако отмечена негативная коннотация и рассогласованность между сформированными в процессе обучения и реальными представлениями о профессиональной роли врача, а также требованиями, предъявляемыми к современному специалисту в области медицины, при этом подчеркивается необходимость развития эмоционального интеллекта. Фиксируется на личностном уровне снижение значимости эмпатии среди врачей молодого поколения, а на уровне социума — престижа медицинской профессии, с амбивалентной точкой зрения на причину этих трансформаций: с одной стороны — как сконструированная реальность, с другой — как объективная закономерность.

Конфликт интересов не заявляется.

References (Литература)

1. Schütz A. The semantic structure of the everyday world: essays on phenomenological sociology/compiled by AYa Alkhasov; tran. from English by AYa Alkhasov, NYa Mazlumyanova. Moscow: Institute of the Fund «Public Opinion» 2003; 336 p. Russian (Шютц А. Смысловая структура повседневного мира: очерки по феноменологической социологии/сост. А. Я. Алхасов; пер. с англ. А. Я. Алхасова, Н. Я. Мазлумяновой. М.: Институт Фонда «Общественное мнение», 2003; 336 с.).
2. Belanovsky S.A. In-depth interviews and focus groups: a tutorial. 4th ed., Rev. Moscow, 2019; 371 p. Russian (Беланов-ский С. А. Глубокое интервью и фокус-группы: учеб. пособие. 4-е изд., перераб. М., 2019; 371 с.).
3. Chirikova AE, Shishkin SV. Interaction of physicians and patients in modern Russia: vectors of changes. World of Russia 2014; (2): 154–79. Russian (Чирикова А. Е., Шишкин С. В. Взаимодействие врачей и пациентов в современной России: векторы изменений. Мир России 2014; (2): 154–79).
4. Babaeva SV, Medik YaV, Myzgula EP. Social role of a physician through the viewpoint of patients with cardiovascular diseases. Bulletin of the National Medical and Surgical Center N. I. Pirogov 2015; (4): 104–9. Russian (Бабаева С. В., Медик Я. В., Мазыгула Е. П. Социальная роль врача глазами пациентов с сердечно-сосудистыми заболеваниями. Вестник Национального медико-хирургического Центра им. Н. И. Пирогова 2015; (4): 104–9).
5. Bessudnov AR. Social and professional status in modern Russia. World of Russia 2009; (2): 89–115. Russian (Бессуднов А. Р. Социально-профессиональный статус в современной России. Мир России 2009; (2): 89–115).
6. Larina AT. Emotional intelligence. ANI: Pedagogics and Psychology 2016; 5; 3 (16): 275–7. Russian (Ларина А. Т. Эмоциональный интеллект. АНИ: Педагогика и психология 2016; 5; 3 (16): 275–7).
7. Aleksandrova NP. About the issue of “emotional intelligence” meaning essence. RUDN Bulletin. Series Psychology and Pedagogics 2009; (1): 71–5. Russian (Александрова Н. П. К вопросу о сущности понятия «эмоциональный интеллект». Вестник РУДН. Сер.: Психология и педагогика 2009; (1): 71–5).

8. Karpov AV, Petrovskaya AS. Psychology of emotional intelligence: theory, diagnostics, practice. Yaroslavl, 2008; 344 p. Russian (Карпов А.В., Петровская А.С. Психология эмоционального интеллекта: теория, диагностика, практика. Ярославль, 2008; 344 с.).

9. Andriyanova EA, Chernyshkova EV. Psychological factors of adaptation process to occupational disease situation (by the example of working rural population). Psychology. Economics. Law 2014; (3): 30–8. Russian (Андриянова Е.А., Чернышкова Е.В. Психологические факторы адаптации к ситуации профессионального заболевания (на примере работающего сельского населения). Психология. Экономика. Право 2014; (3): 30–8).

10. Aivazyan ShG, Donika AD, Ellansky YuG. General medical practice as the subject of research in Sociology of Medicine. Moscow, 2017; 116 p. Russian (Айвазян Ш.Г., Доника А.Д., Элланский Ю.Г. Общая врачебная практика как предмет исследования социологии медицины. М., 2017; 116 с.).

11. Brink-Muinen A. van den, Verhaak P.F. M., et al. Doctor-patient communication in different European health care systems: relevance and performance from the patient's perspective. Patient Education Counsel 2000; (39): 115–27.

12. Calnan M, Gabe J. From consumerism to partnership? Britain's National Health Service at the turn of the century. International Journal of Health Services 2011; 31 (1): 119–31.

13. Donika AD, Leonova VA. Doctor's role overwork as a "side effect" of an innovative model of healthcare development. Modern high technologies 2013; (3): 95–6. Russian (Доника А.Д., Леонова В.А. Ролевые перегрузки врача как «сайд-эффект» инновационной модели развития здравоохранения. Современные наукоемкие технологии 2013; (3): 95–6).

14. Shurupova RV. Features of professional motivation of clinicians and the main ways to stimulate their interest and self-improvement in work. Sociology of medicine: science and practice. Moscow, 2012; 188–91. Russian (Шурупова Р.В. Особенности профессиональной мотивации врачей клиницистов и основные способы стимуляции их интереса и самосовершенствования в работе. Социология медицины: наука и практика. М., 2012; 188–91).

15. Efimenko SA. Sociology of a patient. DSc dissertation. Moscow, 2007; 371 p. Russian (Ефименко С.А. Социология пациента: дис. … д-ра мед. наук. М., 2007; 371 с.).

16. Yevseev AV, Pravdivtsev VA, Yevseeva MA. The prestige of the doctor's profession and its role in formation of professionally significant qualities of student's personality. Bulletin of the Smolensk State Medical Academy 2014; 13 (1): 69–72. Russian (Евсеев А.В., Правдивцев В.А., Евсеева М.А. Престиж профессии врача и его роль в формировании профессионально значимых качеств личности студента. Вестник Смоленской государственной медицинской академии 2014; 13 (1): 69–72).

УДК 616–006.6–031.81 Оригинальная статья

ОСОБЕННОСТИ ИММУННОГО ОТВЕТА ПРИ СИНХРОННЫХ ПОЛИНЕОПЛАЗИЯХ МОЛОЧНОЙ И ЩИТОВИДНОЙ ЖЕЛЕЗ ПО СРАВНЕНИЮ С СОЛИТАРНЫМ РАКОМ ЩИТОВИДНОЙ ЖЕЛЕЗЫ

Т.Д. Селезнева *— ФГБОУ ВО «Саратовский ГМУ им. В.И. Разумовского» Минздрава России, доцент кафедры скорой неотложной анестезиолого-реанимационной помощи и симуляционных технологий в медицине, кандидат медицинских наук;* ***А.В. Кулигин*** *— ФГБОУ ВО «Саратовский ГМУ им. В.И. Разумовского» Минздрава России, заведующий кафедрой скорой неотложной анестезиолого-реанимационной помощи и симуляционных технологий в медицине, доктор медицинских наук;* ***Т.Н. Попова*** *— ФГБОУ ВО «Саратовский ГМУ им. В.И. Разумовского» Минздрава России, профессор кафедры хирургии и онкологии, доктор медицинских наук;* ***Е.В. Зяблов*** *— ФГБОУ ВО «Саратовский ГМУ им. В.И. Разумовского» Минздрава России, ассистент кафедры общей хирургии, кандидат медицинских наук.*

FEATURES OF THE IMMUNE RESPONSE IN SYNCHRONOUS BREAST AND THYROID POLYNEOPLASIAS IN COMPARISON WITH SOLITARY THYROID CANCER

T.D. Selezneva *— Saratov State Medical University n. a. V.I. Razumovsky, Associate Professor of Department of Emergency Anaesthesia and Resuscitation and Simulation Technologies in Medicine, PhD;* ***A.V. Kuligin*** *— Saratov State Medical University n. a. V.I. Razumovsky, Head of Department of Emergency Anaesthesia and Resuscitation and Simulation Technologies in Medicine, DSc;* ***T.N. Popova*** *— Saratov State Medical University n. a. V.I. Razumovsky, Professor of Department of Surgery and Oncology, DSc;* ***E.V. Zyablov*** *— Saratov State Medical University n. a. V.I. Razumovsky, Assistant of Department of General Surgery, PhD.*

Дата поступления — 12.10.2020 г. Дата принятия в печать — 25.02.2021 г.

Селезнева Т.Д., Кулигин А.В., Попова Т.Н., Зяблов Е.В. **Особенности иммунного ответа при синхронных полинеоплазиях молочной и щитовидной желез по сравнению с солитарным раком щитовидной железы. Саратовский научно-медицинский журнал 2021; 17 (1): 77–81.**

Цель: выявить особенности количественных и качественных изменений гуморального и клеточного звеньев иммунной защиты у пациенток с первично-множественным синхронным раком молочной (ПМСР) и щитовидной желез и солитарным раком щитовидной железы (СРЩЖ). *Материал и методы.* Произведен сравнительный анализ показателей гуморального и клеточного звеньев иммунной защиты 34 пациенток с ПМСР молочной и щитовидной желез, 36 пациенток с СРЩЖ и 36 женщинами контрольной группы. *Результаты.* Выявлены достоверные количественные и качественные изменения клеточного и гуморального звеньев иммунитета у пациенток с ПМСР молочной и щитовидной желез по сравнению с соответствующими показателями женщин группы контроля в виде снижения более чем на 30% уровня CD3-, CD16-, CD4-Т-лимфоцитов, всех классов иммуноглобулинов на фоне практически неизмененных показателей CD19-В-лимфоцитов. При сравнении показателей иммунитета пациенток с СРЩЖ и группы контроля выявлено снижение примерно на 34% уровня CD4-Т-лимфоцитов, на 20% CD16-Т-лимфоцитов на фоне отсутствия существенных изменений других изучаемых показателей. *Заключение.* Выявлены более выраженные изменения нарушений клеточного и гуморального звеньев иммунной защиты у пациенток с ПМСР молочной и щитовидной желез по сравнению с показателями пациенток с СРЩЖ и группой контроля в виде снижения общего количества лимфоцитов, CD3-, CD4-, CD16-Т-лимфоцитов, иммунорегуляторного индекса, а также снижения уровня иммуноглобулинов основных классов.

Ключевые слова: первично-множественный синхронный рак молочной и щитовидной желез, иммунный ответ, солитарный рак щитовидной железы.

Selezneva TD, Kuligin AV, Popova TN, Zyablov EV. **Features of the immune response in synchronous breast and thyroid polyneoplasias in comparison with solitary thyroid cancer. Saratov Journal of Medical Scientific Research 2021; 17 (1): 77–81.**

The aim is to identify the features of quantitative and qualitative changes in the humoral and cellular components of the immune defense in patients with primary multiple synchronous breast cancer (PMSC) and thyroid cancer and solitary thyroid cancer (STC). *Material and Methods.* The indicators of humoral and cellular components of immunity were analyzed in comparison in 34 patients with breast and thyroid multiple primary synchronous cancer, in 36 patients with STC and 36 women of the control group. *Results.* Significant quantitative and qualitative changes in cellular and humoral immunity in patients with PMSC and thyroid glands in comparison with corresponding indicators of women of the control group in declining more than 30% of the level of CD3-, CD16-, CD4-T-lymphocytes, all classes of immunoglobulins, against virtually unchanged indicators CD19-b cells. When comparing the indicators of immunity in patients with STC and control groups showed a reduction of approximately 34% in CD4-T-lymphocytes, 20% CD16-T cells, in the absence of significant changes of the studied parameters. *Conclusion.* In the course of the study more expressed changes of disorders of cellular and humoral immune protection in patients with PMSC breast and thyroid glands in comparison with the indicators at patients with STC and control group in the form of lower total number of lymphocytes, CD3-T-lymphocytes, CD4-T-lymphocytes, CD16-T-lymphocytes, immunoregulatory index, as well as lower level of immunoglobulins of main classes were identified.

Keywords: breast and thyroid multiple primary synchronous cancer, immune response, solitary thyroid cancer.

Введение. В последние годы отмечается значительный рост заболеваемости злокачественными новообразованиями как солитарного, так и множественного характера [1]. Показатель заболеваемости раком щитовидной железы в Российской Федерации в 2018 г. составил 9,02 на 100 000 населения, в 2011 г. — 6,74 на 100 000 населения. Показатель заболеваемости первично-множественными опухолями в России в 2018 г. составил 37,4 на 100 000 населения (в 2011 г. — 34,1 на 100 000 населения). При этом первично-множественные синхронные опухоли составили 26,7 % (в 2011 г. — 34,1 %) от общего числа первично-множественных опухолей [2].

Совсем недавно полинеоплазии описывались в литературе как казуистические находки, тогда как в настоящее время они почти ежедневно встречаются в нашей практической деятельности [3].

Определением первично-множественных опухолей принято обозначать независимое возникновение и течение у одного пациента двух и более опухолевых процессов, при этом они могут быть в разных системах и органах. Синхронными злокачественными новообразованиями считают опухоли, выявляемые с интервалом (не более года) после диагностики первой опухоли [3].

В патогенез злокачественных новообразований существенный вклад вносит иммунная система индивидуума. Возникновение и развитие любого опухолевого очага является интерактивным процессом, исход которого находится в зависимости от различных характеристик самой опухолевой ткани и состояния иммунологических механизмов защиты организма пациента, при этом изменения в последних могут касаться только некоторых количественных и качественных показателей [4–6].

Выявление особенностей возникновения и течения ПМСР молочной и щитовидной желез по сравнению с СРЩЖ может влиять на совершенствование методов диагностики и лечения этих заболеваний, а также оптимизировать подходы к профилактике.

Цель — выявить особенности количественных и качественных изменений гуморального и клеточного звеньев иммунной защиты у пациенток с первично-множественным синхронным раком молочной и щитовидной желез и солитарным раком щитовидной железы.

Материал и методы. Произведен ретроспективный анализ иммунологической картины в двух группах пациенток: у 34 пациенток с ПМСР молочной и щитовидной желез (I группа наблюдения) и 36 пациенток с СРЩЖ (II группа наблюдения), получавших лечение в отделении онкологии Дорожной клинической больницы г. Саратова в период с 2005 по 2017 г. В контрольную III группу наблюдения были включены 36 женщин, отобранных методом случайной выборки, сопоставимых по возрасту, влиянию внешней воздействий с пациентками первых двух групп. Количественный и качественный состав иммунитета женщин III группы явился критерием контроля изменений в сравнении с больными исследуемыми формами рака.

Рандомизация групп наблюдения выполнялась в соответствии с TNM-классификацией злокачественных новообразований (8-е издание, 2017 г.), гистологической верификацией диагноза, а также с общепринятыми стандартными методами комплексного клинико-лабораторного обследования. Так, в I группу наблюдения были включены пациентки ПМСР молочной и щитовидной желез. При этом одна из опухолей — узловая форма рака молочной железы без метастазов (T1-2N0M0), по гистологической форме преобладал инвазивный рак у 79,4 % (27 пациенток) без признаков специфичности (протоковый). Второе новообразование-опухоль — рак щитовидной железы без метастазов (T1-2N0M0) папиллярный у 55,8 % (19 пациенток) или фолликулярный у 44,2 % (15 пациенток), при этом каждая из выявленных опухолей у пациенток этой группы не являлись метастазом по отношению к другой и были самостоятельны. Промежуток времени между диагностикой одной и второй опухолей не превышал 12 месяцев.

Во II группу наблюдения были включены пациентки с папиллярным у 58,3 % (21 пациентка) или фолликулярным 41,7 % (15 пациенток) раком щитовидной железы без метастазов (T1-2N0M0).

Распределение пациенток по возрасту было примерно одинаковым. Бóльшую часть всех групп наблюдения составляли женщины в возрасте 45–65 лет, средний возраст в группе пациенток с ПМСР молочной и щитовидной желез составил 53,8±2,8 года, в группе пациенток с СРЩЖ — 55,4±3,1 года, в группе практически здоровых — 54,7±2,7 года.

Проанализированы показатели периферической крови пациенток до начала лечения в момент поступления в стационар. С помощью моноклональных антител к поверхностным дифференцировочным маркерам лейкоцитов человека (CD3, -4, -8, -19, -16) (производства «Медбиоспектр», Москва) выявляли субпопуляционный состав лимфоцитов определялся методом непрямой иммунофлюоресценции. Определение в сыворотке крови человека количественного уровня иммуноглобулинов основных классов (IgM, G, A) выполнялось методом радиальной иммунодиффузии в геле по методу Манчини. Показатели общего анализа крови (общее число лейкоцитов, процентное содержание лимфоцитов) подсчитывались на гематологическом анализаторе KX-21 (Япония). Показатели общего анализа крови (общее число лейкоцитов, процентное содержание лимфоцитов) определялись на гематологическом анализаторе KX-21 (Япония).

Статистическая обработка полученных результатов проводилась с помощью программы Microsoft Excel и программного пакета Statistica 6.0, позволяющих рассчитать среднюю арифметическую величину (*M*), стандартную ошибку средней арифметической (*m*), а также *t*-критерий Стьюдента. Различия считались значимыми при уровне $p<0,05$. С целью уточнения нормальности распределения был использован критерий Шапиро — Уилка. Все изучаемые и описываемые в данной работе параметры имели распределение, близкое к нормальному.

Результаты. Во время изучения изменений показателей белой крови в обеих группах наблюдения была выявлена лимфопения, снижение процентного уровня лимфоцитов в лейкоцитарной формуле (табл. 1). В группе пациенток с СРЩЖ содержание лимфоцитов составило 28,2±1,97 %, тогда как в группе пациенток с ПМСР молочной и щитовидной желез 21,5±1,72 % ($P<0,05$ и $P<0,01$ соответственно по отношению к группе контроля). При этом снижение этого показателя более выражено в группе пациенток с ПМСР молочной и щитовидной желез по срав-

Ответственный автор — Селезнева Татьяна Дмитриевна
Тел.: +7 (960) 3574970
E-mail: kochedaevatd@mail.ru

Таблица 1

Изменение показателей клеточного звена иммунитета у пациенток с первично-множественным синхронным раком молочной и щитовидной желез и солитарным раком щитовидной железы

Изучаемые показатели	Контрольная группа		Первично-множественный синхронный рак молочной и щитовидной желез (I группа наблюдения)			Солитарный рак щитовидной железы (II группа наблюдения)		
	n	*M±m*	*N*	*M±m*	*P*	*N*	*M±m*	*P*
CD3, %	36	61,7±3,68	34	47,8±2,18	*P*<0,01	36	56,4±2,58	*P*>0,05 P_1<0,05
CD4, %		40,3±2,85		26,1±1,52		36	33,2±1,71	*P*<0,05 P_1<0,01
CD8, %		22,1±1,93		30,1±1,58		36	20,1±1,31	*P*>0,05 P_1<0,01
CD4/CD8		1,82±0,06		0,89±0,05		36	1,65±0,04	*P*<0,05 P_1<0,01
CD16, %		17,8±0,66		10,6±0,72		36	14,9±0,68	*P*<0,01 P_1<0,01
Общее число лейкоцитов, *10^9/л		6,2±0,34		7,1±0,51	*P*>0,05	36	6,5±0,37	*P*>0,05 P_1>0,05
Содержание лимфоцитов, %		35,1±2,18		21,5±1,72	*P*<0,01	36	28,2±1,97	*P*<0,05 P_1<0,01

Примечание: *P* — рассчитано по отношению к соответствующим показателям группы контроля; P_1 — рассчитано по отношению к соответствующим показателям крови у пациенток с ПМСР молочной и щитовидной желез.

нению со пациентками с СРЩЖ (P_1<0,01). Развитие лимфопении отмечено на фоне незначительного увеличения уровня общего числа лейкоцитов более выраженное в I группе наблюдения — 7,1±0,51*10^9/л, однако изменения были статистически незначимы (*P*>0,05) (табл. 1).

Результаты исследования также показали, что узловая форма высокодифференцированного СРЩЖ (II группа) развивается на фоне незначительного снижения общего количества Т-лимфоцитов (56,4±2,58%) и практически неизмененном количестве цитотоксических Т-лимфоцитов (20,1±1,31%), при значительном (*P*<0,05) снижении Т-хелперов (33,2±1,71%) (по сравнению с группой контроля), что, в свою очередь, может приводить к снижению иммунорегуляторного индекса 1,65±0,04 (отношением CD4/CD8) (табл. 1, рис. 1).

Нами также выявлено значимое снижения CD3-Т-лимфоцитов (47,8±2,18%) и CD4-Т-лимфоцитов (26,1±1,52%) (*P*<0,01 и *P*<0,01 соответственно) при увеличении CD8-Т-лимфоциты (30,1±1,58%) (*P*<0,01) при синхронных узловых формах рака молочной и щитовидной желез без метастазов (рис. 1) (*P*<0,01 по сравнению с группой контроля).

Следует отметить, что снижение общего количества CD3-, CD4-Т-лимфоцитов, увеличение CD8-Т-лимфоцитов при синхронных узловых формах рака молочной и щитовидной желез без метастазов было выражено в большей степени, чем в группе пациенток с узловой формой высокодифференцированного СРЩЖ (P_1<0,01) (рис. 2).

В нашем исследовании при сравнительном наблюдении за больными I группы выявлено, что процентное содержание NK-клеток (CD16-лимфоциты) было значительно снижено и составило 10,6±0,72% по сравнению с группой контроля — 17,8±0,66% (*P*<0,01) и пациентками II группы — 28,25±1,97% (P_1<0,01) (табл. 1, рис. 1).

Для определения состояния гуморального звена иммунитета у пациенток изучаемых групп исследова-

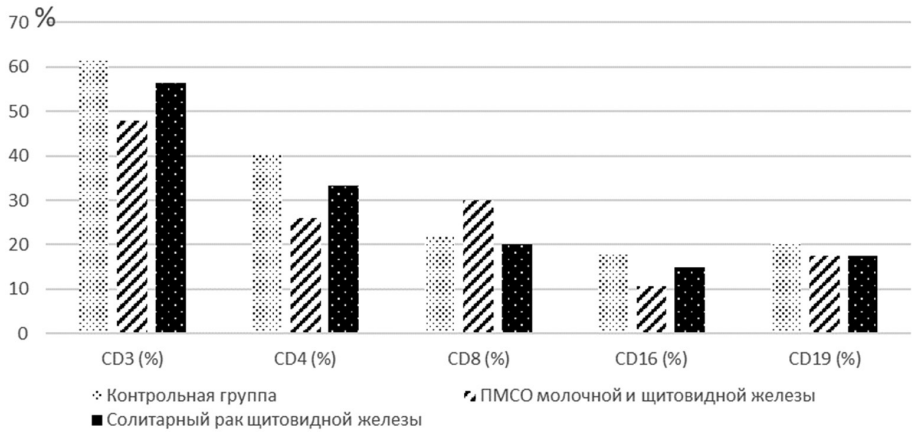

Рис. 1. Изменения показателей основных классов CD-лимфоцитов в исследуемых группах наблюдения

Таблица 2

Изменения показателей основных классов иммуноглобулинов и уровня CD19-лимфоцитов крови у пациенток с первично-множественным синхронным раком молочной и щитовидной желез и солитарным раком щитовидной железы

Изучаемые показатели	Контрольная группа		Первично-множественный синхронный рак молочной и щитовидной желез (I группа наблюдения)			Солитарный рак щитовидной железы (II группа наблюдения)		
	n	*M±m*	*N*	*M±m*	*P*	*N*	*M±m*	*P*
IgG, г/л	36	15,63±0,412	34	10,72±0,751	*P*<0,01	36	15,27±0,483	*P*>0,05 P_1<0,01
IgA, г/л		3,24±0,185		2,13±0,282			2,88±0,212	*P*>0,05 P_1<0,05
IgM, г/л		1,76±0,074		1,13±0,058			1,63±0,069	*P*>0,05 P_1<0,01
CD19, %		20,3±1,53		17,4±2,63	*P*>0,05		18,6±1,420	*P*>0,05 P_1>0,05

Примечание: *P* — рассчитано по отношению к соответствующим показателям группы контроля; P_1 — рассчитано по отношению к соответствующим показателям крови у пациенток с ПМСР молочной и щитовидной желез.

лись уровни иммуноглобулинов (IgG, A, M) и показателей CD19-B-лимфоцитов (табл. 2).

Выявлено незначительное снижение уровня CD19-B-лимфоцитов во всех группах наблюдения (17,4±2,63%, 18,6±1,42% и 20,3±1,53% в I, II группах наблюдения и группе практически здоровых женщин соответственно). Максимальное снижение зафиксировано в группе пациенток с ПМСР молочной и щитовидной желез, однако статистически недостоверное (*P*>0,05; P_1>0,05) (табл. 2).

Отмечено, что у пациенток I группы уровни всех классов иммуноглобулинов были значительно снижены как по сравнению с группой контроля (*P*<0,05), так и группой пациенток с СРЩЖ (P_1<0,05). При этом самые минимальные значения отмечены в уровне IgG и M (*P*<0,01; P_1<0,05) (рис. 2).

Обсуждение. Как известно, развитие опухолевого процесса — сложный многоступенчатый длительный процесс. Ряд авторов утверждают, что переход стадии инициации (первой стадии канцерогенеза) в стадию промоции происходит в результате нарушения механизмов иммунологической защиты [1, 4, 6, 7]. Наши данные также свидетельствуют в пользу этого утверждения, поскольку при изучении показателей клеточного звена иммунитета как у пациенток с ПМСР молочной и щитовидной желез (I группа наблюдения), так и при СРЩЖ были обнаружены изменения. Выявлены достоверные количественные и качественные изменения клеточного и гуморального звеньев иммунитета у пациенток с ПМСР молочной и щитовидной желез по сравнению с соответствующими показателями женщин группы контроля в виде снижения более чем на 30% уровня CD3-, CD16-, CD4-T-лимфоцитов, всех классов иммуноглобулинов на фоне практически неизмененных показателей CD19-B-лимфоцитов. При сравнении показателей иммунитета пациенток с СРЩЖ и группы контроля отмечено снижение примерно на 34% уровня CD4-T-лимфоцитов, на 20% CD16-T-лимфоцитов на фоне отсутствия существенных изменений других изучаемых показателей.

При сравнении данных I и II групп наблюдения установлено, что у пациенток с ПМСР молочной и щитовидной желез обнаружены более выраженные изменения в виде снижения общего количества лимфоцитов, CD4-, CD16-T-лимфоцитов. В I группе наблюдения развитие описанных изменений происходит на фоне увеличения CD8-T-лимфоцитов (*P*<0,01), что, в свою очередь, и приводит к выраженному снижению иммунорегуляторного индекса.

Нами выявлено снижение всех классов иммуноглобулинов у пациенток I группы наблюдения значительно более выраженное, чем во II группе наблюдения, по сравнению с таковыми показателями практически здоровых женщин. При этом самые минимальные значения отмечены в уровне IgG и M (*P*<0,01) на фоне практически неизмененного уровня B-лимфоцитов. Последнее может говорить о том,

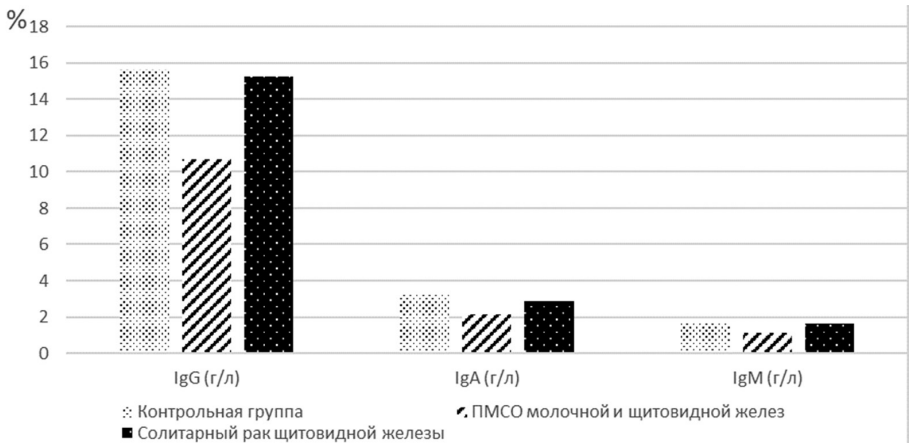

Рис. 2. Изменения показателей основных классов иммуноглобулинов в исследуемых группах наблюдения

что у пациенток с ПМСР молочной и щитовидной желез в процессе подавления продукции IgA, M и G играет роль не столько количественное изменение значений В-лимфоцитов, сколько дефект презентации антигенов, нарушение продукции гуморальных стимуляторов, приводящих к нарушению межклеточного взаимодействия в лимфоидной ткани [4].

Заключение. Анализируя полученные и описанные ранее данные изменения показателей клеточного и гуморального звеньев иммунитета у пациенток с ПМСР молочной и щитовидной желез и СРЩЖ, можно сделать следующие *выводы*:

1. Выявлены общие нарушения клеточного звена иммунологической защиты, более выраженное в I группе наблюдения (у пациенток с ПМСР молочной и щитовидной желез), проявляющиеся снижением общего количества лимфоцитов, CD4-, CD16-Т-лимфоцитов, иммунорегуляторного индекса.

2. Одним из проявлений нарушений противоопухолевого гуморального иммунитета у пациенток с ПМСР молочной и щитовидной желез является значительное снижение уровня иммуноглобулинов основных классов как по сравнению с группой контроля, так и по сравнению с группой пациенток с СРЩЖ.

3. Обнаруженные нами изменения показателей иммунологической защиты могут быть применены как дополнительные диагностические и прогностические критерии у больных ПМСР молочной и щитовидной желез, а также учитываться при подборе иммунотерапии.

Конфликт интересов не заявляется.

References (Литература)

1. Vysotskaya IV, Letyagin VP, Shabanov MA, et al. Topical issues of carcinogenesis. Clinical Oncohematology 2019; 12 (1): 101–6. Russian (Высоцкая И. В., Летягин В. П., Шабанов М. А. и др. Актуальные вопросы канцерогенеза. Клиническая онкогематология 2019; 12 (1): 101–6).

2. Kaprina AD, Starinsky VV, Petrova GV. Malignant neoplasms in Russia in 2018 (morbidity and mortality). Moscow: FSBI NMRRC of the Ministry of Health of the Russian Federation, 2019; 250 c. Russian (Каприна А. Д., Старинский В. В., Петрова Г. В. Злокачественные новообразования в России в 2018 году (заболеваемость и смертность). М.: МНИОИ им. П. А. Герцена филиал ФГБУ «НМИЦ радиологии» Минздрава России, 2019; 250 с.).

3. Chissov VI, Trachtenberg AH. Multiple Primary malignant tumors. M.: Medicine, 2000; 360 c. Russian (Чиссов В. И., Трахтеберг А. Х. Первично-множественные злокачественные опухоли. М.: Медицина, 2000; 360 с.).

4. Popkov VM, Chesnokova NP, Barsukov VU, et al. Carcinogenesis, cytokines and immunity: pathogenetic relationship in the dynamics of neoplasia development. Saratov: Saratov State Medical University Publishing House, 2014; 328 c. Russian (Попков В. М., Чеснокова Н. П., Барсуков В. Ю. и др. Канцерогенез, цитокины и иммунитет: патогенетическая взаимосвязь в динамике развития неоплазии. Саратов: Изд-во Сарат. гос. мед. ун-та, 2014; 328 с.).

5. Ligko NA. The Molecular and genetic mechanisms OF tumor initiation, promotion, and progression are briefly considered. The Russian biotherapeutic journal 2017; 16 (4): 7–17. Russian (Лыжко Н. А. Молекулярно-генетические механизмы инициации, промоции и прогрессии опухолей. Российский биотерапевтический журнал 2017; 16 (4): 7–17).

6. Yang S, Gattiononi L, Liu F, et al. In vitro generated antitumor T lymphocytes exhibit distinct subsets mimicking in vivo antigen-experienced cells. Cancer Immunol Immunother 2011; 60 (5): 739–49.

7. Popkov VM, Chesnokova NP, Morrison VV, et al. Typical pathological processes as the basis of pathogenesis of diseases of various etiologies. Saratov: Saratov State Medical University Publishing House, 2017; 269 p. Russian (Попков В. М., Чеснокова Н. П., Моррисон В. В. и др. Типовые патологические процессы как основа патогенеза болезней различной этиологии. Саратов: Изд-во Сарат. гос. мед. ун-та, 2017; 269 с.).

УДК 616–092 (091):929

ВКЛАД ПРОФЕССОРА НИНЫ ПАВЛОВНЫ ЧЕСНОКОВОЙ В РАЗВИТИЕ ПАТОЛОГИЧЕСКОЙ ФИЗИОЛОГИИ

Г.А. Афанасьева *— ФГБОУ ВО «Саратовский ГМУ им. В.И. Разумовского» Минздрава России, заведующая кафедрой патологической физиологии им. академика А.А. Богомольца, доцент, доктор медицинских наук;* ***В.В. Моррисон*** *— ФГБОУ ВО «Саратовский ГМУ им. В.И. Разумовского» Минздрава России, профессор кафедры патологической физиологии им. академика А.А. Богомольца, профессор, доктор медицинских наук.*

PROFESSOR N. P. CHESNOKOVA AND HER CONTRIBUTION TO THE DEVELOPMENT OF PATHOLOGICAL PHYSIOLOGY

G.A. Afanasieva *— Saratov State Medical University n. a. V.I. Razumovsky, Head of Department of Pathophysiology n. a. Academician A.A. Bogomolets, Associate Professor, DSc;* ***V.V. Morrison*** *— Saratov State Medical University n. a. V.I. Razumovsky, Professor of Department of Pathophysiology n. a. Academician A.A. Bogomolets, Professor, DSc.*

Дата поступления — 24.11.2020 г. Дата принятия в печать — 25.02.2021 г.

Афанасьева Г.А., Моррисон В.В. **Вклад профессора Нины Павловны Чесноковой в развитие патологической физиологии. Саратовский научно-медицинский журнал 2021; 17 (1): 82–85.**

В статье представлены биографические сведения о профессоре Нине Павловне Чесноковой, отражающие ее вклад в развитие патологической физиологии, подготовку студентов и педагогических кадров в Саратовском государственном медицинском университете им. В.И. Разумовского.

Ключевые слова: Чеснокова Нина Павловна, кафедра патологической физиологии им. академика А.А. Богомольца Саратовского государственного медицинского университета им. В.И. Разумовского.

Afanasieva GA, Morrison VV. **Professor N.P. Chesnokova and her contribution to the development of pathological physiology. Saratov Journal of Medical Scientific Research 2021; 17 (1): 82–85.**

The article is devoted to the bibliographic data of Professor N.P. Chesnokova. The aim of the article is to underline professor's contribution into the development of pathophysiology as a science and to the training of both medical students and teaching staff at Saratov State Medical University n. a. V.I. Razumovsky.

Keywords: N.P. Chesnokova, Department of Pathophysiology n. a. academician A.A. Bogomolets of Saratov State Medical University n. a. V.I. Razumovsky.

Нина Павловна Чеснокова родилась 26 августа 1940 г. После окончания Саратовского медицинского института в 1963 г. поступила на работу в патофизиологический отдел Центральной научно-исследовательской лаборатории, а с 1965 г. — на кафедру патологической физиологии им. академика А.А. Богомольца Саратовского государственного медицинского университета, пройдя путь от ассистента до руководителя кафедры, которой Н.П. Чеснокова заведовала в течение 31 года (с 1975 по 2006 г.) (рис. 1).

Круг научных интересов Нины Павловны отличался широтой и разнообразием. При этом главным направлением научной деятельности Н.П. Чесноковой являлось изучение проблем патофизиологии инфекционного процесса. Она занималась разработкой вопросов патогенеза ботулинической, столбнячной, чумной и холерной интоксикаций.

Ответственный автор — Афанасьева Галина Александровна
Тел.: +7 (987) 3532919
E-mail: gafanaseva@yandex.ru

В 1966 г. Н.П. Чеснокова успешно защитила кандидатскую диссертацию на тему «К механизму нарушений выделительной функции почек при столбняке». В проведенном исследовании было показано, что выявленное в работе извращение рефлекторной регуляции концентрационной и натрийуретической способности почек непосредственно связано с усилением активности адренергических нейронов, входящих в состав гипоталамо-гипофизарной системы. Было подробно изучено патогенное воздействие токсина столбняка на механизмы нервно-гормональной регуляции функции почек.

В 1979 г. Н.П. Чеснокова защитила докторскую диссертацию «О роли нарушений метаболизма биогенных аминов в патогенезе ботулинической интоксикации и возможности их фармакологической коррекции». В работе было установлено, что ботулотоксин закономерно влияет на метаболизм катехоламинов, гистамина, серотонина, независимо от вида животных, а также различной степени их чувствительности

к действию токсина. Эти изменения развиваются задолго до развития блока холинергической передачи возбуждения. Введение высокоэнергетических соединений, конечных продуктов гликолиза, донаторов метильных и сульфгидрильных групп препятствует развитию свойственных ботулинической интоксикации нарушений обмена биогенных аминов.

В последующие годы в исследованиях, проведенных сотрудниками кафедры патологической физиологии, были получены результаты, которые позволили профессору Н.П. Чесноковой сформулировать новую точку зрения о механизмах цитопатогенного действия различных бактериальных токсинов. Сформулировано положение, что вслед за селективной рецепцией токсина, «избирательным» повреждением клеток, развиваются типовые патологические процессы и состояния в виде гипоксии, расстройств водно-электролитного баланса, кислотно-основного состояния. При ботулинической, столбнячной, чумной и холерной интоксикациях возникают типовые реакции в виде активации симпатоадреналовой системы, дегрануляции тучных клеток, освобождении биогенных аминов в окружающую среду, которые обеспечивают потенцирование цитопатогенных эффектов бактериальных токсинов. Итоги проведенных экспериментальных исследований позволили определить новое направление научных исследований кафедры по изучению возможностей медикаментозной коррекции вторичных неспецифических функциональных и метаболических расстройств, возникающих под действием бактериальных токсинов [1].

В 1980–1990-х гг. проведены исследования по изучению состояния процессов липопероксидации, активности антиоксидантной системы, коагуляционного гемостаза и фибринолиза при различных бактериальных инфекциях и интоксикациях (ботулинической, газово-гангренозной, стафилококковой, холерной, чумной, синегнойной). Установлены коррелятивные взаимосвязи активации процессов липопероксидации, дестабилизации биологических мембран и потенцирования цитопатогенных эффектов бактериальных токсинов.

Проведенные в эти годы исследования позволили разработать принципы медикаментозной коррекции метаболических и функциональных расстройств с использованием антигипоксантов, антиоксидантов, мембранопротекторов. Результаты исследований по данным проблемам позволили успешно защитить большое количество кандидатских и докторских диссертаций аспирантами и преподавателями кафедры.

На протяжении нескольких лет научные исследования по изучению патогенеза метаболических расстройств и нарушений коагуляционного потенциала крови при чумной и холерной интоксикациях проводились совместно с РосНИПЧИ «Микроб» Роспотребнадзора [1, 2].

В течение последних 20 лет сложились прочные научные взаимосвязи с различными кафедрами акушерства и гинекологии Саратовского государственного медицинского университета. Проведены работы, касающиеся патогенеза дискоординации сократительной способности миометрия и угрозы прерывания беременности, железодефицитной анемии беременных, женского и мужского бесплодия, гиперплазии и рака эндометрия, внутриутробного инфицирования плода, гипертензивного синдрома при гестозе.

В конце 1990-х гг. совместно с кафедрами хирургического профиля инициировано изучение проблем

Рис. 1. Профессор Нина Павловна Чеснокова (1940–2019)

патогенеза опухолевых заболеваний, которые легли в основу ряда докторских, кандидатских диссертаций и шести монографий.

Проблемы клинической патофизиологии решались в процессе совместной работы с кафедрой ЛОР-болезней. Были разработаны новые принципы диагностики и медикаментозной коррекции патологии.

За время работы на кафедре патофизиологии профессор Н.П. Чеснокова опубликовала более 1000 работ в отечественной и зарубежной печати, в том числе 12 монографий: «Ботулизм» (1991), «Воспаление» (1999), «Типовые патологические процессы» (2001), «Патофизиологические и клинические аспекты актуальных проблем акушерства и гинекологии» (2003), «Инфекционный процесс» (2006), «Активация свободнорадикального окисления — эфферентное звено типовых патологических процессов» (2006), «Рак молочной железы: патофизиологические и клинические аспекты» (2007), «Шок как проявление реакций дезадаптации при стрессе» (2009), «Канцерогенез: патофизиологические и клинические аспекты» (2011), «Активация липопероксидации как ведущий патогенетический фактор развития типовых патологических процессов и заболеваний различной этиологии» (2012), «Современная онкология: проблемы и возможности их решения» (2012), «Канцерогенез, цитокины и иммунитет» (2014), «Цитокины» (2016), «Типовые процессы как основа патогенеза болезней различной этиологии» (2017).

Многие работы Н.П. Чесноковой опубликованы за рубежом в различных странах Европы, Азии и Америки.

Н.П. Чеснокова являлась руководителем сформированной ею научной школы. Под ее научным руководством и при консультативном участии подготовлены и защищены семь докторских (Л.Г. Белова, А.В. Михайлова, Т.Н. Глуховой, Г.А. Афанасьевой,

Рис. 2. Нина Павловна Чеснокова — Почетный профессор СГМУ (2019)

Рис. 3. Мемориальная доска, посвященная Н.П. Чесноковой

О.Л. Морозовой, В.Ю. Барсукова, Л.И. Дятловой) и 26 кандидатских диссертаций.

Ученики Н.П. Чесноковой работают во многих образовательных и лечебных учреждениях различных городов России, в том числе в Москве, Саратове и на кафедрах нашего медицинского университета.

Н.П. Чеснокова была редактором большого количества тематических сборников научных работ, циклов лекций для студентов, врачей, аспирантов, ординаторов, соавтором более 60 учебных пособий по ряду важнейших разделов патологии, являлась соредактором учебного пособия «Патологическая физиология», выдержавшего шесть изданий [3, 4].

Профессор Н.П. Чеснокова — высококвалифицированный преподаватель, более 50 лет обучала студентов на практических занятиях, читала профилированные курсы лекций студентам всех факультетов, а также врачам Саратова. Она любила студентов и пользовалась их заслуженным уважением и любовью.

Нина Павловна на протяжении многих лет являлась членом центрального координационного методического совета университета, членом диссертационных и ученых советов Саратовского ГМУ имени В.И. Разумовского и РосНИПЧИ «Микроб», возглавляла методический совет по фундаментальным дисциплинам.

Нина Павловна Чеснокова — яркая личность. Она была замечательным человеком по своим личностным качествам: честным, принципиальным и порядочным. Высокий профессионализм, требовательность к себе и окружающим сочетались в ней с искренностью, желанием всегда прийти на помощь. Она с особым трепетом относилась к своим ученикам, выступая в качестве мудрого Учителя и заботливого наставника молодежи.

Самоотверженный труд Н.П. Чесноковой был по достоинству оценен: она награждена орденом Дружбы народов, медалью «Ветеран труда», ей присвоено почетное звание «Заслуженный работник высшей школы РФ». Она была избрана членом двух академий — Международной академии наук Высшей школы и Российской академии естествознания.

В 2019 г. Н.П. Чеснокова была удостоена звания «Почетный профессор СГМУ» (рис. 2).

Н.П. Чеснокова скончалась 15 ноября 2019 г.

19 ноября 2020 г. в Саратовском ГМУ имени В.И. Разумовского состоялась Всероссийская научная онлайн-конференция «Актуальные проблемы патологии», посвященная 80-летию со дня рождения профессора Н.П. Чесноковой. В рамках этого мероприятия состоялись открытие мемориальной доски (рис. 3), демонстрация фильма, посвященного жизни и деятельности Нины Павловны, заслушаны научные доклады и выступления с воспоминаниями ее коллег и учеников.

Всю жизнь на профессиональном поприще Нина Павловна Чеснокова посвятила служению Саратовскому государственному медицинскому университету имени В.И. Разумовского и кафедре патологической физиологии имени академика А.А. Богомольца. Видный ученый и прекрасный педагог, красивый человек необычайно широкой эру-

диции, блестящий оратор — такой Нина Павловна Чеснокова навсегда войдет в славную летопись медицинского университета.

Конфликт интересов отсутствует.

References (Литература)

1. Chesnokova NP, Morrison VV, Bersudsky SO. The history of formation and the current state of the Department of Pathological Physiology of SSMU (1911–2001 Actual problems in Pathology. Saratov: Saratov Medical University Press, 2001; P. 3–14). Russian (Чеснокова Н.П., Моррисон В.В., Берсудский С.О. История становления и современное состояние кафедры патологической физиологии СГМУ (1911–2001 гг. Актуальные проблемы патологии. Саратов: Изд-во Сарат. мед. ун-та, 2001; 3–14).
2. Glybochko PV, Morrison VV. Pathological Physiology Department: The past and the present. Saratov: Saratov Medical University Press, 2008; 140 p. Russian (Глыбочко П.В., Моррисон В.В. Кафедра патологической физиологии: Прошлое и настоящее. Саратов: Изд-во Сарат. мед. ун-та, 2008; 140 с.
3. Pathological Physiology Department. The history over the century: departments of Saratov State Medical University. Saratov: Saratov Medical University Press, 2009; 210–5. Russian (Кафедра патологической физиологии. История длиною в век: кафедры Саратовского государственного медицинского университета. Саратов: Изд-во Сарат. мед. ун-та, 2009; 210–5).
4. Morrison VV, Chesnokova NP, Brill GE. Pathological Physiology Department of Saratov State Medical University. The centenary of development. Actual problems in Pathophysiology. Saratov: Saratov Medical University Press, 2011; 5–25. Russian (Моррисон В.В., Чеснокова Н.П., Брилль Г.Е. Кафедра патологической физиологии Саратовского государственного медицинского университета. 100 лет развития. Актуальные проблемы патофизиологии. Саратов: Изд-во Сарат. мед. ун-та, 2011; 5–25).

УДК 616.001–617.3 (470.44–21 Саратов): 929 Жадёнов И.И. (045)

ВКЛАД И.И. ЖАДЁНОВА В РАЗВИТИЕ ТРАВМАТОЛОГИИ И ОРТОПЕДИИ В РОССИЙСКОЙ ФЕДЕРАЦИИ (К 90-ЛЕТИЮ СО ДНЯ РОЖДЕНИЯ)

С.Е. Гришин *— ФГБОУ ВО «Саратовский ГМУ им. В.И. Разумовского» Минздрава России, НИИ травматологии, ортопедии и нейрохирургии, начальник отдела библиографической информации и документального обеспечения, доктор политических наук;* ***В.Ю. Ульянов*** *— ФГБОУ ВО «Саратовский ГМУ им. В.И. Разумовского» Минздрава России, НИИ травматологии, ортопедии и нейрохирургии, заместитель директора по научной и инновационной деятельности, доктор медицинских наук;* ***Д.М. Пучиньян*** *— ФГБОУ ВО «Саратовский ГМУ им. В.И. Разумовского» Минздрава России, НИИ травматологии, ортопедии и нейрохирургии, главный научный сотрудник отдела фундаментальных и клинико-экспериментальных исследований, профессор, доктор медицинских наук;* ***В.В. Островский*** *— ФГБОУ ВО «Саратовский ГМУ им. В.И. Разумовского» Минздрава России, директор НИИ травматологии, ортопедии и нейрохирургии, доктор медицинских наук;* ***Л.В. Долгова*** *— ФГБОУ ВО «Саратовский ГМУ им. В.И. Разумовского» Минздрава России, студентка;* ***И.А. Норкин*** *— ФГБОУ ВО «Саратовский ГМУ им. В.И. Разумовского» Минздрава России, НИИ травматологии, ортопедии и нейрохирургии, заместитель директора по развитию, профессор, доктор медицинских наук.*

I.I. ZHADYONOV AND HIS CONTRIBUTION TO THE DEVELOPMENT OF TRAUMATOLOGY AND ORTHOPAEDICS IN THE RUSSIAN FEDERATION (TO THE 90TH ANNIVERSARY)

S.E. Grishin *— Saratov State Medical University n. a. V.I. Razumovsky, Scientific Research Institute of Traumatology, Orthopedics and Neurosurgery, Head of Bibliographic Information and Documentation Support Department, DSc;* ***V.Yu. Ulyanov*** *— Saratov State Medical University n. a. V.I. Razumovsky, Scientific Research Institute of Traumatology, Orthopedics and Neurosurgery, Deputy Director for Science and Innovations, DSc;* ***D.M. Puchinyan*** *— Saratov State Medical University n. a. V.I. Razumovsky, Scientific Research Institute of Traumatology, Orthopedics and Neurosurgery, Chief Research Assistant of Department of Fundamental, Clinical and Experimental Research, Professor, DSc;* ***V.V. Ostrovsky*** *— Saratov State Medical University n. a. V.I. Razumovsky, Director of Scientific Research Institute of Traumatology, Orthopedics and Neurosurgery, DSc;* ***L.V. Dolgova*** *— Saratov State Medical University n. a. V.I. Razumovsky, Student;* ***I.A. Norkin*** *— Saratov State Medical University n. a. V.I. Razumovsky, Scientific Research Institute of Traumatology, Orthopedics and Neurosurgery, Deputy Director for Development, Professor, DSc.*

Дата поступления — 4.02.2021 г. Дата принятия в печать — 25.02.2021 г.

Гришин С.Е., Ульянов В.Ю., Пучиньян Д.М., Островский В.В., Долгова Л.В., Норкин И.А. **Вклад И.И. Жадёнова в развитие травматологии и ортопедии в Российской Федерации (к 90-летию со дня рождения). Саратовский научно-медицинский журнал 2021; 17 (1): 85–90.**

В статье описывается творческий путь крупного организатора российской науки — Игоря Ивановича Жадёнова, свыше 30 лет руководившего Саратовским научно-исследовательским институтом травматологии и ортопедии (СарНИИТО). На базе СарНИИТО И.И. Жадёнов создал и в течение 28 лет возглавлял Республиканский артрологический центр (РАЦ) — единственный в Российской Федерации центр, занимавшийся целенаправленным комплексным изучением проблем ревмоортопедии. Сотрудники РАЦ под руководством профессора И.И. Жадёнова стояли у истоков организации ревмоортопедической службы СССР, с его именем связано начало эндопротезирования в Саратове. И.И. Жадёнов лично внес большой вклад в разработку отечественных конструкций эндопротезов тазобедренного сустава. Эндопротез, созданный творческой группой И.И. Жадёнова, был в ряду первых советских аналогичных изделий медицины и отличался разборным характером конструкции.

Ключевые слова: история медицины, история травматологии и ортопедии, И.И. Жадёнов, Республиканский артрологический центр, Саратовский научно-исследовательский институт травматологии и ортопедии.

Grishin SE, Ulyanov VYu, Puchinyan DM, Ostrovsky VV, Dolgova LV, Norkin IA. **I.I. Zhadyonov and his contribution to the development of traumatology and orthopaedics in the Russian Federation (to the 90th anniversary). Saratov Journal of Medical Scientific Research 2021; 17 (1): 85–90.**

The research follows the career of Igor I. Zhadyonov, a prominent administrator of the Russian science, who managed Saratov Scientific Research Institute of Traumatology and Orthopedics for 30 years. Igor I. Zhadyonov founded

and headed the Republican Arthrology Center (RAC) for 28 years, the only facility in the Russian Federation focused on rheumaorthopedic science. RAC scientists led by Igor I. Zhadyonov were the pioneers of arranging the Soviet rheumaorthopedic service. It was Igor I. Zhadyonov who performed first total joint replacements in Saratov. He made a great contribution to the design of the Russian hip implants. The prosthesis created by Zhadyonov and his colleagues was one of the first Soviet medical devices of this kind, and unlike the analogues it was a dismantling one.

Keywords: history of medical science, history of traumatology and orthopedic science, Igor I. Zhadyonov, Republican Arthrology Center, Saratov Scientific Research Institute of Traumatology and Orthopedics.

12 мая 2021 г. исполняется 90 лет со дня рождения почетного директора СарНИИТО, профессора Игоря Ивановича Жадёнова, руководившего институтом травматологии и ортопедии свыше 30 лет.

Игорь Иванович родился в 1931 г. в городе Рыльске Курской области. После войны семья И. И. Жадёнова переехала в Саратов, где он окончил школу, и в 1950 г. поступил в Саратовский медицинский институт. В 1956 г. он с отличием завершил обучение на лечебном факультете Саратовского медицинского института, был государственным стипендиатом.

В 1958 г. Игорь Иванович окончил ординатуру при кафедре госпитальной хирургии лечебного факультета, а в 1961 г. — аспирантуру при той же кафедре. Как перспективный научный работник, обладающий прекрасными педагогическими способностями, И. И. Жадёнов был оставлен на кафедре в качестве ассистента [1]. В 1961 г. вышла первая научная статья Игоря Ивановича, посвященная влиянию мышечных релаксантов на показатели системы свертывания крови и тромбообразования [2].

Первыми учителями И. И. Жадёнова в науке стали профессора А. Н. Спиридонов и К. И. Мышкин. В 1961 г. в соавторстве с профессором К. И. Мышкиным вышли первые тезисы научной работы Игоря Ивановича. Всего в соавторстве они написали 8 работ, которые были опубликованы в ведущих хирургических журналах страны [3]. В дальнейшем на него как молодого ученого оказали влияние профессора Г. Н. Захарова и С. А. Георгиева, под руководством которых И. И. Жадёнов в 1966 г. защитил кандидатскую диссертацию, посвященную влиянию наркоза закисью азота на сердечно-сосудистую систему и кровь [4]. Следует отметить, что уже в этот период круг его научных и практических интересов был чрезвычайно широк. Он охватывал наиболее сложную патологию: заболевания желчевыводящих путей, почек, периферических сосудов, желудочно-кишечного тракта, щитовидной железы, травмы опорно-двигательного аппарата [5]. Игорь Иванович также активно занимался общественной работой, что позволило молодому ученому приобрести организаторский опыт. В 1968 г. И. И. Жадёнов получил звание доцента по кафедре госпитальной хирургии. В должности доцента кафедры он работал с 1968 по 1972 г. [6].

13 декабря 1972 г. приказом министра здравоохранения РСФСР № 1615 л И. И. Жадёнова назначают директором Саратовского НИИ травматологии и ортопедии (СарНИИТО) [7]; в этой должности Игорь Иванович проработал более 30 лет. Он пришел в сложившийся коллектив с устоявшейся научной репутацией. К началу 70-х гг. XX в. широкое признание получила методика оперативного лечения последствий переломов шейки бедренной кости, разработанная Н. П. Решетниковым, а также методика оперативного лечения эпифизеолизов, разработанная А. М. Косицыной. Со всего Советского Союза поступали в институт больные с невралгией тройничного нерва; успешное оперативное лечение этой патологии разработал Л. Я. Лившиц [8].



Игорь Иванович Жадёнов
(источник: фотоархив НИИТОН СГМУ)

И. И. Жадёнов не только сохранил и продолжил лучшие традиции СарНИИТО, но и создал свои, новые для института, направления научно-практической деятельности. Молодой директор сразу начинает расставлять новые приоритеты в научной и организационной деятельности. Он поддержал профессора Л. Я. Лившица в его исследованиях, на долгие годы включив проблематику боли в инициативные темы СарНИИТО. Директором была поставлена задача в короткие сроки перейти от работы по патентно-информационному поиску на общественных началах к созданию полноценной службы патентоведения [9, 10]. В течение 1973 г. эта задача была решена — в штат были приняты руководитель группы научной информации, патентовед и экономист [11].

Более глубоко с приходом И. И. Жадёнова стала изучаться проблема сельскохозяйственного травматизма. В соответствии с утвержденной Минздравом РСФСР тематикой она называлась «Научные основы организации травматологической помощи в сельскохозяйственных районах. Профилактика травматизма в сельскохозяйственном производстве» [12]. В рамках темы изучались возможности, характер и объем специализированной помощи травматологическим больным в лечебных учреждениях сельских районов.

Ответственный автор — Гришин Сергей Евгеньевич
Тел.: +7 (927) 1222498
E-mail: bib@sarniito.com

Проводился углубленный анализ причин сельскохозяйственного травматизма, медицинских последствий травмы, экономического ущерба от травм. Определялись наиболее рациональные пути и средства снижения сельскохозяйственного травматизма, уделялось внимание рациональной организации специализированной ортопедической помощи населению сельских районов.

Эффективную помощь селу в борьбе с инвалидностью от травм вносила областная травматологическая врачебно-трудовая экспертная комиссия (ВТЭК), организованная по инициативе Игоря Ивановича на базе института. Сотрудниками института были установлены масштабы экономического ущерба от сельскохозяйственного травматизма: на 100 работающих приходилось 2,8 случая травм. Один случай длился 22,3 дня и стоил 329 рублей. Один день пребывания на больничном листе стоил 14 рублей 54 копейки в ценах того периода [13] (в пересчете на цены 2020 г. один случай сельскохозяйственного травматизма обходился в 91984 рубля 40 копеек, один день пребывания на больничном листе — в 4065 рублей 38 копеек. Для пересчета использована формула (https://mag.auto.ru/article/ussrcarscosttoday/). Работы по изучению инвалидности сельского населения позволили повысить эффективность реабилитации больных, особенно с последствиями травм [14]. Благодаря работе ВТЭК инвалидность от травм в сельской местности снизилась с 10,7 на 10 тысяч жителей в 1965 г. до 4,6 в 1977 г. при среднем республиканском показателе 7,0 [15].

Крупным событием в жизни института явилась организация РАЦ на базе СарНИИТО. 7 августа 1973 г. был издан приказ №414 министра здравоохранения РСФСР В.В. Трофимова «Об организации Республиканского артрологического центра», а 10 октября 1973 г. РАЦ начал свою работу. Это произошло уже через 10 месяцев после назначения И.И. Жадёнова директором [16]. Любое новшество требует перестройки работы всего налаженного механизма, а потому неизбежно встречает сопротивление. Негативно отнесся к созданию РАЦ главный врач института В.В. Моррисон [17], т.к. это уменьшало травматологический коечный фонд, однако И.И. Жадёнов обеспечил все условия для становления центра. Следует напомнить, что описываемый период — расцвет плановой экономики, и потому, несмотря на приказ министра здравоохранения РСФСР, поставки лекарственного обеспечения в РАЦ, приобретение конструкций для аллопластики тазобедренных суставов, функциональных шин, скоб для скелетного вытяжения и т.д. должно было начаться только с 1975 г. [18]. Организационный талант И.И. Жадёнова позволил грамотно подобрать кадровый состав, решить проблемы коечного фонда, финансовые и другие проблемы периода становления. Для внедрения эндопротезирования Игорь Иванович пригласил на должность руководителя центра талантливого саратовского изобретателя, кандидата медицинских наук, травматолога-ортопеда Я.И. Шершера [19].

Созданный в Саратове специализированный центр артрологической помощи был вторым в стране. Первый — Всесоюзный артрологический центр — был организован в 1971 г. на базе артрологического отделения Института ревматизма. Создание специализированного артрологического центра было продиктовано высокой распространенностью болезней суставов среди населения и необходимостью организации современной ревмоортопедической службы, способной обеспечить проведение организационных, профилактических и лечебных мероприятий по оказанию эффективной хирургической помощи больным с поражениями суставов на республиканском уровне [20]. До создания РАЦ в РСФСР отсутствовала разветвленная поликлиническая и стационарная сеть специализированной медицинской помощи ревматологическим больным, поэтому они наблюдались и лечились у врачей разного медицинского профиля: кардиоревматологов, травматологов-ортопедов, хирургов, терапевтов, невропатологов.

В 1976 г., после перехода руководителя центра Я.И. Шершера на заведование кафедрой травматологии и ортопедии ФПК Саратовского медицинского института, Республиканский артрологический центр возглавил И.И. Жадёнов [21], который руководил им на протяжении 28 лет.

Внимание ученых и врачей РАЦ было привлечено к организационно-методическим вопросам создания артрологической службы в Российской Федерации и решению проблем эндопротезирования тазобедренных суставов при их поражениях патологическими процессами и травмах. РАЦ тесно контактировал с Институтом ревматологии РАМН и ЦИТО имени Н.Н. Приорова, специалисты которого оказали неоценимую помощь центру в организации артрологической службы в стране и подготовке научных кадров.

На первом этапе работы РАЦ было решено собрать информацию о распространенности заболеваний суставов в субъектах РСФСР и состоянии оказания пациентам специализированной медицинской помощи. До конца 1980-х гг. сотрудники РАЦ дважды посетили каждую территорию республики, в том числе Сахалин, Камчатку, Якутию. Игорь Иванович лично побывал в 66 регионах РСФСР и вместе с сотрудниками РАЦ на местах оказывал помощь практическому здравоохранению по актуальным вопросам артрологии путем решения организационных вопросов формирования ревмоортопедической службы, повышения квалификации врачей в формах семинаров, симпозиумов, мастер-классов в виде показательных операций, контроля качества проведения лечения во время обходов.

Новым подходом в организационно-методической работе стала реализация гипотезы И.И. Жадёнова о занижении медицинской статистикой в СССР масштабов заболеваемости суставов. В целях определения истинной распространенности болезней суставов сотрудниками РАЦ было осуществлено выявление больных по специальной опросной методике при 100-процентном подворовом обходе в выбранных модельных сельских районах и в цехах крупных заводов. Результаты проделанной работы были доложены директивным органам управления страной. Оказалось, что на ранних стадиях воспалительных заболеваний суставов, когда хирургическое лечение оказало бы превентивное влияние на течение патологического процесса, оперативное пособие получал только один из четырех нуждающихся в нем.

Десятилетняя работа Всесоюзного и Республиканского артрологических центров повлияла на изменение ситуации с постановкой артрологической помощи: в 1983 г. был издан приказ № 420 Министерства здравоохранения СССР, в соответствии с которым заболевания крупных суставов выделялись в отдельную группу, что потребовало создания ревматологических центров и организации приема больных с заболеваниями суставов.

Результатом организационно-методической работы сотрудников РАЦ было создание сети ревматологических кабинетов почти во всех территориях России. Необходимо пояснить: согласно приказу министра здравоохранения СССР, в 1961 г. были образованы единые кардиоревматологические службы, но вследствие ряда причин проблемы ревматологии оказались задвинуты на задний план. И. И. Жадёнов понял, что время требовало разделения службы на две самостоятельные. Сотрудники РАЦ во главе с И. И. Жадёновым стояли у истоков организации самостоятельной ревматологической службы, они обучали врачей на территории всего СССР, объясняли, как лечить ревматологические заболевания, помогали разделить функционал кардиологов и ревматологов. Официально данная работа РАЦ была поддержана Минздравом СССР уже в конце 1970-х гг., но продолжалась в 1980–1990-е гг. [22, 23]. Улучшилось состояние стационарной ревматологической службы. В зоне курирования число отделений возросло с 53 в 1985 г. до 82 в 1994 г. [24]. Были отработаны организационные принципы и этапы оказания помощи артрологическим больным, созданы артрологические отделения в пяти регионах РСФСР — два на Урале (Свердловск, Челябинск), по одному на Северо-Западе (Мурманск), Юго-Востоке (Ставрополь) и в Сибири (Кемерово) [25].

Результаты полевых исследований, проведенных в командировках, послужили материалом для многолетних научных изысканий по разработке мер профилактики и лечения больных с заболеваниями суставов.

По инициативе И. И. Жадёнова была создана группа, которая занималась вопросами эпидемиологии артрологических заболеваний. Цикл завершенных работ по структуре, распространенности, профилактике и лечению болезней суставов у городского и сельского населения позволил выдвинуть ряд принципиальных предложений по совершенствованию артрологической и ревматологической служб в РСФСР, созданию межрайонных специализированных травматолого-ортопедических отделений. Большое значение в исследованиях придавалось совершенствованию амбулаторной помощи, так как 90% травм мягких тканей с утратой трудоспособности и неосложненных переломов лечится амбулаторно [14].

В РАЦ также успешно проводили операции по артропластике крупных суставов, хирургическое лечение ревматоидного артрита, остеоартроза крупных суставов, профилактике контрактур коленного сустава. 1973 год знаменовал собой начало эндопротезирования в Саратове [26].

В РАЦ применялось многоэтапное разнообразное лечение больных: консервативное лечение — хирургическое — снова консервативное лечение, пациентов наблюдали в течение многих лет. Положительные результаты были получены при лечении пациентов с тяжелыми постиммобилизационными, посттравматическими контрактурами и анкилозами коленного сустава. В качестве интерпозита при этих операциях использовался аллотрансплантат из твердой мозговой оболочки [27]. При посттравматических и идиопатических гонартрозах И. И. Жадёновым и О. О. Османовым был предложен и внедрен способ поднятия мыщелков большеберцовой кости. Суть способа заключается в создании расщепа в зоне мыщелка и введения в него костного ауто- или аллотрансплантата.

Специалисты РАЦ под руководством Игоря Ивановича разработали оригинальный способ артродезирования тазобедренного сустава, в том числе и с вариантом удлинения проксимального отдела бедра путем дистракции [28, 29], а также способ хирургического коррекции постиммобилизационных и посттравматических контрактур локтевого сустава [30].

В 80-х гг. прошлого столетия сотрудниками РАЦ была решена серьезная проблема травматологии и ортопедии — хирургическое восстановление вертлужной впадины при переломовывихе тазобедренного сустава. В травматолого-ортопедических и хирургических отделениях пациентов с таким диагнозом в ранний период после травмы не оперировали, их длительно и безрезультатно лечили в стационарах. Нередко такие больные становились глубокими инвалидами. Было разработано устройство для фиксации фрагментов вертлужной впадины в ранние сроки после травмы и способ замещения дефекта вертлужной впадины при застарелых переломах. Достаточно часто к развитию контрактур у больных ревматоидным артритом коленных суставов приводила синовэктомия, поэтому профилактика этого осложнения также и ныне представляет актуальную задачу ортопедии.

За более чем 30-летнюю многостороннюю деятельность РАЦ его коллективом была проделана значительная работа, особые успехи связаны с эндопротезированием тазобедренного сустава и хирургическим лечением ревматоидного артрита. На лечение в артрологический центр поступали больные из всех регионов России. За годы работы в поликлинике проконсультировали около 100000 пациентов. Стационарное лечение (консервативное и оперативное) получили 21635 человек. Было выполнено 6700 операций при заболеваниях суставов, в том числе примерно 1000 тотальных эндопротезирований тазобедренного сустава. Разработки РАЦ защищены более 50 авторскими свидетельствами СССР и патентами РФ на изобретение и полезную модель. По материалам РАЦ его сотрудниками в конце 90-х гг. XX в. было подготовлено три докторские диссертации. В периодической печати разного уровня (в том числе центральной и зарубежной) опубликовано около 1000 статей, изданы три монографии [31, 32]. В монографии И. И. Жадёнова и И. Д. Ковалевой «Биомеханические аспекты эндопротезирования при коксартрозах» были обобщены результаты 30-летних исследований авторов в области биомеханики эндопротезирования и поиска оптимальных форм эндопротезов по принципу биомеханической адекватности [33].

Сотрудниками РАЦ была проведена значительная работа по профессиональной подготовке и переподготовке свыше 6000 врачей различных специальностей. Она велась по следующим направлениям: 1) обучение артрологии врачей из регионов России в РАЦ; 2) организация и проведение семинаров и научно-практических конференций по актуальным вопросам артрологии; 3) издание методических рекомендаций и пособий для врачей.

Коллективом института под руководством И. И. Жадёнова выполнялась большая работа по совершенствованию травматолого-ортопедической службы в зоне организационно-методического руководства с населением свыше 25 миллионов человек. При активном личном участии И. И. Жадёнова в 13 курируемых регионах Нижнего Поволжья и Северного Кавказа формировалась районная поликлиническая ортопедическая служба для детей. В Саратове и Саратовской области были созданы детские сады и специализированные школы для детей с ортопедической

патологией. В 1999 г. на базе СарНИИТО по инициативе Игоря Ивановича был открыт областной центр ортопедии для детей и подростков [34].

Игорь Иванович является автором 350 печатных работ, в том числе двух монографий и 45 изобретений, защищенных авторскими свидетельствами СССР и патентами РФ. Под его руководством подготовлены четыре докторских и 16 кандидатских диссертаций.

И.И. Жадёнов вел обширную общественную работу: был членом редакционного совета журнала «Ортопедия, травматология и протезирование», правления Всероссийского общества травматологов-ортопедов и ревматологов, координационного совета Министерства здравоохранения России по травматологии и ортопедии, президиума Российского научного общества травматологов-ортопедов и реаниматологов, диссертационного совета по хирургии в Саратовском медицинском университете, правления Саратовского областного общества хирургов, председателем Саратовского областного общества травматологов-ортопедов. Игорь Иванович неоднократно избирался народным депутатам местных Советов, был председателем комиссий по здравоохранению, депутатом городского и районного Советов депутатов четырех созывов, возглавлял комиссию по здравоохранению, активно работал членом общества советско-чехословацкой дружбы [35].

Профессор И.И. Жадёнов — заслуженный врач России (Игорем Ивановичем лично были выполнены более 14 000 операций больным хирургического и травматолого-ортопедического профиля [36]), отличник здравоохранения, его не единожды награждали почетными грамотами Минздрава России. Ему присвоено почетное звание «Изобретатель СССР». И.И. Жадёнов награжден орденом Дружбы народов, орденом Почета, медалями «За заслуги перед отечественным здравоохранением» и «За доблестный труд», почетными знаками губернатора Саратовской области «За милосердие и благотворительность», «За любовь к родной земле». За особые заслуги в жизни Саратова и Саратовской области и активную гражданскую позицию ему присвоены звания «Почетный гражданин города Саратова», «Почетный гражданин Саратовской области».

В память о заслугах Игоря Ивановича Жадёнова на здании НИИТОН СГМУ установлена мемориальная доска.

Конфликт интересов. Работа выполнена в рамках инициативного плана НИР НИИТОН СГМУ «Комплексный анализ становления и развития травматологии, ортопедии и нейрохирургии в России» (номер государственной регистрации НИОКТР АААА-А20-120022190006-9).

References (Литература)

1. Archive of the Scientific Research Institute of Traumatology, Orthopedics and Neurosurgery, Federal State Budgetary Educational Institution of Higher Education 'V.I. Razumovsky Saratov State Medical University', the Russian Federation Ministry of Healthcare. List 1 of the personal file. Case 1058. Sheet 6. Russian (Архив НИИТОН СГМУ, оп. 1л/д, д. 1058, л. 6).

2. Zhadyonov II. Influence of muscle relaxants on certain blood coagulation and clotting parameters. In: Proceeding of All-Union Conference on Blood Clotting Biochemistry and Thrombus Formation. Tartu, 1961; 83 p. Russian (Жадёнов И.И. Влияние мышечных релаксантов на некоторые показатели системы свертывания крови и тромбообразования. В кн.: Материалы Всесоюзной конференции по биохимии свертывания крови и тромбообразования. Тарту, 1961; 83 с.).

3. Archive of the Scientific Research Institute of Traumatology, Orthopedics and Neurosurgery, Federal State Budgetary Educational Institution of Higher Education 'V.I. Razumovsky Saratov State Medical University', the Russian Federation Ministry of Healthcare. List 1 of the personal file. Case 1058. Sheet 204. Russian (Архив НИИТОН СГМУ, оп. 1л/д, д. 1058, л. 204).

4. Zhadyonov II. Anesthesia with nitrous oxide and its effect on the cardiovascular system and blood. PhD abstract. Saratov, 1966; 19 p. Russian (Жадёнов И.И. Наркоз закисью азота и его влияние на сердечно-сосудистую систему и кровь: автореф. дис. … канд. мед. наук. Саратов, 1966; 19 с.).

5. Archive of the Scientific Research Institute of Traumatology, Orthopedics and Neurosurgery, Federal State Budgetary Educational Institution of Higher Education 'V.I. Razumovsky Saratov State Medical University', the Russian Federation Ministry of Healthcare. List 1 of the personal file. Case 1058. Sheet 71. Russian (Архив НИИТОН СГМУ, оп. 1л/д, д. 1058, л. 71).

6. Igor Ivanovich Zhadyonov (on the 75th anniversary). Traumatology and orthopedics of Russia 2006; (1): 44–5. Russian (Игорь Иванович Жадёнов (к 75-летию со дня рождения). Травматология и ортопедия России 2006; (1): 44–5).

7. Archive of the Scientific Research Institute of Traumatology, Orthopedics and Neurosurgery, Federal State Budgetary Educational Institution of Higher Education 'V.I. Razumovsky Saratov State Medical University', the Russian Federation Ministry of Healthcare. List 1 of the personal file. Case 1058. Sheet 7. Russian (Архив НИИТОН СГМУ, оп. 1л/д, д. 1058, л. 7).

8. Archive of the Contemporary History of Saratov Region. Fund 3852, List 1. Case 30. Sheet 62. Russian (ГАНИСО, ф. 3852, оп. 1, д. 30, л. 62).

9. Archive of the Contemporary History of Saratov Region. Fund 3852, List 1. Case 28. Sheet 88. Russian (ГАНИСО, ф. 3852, оп. 1, д. 28, л. 88).

10. Archive of the Contemporary History of Saratov Region. Fund 3852, List 1. Case 29. Sheet 52. Russian (ГАНИСО, Ф. 3852, оп. 1, д. 29, л. 52).

11. Archive of the Contemporary History of Saratov Region. Fund 3852, List 1. Case 29. Sheet 74. Russian (ГАНИСО, Ф. 3852, оп. 1, д. 29, л. 74).

12. Archive of the Contemporary History of Saratov Region. Fund 3852, List 1. Case 29. Sheet 73. Russian (ГАНИСО, Ф. 3852, оп. 1, д. 29, л. 73).

13. Archive of the Contemporary History of Saratov Region. Fund 3852, List 1. Case 29. Sheet 87. Russian (ГАНИСО, Ф. 3852, оп. 1, д. 29, л. 87).

14. Archive of the Scientific Research Institute of Traumatology, Orthopedics and Neurosurgery, Federal State Budgetary Educational Institution of Higher Education 'V.I. Razumovsky Saratov State Medical University', the Russian Federation Ministry of Healthcare. List 1 of the personal file. Case 1058. Sheet 75. Russian (Архив НИИТОН СГМУ, оп. 1л/д, д. 1058, л. 75).

15. Archive of the Contemporary History of Saratov Region. Fund 3852. List 1. Case 36. Sheet 61. Russian (ГАНИСО, Ф. 3852, оп. 1, д. 36, л. 61).

16. Archive of the Contemporary History of Saratov Region. Fund 3852. List 1. Case 29. Sheet 35. Russian (ГАНИСО, Ф. 3852, оп. 1, д. 29, л. 35).

17. Archive of the Contemporary History of Saratov Region. Fund 3852. List 1. Case 28. Sheet 88. Russian (ГАНИСО, Ф. 3852, оп. 1, д. 28, л. 88).

18. Archive of the Contemporary History of Saratov Region. Fund 3852. List 1. Case 29. Sheet 41. Russian (ГАНИСО, ф. 3852, оп. 1, д. 29, л. 41).

19. Akimova TN, Vinokurov VA, Grishin SE, et al; I.A. Norkin, D.M. Puchinyyan, eds. SarNIITO: the Facets of Recognition. Saratov: Promyshlennost Povolzhhya, 2015; p. 118. Russian (Акимова Т.Н., Винокуров В.А., Гришин С.Е. и др. СарНИИТО: грани признания/под общ. ред. проф. И.А. Норкина; отв. ред. проф. Д.М. Пучиньян. Саратов: Промышленность Поволжья, 2015; с. 118).

20. Balabanova RM. 90 years of rheumatology service in Russia: from rheumatism cabinets to gene engineering therapy centers. Rheumatology 2018; (6): 22–7. Russian (Балабанова Р.М. Ревматологической службе России 90 лет: от кабинетов по борьбе с ревматизмом до центров генно-инженерной терапии. Ревматология 2018; (6): 22–7).

21. Archive of the Scientific Research Institute of Traumatology, Orthopedics and Neurosurgery, Federal State Budgetary Educational Institution of Higher Education

'V. I. Razumovsky Saratov State Medical University', the Russian Federation Ministry of Healthcare. List 1 of the personal file. Case 1058. Sheet 72. Russian (Архив НИИТОН СГМУ, оп. 1 л/д, д. 1058, л. 72).

22. Zhadenov II, Yushina BS, Mitrofanov VA. The management of special care for patients with joint diseases at the prehospital stage in the Russian Federation. Soviet Medicine 1991; (9): 38–41. Russian (Жадёнов И. И., Юшина Б. С., Митрофанов В. А. Организация специализированной помощи больным с заболеваниями суставов на догоспитальном этапе в Российской Федерации. Советская медицина 1991; (9): 38–41).

23. Zhadenov II, Yushina BS, Mitrofanov VA. Hospital stage of specialized medical care for patients with rheumatic diseases of the joints. Healthcare of the Russian Federation 1993; (3): 17–9. Russian (Жадёнов И. И., Юшина Б. С., Митрофанов В. А. Госпитальный этап специализированной медицинской помощи больным с ревматическими заболеваниями суставов. Здравоохранение Российской Федерации 1993; (3): 17–9).

24. Archive of the Scientific Research Institute of Traumatology, Orthopedics and Neurosurgery, Federal State Budgetary Educational Institution of Higher Education 'V. I. Razumovsky Saratov State Medical University', the Russian Federation Ministry of Healthcare. List 1 of the personal file. Case 1058. Sheet 73. Russian (Архив НИИТОН СГМУ, оп. 1 л/д, д. 1058, л. 73).

25. Zhadenov II, Mitrofanov VA, Artemova NV. Rheumatic orthopedic assistance to the population of the Russian Federation. Scientific Practical Rheumatology 2001; 39 (2): 58–61. Russian (Жадёнов И. И., Митрофанов В. А., Артемова Н. В. Ревмоортопедическая помощь населению Российской Федерации. Научно-практическая ревматология 2001; 39 (2): 58–61). DOI: 10.14412/1995-4484-2001-402.

26. Archive of the Contemporary History of Saratov Region. Fund 3852. List 1. Case 29. Sheet 92. Russian (ГАНИСО, ф. 3852, оп. 1, д. 29, л. 92).

27. Patent for Invention №1301390; priority of April 4, 1984; published on April 7, 1987, bulletin №13. Authors: Zhadenov II, Gorbachyov VM, Ivanov VM. Russian (Патент на изобретение № 1301390; дата приоритета 04.04.1984 г.; опубл. 07.04.1987 г., бюл. №13; авторы И. И. Жадёнов, В. М. Горбачев, В. М. Иванов).

28. Patent for Invention №21382194. Application of April 04, 1998; published September 27, 1999. Authors: Zhadenov II, Zuyev PA, Muromtsev VA. Russian (Патент на изобретение № 21382194; заявка от 30.04.1998 г.; опубл. 27.09.1999 г.; авторы: И. И. Жадёнов, П. А. Зуев, В. А. Муромцев).

29. Application for Invention №99112105/04 of June 8, 1999. Published April 27, 2001. Authors: Authors: Zhadenov II, Muromtsev VA, Zuyev PA. Russian (Заявка на изобретение № 99112105/04 от 08.06.1999 г.; опубл. 27.04.2001 г. Авторы: И. И. Жадёнов, В. А. Муромцев, П. А. Зуев).

30. USSR Author Certificate №3633718 of July 14, 1989. Authors: Reznikov DB, Zhadenov II, Ivanov VM, Ovchinnikova NM, Potekhin VF. Russian (Авт. свид. СССР № 3633718 от 14.07.1989 г.; авторы: Д. Б. Резников, И. И. Жадёнов, В. М. Иванов, Н. М. Овчинникова, В. Ф. Потехин).

31. Puchinyan DM, Solun EN, Zhadenov II. Prevention of hemocoagulation complications in trauma and orthopedic patients. Saratov: Saratov State University Publishing House, 1989; 128 p. Russian (Пучиньян Д. М., Солун Е. Н., Жадёнов И. И. Профилактика гемокоагуляционных осложнений у больных травматолого-ортопедического профиля. Саратов: Изд-во Сарат. гос. ун-та, 1989; 128 с.)

32. Katz YaA, Mitrofanov VA. Rheumatoid arthritis. Moscow: Federal State Budgetary Institution of Continuing Professional Education 'All-Russian Educational, Scientific and Methodological Center for Continuing Medical and Pharmaceutical Education' of the Ministry of Healthcare of the Russian Federation, 2000; 80 p. Russian (Кац Я. А., Митрофанов В. А. Ревматоидный артрит. М.: ВУНМЦ МЗ РФ, 2000; 80 р.).

33. Zhadenov II, Kovalev ID. Biomechanical aspects of endoprosthetics in coxarthrosis. Saratov, Saratov State Medical University Publishing House, 2000; 199 p. Russian (Жадёнов И. И., Ковалева И. Д. Биомеханические аспекты эндопротезирования при коксартрозах. Саратов: Изд-во Сарат. гос. мед. ун-та, 2000; 199 с.).

34. Archive of the Scientific Research Institute of Traumatology, Orthopedics and Neurosurgery, Federal State Budgetary Educational Institution of Higher Education 'V. I. Razumovsky Saratov State Medical University', the Russian Federation Ministry of Healthcare. List 1 of the personal file. Case 1058. Sheet 135. Russian (Архив НИИТОН СГМУ, оп. 1 л/д, д. 1058, л. 135).

35. Archive of the Scientific Research Institute of Traumatology, Orthopedics and Neurosurgery, Federal State Budgetary Educational Institution of Higher Education 'V. I. Razumovsky Saratov State Medical University', the Russian Federation Ministry of Healthcare. List 1 of the personal file. Case 1058. Sheet 78 reverse). Russian (Архив НИИТОН СГМУ, оп. 1 л/д, д. 1058, л. 78 об.).

36. Archive of the Scientific Research Institute of Traumatology, Orthopedics and Neurosurgery, Federal State Budgetary Educational Institution of Higher Education 'V. I. Razumovsky Saratov State Medical University', the Russian Federation Ministry of Healthcare. List 1 of the personal file. Case 1058. Sheet 178. Russian (Архив НИИТОН СГМУ, оп. 1 л/д, д. 1058, л. 178).

УДК 929 Розенталь:61:94 (47) «19»

ВКЛАД ЗЕМСКОГО ВРАЧА Э. К. РОЗЕНТАЛЯ В РАЗВИТИЕ ОТЕЧЕСТВЕННОЙ МЕДИЦИНЫ В РОССИИ В 60–90-Е ГОДЫ XIX ВЕКА

Е. Н. Курочкина *— ФГБОУ ВО «Саратовский ГМУ им. В. И. Разумовского» Минздрава России, доцент кафедры хирургии и онкологии, кандидат медицинских наук;* ***А. И. Завьялов*** *— ФГБОУ ВО «Саратовский ГМУ им. В. И. Разумовского» Минздрава России, профессор кафедры общественного здоровья и здравоохранения (с курсами правоведения и истории медицины), доктор медицинских наук.*

CONTRIBUTION OF ZEMSKIY DOCTOR E. K. ROSENTHAL TO THE DEVELOPMENT OF RUSSIAN MEDICINE IN THE 60–90S OF THE XIX CENTURY

E. N. Kurochkina *— Saratov State Medical University n. a. V. I. Razumovsky, Assistant Professor of Department of Surgery and Oncology, PhD;* ***A. I. Zavyalov*** *— Saratov State Medical University n. a. V. I. Razumovsky, Professor of Department of Public Health and Health Care with the Courses of Science of Law and History of Medicine, DSc.*

Дата поступления – 23.06.2020 г. Дата принятия в печать — 25.02.2021 г.

Курочкина Е. Н., Завьялов А. И. **Вклад земского врача Э. К. Розенталя в развитие отечественной медицины в России в 60–90-е годы XIX века. Саратовский научно-медицинский журнал 2021; 17 (1): 90–95.**

В статье представлен научно-практический вклад доктора медицины Э. К. Розенталя в организацию и развитие хирургии и онкологии в Саратовской и Пензенской губерниях в земский период (в 60–90-е годы XIX в.).

Показана его активная деятельность в работе общества «Беседы саратовских врачей» по расширению оказания медицинской помощи, борьбе и профилактике инфекционных заболеваний среди населения региона.

Ключевые слова: хирургия, онкология, общественная деятельность, земский врач Э.К. Розенталь.

Kurochkina EN, Zavyalov AI. **Contribution of zemskiy doctor E.K. Rosenthal to the development of Russian medicine in the 60–90s of the XIX century. Saratov Journal of Medical Scientific Research 2021; 17 (1): 90–95.**

The article presents the scientific and practical contribution of the doctor of medicine E.K. Rosenthal in the organization and development of surgery and oncology in the Saratov and Penza provinces in the Zemsky period (in the 60–90s of the nineteenth century). Rosenthal's active work in "Conversations of Saratov Doctors Society" was shown to expand the provision of medical care, the fight and the prevention of infectious diseases among the population of the region.

Keywords: surgery, oncology, social activities, zemskiy doctor E.K. Rosenthal.

Эрнест Карлович Розенталь — видный хирург, организатор и общественный деятель, внесший существенный вклад в развитие отечественной хирургии и онкологии в земский период (во второй половине XIX в.).

Э.К. Розенталь родился 10 февраля 1834 г. в Киеве. После окончания мужской гимназии поступил на медицинский факультет Киевского университета св. Владимира. По окончании университета в 1858 г. был удостоен звания лекаря и в этом же году поступил на службу в должности городового врача уездного г. Сердобска Саратовской губернии, где проработал в течение трех лет.

Профессиональная деятельность в маленьком уездном городе не удовлетворяла молодого врача, и Э.К. Розенталь с большим трудом добился научной командировки для усовершенствования в лучшие хирургические клиники Европы: Вену, Цюрих, где занимался научными исследованиями. После окончания заграничной командировки он возвратился в Петербург и сдал экзамен на степень доктора медицины, а затем успешно защитил диссертацию [1].

Газета «Пензенские губернские ведомости» во втором номере 1865 г. сообщила, что 17 декабря 1864 г. старшим врачом Пензенской губернской больницы Приказа общественного призрения был назначен 30-летний врач из Сердобской уездной больницы, доктор медицины Э.К. Розенталь, где он быстро приобрел известность как опытный врач-хирург и администратор [2].

После введения в июле 1865 г. в губернии земства лечебное учреждение получило статус Пензенской губернской земской больницы. Коллега по работе пензенский врач А.С. Протопопов уже в первые годы совместной работы с ним так охарактеризовал профессиональные качества доктора Э.К. Розенталя: «…один из виднейших провинциальных хирургов того времени» [3].

Имея большой опыт исследовательской работы, Э.К. Розенталь за год собрал и обобщил статистический материал о распространенности мочекаменной болезни среди жителей региона и опубликовал статью «К статистике каменной болезни, эндемически распространенной в Пензенской губернии» в журнале №1 «Архив судебной медицины и общественной гигиены» (1866). В этом же году на страницах упомянутого журнала (№3) была опубликована его вторая работа «Об устройстве и организации работы больниц в Западной Европе», в которой он провел анализ особенности благоустройства и содержания клиник в крупных городах по сравнению с российскими земскими больницами, и тут же заметил: «Я далек от мысли, что все, оказавшееся полезным в заграничных больницах, должно быть без разбору перенесено на нашу почву, но убежден, что многое из виденного мною может быть применено у нас, и главное — с пользой». Пребывая в университетских клиниках Цюриха, Э.К. Розенталь отметил для себя увиденные новшества и об этом он писал: «В палатах находится по восемь коек с железными, изогнутыми прутьями, приделанными к изголовью; в конце прута, соответственно груди больного, находится ременная петля, в которой больные, страдающие повреждением конечностей, находят точку опоры, что дает им возможность заменить тягостное горизонтальное положение сидячим» [4].

В 1867 г. при активном участии Э.К. Розенталя при губернской больнице была открыта аптека, которая полностью обеспечивала потребности в лекарственных препаратах больных, находившихся на лечении в стационаре. По словам старшего врача, аптека должна была в дальнейшем стать «базой для практического упражнения фельдшерских учеников».

Хирургическая активность доктора Э.К. Розенталя в Пензенской губернской больнице ежегодно возрастала. Так, если в 1867 г. он успешно выполнил 75 полостных операций, то в 1868 г. — 82 [3].

В последующие годы для уменьшения числа послеоперационных осложнений Э.К. Розенталь вводит в повседневную практику метод антисептики с помощью спрея карболовой кислоты, предложенный английским хирургом Джозефом Листером, который был опубликован в статье «On the antiseptic principle in the practice of surgery» в английском медицинском журнале «Lancet» (1867, №2). Следует отметить, что первыми хирургами в России, которые стали применять листеровский метод антисептики, являлись П.П. Пелехин (С.-Петербург), К.К. Рейер (Дерпт), Н.В. Склифосовский (Москва), Л.Л. Левшин и Н.И. Студенский (Казань) и др. Постепенно метод антисептики стал внедряться в хирургическую практику врачей губернских и уездных земских больниц [5, 6].

Наряду с лечебной работой как старший врач больницы он уделял большое внимание организации ухода за пациентами, выполнению санитарно-гигиенических мероприятий, вопросам питания и реабилитации послеоперационных больных. Будучи руководителем губернской больницы, он изменил систему вентиляции, которая не работала более 20 лет (с 1845 г.). В качестве вентиляционного оборудования им были предложены камины: правда, они требовали «много дров, но ввиду легкости удаления испорченного воздуха из палат, лишняя трата дров» не представляла «бесполезного расхода». Кроме того, он устроил «носилки для транспортировки больных, поступавших в больницу с раздробленными конечностями»; добился разрешения нанять для ухода за больными в ночное время суток «ночных хожаток», служба которых состояла в раздаче лекарств, перемене припарок и проведении других процедур.

Ответственный автор — Курочкина Елена Николаевна
Тел.: +7 (917) 2178227
E-mail: e.katamadze@yandex.ru

В Пензенской губернской земской больнице он впервые ввел гигиеническую гимнастику для сохранения физической силы; улучшил рацион питания, введя добавочные «экстра-порции».

Важным событием для жителей Пензы стало открытие в январе 1868 г. фельдшерской школы с четырехлетним сроком обучения. Первый набор в количестве 18 человек состоял из числа детей пензенских мещан и бывших дворовых людей. По свидетельству архивных документов, основным поводом для открытия фельдшерской школы стал проект учебного заведения, представленный Э.К. Розенталем в земскую управу и сопроводительное письмо со статистическими данными о «недостатке хороших фельдшеров в нашем крае». Далее он писал: «…даже в губернской больнице я не могу заместить фельдшерской вакансии» [3].

Первоначально в фельдшерской школе было всего три преподавателя. Обязанности инспектора учебного заведения исполнял сам Э.К. Розенталь и одновременно обучал учащихся хирургии и наложению повязок. Священнослужитель больничной церкви И. Белозеров проводил занятия по Закону Божьему, русскому и латинскому языкам, а врач-ординатор губернской земской больницы И.И. Мальницкий преподавал курсы анатомии, физиологии, травоведения и приготовления лекарств.

Острая нехватка кадров и невысокий уровень квалификации по оказанию родовспоможения побудили Э.К. Розенталя организовать при губернской земской больнице родильное отделение на 10 коек и на его базе бесплатную школу повивальных бабок со сроком обучения два года. Для обучения в ней принимались ученицы в возрасте от 17 до 25 лет, которым предоставлялось жилье, одежда и питание за счет земства. Их обучение находилось «под непосредственным надзором повивальной бабки» и обязывало «исполнять все ее требования и поручения» [7].

В начале 70-х гг. XIX в. Э.К. Розенталь активно занимался хирургической и научной деятельностью. Обобщив статистический материал по камнесечению, он опубликовал статью «Статистика 150 камнесечений». Эту достаточно сложную операцию по тем временам провел совместно с врачами губернской земской больницы — ординаторами Д.Я. Диатроптовым, Н.Г. Славинским и И.И. Мальницким. В том же году в журнале «Современная медицина» была опубликована еще одна его статья «Смертность после операций в больнице Пензенского губернского земства».

В декабре 1872 г. Пензенское губернское земское собрание, заслушав доклад о состоянии лечебной деятельности губернской больницы, приняло решение: «…поручить губернской управе ходатайствовать, где следует, о награждении по службе врача г. Розенталя за его примерную деятельность» [8].

В начале 1874 г. доктор медицины, надворный советник Э.К. Розенталь, проработав около 10 лет старшим врачом в Пензенской губернской земской больнице, по приглашению Саратовской губернской земской управы был переведен в Саратов на должность старшего врача Александровской губернской земской больницы. В дальнейшем на новом месте службы он проявил себя как блестящий хирург, крупный организатор и общественный деятель.

Штат губернской больницы по приезду Э.К. Розенталя состоял из старшего врача, трех ординаторов, провизора, смотрителя, эконома, письмоводителя, помощника письмоводителя, восьми фельдшеров, священника, причетника и кастелянши.

После ознакомления с лечебными корпусами больницы, в которых находились пациенты, оснащенностью медицинскими инструментами для работы врачей и состоянием санитарно-гигиенических условий, он нашел их неудовлетворительными. На состоявшемся 9 мая 1874 г. очередном губернском земском собрании он предложил с целью улучшения оказания медицинской помощи и условий пребывания пациентов в лечебном учреждении безотлагательно выполнить в больнице следующие мероприятия:

1) устройство вентиляции;
2) переделку ванной комнаты;
3) приобретение хирургических инструментов;
4) устройство глазной комнаты;
5) наем ночных служителей, устройство летних бараков;
6) устройство носилок — двое открытых и трое закрытых — для покойников.

С присущей ему энергией, знаниями и опытом он принимается за улучшение постановки больничного дела. В связи с неблагополучной эпидемиологической ситуацией в регионе Поволжья по его проекту и при непосредственном руководстве на дальнем дворе больницы были построены семь летних бараков для инфекционных больных. В каждом из них находилось по 30 кроватей и две небольшие комнаты для прислуги и изоляции больных. В отсутствие эпидемий больные на летнее время переводились в бараки для проветривания основного корпуса и при проведении ремонта.

В конце 1870-х гг. в основном корпусе больницы были устроены камины и вентиляционные каналы, проложенные в стенах и изолированные от дымоходов; в палатах верхнего этажа установлены форточки и фрамуги. В нижнем этаже в окнах палат были оборудованы обыкновенные форточки [1].

Э.К. Розенталь являлся пионером по внедрению листеровского метода антисептики в Александровской губернской земской больнице и одним из первых стал выполнять полостные операции. Богатый опыт хирургической деятельности и отточенная техника позволяли ему выполнять операции в течение короткого времени. Несмотря на некоторые недостатки при обычном методе камнесечения (боковое сечение), количество осложнений от кровопотери не превышало 2%, а срок пребывания пациента в больнице после операции в среднем составлял до 18,5 дня. Процент летальности среди оперированных больных составлял 8,5% — в неблагоприятное для хирургии время [9].

В 1877 г. на основании постановления губернского съезда земских врачей было положено начало организации при Александровской губернской земской больнице оспенного института. В последующем его строительство и руководство было возложено на ординатора больницы И. Гросса. Штат «оспенного института» состоял из заведующего с окладом 600 р., одного оспенника с окладом 300 р. и прислуги для телят с окладом 84 р. Полученный детрит из вновь организованного института передавался земским врачам в уезды для проведения прививок против оспы сельскому и городскому населению.

В период русско-турецкой войны 1877–1878 гг. по решению губернского земского собрания Александровская губернская земская больница предоставила часть кроватей для лечения раненых и больных воинов русской армии. В этот период по просьбе регионального общества Красного Креста на базе больницы были открыты курсы для подготовки братьев

милосердия, которые в дальнейшем будут направлены на службу для оказания медицинской помощи на театре военных действий [1].

Земская хирургия выдвинула плеяду видных хирургов, которыми по праву гордилась отечественная хирургия конца XIX столетия, беззаветно и с огромной пользой трудившихся в губернских земских больницах: В.Д. Владимирова (Пенза), К.И. Догадкина (Самара), Е.Б. Еше (Нижний Новгород), Э.Х. Икавитца (Тамбов), В.Ф. Линденбаума (Ярославль), В.В. Шелдобаева (Чернигов), Д.С. Щеткина (Рязань), Ф.Ф. Ульриха (Вологда) и многих др. [10].

Несомненно, в число славных имен земских хирургов входит и доктор медицины Э.К. Розенталь, который много сделал в области развития хирургии в Саратове и стал благодаря этому известным всему Поволжью. Губернское земское собрание высоко оценило его заслуги: в 1883 г. было учреждено две бесплатных койки его имени в Александровской губернской земской больнице, а в 1895 г. Саратовское губернское земское собрание поднесло ему золотой жетон [1].

Данные годовых отчетов Саратовской Александровской губернской земской больницы, составленные старшим врачом Э.К. Розенталем в 80–90-е гг. XIX в., свидетельствуют о том, что из общего числа пациентов, находившихся на лечении в больнице в разные годы, в оказании хирургической помощи нуждались от 8,9 до 11,7% больных, в том числе с новообразованиями. Уровень оперативной активности в больнице во многом зависел от эпидемиологической ситуации в губернии (эпидемий холеры, тифа, дифтерии), требовавшей перепрофилирования хирургических отделений в инфекционные, что приводило к увеличению общей летальности среди больных в лечебном учреждении [11–13].

В табл. 1 по данным отдельных годовых отчетов Александровской губернской земской больницы за 1884, 1887, 1892, 1895 гг. представлены количественные показатели хирургической активности.

В 1875 г. Э.К. Розенталь был избран председателем общества «Беседы саратовских врачей», которое возглавлял более 15 лет. Молодой, энергичный, высокообразованный врач, обладавший большим практическим опытом и выдающимся организаторским талантом, он существенно оживил работу медицинского общества, постоянно делал доклады и своим примером побуждал других делиться наблюдениями из медицинской практики. Кроме научных докладов, общество, по инициативе председателя, уделяло большое внимание актуальным вопросам, касающихся эпидемиологии и санитарии. На одном из заседаний общества он заострил внимание на проблеме статистических исследований в области школьной гигиены, влияния климатических и бытовых условий на уровень заболеваемости населения Саратовской губернии [14].

Будучи председателем, Э.К. Розенталь 21 февраля 1876 г. предложил пересмотреть устав общества «Беседы саратовских врачей», считая его «крайне неполным и неопределенным». Члены общества согласились с мнением председателя о внесении изменений в некоторые пункты устава. Для подготовки его новой редакции была избрана комиссия в количестве пяти человек. Через некоторое время проект был подготовлен и утвержден на очередном заседании общества, а затем Медицинским департаментом Министерства внутренних дел России [15].

Члены общества «Беседы саратовских врачей» высоко оценивали многолетний общественный труд доктора Э.К. Розенталя, и после ухода с должности председателя 20 марта 1893 г. избрали его почетным членом.

Председатель общества, заведующий инфекционным (заразным) отделением губернской земской больницы, доктор медицины П.К. Галлер в своем выступлении отмечал: «Эрнест Карлович многократно ездил за границу, но ни разу не издержал ни одной копейки на объявление в газетах. Он был врагом рекламы, где бы она ни появилась и в каком бы виде она не предстала. Э.К. Розенталь считал рекламу недостойной, в особенности для врача. Он знал, что врач только в таком случае может пользоваться доверием публики, когда он уважаем среди товарищей. Положение и репутацию врачу составляют врачи, а не газеты» [16].

Таблица 1

Показатели хирургической деятельности Саратовской Александровской губернской земской больницы в 80–90 гг. XIX в. по данным отдельных годовых отчетов

Годы	Всего больных, находившихся на лечении в отделениях больницы	Всего умерших больных, находившихся на лечении	Количество больных, получивших оперативное хирургическое лечение		Количество умерших больных после операции
			всего больных, получивших хирургическое лечение	в том числе с доброкачественными и злокачественными новообразованиями	
1884	2906	287	258	106	18
1887	2584	206	245	98	10
1892	4393	436	394	268	43
1895	4170	376	489	120	39

Таблица 2

Список докладов по хирургии и онкологии, сделанных доктором медицины Э.К. Розенталем на заседаниях общества «Беседы саратовских врачей» с 1875 по 1892 г.

Год, когда сделан доклад	Название доклада
1875	Лечение ран различными способами — открытый и листеровский способ
1875	Сообщение об удачном вправлении двух застарелых вывихов плеча
1875	Случай внутреннего ущемления

Окончание табл. 2

Год, когда сделан доклад	Название доклада
1876	Демонстрация больного со сросшимся внутренним переломом бедра
1876	Случай опухоли бедра — медуллярный рак
1877	Открытое лечение ран
1877	Трахеотомия при скарлатине, осложненной дифтеритом
1885	Сообщение о 340 промежностных камнесечениях, сделанных им в Александровской больнице
1886	400 случаев камнесечений (материалы для оценки достоинства высокого и бокового сечения)
1887	Об остеомах *sinus frontalis*
1887	К казуистике эхинококков
1887	Случай *gangraenae cruris*
1887	Омертвление голени вследствие *arteritis obliter*
1887	Echinococcotomia hepatici
1888	2 случая *fistula ani* туберкулезного характера
1889	Демонстрация огромного уретрального камня
1890	Случай перелома предплечья вследствие простого мышечного движения
1890	Демонстрация больного с рецидивом камня мочевого пузыря
1891	Случай самопроизвольного перелома бедра
1891	Случай опухоли мочевого пузыря, леченный оперативно
1891	Дренаж пузыря при раке его

В табл. 2 представлены доклады, сделанные Э.К. Розенталем на заседаниях общества «Беседы саратовских врачей», посвященные вопросам диагностики, терапии и реабилитации больных с хирургической и онкологической патологией, находившихся на лечении в хирургическом отделении Александровской губернской земской больницы [15].

В начале 1890-х гг. Э.К. Розенталю приходилось работать в период голода и заниматься вопросами организации борьбы с эпидемиями холеры, тифов и дифтерии. В годы неурожаев увеличивалось количество больных цингой. В городе во время холерной эпидемии возникали беспорядки, нередко представлявшие угрозу жизни врачей. Так, в один из дней во время беспорядков он едва ли не погиб от разъяренной толпы людей, а квартира его была разрушена. Эти события существенно подорвали здоровье Эрнеста Карловича.

За большой вклад в развитие отечественной медицинской науки и практики, активную общественную деятельность, направленную на оказание помощи сохранения здоровья населения, доктор медицины Э.К. Розенталь был награжден орденом Св. Владимира 3-й степени [1].

9 октября 1897 г. выступивший на заседании председатель общества доктор П.К. Галлер произнес речь, посвященную памяти скончавшегося 28 сентября старшего врача Александровской губернской земской больницы Э.К. Розенталя: «Не проходило почти ни одного заседания "Беседы", на котором Э.К. Розенталь не сделал бы сообщения; эти сообщения всегда были поучительны по научности способа разбора больных, логичности выводов и ясности дифференциальной диагностики. Было время, когда Общество жило только одними докладами своего председателя, и этот критический период миновал благодаря одному только Э.К. Розенталю» [17].

Э.К. Розенталь был одним из видных председателей общества «Беседы саратовских врачей», на котором за 15 лет он сделал более 40 научных докладов, из которых 22 — по хирургии и онкологии. Остальные доклады были посвящены вопросам эпидемиологии инфекционных болезней (кори, дифтерии, скарлатины, сифилиса, гриппа, туберкулеза кожи, рожи, холеры), вопросам санитарии, прививкам против оспы и редким случаям врожденных аномалий развития. Такого количества докладов не сделал ни один член общества, и Э.К. Розенталю по справедливости принадлежит в этом отношении первое место [15].

Э.К. Розенталь скончался на 64-м году жизни от кровоизлияния в головной мозг. Об этом известила газета «Саратовская земская неделя» (№ 40–41), где доктор Н.Е. Кушев писал: «…едва ли в Саратове найдется другой такой врач, который пользовался бы такой громадной популярностью, как Розенталь» [18]. Похоронен Э.К. Розенталь в Пензе на Митрофановском кладбище [19].

Таким образом, в период врачебной деятельности в Пензенской и Саратовской губерниях Э.К. Розенталь внес весомый вклад в развитие отечественной хирургии и онкологии, способствовал внедрению методов асептики и антисептики в повседневную хирургическую практику для борьбы с эпидемиями и их профилактике. Кроме того, он занимался общественной работой: активизировал деятельность медицинского общества в Саратове и был инициатором открытия в Пензе фельдшерской школы.

Конфликт интересов отсутствует.

References (Литература)

1. Bluvshtejn GA, Kats VI, Dodin SV. 200 years of mercy and love. Saratov: Locator, 2006; p. 31–4, 305–6. Russian (Блувштейн Г.А., Кац В.И., Додин С.В. 200 лет милосердия и любви. Саратов: Локатор, 2006; с. 31–4, 305–6).

2. The Penza provincial sheets 1865; (2). Russian (Пензенские губернские ведомости 1865; (2)).

3. Godin VS, Savin OV, Shaldybin GP. Way in a century and a half. From ancient times to the end of the nineteenth century. Penza: Privolzhsky book publishing house, 1973; 329 p. Russian (Годин В.С., Савин О.М., Шалдыбин Г.П. Путь в пол-

тора столетия. С древнейших времен до конца XIX в. Пенза: Приволж. книж. изд-во, 1973; 329 с.).

4. Penza Region State Archive. F. 5, L. 1, C. 4699. Russian (Государственный архив Пензенской области. Ф. 5, оп. 1, д. 4699).

5. Kushev NE. First steps of introduction of the Lister method of wound treatment in zemsky medicine. Clinical Journal of Saratov University 1927; 4 (2): 243–8. Russian (Кушев Н. Е. Первые шаги введения листеровского метода лечения ран в земской медицине. Клинический журнал Саратовского университета 1927; 4 (2): 243–8).

6. Razumovsky VI. Joseph Lister and the introduction of antiseptics to surgery. Clinical Journal of Saratov University 1927; 4 (4/5): 315–24. Russian (Разумовский В. И. Джозеф Листер и введение антисептики в хирургию. Клинический журнал Саратовского университета 1927; 4 (4/5): 315–24).

7. Suzyumov MA. Materials for the history of the Penza regional hospital 1846–1946 years. Penza: Publishin ghouse of the Penza regional hospital, 1946; 217 p. Russian (Сюзюмов М. А. Материалы к истории Пензенской областной больницы 1846–1946 гг. Пенза: Изд-во Пенз. обл. больницы, 1946; 217 с.).

8. Moyko EV. Development of zemstvo medicine in Penza Region in the second half of the 19th century. News of higher educational institution. Volga region. Humanities 2012; 22 (2): 21–6. Russian (Мойко Е. В. Развитие медицины в Пензенской губернии во второй половине XIX в. Известия высших учебных заведений. Поволжский регион. Гуманитарные науки 2012; 22 (2): 21–6).

9. Rosenthal EC. Report on the Saratov Alexander zemsky hospital for 1884. Saratov, 1885. Russian (Розенталь Э. К. Отчет по Саратовской Александровской земской больнице за 1884 год. Саратов, 1885).

10. Mirsky MB. Medicine of Russia in X–XX cent. Essays on history. Moscow: ROSSPEN Publishers, 2005; 632 p. Russian (Мирский М. Б. Медицина России X-XX веков: Очерки истории. М.: Российская политическая энциклопедия (РОССПЭН), 2005; 632 с.).

11. Rosenthal EC. Report on the Saratov Alexander Zemsky hospital for 1887. Saratov, 1888. Russian (Розенталь Э. К. Отчет по Саратовской Александровской земской больнице за 1887 год. Саратов, 1888).

12. Rosenthal EC. Report on the Saratov Alexander Zemsky hospital for 1892. Saratov, 1893. Russian (Розенталь Э. К. Отчет по Саратовской Александровской земской больнице за 1892 год. Саратов, 1893).

13. Rosenthal EC. Report on the Saratov Alexander Zemsky hospital for 1895. Saratov, 1896. Russian (Розенталь Э. К. Отчет по Саратовской Александровской земской больнице за 1895 год. Саратов, 1896).

14. Popkov VM, Zavyalov AI, Lutstvich IN, et al. Contribution of Physico-medical society to development of medical education and health care in Saratov region (to the 150th anniversary). Saratov Journal of Medical Scientific Research 2010; 6 (3): 730–7. Russian (Попков В. М., Завьялов А. И., Луцевич И. Н. и др. Вклад Физико-медицинского общества в развитие здравоохранения и медицинского образования в Саратовской губернии (к 150-летию со дня основания) Саратовский научно-медицинский журнал 2010; 6 (3): 730–7).

15. Kushev NE. Historical essay on the activities of the Physical and medical society in Saratov for 50 years of existence. In: 50 years of scientific and practical activity of the Physical and medical society in Saratov (1860–1910 years). Saratov, 1910; p. 3–23. Russian (Кушев Н. Е. Исторический очерк о деятельности Физико-медицинского общества в Саратове за 50 лет существования. В кн.: 50 лет научно-практической деятельности Физико-медицинского общества в Саратове (1860–1910 гг.). Саратов, 1910; с. 3–23).

16. 50 years of scientific and practical activity of the Physical and medicals society in Saratov (1860–1910 years). Saratov, 1910; p. 208–9. Russian (50 лет научно-практической деятельности Физико-медицинского общества г. Саратова (1860–1910 гг.). Саратов, 1910; с. 208–9).

17. Minutes of the meeting of the society «Conversations of Saratov doctors». Saratov, 1898. Russian (Протоколы заседания общества «Беседы саратовских врачей». Саратов, 1898).

18. Saratov zemsky week 1897; (40-41). Russian (Саратовская земская неделя 1897; (40-41)).

19. The Penza provincial sheets 1897; (212). Russian (Пензенские губернские ведомости 1897; (212)).

ТРЕБОВАНИЯ К РУКОПИСЯМ, ПРЕДСТАВЛЯЕМЫМ В «САРАТОВСКИЙ НАУЧНО-МЕДИЦИНСКИЙ ЖУРНАЛ»

1. Общая информация

В «Саратовском научно-медицинском журнале» публикуются статьи, посвященные различным проблемам теоретической и практической медицины, вопросам организации здравоохранения и его истории. **Не допускается присутствие в статье материалов рекламного характера.** Рукописи могут быть представлены в следующих форматах: оригинальная статья, обзор, краткое сообщение, клинический случай, письмо в редакцию, авторское мнение, лекция, передовая статья (обычно по приглашению редакции). Авторам необходимо указать принадлежность рукописи шифру (-ам) научной (-ых) специальности (-ей) в соответствии с приказом Минобрнауки России от 23 октября 2017 года №1027 «Об утверждении номенклатуры научных специальностей, по которым присуждаются ученые степени». При подаче статей, содержащих результаты диссертационных исследований, авторам рекомендуется обращать внимание на перечень научных специальностей, по которым «Саратовский научно-медицинский журнал» включен в Перечень ВАК.

Рукописи обычно оцениваются двумя независимыми рецензентами, после чего редакционной коллегией принимается решение о возможности публикации представленной рукописи.

Представляемый материал должен быть **оригинальным, ранее не опубликованным (!).** При выявлении факта нарушения данного положения (дублирующая публикация, плагиат, самоплагиат и т. п.) редакция оставляет за собой право отозвать статью от публикации и отказать всем авторам в дальнейшем сотрудничестве.

Общий объем **оригинальной статьи** и обзоров (включая библиографический список, резюме, таблицы и подписи к рисункам) не должен превышать **40 тысяч знаков.** Общий объем писем в редакцию, **кратких сообщений,** авторских мнений не должен превышать **10 тысяч знаков.**

В зависимости от типа рукописи **ограничивается объем иллюстративного материала.** В частности, оригинальные статьи, обзоры и лекции могут иллюстрироваться не более чем тремя рисунками и тремя таблицами, объем иллюстративного материала для краткого сообщения ограничен или одной таблицей, или одним рисунком. Авторские мнения и письма в редакцию публикуются без иллюстративных материалов.

Рукописи, имеющие нестандартную структуру, могут быть представлены для рассмотрения после предварительного согласования с редакцией журнала, при этом необходимо предварительно представить в редакцию мотивированное ходатайство с указанием причин невозможности выполнения основных требований к рукописям, установленных в «Саратовском научно-медицинском журнале». Редакция оставляет за собой право разрешить публикацию подобных статей по решению редакционной коллегии.

Неполучение авторами в течение двух недель с момента отправки статьи какого-либо ответа означает, что письмо не поступило в редакцию и следует повторить его отправку.

Работы должны быть оформлены в соответствии с указанными далее требованиями. Рукописи, не оформленные в соответствии с требованиями журнала, а также опубликованные в других изданиях, к рассмотрению не принимаются.

Редакция рекомендует авторам при оформлении рукописей придерживаться также Единых требований к рукописям Международного комитета редакторов медицинских журналов (ICMJE). Полное соблюдение указанных требований значительно ускорит рассмотрение и публикацию статей в журнале.

Авторы несут полную ответственность за содержание представляемых в редакцию материалов, в том числе за наличие в них информации, нарушающей нормы международного авторского, патентного или иных видов прав каких-либо физических или юридических лиц. Представление авторами рукописи в редакцию «Саратовского научно-медицинского журнала» является подтверждением гарантированного отсутствия в ней указанных нарушений. В случае возникновения претензий третьих лиц к опубликованным в журнале авторским материалам все споры решаются в установленном законодательством порядке между авторами и стороной обвинения. Изъятие редакцией данного материала из опубликованного печатного тиража не производится. Изъятие его из электронной версии журнала возможно при условии полной компенсации морального и материального ущерба, нанесенного редакции авторами.

Редакция оставляет за собой право редактирования статей и изменения стиля изложения, не оказывающих влияния на содержание. Кроме того, редакция оставляет за собой право отклонять рукописи, не соответствующие уровню журнала, возвращать рукописи на переработку и/или сокращение объема текста. Редакция может потребовать от автора представления исходных данных, с использованием которых были получены описываемые в статье результаты, для оценки рецензентом степени соответствия исходных данных и содержания статьи.

При представлении рукописи в редакцию журнала автор передает неисключительные имущественные права на использование рукописи и всех относящихся к ней сопроводительных материалов, в том числе на воспроизведение в печати и Интернете, на перевод рукописи на иностранные языки и т. д. Указанные права автор передает редакции журнала без ограничения срока их действия и на территории всех стран мира без исключения.

2. Порядок представления рукописи в журнал

Рукопись вместе с сопроводительным письмом представляется в печатном или электронном виде (лично, по почте или электронной почте **ssmj@list.ru**). Ссопроводительное письмо должно быть подписано всеми авторами. Образец сопроводительного письма представлен на сайте журнала в разделе «Документы».

Сопроводительное письмо к статье должно содержать:

1) заявление о том, что статья прочитана и одобрена всеми авторами, что все требования к авторству соблюдены и все авторы уверены, что рукопись отражает действительно проделанную работу;

2) имя, адрес и телефонный номер автора, ответственного за корреспонденцию и за связь с другими

авторами по вопросам, касающимся переработки, исправления и окончательного одобрения пробного оттиска;

3) сведения о статье: тип рукописи (оригинальная статья, обзор и др.); шифр (-ы) научной (-ых) специальности (-ей) в соответствии с номенклатурой научных специальностей, по которым присуждаются ученые степени (приказ Минобрнауки России от 23 октября 2017 года №1027), в совокупности **не более двух специальностей**; количество печатных знаков с пробелами, включая список литературы, резюме, таблицы и подписи к рисункам, с указанием детализации по количеству печатных знаков в следующих разделах: текст статьи; резюме (на рус. яз.), резюме (на англ. яз.); количество ссылок в списке литературы; количество таблиц; количество рисунков;

4) фамилии, имена и отчества всех авторов статьи полностью.

3. Требования к представляемым рукописям

Соблюдение данных требований позволит авторам правильно подготовить рукопись к представлению в редакцию.

3.1. Технические требования к тексту рукописи

Принимаются статьи, написанные на русском (с наличием перевода некоторых разделов на английский язык; см. правила далее) или английском языках. При подаче статьи, написанной полностью на английском языке, представление русского перевода названия статьи, фамилий, имен и отчеств авторов, резюме не является обязательным.

Текст статьи должен быть напечатан в программе Microsoft Office Word (файлы RTF и DOC). Шрифт Times New Roman, кегль 12 pt., черного цвета, выравнивание по ширине. Интервалы между абзацами отсутствуют. Первая строка — отступ на 6 мм. Шрифт для подписей к рисункам и текста таблиц должен быть Times New Roman, кегль не менее 10 pt. Обозначениям единиц измерения различных величин, сокращениям типа «г.» (год) должен предшествовать знак неразрывного пробела, отмечающий наложение запрета на отрыв их при верстке от определяемого ими числа или слова. То же самое относится к набору инициалов и фамилий. При использовании в тексте кавычек применяются так называемые типографские кавычки («»). Тире обозначается символом « — » (длинное тире); дефис «-».

На 1-й странице приводятся: УДК; заявляемый тип статьи (оригинальная статья, обзор и др.); шифр (-ы) научной (-ых) специальности (-ей) — **не более двух;** название статьи; инициалы и фамилии всех авторов с указанием полного официального названия учреждения места работы и его подразделения, должности, ученых званий и степени (если есть); отдельно приводится полная контактная информация об ответственном авторе (фамилия, имя и отчество контактного автора указываются полностью!). Название статьи, инициалы и фамилии авторов и информация о них (место работы, должность, ученое звание, ученая степень) следует представлять на двух языках — русском и английском.

Формат ввода данных об авторах: инициалы и фамилия автора, полное официальное наименование организации места работы, подразделение, должность, ученое звание, ученая степень (указываются все применимые позиции через запятую). Данные о каждом авторе, кроме последнего, должны оканчиваться **обязательно** точкой с запятой.

3.2. Подготовка текста рукописи

Статьи о результатах исследования (оригинальные статьи и краткие сообщения) должны содержать последовательно следующие разделы: «Резюме» (на русском и английском языках), «Введение», «Материал и методы», «Результаты», «Обсуждение», «Заключение/Выводы», «Конфликт интересов», «References (Литература)». Статьи другого типа (обзоры, лекции, клинические случаи, авторские мнения, письма в редакцию) могут оформляться иначе.

3.2.1. Название рукописи

Название должно отражать основную цель статьи. Для большинства случаев длина текста названия ограничена 150 знаками с пробелами. Необходимость увеличения количества знаков в названии рукописи согласовывается в последующем с редакцией.

3.2.2. Резюме

Резюме (на русском и английском языках) должно обеспечить понимание главных положений статьи. Для статей о результатах исследования резюме обязательно должно содержать следующие разделы: *Цель; Материал и методы; Результаты; Заключение*. Объем резюме на русском языке не должен превышать 1500 знаков с пробелами. Перед основным текстом резюме необходимо повторно указать авторов и название статьи (в счет количества знаков не входит). В конце резюме требуется привести не более пяти ключевых слов. Желательно использовать общепринятые термины ключевых слов, отраженные в контролируемых медицинских словарях.

3.2.3. Введение

В конце данного раздела необходимо сформулировать основную *цель* работы (для статей о результатах исследования).

3.2.4. Материал и методы

В достаточном объеме должна быть представлена информация об организации исследования, объекте исследования, исследуемой выборке, критериях включения/исключения, методах исследования и обработки полученных данных. Обязательно указывать критерии распределения объектов исследования по группам. Необходимо подробно описать использованную аппаратуру и диагностическую технику с указанием ее основной технической характеристики, названия наборов для гормонального и биохимического исследований, нормальных значений для отдельных показателей. При использовании общепринятых методов исследования требуется привести соответствующие литературные ссылки; указать точные международные названия всех использованных лекарств и химических веществ, дозы и способы применения (пути введения).

Если в статье содержится **описание экспериментов на животных и/или пациентах**, следует указать, соответствовала ли их процедура стандартам этического комитета или Хельсинкской декларации 1975 года и ее пересмотра в 1983 году.

Статьи о результатах клинических исследований должны содержать в данном разделе информацию о соблюдении принципов Федерального закона от 12 апреля 2010 года №61 «Об обращении лекарственных средств» (для исследований, проводимых

на территории Российской Федерации) и/или принципов Надлежащей клинической практики (Good Clinical Practice). Участники исследования должны быть ознакомлены с целями и основными положениями исследования, после чего подписать письменно оформленное согласие на участие. Авторы должны изложить детали этой процедуры при описании протокола исследования в разделе «Материал и методы» и указать, что этический комитет одобрил протокол исследования. Если процедура исследования включает рентгенологические опыты, то желательно привести их описание и дозы экспозиции в данном разделе.

Пример*:*

Исследование выполнено в соответствии со стандартами Надлежащей клинической практики (Good Clinical Practice) и принципами Хельсинкской декларации. Протокол исследования одобрен этическими комитетами всех участвующих клинических центров. До включения в исследование у всех участников получено письменное информированное согласие.

Авторы, представляющие **обзоры литературы**, должны включить в них раздел, в котором описываются методы, используемые для нахождения, отбора, получения информации и синтеза данных. Кроме того, эти методы требуется указать и в резюме.

Описывать **статистические методы** необходимо настолько детально, чтобы грамотный читатель, имеющий доступ к исходным данным, мог проверить полученные авторами результаты. По возможности, полученные данные должны подвергаться количественной оценке и представляться с соответствующими показателями ошибок измерения и неопределенности (такими, как доверительные интервалы).

Описание процедуры статистического анализа является неотъемлемым компонентом раздела «Материал и методы», при этом саму статистическую обработку данных следует рассматривать не как вспомогательный, а как основной компонент исследования. Необходимо привести полный перечень всех использованных статистических методов анализа и критериев проверки гипотез. Недопустимы фразы типа: «использовались стандартные статистические методы» без конкретного их указания. Обязательно указывается принятый в данном исследовании критический уровень значимости «p» (например: «Критический уровень значимости при проверке статистических гипотез принимался равным 0,05»). В каждом конкретном случае желательно указывать фактическую величину достигнутого уровня значимости «p» для используемого статистического критерия. Кроме того, необходимо указывать конкретные значения полученных статистических критериев (например, критерий Хи-квадрат=12,3, число степеней свободы df=2, p=0,0001). Требуется давать определение всем используемым статистическим терминам, сокращениям и символическим обозначениям. Например, M — выборочное среднее, m — ошибка среднего. Далее в тексте статьи необходимо указать объем выборки (n), использованный для вычисления статистических критериев. Если используемые статистические критерии имеют ограничения по их применению, требуется указывать, как проверялись эти ограничения и каковы результаты данных проверок (например, как подтверждался факт нормальности распределения при использовании параметрических методов статистики). Следует избегать неконкретного использования терминов, имеющих несколько значений (например, существует несколько вариантов коэффициента корреляции: Пирсона, Спирмена и др.). Средние величины не следует приводить точнее чем на один десятичный знак по сравнению с исходными данными. Если анализ данных производился с использованием статистического пакета программ, то необходимо указать название этого пакета и его версию.

3.2.5. Результаты

В данном разделе констатируются полученные результаты, подкрепляемые наглядным иллюстративным материалом (таблицы, рисунки). Не следует повторять в тексте все данные из таблиц или рисунков; выделяются или суммируются только важные наблюдения. Не допускаются здесь выражение авторского мнения и интерпретация полученных результатов, так же как и ссылки на работы других авторских коллективов.

3.2.6. Обсуждение

Данный раздел не должен содержать обсуждений, которые не касаются данных, приведенных в разделе «Результаты». Допускаются ссылки на работы других авторских коллективов. Авторам необходимо выделить новые и важные аспекты исследования, а также выводы, которые из них следуют. Требуется избегать в разделе «Обсуждение» дублирования данных или другого материала, уже приведенного в разделах «Введение» или «Результаты». В этом разделе обсуждается возможность применения полученных результатов, в том числе и в дальнейших исследованиях, а также их ограничения. Проведенные наблюдения сравниваются с другими исследованиями в данной области. Сделанные заключения связываются с целями исследования. При этом следует избегать «неквалифицированных», необоснованных заявлений и выводов, не подтвержденных полностью фактами. В частности, авторам не следует делать никаких заявлений, касающихся экономической выгоды и стоимости, если в рукописи не представлены соответствующие экономические данные и анализы. Не стоит претендовать на приоритет или ссылаться на работу, которая еще не закончена. Новые гипотезы формулируются в том случае, когда это оправданно. Необходимо четко обозначить, что это только гипотезы. В раздел «Обсуждение» могут быть также включены обоснованные рекомендации.

3.2.7. Заключение/Выводы

Данный раздел может быть написан или в виде общего заключения, или в виде конкретизированных выводов, в зависимости от специфики статьи.

3.2.8. Конфликт интересов

В данном разделе необходимо указать любые финансовые взаимоотношения, которые способны привести к конфликту интересов в связи с представленным в рукописи материалом. Если конфликта интересов нет, то пишется: «Конфликт интересов не заявляется».

Кроме того, здесь приводятся источники финансирования работы. Основные источники финансирования должны быть отражены под заголовком статьи в виде организаций-работодателей авторов рукописи. В тексте же раздела «Конфликт интересов» указывается тип финансирования организациями-работодателями (НИР и др.), а также информация о дополнительных источниках: спонсорская поддержка (гранты различных фондов, коммерческие спонсоры).

В данном разделе отмечается, если это применимо, коммерческая заинтересованность отдельных физических и/или юридических лиц в результатах работы, наличие в рукописи описаний объектов патентного или любого другого вида прав (кроме авторского).

3.2.9. Благодарности

Данный раздел не является обязательным, но его наличие желательно, если это применимо.

Все участники, не отвечающие критериям авторства, должны быть перечислены в разделе «Благодарности». В качестве примера тех, кому следует выражать благодарность, можно привести лиц, осуществляющих техническую поддержку, помощников в написании статьи или руководителя подразделения, обеспечивающего общую поддержку. Необходимо также выражать признательность за финансовую и материальную поддержку. Группы лиц, чье участие в работе не отвечает критериям авторства, могут быть перечислены как «клинические исследователи» или «участники исследования». Их функция должна быть описана, например, следующим образом: «участвовали как научные консультанты», «критически оценивали цели исследования», «собирали данные» или «принимали участие в лечении пациентов, включенных в исследование».

3.2.10. References (Литература)

Редакция рекомендует ограничивать, по возможности, список литературы *двадцатью* источниками для оригинальных статей и кратких сообщений и *пятьюдесятью* источниками для обзоров и лекций. Ссылки нумеруются последовательно, в порядке их первого упоминания в тексте. Ссылки обозначаются в тексте, таблицах и подписях к рисункам арабскими цифрами в квадратных скобках. Ссылки, относящиеся только к таблицам или подписям к рисункам, должны быть пронумерованы в соответствии с первым упоминанием в тексте определенной таблицы или рисунка. Ссылки должны быть сверены авторами с оригинальными документами. За правильность приведенных в списке литературы данных ответственность несут авторы!

Не допускаются ссылки на работы, которых нет в списке литературы, и наоборот: все документы, на которые делаются ссылки в тексте, должны быть включены в список литературы; недопустимы ссылки на не опубликованные в печати и в официальных электронных изданиях работы, а также на работы многолетней давности (более 10 лет). Исключение составляют только редкие высокоинформативные работы.

С 1 января 2014 года журнал перешел на формат оформления библиографических ссылок, рекомендуемый Американской национальной организацией по информационным стандартам (National Information Standards Organisation — NISO), принятый National Library of Medicine (NLM) для баз данных (Library's MEDLINE/PubMed database) NLM: http://www.nlm.nih.gov/citingmedicine. Названия периодических изданий могут быть написаны в сокращенной форме. Обычно эта форма написания самостоятельно принимается изданием; ее можно узнать на сайте издательства либо в списке аббревиатур Index Medicus.

В библиографическом описании приводятся фамилии авторов до трех, после чего для отечественных публикаций следует указать «и др.», для зарубежных — «et al.». При описании статей из журналов приводят в следующем порядке выходные данные: фамилия и инициалы авторов, название статьи, название журнала, год, том, номер, страницы (от и до). При описании статей из сборников указывают выходные данные: фамилия, инициалы, название статьи, название сборника, место издания, год издания, страницы (от и до).

Для статьи **в русскоязычном источнике** приводится его официальный перевод на английский язык, указанный в статье-первоисточнике.

Название журнала-источника необходимо приводить в формате, рекомендованном на его официальном сайте или публикуемом непосредственно в издании: англоязычная колонка, колонтитулы и др. (официальный перевод или транслитерация). При отсутствии официального англоязычного наименования журнала-источника выполняется его транслитерация.

Примеры оформления ссылок:

Англоязычная статья (следует обратить внимание на отсутствие точек между инициалами авторов, при сокращении названия журнала, а также после названия журнала):

Vayá A, Suescun M, Solá E, et al. Rheological blood behaviour is not related to gender in morbidly obese subjects. Clin Hemorheol Microcirc 2012; 50 (3): 227–9.

Русскоязычная статья с транслитерацией:

Isaeva IV, Shutova SV, Maksinev DV, Medvedeva GV. On the question of sex and age characteristics of blood. Sovremennye naukoemkie tekhnologii 2005; (4): 45–7. Russian (Исаева И.В., Шутова С.В., Максинев Д.В., Медведева Г.В. К вопросу о половых и возрастных особенностях крови. Современные наукоемкие технологии 2005; 4: 45–7).

Shalnova SA, Deev AD. Russian mortality trends in the early XXI century: official statistics data. Cardiovascular Therapy and Prevention 2011; 10 (6): 5–10. Russian (Шальнова С.А., Деев А.Д. Тенденции смертности в России в начале XXI века: по данным официальной статистики. Кардиоваскулярная терапия и профилактика 2011; 10 (6): 5–10).

Книга:

Ivanov VS. Periodontal diseases. Moscow: Meditsina, 1989; 272 p. Russian (Иванов В.С. Заболевания пародонта. М.: Медицина, 1989; 272 с.).

Глава в англоязычной книге:

Nichols WW, O'Rourke MF. Aging, high blood pressure and disease in humans. In: Arnold E, ed. McDonald's Blood Flow in Arteries: Theoretical, Experimental and Clinical Principles. 3rd ed. London/Melbourne/Auckland: Lea and Febiger, 1990; p. 398–420.

Глава в русскоязычной книге:

Diagnostics and treatment of chronic heart failure. In: National clinical guidelines. 4th ed. Moscow: Silicea-Polygraf, 2011; p. 203–93. Russian (Диагностика и лечение хронической сердечной недостаточности. В кн.: Национальные клинические рекомендации. 4-е изд. М.: Силицея-Полиграф, 2011; с. 203–96).

Интернет-ссылка:

Panteghini M. Recommendations on use of biochemical markers in acute coronary syndrome: IFCC proposals. eJIFCC 14. URL: http://www.ifcc.org/ejifcc/vol14no2/1402062003014n. htm (28 May 2004).

Автореферат диссертации:

Hokhlova DP. Ultrasound assessment of uterine involution in parturients with different parity and mass-height ratio: PhD abstract. Dushanbe, 2009; 19 p. Russian (Хохлова Д.П. Ультразвуковая оценка инволюции матки у родильниц с различным паритетом и массо-ростовым коэффициентом: автореф. дис. … канд. мед. наук. Душанбе, 2009; 19 с.).

Для автореферата докторской диссертации указывается: DSc abstract (автореф. дис. … д-ра мед. наук).

Диссертация:

Hokhlova DP. Ultrasound assessment of uterine involution in parturients with different parity and mass-height ratio: PhD diss. Dushanbe, 2009; 204 p. Russian (Хохлова Д.П. Ультразвуковая оценка инволюции матки у родильниц с различным паритетом и массо-ростовым коэффициентом: дис. … канд. мед. наук. Душанбе, 2009; 204 с.).

Для докторской диссертации указывается: DSc diss. (дис. … д-ра мед. наук).

3.2.11. Графический материал

Объем графического материала — минимально необходимый. Если рисунки были опубликованы ранее, следует указать оригинальный источник и представить письменное разрешение на их воспроизведение от держателя права на публикацию. Разрешение требуется независимо от авторства или издателя, за исключением документов, не охраняющихся авторским правом.

Рисунки и схемы в электронном виде представляются с расширением JPEG, GIF или PNG (разрешение 300 dpi). При оформлении графиков, диаграмм допускается использовать только сплошные, однотонные заливки. Рисунки можно представлять в различных цветовых вариантах: черно-белый, оттенки серого, цветные. Цветные рисунки окажутся в цветном исполнении только в электронной версии журнала, в печатной версии журнала они будут публиковаться в оттенках серого. Микрофотографии должны иметь метки внутреннего масштаба. Символы, стрелки или буквы, используемые на микрофотографиях, должны быть контрастными по сравнению с фоном. Если используются фотографии людей, то либо эти люди не должны быть узнаваемыми, либо к таким фото должно быть приложено письменное разрешение на их публикацию. Изменение формата рисунков (высокое разрешение и т.д.) предварительно согласуется с редакцией. Редакция оставляет за собой право отказать в размещении в тексте статьи рисунков нестандартного качества.

Рисунки должны быть пронумерованы последовательно в соответствии с порядком, в котором они впервые упоминаются в тексте. Подготавливаются подрисуночные подписи в порядке нумерации рисунков.

В названии файла с рисунком необходимо указать фамилию первого автора и порядковый номер рисунка в тексте, например: «Иванов_рис1. GIF».

3.2.12. Таблицы

Все таблицы необходимо подготовить в **отдельном** RTF-файле. В названии файла следует указать фамилию первого автора и слово «таблицы», например: «Иванов_таблицы. RTF».

Таблицы должны иметь заголовок и четко обозначенные графы, удобные для чтения. Шрифт для текста таблиц должен быть Times New Roman, кегль не менее 10 pt. Каждая таблица печатается через 1 интервал. Фототаблицы не принимаются.

Таблицы нумеруются последовательно, в порядке их первого упоминания в тексте. Каждой из них дается краткое название. Каждый столбец в таблице должен иметь короткий заголовок (можно использовать аббревиатуры). Аббревиатуры, приведенные в таблице, обязательно должны быть раскрыты в примечании к таблице, даже если они были расшифрованы в тексте статьи или в предыдущей таблице. В примечании также помещаются любые разъяснения.

Все показатели в таблицах должны быть тщательно выверены авторами и соответствовать цифрам в тексте. Необходимо указать единицы измерения ко всем показателям, на русском языке.

3.2.13. Единицы измерения и сокращения

Измерения приводятся по системе СИ и шкале Цельсия. Сокращения отдельных слов, терминов, кроме общепринятых, не допускаются. Все вводимые сокращения расшифровываются полностью при первом появлении в тексте статьи, с последующим указанием сокращения в скобках. Не следует использовать аббревиатуры в названии статьи и в резюме.

4. Руководство по техническим особенностям подачи рукописей в редакцию журнала читайте на сайте www.ssmj.ru в разделе «Авторам».

Контактная информация:

Адрес: 410012, г. Саратов, ул. Большая Казачья, 112. СГМУ, редакция «Саратовского научно-медицинского журнала».

Тел.: +7 (8452) 393978.

Факс: +7 (8452) 511534.

E-mail: ssmj@list.ru

***Посненкова Ольга Михайловна* —** заведующий отделом по выпуску журнала, доктор медицинских наук.

***Фомкина Ольга Александровна* —** ответственный секретарь, доктор медицинских наук, доцент.