Шапошникова И.В., Фролова Е.А. и др. Основные источники выявления глаукомы на амбулаторном приеме. РМЖ. Клиническая офтальмология 2008; 9 (4): 119–20).

3. Remo S, Jr. The Optic Nerve in Glaucoma. Rio de Janeiro: Cultura Medica, 2006. 404 p.

4. Bikbov MM, Gabdrakhmanova AF, Orenburkina OI, et al. Impact of corneal thickness on intraocular pressure values in patients with glaucoma (a review of literature). Russian Annals of Ophthalmology 2008; 5: 7–11. Russian (Бикбов М.М., Габдрахманова А.Ф., Оренбуркина О.И. и др. Влияние толщины роговицы на показатели внутриглазного давления у больных глаукомой (обзор литературы). Вестник офтальмологии 2008; 5: 7–11).

5. Libman ES, Chumaeva EA, El'kina YaE. Epidemiological characteristics of glaucoma. In: IV International conference "Glaucoma: theories, tendencies, techniques": Coll. papers. Moscow, 2006; p. 207–12. Russian (Либман Е.С., Чумаева Е.А., Елькина Я.Э. Эпидемиологические характеристики глаукомы. В кн.: IV Международная конференция «Глаукома: теории, тенденции, технологии»: сб. статей. М., 2006; с. 207–12).

6. Avetisov SE, Egorov EA, Moshetova LK, et al., eds. Ophthalmology: National Guidance. Moscow: GEOTAR-Media, 2008; 944 p. Russian (Офтальмология: национальное руководство/под ред. С.Э. Аветисова, Е.А. Егорова, Л.К. Мошетовой и др. М.: ГЭОТАР-Медиа, 2008; 944 с.).

7. Kurysheva NI. Glaucomatous optic neuropathy. Moscow: MEDpress-inform, 2006; 136 p. Russian (Курышева Н.И. Глаукомная оптическая нейропатия. М.: МЕДпресс-информ, 2006; 136 с.).

8. Fletcher R, Fletcher S, Vagner E. Clinical epidemiology: Fundamentals of evidence-based medicine/Translated from English. Moscow: MediaSfera, 1998; 352 p. Russian (Флетчер Р., Флетчер С., Вагнер Э. Клиническая эпидемиология: Основы доказательной медицины/пер. с англ. М.: Медиа-Сфера, 1998; 352 с.).

9. Serdyukova SA, Simakova IL. Computer perimetry in the diagnosis of primary open-angle glaucoma. Ophthalmology Journal 2018; 11 (1): 54–65. Russian (Сердюкова С.А., Симакова И.Л. Компьютерная периметрия в диагностике первичной открытоугольной глаукомы. Офтальмологические ведомости 2018; 11 (1): 54–65).

10. Ratra V, Ratra D, Gupta M, Vaitheeswaran K. Comparison between Humphrey Field Analyzer and Micro Perimeter 1 in Normal and Glaucoma Subjects. Oman J Ophthalmol 2012; 5 (2): 97–102.

11. Quaid P, Flanagan JG. Defining the limits of flicker defined form: effect of stimulus size, eccentricity and number of random dots. Vision Res 2005; 45 (8): 1075–84.

12. Hasler S, Stürmer J. First experience with the Heidelberg Edge Perimeter® on patients with ocular hypertension and preperimetric glaucoma. Klin Monbl Augenheilkd 2012; 229 (4): 319–22.

13. Mulak M, Szumny D, Sieja-Bujewska A, Kubrak M. Heidelberg edge perimeter employment in glaucoma diagnosis-preliminary report. Adv Clin Exp Med 2012; 21 (5): 665–70.

14. Fabrikantov OL, Shutova SV, Sukhorukova AV. Comparative characteristics of the standard automated perimeter and contour perimeter methods in diagnosis the initial stage of glaucoma. Ophthalmosurgery 2015; (4): 24–9. Russian (Фабрикантов О.Л., Шутова С.В., Сухорукова А.В. Сравнительная характеристика методов стандартной компьютерной и контурной периметрии в диагностике начальной глаукомы. Офтальмохирургия 2015; (4): 24–9).

15. Machekhin VA. Heidelberg perimetry: a new psychological test for glaucoma. Glaukoma 2013; (2): 10–6. Russian (Мачехин В.А. Гейдельбергская контурная периметрия — новый психофизический тест при глаукоме. Глаукома 2013; (2): 10–5).

16. Machekhin VA. Simulatenous examinations of visual field and optic nerve parameters in glaucoma patients on the device HRT+HEP. In: Eroshevsky's readings: Coll. papers. Samara, 2012; p. 195–8. Russian (Мачехин В.А. Одномоментные исследования поля зрения и параметров диска зрительного нерва у больных глаукомой на оборудовании HRT+HEP. В кн.: Ерошевские чтения: сб. науч. трудов. Самара, 2012; с. 195–8).

17. Faynzilberg LS, Zhuk TN. Guaranteed evaluation of the effectiveness of diagnostic tests based on enhanced ROC-analysis. Upravlyayushchie sistemy i mashiny 2009; (5): 3–13. Russian (Файнзильберг Л.С., Жук Т.Н. Гарантированная оценка эффективности диагностических тестов на основе усиленного ROC-анализа. Управляющие системы и машины 2009; (5): 3–13).

18. Nesterov AP. Glaucoma. Moscow: Meditsina, 1995; p. 189–256. Russian (Нестеров А.П. Глаукома. М.: Медицина, 1995; с. 189–256).

УДК 617.713–007.64 Оригинальная статья

ФЕМТОЛАЗЕРНАЯ ИНТРАСТРОМАЛЬНАЯ ИМПЛАНТАЦИЯ СЕГМЕНТОВ С ИСПОЛЬЗОВАНИЕМ ЦИФРОВОГО РАЗМЕТОЧНОГО УСТРОЙСТВА В ХИРУРГИЧЕСКОМ ЛЕЧЕНИИ КЕРАТОКОНУСА

А.В. Терещенко *— ФГАУ «НМИЦ "МНТК 'Микрохирургия глаза' им. акад. С.Н. Фёдорова"» Минздрава России, директор Калужского филиала, доктор медицинских наук;* ***С.К. Демьянченко*** *— ФГАУ «НМИЦ "МНТК 'Микрохирургия глаза' им. акад. С.Н. Фёдорова"» Минздрава России, Калужский филиал, заведующий отделением оптико-реконструктивной и рефракционной хирургии, кандидат медицинских наук;* ***Е.Н. Вишнякова*** *— ФГАУ «НМИЦ "МНТК 'Микрохирургия глаза' им. акад. С.Н. Фёдорова"» Минздрава России, Калужский филиал, врач-офтальмолог отделения оптико-реконструктивной и рефракционной хирургии.*

FEMTOLASER INTRASTROMAL IMPLANTATION OF SEGMENTS USING A DIGITAL MARKING DEVICE IN SURGICAL TREATMENT OF KERATOCONUS

A.V. Tereshchenko *— S. Fyodorov Eye Microsurgery Federal State Institution, Head of Kaluga branch, DSc;* ***S.K. Demyanchenko*** *— S. Fyodorov Eye Microsurgery Federal State Institution, Kaluga branch, Head of the Department of Optical Reconstructive and Refractive Surgery, PhD;* ***E.N. Vishnyakova*** *— S. Fyodorov Eye Microsurgery Federal State Institution, Kaluga branch, Ophthalmologist of the Department of Optical Reconstructive and Refractive Surgery.*

Дата поступления — 30.01.2020 г. Дата принятия в печать — 05.03.2020 г.

Терещенко А.В., Демьянченко С.К., Вишнякова Е.Н. **Фемтолазерная интрастромальная имплантация сегментов с использованием цифрового разметочного устройства в хирургическом лечении кератоконуса. Саратовский научно-медицинский журнал 2020; 16 (1): 287–293.**

Цель: разработка и клинико-функциональная оценка интрастромальной кератопластики с использованием цифрового разметочного устройства у пациентов с кератоконусом. *Материал и методы.* В исследование включены 60 пациентов (60 глаз) с диагнозом «кератоконус 2-й степени». Возраст пациентов составил от 19 до 35 лет. В основную группу отобраны 30 пациентов (30 глаз), которым выполняли фемтолазерную интра-

стромальную кератопластику под контролем цифрового разметочного устройства Verion Digital Marker (Alcon, США). В контрольную группу вошли 30 пациентов (30 глаз), которым выполняли стандартную фемтолазерную интрастромальную кератопластику. *Результаты.* В основной группе к концу срока наблюдения отмечалось повышение некорригированной остроты зрения в среднем с 0,25 до 0,6, а также корригированной остроты зрения в среднем с 0,5 до 0,7. В контрольной группе острота зрения была ниже, что, вероятно, связано с отсутствием учета циклоторсии в ходе хирургического вмешательства. В ходе динамического наблюдения в основной группе регистрировалось снижение показателей кератометрии в течение трех месяцев; в дальнейшем, в сроки до 12 месяцев, отмечалась их стабилизация. *Заключение*. Применение навигационной системы Verion в ходе интрастромальной кератопластики с использованием фемтосекундного лазера и учетом циклоторсии глаза показало высокую эффективность в достижении прецизионного позиционирования роговичных сегментов.

Ключевые слова: кератоконус, интрастромальная кератопластика, роговичный сегмент, навигационная система.

***Tereshchenko AV, Demyanchenko SK, Vishnyakova EN.* Femtolaser intrastromal implantation of segments using a digital marking device in surgical treatment of keratoconus. Saratov Journal of Medical Scientific Research 2020; 16 (1): 287–293.**

The purpose of the study is the clinical-functional evaluation and development of intrastromal keratoplasty using a digital marking device in patients with keratoconus. *Material and Methods***.** 60 patients (60 eyes) diagnosed with second degree keratoconus were included in the study. The patients were from 19 to 35 years old. 30 patients (30 eyes) were included in the main group and underwent femtolaser intrastromal keratoplasty controlled by the Verion Digital Marker digital marking device (Alcon, USA). 30 patients (30 eyes) were included in the control group and underwent standard femtolaser intrastromal keratoplasty. *Results.* By the end of the observation period we recorded an increase in uncorrected visual acuity from an average of 0.25 to 0.6, as well as corrected visual acuity from an average of 0.5 to 0.7 in the main group. Visual acuity was lower in control group, which was probably due to the fact that cyclotorsia was not taken into consideration during surgery. In the course of dynamic observation, we recorded a decrease in keratometry indices in the main group in the course of 3 months, next, in the following 12 months their stabilization was observed. In the course of dynamic observations in the main group, we recorded a decrease in keratometry indices in the course of 3 months, next, in the following 12 months their stabilization was observed. *Conclusion.* Application of Verion navigation system during intrastromal keratoplasty using a femtosecond laser with consideration of eye cyclotorsia has shown high efficiency in achieving precise positioning of the corneal segments.

Key words: keratoconus, intrastromal keratoplasty, corneal segments, navigation system.

Введение. Кератоконус — прогрессирующее дегенеративное невоспалительное заболевание роговицы, характеризующееся истончением, ослаблением и эктазией ее параксиальных зон, что приводит к грубым нарушениям зрительных функций. В структуре первичных кератэктазий кератоконус занимает лидирующее место [1].

Этиология кератоконуса до конца не изучена. Исследователями выдвигаются различные теории его возникновения: генетическая, эндокринная, обменная, иммунологическая, аллергическая. В настоящее время основной причиной развития конусовидной деформации роговицы признана генетическая обусловленность, одними из доказательств которой служат семейные случаи кератоконуса и сходные закономерности течения кератоконуса у монозиготных и дизиготных близнецов [2].

Патогенез кератоконуса также изучен недостаточно, но можно выделить ряд последовательных патогенетических факторов развития заболевания: хроническая травматизация эпителия роговицы, повышение уровня лизосомальных ферментов — ингибиторов протеаз, разрушение коллагена, хронический апоптоз кератоцитов, нарушение архитектоники стромы роговицы [3].

Среди многочисленных классификаций кератоконуса общепринятой является классификация Amsler — Krumeich (1998) [4, 5].

Актуальность и значимость проблемы кератоконуса в настоящее время возросла, поскольку наблюдается тенденция к повсеместному росту данной патологии, что связано как с ухудшением экологической обстановки и повышением радиационного фона в отдельных регионах [6], так и с возможностью раннего выявления кератоконуса благодаря появлению современных диагностических систем. Прогрессирующий характер заболевания приводит к значительному снижению зрительных функций и, как следствие, к ухудшению качества жизни. Учитывая, что в большинстве случаев это люди молодого и трудоспособного возраста, возрастает и социальная значимость данной проблемы.

Современные способы коррекции аметропии при кератоконусе можно разделить на терапевтические и хирургические [7]. Целесообразность применения каждого из них определяется индивидуально в зависимости от клинических проявлений и стадии заболевания. Так, на ранних стадиях кератоконуса широко используется простая и астигматическая очковая и контактная коррекция. Из последних достижений следует отметить склеральные линзы, обладающие высоким корригирующим эффектом (даже на далеко зашедших стадиях) вне зависимости от стадии и выраженности кератэктазии. При этом склеральные линзы не соприкасаются непосредственно с роговицей и не травмируют ее.

В числе хирургических методов коррекции следует выделить комбинированную методику эксимерлазерной хирургии (фоторефракционная и фототерапевтическая кератэктомия: ФРК+ФТК) [8], имплантацию торических и отрицательных интраокулярных линз (ИОЛ) [9, 10].

К хирургическим методам кератоконуса относятся сквозная кератопластика, роговичный кросслинкинг [11], эпикератопластика [12].

В настоящее время в клиническую практику широко внедряется селективная замена патологически измененных участков роговицы. Так, передние послойные кератопластики снижают риск иммунных конфликтов и отторжения трансплантата, без потери эндотелиальных клеток [13].

Одним из распространенных и эффективных способов лечения кератоконуса является интрастромальная кератопластика [14]. Данная методика прошла путь от интрастромальной имплантации биологических имплантатов до использования полимерных колец и сегментов и активно применяется в отечественной и зарубежной клинической практике на протяжении последних двадцати лет. Ее основы

Ответственный автор — Вишнякова Екатерина Николаевна
Тел.: +7 (920) 6150293
E-mail: nauka@eye-kaluga.com

связаны с именами российских исследователей, однако пальма первенства принадлежит зарубежным офтальмологам [15, 16].

Наиболее распространенными моделями интрастромальных роговичных сегментов (ИРС) являются сегменты FerraraRing, Intacs и отечественные сегменты НЭП «МГ» из полиметилметакрилата, обладающие сопоставимой клинической эффективностью.

Наиболее прогрессивным способом формирования интрастромальных тоннелей сегодня является применение фемтосекундного лазера, который обеспечивает простоту, точность и предсказуемость вмешательства, формирование интрастромального тоннеля с четко заданными параметрами по протяженности и глубине локализации [17, 18].

Тем не менее даже при использовании фемтолазерных технологий существует ряд специфических послеоперационных осложнений, таких как децентрация, смещение, асимметричное расположение сегментов, снижение корригированной (КОЗ) и некорригированной остроты зрения (НКОЗ) после имплантации ИРС.

В момент аппланации фемтосекундного лазера глаз пациента ротируется, вследствие чего происходит несовпадение горизонтальной оси фемтосекундного лазера и горизонтального меридиана роговицы пациента. В результате это приводит к ошибочной топографической ориентации интрастромального сегмента относительно сильного меридиана, что снижает рефракционный эффект операции и делает актуальным поиск путей решения данной проблемы.

Цель: разработка и клинико-функциональная оценка метода топографически ориентированной интрастромальной кератопластики с использованием цифрового разметочного устройства у пациентов с кератоконусом.

Материал и методы. В исследование включены 60 пациентов (60 глаз) с диагнозом «кератоконус 2-й степени» (классификация Amsler — Krumeich, 1998 [4, 5]) (по кератотопограмме «каплевидная» или «изогнутая бабочка»). Возраст пациентов составил от 19 до 35 лет. Среди обследуемых преобладали лица мужского пола.

Всем пациентам до и после операции проведены как стандартные, так и специальные методы исследования: анализ биомеханических свойств роговицы (ORA, Reichert Inc., США), исследование аберраций роговицы (Pentacam, Oculus, Германия), пахиметрия, кератотопография — определение степени элевации передней и задней поверхностей роговицы (Pentacam, Oculus, Германия), оптическая когерентная томография (ОКТ) переднего отрезка глаза (Avanti RTVue XR, Optovue, США), конфокальная биомикроскопия (HRT III+RCM, Heidelberg, Германия).

Учитывая данные предоперационного диагностического обследования, всем пациентам была показана интрастромальная имплантация роговичных сегментов.

Все пациенты были разделены на две группы в зависимости от метода хирургического лечения. В основную группу включены 30 пациентов (30 глаз), которым выполняли фемтолазерную интрастромальную кератопластику под контролем цифрового разметочного устройства Verion Digital Marker (Alcon, США).

В контрольную группу вошли 30 пациентов (30 глаз), которым выполняли стандартную фемтолазерную интрастромальную кератопластику.

До операции всем пациентам основной группы произведено обследование (фоторегистрация) на системе Verion. Данный прибор основан на принципе фоторегистрации и сопоставления опорных структур глазного яблока (рисунок радужки, сосуды склеры) в горизонтальном и вертикальном положениях тела пациента для определения циклоторсии и устранения ее влияния в ходе операции.

В дальнейшем, перед докингом фемтосекундного лазера, осуществлялась фоторегистрация на операционном модуле Verion в положении лежа. По завершении фоторегистрации на операционном модуле прибора наличие статической циклоторсии и ее величина отображались на мониторе операционного модуля, при этом проекционная разметка роговицы в окулярах операционного микроскопа учитывала циклоторсию.

Расчет интрастромальных роговичных сегментов проводился с использованием номограмм Keraring и кератотопографических карт. Всем пациентам требовалась имплантация одного сегмента 160 градусов различной высоты от 150 до 250 мкм.

После расчета сегмента определялось его будущее топографическое положение и угловые значения, соответствующие проксимальному концу сегмента. Ось среза планировалась на расстоянии 30 градусов от края сегмента. Затем проводились фоторегистрация на системе Verion и импорт в базу операционного микроскопа LuxOR® LX3 (Alcon, США) для получения проекционных меток и определения циклоторсии. Далее в условиях операционной выполнялась разметка, соответствующая оси среза и краю сегмента с учетом циклоторсии.

Формирование интрастромальных тоннелей проводилось с помощью фемтосекундного лазера Femto LDV Z8 (Ziemer, Швейцария). Локализация интрастромального канала задавалась в программном модуле лазера согласно предоперационному расчету. Глубина интрастромального канала составляла 80% минимальной толщины роговицы в месте его расположения.

Техника операции. Интраоперационно, под микроскопом LuxOR® LX3 проводили разметку роговицы маркером, используя как ориентир цифровую проекционную метку, соответствующую предоперационному расчету местоположения «входа» в интрастромальный тоннель (рис. 1).

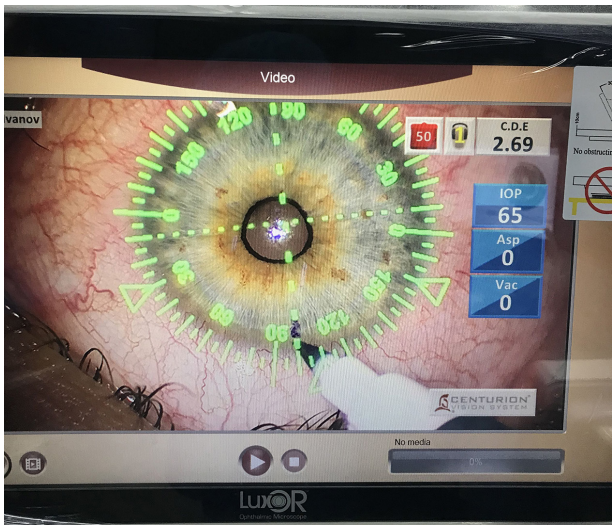

Рис. 1. Маркировка роговицы по проекционной метке по оси 100° (ось среза)

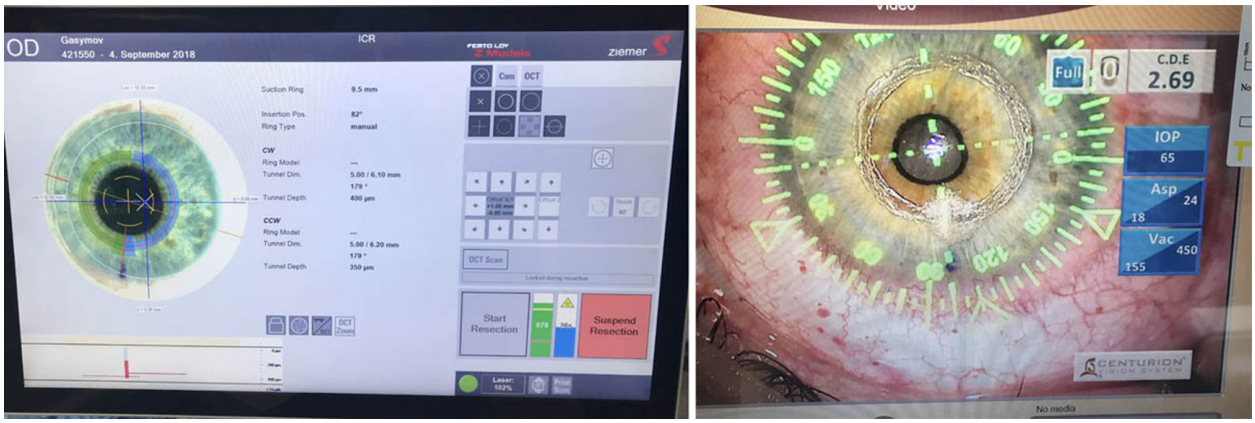

а *б*

Рис. 2. Центрация шаблона интрастромальных тоннелей фемтосекундного лазера по предварительной разметке (ротация шаблона на 18°): зона среза четко совпадает с запланированной осью 100°

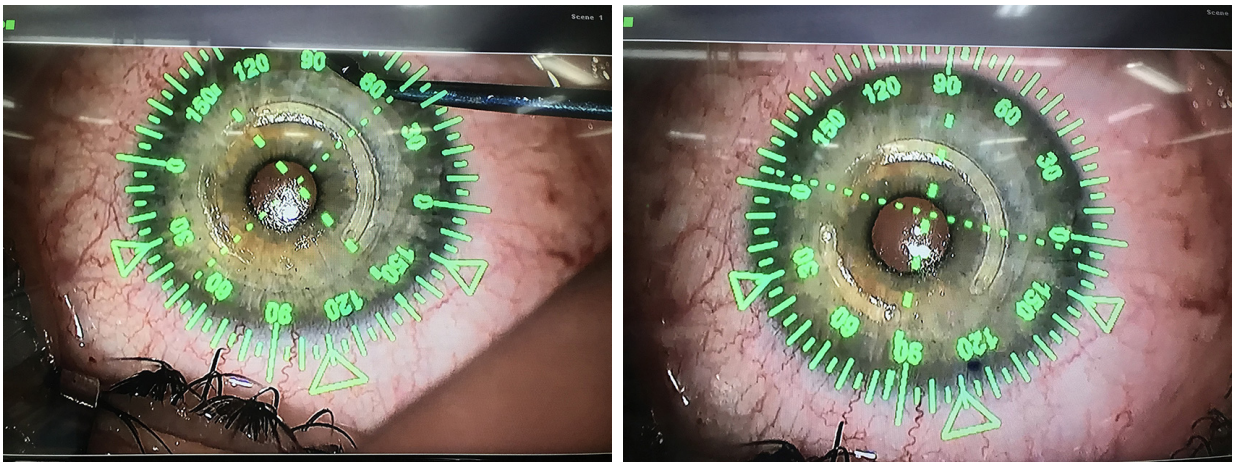

а *б*

Рис. 3. Позиционирование интрастромального сегмента под визуальным контролем по проекционной метке: *а* — нижнего сегмента (длинна дуги 160°); *б* — верхнего сегмента (длина дуги 90°)

Центрацию фемтосекундного лазера осуществляли по предварительной разметке. После проведения аппланации лазера к поверхности роговицы совмещали ось планируемого «входа» в интрастромальный тоннель с меткой, соответствующей реальному расположению оси, определенной при помощи навигационного устройства Verion Image Guided System, по которой должен быть выполнен «вход» в интрастромальный тоннель. Одной из опций фемтосекундного лазера является возможность смещения шаблона планируемого интрастромального канала и зоны «входа» как по оси x, y, так и вращением по и против часовой стрелки. Таким образом, фемтосекундный лазер центрируется в четком соответствии с разметкой, полученной при помощи цифрового разметочного устройства Verion Image Guided System (Alcon, США) (рис. 2).

После проведения фемтоэтапа формирования интрастромального тоннеля выполнялась непосредственно имплантация сегмента. Для четкого позиционирования сегмента в тоннеле использовалось цифровое разметочное устройство Verion Image Guided System (Alcon, США). Установив проекцию требующейся оси интраоперационно, хирург через окуляры операционного микроскопа LuxOR LX3 визуализировал метку, соответствующую точному положению конца сегмента в интрастромальном тоннеле, и проводил прецизионное позиционирование интрастромального сегмента (рис. 3*а*, *б*).

Срок послеоперационного наблюдения составил 12 месяцев.

Статистический анализ проводили на персональном компьютере с использованием лицензионной статистической программы Statistica 6.1 (программный продукт StatSoft, США). Для описания количественных показателей использовались среднее значение и стандартное отклонение в формате M±σ. Анализ динамики показателей в случае сравнения двух периодов производился на основе непараметрического критерия Вилкоксона. Достоверными считались результаты при $p<0,05$.

Результаты. Интраоперационных осложнений в группах исследования не наблюдалось. В основной группе через 3 месяца после операции отмечен 1 случай (3,3%) смещения сегмента на 7°, что привело к снижению корригированной остроты зрения на 1 строчку. В контрольной группе наблюдалось 2 случая (6,7%) протрузии сегмента в области входа, что связано с первичным позиционированием края сегмента по отношению ко входу в интрастромальный канал на 10° и его последующей миграцией непосредственно в зону входа в интрастромальный канал.

Данные интраоперационной ОКТ и ОКТ переднего отрезка глаза в послеоперационном периоде подтверждали правильное расположение сегментов в строме роговицы в соответствии с расчетной глубиной (80% толщины роговицы) у всех пациентов основной группы.

Некорригированная острота зрения (НКОЗ) до операции была сопоставима в обеих группах. В основной — от 0,05 до 0,4, что в среднем составило 0,2±0,09. В контрольной группе — от 0,08 до 0,5 в среднем 0,2±0,15. Корригированная острота зрения в обеих группах в среднем составила 0,45±0,17 (от 0,1 до 0,7).

Величина роговичного астигматизма до операции в обеих группах варьировалась от 1,0 до 4,5 дптр и в среднем составила 3,81±1,12 в основной группе и 3,52±1,24 дптр в контрольной. Сферический эквивалент рефракции в основной группе был равен –5,2±0,07, в контрольной –5,7±0,07 дптр. В обеих группах средние значения кератометрии слабого меридиана составили 47,5±3,2 дптр, средние значения кератометрии сильного меридиана 56,8±4,4 дптр, средние значения пахиметрии в зоне имплантации сегментов 425±27 мкм.

Функциональные результаты после хирургии в обеих группах были достаточно высокими. В послеоперационном периоде к трем месяцам отмечена стабилизация функциональных показателей и кератометрических данных, которая сохранялась до конца периода наблюдения. У пациентов основной группы выявлено статистически значимое (p<0,001) увеличение средней некорригированной остроты зрения до 0,5±0,16, а остроты зрения с максимальной коррекцией — до 0,7±0,12 (p<0,001). Средние значения кератометрии слабого меридиана снизились до 44,3±1,4 дптр, средние значения кератометрии сильного меридиана — до 50,8±3,2 дптр. У пациентов контрольной группы отмечалось статистически значимое (p<0,001) увеличение средней некорригированной остроты зрения до 0,45±0,12, а остроты зрения с максимальной коррекцией — до 0,6±0,17. Средние значения кератометрии слабого меридиана снизились до 45,3±1,8 дптр, средние значения кератометрии сильного меридиана — до 51,8±2,2 дптр.

Анализ биомеханических показателей роговицы показал, что после имплантации интрастромальных роговичных сегментов у пациентов в обеих группах произошло повышение фактора резистентности роговицы в среднем с 5,99 до операции до 7,26 к концу срока наблюдения и корнеального гистерезиса в среднем с 6,07 до операции до 8,3 к концу срока наблюдения.

В основной группе также отмечалось статистически достоверное снижение роговичных аберраций высокого и низкого порядка (табл. 1), в отличие от группы контроля, где значения RMS HOA и RMS loa не имели значимых отличий от предоперационных показателей.

Анализ кератотопографических индексов кератоконуса в основной группе показал их достоверное снижение к сроку 3 месяца по сравнению с дооперационными значениями с дальнейшей стабилизацией на протяжении всего периода наблюдения, при этом наиболее чувствительными явились индексы ISV и IHA (табл. 2).

Исследование плотности эндотелиальных клеток в основной группе исследования показало, что их количество не изменилось в послеоперационном периоде по сравнению с дооперационным (2117±146 и 2147±180 соответственно), что свидетельствует о безопасности предложенного нами метода.

По данным конфокальной микроскопии, в основной группе до операции наблюдались характерные для кератоконуса изменения, в частности эпителиопатия, которая выражается в сглаженности границ клеток поверхностного эпителия и увеличении коли-

Таблица 1

Изменение значений роговичных аберраций в основной группе в различные сроки наблюдения (M±σ)

Исследуемые показатели	До операции	Через 3 месяца	Через 12 месяцев	p
RMS total	9,18±3,3	6,4±2,8	6,34±2,5	< 0,001
RMS HOA	2,35±0,8	1,73±0,6	1,6±0,5	< 0,001
RMS loa	8,88±3,6	6,1±2,8	6,0±2,5	< 0,001
Кома	0,8±0,08	0,5±0,05	0,5±0,04	0,614

Примечание: RMS — корень квадратный из суммы квадратов всех исследованных коэффициентов Цернике (усредненное значение степени отклонения волнового фронта); RMS total — суммарные роговичные аберрации; RMS HOA, кома — аберрации высших порядков; RMS loa — аберрации низших порядков.

Таблица 2

Индексы кератоконуса в основной группе в различные сроки наблюдения (M±σ)

Исследуемые показатели	До операции	Через 3 месяца	Через 6 месяцев	Через 12 месяцев	p
ISV	76,35±29,0	56,94±17,8	56,07±14,2	56,04±15,8	<0,001
IVA	0,88±0,4	0,62±0,2	0,64±0,2	0,64±0,2	<0,001
KI	1,22±0,1	1,19±0,1	1,19±0,2	1,18±0,2	<0,001
CKI	1,03±0,3	1,58±0,3	1,57±0,4	1,56±0,3	<0,001
IHA	32,54±2,44	24,01±2,21	24,11±2,11	24,07±2,01	<0,001
IHD	0,1±0,01	0,14±0,04	0,15±0,04	0,14±0,05	0,106

Примечание: ISV — индекс дисперсии поверхности; IVA — индекс вертикальной асимметрии; KI — индекс кератоконуса; CKI — индекс центрального кератоконуса; IHA — индекс наивысшей асимметрии; IHD — индекс наивысшей децентрации.

чества десквамированных клеток. Через 3 месяца после хирургического лечения в зоне, прилежащей к тоннелю, отмечалось увеличение количества активных кератоцитов (ответная реакция на оперативное лечение). К концу срока наблюдения визуализировалось уплотнение стромы, однако границы кератоцитов стали более четкими, что может указывать на уменьшение стромального отека.

Оценка средних показателей степени элевации передней и задней поверхности роговицы у пациентов в обеих группах показала, что после имплантации сегментов происходит уменьшение высоты подъема как передней (с 19,52±11,5 до операции до 9,47±6,0 через 12 месяцев после операции), так и задней поверхности роговицы (с 46,39±20,3 до операции до 37,31±7,3 через 12 месяцев после операции).

Обсуждение. Имплантация роговичных сегментов является эффективным методом хирургической коррекции астигматизма при кератоконусе, позволяющим получить изменение кривизны передней и задней поверхностей роговицы, уменьшение сферического и цилиндрического компонентов и повышение корригированной и некорригированной остроты зрения, образование «вторичного лимба», механически усиливающего эктазированную роговицу, остановку прогрессирования кератэктотического процесса, уменьшение площади эктазии роговицы, улучшение переносимости контактных линз и очковой коррекции [14].

Методики формирования интрастромальных тоннелей для имплантации сегментов совершенствовались от использования механических ножей и специальных вспомогательных устройств до применения фемтосекундных лазерных установок [17].

Однако даже использование фемтолазерных технологий не исключает погрешностей хирургической техники формирования интрастромальных каналов и имплантации сегментов, что приводит к некорректному позиционированию сегмента в непосредственной близости от зоны входа в тоннель или миграции сегмента в послеоперационном периоде.

В связи с этим крайне важно учитывать торсионные движения глаза пациента. Вращение глазного яблока вокруг сагиттальной оси может быть статическим (при переходе положения тела человека из вертикального в горизонтальное) и динамическим (непосредственно в момент аппланации фемтосекундного лазера). Во избежание возможных ошибок и, как следствие, снижения рефракционного эффекта необходимо учитывать циклоторсию, поскольку все предоперационные обследования пациенту выполняют в положении сидя, а саму операцию — в положении лежа. Так, в исследованиях D. Chernyak 56% глаз показали циклоторсионные движения более 2 градусов, а 21% — более 5 градусов [19]. Среди пациентов со значительным миопическим астигматизмом (более 2 дптр) эта величина достигла 11,1 градусов. Значение статистически значимых торсионных движений глаза составило в среднем 3,08±1,74 градуса, а значение динамических циклоторсионных движений — 3,39±2,94 градуса. Учитывая, что при кератоконусе величина астигматизма, как правило, превышает 2 дптр, становится очевидным необходимость минимизации подобной ошибки.

В этом отношении интерес представляет использование современных навигационных систем, в частности Verion. Данная система предназначена для точного позиционирования торических ИОЛ в хирургии катаракты [20]. Система Verion содержит 3 модуля: диагностический измерительный комплекс, аналитический модуль и навигационную систему ассистирования хирургу в процессе операции.

В проведенном нами исследовании мы выполняли имплантацию интрастромальных сегментов под контролем навигационной системы Verion. Использование проекционных меток данной системы дало возможность объективного контроля при позиционировании интрастромальных сегментов по заданной оси.

Анализ послеоперационных результатов показал, что во всех случаях имплантации интрастромальных сегментов по предложенной методике удалось добиться высоких клинико-функциональных результатов.

Выводы:

1. Применение цифрового разметочного устройства Verion Image Guided System при проведении интрастромальной кератопластики с использованием фемтосекундного лазера и учетом циклоторсии глаза показало высокую эффективность в достижении прецизионного позиционирования интрастромальных роговичных сегментов в соответствии в предоперационным расчетом.
2. Анализ клинико-функциональных результатов фемтолазерной интрастромальной кератопластики с использованием цифрового разметочного устройства Verion Digital Marker в сроки до 12 месяцев показал, что применение данной методики у пациентов с кератоконусом обеспечивает значительное и стойкое повышение НКОЗ и КОЗ, уменьшение сфероэквивалента и цилиндрического компонента рефракции, повышение фактора резистентности роговицы и корнеального гистерезиса, нормализацию показателей кератометрии, снижение роговичных аберраций, снижение кератотопографических индексов кератоконуса к сроку 3 месяца по сравнению с дооперационными значениями с дальнейшей стабилизацией, уменьшение высоты подъема передней и, особенно, задней поверхности роговицы.
3. Необходимо проведение дальнейших исследований с более длительным сроком наблюдения для тщательного анализа отдаленных результатов предложенной методики Verion-ассистированной интрастромальной кератопластики в сравнении со стандартной методикой фемтолазерной интрастромальной кератопластики.

Конфликт интересов отсутствует.

References (Литература)

1. Abdulalieva FI. The epidemiology of keratoconus in different countries. Bulletin of ophthalmology 2018; 134 (1): 104–6. Russian (Абдулалиева Ф.И. Эпидемиология кератоконуса в разных странах. Вестник офтальмологии 2018; 134 (1): 104–6).
2. Bikbov MM, Surkova VK, Usubov EL, Titoyan KH. The study of hereditary forms of keratoconus. Modern technologies in ophthalmology 2018; 3: 22–4. Russian (Бикбов М.М., Суркова В.К., Усубов Э.Л., Титоян К.Х. Изучение наследственных форм кератоконуса. Современные технологии в офтальмологии 2018; 3: 22–4).
3. Fabrikantov OL, Manaenkova GE. Etiology, pathogenesis, clinical features, classification, treatment of keratoconus (literature review). Siberian Scientific Medical Journal 2017; 37 (4): 64–72. Russian (Фабрикантов О.Л., Манаенкова Г.Е. Этиология, патогенез, клиника, классификация, лечение кератоконуса (обзор литературы). Сибирский научный медицинский журнал 2017; 37 (4): 64–72).
4. Amsler M. Keratocone classique et keratocone fruste; arguments unitaires. Ophthalmologica 1946; 111 (2-3): 96–101.
5. Krumeich JH, Daniel J, Knulle A. Live-epikeratophakia for keratoconus. J Cataract Refract Surg 1998; 24 (4): 456–63.

6. Kandayan MA, Egiazaryan AB. Incidence of keratoconus and disability due to it among teenage and draft youth of the Republic of Armenia. Bulletin of ophthalmology 2001; 3: 42–3. Russian (Кандаян М.А., Егиазарян А.В. К вопросу о заболеваемости кератоконусом и инвалидизации вследствие его среди подростково-призывной молодежи Республики Армения. Вестник офтальмологии 2001; 3: 42–3).

7. Kopaenko AI. Current trends in the treatment of keratoconus. Tavricheskiy medico-biologicheskiy vestnik 2017; 20 (2-1): 215–26. Russian (Копаенко А.И. Современные направления и тенденции в лечении кератоконуса. Таврический медико-биологический вестник 2017; 20 (2-1): 215–26).

8. Kasparov AA, Kasparova EA. Principles of excimer laser and surgical treatment of keratoconus. Refractive Surgery and Ophthalmology 2002; 3: 52–62. Russian (Каспаров А.А., Каспарова Е.А. Принципы эксимерлазерного и хирургического лечения кератоконуса. Рефракционная хирургия и офтальмология 2002; 3: 52–62).

9. Orenburkina OI, Usubov EL, Zajnullina NB, et al. Correction of astigmatism with toric intraocular lenses with non-progressive keratoconus. Modern technologies in ophthalmology 2017; 3: 145–7. Russian (Оренбуркина О.И., Усубов Э.Л., Зайнуллина Н.Б. и др. Коррекция астигматизма торическими интраокулярными линзами при непрогрессирующем кератоконусе. Современные технологии в офтальмологии 2017; 3: 145–7).

10. Rashidalizade EK. The effectiveness of implantation of an anterior chamber phakic intraocular lens in refractive disorders in patients with keratoconus. Ophthalmology 2011; 3 (7): 73–80. Russian (Рашидализаде Э.К. Эффективность имплантации переднекамерной факичной интраокулярной линзы при рефракционных нарушениях у больных кератоконусом. Офтальмология 2011; 3 (7): 73–80).

11. Bikbov MM, Surkova VK, Usubov EL. 8-year corneal crosslinking results according to the standard protocol for progressive keratoconus. Modern technologies in ophthalmology 2018; 2: 55–8. Russian (Бикбов М.М., Суркова В.К., Усубов Э.Л. 8-летние результаты кросслинкинга роговицы по стандартному протоколу при прогрессирующем кератоконусе. Современные технологии в офтальмологии 2018; 2: 55–8).

12. Bikbova PM, Bikbov MM. Results of surgical treatment of keratoconus with end-to-end and epikeratoplasty methods. Ophthalmology 2006; 3 (3): 28–32. Russian (Бикбова Р.М., Бикбов М.М. Результаты хирургического лечения кератоконуса методами сквозной и эпикератопластики. Офтальмология 2006; 3 (3): 28–32).

13. Malyugin BE, Izmajlova SB, Ajba EE, et al. Comparative analysis of the clinical and functional results of anterior deep layer-by-layer and through keratoplasty of keratoconus. Ophthalmosurgery 2013; 4: 44–9. Russian (Малюгин Б.Э., Измайлова С.Б., Айба Э.Э. и др. Сравнительный анализ клинико-функциональных результатов передней глубокой послойной и сквозной кератопластики по поводу кератоконуса. Офтальмохирургия 2013; 4: 44–9).

14. Moroz ZI, Izmajlova SB, Kalinnikov YuYu, et al. Surgical treatment of keratoconus in the early stages of the disease using intrastromal keratoplasty with segment implantation. Ophthalmosurgery 2012; 4: 22–7. Russian (Мороз З.И., Измайлова С.Б., Калинников Ю.Ю. и др. Хирургическое лечение кератоконуса на ранних стадиях заболевания методом интрастромальной кератопластики с имплантацией сегментов. Офтальмохирургия 2012; 4: 22–7).

15. Siganos D, Ferrara P, Chatzinikolas K, et al. Ferrara intrastromal corneal rings for the correction of keratoconus. J Cataract Refract Surg 2002; 28 (11): 1947–51.

16. Colin J, Cochener B, Savary G, Malet F. Correcting keratoconus with intracorneal rings. J Cataract Refract Surg 2000; 26 (8): 1117–22.

17. Sinicyn MV, Pozdeeva NA, Pashtaev NP. Comparative analysis of the clinical and functional results of femtolaser implantations of intrastromal segments and Myoring rings in patients with keratoconus. Ophthalmosurgery 2014; 3: 35–41. Russian (Синицын М.В., Поздеева Н.А., Паштаев Н.П. Сравнительный анализ клинико-функциональных результатов фемтолазерных имплантаций интрастромальных сегментов и колец Myoring у пациентов с кератоконусом. Офтальмохирургия 2014; 3: 35–41).

18. Penkina AV, Neroev VV, Handzhyan AT, et al. Femtolaser implantation of intrastromal corneal segments in combination with corneal collagen crosslinking in the treatment of keratoconus. Practical Medicine 2012; 4–1 (59): 111–4. Russian (Пенкина А.В., Нероев В.В., Ханджян А.Т. и др. Фемтолазерная имплантация интрастромальных роговичных сегментов в сочетании с кросслинкингом роговичного коллагена в лечении кератоконуса. Практическая медицина 2012; 4–1 (59): 111–4).

19. Chernyak DA. Cyclotorsional eye motion occurring between wavefront measurement and refractive surgery. J Cataract Refract Surg 2004; 30 (3): 633–8.

20. Webers V, Bauer N, Visser N, et al. Image-guided system versus manual marking for toric intraocular lens alignment in cataract surgery. J Cataract Refract Surg 2017; 43 (6): 781–88. DOI: 10.1016/j. jcrs. 2017.03.041.

УДК 617.713–007.64 Обзор

КЕРАТОКОНУС (ОБЗОР)

А.В. Терещенко *— ФГАУ «НМИЦ “МНТК ‘Микрохирургия глаза’ им. акад. С.Н. Фёдорова”» Минздрава России, директор Калужского филиала, доктор медицинских наук;* ***С.К. Демьянченко*** *— ФГАУ «НМИЦ “МНТК ‘Микрохирургия глаза’ им. акад. С.Н. Фёдорова”» Минздрава России, Калужский филиал, заведующий отделением оптико-реконструктивной и рефракционной хирургии, кандидат медицинских наук;* ***М.А. Тимофеев*** *— ФГАУ «НМИЦ “МНТК ‘Микрохирургия глаза’ им. акад. С.Н. Фёдорова”» Минздрава России, Калужский филиал, врач-офтальмолог 1-го офтальмологического отделения.*

KERATOCONUS (REVIEW)

A.V. Tereshchenko *— S. Fyodorov Eye Microsurgery Federal State Institution, Head of Kaluga branch, DSc;* ***S.K. Demyanchenko*** *— S. Fyodorov Eye Microsurgery Federal State Institution, Kaluga branch, Head of the Department of Optical Reconstructive and Refractive Surgery, PhD;* ***M.A. Timofeev*** *— S. Fyodorov Eye Microsurgery Federal State Institution, Kaluga branch, Ophthalmologist of the 1st Ophthalmology Department.*

Дата поступления — 30.01.2020 г. Дата принятия в печать — 05.03.2020 г.

Терещенко А.В., Демьянченко С.К., Тимофеев М.А. **Кератоконус (обзор). Саратовский научно-медицинский журнал 2020; 16 (1): 293–297.**

В работе отражены основные аспекты, касающиеся распространенности, патогенеза, диагностики и лечения прогрессирующего, дегенеративного, невоспалительного заболевания роговицы — кератоконуса. К характерным особенностям данной патологии относятся поражение лиц молодого и работоспособного возраста, а также высокие показатели инвалидности по зрению. Кератоконус является мультифакторным заболевани-