Таблица 4

Параметры диска зрительного нерва и перипапиллярной сетчатки, по данным разных авторов, M±σ

Авторы	Возраст пациента, лет	Кол-во глаз	Плотность РПК, %	Толщина СНВС, μm	Rim area, mm²	Disc area, mm²	Cup Volume, mm³
Zabel P. [4]	74,2±7,6	54	50,49±2,48	102,85±8,87	1,79±0,39	1,96±0,39	0,02±0,04
Bochicchio S. [5]	57±6	62	51,91±3,21	97,4±7,1	?	?	?
Маслова Е.В. [6]	61,9±6,2	42	66,66±8,7	101,9±6,1	?	?	?

Примечание: РПК — радиальные перипапиллярные капилляры; СНВС — слой нервных волокон сетчатки; Rim area — площадь нейроретинального пояска; Disc area — площадь диска зрительного нерва; Cup Volume — объем экскавации;? — нет данных.

рудовании группа контроля состояла из 27 лиц в возрасте от 55 до 85 (74,2±7,6) лет. Среднее значение плотности РПК в перипапиллярной зоне сетчатки составило 50,49±2,48%. По результатам работы исследователей из Италии, выполненной на материале 62 глаз (средний возраст обследуемых 57±6 лет), плотность РПК в аналогичной зоне в утреннее время суток составила 51,91±3,21%, а в вечернее время 51,72±2,73% [5]. По данным авторов из РФ (44 глаза) [6], среднее значение плотности РПК в группе контроля составило 66,66±8,7% (табл. 4).

Заключение. В ФГАУ «НМИЦ “МНТК ‘Микрохирургия глаза’ им. акад. С.Н. Фёдорова”» Минздрава России созданы референтные значения параметров ДЗН и перипапиллярной сетчатки для старшей возрастной группы. Разработанные значения получены при использовании устройства RTVue XR Avanti (Optovue Inc., USA) по общепринятой методике согласно протоколу HD Angio Disk 4,5*4,5мм. Полученные данные могут быть использованы в качестве диагностических критериев при нейроофтальмологической патологии.

Конфликт интересов не заявляется.

References (Литература)

1. Flammer J, Orgül S, Costa VP, et al. The impact of ocular blood flow in glaucoma. Prog Ret Eye Res 2002; 21: 359–93. DOI: 10.1016/S1350–9462 (02) 00008–3.
2. Conroy RM, et al. [SCORE project group]. Estimation of ten-year risk of fatal cardiovascular disease in Europe: the SCORE project. Eur Heart J 2003; 24 (11): 987–1003.
3. Ding X, Lu L, Yang J, et al. The peripapillary retinal capillary density is highly correlated with its nerve fiber layer in normal population. Clin Hemorheol Microcirc 2019 Oct; p. 1–9. DOI: 10.3233/CH-180453.
4. Zabel P, Kaluzny JJ, Wilkosc-Debczynska M, et al. Comparison of retinal microvasculature in patients with alzheimer’s disease and primary open-angle glaucoma by optical coherence tomography angiography. Invest Ophthalmol Vis Sci 2019; 60 (10): 3447–55. DOI: 10.1167/iovs. 19–27028.
5. Bochicchio S, Milani P, Urbini LE, et al. Diurnal stability of peripapillary vessel density and nerve fiber layer thickness on optical coherence tomography angiography in healthy, ocular hypertension and glaucoma eyes. Clin Ophthalmol 2019; 13: 1823–32. DOI: 10.2147/OPTH. S214877.
6. Maslova EV. Investigation of the role and place of OCT angiography in the diagnosis of glaucoma: PhD abstract. Moscow, 2016; 24 p. Russian (Маслова Е.В. Исследование роли и места ОКТ-ангиографии в диагностике глаукомы: автореф. дис. … канд. мед. наук. М., 2016; 24 с.).
7. Lévêque PM, Zéboulon P, Brasnu E, et al. Optic disc vascularization in glaucoma: value of spectral-domain optical coherence tomography angiography. J Ophthalmol 2016; 6956717–9.
8. Safonenko AYu, Ioyleva EE. Modern visualization technologies in diagnosing the optic nerve pathologies. Practical Medicine 2018; 114 (3): 156–60. Russian (Сафоненко А.Ю., Иойлева Е.Э. Современные технологии визуализации в диагностике патологии зрительного нерва. Практическая медицина 2018; 114 (3): 156–60).
9. Ioyleva EE, Krivosheeva MS, Andrusyakova EP. OCT-angiography parameters of the macular area of the retina and optic nerve in healthy young people. Russian Ophthalmology of Children 2019; (3): 38–42. Russian (Иойлева Е.Э., Кривошеева М.С., Андрусякова Е.П. Параметры ОКТ-ангиографии макулярной зоны сетчатки и диска зрительного нерва у здоровых лиц молодого возраста. Российская детская офтальмология 2019; (3): 38–42).

УДК 617.7 Оригинальная статья

СОВРЕМЕННЫЙ ПОДХОД К ЛЕЧЕНИЮ РЕТИНОПАТИИ VALSALVA

С.Н. Сахнов *— ФГАУ «НМИЦ “МНТК ‘Микрохирургия глаза’ им. акад. С.Н. Фёдорова”» Минздрава России, директор Краснодарского филиала; ФГБОУ ВО «Кубанский ГМУ» Минздрава России, заведующий кафедрой офтальмологии, кандидат медицинских наук, кандидат экономических наук;* ***П.А. Карагодина*** *— ФГАУ «НМИЦ “МНТК ‘Микрохирургия глаза’ им. акад. С.Н. Фёдорова”» Минздрава России, Краснодарский филиал, врач-офтальмолог;* ***О.А. Клокова*** *— ФГАУ «НМИЦ “МНТК ‘Микрохирургия глаза’ им. акад. С.Н. Фёдорова”» Минздрава России, Краснодарский филиал, заведующая отделением, врач-офтальмолог, кандидат медицинских наук;* ***А.А. Леонова*** *— ФГАУ «НМИЦ “МНТК ‘Микрохирургия глаза’ им. акад. С.Н. Фёдорова”» Минздрава России, Краснодарский филиал, врач-офтальмолог.*

MODERN APPROACH TO VALSALVA RETINOPATHY TREATMENT

S.N. Sakhnov — *S. Fyodorov Eye Microsurgery Federal State Institution, Head of Krasnodar branch; Kuban State Medical University, Head of the Department of Eye Diseases, PhD;* ***P.A. Karagodina*** *— S. Fyodorov Eye Microsurgery Federal State Institution, Krasnodar branch, Ophthalmologist;* ***O.A. Klokova*** *— S. Fyodorov Eye Microsurgery Federal State Institution, Krasnodar branch, Head of the Department, Ophthalmologist, PhD;* ***A.A. Leonova*** *— S. Fyodorov Eye Microsurgery Federal State Institution, Krasnodar branch, Ophthalmologist.*

Дата поступления — 30.01.2020 г. Дата принятия в печать — 05.03.2020 г.

Сахнов С.Н., Карагодина П.А., Клокова О.А., Леонова А.А. **Современный подход к лечению ретинопатии Valsalva. Саратовский научно-медицинский журнал 2020; 16 (1): 268–272.**

Цель: проанализировать результаты лазерной гиалоидопунктуры в зависимости от сроков ее выполнения после возникновения ретинопатии Valsalva. *Материал и методы*. Проведен ретроспективный анализ результатов лазерного вмешательства у 17 пациентов с ретинопатией Valsalva в возрасте от 24 до 48 лет в срок заболевания от 1 до 30 суток (12,3±0,8). Для проведения лазерной гиалоидопунктуры использовалась лазерная установка Aura (LUMENEIS, США) с длиной волны 1064 нм. *Результаты.* Все операции выполнены без осложнений. Лазерная гиалоидопунктура проведена на 6 глазах (35,3%) в течение 10 дней после возникновения кровоизлияния, на 9 глазах (52,9%) через 11–21 день и на 2 глазах (11,8%) через 23 и 30 дней. Среднее увеличение остроты зрения через 1 час после операции составило 0,38±0,18. Через месяц после операции у пациентов, прооперированных в течение первых 7–10 дней после возникновения преретинального кровоизлияния, средняя острота зрения (0,93±0,07) была статистически значимо выше (P≤0,05) средней остроты зрения пациентов, которым была выполнена лазерная гиалоидопунктура спустя 11–21 день (0,75±0,11) и 22–30 дней (0,65±0,21). *Заключение*. Выполнение лазерной гиалоидопунтуры в раннем периоде после возникновения преретинального кровоизлияния патогенетически оправдано и позволяет восстановить зрительные функции пациентов и их работоспособность в кратчайшие сроки.

Ключевые слова: ретинопатия Valsalva, преретинальное кровоизлияние, лазерная гиалоидопунктура.

***Sakhnov SN, Karagodina PA, Klokova OA, Leonova AA.* Modern approach to Valsalva retinopathy treatment. Saratov Journal of Medical Scientific Research 2020; 16 (1): 268–272.**

The purpose of the study was to perform retrospective analysis of laser hyaloid puncture results depending on the period of its performance after the occurrence of Valsalva retinopathy. *Material and Methods*. Retrospective analysis of the results of laser intervention in 17 patients with Valsalva retinopathy aged 24 to 48 years at the time of the disease from 1 to 30 days (12.3±0.8) was performed. To carry out the laser hyaloid puncture, an Aura laser unit (LUMENEIS, USA) with a wavelength of 1064 nm was used. *Results.* All the procedures were performed without complications. Laser hyaloid puncture was carried out on 6 eyes (35.3%) within 10 days after hemorrhage, on 9 eyes (52.9%) after 11–21 days and on 2 (11.8%) after 23 and 30 days. The average increase in vision acuity 1 hour after surgery comprised 0.38±0.18. One month after the surgery, in patients operated on during the first 7–10 days after the occurrence of preretinal hemorrhage, an average visual acuity (0.93±0.07) was statistically significantly higher (P≤0.05) compared with the average visual acuity of patients, who underwent the laser hyaloid puncture after 11–21 days (0.75±0.11) and 22–30 days (0.65±0.21). *Conclusion.* Laser hyaloid puncture performance in the early period after the occurrence of preretinal hemorrhage is pathogenetically justified and allows to restore the visual functions of patients and their working ability in the shortest period of time.

Key words: Valsalva retinopathy, preretinal hemorrhage, laser hyaloid puncture.

Введение. Заболевания сетчатки сосудистого генеза занимают одно из ведущих мест среди офтальмопатологии у населения трудоспособного возраста. Наиболее часто встречаются ангиоретинопатии, связанные с сахарным диабетом и гипертонической болезнью [1]. Ретинопатия Valsalva, описанная Thomas Duane в 1972 г., относится к относительно редким заболеваниям сетчатки [2]. Патогенез ее связан с резким повышением внутриглазного венозного давления, что, по всей видимости, и является причиной спонтанного разрыва ретинального капилляра, приводящего к геморрагической отслойке внутренней или наружной пограничной мембраны, а при их разрыве — к интравитреальным геморрагиям или отслойке сетчатки [3]. Данная патология может поразить любого здорового человека трудоспособного возраста и привести к резкой потере центрального зрения [4]. Благоприятный визуальный прогноз зависит от объема преретинального кровоизлияния, своевременности и тактики проводимого лечения. Общепринятым методом терапии преретинального кровоизлияния в настоящее время является лазерная гиалоидопунктура [5]. Тем не менее некоторые врачи и сейчас занимают выжидательную позицию или проводят консервативное рассасывающее лечение. Наличие же преретинального кровоизлияния может способствовать развитию токсического воздействия частично лизированных форменных элементов крови на слои сетчатки и формированию эпиретинальных мембран за счет миграции и пролиферации клеток пигментного эпителия сетчатки и мононуклеаров [6]. Вследствие этого остается актуальным вопрос изучения результативности и прогноза лазерной гиалоидопунктуры в зависимости от срока выполнения после возникновения кровоизлияния.

Ответственный автор — Клокова Ольга Александровна
Тел.: +7 (918) 3947799
E-mail: oaklokova@gmail.com

Цель: проанализировать результаты лазерной гиалоидопунктуры в зависимости от сроков ее выполнения после возникновения ретинопатии Valsalva.

Материал и методы. В период с 2001 по 2019 г. по поводу ретинопатии Valsalva выполнено 17 операций лазерной гиалоидопунктуры. Данный диагноз поставлен на основании анемнеза заболевания и результатов офтальмологического обследования (осмотра глазного дна с трехзеркальной линзой Гольдмана, В-сканирования (US-4000, Nidek, Япония), оптической когерентной томографии (ОКТ) (HD-OCT Cirrus 5000, Carl Zeiss Meditek, Германия) макулярной зоны) (табл. 1). У пациентов исключены заболевания свертывающей системы крови, сосудистые заболевания (сахарный диабет и гипертоническая болезнь), рефракционные операции в анамнезе.

В исследуемые группы вошли 17 пациентов, среди них превалировали женщины (58,8%) (см. табл. 1). Все пациенты были молодого трудоспособного возраста от 27 до 48 лет. В течение первой недели после образования преретинального кровоизлияния обратились в клинику только 6 пациентов (35%). Отметили спонтанно резкое снижение зрения без видимой причины 11 пациентов (64,7%), на фоне физической нагрузки 4 человека (35,3%). В зависимости от срока проведения операции пациенты были разделены на три группы: I группу составили 6 пациентов, которым была выполнена лазерная гиалоидопунктура через 1–10 дней после возникновения кровоизлияния; 9 пациентов, прооперированных в течение 11–21 дней, вошли во II группу; 2 пациента со сроком операции 22–30 дней сформировали III группу. Период наблюдения составил не менее 1 месяца.

Всем пациентам выполнена лазерная гиалоидопунктура по технологии, предложенной J. Faulborn в 1988 г. [7]. Метод лазерного дренирования (с применением излучения YAG-лазера) премакулярного кровоизлияния в стекловидное тело основан на разрушении задней гиалоидной мембраны. Для прове-

Таблица 1

Характеристика пациентов исследуемой группы

Показатель	Исследуемая группа: количество пациентов/количество глаз n=17/17
Пол (м/ж)	7/10
Возраст, M±σ (min-max), лет	33,8±6,5 (от 27 до 48)
Срок возникновения ретинопатии Valsalva до операции, M±σ (min-max), дни	12,3±8,87 (от 1 до 30 дней)
Острота зрения с коррекцией до операции, M±σ (min-max)	0,03±0,02 (от 0,01 до 0,1)
Площадь распространения кровоизлияния, M±σ (min-max), в диаметрах диска зрительного нерва	6,7±2,91 (от 1 до 12)
Высота слоя крови по данным оптической когерентной томографии, M±σ (min-max), мкм	485,7±400,08 (от 169 до 1178)

дения лазерной гиалоидопунктуры использовалась лазерная установка Aura (Lumenis, США) с длиной волны 1064 нм. С целью достижения стойкого медикаментозного мидриаза пациенту трехкратно закапывались мидриатики. Операция проводилась под местной анестезией с установкой на глаз универсальной трехзеркальной линзы Гольдмана. Энергия лазерного импульса составляла 0,8–3 мДж, количество их варьировалось от 2 до 12 до «вскрытия мембраны» и визуально зафиксированного начала эвакуации крови из преретинального пространства в витреальную полость. Путь оттока крови из преретинального пространства в витреальную полость путем перфорации задней пограничной мембраны стекловидного тела был сформирован с учетом анатомо-топографических характеристик в точке наиболее низко расположенного участка всей площади кровоизлияния вне проекции фовеолы.

Статистическую обработку полученных данных осуществляли с помощью программного обеспечения MS Excel 2016 (Microsoft Inc., США), Statistica 12.0 (StatSoft Inc., США). Проверку нормальности распределения количественных признаков в исследуемых группах проводили с использованием критерия Шапиро–Уилка. Поскольку распределение значений не отличалось от нормального, данные представлены в виде M±σ, где M — выборочное среднее значение, σ — стандартное отклонение. Для сравнения двух независимых выборок применяли непарный t-критерий Стьюдента. Критический уровень значимости (p-value) при проверке статистических гипотез принимали равным 0,05.

Результаты. По данным обследования, у подавляющего большинства пациентов исследуемой группы (88,2%) субгиалоидное кровоизлияние захватывало не только область фовеолы, но и всю макулярную зону с распространением за сосудистые аркады. Оно представляло собой достаточно обширное кровоизлияние размером более 4 диаметров диска зрительного нерва (ДД) с высотой слоя крови, по данным оптической когерентной томографии, более 400 мкм. Центральная локализация кровоизлияния и ее площадь приводили к внезапному снижению зрения у пациентов, вплоть до ее потери (табл. 2).

Со стороны сетчатки все лазерные вмешательства выполнены без осложнений. В дальнейшем потребовалось только консервативное лечение для рассасывания кровоизлияния в витреальной полости. Срок выполнения лазерного вмешательства от момента возникновения премакулярного кровоизлияния составил от 1 дня до месяца. Лазерная гиалоидопунктура выполнена на 6 глазах (35,3%) в течение 10 дней после возникновения кровоизлияния, на 9 глазах (52,9%) через 11–21 день и на 2 глазах (11,8%) через 23 и 30 дней.

Улучшение остроты зрения без коррекции пациенты отмечали непосредственно через 20–30 минут после лазерной гиалоидопунктуры за счет выхода крови в витреальную полость и освобождения макулярной зоны от нее. Среднее увеличение зрения через 1 час после операции составило 0,38±0,18. По данным оптической когерентной томографии, в некоторых случаях, на дне чаши сохранялись остаточные следы кровоизлияния высотой от 101 до 261 мкм (в зависимости от первоначального объема субгиалоидного кровоизлияния). Восстановление корригированной остроты зрения (КОЗ) у пациентов исследуемой группы занимало от 2 до 4 недель от даты выполненного вмешательства (см. табл. 2).

Наиболее быстро восстановление КОЗ проходило в случае более раннего обращения пациентов и проведения лазерной манипуляции. Через час после лазерного вмешательства средняя острота зрения у пациентов, прооперированных в течение 1–3 недель после возникновения кровоизлияния была статистически значимо выше ($p \leq 0,05$), чем у пациентов, прооперированных в более поздние сроки. В конце срока наблюдения у пациентов, которым выполнена лазерная гиалоидопунктура в раннем периоде (7–10 дней) после возникновения преретинального кровоизлияния, средняя КОЗ по сравнению со средней остротой зрения с коррекцией пациентов, прооперированных спустя 11–21 день и 22–30 дней, была статистически значимо выше ($p \leq 0,05$). Разница в остроте зрения между пациентами II и III групп статистически незначима ($p \geq 0,05$). Динамика улучшения средней остроты зрения у пациентов исследуемой группы показана на рис. 1.

Для иллюстрации эффективности проведения лазерной гиалоидопунктуры у пациента с ретинопатией Valsalva в ранние сроки возникновения премакулярного кровоизлияния приводим *клинический пример*.

Пациент М. 27 лет обратился в клинику с жалобами на внезапное снижение зрения правого глаза на фоне полного благополучия три дня назад. Острота зрения на момент осмотра 0,06 (эксцентрично). Зрение парного глаза 1,0. Оптические среды прозрачные. Выполнены стандартные офтальмологические методы обследования, оптическая когерентная томография и фоторегистрация центральной зоны

Таблица 2

Показатели остроты зрения с коррекцией у пациентов исследуемых групп после проведения лазерной гиалоидопунктуры

Группа, n — количество глаз	Острота зрения с коррекцией (КОЗ) M±σ (мин-макс)				
	до операции	через 1 час после операции	Сравнение между группами	через 1 месяц после операции	Сравнение между группами
I n=6	0,04±0,03 (0,01–0,1)	0,47±0,16 (0,2–0,7) *p<0,001	P_1=0,3 P_2=0,022 P_3=0,006	0,93±0,07 (0,8–1,0) **p=0,0001	P_1=0,015 P_2=0,004 P_3=0,2
II n=9	0,05±0,01 (0,01–0,05)	0,39±0,14 (0,1–0,6 *p<0,001		0,75±0,11 (0,65–1,0) **p=0,0002	
III n=2	0,03±0,01 (0,02–0,04)	0,08±0,01 (0,07–0,09) *p=0,07		0,65±0,21 (0,5–0,8) **p=0,06	

Примечание: * — значимость различий корригированной остроты зрения у пациентов в пределах одной группы через 1 час после операции с дооперационными данными; ** — через 1 месяц и 1 час после вмешательства; P_1 — значимость различий корригированной остроты зрения у пациентов между I и II группами; P_2 — значимость различий корригированной остроты зрения у пациентов между I и III группами; P_3 — значимость различий КОЗ у пациентов между II и III группами.

сетчатки. Офтальмоскопически в центральной зоне с «захватом» макулярной области визуализировался «пузырь» около 7 диаметров диска зрительного нерва, с горизонтальным уровнем жидкости и разной степенью организации крови (рис. 2).

После достижения максимального медикаментозного мидриаза и инстилляции анестетика с помощью Nd: YAG-лазера выполнена гиалоидопунктура в нижней части пузыря в визуальной безопасности от фовеалы. Параметры лазерного вмешательства: E=1,5 мДж, количество аппликаций 4. Сразу после лазерного вмешательства наблюдалась эвакуация крови в витреальную полость. Через 1 час после лазерной гиалоидопунктуры острота зрения пациента значи-

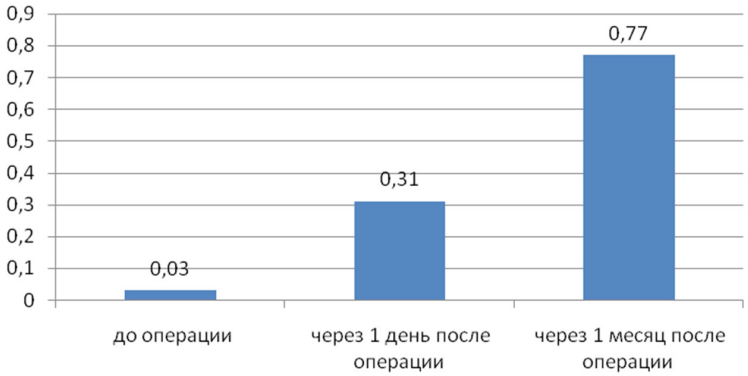

Рис. 1. Средние показатели корригированной остроты зрения у пациентов исследуемых групп после лазерной гиалоидопунктуры в различные сроки наблюдения

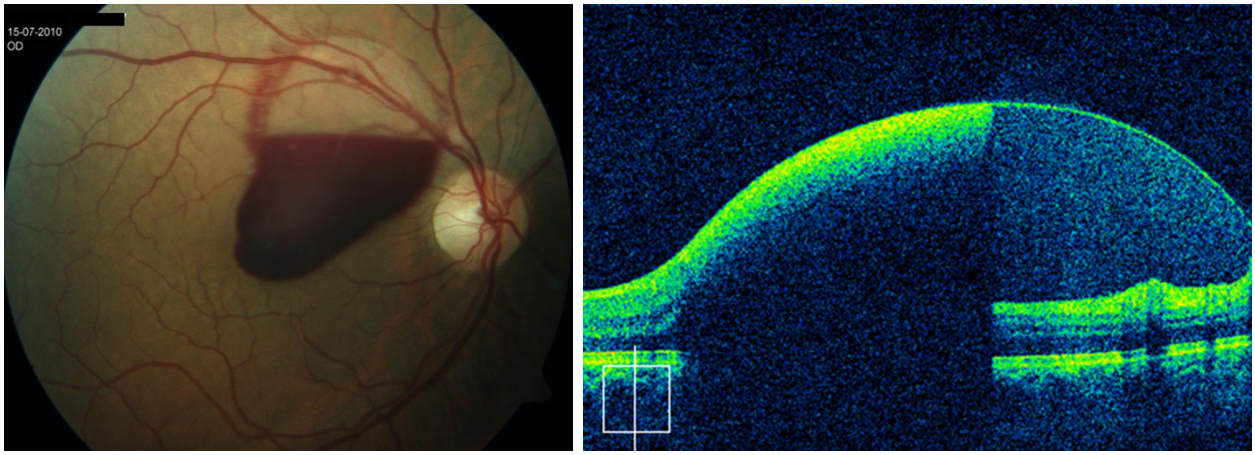

а *б*

Рис. 2. Макулярная зона пациента с ретинопатией Valsalva:
а — фото глазного дна перед лазерной гиалодопунктурой;
б — ОКТ-изображение макулярной зоны пациента перед лазерной гиалодопунктурой

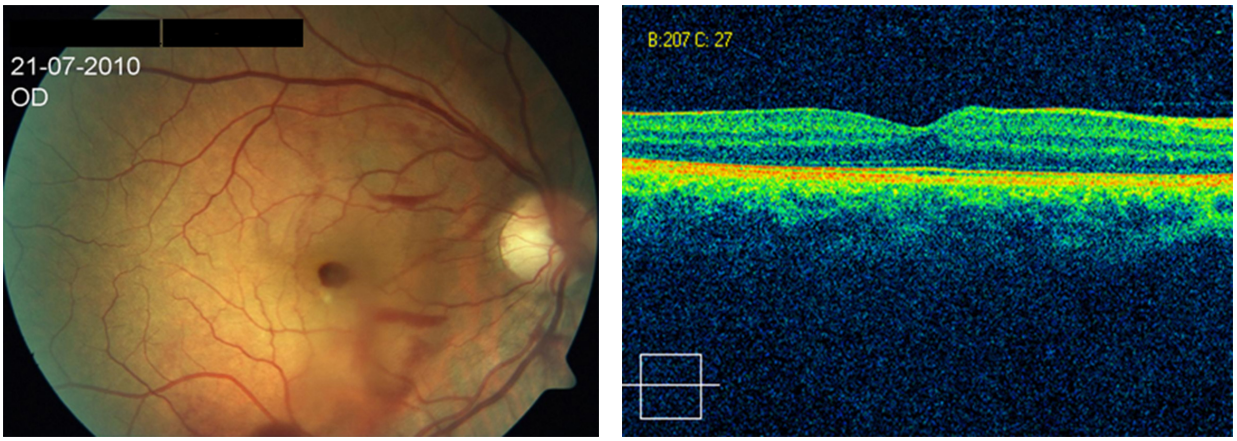

а *б*

Рис. 3. Макулярная зона пациента с ретинопатией Valsalva:
а — фото глазного дна пациента через 2 недели после лазерной гиалоидопунктуры;
б — ОКТ- изображение макулярной зоны макулярной зоны пациента через 2 недели после лазерной гиалоидопунктуры

тельно улучшилась и достигла 0,6, а спустя 2 недели 0,8–0,9 (рис. 2, 3). Спустя месяц после лазерного вмешательства острота зрения практически достигла исходного уровня и составила 0,9–1,0.

Обсуждение. На основании проведенного ретроспективного анализа 17 клинических случаев ретинопатии Valsalva мы пришли, как и другие авторы [5], к следующим выводам: в основном данное заболевание сетчатки поражает людей молодого, трудоспособного возраста (33,8±6,5 года) и приводит к значительному снижению зрения, вплоть до сотых. Средняя корригированная острота зрения до операции у пациентов исследуемой группы была равна 0,04±0,02. Большинство пациентов (64,7%) обратились в клинику спустя 1,5 недели после возникновения кровоизлияния, что свидетельствует о том, что, несмотря на более чем тридцатилетний опыт успешного применения при данной патологии лазерной гиалоидопунктуры, некоторыми врачами и в настоящее время используется консервативный метод лечения. На наш взгляд, такой подход можно объяснить, с одной стороны, тем, что в ежедневной практике офтальмологи достаточно редко встречаются с этим заболеванием сетчатки. С другой стороны, в доступной научной литературе часто описываются только единичные случаи применения лазерной хирургии [4, 5, 7–9]. Анализ результатов лечения ретинопатии Valsalva в Краснодарском филиале ФГАУ «НМИЦ “МНТК ‘Микрохирургия глаза’ им. акад. С. Н. Фёдорова”» Минздрава России в очередной раз подтвердил эффективность выполнения лазерной гиалоидопунктуры при возникновении субгиалоидного кровоизлияния. Следует отметить, что достоверно ($P \leq 0,05$) лучше восстанавливается зрение в случае раннего (1–10 дней) проведения лазерной хирургии.

Заключение. Выполнение лазерной гиалоидопунктуры в раннем периоде после возникновения преретинального кровоизлияния патогенетически оправдано и позволяет восстановить зрительные функции пациентов в кратчайшие сроки.

Конфликт интересов не заявляется.

References (Литература)

1. Shadrichev FE. Diabetic Retinopathy (Ophthalmologist View). Diabetes Mellitus 2008; (3): 8–10. Russian (Шадричев Ф. Е. Диабетическая ретинопатия (взгляд офтальмолога). Сахарный диабет 2008; (3): 8–10).

2. Duane TD. Valsalva hemorrhagic retinopathy. Trans Am Ophthalmol Soc 1972; 70: 298–313.

3. Ahmadabadi MN, Karkhaneh R, Mirshahi A, et al. Premacular Hemorrhage in Valsalva Retinopathy: A Study of 21 Cases. Iranian Journal of Ophthalmology 2009; 21 (3): 11–6.

4. Durukan A H, Kerimoglu H, Erdurman C, et al. Long-term results of Nd: YAG laser treatment for premacular subhyaloid haemorrhage owing to Valsalva retinopathy. Eye 2008; 22 (2): 214–8.

5. Khan M T, Saeed M U, Shehzad M S et al. Nd: YAG laser treatment for Valsalva premacular hemorrhages: 6 month follow up: Alternative management options for preretinal premacular hemorrhages in Valsalva retinopathy. Int Ophthalmol 2008; (28): 325–7.

6. Lomukhina EA. The experience of surgical treatment of patients with Valsalva retinopathy. Modern Technologies in Ophthalmology 2019; (1): 127–32. Russian (Ломухина Е. А. Опыт хирургического лечения пациентов с ретинопатией Вальсальвы. Современные технологии в офтальмологии 2019; (1): 127–32).

7. Faulborn J. Behandlung einer diabetischen premacularen: Blutung mit dem Q-switched Nd: YAG laser. Spektrum Augenheilkd 1988; 2: 33–5.

8. Imantaeva MB, Stepanova IS, Assylbekova AS, Nurakhunova VA. Valsalva Retinopathy (clinical case). Vitreoretinal Pathology and Diseases of the Optic Nerve 2018; (2): 103–7. Russian (Имантаева М. Б., Степанова И. С., Асылбекова А. С., Нурахунова В. А. Ретинопатия Valsalva (клинический случай). Витреоретинальная патология и заболевания зрительного нерва 2018: (2): 103–7).

9. Kwok AK, Lai TY, Chan NR. Epiretinal membrane formation with internal limiting membrane wrinkling after Nd: YAG laser membranotomy in Valsalva retinopathy. Am J Ophthalmol 2003; 136 (4): 763–66.