БОЛЕЗНИ УХА, ГОРЛА И НОСА

УДК 572.71+616.216.2–002 Оригинальная статья

ОПРЕДЕЛЕНИЕ ПРОЕКЦИИ ЛОБНОЙ ПАЗУХИ В ПРЕДОПЕРАЦИОННОМ ПЕРИОДЕ

В.Н. Кучмин *— ФГБОУ ВО «Саратовский ГМУ им. В.И. Разумовского» Минздрава России, ассистент кафедры оториноларингологии;* ***О.В. Мареев*** *— ФГБОУ ВО «Саратовский ГМУ им. В.И. Разумовского» Минздрава России, заведующий кафедрой оториноларингологии, профессор, доктор медицинских наук;* ***Г.О. Мареев*** *— ФГБОУ ВО «Саратовский ГМУ им. В.И. Разумовского» Минздрава России, профессор кафедры оториноларингологии, доктор медицинских наук;* ***О.Ю. Алёшкина*** *— ФГБОУ ВО «Саратовский ГМУ им. В.И. Разумовского» Минздрава России, заведующая кафедрой анатомии человека, профессор, доктор медицинских наук;* ***О.И. Афонина*** *— ФГБОУ ВО «Саратовский ГМУ им. В.И. Разумовского» Минздрава России, доцент кафедры оториноларингологии, кандидат медицинских наук.*

DETERMINATION OF THE PROJECTION OF THE FRONT SINUS IN THE PREOPERATIVE PERIOD

V.N. Kuchmin *— Saratov State Medical University n. a. V.I. Razumovsky, Assistant of Department of Otorhinolaryngology;* ***O.V. Mareev*** *— Saratov State Medical University n. a. V.I. Razumovsky, Head of Department of Otorhinolaryngology, Professor, DSc;* ***G.O. Mareev*** *— Saratov State Medical University n. a. V.I. Razumovsky, Professor of Department of Otorhinolaryngology, DSc;* ***O.Yu. Aleshkina*** *— Saratov State Medical University n. a. V.I. Razumovsky, Head of Department of Human Anatomy, Professor, DSc;* ***O.I. Afonina*** *— Saratov State Medical University n. a. V.I. Razumovsky, Associate Professor of Department of Otorhinolaryngology, PhD.*

Дата поступления — 08.10.2019 г. Дата принятия в печать — 05.12.2019 г.

Кучмин В.Н., Мареев О.В., Мареев Г.О., Алёшкина О.Ю., Афонина О.И. **Определение проекции лобной пазухи в предоперационном периоде. Саратовский научно-медицинский журнал 2019; 15 (4): 839–842.**

Цель: создать простой в использовании способ определения параметров лобной пазухи в предоперационном периоде для более эффективного и безопасного хирургического лечения пациента. *Материал и методы.* Разработан алгоритм получения параметрической проекции лобной пазухи, основанный на данных компьютерной томографии головы. *Результаты.* На основе компьютерных томограмм высокого разрешения строилась параметрическая модель лобной пазухи с указанием ее границ, толщины стенок и глубины. Используя опорные точки и данные компьютерных томограмм, формировался трафарет лобной пазухи с последующей фиксацией его на переднюю поверхность лба, что может служить ориентиром при выборе оптимального места для трепанации в хирургической практике. *Заключение.* Предложенный способ позволяет с минимальными затратами и без необходимости обучения персонала получить точную параметрическую проекцию лобной пазухи, содержащую в себе необходимую информацию о толщине ее стенок и глубине.

Ключевые слова: лобная пазуха, параметрические проекции, компьютерная томография.

Kuchmin VN, Mareev OV, Mareev GO, Aleshkina OYu, Afonina OI. **Determination of the projection of the front sinus in the preoperative period. Saratov Journal of Medical Scientific Research 2019; 15 (4): 839–842.**

Objective: to create an easy-to-use method for determining the parameters of the frontal sinus in the preoperative period for more effective and safe surgical treatment of the patient. *Material and Methods.* An algorithm for obtaining parametric projections of the frontal sinus, based on computed tomography of the head. *Results.* A parametric model of the frontal sinus with indication of its boundaries, wall thickness and depth was constructed on the basis of high-resolution computer tomograms. Using reference points and data of computer tomograms, a stencil of the frontal sinus was formed with its subsequent fixation on the front surface of the forehead, which can be a guide when choosing the optimal place for trepanation in surgical practice. *Conclusion.* The proposed method allows in the absence of expensive equipment, minimal costs and the need for personnel training to obtain an accurate parametric projection of the frontal sinus, containing the necessary information about the thickness of its walls and depth.

Key words: frontal sinus, parametric projection, computed tomography.

Введение. Степень изменчивости лобной пазухи очень высока, весьма вариабельны ее формы и глубина, толщина стенок. Данный факт подтверждается исследованиями многих авторов [1–3]. Именно высокая вариабельность данного синуса, а также близость к жизненно важным структурам головы поддерживают актуальность исследования данной области. При планировании хирургического пособия на лобной пазухе, проведении трепанопункций, выполнении реконструктивных оперативных вмешательств, при травматических костных дефектах лобной области, а также при применении лучевых

Ответственный автор — Кучмин Владимир Николаевич
Тел.: +7 (903) 0228225
E-mail: kuchminvn@mail.ru

методик лечения опухолей требуется как можно более точное определение границ синуса и нанесение их на поверхность лба больного. С данной задачей легко справляется компьютерная томография [4]. Однако использование даже современных томографов не позволяет определить точные границы лобной пазухи и вывести их в виде проекции на кожный покров больного, что может привести к хирургическим ошибкам, давая ложную информацию о ее размерах. Интраоперационное использование навигационных систем дает возможность избежать подобных ошибок и получить по компьютерной томограмме информацию о положении хирургического инструмента в данный момент реконструкции черепа больного [5]. Хирургу доступны одновременно срезы, в которых находится рабочий конец инструмента, что дозволяет весьма точно ориентироваться в строении лобной пазухи и лицевого скелета. Однако дороговизна подобных систем, их малое распространение, необходимость обучения персонала ее использованию делают актуальным поиск нового способа определения границ лобной пазухи и предоставления хирургу требуемой информации о глубине пазухи и толщине ее стенок в пределах указанных границ.

Цель: создать простотой в использовании способ определения параметров лобной пазухи в предоперационном периоде для более эффективного и безопасного хирургического лечения пациента.

Материал и методы. Нами впервые предлагается способ формирования параметрических проекций на основе компьютерных томограмм высокого разрешения, указывающих границы лобной пазухи и одновременно предоставляющих информацию о толщине ее стенок и глубине пазухи в пределах указанных границ. Кроме того, данные проекции содержат привязку к реперным точкам, благодаря которой наложение их на кожный покров больного происходит с минимальными ошибками [6]. Алгоритм получения параметрических проекций показан на рис. 1. Часть алгоритма осуществляется в разработанном нами программном обеспечении (свидетельство о регистрации программы для ЭВМ №2015615568).

Сначала необходимо получить данные компьютерной томографии требуемого участка головы пациента. В настоящее время в широкой практике имеются компьютерные томографы очень высокого разрешения — до 0,125 мм, например Imaging Sciences International (i-CAT Next, США). Затем томограмма открывается в специальном программном

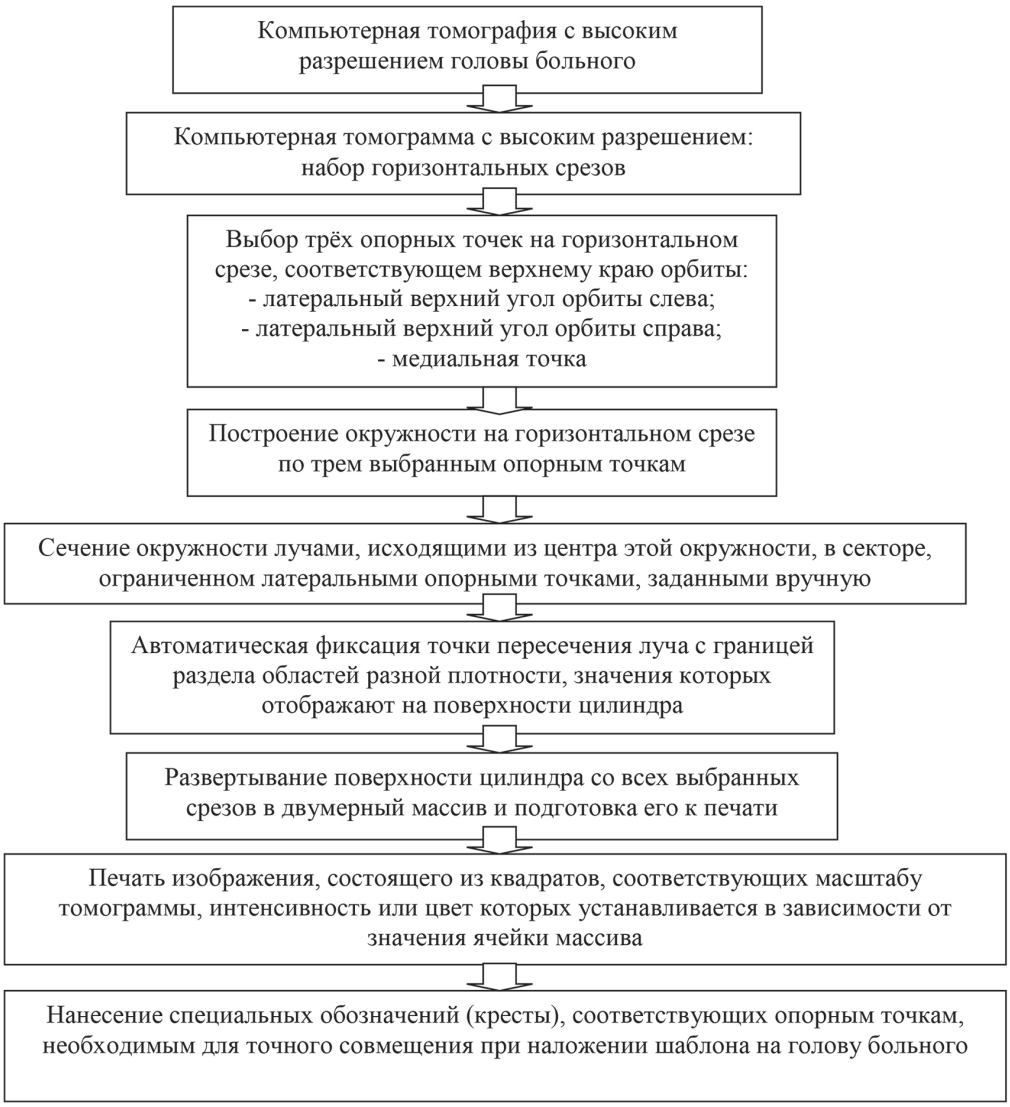

Рис. 1. Алгоритм получения проекции лобной пазухи

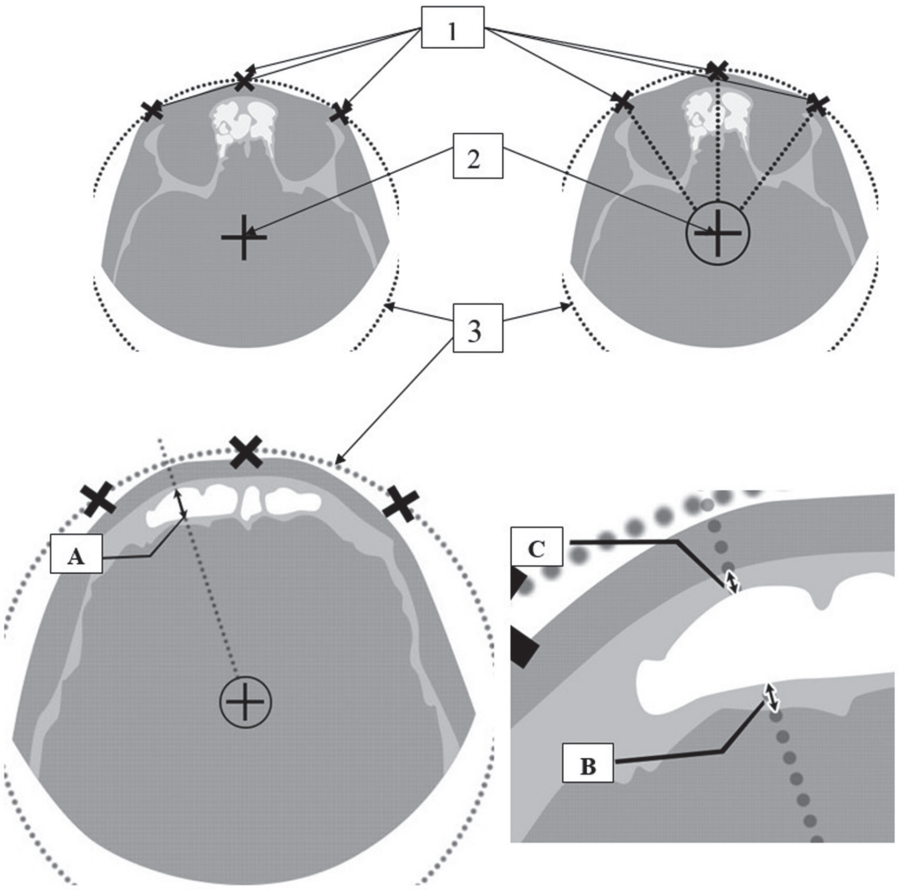

Рис. 2. Схема получения данных на двумерный массив

обеспечении, реализующем предлагаемую методику. На этом этапе врач задает вручную при помощи компьютерной мыши на экране монитора опорные точки, ориентируясь на самые латеральные точки верхней орбитальной стенки и медиальную точку между орбитами по соответствующему горизонтальному срезу компьютерной томограммы.

Указанные точки задаются по кожным покровам, хорошо различимым на томограмме. На рис. 2 показаны томографические срезы, где *1* — опорные точки, *2* — центр окружности, *3* — цилиндр. По этим трем точкам на данном срезе автоматически строится окружность и определяется ее центр. Данные окружности строятся на каждом томографическом срезе, в результате их совмещения образуется цилиндр, который повторяет контуры лба с достаточной точностью (см. рис. 2).

Результаты. Программа автоматически испускает лучи на каждом горизонтальном срезе из центра окружности в секторе, ограниченном заданными ранее точками. Каждый луч при прохождении через окружность оставляет данные, которые отображаются исходя из необходимого параметра. Например, для отображения глубины лобной пазухи нам необходимо получить длину отрезка луча *A*. Если мы хотим определить толщину задней или передней стенки синуса, необходимо вычислить длину отрезков *B* и *C* соответственно (см. рис. 2).

Когда программное обеспечение проведет подобную операцию для всех отмеченных горизонтальных срезов, полученные данные переносятся на двумерный массив с необходимыми для отображения на нем параметрами. Данную проекцию в дальнейшем распечатывают на принтере, вырезают по контуру и прикладывают ко лбу пациента, используя опорные точки (рис. 3). В результате использования разработанной нами методики хирург во время оперативного лечения может ориентироваться непосредственно в области операционного поля, выбирая наиболее оптимальное место для трепанации.

Обсуждение. В арсенале у врача-оториноларинголога существует несколько методов диагностики параметров лобной пазухи. Интраоперационно

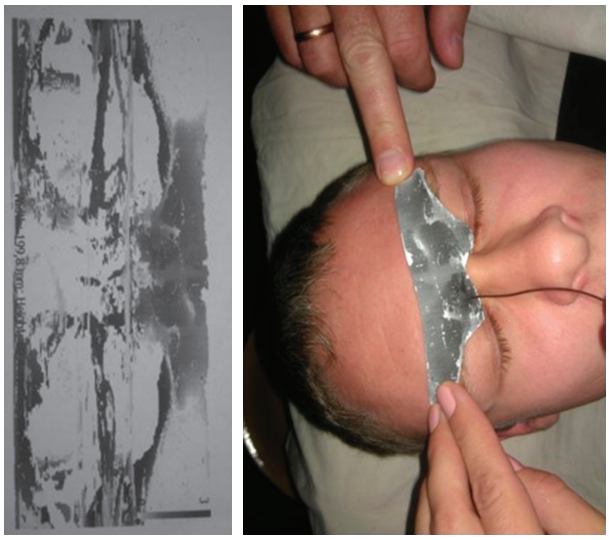

Рис. 3. Перенос данных на двумерный массив

контуры лобной пазухи можно определить, заведя через сформированное соустье одну браншу пинцета в пазуху, тогда как вторая бранша находится над поверхностью лба. Данный метод работает лишь при широко сформированном соустье [7]. Метод диафаноскопии пазухи считается самым безвредным для пациента [8], однако некоторые авторы считают его неточным из-за разной плотности передней стенки пазухи и частой асимметричности [9]. Наиболее близким методом к предложенному нами способу является использование компьютерной томографии совместно с навигационной системой [10]. Однако у данного метода существует один недостаток — высокая цена оборудования.

Заключение. Таким образом, предложенный способ позволяет с минимальными затратами, при отсутствии дорогого оборудования и без необходимости обучения персонала получить на основе компьютерной томограммы точную параметрическую проекцию лобной пазухи, содержащую в себе необходимую информацию о ее глубине или толщине ее стенок.

Конфликт интересов отсутствует.

Авторский вклад: концепция и дизайн исследования, утверждение рукописи для публикации — О.В. Мареев, Г.О. Мареев, О.Ю. Алешкина; получение и обработка данных, написание статьи — В.Н. Кучмин; анализ и интерпретация результатов — В.Н. Кучмин, О.В. Мареев, Г.О. Мареев, О.Ю. Алешкина, О.И. Афонина.

References (Литература)

1. Aleshkina OYu, Kuchmin VN, Mareev OV, et al. Age and sex variability of volume and surface area of frontal sinuses based on virtual craniometry. Izvestia VUZ. Volga region. Medical sciences 2018; 48 (4): 5–11. Russian (Алешкина О.Ю., Кучмин В.Н., Мареев О.В. и др. Возрастно-половая изменчивость объема и площади лобной пазухи по данным компьютерной краниометрии. Известия высших учебных заведений. Поволжский регион. Медицинские науки 2018; 48 (4): 5–11).

2. Islamova ESh. Anatomical characteristics of the nasal cavity and paranasal sinuses of adults, obtained using cone beam computed tomography: PhD abstract. Orenburg, 2018; 24 p. Russian (Исламова Э.Ш. Анатомометрические характеристики полости носа и околоносовых пазух взрослых лиц, полученные при использовании конусно-лучевой компьютерной томографии: автореф. дис. … канд. мед. наук. Оренбург, 2018; 24 с.).

3. Kaplunova OA, Kuznetsov II, Sapiev AA, et al. Volume of the paranasal sinuses and craniometry results. International student scientific messenger 2017; (3): 45. Russian (Каплунова О.А., Кузнецов И.И., Сапиев А.А. и др. Объем околоносовых пазух и результаты краниометрии. Международный студенческий научный вестник 2017; (3): 45).

4. Lopatin AS, Artsybysheva MV. Computed tomography in planning endonasal surgery on the paranasal sinuses. Clinical messenger 1997; (2): 57–9. Russian (Лопатин А.С., Арцыбашева М.В. Компьютерная томография в планировании эндоназальных хирургических вмешательств на околоносовых пазухах. Клинический вестник 1997; (2): 57–9).

5. Kapitanov DN, Lopatin AS, Potapov AA, Gavrilov AG. Application of the navigation system in endoscopic surgery of the paranasal sinuses and skull base. Bulletin of Otorhinolaryngology 2005; (2): 12–8. Russian (Капитанов Д.Н., Лопатин А.С., Потапов А.А., Гаврилов А.Г. Применение навигационной системы в эндоскопической хирургии околоносовых пазух и основания черепа. Вестник оториноларингологии 2005; (2): 12–8).

6. The method for determining the parameters of the frontal sinuses: Patent №2590868 (Russian Federation), MPK A61B 6/00 (2006.01)/Mareev OV, Nikolenko VN, Mareev GO, et al. №2014149019/14; declared 04.12.2014; published 10.07.2016, Bull. №19, 12 p. Russian (Способ определения параметров лобных пазух: пат. 2590868 (Российская Федерация), МПК A61B 6/00 (2006.01)/О.В. Мареев, В.Н. Николенко, Г.О. Мареев и др. (РФ). №2014149019/14; заявитель и патентообладатель Мареев О.В.; заявл. 04.12.2014; опубл. 10.07.2016, Бюл. №19, 12 с.).

7. Schmitz JP. The perimeter marking technique for rigid fixation of frontal sinus fractures: procedure and report of cases. J Oral Maxillofacial Surg 1994; 52 (11): 1120–5.

8. Volkov VV, Mikhaylov AI. On the possibilities of diaphanoscopy and its diagnostic capabilities in ophthalmology. Bulletin of Ophthalmology 1972; (2): 46–50. Russian (Волков В.В., Михайлов А.И. О возможностях диафаноскопии и ее диагностических возможностях в офтальмологии. Вестник офтальмологии 1972; (2): 46–50).

9. Marby R. Office diagnosis of sinus disorders: the role of ultrasound scanning. Laryngoscope 1984; 94 (8): 1042–4.

10. Karpishchenko SA, Yaremenko AI, Bolozneva EV, et al. Features of computed tomography for use in navigation equipment for operations in the maxillofacial region. Folia Otorhinolaryngologiae et Pathologiae Respiratoriae 2019; 25 (1): 34–49. Russian (Карпищенко С.А., Ярёменко А.И., Болознева Е.В. и др. Особенности компьютерной томографии для применения в навигационном оборудовании при операциях в челюстно-лицевой области. Folia Otorhinolaryngologiae et Pathologiae Respiratoriae 2019; 25 (1): 34–49).