за эпителиоцитов десны и содержания цитокинов в ротовой жидкости, что согласуется с данными других авторов [1, 8]. Анализируя полученные результаты, можно говорить о восстановлении баланса между факторами агрессии и цитопротективными свойствами пародонта и слизистой оболочки желудка, что создает благоприятные условия для ремиссии гингивита или пародонтита и репарации пептического дефекта гастродуоденальной зоны.

Применение мексидола в комплексном лечении пациентов с сочетанной патологией пародонта и язвенной болезнью рекомендовано пациентам, которым нежелательно проведение 14-дневной схемы эрадикационной терапии (кишечная диспепсия, проведение антибактериального лечения вне связи с основным заболеванием в ближайшие 6 месяцев), или у которых имеются ее побочные эффекты [9].

**Заключение.** Представленные данные свидетельствуют о том, что применение мексидола у пациентов с воспалительными заболеваниями пародонта на фоне язвенной болезни не только направлено на достижение ремиссии язвенной болезни, но и обосновано с позиции лечения и профилактики патологии пародонта.

Применение мексидола позволяет сократить сроки предоперационной подготовки до 9–10 дней и добиться стабильной ремиссии язвенной болезни и заболевания пародонта у всех больных гингивитом и у 90,4% больных пародонтитом через 6 месяцев наблюдения.

**Конфликт интересов.** В результатах работы отсутствует коммерческая заинтересованность отдельных физических и/или юридических лиц, в рукописи отсутствуют описания объектов патентного или любого другого вида прав (кроме авторского).

### Библиографический список


1. Применение препарата Мексидол в стоматологической практике: учеб.-метод. пособие/Ю. А. Петрович, Т. В. Сухова, Т. И. Лемецкая [и др.]. М., 2006. 49 с.
2. Panjamurthy K., Manoharan S., Ramachandran C. R. Lipid peroxidation and antioxidant status in patients with periodontitis // Cell. Mol. Biol. Lett. 2005. Vol. 10, № 2. P. 255–264.
3. Катунина Н. П. Изучение антигипоксической активности новых производных 3-оксипиридина, бензимидазола, оксиникотиновой кислоты и меркаптобензимидазола: автореф. дис…. канд. биол. наук. Смоленск, 2002. 20 с.
4. Муршудли Р. Ч. Новые подходы к лечению экспериментальных огнестрельных ран мягких тканей (экспериментальное исследование): автореф. дис…. канд. мед. наук. М., 2002. 22 с.
5. Шумский А. В. Применение мексидола в лечении герпетической инфекции полости рта // Стоматология сегодня. 2005. № 8 (49). С. 35–36.
6. Иванов В. С. Заболевания пародонта. М.: Мед. информ. агентство, 2001. 300 с.
7. Василенко В. Х., Гребенев А. Л., Шептулин А. А. Язвенная болезнь (современные представления о патогенезе, диагностике, лечении). М.: Медицина, 1987. 285 с.
8. Просвирова Е. П., Дмитриева Л. А., Серенков В. Л. Изменение показателей свободно-радикального окисления и антиоксидантной защиты в смешанной слюне и десневой жидкости у пациентов с хроническим генерализованным пародонтитом в результате дополнительной антиоксидантной терапии мексидолом // Актуальные вопросы экспериментальной и клинической медицины. М., 2004. С. 311–312.
9. Айвазова Р. А. Эффективность эрадикационной терапии в лечении заболеваний пародонта у больных язвенной болезнью двенадцатиперстной кишки, ассоциированной с Helicobacter pylori: автореф. дис. … канд. мед. наук. М., 2007. 24 с.


УДК 616.314.17/.18–008.1:085.37] –085–089 (045) Оригинальная статья

# ОПТИМИЗАЦИЯ КОМПЛЕКСНОГО ЛЕЧЕНИЯ БОЛЬНЫХ БЫСТРОПРОГРЕССИРУЮЩИМ ПАРОДОНТИТОМ С ПРИМЕНЕНИЕМ ИММУНОКОРРИГИРУЮЩЕЙ ТЕРАПИИ

***А. П. Ведяева —*** *ГОУ ВПО Саратовский ГМУ им. В. И. Разумовского Минздравсоцразвития России, ординатор кафедры терапевтической стоматологии;* ***Н. В. Булкина —*** *ГОУ ВПО Саратовский ГМУ им. В. И. Разумовского Минздравсоцразвития России, заведующая кафедрой терапевтической стоматологии, профессор, доктор медицинских наук;* ***Д. А. Смирнов —*** *ГОУ ВПО Саратовский ГМУ им. В. И. Разумовского Минздравсоцразвития России, ассистент кафедры хирургической стоматологии, кандидат медицинских наук;* ***Н. Б. Захарова —*** *ГОУ ВПО Саратовский ГМУ им. В. И. Разумовского Минздравсоцразвития России, заведующая центральной научно-исследовательской лабораторией, профессор, доктор медицинских наук.*

# OPTIMIZATION OF COMPLEX TREATMENT OF AGGRESSIVE PERIODONTITIS USING IMMUNOCORRECTING THERAPY

***A. P. Vedyaeva —*** *Saratov State Medical University n.a. V. I. Razumovsky, Department of Therapeutic Stomatology, Post-graduate;* ***N. V. Bulkina —*** *Saratov State Medical University n.a. V. I. Razumovsky, Head of Department of Therapeutic Stomatology, Professor, Doctor of Medical Science;* ***D. A. Smirnov —*** *Saratov State Medical University n.a. V. I. Razumovsky, Department of Surgical Stomatology, Assistant, Candidate of Medical Science;* ***N. B. Zakharova —*** *Saratov State Medical University n.a. V. I. Razumovsky, Head of Central Scientific Research Laboratory, Professor, Doctor of Medical Science.*

Дата поступления — 20.11.2010 г. Дата принятия в печать — 20.05.2011 г.

***Ведяева А. П., Булкина Н. В., Смирнов Д. А., Захарова Н. Б.*** **Оптимизация комплексного лечения больных быстропрогрессирующим пародонтитом с применением иммунокорригирующей терапии // Саратовский научно-медицинский журнал. 2011. Т. 7, № 2. С. 485–490.**

Применение иммуномодулятора гепона в комплексной терапии быстропрогрессирующего пародонтита обеспечивает нормализацию цитокинового баланса экссудата пародонтальных карманов за счет повышения уровня противовоспалительных цитокинов (IL-1β, IL-8, IFN-γ) и остеопротегерина, косвенно подтверждающего улучшение состояния костной ткани альвеолярных отростков челюстей, а также выраженного снижения концентрации провоспалительных цитокинов (IL-4, IL-10) и трансформирующего фактора роста β. Применение гепона позволяет повысить эффективность предоперационной подготовки, ускорить послеоперационную реабилитацию больных и добиться ремиссии заболевания до шести месяцев в 71% случаев, что на 28% выше, чем в группе больных, получающих традиционное лечение.

**Ключевые слова:** быстропогрессирующий пародонтит, иммуномодулирующая терапия, гепон.

***Vedyaeva A.P., Bulkina N.V., Smirnov D.A., Zakharova N.B.* Optimization of complex treatment of aggressive periodontitis using immunocorrecting therapy // Saratov Journal of Medical Scientific Research. 2011. Vol. 7, № 2. P. 485–490.**

Application of immunomodulator Gepon in treatment of aggressive periodontitis provides the normalization of cytokine balance of periodontal pockets exudate by raising the level of anti-inflammatory cytokines (IL-1β, IL-8, IFN-γ) and osteoprotegerin, indirectly confirming the improvement of bones of alveolar processes of jaws, as well as by significant decrease in the concentration of proinflammatory cytokines (IL-4, IL-10) and transforming growth factor β. Gepon application improves the efficiency of preoperative period, accelerates postoperative rehabilitation of patients and helps achieve remission period up to 6 months in 71% of cases, which is in 28% higher than in patients receiving traditional treatment.

**Key words:** aggressive periodontitis, immunocorrecting therapy, gepon.

**Введение.** Заболевания пародонта представляют серьезную проблему современной медицины ввиду почти 100%-ной распространенности и все возрастающей поражаемости лиц молодого возраста [1]. При этом все чаще встречаются агрессивные формы, в частности быстропрогрессирующий пародонтит (БПП), имеющий практически непрерывно рецидивирующее течение [2]. Профилактика и повышение эффективности комплексного лечения болезней пародонта, в частности быстропрогрессирующего пародонтита, становятся актуальной проблемой современной стоматологии. Атипичность быстропрогрессирующего пародонтита проявляется в том, что активное разрушение опорных тканей зубов начинается в молодом возрасте, с 20–25 лет. Заболевание протекает с бурными клиническими проявлениями, сопровождается очень быстрой и массивной потерей всех тканей пародонта, в первую очередь челюстной кости, практически не поддается лечению с помощью традиционных средств и в относительно короткий промежуток времени (5–7 лет) приводит к полной потере зубов, вследствие чего отличается крайне неблагоприятным прогнозом [3]. По мнению ряда авторов, главными этиологическими факторами развития атипичных форм воспалительных заболеваний пародонта, и в частности БПП, являются Actinobacillus actinomycetem comitans, Prevotella intermedia, Porphyromonas gingivalis, которые входят в состав зубной бляшки и отличаются наиболее высокой агрессивностью и способностью проникать в ткани пародонта [4, 5]. Эти микроорганизмы участвуют в формировании иммунного ответа организма на их внедрение в ткани пародонта, вызывая развитие аутоиммунного воспаления или иммунодефицитного состояния [6, 7]. В настоящее время установлена важная роль про- и противовоспалительных цитокинов в регуляции воспаления в тканях пародонта. Усиление продукции антигенстимулированными моноцитами, тканевыми макрофагами, лимфоидной тканью провоспалительных цитокинов (IL-1, IL-6, IL-8 и ряда других) сопровождается развитием полимодальных локальных и дистантных эффектов, приводящих в конечном итоге к нарушениям микроциркуляции в тканях пародонта, распаду коллагена периодонтальных связок, резорбции костной ткани альвеолярных отростков челюстей путем непрямой дифференцировки предшественников остеокластов [8]. Ингибирующим эффектом на синтез провоспалительных цитокинов обладает трансформирующий фактор роста — TGF-β1, который в свою очередь стимулирует пролиферацию фибробластов, синтез белков межклеточного матрикса, коллагена, а в конечном итоге процессы регенерации. Недавно идентифицирован новый элемент фактора некроза опухоли остеопротегерин — белок, синтезируемый остеобластами, который является ключевым звеном ингибирования дифференциации и активации остеокластов и поэтому имеет большое значение в процессе резорбции костной ткани [8]. Остеопротегерин ингибирует связывание RANK и RANK — лиганда, тем самым ингибируя мобилизацию, пролиферацию и активацию остеокластов. Стимулирующее и ингибирующее действие цитокинов осуществляется посредством связывания их с большим количеством рецепторов на поверхности клеток и может быть направлено на клетки, участвующие в воспалении, в регенерации, в развитии иммунного ответа. В силу этих причин патогенетически оправданным и необходимым компонентом комплексного лечения заболеваний пародонта является иммунокорригирующая терапия, позволяющая активизировать местный иммунитет, то есть как можно эффективнее повысить способность тканей к защите от инфекции, стимулировать факторы регенерации костной ткани [9]. Поиск новых иммунологических препаратов позволил обратить внимание на препарат гепон, который не только обладает иммуномодулирующими свойствами за счет изменения спектра синтезируемых клетками цитокинов, но и повышает функциональную активность фибробластов и эпителиальных клеток, что улучшает способность тканей пародонта к регенерации.

Цель исследования: повысить эффективность комплексного лечения больных быстропрогрессирующим пародонтитом путем применения препарата гепон.

**Методы.** Проведено обследование 80 человек, из которых 20 практически здоровых добровольцев и 60 больных БПП. Все пациенты были разделены на две группы: I группу (30 человек) составили больные БПП, в комплексном лечении которых применялся иммунокорригирующий препарат гепон; во II группе (30 человек) проводили традиционную терапию. Критерии включения пациентов в исследование: возраст от 17 до 35 лет; достоверный диагноз БПП, информированное согласие пациента. При сборе анамнеза у всех больных учитывались такие факторы, как длительность заболевания, характер течения процесса в пародонте, результаты проводимого ранее лечения, продолжительность ремиссий.

Для объективной оценки состояния тканей пародонта в процессе наблюдения и лечения больных использовались следующие тесты: упрощенный индекс гигиены, индекс кровоточивости десневой борозды, папиллярно-маргинально-альвеолярный индекс, пародонтальный индекс, определение патологической подвижности зубов, определение глубины пародонтальных карманов. Проводилось рентгенологическое исследование зубочелюстной системы — ортопантомограмма и прицельная внутриротовая рентгенограмма отдельных групп зубов [10]. Иммунологическое обследование: определение содержания цитокинов (IL-1β, IL-8, IFN-γ, IL-4, IL-10), трансформирующего фактора роста β и остеопротегерина в экссудате пародонтальных карманов методом твер-

**Ответственный автор —** Ведяева Анна Петровна.
Адрес: 410600, ул. Киселева, д. 68 а, кв. 10.
Тел.: 53-90-80.
E-mail: vandrer@mail.ru

дофазного иммуноферментного анализа с использованием реактивов фирмы «Вектор Бест».

Обследование больных БПП проводили при первом посещении до лечения, через 1 месяц после проведения курса местной терапии с целью предоперационной подготовки, через 3 месяца после проведения хирургического лечения и в отдаленные сроки — через 6 месяцев от начала лечения. Всем пациентам проводилось комплексное лечение, которое включало: контроль и коррекцию индивидуальной гигиены полости рта; профессиональную гигиену полости рта (удаление наддесневых и поддесневых зубных отложений) с последующим медикаментозным орошением пародонтальных карманов 0,06% раствором хлоргексидина биглюконата; устранение местных факторов, способствующих скоплению и активации действия микробного фактора (пломбирование придесневых кариозных полостей, устранение дефектов пломб, восстановление межзубных контактов); шинирование подвижных зубов с применением материалов на основе неорганической матрицы-стекловолокна (GlasSpan, США, и Fiber Splint, Швейцария) и жидких фотополимеров; функциональное избирательное пришлифовывание, выравнивание окклюзионной поверхности для исключения травматических узлов, по показаниям проводилась коррекция мягких тканей преддверия полости рта.

В комплексную предоперационную подготовку больных I группы был включен препарат гепон (Иммафарма), относящийся к группе иммуномодуляторов. Гепон представляет собой синтетический пептид, состоящий из 14 аминокислотных остатков по 2 мг во флаконе, который растворяли в 2 мл воды для инъекций. Зубной ряд изолировали от слюны с помощью адсорбционных валиков и проводили инстилляцию пародонтальных карманов и аппликацию на десну. Для определения оптимальной методики применения препарата группе пациентов (15 человек) проводили аппликацию гепона в виде мази (гепон 0,006; ланолин 10,0; масло оливковое 10,0; вода для инъекций 10,0). Курс лечения составлял 10 процедур, проводимых через день. Общее лечение включало назначение в до- и послеоперационном периоде антибактериального препарата Рулид по 150 мг 2 раза в день, в сочетании с низоралом по 200 мг 1 раза в день на протяжении 10–14 дней (в зависимости от клинической динамики).

Статистическая обработка результатов исследования цитокинов производилась набором программ Stat Soft Statistica v 6.0. Результаты представлены в виде медианы с интерквартильным размахом (25–75 процентиль); для определения достоверности различия между группами использовался критерий Крускала — Уоллиса.

**Результаты.** У пациентов с быстропрогрессирующим пародонтитом, по данным анамнеза, давность заболевания составляла от одного до пяти лет. При обследовании больных были выявлены жалобы на неприятный запах изо рта, гиперемию в области десен, кровоточивость во время чистки зубов, при приеме твердой пищи, наличие зубных отложений, изменение положения и подвижность зубов, а также периодическое гноетечение. При объективном обследовании отмечались воспалительные явления, отечность десневых сосочков, гиперемия десны, выраженная кровоточивость. Значения индекса РМА составляли 47,75±2,4%; глубина пародонтального кармана определялась до 8,5 мм, PI-6,47±0,05, зубы имели 2–3-ю степень подвижности. У всех больных выявлены наддесневые и поддесневые зубные отложения. Показатели УИГ составили 2,2±0,05, что соответствовало плохому состоянию гигиены полости рта. На ортопантомограмме отмечалась выраженная деструкция костной ткани межзубной перегородки, которая характеризовалась исчезновением компактной пластинки, резорбцией межальвеолярной перегородки на 1/2 и более ее высоты, поражением фуркаций в вертикальном направлении от 4 до 8 мм (подкласс В), выраженными явлениями остеопороза. У 19 (31,6%) пациентов с БПП отмечается несоответствие тяжести клинических проявлений и степени деструктивных процессов костной ткани альвеолярных отростков челюстей: при незначительной степени воспаления десневого края рентгенологически отмечалась выраженная активная деструкция костной ткани. Нами установлено, что при БПП имеется выраженный цитокиновый дисбаланс в экссудате пародонтальных карманов. У всех больных БПП отмечено повышение концентрации провоспалительного интерлейкина-1β практически в 4 раза относительно данных контрольной группы. Увеличение содержания IL-1β коррелировало с глубиной пародонтальных карманов ($r_{ИЛ-1β}$=0,512) и степенью кровоточивости десны ($r_{ИЛ-1β}$=0,504). Следовательно, содержание данного цитокина в экссудате пародонтальных карманов можно рассматривать как дополнительный лабораторный критерий степени тяжести БПП.

Интерлейкин-8 является важнейшим медиатором воспалительного процесса, который вырабатывают активированные макрофаги. У больных БПП содержание IL-8 увеличено более чем в 3 раза по сравнению с контрольной группой. Иммунорегуляторный цитокин IFN-γ достоверно снижен в экссудате пародонтальных карманов по сравнению с контрольными значениями. Данный факт, по нашему мнению, является проявлением серьезных нарушений местного иммунитета тканей пародонтального комплекса у больных БПП, что находит свое проявление в неуклонно прогрессирующем воспалительно-деструктивном процессе и торпидном течении заболевания.

Состояние иммунитета полости рта во многом определяется оптимальным уровнем содержания противовоспалительного интерлейкина-4, который ингибирует активацию макрофагов, продуцирует Т-лимфоциты субпопуляции $Th^2$. При БПП наблюдается развитие местного иммунного ответа преимущественно по $Th^2$-пути. Проведенные нами исследования показали, что в экссудате пародонтальных карманов больных БПП содержание интерлейкина-4 значительно снижено и составляет 4,81±1,81 пкг/мл и 3,49±2,1 пкг/мл, при 13,51 ±1,21 в контроле. Содержание противовоспалительного IL-10 у пациентов с БПП до лечения также было снижено относительно контрольных значений в 1,7 раза

Важнейшим медиатором, отвечающим за пролиферацию и дифференцировку лимфоцитов, а в конечном итоге за процессы регенерации тканей пародонта является трансформирующий фактор роста TGF-β1. Содержание TGF-β1 у больных БПП в 2,4 раза выше контрольных значений. При этом у 9 (15%) пациентов значения данного показателя, напротив, были снижены. TGF-β1 участвует в ремоделировании тканей, длительное рецидивирующее течение заболевания приводит к нарушению процессов реэпителизации и регенерации, ослаблению межклеточного матрикса, чрезмерному перемещению фибробластов в пораженные участки с развитием фиброза.

Другим показателем, позволяющим косвенно оценить состояние костной ткани, является остеопротегерин — OPG, значения которого у больных БПП были также ниже показателей контрольной группы. Снижение уровня OPG в 2,5 раза создает условия для активизации костных макрофагов, способствует прогрессирующей резорбции костной ткани альвеолярных отростков челюстей.

Анализируя полученные результаты, следует подчеркнуть, что сеть цитокинов — это чувствительная сбалансированная регуляторная сеть. Сравнение концентрации про- и противовоспалительного цитокинов у больных БПП выявило выраженный дисбаланс в их соотношении по сравнению с соотношениями контрольных величин. Так, если у здоровых доноров соотношение содержания в десневой жидкости IL-1β/IL-4 составило 8,61±0,93, то при БПП это соотношение увеличивалось за счет повышения IL-1β до 13,08±1,04. Таким образом, в основе воспалительно-деструктивных процессов при БПП лежат существенные изменения местного иммунитета, сопровождающиеся повышенной функциональной активностью Т-лимфоцитов, гиперпродукцией провоспалительных цитокинов (IL-1β, IL-8), TGF-β1, истощением IFN-γ и OPG в парадонтальных карманах, опосредованные воздействием суперантигенов, размножающейся парадонтопатогенной бактериальной флорой и снижением противовоспалительных цитокинов (IL-4, IL-10).

Применение в комплексной предоперационной подготовке больных БПП иммунокорригирующего препарата гепон позволило через 1 месяц наблюдений констатировать снижение в содержимом пародонтальных карманов уровня провоспалительных цитокинов IL-1β, IL-8 в 3,3 и 2,5 раза соответственно. Эта динамика сохраняется в течение трех месяцев наблюдения, содержание IL-1β, IL-8 ниже в 3,5 и 2,6 раза по сравнению с исходными значениями. Количество IFN-γ и OPG в содержимом ПК через 1 месяц увеличилось в 2,5 раза и 2,4 раза соответственно, через 3 месяца значения практически не изменились.

Иначе складывается ситуация с содержанием цитокинов противовоспалительного действия. Через 1 месяц наблюдений установлен достоверный ($p \leq 0,001$) рост уровней IL-4, IL-10 в 1,7 и 1,5 раза соответственно. Полученные значения сохраняются и через 3 месяца. Концентрация TGF-β1 в содержимом ПК больных БПП изменялась постепенно: через 1 месяц она уменьшилась незначительно в 1,3 раза, а через 3 месяца еще в 2,2 раза. Данная ситуация может указывать на активизацию процессов регенерации в тканях пародонта, которая очевидно имеется после проведения комплексной терапии с включением современного и эффективного иммунокорригирующего препарата и качественного хирургического лечения

Во II группе местное лечение БПП проводилось без использования иммунокорректоров. Через 1 месяц наблюдений в содержимом ПК происходит достоверное ($p \leq 0,001$) снижение концентрации провоспалительных цитокинов IL-1β, IL-8 в 1,3 и 1,6 раза соответственно, содержание противовоспалительных цитокинов IL-4, IL-10 достоверно возрастает в 1,2 и 1,4 раза. Содержание IFN-γ незначительно увеличилось в 1,3 раза, концентрация OPG в содержимом ПК через 1 месяц практически не изменилась. Концентрация TGF-β1 в содержимом ПК больных БПП через 1 месяц незначительно уменьшилась. При этом через 3 месяца концентрация цитокинов не имеет статистически достоверных отличий с показателями до лечения, что наряду с клинической картиной свидетельствует о низкой эффективности лечения БПП без применения иммунокорригирующей терапии.

**Обсуждение.** Анализируя полученные результаты, удалось прийти к заключению, что комплексное лечение больных быстропрогрессирующим пародонтитом с применением курса гепона обеспечивает нормализацию цитокинового баланса, что находит свое проявление в снижении уровня провоспалительных цитокинов, повышении уровня противовоспалительных интерлейкинов. При этом происходит значительное улучшение показателей основного иммунорегуляторного медиатора IFN-γ; трансформирующего росткового фактора TGF-β1 и повышение остеопротегерина, косвенно подтверждающего улучшение состояния костной ткани альвеолярных отростков челюстей.

При осмотре через 1 месяц больных БПП с применением гепона в комплексной терапии у 71% пациентов индексы кровоточивости SBI и PMA приближались к нормальным значениям. У 29% пациентов выявлены признаки воспаления десневого края, при этом у 17% пациентов значения индекса SBI были больше 15%. В группе сравнения (II) через 1 месяц значения индекса кровоточивости SBI и PMA приближались к нулевым лишь у 10% пациентов; при этом у 90% пациентов сохранялись признаки воспаления тканей пародонта, что подтверждалось индексом SBI, который достигал 30%. Анализ клинической эффективности комплексной предоперационной подготовки больных БПП позволяет сделать вывод о значительно лучших результатах при применении гепона, который оказывает в 1,5 раза больший противовоспалительный эффект, снижает кровоточивость десен при зондировании эффективнее в 2,1 раза, чем при применении традиционного тактивина, и в 3,2 раза, чем при использовании плацебо.

Нами проведена сравнительная оценка динамических изменений клинических показателей на этапах комплексного лечения больных БПП с применением гепона в виде раствора и мази и установлено преимущество применения гепона в виде мази. Мазь гепон легко наносится, не растекается, что особенно важно при применении ее на верхней челюсти, лучше фиксируется в пародонтальных карманах и на слизистой десны, более длительное время поддерживается оптимальная концентрация препарата, который дополнительно можно перекрывать повязкой (Septopak). У группы пациентов, которым применялась мазь гепон, наблюдалась лучшая динамика купирования воспалительного процесса (индекса кровоточивости SBI и PMA) в тканях пародонта в среднем на 2–4 дня, что позволило им сократить число процедур до восьми.

При проведении обследования пациентов БПП через 3 месяца после проведения хирургического лечения клиническую ремиссию констатировали у 78% пациентов I группы, 51% — группы сравнения. Однако через 6 месяцев наблюдений отмечена отчетливая динамика увеличения индекса PMA в группе пациентов, леченных традиционным способом. Полученные данные позволяют заключить, что применение гепона в комплексной терапии БПП дает возможность добиться стабильной ремиссии через 6 месяцев у 71% пациентов и у 56% при использовании базовой противовоспалительной терапии.

*Клинический пример.* В феврале 2009 г. в клинику обратился пациент А., 35 лет. В результате анамнеза,

клинического и рентгенологического обследования был поставлен диагноз: генерализованный быстропрогрессирующий пародонтит (рис. 1). Назначено комплексное лечение, включающее иммуномодулирующую терапию (иммуномодулятор гепон вводился в пародонтальные карманы в виде мази, 8 аппликаций через день), профессиональную гигиену с одновременной шлифовкой и полировкой шеек зубов, избирательное пришлифовывание зубов, шинирование подвижных зубов стекловолокном (Fiber Splint, Швейцария) и пародонтальную хирургию в области подвижных зубов.

На этапе хирургического лечения использовали остеозамещающий препарат Bio-Oss (Geistlich, Швейцария) и резорбируемую двухслойную коллагеновую мембрану Bio-Gide (Geistlich, Швейцария), выполнялась лоскутная операция по Рамфьорд с полной отслойкой лоскута и заполнением костных карманов остеокондуктивным препаратом. Хирургическое лечение осуществлялось сразу же после проведения иммуномодулирующей терапии. На этапе хирургического лечения применялась лоскутная операция по Рамфьорду, для чего проводили три горизонтальных разреза: фестончатый, отступя на 0,5–1 мм от десневого края и, повторяя контур десны под углом 35 градусов к зубу, окаймляющий разрез вокруг каждого зуба, в зоне оперативного вмешательства и межзубной в передне-заднем направлении под сосочками десны. Этими разрезами создается ремоделировка десневого края, сохраняется щадящее состояние внутренней поверхности лоскута без значительной травмы надкостницы. Проводился тщательный кюретаж, удалялись все пораженные и грануляционные ткани, поддесневые зубные отложения и измененный цемент корня с тщательной шлифовкой и полировкой, обработкой костной ткани альвеолы с использованием ультразвукового устройства «Piezon Master 600» фирмы EMS. Проводился забор крови из локтевой вены пациента в количестве 15–20 мл в стерильные вакуумные пробирки и центрифугировался. Bio-OSS пропитывали обогащенной тромбоцитами плазмой крови и укладывали в костные дефекты до полного визуального закрытия дефектов. Затем устанавливали с обеих сторон костного дефекта двухслойную резорбирующую коллагеновую мембрану, перед этим ей придавали нужную форму стерильными ножницами. Затем ушивали в области межзубных промежутков и за зубным рядом до плотного прилегания слизисто-надкостничного лоскута. Применение мембраны Bio-Gide позволяет исключить проникновение в зону пародонтального дефекта эпителиальных и соединительнотканных элементов десны, а также сформировать пространство между внутренней поверхностью мембраны и пораженной корневой поверхностью, где наблюдается рост клеток периодонтальной связки, формируется новый цемент корня зуба, появляется остеоидный матрикс. Использование мембраны способствует быстрой организации кровяного сгустка с помощью клеточных и волоконных структур, образованию коллатерального кровообращения, что создает все условия для направленной регенерации. Применение мембраны Bio-Gide направлено на изоляцию костной ткани и создание каркаса для десны, что предотвращает десневую рецессию и образование новых пародонтальных карманов.

Наблюдения за пациентами, которым проводилось комплексное лечение с применением иммуномодулятора гепон, показало, что уже на 3–5-е сутки от начала лечения отмечается выраженный противовоспалительный эффект. Снижается кровоточивость десен, появляется уверенность при накусывании на зубы, состояние комфорта в полости рта, уплотняется десневой край, улучшается общее состояние. Через 2–3 недели при выраженной резорбции костной ткани и альвеолярного отростка после проведения иммуномодулирующей терапии и хирургического лечения наблюдалась стабилизация процесса и значительное снижение патологической подвижности зубов в зоне проведенного оперативного вмешательства. Это позволило максимально сохранить и укрепить подвижные зубы, а впоследствии на этапах ортопедического лечения использовать как опору для различного вида зубных протезов. Через шесть месяцев наблюдений клинически констатировано состояние ремиссии (рис. 2), рентгенологически отмечались процессы формирования костной ткани.

Рис. 1. Фотография полости рта и ортопантомограмма пациента А., 35 лет, до лечения

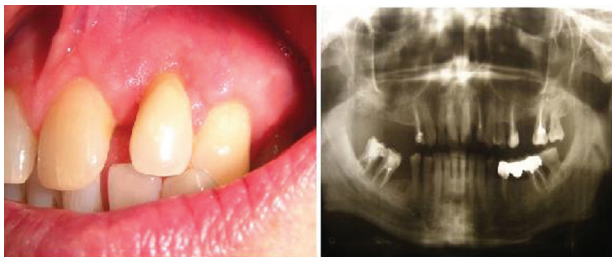

Рис. 2. Фотография полости рта и ортопантомограмма пациента А., 35 лет через 6 мес. после лечения

**Заключение.** Обобщая результаты проведенного исследования, можно резюмировать, что местное применение гепона на этапе комплексной предоперационной подготовки с целью коррекции иммунных нарушений и улучшения регенерации эпителия десны при БПП обеспечивает большую эффективность хирургического лечения: срок заживления составил 7,1±1,6 дня, у 5% пациентов в послеоперационном периоде возникли осложнения; в то время как в группе с традиционным лечением срок заживления составил 10,3±1,8 дня (10% осложнений). Учитывая прогрессирующее течение заболевания и, у некоторых больных, нестабильность полученного результата, считаем целесообразным проведение повторного курса иммунокорригирующей терапии гепоном через 6 месяцев после проведения хирургического этапа.

## Библиографический список

1. Григорьян А. С. Концепция патогенеза воспалительных заболеваний пародонта в свете современных данных// Болезни пародонта: патогенез, диагностика, лечение. М.: МИА, 2004. С. 63–93.

2. Безрукова И. В., Грудянов А. И. Агрессивные формы пародонтита. М., 2003. С.11–66.

3. Орехова Л. Ю. Заболевания пародонта. М.: Полимедиа Пресс, 2004. 254 с.

4. Hillman G., Krause S. Immunohistiological distribution of inflammatory cells in rapidly progressive and adult periodontitis // J. Dent. Res. 1999. Vol. 78. P. 217.

5. Saransky S.S. Microbiology of periodontal disease — present status progressive periodontitis // Periodontol. 2001. Vol. 72. P. 275–283.

6. Sjostram K. Opsonic antibody activity against Actinobacillus actinomycetemcomitans in patients with rapidly progressive periodontitis // Intect. Immunology. 1992. Vol. 60, № 6. P. 321–326.

7. Mooney J., Kinane D. Humoral immune response to Porphyromonas gingivalis and Actinobacillus actinomycetemcomitans in adult patients and rapidly progressive periodontitis // Oral Microbiology Immunology. 1994. Vol. 9, № 6. P. 321–326.

8. Вольф Г.Ф., Ратейцхак Э.М. Пародонтология. М.: МЕД-пресс-информ, 2008. 548 с.

9. Принципы планирования комплексного лечения взрослых пациентов с быстропрогрессирующим пародонтитом/Г. Б Оспанова., О. В Овчинникова., Д.В. Богатырков [и др.] // Клиническая стоматология. 2001. № 1. С. 52–56.

10. Рентгенологические изменения костной ткани больных с различными формами пародонтита/Н.А. Рабухина, А.П. Аржанцев, А.И. Грудянов [и др.] // Стоматология. 1991. Т. 70, № 5. С. 23–27.