

МАКРО- И МИКРОМОРФОЛОГИЯ

УДК 611.134.9-073.756.8

Оригинальная статья

ВАРИАНТЫ ИЗГИБОВ ПОЗВОНОЧНЫХ АРТЕРИЙ ПО ДАННЫМ МУЛЬТИСПИРАЛЬНОЙ КОМПЬЮТЕРНОЙ ТОМОГРАФИИ

Б.Т. Куртусунов – ГОУ ВПО Астраханская ГМА Росздрава, доцент кафедры анатомии человека, кандидат медицинских наук.

VARIANTS OF VERTEBRAL ARTERIES BENDS ACCORDING TO MULTISPIRAL COMPUTER TOMOGRAPHY

B.T. Kurtusunov – Astrakhan State Medical Academy, Department of Human Anatomy, Assistant Professor, Candidate of Medical Science.

Дата поступления – 22.07.2010 г.

Дата принятия в печать – 16.09.2010 г. 16.09.2010 г.

Куртусунов Б.Т. Варианты изгибов позвоночных артерий по данным мультиспиральной компьютерной томографии // Саратовский научно-медицинский журнал. 2010. Т. 6, № 3. С. 498–499.

Изучение вариантной анатомии изгибов позвоночных артерий по данным мультиспиральной компьютерной томографии позволило выявить, что наиболее часто встречающейся формой является их штопорообразное строение. Штопорообразные изгибы позвоночных артерий – оптимальный вариант для обеспечения защиты головного мозга от гидродинамического удара.

Ключевые слова: позвоночные артерии, вертебробазилярная система, штопорообразные изгибы, гидродинамический удар.

Kurtusunov B.T. Variants of vertebral arteries bends according to multispiral computer tomography // *Saratov Journal of Medical Scientific Research*. 2010. Vol. 6, № 3. P. 498–499.

Studying of variant anatomy of bends of vertebral arteries according to multispiral computer tomography has allowed to reveal that the most common form is spin form. Spin bend of vertebral arteries is an optimum variant for brain protection from hydrodynamic blow.

Key words: vertebral arteries, vertebrobasilar system, spin bends, hydrodynamic blow.

Введение. Анализ литературных данных показал, что среди работ, посвященных описанию позвоночной артерии, отсутствуют сведения о вариантах строения их изгибов по данным мультиспиральной компьютерной томографии [1-5].

Внедрение в клинику методов исследования артерий с помощью спиральной компьютерной томографии и разработка новых доступов операций на сосудах мозга требуют точных данных о вариантах строения позвоночных артерий, особенностях их индивидуальной изменчивости у взрослых людей различного возраста и пола [6].

Цель исследования: изучить варианты изгибов позвоночных артерий по данным мультиспиральной компьютерной томографии как системы, обеспечивающей защиту от гидродинамического удара.

Методы. Был проведен анализ магнитно-резонансных спиральных компьютерных томоангиограмм 227 пациентов различного возраста, без выявленной патологии вертебробазилярной системы.

Результаты. Установлено, что в 72% случаев левая позвоночная артерия отходит от верхней полуокружности левой подключичной артерии, далее она совершает изгиб в латеральную сторону, после чего позвоночная артерия поворачивает в медиальную сторону, поднимается вверх и проникает в канал поперечного отростка 6-го шейного позвонка. В результате предпозвоночная часть левой позвоночной артерии имеет в 82% случаев штопорообразные, в 9% случаев – S-образные, в 5% случаев – Г-образные и в 4% случаев – С-образные изгибы (рис. 1).

В 67% случаев правая позвоночная артерия отходит от верхней полуокружности правой подключичной артерии и имеет спиралевидную (89%), с разным количеством витков, S-образную (7%), реже – относительно прямолинейную (4%) формы, далее поднимается вверх и проникает в отверстие поперечного отростка 6-го шейного позвонка.

В 18% случаев левая позвоночная артерия отходит от верхнезадней, задней (7%) или даже задне-нижней (3%) полуокружности подключичной артерии. Правая же позвоночная артерия в 23% случаев начинается от верхнезадней, задней (8%) или даже задне-нижней (2%) полуокружности подключичной артерии.

При различных вариантах отхождения позвоночной артерии от подключичной возможен ее перегиб в предпозвоночных отделах. Эта извитость позвоночной артерии, именуемая нижним сифоном, может иметь разнообразную форму: спиралевидную с одним, двумя или тремя изгибами в сагиттальной и фронтальной плоскостях, S-образную, Г-образную, V-образную.

В ходе исследования выявлены также различия в уровне вступления позвоночных артерий в свой канал в поперечных отростках шейных позвонков. В большинстве случаев (92%) позвоночные артерии входили в канал на уровне 6-го шейного позвонка, в редких случаях (6%) – на уровне 5-го, еще реже (2%) – на уровне 3-4-го позвонков. Внутри канала позвоночная артерия имеет различную извитость. Количество изгибов варьирует от 1 до 5, а ход сосуда от относительно прямолинейного – до спиралевидного по типу штопора.

Что касается поперечно-отростковой и атлантовой частей позвоночных артерий, исследования показали, что в ряде случаев левая позвоночная артерия, пройдя отверстие поперечного отростка 2-го

Ответственный автор – Куртусунов Боговдин Толегенович.
Тел.: 89093766340.
E-mail: bagaagma@mail.ru

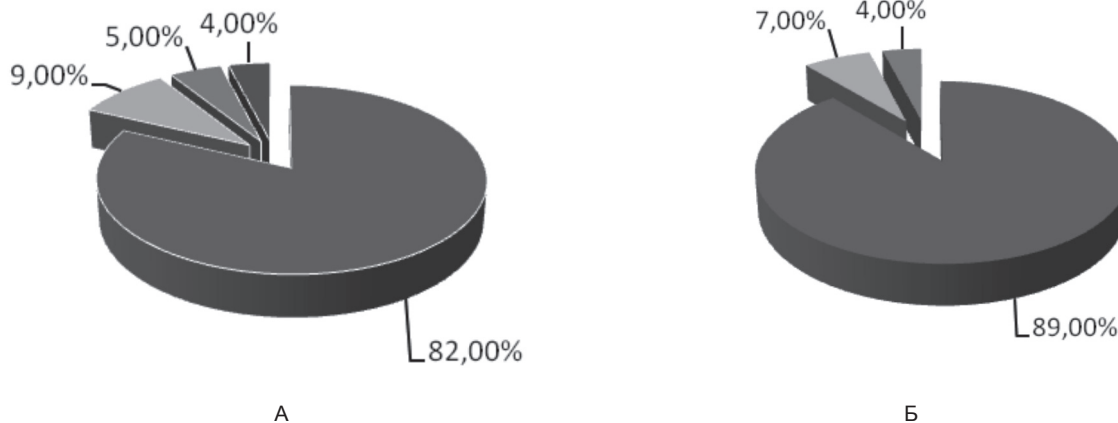


Рис. 1. Варианты изгибов (А) левой, (Б) правой позвоночных артерий

шейного позвонка, совершает изгиб в латеральную сторону под углом 90° , далее поворачивает на 180° медиально, затем формирует еще один изгиб на 90° вверх и следует в отверстие поперечного отростка 1-го шейного позвонка; выйдя из отверстия поперечного отростка атланта, ложится на одноименную борозду и через большое отверстие вступает в полость черепа.

Правая позвоночная артерия также после выхода из отверстия поперечного отростка 2-го шейного позвонка направляется латерально и вниз, далее совершает дугообразный изгиб в медиальную сторону и, поднимаясь вверх, направляется к отверстию поперечного отростка 1-го шейного позвонка. Выйдя из отверстия, позвоночная артерия поднимается вверх, затем совершает дугообразный изгиб вниз и медиально, после чего поднимается вверх и проникает в полость черепа через большое отверстие.

Изгиб позвоночных артерий на уровне атлантаксиального сустава, именуемый, как верхний сифон позвоночных артерий, имеют спиралевидную (65%), С-образную (23%) или V-образную (12%) формы, которые могут быть открыты углом к вентральной, дорзальной, латеральной поверхностям шеи.

Обсуждение. Изучение вариантов строения интракраниальных отделов позвоночных артерий показало, что крайне важным местом вертебробазиллярной системы является место их слияния в базилярную. В 85% случаях на месте слияния позвоночных артерий имеется момент скручивания. При

этом правая позвоночная артерия, как правило, располагается вентральнее левой. Всего лишь в 15% случаев правая и левая позвоночные артерии расположены в одной (фронтальной) плоскости.

Заключение. Изучение изгибов позвоночных артерий позволяет сделать вывод, что наиболее часто встречаются спиралевидные, или штопорообразные, изгибы. Такая форма извитости позвоночных артерий является оптимальным условием для защиты мозга от гидродинамического удара и для поддержания закрученных потоков крови в вертебробазиллярной системе.

Библиографический список

1. Верещагин Н.В., Моргунов В.А., Гулевская Т.С. Патология головного мозга при атеросклерозе и артериальной гипертонии. М.: Медицина, 1997. 228 с.
2. Мультиспиральная компьютерно-томографическая ангиография в диагностике патологии аорты и артерий нижних конечностей / Ф.И. Тодуа [и др.] // Ангиология и сосудистая хирургия. 2008. Т. 14, № 2. С. 37-42.
3. Никитин Ю.М., Кротенков М.В., Давыденко И.С. Современные методы диагностики поражений сосудистой системы головного мозга // Неврологический журнал. 2008. № 1. С 4-8.
4. Frisoni G.B., Anzola G.P. Vertebrobasilar ischemia after neck motion // Stroke. 1991. Vol. 22. P. 1452-1460.
5. Functional anatomy of the circulus arteriosus cerebri (Willissi) / B. Hillen [et al.] // Bull. Assoc. anat. 1991. Vol. 75, № 229. P. 123-126.
6. Puchades-Orts A., Nombella-Gomez M., Ortuno-Pacheco G. Variation in Circle of Willis // J. Anat. 1981. Vol. 33, № 3. P. 419-423.