

Обсуждение. Проведенные нами исследования позволили установить следующее:

- использование лечебно-гимнастических упражнений, электростимуляции мышц тазового дна и грязевых тампонов снижает количество дневных мочеиспусканий и используемых прокладок у больных с НМ в 2 раза;

- у пациентов, прошедших курс реабилитации, комплексное уродинамическое исследование выявило увеличение емкости мочевого пузыря у мужчин с $153,2 \pm 12,7$ до $246,3 \pm 14,2$ мл, у женщин с $138,4 \pm 11,8$ до $194,7 \pm 10,6$ мл;

- исследования микроциркуляции мочевого пузыря методом лазерной доплеровской флоуметрии после проведенного санаторно-курортного лечения выявили рост показателей капиллярной перфузии крови более чем в два раза, что говорит об улучшении нейромышечной проводимости и трофики мочевого пузыря;

- у пациентов, прошедших санаторно-курортное лечение, уменьшилось число эпизодов НМ в 3 раза по сравнению с пациентами, не получивших курс реабилитации;

- для закрепления длительного терапевтического эффекта больным после выписки из санатория рекомендовано продолжать выполнять лечебно-гимнастические упражнения для мышц тазового дна в домашних условиях.

Заключение. Таким образом, разработанные нами лечебно-гимнастические упражнения для мышц

тазового дна в комплексе с санаторно-курортными факторами, в лечении пациентов с НМ после радикальной простатэктомии и гистерэктомии, приводят к купированию симптомов НМ и открывают новые пути реабилитации данной категории пациентов.

Библиографический список

1. Козаченко, В.П. Клиническая онкогинекология / В.П. Козаченко. – М.: Медицина, 2005. – 373 с.
2. Ханно, Ф.М. Руководство по клинической урологии / Ф.М. Ханно, С.Б. Малковича. – М.: Мед. информ. агентство, 2006. – 544 с.
3. Int. Urogynec J. – 1990. – № 1. P. 45.
4. Microvascular vasomation: origin of laser doppler flux motion. // Int. Microscopic. Clin. Exp. – V. 1. №. 3. – P. 151–158.
5. Аляев, Ю.Г. Расстройства мочеиспускания / Ю.Г. Аляев, В.А. Григорян, З.К. Гаджиева. – М.: Литтерра, 2006. – 208 с.
6. Вишневецкий, Е.Л. Урофлоуметрия / Е.Л. Вишневецкий, Д.Ю. Пушкарь, О.Б. Лоран. – М.: Печатный город, 2004. – 220 с.
7. Применение лазерной доплеровской флоуметрии в медицинской практике: Мат. II Всерос. симп. – М., 1998. – С. 5-8.
8. Ibid. – 1996. – Vol. 102. – № 1. P. 30-3
9. Пушкарь, Д.Ю. Диагностика и лечение сложных и комбинированных форм недержания мочи у женщин: Автореф. дис. ... д-ра мед. наук. / Д.Ю. Пушкарь. – М., 1996. – 52 с.
10. Гильмутдинова, Л.Т. Методики комплексного санаторного лечения гинекологических больных в условиях санатория «Красноусольск». Методические рекомендации / Л.Т. Гильмутдинова, Ф.Х. Мазитов. – Уфа, 2004. – 20 с.
11. Грушина, Т.И. Реабилитация в онкологии: физиотерапия / Т.И. Грушина. – М.: Геотар-Медиа, 2006. – 240 с.

УДК 616.62-008.222:616.34-008.14-053.2-08

Оригинальная статья

ДИАГНОСТИКА НАРУШЕНИЙ ПОЧЕЧНОЙ ГЕМОДИНАМИКИ У ДЕТЕЙ И ПОДРОСТКОВ С ХРОНИЧЕСКИМ ЗАПОРОМ, ЭНКОПРЕЗОМ И ИХ КОРРЕКЦИЯ

А.Л. Мальных – МУЗ «Центральная клиническая медико-санитарная часть», главный врач, кандидат медицинских наук.

DIAGNOSTICS OF RENAL HEMODYNAMICS DISTURBANCE IN CHILDREN AND TEENAGERS WITH CHRONIC CONSTIPATION, ENCOCPRESIS AND THEIR CORRECTION

A.L. Malykh – Ulyanovsk Central Sanitary Clinical Hospital, Chief Physician, Candidate of Medical Science.

Дата поступления – 20.06.09 г.

Дата принятия в печать – 27.10.09 г.

А.Л. Мальных. Диагностика нарушений почечной гемодинамики у детей и подростков с хроническим запором, энкопрезом и их коррекция. Саратовский научно-медицинский журнал, 2009, том 5, № 4, с. 622-625.

В статье представлены результаты комплексного обследования 90 детей и подростков в возрасте 4-17 с проблемами хронического запора, недержания мочи и кала. УЗИ скрининг показал различную патологию в функциональном состоянии артериальных почечных сосудов. Перспективным немедикаментозным методом лечения дисфункций мочевого пузыря и толстой кишки является метод биологической обратной связи (БОС - терапия). Наибольшая эффективность метода отмечается при лечении сочетания энкопреза и энуреза. Целью настоящего исследования являлось изучение возможностей диагностики нарушений почечной гемодинамики с помощью ультразвука. В протокол обследования были включены УЗИ мочевой системы, урофлоуметрия, электромиография. Изучение функционального состояния мышц передней брюшной стенки и мышц тазового дна проводилось на аппарате «Миомед – 938». Все пациенты получали комплексную терапию, в основе которой был использован БОС – метод.

Ключевые слова: метод обратной связи, хронический запор, энкопрез, показатель сосудистого сопротивления, электромиография.

A.L. Malykh. Diagnostics Of Renal Hemodynamics Disturbance In Children And Teenagers With Chronic Constipation, Encopresis And Their Correction. Saratov Journal of Medical Scientific Research, 2009, vol. 5, № 4, p. 622-625.

The article gives the detailed issue of results of complex inspection of 90 children and teenagers aged 4-17 with problems of chronic constipation, incontinence and encopresis. Ultrasonic screening has shown various pathology in the functional condition of arterial renal vessels. The method of biological feedback has been considered as prospective method of treatment excluding medication of bladder and small bowel dysfunction. The efficiency of the method was marked at combination of encopresis and incontinence. The purpose of the present research was the study of renal hemodynamics disturbances and working out methods of their correction. The examination included ultrasonic investigation, electromyography and uroflowmetry. The study of functional condition of anterior abdominal wall muscles and pelvic floor muscles was performed by means of «Miomed - 938». All patients received complex therapy on the basis of which the method of biological feedback was used.

Key words: feedback method, chronic constipation, encopresis, indicator of vascular resistance, electromyography.

Хронический запор является одной из актуальных проблем детской гастроэнтерологии. По данным социологического опроса, проведенного Американской ассоциацией гастроэнтерологов, до 30% опрошенных родителей отмечают наличие или склонность детей к запорам [1]. Однако данная патология редко протекает только с изолированными нарушениями резервуарно-эвакуаторной функциями толстой кишки (ТК). По данным литературы, у детей в 45-50% случаев наблюдается сочетанное присоединение патологии мочевого пузыря (МП) и других висцеральных органов [2, 3]. Результаты эпидемиологических и экспертных исследований распространенности сочетанных нарушений функций тазовых органов свидетельствуют о том, что у 12% детей школьного возраста имеются различные дисфункции органов малого таза [2].

Сложное анатомическое строение и физиологические особенности сигмовидной и прямой кишки, мочевыводящей системы, их тесная взаимосвязь, обусловленная общей иннервацией, кровоснабжением, сопряженным расположением в малом тазу, являются основными причинами высокой распространенности функциональной и органической сочетанной патологии в этих органах, что при патологии спинного мозга и позвоночника у 32% детей осложняется сочетанным поражением соматического и автономного отдела нервной системы на сегментарном уровне [2].

Часто длительно протекающий хронический запор осложняется присоединением недержания кала и мочи, что приводит к инвалидности ребенка, изменению его психики, внутрисемейным конфликтам, а соответственно – к резкому снижению качества жизни [3].

Формирующаяся патология в ТК вызывает многочисленные функциональные изменения в сопряженно расположенных органах: в почках, МП, системе кровоснабжения, которые позволяют судить о гемодинамике нарушений в почечных сосудах и степени гипоксического процесса в тазовых органах, что крайне важно для коррекции выявленных изменений, объективизации процесса лечения и реабилитации [4].

Целью настоящего исследования являлось изучение нарушений почечной гемодинамики и разработка немедикаментозных методов их коррекции.

Материалы и методы исследования. Под нашим наблюдением на базе детского хирургического отделения «ОДКБ» г.Ульяновска находились 90 детей в возрасте от 5 до 17 лет (52 мальчика и 38 девочек). Средний возраст детей составил $10,5 \pm 2,7$ года. Всем детям проведено комплексное нефропроктологическое обследование, включавшее в себя детальный анализ клинико-anamnestических данных, экскреторную урографию, колонопроктодефекографию, урофлоуметрию, ЭЭГ, компьютерную томографию (по показаниям). Дети были разделены на две группы. В первую вошли 65 пациентов с сочетанием хронического запора и энкопреза, фон их заболевания составил $4,8 \pm 2,3$ года. Во вторую – 25 детей с энурезом и хроническим запором, продолжительность заболевания – $5,9 \pm 2,7$ года. Контрольную группу составили 17 детей с отсутствием патологии МП и ТК.

Ультразвуковое исследование мочевой системы проводилось на сканере «Алока-5500SV» (Япония), снабженным доплерометрическим блоком пульсовой волны. Триплексное сканирование выполнялось с применением доплерометрии на уровне магистральной почечной артерии, междулоевой, сегментарной и дуговых артерий. При цветном и энергетическом доплеровском картировании производилась оценка сосудистого русла, его геометрия, траектория и ход сосудов. В энергетических картограммах оценивалось наличие участков гипо- и гиперваскуляризации. Для количе-

ственной характеристики ренальной гемодинамики использовались индексы периферического сосудистого сопротивления RI (индекс резистентности), PI (пульсационный индекс), S/D (систола-диастолическое соотношение) и скоростной показатель кровотока V_{cp} (средняя скорость кровотока, см/сек.)

Изучение состояния мышечного аппарата тазового дна и передней брюшной стенки, уровня внутриректального давления производили на физиотерапевтическом комплексе «Myomed-932» («Engraf Nonius», Нидерланды) – это универсальный прибор для выполнения различных лечебно-диагностических процедур с использованием биологической обратной связи (БОС) по переменному току (электромиография), по внутриректальному и внутривагинальному давлению, электродиагностики и электротерапии.

Для исследования электрогенеза мышц тазового дна и передней брюшной стенки использовались два вида ЭМГ-электродов: накожные и ректальные. Одновременная регистрация накожными электродами суммарного кожного мышечного потенциала позволяла дифференцировать их сокращения и избежать повышения внутрибрюшного и внутриректального давления при выполнении специальных упражнений.

Всем детям независимо от типа дисфункции ТК и МП проводилась дифференцированная, комплексная терапия, которая включала сеансы БОС. Их количество составило от 5 до 15, в зависимости от тяжести заболевания. Сеансы проводились через день, длительностью 40 минут.

Кроме того, 48 (52%) детей получали медикаментозную терапию ноотропами и витаминами группы А и Е, 82 (91%) – иглорефлексотерапию и 16 (17,7%) – сеансы гипербарической оксигенации (ГБО). Патогенетическим обоснованием назначения комплексной терапии являлось тяжелое течение хронического запора (более 2-х лет), сочетанное поражение ТК и МП, висцеральных органов, что требовало дифференцированного, индивидуального подхода к лечению заболевания в зависимости от типа дисфункции, состояния ренальной гемодинамики, тяжести патологии.

Результаты исследования. Анализ анамнестических данных позволил установить высокую выявляемость перинатальной патологии у детей с хроническим запором и энкопрезом. У 26 (28,8%) обследованных отмечалось перинатальное поражение ЦНС, задержка физиологического и психического развития – у 10 (11%) детей, отягощенный акушерский анамнез – у 45 (50%) пациентов. Указанные факторы привели в дальнейшем к формированию различной патологии нервной системы, которая проявилась у 12 (13%) детей астеновегетативным синдромом, у 8 (8,8%) – синдромом гиперактивного ребенка с дефицитом внимания, у 5 (5,5%) – неврозом навязчивых движений.

У 65 (72,2%) детей заболевание началось в первые 3 года жизни, в том числе у 24 (26,6%) до 1 года, и проявлялось различными вариантами хронического колониостаза, к которому через $3,8 \pm 2,4$ года присоединилось недержание кала. У 25 (27,3%) детей с патологией ТК были выявлены различные расстройства мочеиспускания, среди которых преобладали поллакурия (35%), императивные позывы (27%), ночное недержание мочи (87%), дневной энурез (7%), различное сочетание данных симптомов отмечалось у 15 (46,8%) пациентов. При выборочном комплексном уродинамическом обследовании у 28 детей было диагностировано преобладание гиперактивного МП у 17 (54,8%) пациентов.

Анализ почечной гемодинамики проводился по 2 группам: у детей с сочетанием хронического запора, энкопреза и у пациентов с расстройствами мочеиспускания и хроническим запором (табл. 1).

Анализ доплерографических показателей артериального русла левой почки показал различное состояние сосудов пациентов 1 и 2 группы. У детей с сочетанием патологии ТК и МП отмечались осо-

Ответственный автор – Малых Андрей Львович
432026, г. Ульяновск, ул. Лихачева, д. 12,
МУЗ «ЦКМСЧ» г. Ульяновска,
тел. (8422) 48-19-48 (раб.), (8422) 49-63-31 (сот.);
E-mail: vitamed@mv.ru

бенности состояния почечной гемодинамики, что проявилось снижением индексов периферического сопротивления во всех почечных сосудах по сравнению с группой здоровых пациентов и имевших патологию только ТК ($p < 0,05$). Причем физиологических колебаний данных показателей в почечных сосудах различного калибра нами установлено не было, что характерно для здоровых детей [4].

В режиме цветного доплеровского картирования сосудистый рисунок прослеживался до капсулы органа, форма доплеровских кривых была близкая к норме у 63% детей 1 группы и 44,5% пациентов с патологией ТК и МП. Состояние ренальной гемодинамики в правой почке имело некоторые особенности (табл.2).

Анализ гемодинамики в правой почке у детей 2 группы также показал снижение всех показателей периферического сопротивления по сравнению с группой здоровых детей в 3 магистральных сосудах, а в дуговой артерии, наоборот, отмечалось превышение на RI 16,5%, что указывает на состояние дизрегуляции сосудистого тонуса в этих артериях.

Основные показатели и особенности различных типов дисфункции, включая электромиографию мышц тазового дна и уровня внутриректального давления, уже описаны [5]. Однако без показателя времени сознательного удержания максимального мышечного сокращения получить информацию о реальных функциональных возможностях мышц и степени их тренированности не представляется возможным. Сама процедура для пациента несложна, неинвазивна и безопасна. После наложения кожных ЭМТ-электродов на исследуемую группу мышц ребенок делает максимально возможное для него мышечное сокращение, стараясь как можно дольше его сохранить. Затем на дисплее аппарата «Муомед-932» отображается необходимый показатель (табл. 3).

Обсуждение. Комплексное проктологическое обследование позволило выделить 4 основных варианта дисфункции ТК у детей 1 и 2 групп. У пациентов с хроническим запором и энкопрезом преимущественно выявлялся гиперрефлекторный тип – у 34 (52,3%) пациентов, гиперрефлекторный – у 17 (26,1%) детей, асимметричный – у 10 (15,3%), а норморефлекторный – у 4 (6%) обследованных.

Таблица 1

Показатели почечной гемодинамики на различных уровнях артериального русла левой почки у детей и подростков

Группа	Показатели	Магистральная почечная артерия	Сегментарная артерия	Междолевая артерия	Дуговая артерия
Дети с хроническим запором и энкопрезом (n=65)	RI	0,65±0,008	0,634±0,012	0,623±0,009	0,65±0,007
	PI	1,17±0,06	1,03±0,03	0,909±0,03	1,13±0,02
	Vcp.(см/сек)	62,4±8,73	43,74±9,62	20,24±3,87	73,5±2,84*
	S/D	2,94±0,05	255±0,04	2,72±0,03	3,03±0,02*
Дети с хроническим запором и энурезом (n=25)	RI	0,575±0,007*	0,526±0,01*	0,583±0,009*	0,574±0,012*
	PI	0,96±0,03*	0,834±0,05*	0,903±0,03*	0,893±0,04*
	Vcp.(см/сек)	52,54±6,82	44,36±5,38	19,63±3,68*	12,74±2,83*
	S/D	2,27±0,04	2,08±0,03	2,31±0,04	2,38±0,02
Контрольная группа (n=17)	RI	0,648±0,01	0,628±0,02	0,619±0,01	0,602±0,02
	PI	1,26±0,04	1,15±0,03	1,06±0,04	1,03±0,03
	Vcp.(см/сек)	56,73±9,85	46,52±6,75	38,36±5,76	18,96±4,83
	S/D	2,78±0,03	2,65±0,04	2,29±0,03	2,17±0,04

Примечание: результаты представлены в виде средних значений ± - стандартная ошибка; * - статистически значимое отличие ($p < 0,05$) по сравнению с контрольной группой

Таблица 2

Показатели почечной гемодинамики на различных уровнях артериального русла правой почки у детей и подростков

Группа	Показатели	Магистральная почечная артерия	Сегментарная артерия	Междолевая артерия	Дуговая артерия
Дети с хроническим запором и энкопрезом (n=65)	RI	0,64±0,02*	0,619±0,012*	0,642±0,008*	0,662±0,008*
	PI	1,12±0,028	1,05±0,03	1,03±0,023	1,154±0,03
	Vcp.(см/сек)	50,18±12,37	33,24±9,27	24,38±4,27	20,63±2,87
	S/D	2,59±0,03	2,85±0,01	2,86±0,02	3,01±0,015
Дети с хроническим запором и энурезом (n=25)	RI	0,587±0,01**	0,516±0,02**	0,583±0,02**	0,704±0,02
	PI	0,906±0,02	0,846±0,015	0,784±0,04	7,36±0,03
	Vcp.(см/сек)	60,8±9,64	34,6±5,83	27,6±4,37	17,1±2,34
	S/D	2,38±0,01	1,88±0,04	2,01±0,03	2,06±0,01
Контрольная группа (n=17)	RI	0,617±0,02	0,634±0,009	0,616±0,02	0,604±0,01
	PI	1,18±0,03	1,26±0,02	1,03±0,03	1,09±0,02
	Vcp.(см/сек)	53,4±7,54	42,4±8,75	35,8±4,92	21,8±4,64
	S/D	2,84±0,03	2,58±0,03	2,36±0,03	2,31±0,03

Примечание: * – статистически значимое отличие ($p < 0,05$) по сравнению со здоровыми детьми (контрольной группой), ** – между пациентами 1 и 2 групп.

Таблица 3

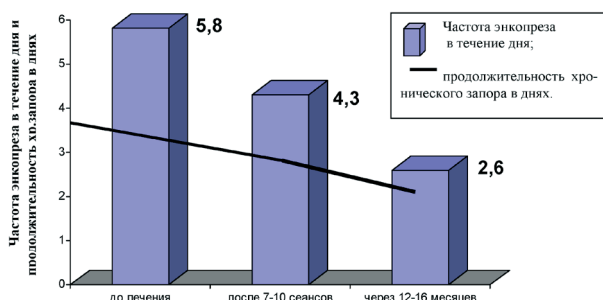
Показатели функциональных возможностей пациентов с патологией ТК и МП, по данным электромиографии

Группа	U _{макс} (мкВ)			T _{макс} (сек)		
	До лечения	После лечения	Через 12-16 мес.	До лечения	После лечения	Через 12-16 мес.
Пациенты с сочетанием хронического запора и энкопреза (n=45)	81±16,74*	118,1±14,86	96,8±10,73	6,3±1,83*	12,1±3,73	10,8±2,84
Пациенты с сочетанием хронического запора и энуреза (n=17)	64,3±9,3*	96,3±10,72	94,5±14,63	5,83±2,64*	14,26±3,82	16,8±4,75

Примечание: U_{макс} – суммарный максимальный кожный потенциал мышц тазового дна; T_{макс} – время удержания максимального мышечного сокращения во время сеанса БОС; * – статистически значимое отклонение (p<0,05) между показателями до и после лечения

У пациентов с сочетанием хронического запора и различных расстройств мочеиспускания состояние мышечного аппарата тазового дна и передней брюшной стенки было иное: гиперрефлекторный тип дисфункции ТК был выявлен у 14 (56%) обследованных, норморефлекторный – у 7 (23%), гипорефлекторный – у 4 (16%) детей. Причем сравнительные данные электромиографии и урофлоуметрии указывали на разнонаправленный тонус МП и прямой кишки. Совпадение типа дисфункций этих органов мы выявили лишь у 11 (44%) обследованных детей.

Терапия хронических расстройств кало- и мочеиспускания с помощью методов БОС достоверно улучшает функциональные возможности мышечного аппарата пациента. БОС – простой и хорошо переносимый метод лечения у детей, позволяющий достоверно уменьшить частоту дневного энкопреза, продолжительность хронического запора (см. рисунок).



Оценка эффективности БОС терапии в анамнезе у детей с хроническим запором и энкопрезом

Однако максимальная эффективность БОС-терапии отмечалась только у детей с 7-8 летнего возраста, когда ребенок может сознательно регулировать тонус и направление (сокращение) определенной группы мышц. Это обстоятельство является единственным ограничением широкого применения БОС-терапии у детей до 5 лет, когда проблема запора крайне актуальна и затруднительна для ребенка и родителей.

Целью БОС - занятий являлось повышение времени сознательного удержания максимального усилия, миотренинг мышц тазового дна и передней брюшной стенки.

Длительное течение процесса дисфункции МП и ТК у 75% пациентов протекает с изменением основного обмена, уменьшением количества и размеров митохондрий в кластере, что требует противоречивых курсов лечения в течение 2-3 лет и назначения метаболической терапии [6].

Нами выявлена корреляция между размерами прямой кишки и показателями сосудистого сопротивления, средней скоростью у детей с сочетанной патологией МП и ТК. Максимально выраженные из-

менения при их оценке определялись на уровне сегментарной и междолевой артерий (r = 0,38; r = 0,52, соответственно).

Таким образом, при анализе гемодинамики почечных артерий у детей с хроническим запором и энурезом обнаружено снижение индексов периферического сопротивления в сегментарных артериях в 1,2 раза, в междолевых – в 1,9 раза и их повышение у пациентов с изолированной патологией ТК в 1,2 раза. При этом отмечалось снижение средней скорости почечного кровотока и систоло-диастолического соотношения в 1,3 раза в междолевых и дуговых артериях у детей с сочетанными нарушениями функций ТК и МП.

При комплексном проктологическом исследовании были выявлены разнонаправленные формы дисфункции ТК: у детей 1 группы преобладал гиперрефлекторный тип, у пациентов 2 группы – гиперрефлекторный, что свидетельствует о сложном характере дисфункции и должно обязательно учитываться при проведении комплексной терапии.

Использование метода БОС способствует снижению частоты энкопреза в 2,3 раза и увеличению времени удержания мышечного сокращения: во время сеансов БОС-терапии у детей 1 группы в 1,4 раза, а во 2 – в 1,5 раза, что позволяет считать данный показатель критерием улучшения функциональных возможностей мышечного аппарата у детей с патологией ТК и МП в течение 12-16 месяцев.

Установленная корреляция между показателями сосудистого сопротивления и размерами прямой кишки позволяет рекомендовать использование доплерометрических показателей почечного кровотока для оценки тяжести заболевания и эффективности лечения. Применение комплексной терапии, включающей в себя метод БОС, у детей с патологией МП и ТК позволяет объективизировать процесс лечения и своевременно проводить коррекцию противоречивой терапии.

Библиографический список

1. Комарова, Е.В. Хронический запор у детей: медицинские и социальные аспекты: Автореф. дис. ... канд. мед. наук / Е.В. Комарова; ГУ НЦЗД РАМН. – М., 2006. – 40 с.
2. Писклаков, А.В. Сочетанные нарушения функций тазовых органов у детей: Автореф. дис. ... д-ра мед. наук / А.В. Писклаков; ГОУ ВПО ОГМА. – Омск, 2007. – 38 с.
3. Игнатъев, Р.О. Современные технологии в педиатрии и детской хирургии. Пособие для врачей / Р.О. Игнатъев, Л.А. Лаптев. – М.: ЗАО Издательский дом «Видар», 2003. – 393 с.
4. Пыков, М.И. Детская ультразвуковая диагностика в уронефрологии. Пособие для врачей / М.И. Пыков. – М.: ЗАО Издательский дом «Видар», 2007. – С. 160–187.
5. Малых, А.Л. Сочетанные нейрогенные дисфункции висцеральных органов и мочевого пузыря у детей и подростков / А.Л. Малых // Морфологические ведомости. – 2008. – № 1–2. – С. 264–266.
6. Толмачева, Е.Л. Нарушения энергетического обмена митохондрий и их коррекция при первичном энурезе у детей: Автореф. дис. ... канд. мед. наук / Е.Л. Толмачева; НИИ педиатрии ГУ НЦЗД РАМН. – М., 2004. – 25 с.