

5. Лекции по медицинской антропологии: Учеб. пособие / В.С. Сперанский, В.Н.Николенко, Е.А. Анисимова. – Саратов: Изд-во СГМУ, 2007. – 90 с.

6. Оганов, Р.Г. Первичная профилактика ишемической болезни сердца / Р.Г. Оганов. – М.: Медицина, 1990. – 160 с.

7. Онтогенетическая динамика индивидуальных особенностей организма человека / В.Г. Николаев, В.В. Гребенникова, В.П. Ефремова и др. – Красноярск, 2001. – 172 с.

8. Харченко, В.И. Смертность от болезней системы кровообращения в России и в экономически развитых стра-

нах (Аналитический обзор официальных данных Госкомстата, МЗ, ВОЗ и экспертных оценок по проблеме) / В.И. Харченко, Е.П. Какорина, М.В. Корякин и др. // Российский кардиологический журнал.– 2005. – №2. – С.5 – 17.

9. Чтецов, В.П. Конституция человека / В.П. Чтецов. – М.: Изд-во Моск. ун-та, 1983. – 320 с.

10. Якимова, Н.С. Новый подход к оценке результатов антропометрических исследований при соматотипологической диагностике мужчин, больных инфарктом миокарда / Н.С. Якимова, В.Н. Николенко, Т.В. Головачева // Саратовский научно-медицинский журнал – 2008. – №2. – С.48.

УДК 612.43/.45+616.43/.45:615.849.11]-07-091.8-092.9(042.3)

ГИСТОФУНКЦИОНАЛЬНЫЕ ПРЕОБРАЗОВАНИЯ В ЭНДОКРИННЫХ И ИММУННЫХ ОРГАНАХ ПОД ВЛИЯНИЕМ РАЗЛИЧНЫХ РЕЖИМОВ ЭЛЕКТРОМАГНИТНОГО ИЗЛУЧЕНИЯ*

Е.Б. Родзаевская – ГОУ ВПО Саратовский ГМУ Росздрава, профессор кафедры гистологии, доктор медицинских наук; **Ю.В. Полина** – Астраханская ГМА Росздрава, ассистент кафедры гистологии; **И.А. Уварова** – ГОУ ВПО Саратовский ГМУ Росздрава, ассистент кафедры гистологии, кандидат медицинских наук; **В.Д. Тупикин** – ГОУ ВПО Саратовский ГМУ Росздрава, аспирант кафедры гистологии; **Л.И. Наумова** – Астраханская ГМА Росздрава, заведующая кафедрой гистологии, профессор, доктор медицинских наук; **Н.В. Богомолова** – ГОУ ВПО Саратовский ГМУ Росздрава, заведующая кафедрой гистологии, профессор, доктор медицинских наук; **М.О. Куртукова** – ГОУ ВПО Саратовский ГМУ Росздрава, аспирант кафедры гистологии; **О.В. Злобина** – ГОУ ВПО Саратовский ГМУ Росздрава, аспирант кафедры гистологии. E-mail: vovatur@mail.ru

HISTOFUNCTION TRANSFORMATION IN ENDOCRINE AND IMMUNE ORGANS UNDER VARIOUS REGIMEN INFLUENCE OF ELECTROMAGNETIC RADIATION

E.B. Rodzaevskaya – Saratov State Medical University, Department of Histology, Professor, Doctor of Medical Science; **J.V. Polina** – Astrakhan State Medical Academy, Department of Histology, Assistant; **I.A. Uvarova** – Saratov State Medical University, Department of Histology, Assistant, Candidate of Medical Science; **V.D. Tupikin** – Saratov State Medical University, Department of Histology, Post-graduate; **L.I. Naumova** – Astrakhan State Medical Academy, Head of Department of Histology, Professor, Doctor of Medical Science; **N.V. Bogomolova** – Saratov State Medical University, Head of Department of Histology, Professor, Doctor of Medical Science; **M.O. Kurtukova** – Saratov State Medical University, Department of Histology, Post-graduate; **O.V. Zlobina** – Saratov State Medical University, Department of Histology, Post-graduate. E-mail: vovatur@mail.ru

Е.Б. Родзаевская, Ю.В. Полина, И.А. Уварова, и соавт. Саратовский научно-медицинский журнал, 2009, том 5, №1, с. 36-40.

Исследовано дискретное влияние резонансных и нерезонансных частот низко-интенсивного электромагнитного излучения (НЭМИ) на микроструктуру и гистохимические показатели щитовидной железы, тимуса, надпочечников, яичников и другие органы. Эксперименты проводились на белых крысах-самцах Vistar. Показано, что резонансный частотный режим НЭМИ стимулирует митотическую активность паренхиматозных клеток и интенсивность микроциркуляции в строме этих органов. Применение антирезонансной частоты НЭМИ вызывает эффекты различной выраженности, свидетельствующие о нарушении стромально-паренхиматозных отношений. На основе цито- и гистостереометрии определены уровни корреляции основных клеточных и тканевых компонентов в норме и в условиях применения различных частот НЭМИ мм-диапазона длин волн.

Ключевые слова: электромагнитное излучение, эндокринные, иммунные органы, микроструктура, гистохимические показатели.

E.B. Rodzaevskaya, J.V. Polina, I.A. Uvarova, et al. Saratov Journal of Medical Scientific Research, 2009, vol. 5, №1, p. 36-40.

The effects of resonance and no-resonance of the low-intensity EMW frequency regimes were examined in Vistar rats, males. The microscopic structures and histochemical changes in thyroid, thymus, adrenals, ovaries, and other organs were studied. Our researchers evidenced, that the resonance EMW frequency regime slightly stimulates cell mitotic activity and exchange of substances in organ's parenchyma and micro-circulation in connective tissue stroma. Treatment the course of no-resonance frequency EMW regime deteriorates the ratio between parenchyma and mesenchyme components correlation is detected in organ.

Key words: electromagnetic radiance, endocrine organs, immune members, microstructure, histochemical indicators.

Эффекты низкоинтенсивного электромагнитного излучения (НЭМИ) нашли успешное применение в экспериментальной и клинической медицине: КВЧ-терапия, магнитотерапия, и др. Нами проведены исследования на крысах с использованием принципиально нового прибора, излучающего низкоинтенсивные радиоволны в мм-диапазоне – трансрезонансного функционального топографа (ТФТ). Ключевое отличие

ЭМИ ТФТ от «классических» КВЧ приборов состоит в возможности регистрации не поглощения энергии излучения, а резонансного пропускания его через ткани живого организма. Живая система способна генерировать и транслировать низкоинтенсивное излучение во внешнюю среду, параметры которого соответствуют собственным колебаниям водно-ассоциированных молекул в клетках и межклеточной матрице. Экс-

*Презентация данного материала в качестве стендового доклада на международной морфологической конференции Всероссийского общества анатомов, гистологов, эмбриологов (АГЭ) была удостоена диплома II степени (Астрахань, 20-22 сент., 2007)

периментально установлено, что вода и мягкие ткани человека и животных «радиопрозрачны» для частотных диапазонов 1 ГГц, 65 ГГц, 130 ГГц и других гармоник [2-4]. Предположительно, терапевтический эффект ЭМИ ТФТ основан на гармонизации пространственно-волнового состояния молекул, свойственно биологическим тканям в нормальном состоянии, причем первичным акцептором ЭМИ ТФТ является гидратная оболочка гликокаликса клеточной мембраны, а далее, по принципу триггерного эффекта, происходит резонансное распространение ГГц-колебаний во внутриклеточных водносодержащих компонентах – гиалоплазме, матриксе органелл, а также в аморфной среде межклеточного вещества. С другой стороны, даже незначительное смещение частотных режимов, использование «околорезонансных» или «противорезонансных» ГГц частот – в соответствии с концепцией непрерывного резонансно-волнового состояния молекул – вызывает конформационные либо даже деструктивные изменения связанных с гидроксильными группами молекул протеинов, глюкоз- и гексозаминогликанов межклеточного матрикса. Поскольку сегодня, в связи с появлением множества искусственных источников ЭМИ, человек существует в плотном поле резонансных, околорезонансных, суммарных и сочетанных ГГц-частотных волновых воздействий ЭМИ, задача установить изолированный эффект определенного режима облучения весьма труднов разрешима. Известно, что иммунно-эндокринные системы организма, ответственные за поддержание гомеостаза, чрезвычайно чувствительны к подобного рода воздействиям, и по функционально-структурным реакциям в них можно предположить эффекты на уровне центральных регуляторных образований. Таким образом, пути возможных решений данной задачи лежат в области создания адекватных экспериментальных моделей.

Материалы и методы исследования. Целью нашего эксперимента было исследование эффекта ЭМИ ТФТ резонансных и околорезонансных режимов ГГц-частот в мм-диапазоне длин волн на гистофункциональное состояние щитовидной железы, тимуса, надпочечников и яичников белых крыс методами классической гистологии (гематоксилин-эозин, железный гематоксилин, на соединительную ткань по Ван-Гизон, импрегнация азотнокислым серебром по Футу для выявления ретикулярных волокон) и гистохимии (толуидиновый синий, метилен-зеленый пиронин по Браше, ШИК-реакция на полисахариды, реакция Перлса на гемосидерин), сканирующей зондовой микроскопии (атомно-силовой микроскоп). Мы применили метод полуквантитативной оценки гистофункциональных изменений и стандартные приемы описания клеточных и тканевых компонентов в микропрепаратах исследуемых органов, возможности которых, как и количественных методов, далеко не исчерпаны [5, 6]. Цито- и гистостереометрию проводили с применением 100-точечной сетки Авандилова в окулярной насадке при увеличении 200 [1], определяли парную корреляцию важнейших тканевых компонентов органов. Эксперименты на животных проводились в соответствии с приказом Минздрава СССР от 12 августа 1977 г. №755 «О мерах по дальнейшему совершенствованию организационных форм работы с использованием экспериментальных животных», Женевской конвенцией International Guiding Principles for Biomedical Research Involving Animals» (Geneva, 1990). Облучение животных проводилось на базе лаборатории электромагнитных полей Саратовского государственного университета (зав. лаб. – канд. физ.-мат. наук. Сомов А.Ю.) В качестве источника миллиметрового излучения использовался генератор Г4-142. Режимы генерируемых частот соответствовали транслонансному – 65 ГГц и противорезонансному – 51 ГГц. Биологические объекты облучались с помощью пирамидальной рупорной антенны длиной 12

см с апертурой 42x50 см². Плотность потока энергии (ППЭ) в месте расположения биообъекта устанавливалась равной 4 мкВт/см². Атомно-силовая микроскопия клеточных отпечатков с кортико-медуллярной границы тимуса проводилась на базе АСМ кафедры полупроводников СГУ (зав. – проф. Климов Б.Н.).

Результаты показали, что курсовое применение резонансных частотных режимов НЭМИ ТФТ (65 ГГц) обуславливают в структуре исследуемых органов реактивные преобразования, направленность которых можно оценить как незначительно выраженную стимуляцию функциональной активности. С другой стороны, эмпирически установленный [3] противорезонансный режим НЭМИ (51 ГГц) вызывал различной степени выраженности дистрофические изменения в клеточном и тканевом компонентах исследуемых органов.

Результаты и их обсуждение. *Щитовидная железа.* Морфология щитовидной железы животных, подвергнутых резонансному НЭМИ ТФТ 65 ГГц, мало отличалась от группы сравнения. Однако необходимо отметить некоторое усиление пролиферации фолликулярного эпителия (иногда с образованием сосочковых выростов в полость фолликулов), образование большего числа экстрафолликулярных островков, с формированием в них микрофолликулов. Коллоид имел признаки активной резорбции, в основном по маргинальному типу. Эти признаки свидетельствуют о функциональной стимуляции тиреоидной паренхимы. Сосудисто-стромальные реакции протекали сбалансировано: при курсовом воздействии НЭМИ ТФТ 65 ГГц объем межфолликулярной капиллярной сети был несколько выше, чем в группе сравнения.

При курсовом применении НЭМИ 51 ГГц («околорезонансный» режим) в структуре паренхимы и стромы можно было наблюдать отчетливые морфологические преобразования, свидетельствующие о нарушении согласованности в работе структурно-функциональных элементов. Необходимо отметить разнонаправленность реактивных перестроек, часто встречающиеся зоны мозаичного строения структуры тиреоидной ткани. В некотором числе случаев (10%) морфология щитовидной железы напоминала картину зоба коллоидного строения: растянутые, увеличенные фолликулы, уплощенная форма фолликулярных тироцитов, равномерное заполнение коллоидом фолликулов, незначительный объем перифолликулярного кровотока. В большинстве других наблюдений (70%) преобладали черты гетероморфности: периферически расположенные фолликулы растянуты, увеличены, заполнены плотным пиронинофильным коллоидом без признаков резорбции, выстилающий эпителий содержит мало пиронинофильного материала. Фолликулы центральной части доли щитовидной железы, напротив, имеют значительно меньший диаметр, коллоид в них утрачивает пиронинофилию и усиленно резорбируется, а выстилающие мелкие фолликулы тироциты содержат в своей цитоплазме пиронинофильный материал, что свидетельствует об активном синтезе и накоплении рибосом в этих клетках (рис. 1.). Наконец, в отдельных случаях (15%) в ткани щитовидной железы были резко выражены признаки тканевой фолликулярно-стромальной дисконформации, признаки дистрофических изменений в тиреоидных клетках, десквамация тироцитов с базальной мембраны в полость фолликулов, дезорганизация стромальных элементов. Отмечено кистозное перерождение отдельных фолликулов (рис. 2).

В *Тимусе* при курсовом воздействии НЭМИ ТФТ 65 ГГц обнаружено более плотное заселение лимфоцитами долек коркового вещества, преимущественно в субкапсулярной зоне; наблюдалось увеличение количества макрофагов. Данные органометрии указывают на тенденцию увеличения массы органа. Гипертрофия железы происходит, как показали гистологические исследования, за счет увеличения

объема паренхимы долек, увеличения относительной доли коркового вещества, увеличения притока крови к долькам по системе сосудов в составе внутривидольковых периваскулярных пространств. Иногда количество макроаггов было столь велико, что создавалось впечатление типичной «картины звездного неба» при гиперплазии железы (рис. 3). В области кортико-медуллярной границы можно было увидеть большое количество расширенных просветов внутривидольковых периваскулярных пространств, что доказывает интенсификацию обменных процессов в вилочковой железе при данных условиях эксперимента. Подобная картина в общем соответствует 1-й стадии акцидентальной инволюции, когда усиливается функциональная напряженность вилочковой железы. Обнаруженный авторами и морфологически доказанный факт активной пролиферации лимфоцитов субкортикальной зоны дольки тимуса, ведущий к гиперплазии всей железы при НЭМИ 65 ГГц, весьма интересен и диктует необходимость дальнейшего изучения гистофизиологии этого органа. С одной стороны, при функциональной недостаточности тимуса и связанных с этим иммунодефицитных состояниях открываются возможности их мягкой коррекции резонансными режимами НЭМИ, с другой – общеизвестна опасность, которую представляет собой измененная вилочковая железа при стрессах любого происхождения в молодом возрасте. Нами использована сканирующая зондовая микроскопия – атомно-силовой микроскоп (АСМ). Под контролем малого увеличения микроскопа препарировали дольку в области кортико-медуллярной границы и готовили клеточный отпечаток данной зоны вилочковой железы. Некоторые АСМ-изображения, которые удалось идентифицировать, представляют, на наш взгляд, определенный интерес. На рис. 4 виден АСМ-скан эндотелиальной уплощенной клетки, с выступающей ядро-содержащей частью (единственный вариант уплощенной клетки с выступающим ядром в данном случае может быть только эндотелиоцит). В структуре поверхностной цитолеммы обращают на себя внимание регулярно расположенные поры и углубления, окруженные приподнятым валиком. Нам не удалось до сих пор встретить аналогичных наблюдений в ультра- и нано-микроскопических исследованиях. Вполне возможно, что это – участки и каналы аккумуляции и транспорта веществ через эндотелиоцит и базальную мембрану капилляра. Если вспомнить, что эндотелиальная клетка в тимусе – это важный элемент гемато-тимусного барьера, то возникает вопрос, насколько специфичны данные структурные образования цитолеммы эндотелиоцита для тимуса или они могут носить универсальный характер. Использование сканирующей зондовой микроскопии открывает значительные перспективы.

При «околорезонансном» варианте НЭМИ 51 ГГц (курс – 10 сеансов) мы обнаруживали в структуре тимуса типичные признаки развернутой акцидентальной инволюции: делимфатизация коркового вещества, стирание в ряде случаев кортико-медуллярной гистологической границы, изменение нормального соотношения коры и мозгового вещества в пользу последнего, увеличение телец Гассала в мозговом веществе, отек, расширение междольковых промежутков. В ядрах кортикальных лимфоцитов количество Фельген-положительного материала было существенно снижено, что свидетельствует о снижении активности репликации ДНК.

Яичник. При курсовом низкintenсивном волновом воздействии 65 ГГц в структуре яичника не обнаружено существенных отклонений от группы сравнения, как в корковом, так и в мозговом веществе. Однако имеется выраженная тенденция стимуляции фолликулогенеза (на всех стадиях) при применении курсового режима НЭМИ ТФТ 65 ГГц. Это проявлялось в увеличении числа растущих фолликулов (что на последующих стадиях эксперимента проявилось увеличением

развивающихся плодов в матке); кроме того, морфологически документирован факт гипертрофии и гиперплазии лютеоцитов желтых тел (это касалось как типичных лютеоцитов, так и клеток, дифференцировавшихся из интерстициальной ткани). Интенсификация внутриклеточных процессов морфологически проявляется гиперплазией органелл, вакуолизацией цитоплазмы, полнокровием капиллярной системы желтого тела. Однако мы наблюдали значительные отклонения от нормального структурно-функционального строения органа при использовании околорезонансных режимов частот. Так, при морфометрическом анализе стенки вторичного фолликула в яичнике мы наблюдали признаки гипертекоза (рис. 5), т.е. утолщение соединительнотканного структур наружной сосудистой теки и уменьшение количества интерстициальных клеток, замещение их соединительнотканными элементами во внутренней структуре оболочки растущего фолликула яичника. При применении к крысам курсового воздействия антирезонансной частоты 51 ГГц установлено, что в структуре яичника усиливался относительный объем атретически измененных растущих фолликулов, что сопровождалось десквамацией гранулезы от базальной мембраны фолликулов, дистрофическими изменениями клеточного состава оболочек. В ряде случаев в структуре гонад наблюдалось тотальное кистозное перерождение фолликулярных структур, интерстициальной ткани, а также желтых тел (рис. 6).

Надпочечник. В группе сравнения гистологическая структура надпочечниковой железы имела полное сходство со структурно-функциональной организацией надпочечника животных, подвергнутых влиянию резонансных частот 65 ГГц. Однако при курсовом использовании околорезонансных режимов частот мы определяли структурно-функциональные изменения, значительно отклоняющиеся от условной нормы группы сравнения. Так, установлено, что при курсовом воздействии «околорезонансной» частоты 51 ГГц фиксировались некоторые морфологические стереотипные трансформации, характерные для ситуации стрессорного напряжения: разволокнение компонентов и истончение соединительно-тканной капсулы (рис. 7), вакуолизация и дистрофические изменения цитоплазмы кортикальных эндокриноцитов (клубочковой, пучковой, сетчатой зон), выраженное полнокровие синусоидов всех зон коркового вещества и в особенности зоны кортико-медуллярной границы (рис. 8).

Можно обобщить, что курсовое воздействие околорезонансного частотного режима НЭМИ (51 ГГц) вызвало микроструктурные изменения в органах, свидетельствующие о подавлении функциональной активности и выразившиеся в снижении общего объема функционально специализированной паренхимы, дистрофических изменениях клеток (вакуолизации цитоплазмы, снижении количества нуклеиновых кислот, выраженной гетерохроматизации ядер), перераспределении глюкозаминогликанов межклеточного матрикса, уменьшении относительного объема с усилением структурной неравномерности микрососудистого русла.

Почки, семенники, отделы желудочно-кишечного тракта. Нами получены достоверные морфологические доказательства системного влияния КВЧ мм-диапазона длин волн на многие другие органы при курсовом облучении в области экспериментально рассчитанных транс-резонансных и нерезонансных режимов частот. В настоящее время эти данные проходят детальную обработку. В почках наиболее выраженная морфологическая реакция отмечена в стромальных и паренхиматозных структурах коркового вещества (клубочки и канальца нефронов, реакции микроциркуляторного русла), нежели мозгового вещества. В семенниках установлены изменения в высоте эпителиосперматогенного слоя извитых канальцев, цитофункциональном состоянии клеток Лейди-

га, интерстиции. Анализ некоторых отделов желудочно-кишечного тракта показал, что реактивные преобразования касаются в основном смещения нормального соотношения клеточных популяций выстилающего эпителия, плотности и преимущественной локализации лимфогистиоцитарной инфильтрации в области слизистой оболочки и подслизистой основы, изменения сосудистого русла.

Результаты исследований открывают возможность разработки методов направленной мягкой неинвазивной коррекции иммунно-эндокринной дисфункции резонансными режимами ЭМИ, и в

то же время свидетельствуют о необходимости разработки защитных мер и тщательного контроля окolorезонансных режимов ЭМИ частот, как изменяющих и нарушающих естественное пространственно-волновое состояние вводно-ассоциированных молекул клеток и матрикса, и поэтому имеющих прямое деструктивное воздействие на них. Внедрение современных методов морфо-функциональной диагностики (АСМ, ЭМИ ТФТ) представляют собой новый аспект этих исследований с воодушевляющими перспективами.

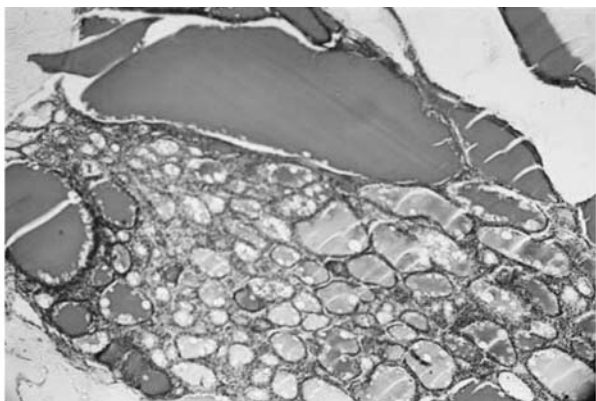


Рис. 1. Щитовидная железа при НЭМИ ТФТ 51 ГГц. Гетеропластическое состояние паренхимы. Ув. 100, окраска по Браше.

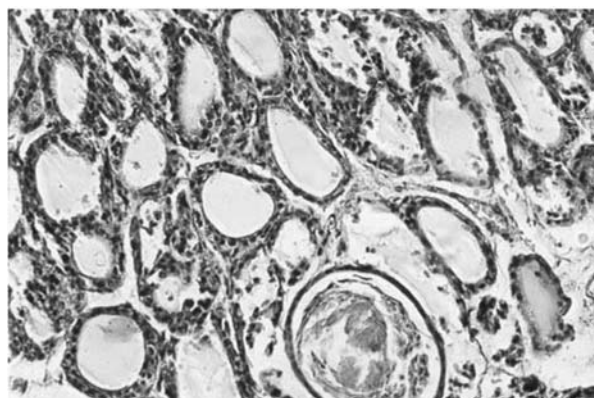


Рис. 2. Щитовидная железа при НЭМИ ТФТ 51 ГГц. В структуре паренхимы и стромы преобладают процессы тканевой и клеточной дискомплексации. Образование кисты. Ув. 200, гематоксилин-эозин.

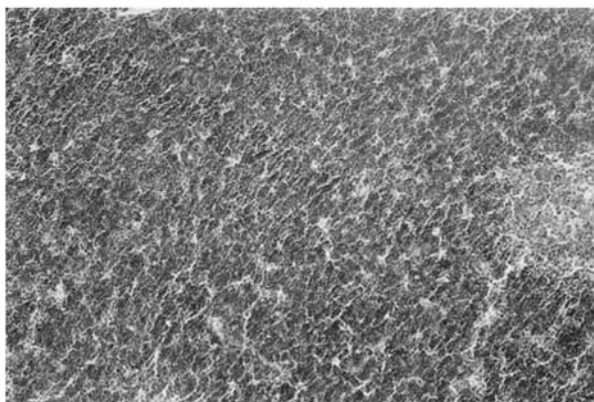


Рис. 3. Тимус при НЭМИ ТФТ 65 ГГц. Плотное заселенное лимфоцитами корковое вещество, обилие макрофагов создает картину «звездного неба». Ув. 200, окраска – толуид, синий

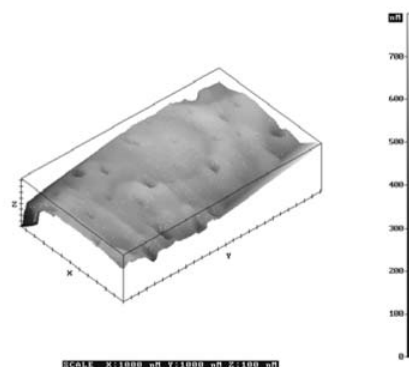


Рис. 4. АСМ-изображение эндотелиальной клетки внутридолькового сосуда тимуса в области кортико-медуллярной границы (объяснения в тексте)

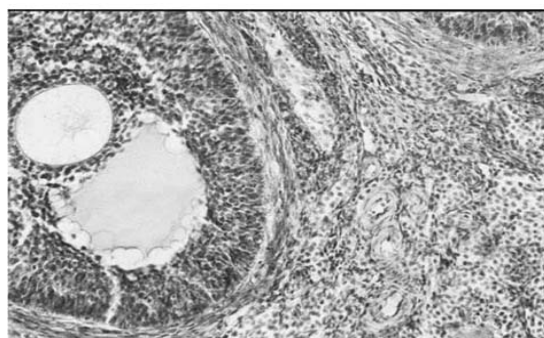


Рис. 5. Яичник (корковое вещество) при НЭМИ ТФТ 51 ГГц. Признаки гипертекоза оболочек фолликула, гамма-метахроматизация интерстиция и сосудистой стенки (сосудистая стенка в состоянии мукоидного набухания) Ув 400, толуидин, синий

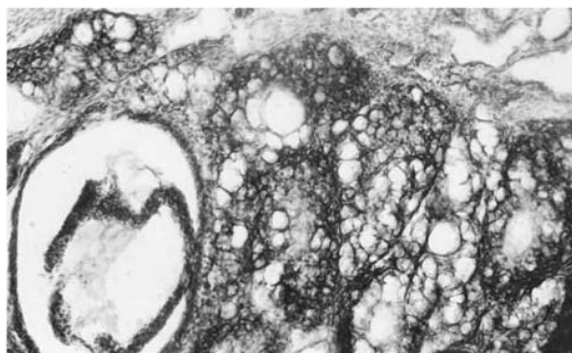


Рис. 6. Яичник при НЭМИ ТФТ 51 ГГц. Тотальное кистозное перерождение фолликулов, интерстиция, ткани желтых тел. Тканевые компоненты проявляют выраженную метахроматизацию. Ув. 200, окраска: толуидиновый синий

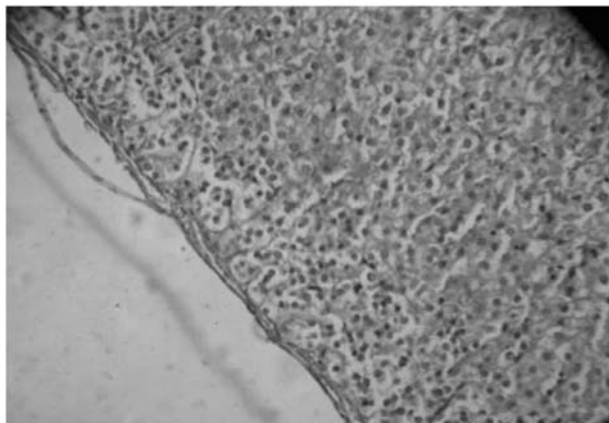


Рис. 7. Надпочечник при НЭМИ ТФТ 51 ГГц. Истончение соединительно-тканной капсулы, дистрофические изменения эндокриноцитов клубочковой зоны. Ув.200, окр. гем.-эозин

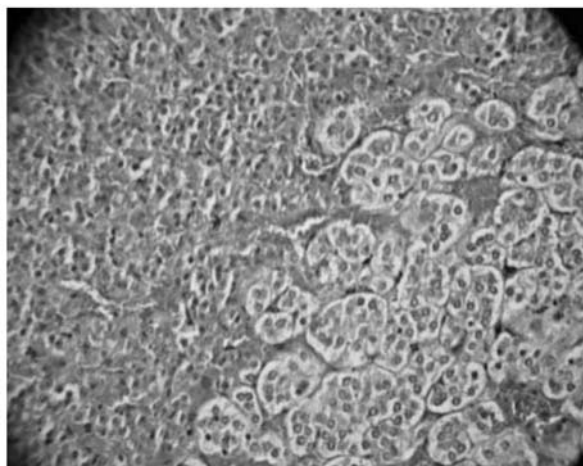
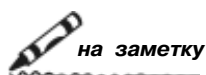


Рис. 8. Надпочечник крысы при ЭМИ ТФИ 51 ГГц. Резкая гиперемия зоны кортико- медуллярной границы, обособление хромоафинных клеток кластерами, вакуолизация их цитоплазмы. Ув. 400, окр. гематоксилин-эозин

БИБЛИОГРАФИЧЕСКИЙ СПИСОК

1. Автандилов, Г.Г. Медицинская морфометрия / Г.Г. Автандилов. – М.: Медицина. – 1990. – 383 с.
2. Бецкий О.В. Миллиметровые волны в биологии и медицине / О.В. Бецкий, Н.Д.Девятков// Биомедицинская радиоэлектроника. – 1998. – № 4. – С. 13-29.
3. Петросян В.И. Трансрезонансная функциональная топография. Биофизическое обоснование / В.И.Петросян, М.С.Громов // Миллиметровые волны в биологии и медицине. – 2003. – № 1. – С. 14-29.
4. Петросян, В.И. Роль резонансно-волновых процессов в природе и их использование для контроля и коррекции состояния экологических систем / В.И.Петросян, Н.Н.Синицын, В.А.Елкин // Биомедицинская радиоэлектроника. – 2001. – № 5-6. – С. 107-111.
5. Функциональная морфология и алгоритм исследования желез внутренней секреции // С.А. Степанов, Н.В.Богомолова, П.Ф.Аверьянов, Л.Н.Власова. – Уч.- метод. рекомендации. – Саратов, 1990. – 43 с.
6. Хмельницкий О.К. Полуколичественные методы анализа изменений щитовидной железы / О.К.Хмельницкий, В.Л.Быков // Архив патологии. – 1993. – № 2. – С. 19-23.



**В издательстве Саратовского государственного медицинского университета
готовится к выходу в свет монография:**

Шапкин Ю.Г., Капралов С.В., Потахин С.Н. Эндохирургическая тактика в лечении кровотокащей язвы желудка и двенадцатиперстной кишки.