

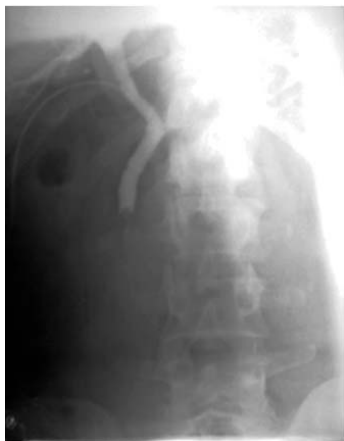

Рис.3. Результаты фистулохолангиографии: единичный конкремент в терминальном отделе холедоха, нарушение прохождения контраста в двенадцатиперстную кишку

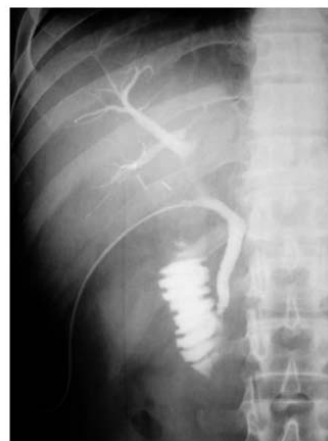

Рис.4. Результаты фистулохолангиографии на 6 сутки после лапароскопической холедохолитотомии: контраст свободно поступает в двенадцатиперстную кишку

БИБЛИОГРАФИЧЕСКИЙ СПИСОК

1. Балалыкин, А. С. Эндоскопическая абдоминальная хирургия / А. С. Балалыкин. – М.: ИМА-пресс, 1996. – 152 с.
2. Гальперин, Э. И. Заболевания желчных путей после холецистэктомии / Э. И. Гальперин, Н. В. Волкова. – М.: Медицина, 1988. – 268 с.
3. Ермаков, Е. А. Миниинвазивные методы лечения желчнокаменной болезни, осложненной нарушением проходимости желчных протоков / Е. А. Ермаков, А. Н. Лищенко // Хирургия. – 2003. – №6. – С. 68 – 74.
4. Лейшнер, У. Практическое руководство по заболеваниям желчных путей / У. Лейшнер. – М., 2001. – 259 с.

5. Майстренко, Н. А. Холедохолитиаз / Н. А. Майстренко, В. В. Стукалов. – СПб.: ЭЛБИ-СПб., 2000. – 500 с.
6. Циммерман, Я. С. Постхолецистэктомический синдром: современный взгляд на проблему / Я. С. Циммерман, Т. Г. Кунстман // Клиническая медицина. – 2006. – №8. – С. 4 -11.
7. Misra, S. P. Endoscopic management of choledocholithiasis: to cut, stretch or relax? / S. P. Misra, P. M. Dwivedi // J. Gastroenterol, Hepatol. – 1998. – Vol. 13. – №12. – P. 1180 – 1182.
8. Pasricha, P. J. Therapy of sphincter of Oddi dysfunction / P. J. Pasricha, A. N. Rfloo // Gastrointest. Endosc. Clin. N. Am. – 1996. – Vol. 6. – №1. – P. 117 – 125.

УДК 616.711.633-616-089.844

ЭНДОПРОТЕЗИРОВАНИЕ МЕЖПОЗВОНОЧНОГО ДИСКА ПОСЛЕ УДАЛЕНИЯ ГРЫЖИ ДИСКА НА ШЕЙНОМ УРОВНЕ

А.А. Чехонацкий – ГОУ ВПО Саратовский ГМУ Роздрава, заведующий кафедрой нейрохирургии, доцент, кандидат медицинских наук; **И.А. Норкин** – ФГУ Саратовский научно-исследовательский институт травматологии и ортопедии Росмедтехнологий, директор, профессор, доктор медицинских наук; **И.И. Шоломов** – ГОУ ВПО Саратовский ГМУ Роздрава, заведующий кафедрой неврологии, профессор, доктор медицинских наук. E-mail: fax-1@yandex.ru

Целью настоящей работы явилось изучение возможности использования искусственного диска «PRODISK» на шейном уровне после удаления грыжи межпозвоночного диска. В основу исследования положено комплексное обследование и хирургическое лечение больной О., 52 лет с остеохондрозом шейного отдела позвоночника и синдромом радикулопатии на почве компрессии спинномозговых корешков грыжей межпозвоночного диска.

29 мая 2007 г. больной выполнено оперативное пособие в следующем объеме: «дискэктомия С6-С7, удаление грыжи диска, имплантация искусственного диска «PRODISK» на уровне С6-С7».

Больная активизирована на третий день, выписана на восьмые сутки. Неврологическая симптоматика у больной регрессировала полностью. Объем движений в шейном отделе полностью восстановлен (flexia/anteflexia-35°-40°). Болевой синдром купирован (VAS-2, VRS-1).

Мы считаем, что любое вмешательство на диске ведет к нарушению его структурно-функциональных свойств и требует протезирования межпозвоночных дисков, которое способно полностью восстановить биомеханические свойства оперированного сегмента.

Ключевые слова: шейный остеохондроз, грыжа диска, операция, протезирование диска.

THE INTERVERTEBRAL DISK PROTHESIS INSTALLATION AFTER ABLATION OF A DISK'S HERNIA AT CERVICAL LEVEL

A.A.Chekhonatsky – Saratov State Medical University, Head of Department of Neurosurgery, Assistant Professor, Candidate of Medical Science; **I.A.Norkin** – Saratov Scientific Research Institute of Traumatology and Orthopedics, Director, Professor, Doctor of Medical Science; **I.I.Sholomov** – Saratov State Medical University, Head of Department of Neurology, Professor, Doctor of Medical Science. E-mail: fax-1@yandex.ru

The purpose of the present work was to study the possibility of use the artificial disk «PRODISK» at cervical level after ablation of intervertebral disk's hernia.

The basis of this research is complex examination and surgical treatment of a 52-years-old-woman with osteochondrosis of cervical spine and with radiculopathy syndrome because of compression of spinal hernia roots of intervertebral disk.

On May, 29th, 2007 the patient was operated: «discectomy C6-C7, disk's hernia removal, implantation of an artificial disk «PRODISK» at the level C6-C7».

The patient became active on the third day after the operation, and she was discharged in eight days. Her neurologic symptoms regressed completely. Range of cervical motions was in the normal condition (flexia/anteflexia-35°-40°). The pain syndrome was arrested (VAS-2, VRS-1).

We consider that any operation causes disorder of structural and functional properties and requires prosthetics of intervertebral disk's, which can fully reconstruct biomechanical qualities of the operated segment.

Key words: cervical osteochondrosis, disk's hernia, operation, disk prosthesis.

Остеохондроз шейного отдела позвоночника встречается независимо от профессии в 49,2% и занимает второе место после поясничного остеохондроза, поражая лиц наиболее работоспособного возраста. Часто данное заболевание осложняется грыжами межпозвонковых дисков. Раньше диагноз «грыжа межпозвонковых дисков» был равносителен приговору. Это заболевание – основная причина инвалидизации людей трудоспособного возраста на длительное время. Так, в 1986 г. в США 5 миллионов человек не работали вследствие болей, причиняемых грыжами, а около 11 миллионов получали то или иное лечение. Сегодня грыжа диска – заболевание излечимое. Существует множество средств и способов его лечения. Однако единственно радикальным лечением грыж межпозвонковых дисков, по мнению специалистов, являются хирургические вмешательства [1]. К счастью, операции необходимы только 1-2% больных, в основном людям, страдающим грыжами межпозвонковых дисков размером больше шести миллиметров.

Хирургия межпозвонковых дисков до настоящего времени остаётся далекой от идеала: после оперативных вмешательств часто сохраняются боли в конечностях, в позвоночнике [3], либо через определенное время после операции пациента вдруг вновь настигала боль. Основных причин этого три. Во-первых, недостаточно радикальные вмешательства, в результате которых грыжа, хотя и уменьшается в размере, все же остаётся. Во-вторых, проводится удаление слишком большого костного массива и функционально важных для позвоночника связок. И в-третьих, хирургия дисков по-прежнему остаётся резекционной – удаляется грыжа и часть диска, а взамен – ничего.

Необходимость жесткой фиксации позвоночника, после существующих методов хирургического лечения грыж межпозвонковых дисков на шейном уровне, приводит к изменениям биомеханики шейного отдела позвоночника. Как правило, это обуславливает проведение операций на смежных сегментах, что, в свою очередь, усиливает дегенеративные процессы каскадного типа.

Трансплантация искусственных межпозвонковых дисков [2,3] позволяет сохранить естественную биомеханику позвоночника при равномерном распределении нагрузки на все сегменты шейного отдела позвоночника.

Целью настоящей работы явилось изучение возможности использования искусственного диска «PRODISK» на шейном уровне после удаления грыжи межпозвонкового диска.

Материалы и методы. В отделе новых технологий в вертебрологии и нейрохирургии СарНИИТО заведующим кафедрой нейрохирургии СГМУ была проведена первая в г.Саратове операция с применением

ем протеза межпозвонкового диска «PRODISK» после удаления грыжи диска на шейном уровне.

В основу данного исследования положено комплексное обследование и хирургическое лечение больной О., 52 лет, находившейся на лечении в Саратовском НИИ травматологии и ортопедии с остеохондрозом шейного отдела позвоночника и синдромом радикулопатии на почве компрессии спинномозговых корешков грыжей межпозвонкового диска.

При поступлении в неврологическом статусе у пациентки наблюдался монорадикулярный синдром, за счет поражения 6-го, 7-го шейного корешков, заключающийся в выраженном болевом синдроме (VAS-75, VRS-8), нарушении функции конечности, снижении в ней силы до 2-3 баллов.

При электронной миографической исследовании выявлены – явления радикулопатии С6, С7. По данным ЯМР-томографии на шейном уровне диагностирована грыжа диска С6-С7 до 0,7 см с компрессией ликворопроводящих путей (рис.1, 2).

До поступления в стационар больной проводились неоднократные курсы консервативной терапии с незначительным кратковременным эффектом.

Результаты и обсуждение. После клинического разбора, учитывая одноуровневое поражение позвоночника, монорадикулярный синдром, больной выполнено оперативное пособие в следующем объеме: «дискектомия С6-С7, удаление грыжи диска, имплантация искусственного диска «PRODISK» на уровне С6-С7». Операция проведена 29 мая 2007 г.

PRODISC® (Spine Solutions) – это искусственный диск, допущенный FDA к клиническим испытаниям, он был создан в 1990 г. французским спинальным хирургом Thierry Marnay.

С 1990 по 1993 г. Marnay имплантировал такие диски 64 больным, 58 из которых были обследованы в 1999 г. У всех пациентов искусственные диски были интактны и хорошо функционировали. В США первый PRODISC® был имплантирован больному в октябре 2001 г. К настоящему времени примерно 70 американским пациентам произведены операции по замещению одного или двух дисков.

PRODISC® - диск полуфиксированной конструкции Он состоит из двух пористых пластинок со стабилизирующими киями, которые во время операции внедряются в тела позвонков, и вставки из полиэтилена ультравысокой молекулярной плотности (рис.3).

Полиэтилен фиксирован к нижней пластине. Действуя по принципу шарикоподшипника, PRODISC® выполняет функции здорового диска, обеспечивая подвижность и гибкость позвоночника, поддерживая стабильность в соответствующих сегментах.

Неврологическая симптоматика у больной регрессировала. Больная активизирована на 3-й день, выписана на 8-е сутки. Объём движений в шейном от-

деле – в полном объёме (flexia/anteflexia-35°-40°). Болевой синдром купирован (VAS-2, VRS-1). Пациентка после операции полностью вернулась к своим трудовым обязанностям, никаких ограничений в самообслуживании у больной нет (рис.4,5).

В России впервые данные диски начали устанавливать в Самаре в 2006 г. Еще два случая установки данного диска известны в Кирове и Нижнем Новгороде.

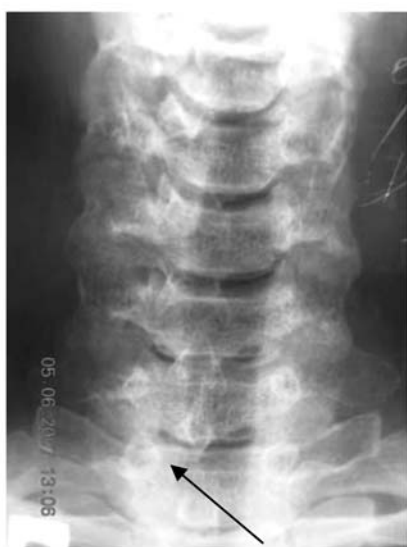Выводы:

1. Использование искусственного диска «PRODISK» после удаления грыжи межпозвонкового диска на шейном уровне позволяет сохранять подвижность оперированного сегмента позвоночника.

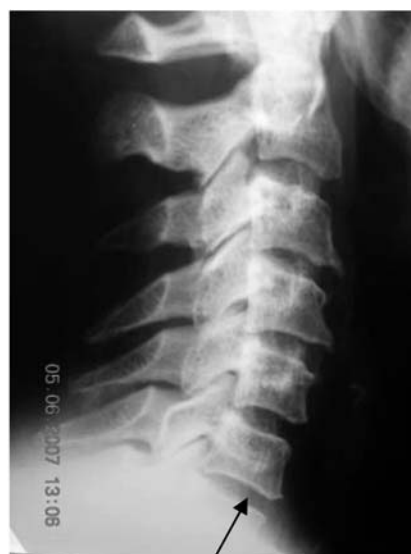2. Не требуется длительная иммобилизация позвоночника.

3. Данная технология лечения уменьшает время пребывания в стационаре и позволяет значительно раньше приступить к активной деятельности, работе.

При широком взгляде на проблему хирургического лечения грыж межпозвонковых дисков, мы считаем, что любое вмешательство на диске ведет к нарушению его структурно-функциональных свойств и требует протезирования межпозвонковых дисков, которое способно полностью восстановить биомеханические свойства оперированного сегмента.



а



б

Рис. 1. Рентгенограммы до операции (обзорные):

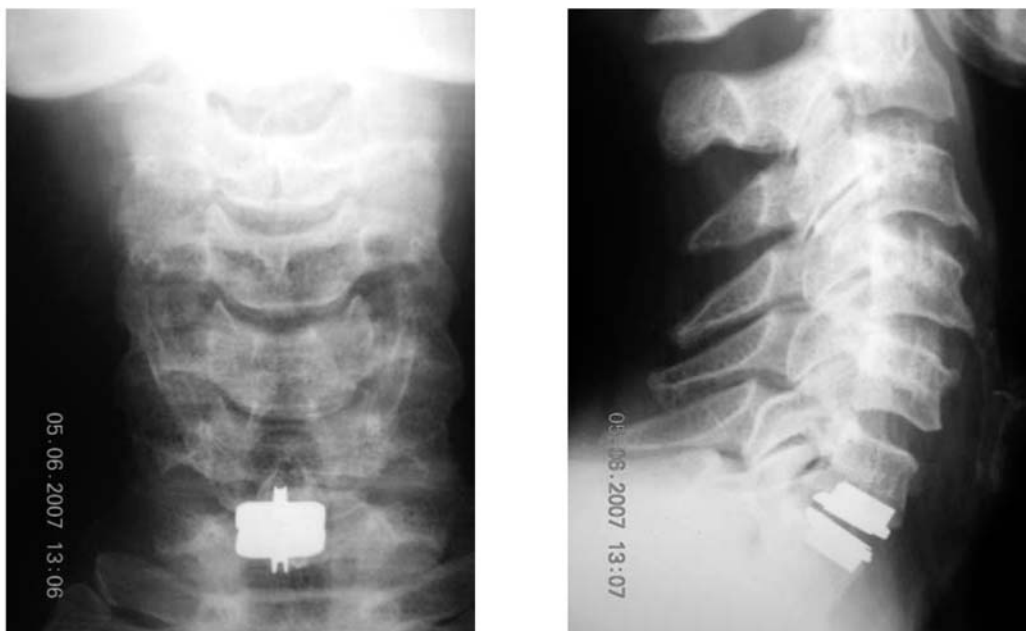
а – прямая проекция; б – боковая проекция. Стрелками показан поражённый уровень С6-С7

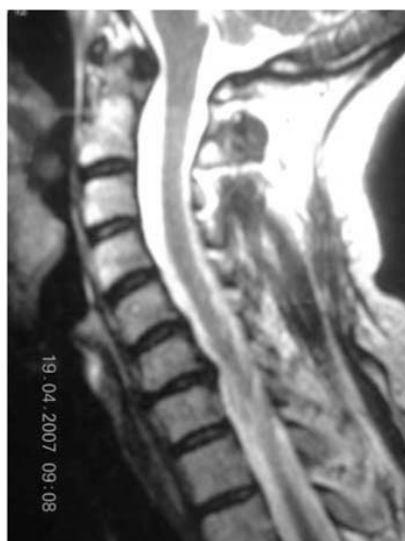

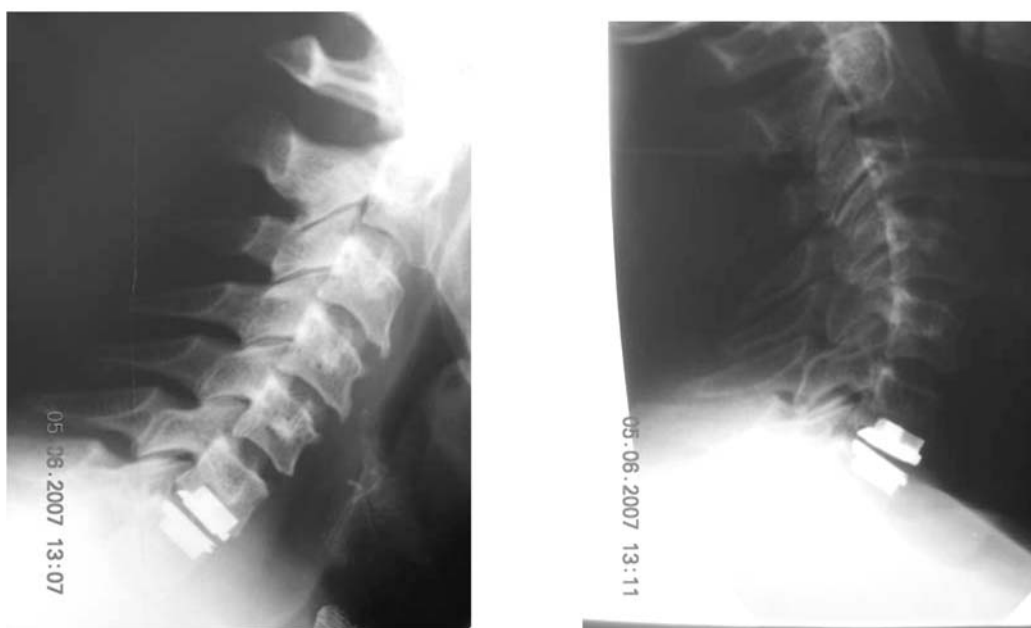Рис. 2. ЯМР-томография шейного отдела позвоночника



Рис. 3. Строение искусственного диска PRODISK



а б
Рис. 4. Рентгенограммы после операции (обзорные):
а – прямая проекция; б – боковая проекция



а б
Рис. 5. Рентгенограммы после операции (функциональные):
а – flexia; б – anteflexia

БИБЛИОГРАФИЧЕСКИЙ СПИСОК

1. Гуца, А.О. Диагностика и хирургическое лечение дегенеративных компрессионных синдромов на уровне шейного отдела позвоночника. Автореф. дис.... д-ра мед. наук / А.О. Гуца. – М., 2007. – 52 с.

2. Сергеев, С.М. Наш опыт трансплантации искусственного диска Prodisc-C при дегенеративных заболеваниях шейных дисков / С.М. Сергеев, П.Н. Кайдаров // Margo

Anterior. – 2007. – № 1. – С. 1-2.

3. Эндопротезирование межпозвонкового диска – впервые в Нижнем Новгороде / С.Г. Млявых, О.А. Пельмутер, А.И. Ушаков и др. // Нижегородские ведомости медицины. – 2007. – № 5. – С.16-18.

4. Tschigrjai, M. Cervical Disc Prosthesis compared to anterior cervical interbody fusion: Initial Experience and Results / M. Tschigrjai, F. Weber // J.Neur. – 2000. № 3.– P. 356-364.