УДК 616.71–001.5–089.84.

НОВАЯ ТЕХНОЛОГИЯ ЛЕЧЕНИЯ ДИАФИЗАРНЫХ ПЕРЕЛОМОВ ПЛЕЧЕВОЙ КОСТИ

К.А. Гражданов – *ФГУ Саратовский научно-исследовательский институт травматологии и ортопедии Росмедтехнологий, младший научный сотрудник отдела новых технологий в травматологии;* **А.П. Барабаш** – *ФГУ Саратовский научно-исследовательский институт травматологии и ортопедии Росмедтехнологий, руководитель отдела новых технологий в травматологии, заслуженный деятель науки и техники РФ, профессор, доктор медицинских наук;* **С.П. Скрипкин** – *ФГУ Саратовский научно-исследовательский институт травматологии и ортопедии Росмедтехнологий, младший научный сотрудник отдела новых технологий в травматологии.* E-mail: sarniito@yandex.ru

В статье представлены результаты лечения 118 пациентов с диафизарными переломами плечевой кости и элементы технологии вновь разработанного способа лечения переломов плечевой кости.

Ключевые слова: плечевая кость, чрескостный остеосинтез, диафизарные переломы.

NEW TECHNOLOGY OF DIAPHYSEAL HUMERAL FRACTURES TREATMENT

K.A. Grazhdanov – *Saratov Scientific Research Institute of Traumatology and Orthopedics, Department of New Technologies in Orthopedics, Junior Research Assistant;* **A.P. Barabash** – *Saratov Science Research Institute of Traumatology and Orthopedics, Department of New Technologies in Orthopedics, Professor, Doctor of Medical Science;* **S.P. Skripkin** – *Saratov Science Research Institute of Traumatology and Orthopedics, Department of New Technologies in Orthopedics, Junior Research Assistant.* E-mail: sarniito@yandex.ru

The article presents the results of treatment of 118 patients with diaphyseal fractures of humeral bone and elements of technology of newly developed methods of humeral fracture treatment .

Key words: humeral, external fixation, diaphyseal fracture.

Перелом диафиза плеча – широко распространённый вид травмы. Переломы плечевой кости среди всех переломов длинных трубчатых костей составляют до

13,5%. В свою очередь, переломы диафиза среди всех переломов плеча составляют от 14,4% до 72% случаев и наблюдаются преимущественно у лиц в возрасте от 20 до

50 лет [1,5].

В последние десятилетия большинство травматологов признают приоритет хирургического метода лечения диафизарных переломов плечевой кости, однако до настоящего времени не существует единого мнения о выборе способа фиксации отломков при данной патологии. Неудовлетворительные исходы хирургического лечения переломов плеча после применения различных фиксаторов, по данным разных авторов, достигают до 30% случаев [4,6,7].

Цель исследования: разработка способа остеосинтеза костных фрагментов спице-стержневым аппаратом для улучшения исходов хирургического лечения больных с переломами диафиза плечевой кости.

Материалы и методы исследования. Под нашим наблюдением с 2001 г. находились 118 пациентов: 66 мужчин и 52 женщин, в возрасте от 17 до 67 лет, с закрытыми переломами диафизарной части плечевой кости, подвергшихся хирургическому лечению. В 64 (54,24%) случаях была выполнена открытая репозиция перелома и остеосинтез погружными конструкциями: у 41 пациента для скрепления отломков плечевой кости использовались накостные пластины, у 13 – интрамедуллярные стержни и у 10 пациентов – кортикальные винты. В 54 (45,76%) случаях были выполнены закрытая репозиция перелома и остеосинтез плечевой кости аппаратами внешней фиксации: у 15 пациентов для репозиции перелома и скрепления отломков использовался аппарат Илизарова в спицевой компоновке и у 39 пациентов по разработанной технологии с использованием спице-стержневого аппарата (патент РФ № 2312632). Для изучения исходов лечения мы использовали клини-

ческий и рентгенологический методы исследования. Оценку анатомо-функциональных исходов проводили с помощью системы Маттиса-Любошица-Шварцберга [3] .

Новая технология чрескостного остеосинтеза. Операцию проводили под проводниковой или общей анестезией. Больного укладывали на ортопедическом столе на спину. Через локтевой отросток проводили спицу Киршнера и закрепляли её в полукольце аппарата Илизарова. Полукольцо со спицей фиксировали к репозиционному устройству (ортопедическому столу), устанавливали упор на боковой поверхности грудной клетки для обеспечения противотяги и выполняли дистракцию дистального отломка. Одной из особенностей разработанного способа является то, что во время скелетного вытяжения при репозиции отломков конечность устанавливают в положение, которое компенсирует мышечную тягу, смещающую отломки на уровне перелома, приёмы репозиции отломков на скелетном вытяжении разработаны с учётом уровня повреждения диафиза, так как направление смещения отломков зависит от места прикрепления мышц и направления их тяги. Оценивали качество достигнутой репозиции при помощи рентгенографии плеча в двух проекциях или под контролем электронно-оптического преобразователя (ЭОП), предварительно установив контрольные рентгеноконтрастные метки (инъекционные иглы) на уровне перелома.

При достижении удовлетворительного положения отломков приступали ко второму этапу – фиксации перелома в чрескостном аппарате. Остеосинтез переломов плечевой кости выполняли в соответствии с методикой «Эсперанто» проведения чрескостных элементов при остеосинтезе аппаратом Илизарова [2]. Методически чрескостный остеосинтез обеспечен системой координат, при помощи которой каждый сегмент конечности делится по вертикали и по горизонтали. В результате длина каждого сегмента конечности разделена восемью равноудаленными уровнями, обозначаемыми римскими цифрами от I до VIII. Для плечевой кости уровень I соответствует большому бугорку, а уровень VIII – внутреннему мыщелку. Каждый уровень выполнен в поперечной плоскости, и топография среза получена с использованием компьютерной томографии. Поперечные сканы разделены на двенадцать равноудалённых секторов. Центром деления каждого уровня на двенадцать позиций является длинная ось кости. Позиция 3 всегда располагается по внутренней поверхности сегмента, 12 – спереди, соответственно 9 – с наружной поверхности сегмента, 6 – сзади.

Установку аппарата внешней фиксации начинали с введения чрескостных элементов. Для остеосинтеза использовали четыре чрескостных элемента: парафрактурно выше и ниже линии перелома вводили два репозиционно-фиксирующих стержня, а в дистальный отломок вводили спицу через мыщелки плеча и проксимальный отломок, фиксирующий стержень. Фиксация отломков плечевой кости в аппарате выполняется последовательно, начиная с чрескостных стержней, расположенных парафрактурно, при необходимости с их помощью выполняют окончательную репозицию отломков. В последнюю очередь выполняется фиксация базовых чрескостных элементов. Схема чрескостной фиксации костных отломков соответствовала уровню повреждения диафиза плечевой кости и направлению смещения отломков. После введения чрескостных элементов приступали к окончательной репозиции и фиксации отломков. Чрескостные стержни, расположенные парафрактурно, фиксировали при помощи консольных приставок к внешним опорам, состоящим из стандартных полуколец аппарата Илизарова, опоры соединяли между собой при помощи винтовых стержней. При необходимости проводили дополнительную коррекцию отломков путём перемещения репозиционно–фиксирующих стержней. Перемещая стержни, по консоли устраняли смещение во фронтальной плоскости. Перемещая консоли по опоре, устраняли смещение в сагиттальной плоскости. Изменяя длину консоли, устраняли угловое смещение отломков. Затем фиксировали оставшиеся чрескостные элементы: проксимально расположенный стержень к верхней фиксирующей опоре и спицу, введенную в дистальный отломок к нижней фиксирующей опоре. Таким образом, по завершении фиксации отломков формировался аппарат внешней фиксации, состоящий из 4 чрескостных элементов, фиксированных к 3-4 опорам из стандартных деталей набора аппарата Илизарова.

В послеоперационном периоде обязательно вводили анальгетики в течение 5-7 дней для купирования послеоперационной боли и профилактики формирования болевой миотеногенной контрактуры локтевого и плечевого суставов во время ранней функциональной реабилитации оперированной конечности. Выполнялась асептическая обработка кожи в месте введения спиц и стержней и смена салфеток через 4-7 дней с раствором рифампицина. Физиотерапевтические процедуры (УВЧ-терапия или магнитотерапия) назначали при отсутствии противопоказаний для купирования отёка мягких тканей поврежденной конечности. Особенностями ведения послеоперационного периода являлась ранняя функциональная нагрузка на суставы конечности. Пассивные движения в суставах рекомендовались с первого дня после операции, активная реабилитация проводилась с 3–5 дня по мере стихания болевого синдрома и продолжалась весь период фиксации перелома. Динамическая осевая компрессия или дистракция костных отломков проводилась регулярно по 1 мм раз в месяц. В период фиксации на амбулаторном этапе лечения пациентам рекомендовалось ношение защитного чехла на аппарате. Рентгенологический контроль положения отломков проводили каждый месяц. Показанием для завершения фиксации в чрескостном аппарате являлись рентгенологические признаки консолидации перелома и отсутствие подвижности отломков и боли при клинической пробе.

Результаты исследования и обсуждение. Анализ исходов хирургического лечения переломов плечевой кости показал, что применение погружных конструкций сопровождается значительным количеством неудовлетворительных анатомических и функциональных результатов – до 27% (по литературным данным до – 30% [4,6,7]). Неудовлетворительные исходы лечения связаны с большим количеством осложнений, которые были отмечены в послеоперационном периоде: остеомиелит плечевой кости развился в 7 случаях, несращение перелома констатировано у 10 пациентов. Кроме описанных осложнений, на ко-

нечный результат и продолжительность реабилитации пациентов повлияли развившиеся в раннем послеоперационном периоде нарушения проводимости лучевого нерва у 6 пациентов и формирование стойкой контрактуры в плечевом и локтевом суставе у 5 пациентов.

Применение для остеосинтеза аппарата Илизарова позволило избежать остеомиелита плечевой кости и несращения перелома, однако в двух случаях установка конструкции сопровождалась повреждением периферических нервов. Попытки разработки движений в суставах повреждённой конечности в период фиксации перелома в аппарате Илизарова в 8 случаях осложнились стойкими контрактурами, причинами формирования которых явились прорезывание и воспаление мягких тканей в области перекрёста спиц, в связи с чем восстановление функции суставов проводилось после демонтажа внешнего устройства и привело к увеличению продолжительности реабилитации пациентов до 15-16 недель.

При лечении переломов плеча на всех уровнях диафиза с помощью технологии, разработанной и клинически апробированной в отделение травматологии СарНИИТО, в 100% получены хорошие и удовлетворительные функциональные и анатомические результаты: практически удалось избежать послеоперационных осложнений и добиться сращения перелома в сроки до 14 недель. Сроки нахождения пациента в стационаре составили 7-10 дней, амбулаторного лечения – 86-110 дней.

Особенностями предлагаемой нами технологии является следующее: разработанные приёмы интраоперационного скелетного вытяжения позволяют выполнить достаточно полную репозицию отломков, что в значительной мере уменьшает длительность оперативного вмешательства, делает операцию более безопасной. Предлагаемая оригинальная последовательность введения и фиксации чрескостных элементов во время наложения чрескостного аппарата позволяет исключить напряжение и деформацию базовых чрескостных элементов, предотвращает их расшатывание вследствие сминания кортикального слоя. В целом описанные преимущества положительно сказываются на прочности фиксации в системе аппарат – кость во время всего периода сращения перелома. В область локтевого сустава вводится только одна спица, не препятствующая движениям в нём. Схемы спице-стержневой фиксации разработаны с учётом уровня повреждения диафиза, направление введения чрескостных элементов избрано в соответствии с системой «Эсперанто», что позволяет исключить повреждение магистральных сосудов и нервов, предупредить влияние чрескостных элементов на зоны фиксации сухожилий мышц к кости. Для остеосинтеза использовано ограниченное количество чрескостных элементов. Опыт нашего исследования показал, что нет необходимости в фиксации крупных и мелких осколков дополнительными чрескостными элементами, так как отдельные фрагменты достаточно прочно удерживаются мышечным массивом и сохранившейся в зоне перелома надкостницей, а их репозиция осуществляется при восстановлении длины плечевой кости и устранении грубого ротационного и углового смещения. Использование дополнительных чрескостных элементов усложняет монтаж аппарата, повышает травматичность операции и ограничивает возможность функциональной реабилитации пациентов за счёт создания дополнительных зон фиксации мягких тканей к кости (миофасцеодезов). Описанные преимущества нашей технологии благоприятно сказываются на реабилитационных возможностях пациентов в период фиксации перелома в аппарате внешней фиксации и позволяют в ряде случаев восстановить полный объём движений в плечевом и локтевом суставах уже на этапе консолидации перелома, а у остальных прооперированных больных, к моменту демонтажа внешнего устройства, добиться удовлетворительных показателей движений в суставах повреждённой руки до 70-80% от нормы.

Для иллюстрации описанного способа хирургического лечения диафизарных переломов плечевой кости приведем пример оперативного лечения перелома плеча в средней трети диафиза.

Если перелом плеча локализован в средней трети диафиза плеча, ниже прикрепления дельтовидной мышцы, которая вызывает отведение центрального отломка, то периферический отломок под действием двуглавой, трехглавой и клювоплечевой мышц подтянут кверху, повернут кнутри, смещён кзади. В этом случае скелетное вытяжение выполняют с отведением в плечевом суставе до 60-70° и значительным возвышением дистального отдела конечности (передняя девиация до 45°) при сгибании в локтевом суставе до 90° и наружной ротацией дистального фрагмента до 45°. На рис. 1 представлена схема репозиции перелома на скелетном вытяжении.

Установку аппарата внешней фиксации начинают с введения чрескостных элементов. В проксимальный отломок вводят два стержня: первый на 30-50 мм ниже уровня большого бугорка по передней поверхности (уровень II, позиция 11), второй – парафрактурно, располагая его на 20-40 мм выше уровня перелома по задненаружной поверхности нижней трети верхней половины плеча (уровень III, позиция 8) или ниже по задненаружной поверхности (уровень IV, позиция 8), в зависимости от уровня перелома. В дистальный отломок вводят стержень по задней поверхности верхней трети нижней половины плеча (уровень VI, позиция 6) и спицу с упорной площадкой через мыщелки плеча во фронтальной плоскости с внутренней стороны (уровень VIII, позиция $3^{п\%}$ – 9). После введения чрескостных элементов приступают к окончательной репозиции и фиксации отломков.

Чрескостные стержни, расположенные парафрактурно, фиксируют при помощи консольных приставок к внешним опорам, расположенным на границе средней и верхней трети и на границе средней и нижней трети плеча, и выполняют с их помощью окончательную репозицию отломков с использованием приёмов, описанных ранее. Затем фиксируют оставшиеся чрескостные элементы: проксимально расположенный стержень к репозиционно-фиксирующей опоре, находящейся на границе средней и верхней трети, и спицу, введенную в дистальный отломок к фиксирующей опоре, в нижней трети плеча. На рис. 2 представлена схема чрескостной фиксации перелома в средней трети диафиза плеча.

Клинический пример. Больная С.В.П., 58 лет, история болезни № 2484. Диагноз: оскольчатый перелом средней трети левой плечевой кости со смещением отломков (рис. 3). Больной выполнен закрытый чрескостный остеосинтез плечевой кости по описанной ранее технологии (рис. 4-5, *а*), перелом сросся в течение 14 недель с хорошим анатомо-функциональным исходом (рис. 5, *б*).

Итак, использование для скрепления переломов диафиза плечевой кости погружных фиксаторов сопровождается значительным количеством послеоперационных осложнений, что приводит в 27-30% случаев к неудовлетворительным исходам лечения.

Применение наружной фиксации с помощью аппарата Илизарова в спицевой компоновке позволят избежать остеомиелита плечевой кости и формирования ложных суставов плечевой кости, однако сопровождается значительным количеством осложнений, связанных с формированием стойких контрактур в суставах оперированной конечности.

При использовании спице-стержневой фиксации переломов плечевой кости удалось не только избежать осложнений и добиться сращения перелома в среднефизиологические сроки, но и за счёт ранней функциональной реабилитации обеспечить восстановление практически полного объёма движений в смежных суставах во время периода фиксации перелома в аппарате.

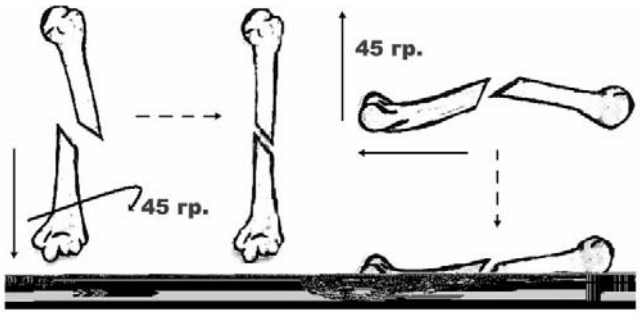

Рис. 1. Схема скелетного вытяжения при локализации перелома диафиза плечевой кости в средней трети

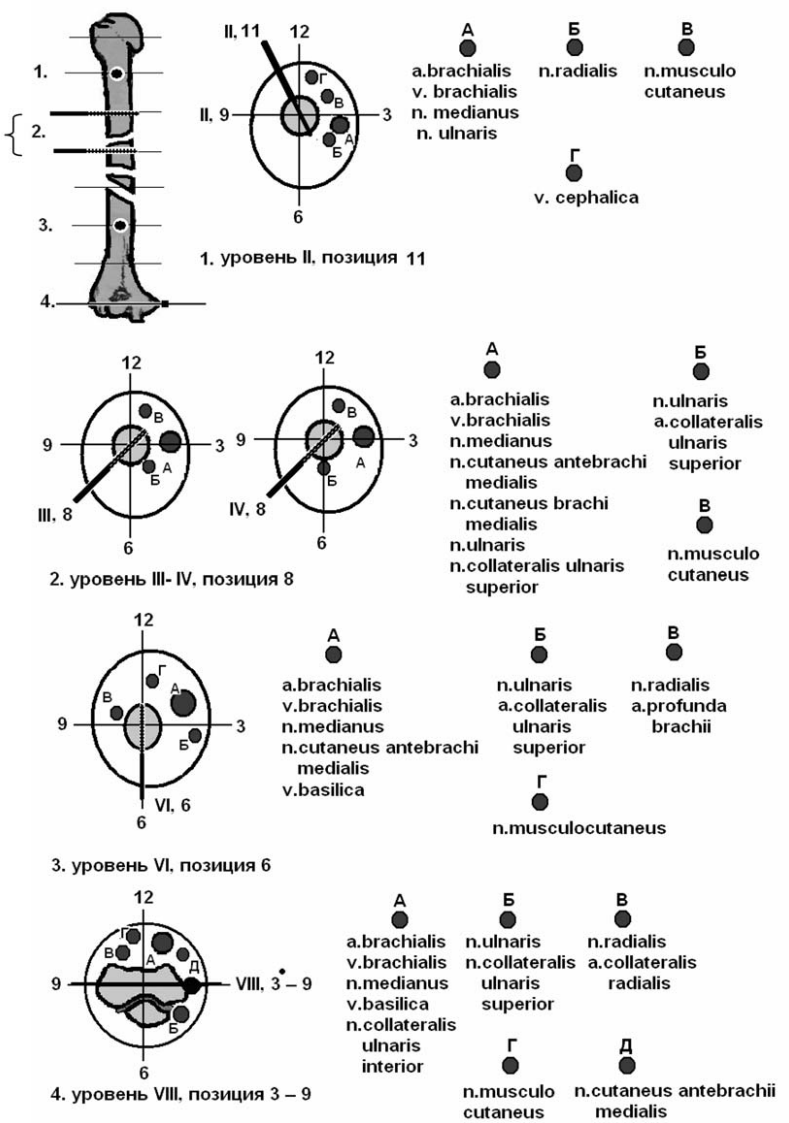

Рис. 2. Схема остеосинтеза перелома локализованного в средней трети диафиза плечевой кости

Рис. 3. Рентгенография плечевой кости больной С. после получения травмы

Рис. 4. Рентгенография плечевой кости больной С. во время интраоперационного скелетного вытяжения

а *б*

Рис. 5. Рентгенография плечевой кости больной С.: *а* – после остеосинтеза аппаратом внешней фиксации; *б* – перед снятием аппарата, 96 дней после операции

БИБЛИОГРАФИЧЕСКИЙ СПИСОК

1. Аскарова, Д.Ш. Спице-стержневой аппарат для лечения диафизарных переломов плечевой кости / Д.Ш.Аскарова // Современные технологии в травматологии и ортопедии: ошибки и осложнения – профилактика, лечение: Тез. докл. междунар. конгр. – М., 2004. – С. 7-8.
2. Барабаш, А.П. «Эсперанто» проведения чрескостных элементов при остеосинтезе аппаратом Илизарова / А.П. Барабаш, Л.Н.Соломин. – Новосибирск: Наука, 1997. – С. 27-44.
3. Любошиц, Н.А. Анатомическая и функциональная оценка исходов лечения больных с переломами длинных трубчатых костей и их последствий / Н.А.Любощиц, Э.Р. Маттис // Ортопедия, травматология и протезирование. – 1980. – № 3. – С.47-52.
4. Панков, И.О. Осложнения и исходы при лечении переломов дистального суставного конца плечевой кости / И.О.Панков // Современные технологии в травматологии и ортопедии: ошибки и осложнения – профилактика, лечение: Тез. докл. междунар. конгр. – М., 2004. – С. 124.
5. Повреждение пояса верхних конечностей, плеча и плечевого сустава / А.Ф.Краснов, П.В.Охотский, Л.П.Соколов и др. // Травматология и ортопедия: руководство для врачей: в 3 т. / Под ред. А.Ф.Краснова, П.В.Охотского. – М., 1997. – Т. 3. – С. 150–160.
6. Попова, А.Е. Закрытые переломы диафиза плечевой кости и их лечение: Автореф. дис. ... канд. мед. наук / А.Е.Попова. – Л., 1973. – 15 с.
7. Романенко, К.К. Несросшиеся диафизарные переломы длинных трубчатых костей (факторы риска, диагностика, лечение): Автореф. дис. ... канд. мед. наук / К.К. Романенко. – Харьков, 2002. – 22 с.

УДК 611.728.2-616.004.6.-089

ТАКТИКА ЭНДОПРОТЕЗИРОВАНИЯ ТАЗОБЕДРЕННОГО СУСТАВА ПРИ ДЕФЕКТАХ ВЕРТЛУЖНОЙ ВПАДИНЫ

А.П. Малютин – *Негосударственное учреждение здравоохранения Дорожная клиническая больница на ст. Ростов-Главный ОАО РЖД, г.Ростов-на-Дону, заведующий травматолого-ортопедическим отделением;* **И.А. Норкин** – *ФГУ Саратовский научно-исследовательский институт травматологии и ортопедии Росмедтехнологий, директор, руководитель отдела новых технологий в вертебрологии и нейрохирургии, профессор, доктор медицинских наук.* E-mail: meduniv@sgmu.ru

Разработан алгоритм выбора хирургической тактики при асептической нестабильности вертлужного компонента эндопротеза тазобедренного сустава в зависимости от типа дефектов вертлужной впадины.

Ключевые слова: эндопротезирование тазобедренного сустава, дефекты вертлужной впадины.

HIP ENDOPROSTHESIS REPLACEMENT APPROACH TO ACETABULAR DEFECTS

A.P. Malyutin - *Rostov-Glavnij Clinical Hospital, Head of Department of Traumatology and Orthopaedics;* **I.A. Norkin** – *Saratov Scientific Research Institute of Traumatology and Orthopedics, Director of Department of New Technologies in Vertebrology and Neurosurgery, Professor, Doctor of Medical Sience.* E-mail: meduniv@sgmu.ru

The algorithm of choice of surgical technique in case of aseptic instability of acetabular component of hip endoprosthesis depending on the type of acetabular defects.

Key words: hip endoprosthesis, acetabular defects.

В 20-34% случаев тотальное эндопротезирование тазобедренного сустава выполняется у больных, которые были оперированы по поводу травм и заболеваний данного сустава [2]. Артропластика в условиях ранее проведенного оперативного вмешательства в области тазобедренного сустава отличается сложностью хирургического доступа из-за наличия рубцовых тканей, присутствия ранее установленных металлоконструкций, нарушений анатомических взаимоотношений между тканями тазобедренного сустава, наличия дефектов в вертлужной впадине и проксимальном отделе бедренной кости [3].

Не менее важной проблемой является и реэндопротезирование [8]. Подсчитано, что в первый год с момента имплантации требуют замены 0,7% эндопротезов тазобедренного сустава, а затем в течение каждого последующего года вплоть до 10 лет количество ревизий возрастает на 2,2% ежегодно. Поэтому уже сейчас соотношение первичного и ревизионного эндопротезирования в крупнейших специализированных клиниках мира составляет 4:1 и даже 3:1, а в ближайшем будущем на каждые две первичных операции, возможно, будет приходиться одна замена эндопротеза тазобедренного сустава или его компонентов [9].

Основными показаниями к хирургической ревизии служат асептическое расшатывание эндопротеза или его компонентов, глубокое нагноение, рецидивирующие вывихи, усталостные переломы конструкций, переломы бедра или костей таза. Наиболее часто, в 67–82% от общего количества осложнений, встречается асептическое расшатывание компонентов эндопротеза, при этом вертлужный компонент проявляет признаки нестабильности в 3 раза чаще, чем бедренный [6].

Целью данного исследования является улучшение исходов эндопротезирования и реэндопротезирования тазобедренного сустава за счёт разработки алгоритма выбора артропластики при тотальном замещении сустава и хирургической тактики при асептической нестабильности вертлужного компонента эндопротеза в зависимости от типа дефектов вертлужной впадины.

Материалы и методы. За 2000-2007 гг. в отделении ортопедии ФГУ «ЮОМЦ Росздрава» (г. Ростов-на-Дону) и на базе ФГУ «СарНИИТО Росмедтехнологий» сложное и ревизионное эндопротезирование тазобедренного сустава было выполнено 350 пациентам . Среди больных было 200 женщин (57,1%) и 150 мужчин (42,9%). Возраст больных варьировал от 18 до 92 лет (средний возраст 56,3±6,6).