

дические рекомендации / Ю.В.Первушин, Т.П. Бондарь. – Ставрополь, 2004. – С.64.

12. Понкратов, П.А. Пути улучшения результатов лечения больных острым аппендицитом / П.А. Понкратов // Успехи современного естествознания. – 2003. – №6. – С.32-36.

13. Ротков, И.Л. Диагностические и тактические ошибки при остром аппендиците / И.Л. Ротков. – М.: Медицина, 1988. – С.203.

14. Русанов, А.А. Аппендицит / А.А. Русанов. – Л.: Медицина, 1979. – С.173.

15. Седов, В.М. Аппендицит / В.М. Седов. – СПб.: ООО ЭЛБИ, 2002. – С.228.

16. Сорока, А.К. Лапароскопическая аппендэктомия / А.К. Сорока, А.Н. Курицин, В.К. Семенов // Эндоскопическая хирургия. – 2005. – №1. – С.184.

17. Novel serum inflammatory markers in acute appendicitis / H. PaaJanen, A. Mansikka, M. Laato, R. Ristamaki, K. Pulkki, S. Kostianen. Scand J Clin. Lab Invest. – 2002. – Vol.62. – №8. – P.579-584.

УДК 616.344-07(045)

## МАЛОИНВАЗИВНОЕ ХИРУРГИЧЕСКОЕ ЛЕЧЕНИЕ ОСТРОГО ХОЛЕЦИСТОПАНКРЕАТИТА У ПАЦИЕНТОВ СТАРШЕ 60 ЛЕТ

**А.Л. Чарышкин** – ГОУ ВПО Ульяновский государственный университет, доцент кафедры госпитальной хирургии, доктор медицинских наук; **О.В. Мидленко** – ГОУ ВПО Ульяновский государственный университет, доцент кафедры госпитальной хирургии, кандидат медицинских наук; **И.И. Мидленко** – Министерство здравоохранения Ульяновской области, главный хирург; **Е.Г. Евтушенко** – ГУЗ Областная больница №2, заведующий хирургическим отделением, г. Ульяновск; **В.Ю. Щеголев** – МУЗ Ульяновская городская клиническая больница скорой медицинской помощи, врач-хирург; **А.В. Смолькина** – ГОУ ВПО Ульяновский государственный университет, доцент кафедры госпитальной хирургии, кандидат медицинских наук. E-mail: antonina-ul@mail.ru

С 1998 по 2007 г. в клинике госпитальной хирургии Ульяновского госуниверситета на базе хирургических отделений МУЗ УГКБСМП больным с желчнокаменной болезнью выполнено более 2000 лапароскопических холецистэктомий, 154 путем минилапаротомии, 173 путем традиционной лапаротомии. Малоинвазивное хирургическое лечение острого холецистопанкреатита у пациентов старше 60 лет из минидоступа целесообразно у лиц с высокой степенью операционно-анестезиологического риска.

**Ключевые слова:** острый холецистопанкреатит, малоинвазивное хирургическое вмешательство, пациенты старше 60 лет.

## LOW-INVASIVE SURGICAL TREATMENT OF ACUTE CHOLECYSTOPANCREATITIS IN PATIENTS OVER 60

**A.L. Charyshkin** – Ulianovsk State University, Department of Hospital Surgery, Assistant Professor, Doctor of Medical Science; **O.V. Midlenko** – Ulianovsk State University, Department of Hospital Surgery, Assistant Professor, Candidate of Medical Science; **I.I. Midlenko** – Ulianovsk Ministry of Health, Head Surgeon; **E.G. Evtushenko** – Ulianovsk Regional Hospital № 2, Head of Surgery Ward; **V.Yu. Schyogolev** – Ulianovsk City Clinical Emergency Hospital, Surgeon; **A.V. Smolkina** – Ulianovsk State University, Department of Hospital Surgery, Assistant Professor, Candidate of Medical Science. E-mail: antonina-ul@mail.ru

Since 1998 to 2007 in the clinic of hospital surgery (based on surgical wards) of Ulianovsk State University the following types of surgical treatment of patients with cholelithic disease were carried out: more than 2000 laparoscopic cholecystectomies, 154 mini-laparotomies and 173 traditional laparotomies. Low-invasive surgical treatment of acute cholecystopancreatitis of patients over 60 years due to miniacess is advisable for persons with high degree of operationally anesthetic risk.

**Key words:** acute cholecystopancreatitis, low-invasive surgical treatment, patients over 60.

За последние годы существенно возросло число больных острым холецистопанкреатитом, среди которых преобладают пациенты старше 60 лет. Несмотря на большие возможности современной хирургии и новые медицинские технологии летальность остается на прежнем уровне 3-7% и не имеет тенденции к снижению. При деструктивных формах острого холецистопанкреатита летальность имеет рекордно высокие цифры от 20% - 35%. У лиц пожилого и старческого возраста по данным разных авторов летальность составляет от 30%-80% [3,4]. Основными причинами летальных исходов, как правило, являются: сердечно-сосудистая недостаточность (30-35%), печеночно-почечная недостаточность (23-25%), тромбоэмболии (14-16%). Летальность в старших возрастных группах в 2-4 раза превышает таковую у молодых больных. С внедрением в практику малоинвазивных хирургических технологий появились возможности значительно снизить эти показатели.

В последнее десятилетие широкое развитие получили малоинвазивные вмешательства в хирургии ЖКБ [2]. В ведущих хирургических клиниках до 95%

операций по поводу ЖКБ и ее осложнений выполняются при помощи видеолапароскопии или минилапаротомии. И тот, и другой метод имеет свои преимущества и недостатки.

Напряженный пневмоперитонеум при видеолапароскопической операции приводит к нарушению сердечно-сосудистой деятельности, сдавлению диафрагмы, ведущему к уменьшению остаточной емкости легких и развитию гиперкапнии, сдавлению венозных стволов забрюшинного пространства, сопровождающемуся нарушением циркуляции крови в нижних конечностях и увеличением вероятности тромбообразования. Положение Фовлера с углом наклона 45° существенно усугубляет венозный стаз. Эти и некоторые другие особенности видеолапароскопических операций ограничивают их применение в ряде клинических ситуаций, особенно urgentных.

Приемы оперирования из минидоступа практически не отличаются от традиционных. Основным недостатком метода является ограниченный обзор брюшной полости.

У больных пожилого и старческого возраста с острым холецистопанкреатитом в сочетании с тяжелыми сопутствующими заболеваниями не всегда удаются радикальные операции с использованием малоинвазивных методик. Поэтому даже в наши дни не стоит сбрасывать со счетов такую давно известную операцию, как холецистостомия. Порой только она оказывается спасительной для самых ослабленных больных.

Одной из основных причин неблагоприятных исходов хирургического лечения больных гериатрической группы является наличие тяжелой сопутствующей патологии, нередко в стадии декомпенсации.

**Материалы и методы исследования.** На первом этапе хирургического лечения мы проводим активную предоперационную подготовку с коррекцией сопутствующей патологии. Диагноз острого холецистопанкреатита ставится на основании клиники в сочетании с данными лабораторного и ультразвукового исследований. Предоперационная подготовка начинается с проведения управляемой новокаиновой денервации грудного симпатического ствола (УНДСС), разработанной нами на кафедре госпитальной хирургии УлГУ [1]. Блокада ретроплеврального пространства проводится на уровне Th8-Th9, что позволяет длительно блокировать группу симпатических ганглиев, участвующих в образовании большого и малого левых чревных нервов, отвечающих за симпатическую иннервацию поджелудочной железы (рис.1).

Затем проводим патогенетическую терапию: ингибиторы протеаз, сандостатин, H-2 гистаминоблокаторы, спазмолитики, коррекцию водно-электролитных нарушений, сопутствующей патологии, снижение уровня эндотоксикоза. На втором этапе осуществляем радикальное оперативное вмешательство в отсроченном порядке в зависимости от состояния больного. Для профилактики и лечения панкреатита в послеоперационном периоде наряду с общепринятой патогенетической терапией проводили управляемую новокаиновую денервацию грудного симпатического ствола. С 1998 по 2007 г. в клинике госпитальной хирургии Ульяновского государственного университета на базе хирургических отделений МУЗ УГКБСМП больным с ЖКБ выполнено более 2000 лапароскопических холецистэктомий, 154 путем минилапаротомии, 173 путем традиционной лапаротомии. У 1629 (70%) больных холецистэктомия выполнена по экстренным показаниям. Пациентов старше 60 лет было 907 человек, что составило 39 %, из них с острым холецистопанкреатитом 343 (14%) пациента. Возраст больных в группах в среднем составил 73,1 ± 0,82 года. В 100% случаев пациенты имели два и более сопутствующих заболеваний. Мы провели сравнительный анализ оперативных вмешательств у 182 больных старше 60 лет.

Пациенты были разделены на 3 группы в зависимости от оперативного доступа. Первая группа – 67 больных, оперированных из традиционного оперативного доступа. Вторая группа – 54 пациента, оперированных из минидоступа с помощью набора инструментов «Мини-Ассистент» М.И. Прудкова, 20 больных в данной группе оперированы из минидоступа с помощью «Универсального рамочного ранорасширителя» (рис.2), патент на полезную модель № 35704, разработан на кафедре госпитальной хирургии Ульяновского государственного университета.

Третья группа – 61 пациент, оперированный лапароскопическим способом. Возраст больных в группах в среднем составил 73,1 года. В 100% случаев пациенты имели два и более сопутствующих заболеваний. Основной вид оперативного вмешательства в группах – холецистэктомия, дренирование холедоха по Пиковскому, дренирование брюшной полости.

Плавное дозированное расширение операционной раны с помощью предлагаемого универсального рамочного ранорасширителя не вызывает ишемии тканей передней брюшной стенки и не травмирует органы брюшной полости. Предлагаемый универсальный рамочный ранорасширитель образует расширения от 1,5\*1,5 см до 10\*10 см, что позволяет применять его для сверхмалых, малых, средних и больших доступов, обеспечивая тем самым достижение технического результата.

**Результаты исследования.** Малоинвазивное хирургическое вмешательство обеспечило раннюю активизацию больных во второй и третьей группах уже в первые сутки. Полностью болевой синдром купировался в первой группе на 5,4 ± 0,2 сутки, во второй группе на 2,6 ± 0,3 сутки, в третьей группе на 2,2 ± 0,3 сутки,  $p < 0,05$ . Уровень амилазы крови достоверно снижался и нормализовался на 6,1 ± 0,3 сутки в первой группе, во второй группе на 3,4 ± 0,2 сутки, а в третьей группе на 3,1 ± 0,3 сутки,  $p < 0,05$ . Продолжительность пребывания больных первой группы в стационаре составила 12,4 ± 0,5 сутки, во второй группе – 7,4 ± 0,3 сутки, а в третьей группе – 6,1 ± 0,2 сутки,  $p < 0,05$ .

При выполнении традиционной холецистэктомии послеоперационные осложнения возникли у 44,8 % больных: эвентрация – 7,5 %; поддиафрагмальный абсцесс – 6 %; нагноение послеоперационной раны – 11,9 %, пневмонии – 8,9 %, панкреонекроз – 10,4 %.

После выполнения минилапаротомии в послеоперационном периоде у 9,3 % больных имелись следующие осложнения: несостоятельность культи пузырного протока и желчеистечение – 3,7 %, нагноения послеоперационных ран – 3,7 %, пневмонии – 1,9 %. При этом конверсии зарегистрированы в анализируемой группе у 5,6 % больных.

После видеолапароскопии осложнения были у 14,8 % больных: повреждение холедоха, послеоперационное желчеистечение – 3,3 %, несостоятельность культи пузырного протока – 1,6 %, резидуальный холедохолитиаз – 3,3 %, сопровождающийся механической желтухой; панкреонекроз – 6,6 %.

Послеоперационная летальность в первой группе составила 15,1% пациентов: острая сердечно-сосудистая недостаточность – 7,5 %, эндогенная интоксикация – 6,1 %, тромбоэмболия легочной артерии – 1,5 %. Послеоперационной летальности во второй группе не было. В третьей группе она составила 3,2 % пациента: острая сердечно-сосудистая недостаточность – 1,6 %, тромбоэмболия легочной артерии – 1,6 %.

Таким образом, у больных с острым холецистопанкреатитом старше 60 лет оперативное лечение из традиционного лапаротомного доступа показано при наличии распространенного перитонита. Во всех остальных ситуациях у пациентов с острым холецистопанкреатитом пожилого и старческого возраста

показано малоинвазивное хирургическое вмешательство после проведения комплексной предоперационной подготовки.

#### Выводы:

1. Малоинвазивное хирургическое лечение острого холецистопанкреатита у пациентов старше 60 лет из минидоступа целесообразно у лиц с высокой степенью операционно-анестезиологического риска.

2. Применение в комплексном лечении острого холецистопанкреатита у больных пожилого и старческого возраста УНДСС грудного симпатического ствола позволило быстрее на 3 дня купировать болевой синдром, снизить уровень амилазы крови.

3. Оперативное лечение острого холецистопанкреатита малоинвазивным методом снижает послеоперационные осложнения на 35,5 %, летальность – до 3,2 %.

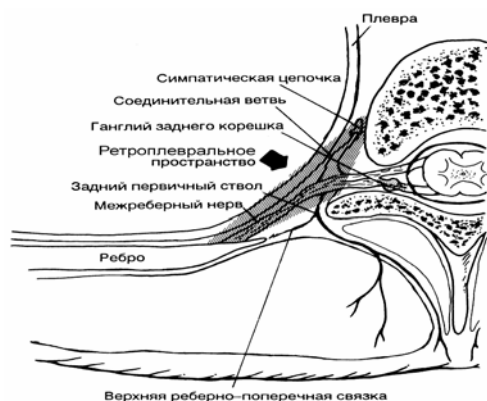


Рис. 1. Схема ретроплеврального пространства




Рис. 2. Универсальный рамочный ранорасширитель


#### БИБЛИОГРАФИЧЕСКИЙ СПИСОК

1. Кузнецов, И. А. Длительная сегментарная новокаиновая блокада левого грудного симпатического ствола в комплексном лечении больных острым панкреатитом / И. А. Кузнецов: Дис.... канд. мед. наук. – Самара, 1997.

2. Миллер, М. С. Применение малоинвазивных технологий при лечении панкреонекроза у больных пожилого и старческого возраста / М. С. Миллер: Автореф.... канд. мед. наук. – Красноярск, 2004.

3. Панкреонекроз: актуальные вопросы классификации, диагностики и лечения / В.С. Савельев, М.И. Филимонов, Б.Р. Гельфанд и др. Consilium-medicum. – 2000. – Т. 2.- №7. – С. 293–298.

4. Шеянов, Д. С. Особенности клинического течения и лечебной тактики при остром панкреатите у пациентов старшей возрастной группы / Д. С. Шеянов: Автореф. ... канд. мед. наук.. – Спб., 2003.



#### Сотрудниками Саратовского государственного медицинского университета получены патенты:

1. № 2329006 Способ определения центрального соотношения челюстей у больных с тремором жевательных мышц при нефиксированном прикусе/ Л.А. Гооге, С.Н. Сальникова, И.И. Шоломов, В.Н. Сальников.

2. № 2332245 Способ лечения повреждений нижнего альвеолярного нерва при переломах нижней челюсти/ А.В. Лепилин, Н.Л. Ерокина, И.И. Шоломов, Г.Р. Бахтеева.