

УДК 611.813.13(045)

EDN: WGXHPE

<https://doi.org/10.15275/ssmj2104474>

Оригинальная статья

## ВАРИАНТЫ РАСПОЛОЖЕНИЯ ЛАТЕРАЛЬНОЙ БОРОЗДЫ ГОЛОВНОГО МОЗГА У МУЖЧИН С РАЗНЫМИ ФОРМАМИ ЧЕРЕПА

С.Н. Деревцова<sup>1</sup>, И.С. Усатова<sup>1, 2</sup>, Е.И. Труфанова<sup>1</sup>, Е.С. Дуквина<sup>1</sup>, А.А. Мазан<sup>1</sup>

<sup>1</sup>ФГБОУ ВО «Красноярский государственный медицинский университет им. проф. В.Ф. Войно-Ясенецкого» Минздрава России, Красноярск, Россия

<sup>2</sup>КГБУЗ «Краевая клиническая больница», Красноярск, Россия

## VARIATIONS IN THE LOCATION OF THE LATERAL SULCUS OF THE BRAIN IN MEN WITH DIFFERENT SKULL SHAPES

S.N. Derevtsova<sup>1</sup>, I.S. Usatova<sup>1, 2</sup>, E.I. Trufanova<sup>1</sup>, E.S. Dukvina<sup>1</sup>, A.A. Mazan<sup>1</sup>

<sup>1</sup>Prof. V.F. Voino-Yasenetsky Krasnoyarsk State Medical University, Krasnoyarsk, Russia

<sup>2</sup>Regional Clinical Hospital, Krasnoyarsk, Russia

Для цитирования: Деревцова С.Н., Усатова И.С., Труфанова Е.И., Дуквина Е.С., Мазан А.А. Варианты расположения латеральной борозды головного мозга у мужчин с разными формами черепа. Саратовский научно-медицинский журнал. 2025; 21 (4): 474–478. EDN: WGXHPE. <https://doi.org/10.15275/ssmj2104474>.

**Аннотация.** Цель: выделить наиболее точную краниометрическую схему для определения анатомического расположения латеральной борозды головного мозга у мужчин зрелого возраста с различными формами черепа. **Материалы и методы.** В исследование включены компьютерные томограммы 257 мужчин зрелого возраста, из которых относились к следующим периодам зрелости: 113 – к I (21–35 лет), а 144 – ко II (36–60 лет). Используются методы краниоцефалометрического анализа для оценки локализации латеральной борозды. Краниометрические схемы строились по методикам Тейлора – Хотона, Брока, Крэнлейна (Kocher – Keen) и Ротона. **Результаты.** Наиболее распространенной формой черепа среди участников исследования была брахикранная (46,9% среди мужчин I периода зрелого возраста и 56,2% среди мужчин II периода зрелого возраста). При долихокрании расположение латеральной борозды наилучшим образом соответствовало методу Ротона (82%;  $p=0,04$  – мужчины I периода зрелого возраста;  $p=0,015$  – мужчины II периода зрелого возраста). У мужчин с брахикранной формой черепа наибольшее соответствие показал метод Тейлора – Хотона (78%;  $p=0,02$  – мужчины I периода зрелого возраста;  $p=0,003$  – мужчины II периода зрелого возраста), при мезокранной форме – метод Крэнлейна ( $p>0,05$ ). **Заключение.** Выявлены оптимальные схемы для определения расположения латеральной борозды головного мозга при использовании компьютерной томографии для мужчин долихо- и брахикранной форм головы. Для мужчин с мезокранией оптимальная схема не выявлена, что делает необходимым дальнейшее изучение приемлемых подходов для этой краниологической группы.

**Ключевые слова:** латеральная борозда, краниометрия, форма черепа, компьютерная томография

For citation: Derevtsova SN, Usatova IS, Trufanova EI, Dukvina ES, Mazan AA. Variations in the location of the lateral sulcus of the brain in men with different skull shapes. *Saratov Journal of Medical Scientific Research*. 2025; 21 (4): 474–478. (In Russ.) EDN: WGXHPE. <https://doi.org/10.15275/ssmj2104474>.

**Abstract.** *Objective:* to identify the most accurate craniometric scheme for determining the anatomical location of the lateral sulcus of the brain in adult men with different skull shapes. *Material and methods.* The study included computed tomograms of 257 adult men, of whom 113 belonged to the I period of adulthood (21–35 years), and 144 to the II period of adulthood (36–60 years). Methods of cranioccephalometric analysis were used to assess the localization of the lateral sulcus. Craniometric schemes were constructed according to the techniques of Taylor – Haughton, Broca, Krönlein (Kocher – Keen), and Rhoton. *Results.* The most common skull shape among the study participants was brachycranial (46,9% among men of the I period of adulthood and 56,2% among men of the II period of adulthood). In dolichocrania, the location of the lateral sulcus best corresponded to the Rhoton method (82%;  $p=0.04$  – men of the I period of adulthood,  $p=0.015$  – men of the II period of adulthood). In men with a brachycranial skull shape, the greatest correspondence was demonstrated by the Taylor – Haughton method (78%,  $p=0.020$  – men of the I period of adulthood,  $p=0.003$  – men of the II period of adulthood), and with a mesocranial shape – the Krönlein method ( $p>0.05$ ). *Conclusion.* Optimal schemes were identified for determining the location of the lateral sulcus of the brain using computed tomography in men with dolichocranial and brachycranial head shapes. For men with mesocrania, an optimal scheme was not revealed, which makes it necessary to further study acceptable approaches for this craniological group.

**Keywords:** lateral sulcus, craniometry, skull shape, computed tomography

**Введение.** В последние годы современные методы нейронавигации получили интенсивное развитие. Однако эти передовые технологии дорогостоящие и остаются недоступными для многих центров. Несмотря на прогресс в методах интраоперационного наведения, знание ключевых поверхностных анатомических ориентиров продолжает оставаться незаменимым навыком для каждого нейрохирурга. Во время операций на головном мозге операционное поле ограничено краями костного окна, которое невозможно сместить, что затрудняет визуализацию и ориентацию в отделах и областях мозга. Это создает необходимость точно проецировать основные борозды и извилины больших полушарий на наружную поверхность головы. С развитием нейрохирургии возрос интерес нейрохирургов и анатомов к латеральной борозде. Исследователи искали ориентиры на наружной поверхности черепа, которые позволяли бы точно локализовать эту борозду как в предоперационный, так и в интраоперационный период.

Латеральная (ильевая) борозда (*sulcus lateralis*, также известна как боковая борозда) имеет особое значение в нейрохирургической практике в связи с анатомической близостью к средней мозговой артерии. Знание топографии латеральной борозды критически важно при хирургическом лечении внутримозговых опухолей [1, 2]. Анатомия *sulcus lateralis* головного мозга представляет значительный интерес для нейрохирургов при выполнении оперативных вмешательств у пациентов с цереброваскулярной патологией [3]. Топография и вариативность строения ильевой щели являются критически важными аспектами, знание которых необходимо хирургу для минимизации риска серьезных осложнений. Необходимо учитывать, что структуры височной доли, которые тесно связаны с латеральной бороздой, имеют существенное значение для восприятия речи, слуха, зрительной и вербальной памяти [4, 5].

Разработка различных схем и определение внешнечерепных ориентиров, позволяющих наиболее точно локализовать проекцию латеральной борозды, остается актуальной задачей нейрохирургии на протяжении многих лет. Помимо классической схемы Крэнлейна – Брюсовой, в литературе представлены схемы Пуарье, Кохера, Келера, Тандлера и других авторов [6–10]. Однако ни одна из этих схем не является полностью совершенной: многие из них обладают значительной громоздкостью и неудобны для практического применения. Эти факторы стимулируют поиск новых методов определения проекции латеральной борозды на поверхности черепа. Кроме того, ее анатомия играет ключевую роль при проведении ангиографических исследований, что подчеркивает необходимость детального изучения латеральной борозды. Современные данные анатомических исследований, ангиографии и нейровизуализации позволяют достаточно полно охарактеризовать строение ильевой щели, включая варианты морфологии, асимметрию между правой и левой сторонами, а также половые особенности [1, 11, 12].

Тем не менее наблюдается дефицит информации относительно конституциональных вариантов строения данной анатомической структуры у лиц с различными формами головы, что имеет важное

практическое значение и требует дальнейшего изучения.

**Цель** – выделить наиболее точную краниометрическую схему для определения анатомического расположения латеральной борозды головного мозга у мужчин зрелого возраста с различными формами черепа.

**Материал и методы.** В исследование включены 257 мужчин зрелого возраста, из которых 113 относились к I периоду зрелости (21–35 лет), а 144 – ко II периоду зрелости (36–60 лет). Все пациенты прошли нейровизуализационное обследование в нейрохирургическом отделении КГБУЗ «Красноярская краевая клиническая больница №1». Обследование проводили после получения письменного добровольного информированного согласия в соответствии с этическими стандартами и одобрено локальным этическим комитетом. Данное исследование является одномоментным.

Критерии включения: мужской пол, возраст от 21 до 60 лет, наличие диагноза: «S00 Поверхностная травма головы», «S01 Открытая рана головы», «S03 Вывих, растяжение и повреждение суставов и связок головы», «S06.0 Сотрясение головного мозга, амбулаторное наблюдение пациентов».

Критерии невключения: наличие диагноза инсульта, синкопальное состояние, стационарное лечение.

Для определения формы черепа каждому испытуемому выполнена краниоцефалометрия по методике В.П. Алексеева и Г.Ф. Дебеца с использованием толстотного циркуля [13]. Форму черепа определяли с помощью черепного индекса по формуле: (поперечный диаметр/продольный диаметр) × 100%. Согласно полученным значениям, черепа классифицировались следующим образом: при индексе ≤74,9 – долихоцефальная форма (долихокрания), 75,0–79,9 – мезоцефальная форма (мезоцефалия), ≥80,0 – брахицефальная форма (брахицефалия).

Для изучения топографии латеральной (ильевой) борозды всем участникам проведена компьютерная томография (КТ) головного мозга. На полученных изображениях производилось построение проекций латеральной борозды на наружную поверхность свода черепа. Для оценки соответствия анатомического расположения борозды использовались четыре краниометрические схемы: Тейлора – Хотона, Брока, Крэнлейна (Kocher – Keen) и Ротона.

Обработка данных и статистический анализ осуществлялись с использованием программного обеспечения IBM SPSS Statistics 22.0. Для оценки различий между группами применялся непараметрический критерий Краскела – Уоллиса. Статистически значимыми считались различия при уровне значимости  $p < 0,05$  [14].

**Результаты.** Среди мужчин I периода зрелого возраста наибольшую долю составили пациенты с брахицефальной формой черепа – 46,9%. Мужчины с долихоцефальной формой черепа составили 28,3%, а с мезоцефальной – 24,8%. Во II периоде зрелого возраста преобладала также брахицефальная форма черепа (56,2%), тогда как доля пациентов с мезоцефалией составила 25,0%, а с долихоцефалией – 18,8%.

Анализ согласованности краниометрических схем анатомическому положению латеральной борозды показал, что у мужчин с долихоцефальной формой черепа (28,3%) (в I периоде) и 18,8% (во II периоде) проекция латеральной борозды в большинстве случаев (82%) соответствует ориентировке, описанной в методике Ротона. Статистически значимое

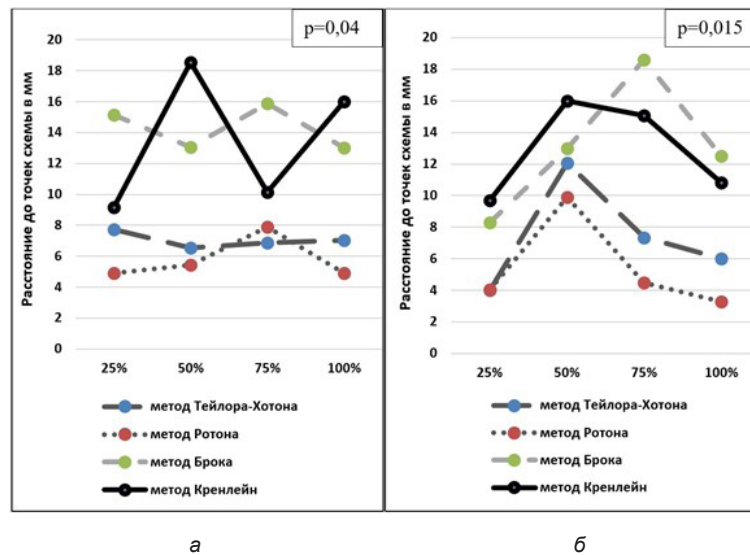


Рис. 1. Расстояние от латеральной борозды до точек схемы у мужчин зрелого возраста с долихокранной формой черепа (расстояние до схемы Ротона наименьшее), период зрелого возраста: а – I; б – II

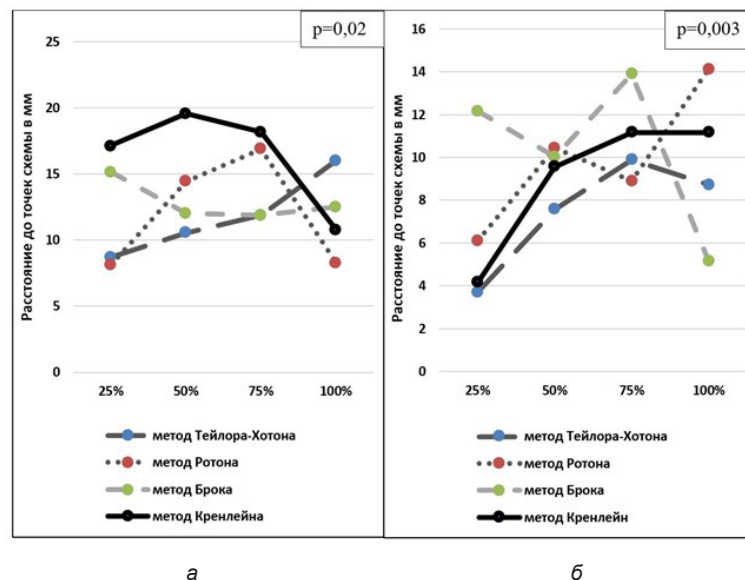


Рис. 2. Расстояние от латеральной борозды до точек схемы у мужчин зрелого возраста с брахикранной формой черепа (расстояние до схемы Тейлора – Хотона наименьшее), период зрелого возраста: а – I; б – II

соответствие ( $p=0,04$  – мужчины I периода зрелого возраста,  $p=0,015$  – мужчины II периода зрелого возраста) подтверждает высокую точность данного метода в данной краниологической группе (рис. 1).

В группе пациентов с брахикранной формой черепа (46,9%) (в I периоде) и 56,2% (во II периоде) наибольшее соответствие проекции латеральной борозды выявлено при использовании схемы Тейлора – Хотона (78%;  $p=0,020$  – мужчины I периода зрелого возраста;  $p=0,003$  – мужчины II периода зрелого возраста по сравнению с другими методами; рис. 2).

Для мужчин с мезокранной формой черепа 24,8% (в I периоде) и 25,0% (во II периоде) оптимальная схема не была определена, так как различия статистически недостоверны. Вопрос о наиболее подходящей схеме для данной краниологической группы остается нерешенным и требует дальнейшего изучения (рис. 3).

Полученные данные свидетельствуют о том, что топография латеральной (ильвиевой) борозды варьирует в зависимости от формы черепа. Этот фактор необходимо учитывать при предоперационном планировании и выборе краниометрического метода для навигации в ходе нейрохирургического вмешательства.

**Обсуждение.** На протяжении многих десятилетий анатомы и нейрохирурги разрабатывали различные схемы и определяли внешнечерепные ориентиры для точного установления проекции латеральной (ильвиевой) борозды на поверхность черепа. Среди них наибольшую известность получили схемы Кренлейна – Брюсовой, Пуарье, Кохера, Келлера, Тандлера и другие [15, 16]. Однако ни одна из предложенных методик не получила универсального признания, что обусловлено их ограниченной точностью и трудностями воспроизведения в практической работе. Это делает актуальным поиск новых подходов к

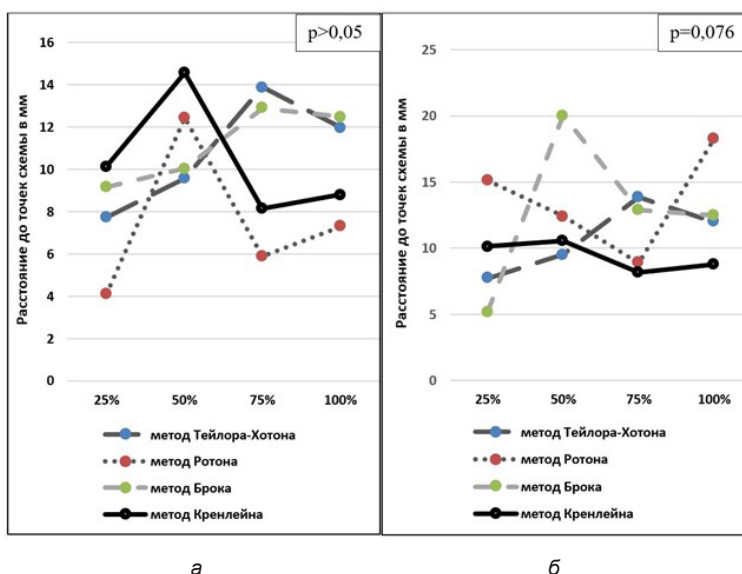


Рис. 3. Расстояние от латеральной борозды до точек схемы у мужчин зрелого возраста с мезокранной формой черепа (расстояние до схемы схема Кренлейна наименьшее), период зрелого возраста: а – I; б – II

определению локализации латеральной борозды, особенно с учетом индивидуальных анатомических различий.

Несмотря на значительный прогресс в изучении сильвиевой щели с применением классических анатомических методов, ангиографии и современных нейровизуализационных технологий (КТ, МРТ), в настоящее время остается недостаточно информации о вариантах строения этой борозды у лиц с различными формами черепа. В существующих работах, как правило, не учитываются краниотиологические особенности, что ограничивает возможность их использования в персонифицированном нейрохирургическом планировании [17, 18].

Особенно важно учитывать, что большинство анатомических исследований борозд и извилин мозга имеют общий методологический недостаток – отсутствие анализа взаимосвязи между количественными морфометрическими параметрами головного мозга и формой черепа. Между тем изучение этих взаимосвязей может иметь высокую практическую значимость, в частности при планировании трепанационного доступа и выборе оптимальных хирургических маршрутов [19].

Среди современных методов локализации латеральной борозды наибольшей точностью отличается методика Альберта Ротона, основанная на результатах систематических анатомических препарирований и использовании большого количества ориентиров. В то время как методики Тейлора – Хотона, Брока, Кренлейна и Шипо представляют исторический интерес, они уступают по точности и адаптируемости современным подходам. Это подчеркивает необходимость обновления представлений о топографии латеральной борозды с учетом краниологических различий.

Таким образом, отсутствие систематизированных данных о зависимости краниоцеребральных соотношений от формы черепа и ограниченная точность имеющихся ориентиров делают актуальным проведение исследований, направленных на выявление морфофункциональных закономерностей расположения латеральной борозды в зависимости от краниотипа.

**Выводы.** По результатам проведенного морфометрического исследования, с учетом формы черепа и возрастного периода зрелости у мужчин, установлены следующие выводы:

Наиболее распространенной формой черепа среди мужчин зрелого возраста I и II периодов является брахикранная, причем наблюдается тенденция к увеличению частоты данной формы с возрастом.

У мужчин с долихокранной формой черепа проекция латеральной борозды в подавляющем большинстве случаев демонстрирует соответствие ориентировке, описанной в методике Ротона. Статистически значимое соответствие подтверждает высокую точность данного метода в этой краниологической группе.

У мужчин с брахикранной формой черепа наибольшее соответствие проекции латеральной борозды наблюдалось при использовании схемы Тейлора – Хотона. Данная схема показала статистически значимо более высокую точность по сравнению с другими методами в этой краниологической группе.

При выборе топографических ориентиров в нейрохирургической практике необходимость учитывать краниотип.

**Конфликт интересов** отсутствует.

**Вклад авторов.** Все авторы сделали эквивалентный вклад в подготовку публикации.

**Информированное согласие на публикацию.** Пациенты подписали форму добровольного информированного согласия на публикацию медицинской информации.

**Источник финансирования.** Авторы декларируют отсутствие внешнего финансирования для проведения исследования и публикации статьи.

**Соответствие принципам этики.** Протокол исследования одобрен локальным этическим комитетом. Одобрение и процедуру проведения протокола получали по принципам Хельсинкской декларации.

#### References (Список источников)

1. Gladilin YuA, Fomkina OA, Muzurova LV, et al. Variability of lateral sulcus and temporal operculum parameters in adults. *Izvestiya Vysshikh Uchebnykh Zavedeniy. Povolzhskiy Region. Medical Sciences.* 2021;(3):68-76. (In Russ.) Гладилин Ю.А., Фомкина О.А., Музурова Л.В. и др. Изменчивость

латеральной борозды и параметров височной покрышки у взрослых людей. Известия высших учебных заведений. Поволжский регион. Медицинские науки. 2021;(3):68-76. DOI:10.21685/2072-3032-2021-3-7

2. Kliuchka VM, Rozumenko VD, Malysheva TA, et al. Neurosurgical anatomy of the insula and sylvian fissure in gliomas: literature data and own experience. The first report. Arteries. Romodanov Neurosurgery Institute. 2020;26(3):13-21. (In Russ.) Ключка В.Н., Розуменко В.Д., Малышева Т.А. и др. Нейрохирургическая анатомия островка и латеральной щели мозга при внутримозговых опухолях: данные литературы и небольшой опыт. Первое сообщение. Артерии. Украинский нейрохирургический журнал. 2020;26(3):13-21. DOI:10.25305/unj.203857

3. Alexeeva NT, Klochkova SV, Sokolov DA, et al. Contemporary data on the structural and functional organization of the insular lobe of cerebral hemispheres. Journal of Anatomy and Histopathology. 2024;13(2):79-92. (In Russ.) Алексеева Н.Т., Ключкова С.В., Соколов Д.А. и др. Современные данные о структурно-функциональной организации островковой доли больших полушарий головного мозга. Журнал анатомии и гистопатологии. 2024;13(2):79-92. DOI:10.18499/2225-7357-2024-13-2-79-92

4. Duong J, Elia CJ, Miulli D, et al. An approach using the occipital parietal point for placement of ventriculoperitoneal catheters in adults. Surg Neurol Int. 2019;10:21. DOI:10.4103/sni.sni\_3\_18

5. Roka YB. A review of trajectories for external cranial ventricular access. Nepal J Neurosci. 2021;18(2):2-8. DOI:10.3126/njn.v18i2.36276

6. Morone PJ, Dewan MC, Zuckerman SL et al. Craniometrics and ventricular access: A review of Kocher's, Kaufman's, Paine's, Menovksy's, Tubbs', Keen's, Frazier's, Dandy's, and Sanchez's points. Oper Neurosurg (Hagerstown). 2020;18(5):461-9. DOI:10.1093/ons/opz194

7. Meybodi AT, Meybodi KT. Letter: Craniometrics and ventricular access: A review of Kocher's, Kaufman's, Paine's, Menovksy's, Tubbs', Keen's, Frazier's, Dandy's, and Sanchez's points. Oper Neurosurg (Hagerstown). 2020;19(1):e104. DOI:10.1093/ons/opaa104

8. Morone PJ, Dewan MC, Zuckerman SL et al. In reply: Craniometrics and ventricular access: A Review of Kocher's, Kaufman's, Paine's, Menovksy's, Tubbs', Keen's, Frazier's, Dandy's, and Sanchez's Points. Oper Neurosurg (Hagerstown). 2020;19(1):e105. DOI:10.1093/ons/opaa108

9. Burke JF, Magill ST. Letter: Craniometrics and ventricular access: A review of Kocher's, Kaufman's, Paine's, Menovksy's, Tubbs', Keen's, Frazier's, Dandy's, and Sanchez's points. Oper

Neurosurg (Hagerstown). 2020;19(5):e550-1. DOI:10.1093/ons/opaa266

10. Picard NA. Letter: Craniometrics and ventricular access: A review of Kocher's, Kaufman's, Paine's, Menovksy's, Tubbs', Keen's, Frazier's, Dandy's, and Sanchez's Points. Oper Neurosurg (Hagerstown). 2022;23(5):e347. DOI:10.1227/ons.0000000000000411

11. Fomkina OA, Gladilin YuA, Muzurova LV, et al. Bilateral variability of the dimensional characteristics of the lateral sulcus and temporal occiput in terms of conjugation with the mass of the brain and the shape of the skull. Morphological almanac named after V.G. Koveshnikov. 2020;18(4):78-83. (In Russ.) Фомкина О.А., Гладилин Ю.А., Музурова Л.В. и др. Билатеральная изменчивость размерных характеристик латеральной борозды и височной покрышки в аспекте сопряженности с массой головного мозга и формой черепа. Морфологический альманах имени В.Г. Ковешникова. 2020;18(4):78-83.

12. Perez DC, Dworetzky A, Braga RM, et al. Hemispheric asymmetries of individual differences in functional connectivity. J Cogn Neurosci. 2023;35(2):200-25. DOI:10.1162/jocn\_a\_01945

13. Alekseev VP, Debets GF. Craniometry. Methods of anthropological research. Moscow: Science, 1964; 128 p. (In Russ.) Алексеев В.П., Дебет Г.Ф. Краниометрия. Методы антропологических исследований. М.: Наука, 1964; 128 с.

14. Herodov AD. SPSS 19: Professional statistical data analysis. Saint Petersburg: Peter, 2011; 400 с. (In Russ.) Наследов А.Д. SPSS 19: Профессиональный статистический анализ данных. СПб.: Питер, 2011; 400 с.

15. Serletis D, Pait TG. Early craniometric tools as a predecessor to neurosurgical stereotaxis. J Neurosurg. 2016;124(6):1867-74. DOI:10.3171/2015.6.JNS15424

16. Gülsuna B, Güngör A, Yazgan P, et al. Revisiting the microsurgical anatomy of the sagittal stratum and surgical implications: fiber microdissection and tractography study. J Neurosurg. 2024;141(5):1433-46. DOI:10.3171/2024.2.JNS232671

17. Labra A, Mounier A, Leprince Y, et al. What do brain endocasts tell us? A comparative analysis of the accuracy of sulcal identification by experts and perspectives in palaeoanthropology. J Anat. 2024;244(2):274-96. DOI:10.1111/joa.13966

18. Sun A, Hou LC, Cheshier S, et al. The accuracy of topographical methods in determining central sulcus: A statistical correlation between modern imaging data and these historical predictions. Cureus. 2014;6(6):e186. DOI:10.7759/cureus.186

19. Ud-Din S, Ahmed I. Navigating brain lesions via craniometric points of human skull. effectiveness in targeted craniotomy. Pakistan Journal of Neurological Surgery. 2020;24(1):15-20. DOI:10.36552/pjns.v24i1.417

Статья поступила в редакцию 03.06.2025; одобрена после рецензирования 08.09.2025; принята к публикации 20.11.2025. The article was submitted 03.06.2025; approved after reviewing 08.09.2025; accepted for publication 20.11.2025.

#### Информация об авторах:

**Светлана Николаевна Деревцова** – профессор кафедры анатомии человека, доцент, доктор медицинских наук, [Derevzova@bk.ru](mailto:Derevzova@bk.ru), ORCID 0000-0003-2974-5930; **Ирина Сергеевна Усатова** – ассистент кафедры травматологии, ортопедии и нейрохирургии с курсом последипломного образования, [irinausatova01@mail.ru](mailto:irinausatova01@mail.ru), ORCID 0000-0001-6813-8776; **Елизавета Ильинична Труфанова** – студентка, [trufanova.liza06@mail.ru](mailto:trufanova.liza06@mail.ru); **Елизавета Сергеевна Дуквина** – студентка, [edukvina@mail.ru](mailto:edukvina@mail.ru); **Арина Александровна Мазан** – студентка, [arina.m.56@mail.ru](mailto:arina.m.56@mail.ru).

#### Information about the authors:

**Svetlana N. Derevtsova** – Professor of the Department of Human Anatomy, Associate Professor, DSc, [Derevzova@bk.ru](mailto:Derevzova@bk.ru), ORCID 0000-0003-2974-5930; **Irina S. Usatova** – Instructor of the Department of Traumatology, Orthopedics and Neurosurgery with a Postgraduate Training Course, [irinausatova01@mail.ru](mailto:irinausatova01@mail.ru), ORCID 0000-0001-6813-8776; **Elizaveta I. Trufanova** – Student, [trufanova.liza06@mail.ru](mailto:trufanova.liza06@mail.ru); **Elizaveta S. Dukvina** – Student, [edukvina@mail.ru](mailto:edukvina@mail.ru); **Arina A. Mazan** – Student, [arina.m.56@mail.ru](mailto:arina.m.56@mail.ru).