Саратовский научно-медицинский ЖУРНАЛ

2017
Том 13, № 3
Приложение (Дерматовенерология)
Июль — сентябрь

Saratov Journal of Medical Scientific Research

2017
Volume 13, № 3
Supplement (Dermatovenereology)
July — September

УЧРЕДИТЕЛЬ ЖУРНАЛА — САРАТОВСКИЙ ГОСУДАРСТВЕННЫЙ МЕДИЦИНСКИЙ УНИВЕРСИТЕТ

ЖУРНАЛ ЗАРЕГИСТРИРОВАН
В ФЕДЕРАЛЬНОЙ СЛУЖБЕ ПО НАДЗОРУ
ЗА СОБЛЮДЕНИЕМ ЗАКОНОДАТЕЛЬСТВА
В СФЕРЕ МАССОВЫХ КОММУНИКАЦИЙ
И ОХРАНЕ КУЛЬТУРНОГО НАСЛЕДИЯ.
ПИ № ФС77-19956 от 29 апреля 2005 г.

Журнал включен
в Перечень ведущих рецензируемых
научных журналов и изданий, в которых должны быть
опубликованы научные результаты диссертаций
на соискание ученых степеней доктора и кандидата наук,
утвержденный Президиумом
Высшей аттестационной комиссии
Министерства образования и науки
Российской Федерации.

Журнал представлен
в Российском индексе научного цитирования,
Ulrich's International Periodical Directory, Directory of Open
Access Journals, Chemical Abstracts Service, Index Copernicus,
EBSCO, Open J-Gate и др.
(подробности см. на сайте www.ssmj.ru).

ISSN 1995-0039 (Print)
ISSN 2076-2518 (Online)

Подписной индекс
в объединенном каталоге
«Пресса России» — 41908

Адрес редакции:
410012, г. Саратов, ул. Б. Казачья, д. 112.
Тел.: (8452) 66-97-27
Факс: (8452) 51-15-34
E-mail: ssmj@list.ru
Электронная версия журнала —
на сайте www.ssmj.ru

Сведения обо всех авторах находятся в редакции.

Отпечатано в типографии ИП Коваль Ю.В.
Саратов, ул. Бакинская, 1,
тел. 93-50-70, www.design-iprint.ru
Подписано в печать 26.09.2017 г. Формат 60×84 1/8.
Бумага офсетная. Гарнитура «Arial». Печать офсетная.
Усл. печ. л. 14,65. Уч.-изд. л. 17,81.
Тираж 500 экз. Заказ 807.
© Саратовский научно-медицинский журнал, 2017

На обложке — фотография IV корпуса
Саратовского государственного медицинского университета
имени В.И. Разумовского.

Саратовский научно-медицинский журнал

2017. Том 13, № 3
Приложение
(Дерматовенерология)
Июль — сентябрь

Saratov Journal of Medical Scientific Research
2017.
Volume 13, № 3
Suppl. (Dermatovenereology)
July — September

Главный редактор
П.В. Глыбочко, академик РАН,
В.М. Попков, профессор

Зам. главного редактора
А.С. Федонников, канд. мед. наук

Ответственный секретарь
О.А. Фомкина, д-р. мед. наук

Редакционный совет:
В. Абламуниц, PhD, MD (США, Нью-Хэвен),
Н.Х. Амиров, академик РАН (Россия, Казань),
Б.П. Безручко, профессор (Россия, Саратов),
Н.Н. Боголепов, академик РАН (Россия, Москва),
Л.А. Бокерия, академик РАН (Россия, Москва),
Н.Н. Володин, академик РАН (Россия, Москва),
Л.Л. Колесников, академик РАН (Россия, Москва),
Г.П. Котельников, академик РАН (Россия, Самара),
Д.В. Крысько, PhD, MD (Бельгия, Гент),
С.Л. Кузнецов, чл.-кор. РАН (Россия, Москва),
В.К. Леонтьев, академик РАН (Россия, Москва),
Е.Л. Насонов, академик РАН (Россия, Москва),
В.Н. Николенко, профессор (Россия, Москва),
В.И. Петров, академик РАН (Россия, Волгоград),
А.А. Свистунов, чл.-кор. РАН (Россия, Москва),
А.А. Скоромец, академик РАН (Россия, Санкт-Петербург),
А. Тененбаум, профессор (Израиль, Тель-Авив)

Редакционная коллегия:
В.Б. Бородулин, профессор (Россия, Саратов),
В.И. Гриднев, д-р мед. наук (Россия, Саратов),
П.Я. Довгалевский, профессор (Россия, Саратов),
Ю.Ю. Елисеев, профессор (Россия, Саратов),
В.Ф. Киричук, засл. деятель науки РФ, профессор (Россия, Саратов),
А.И. Кодочигова, профессор (Россия, Саратов),
Т.В. Кочеткова, профессор (Россия, Саратов),
В.В. Кутырев, академик РАН (Россия, Саратов),
А.В. Лепилин, профессор (Россия, Саратов),
Г.Н. Маслякова, профессор (Россия, Саратов),
В.В. Моррисон, профессор (Россия, Саратов),
И.А. Норкин, профессор (Россия, Саратов),
М.Д. Прохоров, д-р физ-мат. наук (Россия, Саратов),
А.П. Ребров, профессор (Россия, Саратов),
И.А. Салов, профессор (Россия, Саратов),
Е.В. Чернышкова, д-р социол. наук (Россия, Саратов),
Ю.Г. Шапкин, профессор (Россия, Саратов),
И.И. Шоломов, профессор (Россия, Саратов),
А.С. Эйберман, профессор (Россия, Саратов)

Заведующий отделом по выпуску журнала
А.Р. Киселев, д-р мед. наук
Ответственный выпускающий редактор
Е.В. Феклистова
Компьютерная верстка, дизайн
А.В. Коваль

ВСЕ ПРАВА ЗАЩИЩЕНЫ
Ни одна часть этого издания не может быть занесена в память компьютера либо воспроизведена любым другим способом без предварительного письменного разрешения редакции.

СОДЕРЖАНИЕ

ДЕРМАТОВЕНЕРОЛОГИЯ

Артемина Е. М., Утц С. Р., Зимняков Д. А., Слесаренко Н. А., Ювченко С. А.
ДАЛЬНЯЯ ДЛИННОВОЛНОВАЯ УЛЬТРАФИОЛЕТОВАЯ ТЕРАПИЯ КРАСНОГО ПЛОСКОГО ЛИШАЯ С ПРИМЕНЕНИЕМ ПРОСВЕТЛЯЮЩИХ АГЕНТОВ 579

Моисеев А. А., Утц С. Р.
РЕЗОНАНСНО-РАДИОВОЛНОВАЯ ДИАГНОСТИКА ЛОКАЛИЗОВАННОЙ СКЛЕРОДЕРМИИ: ПИЛОТНОЕ ИССЛЕДОВАНИЕ 585

Иконникова Е. В., Круглова Л. С., Шатохина Е. А., Талыбова А. М.
АНАЛИЗ РАСПРЕДЕЛЕНИЯ ПОЛИМОРФИЗМОВ ГЕНОВ MMP1, XRCC1, HFE (2), GSTT У ПАЦИЕНТОВ С МЕЛАНИНОВЫМИ ГИПЕРПИГМЕНТАЦИЯМИ НЕОПУХОЛЕВОГО ХАРАКТЕРА 590

Нелюбова О. И., Сазанова Г. Ю., Утц С. Р.
ОЦЕНКА ЗАТРАТ НА ЛЕЧЕНИЕ ПАЦИЕНТОВ С РАЗНЫМИ ФОРМАМИ ПСОРИАЗА В УСЛОВИЯХ КРУГЛОСУТОЧНОГО СТАЦИОНАРА 595

Утц С. Р., Тальникова Е. Е., Султанахмедов Э. С., Мясникова Т. Д., Сафонов В. А., Поповичева О. А.
ПСОРИАЗ НОГТЕЙ: ПЕРВЫЙ ОПЫТ ФОТОДИНАМИЧЕСКОЙ ТЕРАПИИ С КУРКУМИНОМ 600

Шатохина Е. А., Круглова Л. С.
ИММУНОПАТОГЕНЕТИЧЕСКИЕ МЕХАНИЗМЫ КОЖНЫХ ТОКСИЧЕСКИХ РЕАКЦИЙ ПРОТИВООПУХОЛЕВОЙ ТЕРАПИИ МУЛЬТИКИНАЗНЫМИ ИНГИБИТОРАМИ АНГИОГЕНЕЗА (ОБЗОР) 605

Шнайдер Д. А., Утц С. Р., Заярский Д. А., Нечаева О. В., Гуськова О. П.
ОЦЕНКА ВЛИЯНИЯ КОСМЕТИЧЕСКОГО СРЕДСТВА «МЕЛЛИСОЛ» НА ТЕЧЕНИЕ АКНЕ ЛЕГКОЙ И СРЕДНЕЙ СТЕПЕНИ ТЯЖЕСТИ 612

Галкина Е. М., Шиповская А. Б., Гегель Н. О., Артеменко С. А., Утц С. Р.
ДИНАМИКА НЕКОТОРЫХ БИОФИЗИЧЕСКИХ ПАРАМЕТРОВ КОЖИ ПОД ВОЗДЕЙСТВИЕМ ХИТОЗАНСОДЕРЖАЩЕГО ГИДРОГЕЛЯ 616

Охлопков В. А., Гудинова Ж. В., Полещук Е. И., Жернакова Г. Н., Репина Т. В.
РЕЗУЛЬТАТЫ ИЗУЧЕНИЯ ДИНАМИКИ УРОВНЯ ПОВРЕЖДЕННОСТИ ДНК МОНОНУКЛЕАРНЫХ КЛЕТОК КРОВИ У БОЛЬНЫХ ПСОРИАЗОМ ПОД ВОЗДЕЙСТВИЕМ ФОТОТЕРАПИИ 622

Дубенский В. В.
СРАВНИТЕЛЬНОЕ ИЗУЧЕНИЕ ОСТРОГО ЛАТЕРАЛЬНОГО ПОВРЕЖДЕНИЯ КОЖИ ПРИ РАДИОВОЛНОВОМ И ЛАЗЕРНОМ ВОЗДЕЙСТВИИ 628

Горбенко А. В., Утц С. Р., Шнайдер Д. А.
ИЗУЧЕНИЕ ПСИХОЭМОЦИОНАЛЬНОГО СОСТОЯНИЯ У БЕРЕМЕННЫХ, БОЛЬНЫХ СИФИЛИСОМ 633

Мыльников А. М., Нечаева О. В., Заярский Д. А., Беспалова Н. В., Мудрак Д. А., Наволокин Н. А.
ОЦЕНКА РАНОЗАЖИВЛЯЮЩЕЙ СПОСОБНОСТИ ГЕЛЕВОЙ ФОРМЫ ПРЕПАРАТА «МЕЛЛИСОЛ» НА МОДЕЛИ ЭКСПЕРИМЕНТАЛЬНЫХ ПЛОСКОСТНЫХ РАН 635

Тлиш М. М., Сорокина Н. В.
ОБЩАЯ АНТИОКСИДАНТНАЯ АКТИВНОСТЬ КРОВИ БОЛЬНЫХ ОГРАНИЧЕННОЙ СКЛЕРОДЕРМИЕЙ И ЕЕ КОРРЕКЦИЯ 640

Еремина М. Г., Слесаренко Н. А., Рощепкин В. В., Кошкин А. П.
КЛИНИЧЕСКИЙ СЛУЧАЙ ДИАГНОСТИКИ LARVA MIGRANS 643

Утц С. Р., Бакулев А. Л., Моррисон А. В., Игонина И. А., Ардалина О. О.
КЛИНИЧЕСКИЙ СЛУЧАЙ СИНДРОМА СТИВЕНСА–ДЖОНСОНА У ПАЦИЕНТА С ПУСТУЛЕЗНЫМ ПСОРИАЗОМ 646

Шерстобитова К. Ю., Утц С. Р., Шнайдер Д. А.
РОЛЬ ДЕРМАТОСКОПИИ В ДИАГНОСТИКЕ ПОВЕРХНОСТНОГО ДИССЕМИНИРОВАННОГО АКТИНИЧЕСКОГО ПОРОКЕРАТОЗА (КЛИНИЧЕСКИЙ СЛУЧАЙ) 648

Слесаренко Н.А., Утц С. Р., Бакулев А.Л., Еремина М.Г., Шерстнева В.Н.
КЛИНИЧЕСКИЙ ПОЛИМОРФИЗМ КРАСНОГО ПЛОСКОГО ЛИШАЯ (ОБЗОР) 652

Круглова Л.С., Понич Е.С., Осина А.В., Грязева Н.В.
АНАЛИЗ ЭФФЕКТИВНОСТИ РАЗЛИЧНЫХ СХЕМ ПРИМЕНЕНИЯ МЕТОТРЕКСАТА ПРИ ПСОРИАЗЕ 662

Тальникова Е.Е., Свенская Ю.И., Добдина А.Ю., Фатахова Х.В., Утц С. Р.
ВИТИЛИГО: СОВРЕМЕННЫЕ МЕТОДЫ ТЕРАПИИ (ОБЗОР) 668

Круглова Л.С., Понич Е.С., Осина А.В., Грязева Н.В.
ОЦЕНКА ЭФФЕКТИВНОСТИ ПРИМЕНЕНИЯ ЦИКЛОСПОРИНА ПРИ ПСОРИАЗЕ 673

Утц С. Р., Добдина А.Ю., Тальникова Е.Е., Утц И.А.
ФОТОДИНАМИЧЕСКАЯ ТЕРАПИЯ ПСОРИАЗА (ОБЗОР) 678

Бетехтин М.С., Завьялов А.И.
НАУЧНЫЙ ВКЛАД Р. ВИЛЛАНА В РАЗВИТИЕ МИРОВОЙ НАУЧНОЙ ДЕРМАТОЛОГИИ 681

Утц С. Р., Слесаренко Н.А., Еремина М.Г., Еремин А.В., Утц И.А.
ЦЕЛЬ И МЕТОДЫ ПРЕПОДАВАНИЯ ДЕРМАТОВЕНЕРОЛОГИИ СТУДЕНТАМ МЕДИЦИНСКОГО УНИВЕРСИТЕТА 686

Завьялов А.И., Утц С. Р., Якупов И.А.
ПРОФЕССОР А.Г. ГЕ — ОСНОВОПОЛОЖНИК КАЗАНСКОЙ ШКОЛЫ ДЕРМАТОВЕНЕРОЛОГОВ (К 175-ЛЕТИЮ СО ДНЯ РОЖДЕНИЯ) 689

ТРЕБОВАНИЯ К РУКОПИСЯМ, ПРЕДСТАВЛЯЕМЫМ В «САРАТОВСКИЙ НАУЧНО-МЕДИЦИНСКИЙ ЖУРНАЛ» 694

CONTENTS

DERMATOVENEREOLOGY

Artemina E. M., Utz S. R., Zimnyakov D. A., Slesarenko N. A., Yuvchenko S. A.
THE FAR LONG-WAVE ULTRAVIOLET LICHEN PLANUS THERAPY WITH THE USE OF CLEARING AGENTS 579

Moiseev A. A., Utz S. R.
RESONANCE RADIO WAVE DIAGNOSTICS OF LOCALIZED SCLERODERMIA: PILOT STUDY 585

Ikonnikova E. V., Kruglova L. S., Shatokhina E. A., Talybova A. M.
ANALYSIS OF THE GENES POLYMORPHISMS DISTRIBUTION OF THE MMP1, XRCC1, HFE (2), GSTT IN PATIENTS WITH NON-NEOPLASTIC MELANIN HYPERPIGMENTATION 590

Nelyubova O. I., Sazanova G. Yu., Utz S. R.
EVALUATION OF EXPENSES FOR TREATMENT OF PATIENTS WITH DIFFERENT FORMS OF PSORIASIS IN THE CONDITIONS OF ROUND-THE-CLOCK HOSPITAL 595

Utz S. R., Tal'nikova E. E., Sultanakhmedov E. S., Myasnikova T. D., Safonov V. A., Popovicheva O. A.
NAIL PSORIASIS: THE FIRST EXPERIENCE OF PHOTODYNAMIC CURCUMIN THERAPY 600

Shatokhina E. A., Kruglova L. S.
IMMUNOPATHOGENETIC MECHANISMS OF SKIN TOXIC RESPONSE IN ANTITUMOR THERAPY WITH MULTIKINASE OF ANGIOGENESIS INHIBITORS (REVIEW) 605

Shnaider D. A., Utz S. R., Zayarskiy D. A., Nechaeva O. V., Guskova O. P.
EVALUATION OF THE INFLUENCE OF A COSMETIC PRODUCT "MELLISOL" ON ACNE OF MILD AND MODERATE SEVERITY 612

Galkina E. M., Shipovskaya A. B., Gegel' N. O., Artemenko S. A., Utz S. R.
DYNAMICS OF SOME BIOPHYSICAL PARAMETERS OF SKIN UNDER THE INFLUENCE OF CHITOSAN-CONTAINING HYDROGEL 616

Okhlopkov V. A., Gudinova Zh. V., Poleschuk E. I., Zhernakova G. N., Repina T. V.
STUDY RESULTS OF DNA DAMAGE DYNAMICS IN MONONUCLEAR CELLS IN PATIENTS WITH PSORIASIS UNDER PHOTOTHERAPY IMPACT 622

Dubensky V. V.
COMPARATIVE STUDY OF ACUTE LATERAL SKIN DAMAGE DURING RADIO WAVE AND LASER EXPOSURE 628

Gorbenko A. V., Utz S. R., Shnaider D. A.
THE STUDY OF PSYCHO-EMOTIONAL STATE OF PREGNANT WOMEN WITH SYPHILIS 633

Myl'nikov A. M., Nechaeva O. V., Zayarskiy D. A., Bespalova N. V., Mudrak D. A., Navolokin N. A.
EVALUATION OF THE WOUND HEALING CAPACITY OF THE GEL FORM OF THE PREPARATION "MELLISOL" ON THE MODEL OF EXPERIMENTAL PLANAR WOUNDS 635

Tlish M. M., Sorokina N. V.
GENERAL ANTIOXIDANT ACTIVITY OF BLOOD OF PATIENTS WITH LIMITED SCLERODERMIA AND ITS CORRECTION. 640

Yeremina M. G., Slesarenko N. A., Roschepkin V. V., Koshkin A. P.
CLINICAL CASE OF LARVA MIGRANS DIAGNOSTICS 643

Utz S. R., Bakulev A. L., Morrison A. V., Igonina I. A., Ardalina O. O.
A CLINICAL CASE OF STEVENS–JOHNSON SYNDROME IN A PATIENT WITH PUSTULAR PSORIASIS . . 646

Sherstobitova K. Y., Utz S. R., Shnaider D. A.
THE ROLE OF DERMATOSCOPY IN DIAGNOSTICS OF SUPERFICIAL DISSEMINATED ACTINIC POROKERATOSIS (A CASE REPORT) 648

Slesarenko N. A., Utz S. R., Bakulev A. L., Eremina M. G., Sherstneva V. N.
CLINICAL POLYMORPHISM OF LICHEN RUBER PLANUS (REVEW). 652

Kruglova L. S., Ponich E. S., Osina A. V., Gryazeva N. V.
ANALYSIS OF THE VARIOUS SCHEMES EFFICIENCY OF METHOTREXATE USE IN PSORIASIS TREATMENT 662

Talnikova E. E., Svenskaya Yu. I., Dobdina A. Ju., Fatakhova Kh. V., Utz S. R.
VITILIGO: MODERN METHODS OF THERAPY (REVIEW) 668

Kruglova L. S., Ponich E. S., Osina A. V., Gryazeva N. V.
ASSESSMENT OF EFFICIENCY OF CYCLOSPORINE USE IN PSORIASIS (REVIEW) 673

Utz S. R., Dobdina A. Ju., Talnikova E. E., Utz I.A.
PHOTODYNAMIC THERAPY OF PSORIASIS (REVIEW) 678

Betekhtin M. S., Zav'yalov A. I.
R. WILLAN FOUNDER OF THE WORLD SCIENTIFIC DERMATOLOGY 681

Utz S. R., Slesarenko N. A., Yeremina M. G., Yeremin A. V., Utz I.A.
PURPOSE AND METHODS OF TEACHING DERMATOVENEREOLOGY
TO STUDENTS OF THE MEDICAL UNIVERSITY 686

Zav'yalov A. I., Utz S. R., Yakupov I. A.
PROFESSOR A. G. GE — THE FOUNDER OF KAZAN SCHOOL OF DERMATOLOGISTS
AND VENEREOLOGISTS (TO THE 175TH ANNIVERSARY) 689

REQUIREMENTS TO THE MANUSCRIPTS REPRESENTED
IN «SARATOV JOURNAL OF MEDICAL SCIENTIFIC RESEARCH» 694

ДЕРМАТОВЕНЕРОЛОГИЯ

УДК 616.516.615.831.4 Оригинальная статья

ДАЛЬНЯЯ ДЛИННОВОЛНОВАЯ УЛЬТРАФИОЛЕТОВАЯ ТЕРАПИЯ КРАСНОГО ПЛОСКОГО ЛИШАЯ С ПРИМЕНЕНИЕМ ПРОСВЕТЛЯЮЩИХ АГЕНТОВ

Е.М. Артемина *— ФГБОУ ВО «Саратовский ГМУ им. В.И. Разумовского» Минздрава России, кафедра дерматовенерологии и косметологии, аспирант;* ***С. Р. Утц*** *— ФГБОУ ВО «Саратовский ГМУ им. В.И. Разумовского» Минздрава России, заведующий кафедрой дерматовенерологии и косметологии, профессор, доктор медицинских наук;* ***Д.А. Зимняков*** *— ФГБОУ ВО «Саратовский ГТУ им. Гагарина Ю.А.», заведующий кафедрой физики, профессор, доктор физико-математических наук;* ***Н.А. Слесаренко*** *— ФГБОУ ВО «Саратовский ГМУ им. В.И. Разумовского» Минздрава России, профессор кафедры дерматовенерологии и косметологии, доктор медицинских наук;* ***С. А. Ювченко*** *— ФГБОУ ВО «Саратовский ГТУ им. Гагарина Ю.А.», доцент кафедры физики, кандидат физико-математических наук.*

THE FAR LONG-WAVE ULTRAVIOLET LICHEN PLANUS THERAPY WITH THE USE OF CLEARING AGENTS

E.M. Artemina *— Saratov State Medical University n.a. V.I. Razumovsky of the Ministry of Health of Russia, Department of Dermatology and Venerology and Cosmetology, Assistant;* ***S. R. Utz*** *— Saratov State Medical University n.a. V.I. Razumovsky of the Ministry of Health of Russia, Department of Dermatology and Venerology and Cosmetology, Professor, Doctor of Medical Science;* ***D.A. Zimnyakov*** *— Yuri Gagarin Saratov State Technical University, Department of Physics, Professor, Doctor of Physical and Mathematical Sciences;* ***N.A. Slesarenko*** *— Saratov State Medical University n.a. V.I. Razumovsky of the Ministry of Health of Russia, Department of Dermatology and Venerology and Cosmetology, Professor, Doctor of Medical Science;* ***S. A. Yuvchenko*** *— Yuri Gagarin Saratov State Technical University, Department of Physics, Assistant Professor, Candidate of Physical and Mathematical Sciences.*

Дата поступления — 10.07.2017 г. Дата принятия в печать —12.09.2017 г.

Артемина Е.М., Утц С. Р., Зимняков Д.А., Слесаренко Н.А., Ювченко С. А. **Дальняя длинноволновая ультрафиолетовая терапия красного плоского лишая с применением просветляющих агентов. Саратовский научно-медицинский журнал 2017; 13 (3): 579–585.**

Цель: повысить эффективность дальней длинноволновой ультрафиолетовой терапии у больных красным плоским лишаем с помощью иммерсионных агентов. *Материал и методы*. В исследование включены 50 пациентов в возрасте от 18 до 65 лет с типичной и гипертрофической формами красного плоского лишая, которые получали УФА1-терапию. Все пациенты разделены на две группы: в 1-й группе перед проведением фототерапии на элементы красного плоского лишая наносили просветляющий агент пропиленгликоль (ПГ); во 2-й группе ПГ не применяли. Динамика просветления кожи оценивалась с помощью оптической когерентной томографии. *Результаты.* В 1-й группе пациентов наступало более быстрое разрешение патологического процесса, курс фототерапии составил 15–22 процедур. После окончания лечения отмечалось снижение среднегруппового значения ILP на 96% от исходного значения, Пруриндекса на 98%, DLQI на 87% соответственно. Во 2-й группе для полного разрешения патологического процесса требовалось увеличение количества процедур до 20–25. *Заключение*. Дальняя длинноволновая УФ-терапия показала высокую эффективность и комплаентность у пациентов с красным плоским лишаем, использование просветляющего агента 1,2-ПГ позволило сократить сроки лечения больных.

Ключевые слова: красный плоский лишай, УФА1-терапия, оптическое просветление, пропиленгликоль, оптическая когерентная томография.

Artemina EM, Utz SR, Zimnyakov DA, Slesarenko NA, Yuvchenko SA. **The far long-wave ultraviolet lichen planus therapy with the use of clearing agents. Saratov Journal of Medical Scientific Research 2017; 13 (3): 579–585.**

The goal: to increase the effectiveness of far long-wave ultraviolet therapy in patients with lichen planus using immersion agents. *Materials and Methods.* The study included 50 patients aged from 18 to 65 years with typical and hypertrophic forms of lichen planus who had received UVA1-therapy. All the patients were divided into 2 groups: in the 1-st group before the phototherapy on the elements of lichen planus caused an clearing agent propylene glycol (PG) and in the 2nd group PG was not used. The dynamics of the enlightenment of the skin was assessed using optical coherence tomography. After the end of treatment was a decrease in mean group values of ILP 96% of the original value, pruritic index 98%, DLQI 87% respectively. *Results.* In the 1-st group patients occurred more rapid resolution of the pathological process, the rate of phototherapy was 15–20 procedures. In the 2nd group to complete resolution of the pathological process, required an increase in the number of procedures to 20–25. C*onclusion.* Far long-wave UV therapy showed high efficacy and compliance in patients with lichen planus, the use of the 1,2-PG allowed to shorten the duration of treatment of patients.

Key words: lichen planus, UVA1-therapy, optical clearing, propylene glycol, optical coherence tomography.

Введение. Красный плоский лишай (КПЛ) (lichen ruber planus; син.: красный лишай, плоский лишай) — хроническое воспалительное заболевание, проявляющееся поражением кожи, слизистой оболочки полости рта, половых органов и ониходистрофией. По современным представлениям, КПЛ является специфическим типом клеточно опосредуемой реактивности кожи и слизистой к ряду антигенов (вирусы, лекарственные препараты, собственные метаболиты, абберантные клетки). Доля дерматоза в структуре заболеваний кожи составляет от 1,2 до 2,5% и до 50–70% среди заболеваний полости рта [1, 2]. В последние годы наблюдается увеличение часто рецидивирующих форм КПЛ, отмечается рост числа больных, страдающих атипичными формами дерматоза [1–3].

Этиология и патогенез в настоящее время изучены не до конца [2–4]. В основе патологического процесса лежит генетически обусловленная или приобретенная агрессия Т-лимфоцитов по отношению к клеткам базального слоя эпидермиса с формированием дегенеративно измененных кератиноцитов [4, 5].

Лечение КПЛ до сих пор остается непростой задачей в связи с его длительным, хроническим течением и сопутствующей соматической патологией [3, 5, 6].

Фототерапия является методом выбора, поскольку обладает выраженным иммуносупрессивным и антипролиферативным действием [7, 8]. Вместе с тем сочетанное воздействие УФА-излучения и фотосенсибилизаторов фурокумаринового ряда (ПУВА-терапия) имеет ряд противопоказаний (заболевания желудочно-кишечного тракта, печени и почек, катаракта, детский возраст) и способно вызывать побочные эффекты и осложнения (фототоксические реакции, диспепсические явления, фотостарение, рак кожи) [7–9].

Этих недостатков в значительной степени лишена дальняя длинноволновая УФА1-терапия (λ=340–400 нм), которая находит все более широкое применение в дерматологии для лечения больных очаговой склеродермией, атопическим дерматитом, кожной формой мастоцитоза, Т-клеточными лимфомами и др. [9, 10]. В основе механизма действия УФА1-терапии лежит индукция апоптоза, запускаемого активными молекулами кислорода [11, 12]. УФА-излучение дальнего длинноволнового диапазона способно проникать до сетчатого слоя дермы, влияя на фибробласты, дендритные и воспалительные клетки, особенно на CD4-лимфоциты. Достигая кровеносных сосудов кожи, УФА1-терапия воздействует на эндотелий и форменные элементы крови [11–13]. Однако для достижения терапевтического воздействия необходимо обеспечить достаточный уровень энергии воздействия на биологические ткани и структурные элементы. Если в нормальной коже ультрафиолетовое излучение способно преодолеть эпидермис и достигнуть верхних слоев дермы, то при хроническом дерматозе, таком как КПЛ, патоморфологические изменения в эпидермисе (гипергранулез и гиперкератоз) и дерме (полосовидный Т-лимфоцитарный инфильтрат в сосочковом слое дермы) создают препятствие для проникновения излучения в глубь ткани (рис. 1) [2, 4, 5].

С целью улучшения проникновения оптического излучения в кожу предложено значительное количество методов, большинство из которых основаны на согласовании показателей преломления структурных компонентов биотканей с помощью биосовместимых иммерсионных субстанций, так называемых просветляющих агентов (ПА) [14–16].

В качестве просветляющих агентов наиболее широко используются водные растворы глюкозы различной концентрации, глицерина и полиэтиленгликоля. Выбор данных веществ в качестве просветляющих агентов обусловлен как их биосовместимостью, так и доступностью лекарственных форм [16–19]. Многочисленные эксперименты *in vitro* показали, что водные растворы глицерина различной концентрации и глюкозы увеличивают прозрачность образцов кожи за счет снижения светорассеяния [18–22].

К гиперосмотическим веществам, используемым для уменьшения рассеяния света в биотканях, также относится пропиленгликоль [23–26]. Данное органическое соединение является универсальным растворителем и в основном используется для создания сложных полиэфирных соединений, а также для производства лекарств, косметических средств и пищевых продуктов [27, 28]. Проведенные исследования демонстрируют ослабление рассеяния и улучшение контрастности изображения при использовании пропиленгликоля от 50–80% как in vitro, так и in vivo [24, 29].

Управление оптическими параметрами биотканей является достаточно новым направлением биомедицинской оптики и фототерапии [14, 21, 22].

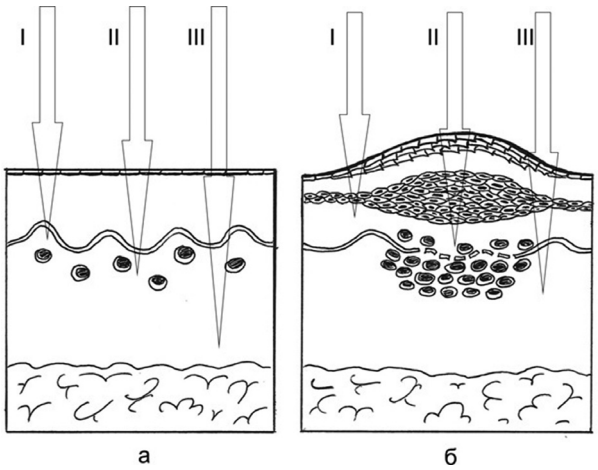

Рис. 1. Распространение УФ-лучей: *а* — в неизмененной коже; *б* — при красном плоском лишае (I — УФ-Б-лучи; II — УФА1-терапия; III — УФА1-терапия +ПА)

Ответственный автор: Артемина Елена Михайловна
Тел.: +79649942474
E-mail: farfalla87@mail.ru

Таблица 1

Динамика полного оптического пропускания кожного среза на длине волны 370 нм при воздействии различными просветляющими агентами

Просветляющий агент	Время достижения максимума просветления, мин	Максимальное полное пропускание системы, %	Отношение максимального полного пропускания к исходному пропусканию
Глицерин	40	10	25
Глюкоза 40%	22	6,82	17,05
Пропилен-гликоль	44	11,56	28,9
Олеиновая кислота	60	1,96	4,9

Цель: изучение динамики пропускания поверхностных слоев кожи под действием просветляющих агентов в ультрафиолетовой части спектра, что, возможно, позволит повысить эффективность УФА1-терапии у больных красным плоским лишаем.

Материал и методы. Исследования проводились на базе клиники кожных и венерических болезней СГМУ им. В. И. Разумовского и кафедры физики Саратовского государственного технического университета им. Гагарина Ю. А.

Выбор просветляющего агента осуществлялся по итогам спектроскопических исследований в условиях *ex vivo* и *in vivo* [22]. Всего изучено 4 агента: водный 40%-ный раствор глюкозы, глицерин, 1,2-пропиленгликоль 50% (1,2-ПГ 50%), олеиновая кислота (табл. 1). Лучшие просветляющие свойства продемонстрировал пропиленгликоль (1,2-пропиленгликоль (CPO), CAS-номер: 57-55-6, BASF CE Germany, паспорт безопасности согласно постановлению ЕС №1907/2006), который и использован нами в клинических условиях.

Объекты исследования: 50 пациентов в возрасте от 18 до 65 лет с типичной и гипертрофической формами красного плоского лишая, которые в зависимости от метода лечения разделены на две группы.

От всех больных получено информированное согласие на участие в исследовании. Работа получила одобрение комитета по вопросам этики при ФГБОУ ВО «Саратовский ГМУ им. В. И. Разумовского» Минздрава России на проведение исследования (протокол № 4 от 04.12.2012 г.).

Все пациенты получали дальнюю длинноволновую терапию на аппарате Waldmann UVA 7001 K (H. Waldmann GmbH & Co, Germany) (рег. удостоверение ФСЗ 2008/02348) с использованием ламп F85/100W-TL-10R со спектром излучения 340–400 нм с максимальной длиной волны 370 нм (рис. 2). Однако пациенты 1-й группы (25 человек) получали в составе комплексной терапии UVA1-терапию с нанесением просветляющего агента (ПА) 1,2-пропиленгликоля 50% на элементы красного плоского лишая перед процедурами; во 2-й группе (25 человек) перед проведением фототерапии просветляющий агент не наносился. Выбранный ПА наносили под полиэтиленовую пленку за 30–40 мин перед проведением УФА1-терапии, время экспозиции было приближено ко времени, через которое достигалось максимальное просветление образца кожи (44 мин, по результатам спектроскопического анализа) (см. табл. 1). После процедуры просветляющий агент удалялся с поверхности кожи с помощью воды с мылом. Перед проведением лечения всем пациентам 1,2-ПГ 50% наносили с диагностической целью (улучшение визуализации при проведении ОКТ) с максимумом экспозиции 60 мин. Ни у одного из пациентов не выявлено каких-либо реакций со стороны кожи и внутренних органов.

В рамках исследования до начала фототерапии с просветляющим агентом проводилось определение полосы поглощения для 1,2-пропиленгликоля. Полученные результаты свидетельствуют о факте поглощения данного вещества в ультрафиолетовой области, но за пределами области UVA1-терапии, что исключает возможность различных фотоиндуцированных реакций с образованием свободных радикалов и продуктов распада, оказывающих негативное влияние на живые клетки. Край полосы поглощения находится в ультрафиолетовой области (указано стрелкой на графике) и соответствует длине волны 296 нм (рис. 3).

Начальную дозу подбирали с учетом фототипа кожи по Фитцпатрику, с 5 Дж/см^2, повышая в ходе каждого сеанса на 2–5 Дж/см^2, процедуры проводили 5 раз в неделю. Максимальная разовая доза составила 20–25 Дж/см^2; курсовая доза не превышала 382 Дж/см^2. Количество процедур составило 15–25.

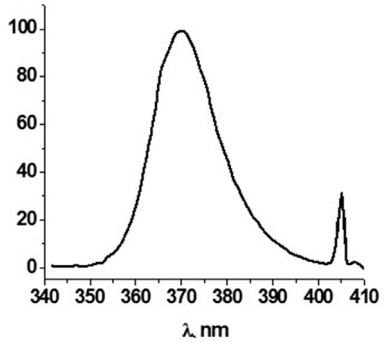

Рис. 2. Нормированный спектр излучения лампы TL 100W 10R с максимумом эмиссии на 370 нм, аппарат Waldmann UVA 7001 K (дальняя длинноволновая ультрафиолетовая терапия (UVA1-терапия)

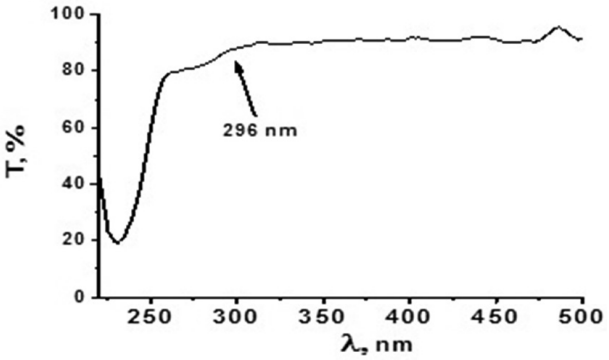

Рис. 3. График зависимости коллимированного пропускания 1,2-пропиленгликоля от длины волны в кварцевой кювете 10 мм (оптический путь 10 мм)

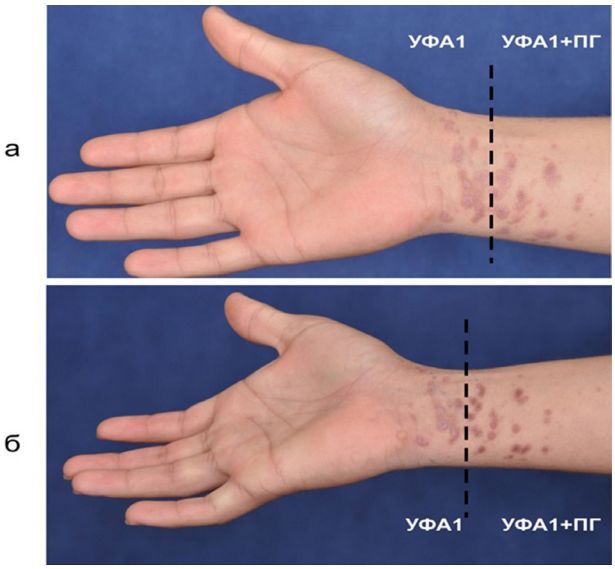

Рис. 4. Клиническая эффективность УФА-1 терапии: *а* — до проведения УФА1-терапии; *б* — после 15 процедур. На одну половину предплечья *(справа)* перед процедурой наносили просветляющий агент пропиленгликоль (ПГ); на другую половину *(слева)* не наносили

Помимо фототерапии, пациенты получали дезинтоксикационные, гипосенсибилизирующие и антигистаминные препараты 2-го поколения, гепатопротекторы, эмоленты и корнеопротекторы. В дни проведения фототерапии наружные средства наносились на кожу один раз в день в вечерние часы, спустя не менее 6 часов после процедуры.

Всем пациентам при поступлении, в процессе и после лечения производили оценку тяжести и активности патологического процесса с использованием следующих шкал: индекса активности и тяжести красного плоского лишая (ILP), индекса зуда (Пруриндекс) и дерматологического индекса качества жизни (DLQI).

ILP учитывает выраженность клинических проявлений и также распространенность кожного процесса. В зависимости от количества баллов определялась степень тяжести заболевания: легкая степень тяжести диагностировалась при количестве баллов от 1 до 10, средняя степень тяжести от 10 до 18 баллов, тяжелое течение от 18 до 24 баллов. Интенсивность зуда (Пруриндекс) оценивалась согласно визуально-аналоговой шкале: 0–2 — нет зуда или он очень слабый; 3–4 — слабый; 5–6 — умеренный; 7–8 — сильный; 9–10 — очень сильный. Оценкой качества жизни больных стала русифицированная версия индекса Finlay — DLQI (табл. 2).

Для оценки клинической эффективности просветляющего агента у пяти пациентов сгибательные поверхности предплечий, где локализовались элементы КПЛ, были поделены на 2 равные части: на одну половину предплечья наносили ПГ перед проведением процедур, на другой половине просветляющий агент не применялся (рис. 4). Всем пациентам для оценки динамики просветления применяли методику оптической когерентной томографии (ОКТ). Данное обследование проводилось бесконтактно, на аппарате OCS1300SS (производство ThorlabsInc, США), использующем в качестве источника зондирующего излучения суперлюминесцентный диод с центральной длиной волны 1325 нм, с длиной когерентности зондирующего излучения 6 мм и максимальной глубиной зондирования около 3 мм.

Статистическая обработка полученных данных производилась при помощи пакета программ StatSoft 10.0 и OriginPro2016. При расчете учитывались значения M, σ (сигма) и m. Достоверность различий оценивалась с помощью критерия Стьюдента. Различия считались достоверными при $p<0,05$. Для проверки нормальности распределения использовался критерий Колмогорова — Смирнова. Распределения признаков являлись нормальными в подавляющем большинстве случаев, поэтому использовались параметрические методы (t-критерий для связанных и несвязанных выборок; различные виды дисперсионного анализа).

Результаты. При поступлении у всех пациентов среднегрупповые показатели индекса ILP соответствовали средней степени тяжести красного плоского лишая (табл. 2). Длительность лечения в 1-й группе у 20 человек (т.е. в 80% случаев) составила 3 недели, включая 15 процедур UVA1-терапии. Элементы красного плоского лишая, на которые наносился ПГ перед проведением фототерапии, полностью разрешились, оставив после себя вторичную гиперпигментацию (см. рис. 4). Для полного разрешения патологического процесса у оставшихся пяти пациентов

Таблица 2

Клинические и демографические характеристики больных красным плоским лишаем при поступлении в клинику

Показатель		Числовое выражение
Общее число больных		50
Мужчины/женщины Возраст, годы (M±m,min-max)		28/22 45±2,6 (18-65)
Длительность заболевания, годы (M±m, min-max)		4±1,2 (1-10)
Группы пациентов	Группа 1 (УФА-1-терапия + 1,2-ПГ)	25
	ILP (M±m)	14,7±0,8
	Пруриндекс (M±m)	5,6±0,4
	ДИКЖ (M±m)	17,5±0,9
	Группа 2 (УФА-1-терапия)	25
	ILP (M±m)	15,1±0,9
	Пруриндекс (M±m)	5,7±0,3
	ДИКЖ (M±m)	17,2±0,8

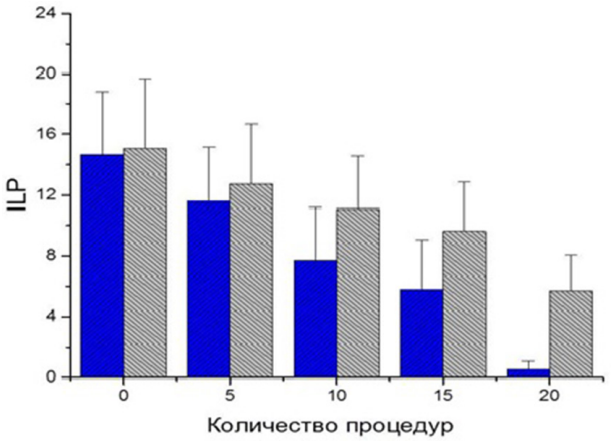

а

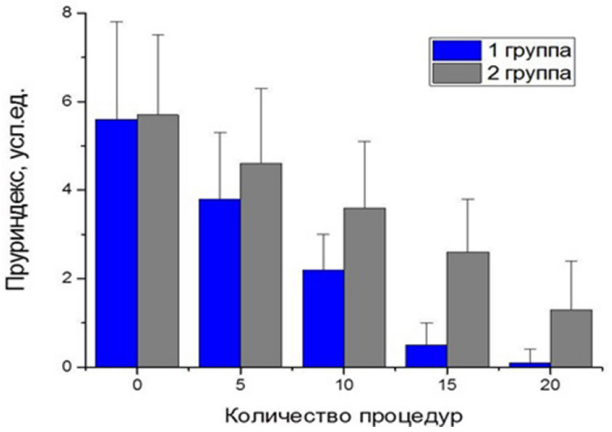

б

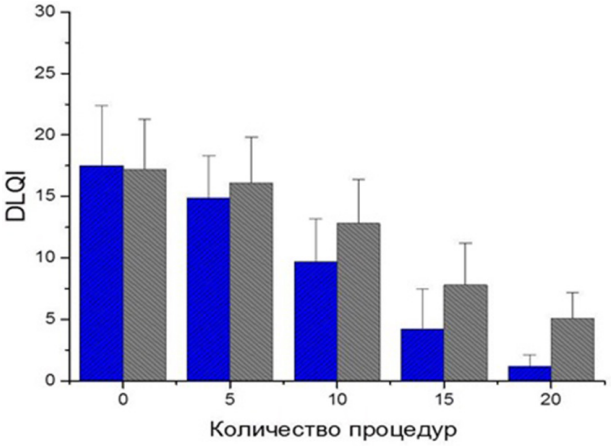

в

Рис. 5. Динамика регресса индексов в процессе лечения в двух группах пациентов:
а — ILP; *б* — Пруриндекса; *в* — DLQI

потребовалось от 20 до 22 процедур UVA1-терапии. Во 2-й группе пациентов после 15 процедуры отмечалась значительная положительная динамика, однако полного разрешения патологического процесса на коже не наблюдалось, что требовало удлинения курса УФА1-терапии. В среднем количество процедур составляло 20–25 на курс.

В 1-й группе после окончания лечения отмечено снижение среднегруппового показателя ILP с 14,7±0,8 до 0,5±0,1 ($p<0,05$), т.е. уменьшение на 96% от исходного значения. Среднегрупповое значение Пруриндекса при поступлении составляло 5,6±0,4, после окончания лечения 0,1±0,1, что соответствовало регрессу на 98% от исходного значения ($p<0,05$). Проведенное лечение параллельно с разрешением собственно патологического процесса на коже приводило к уменьшению показателей DLQI на 87% от исходного (с 17,5±0,9 до 1,2±0,9, $p<0,05$). Во 2-й группе после 20 процедур UVA1-терапии отмечалось следующее снижение индексов: ILP с 15,1±0,9 до 5,7±0,5; Пруриндекса с 5,7±0,3 до 1,3±02; DLQI с 17,2±0,8 до 5,1±2,1 (рис. 5). Среднее количество процедур в 1-й группе составило 16±1,5 ($p<0,05$), во 2-й группе 22±1,2 ($p<0,05$).

Большинство пациентов переносили процедуры хорошо, побочных эффектов ни со стороны кожи, ни со стороны других органов выявлено не было. Только два пациента пожилого возраста предъявили жалобы на дискомфорт во время процедуры, связанный с повышением температуры внутри ультрафиолетовой кабины. При нанесении просветляющего агента спустя 30–40 минут экспозиции, а также во время и после процедуры никаких побочных явлений на коже не было отмечено.

Динамика просветления слоев кожи продемонстрирована с помощью ОКТ. Получены А-сканы через 5-15-30 мин после нанесения 1,2-пропиленгликоля. После 30 минут экспозиции просветляющего агента наступало улучшение визуализации структуры кожи, а именно: несколько уменьшилось отражение рогового слоя, в разы была увеличена глубина просветления слоев кожи, стал более отчетливо просматриваться сосудистый рисунок дермы (рис. 6).

Обсуждение. Взаимодействие света с кожей представляет собой сложный процесс, влияние на который оказывают различные факторы. Кожа человека является ярким примером многокомпонентной мутной биологической среды, оптические характеристики которой зависят от ее структуры и состояния: физиологического состояния, уровня гидратации, гомогенности, видовой вариантности, характера измерений *in-vivo vs ex-vivo* и др. [17, 21]. Так как в патологических участках оптические свойства эпидермиса и дермы претерпевают существенные изменения, распространение излучения в нормальной коже и при различных дерматозах отличается друг от друга. Важным направлением биомедицинской оптики является увеличение глубины проникновения света в биотканях, применимое как *in-vitro*, так и *in-vivo* с целью повышения визуализации структуры биообъектов, что особенно актуально при диагностике кожных заболеваний, например при проведении оптической когерентной томографии. Оптическое просветление с использованием иммерсионных агентов занимает важное место на пути к реализации этой цели.

Разработка безопасных методик для улучшения светопроведения в патологически измененных тканях уже в лечебных целях, а именно при проведении фототерапии, является необходимой в дерматологической практике. Фототерапевтические методы широко распространены в лечении кожных заболеваний, однако топических средств, разрешенных для использования у пациентов и способных повысить доставку УФ-лучей через слои кожи, тем самым повышая качество лечения, в настоящее время недостаточно.

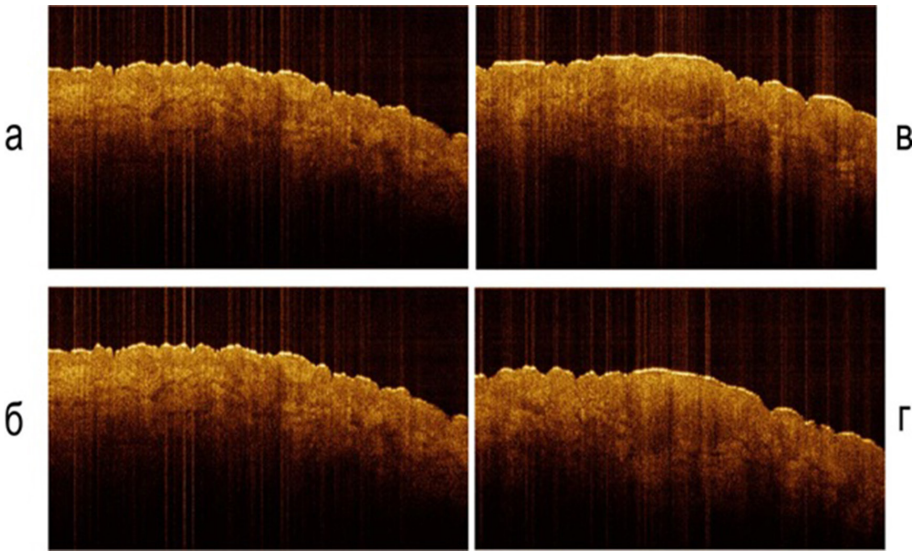

Рис. 6. ОКТ элементов КПЛ: *а* — без нанесения; *б* — после 5-минутной; *в* — после 15-минутной; *г* — после 30-минутной экспозиции ПГ

Практическая значимость данного исследования состоит в том, что использование иммерсионного агента, а именно вещества, способного вызывать просветление и тем самым улучшение визуализации биотканей, также может быть эффективным в процессе проведения фототерапии. Немаловажным является тот факт, что данное вещество, пропиленгликоль, является широко распространенным в фармацевтической промышленности и безопасным в применении.

Заключение. Дальняя длинноволновая УФ-терапия показала свою эффективность и высокую комплаентность у больных красным плоским лишаем. Применение иммерсионного агента ПГ позволило сократить сроки лечения. Необходимо дальнейшее накопление клинического опыта использования иммерсионных просветляющих веществ с целью повышения качества фототерапевтического лечения в дерматологической практике.

Конфликт интересов. Работа проведена в рамках диссертационного исследования Артеминой Елены Михайловны «Оптические диффузионные технологии в тераностике красного плоского лишая».

Авторский вклад: *к*онцепция и дизайн исследования — С. Р. Утц, Д. А. Зимняков, Н. А. Слесаренко, Е. М. Артемина; получение и обработка данных, анализ и интерпретация результатов — Е. М. Артемина, С. А. Ювченко; написание статьи — Е. М. Артемина; утверждение рукописи для публикации — С. Р. Утц, Д. А. Зимняков, Н. А. Слесаренко.

References (Литература)

1. Kubanova AA, ed. Dermatovenerologiya: Klinicheskie rekomendacii. Moscow: DEKS-Press, 2010; 428 p. Russian (Дерматовенерология: клинические рекомендации / под ред. А. А. Кубановой. М.: ДЭКС-Пресс, 2010; 428 с.).

2. Dovzhanskij SI, Slesarenko NA, Utz SR. Krasny'j ploskij lishaj. Saratov: SGMU, 2013; 247 p. Russian (Довжанский С. И., Слесаренко Н. А., Утц С. Р. Красный плоский лишай. Саратов: Изд-во Сарат. мед. ун-та, 2013; 247 с.).

3. Rebora A. (Kaczambas AD, Lotti TM, eds.) Ploskij lishaj: Evropejskoe rukovodstvo po lecheniyu dermatologicheskix boleznej. Moscow: MEDpress- inform, 2008; p. 371–374. Russian (Rebora A. Плоский лишай: Европейское руководство по лечению дерматологических болезней / под ред. А. Д. Кацамбаса, Т. М. Лотти. М.: МЕДпресс- информ, 2008; с. 371–374).

4. Castro Jacques C. De Moura, Cardozo Pereira AL., Cabral MG, Cardoso AS, et al. Oral lichen planus part I: epidemiology, clinics, etiology, immunopathogeny, and diagnosis. Skinmed 2003; 2 (6): 342–349.

5. Ivanova EV, Tupitsyn NN, Rabinovich IM, Rabinovich OF. The lymphocyte subpopulations of oral mucous capsule affected with lichen planus. Immunology 2007; (28): 31–34. Russian (Иванова Е. В., Тупицын Н. Н., Рабинович И. М., Рабинович О. Ф. Субпопуляции лимфоцитов слизистой оболочки рта, пораженной плоским лишаем. Иммунология 2007; (28): 31–34).

6. Slesarenko NA, Utz SR, Artemina EM, et al. Comorbidity in patients with lichen ruber planus. Klinitceskaya dermatologiya i venerologiya 2014; (5): 4–9. Russian (Слесаренко Н. А., Утц С. Р., Артемина Е. М. и др. Коморбидность при красном плоском лишае. Клиническая дерматология и венерология 2014; (5): 4–9).

7. Reshetnikova EM, Utz SR, Slesarenko NA. Phototherapy in complex treatment of patients with lichen planus. Saratov Journal of Medical Scientific Research 2013; 9 (3): 530–533. Russian (Решетникова Е. М., Утц С. Р., Слесаренко Н. А. Фототерапия в комплексном лечении больных красным плоским лишаем. Саратовский научно-медицинский журнал 2013; 9 (3): 530–533).

8. Slesarenko NA, Reshetnikova EM, Reznikova MA. Comparative Analysis of Different Types of Phototherapy in Patients with Lichen Planus. Proceedings of Saratov State University. New Series. Physics 2013; 13 (1): 55–57. Russian (Слесаренко Н. А., Решетникова Е. М., Резникова М. А. Сравнительный анализ разных видов фототерапии у больных красным плоским лишаем. Известия Саратовского Университета. Новая серия. Физика 2013; 13 (1): 55–57).

9. Bakulev AL, Platonova AN, Rasskazov YA, Alipov N. V. Efficiency of UVA1-therapy in complex treatment of chronic dermatosis. Vestnik Dermatologii i Venerologii 2012; 4: 64–69. Russian (Бакулев А. Л., Платонова А. Н., Рассказов Я. А., Алипов Н. В. Клиническая эффективность применения УФА1-терапии в комплексном лечении хронических дерматозов. Вестник дерматологии и венерологии 2012; (4): 64–69).

10. Sakakibara N, Sugano S, Morita A. Ultra-structural changes induced in cutaneous collagen by ultraviolet-A1 and psoralen plus ultraviolet A therapy in systemic sclerosis. Jpn J Dermatol 2008; 35: 63–9.

11. Mouret S, Philippe C, Gracia-Chantegrel J, et al. UVA induced cyclobutane pyrimidine dimers in DNA: a direct photochemical mechanism? Org Biomol Chem 2010; 8: 1706–11.

12. Yamauchi R, Morita A, Yasuda Y, et al. Different susceptibility of malignant versus nonmalignant human T cells toward ultraviolet A-1 radiation-induced apoptosis. J Invest Dermatol 2004; 122: 477–83.

13. Brem R, Karran P. Multiple forms of DNA damage caused by UVA photoactivation of DNA 6-thioguanine. Photochem Photobiol 2011; 88: 5–13.

14. Choi B, Tsu L, Chen E, et al. Determination of chemical agent optical clearing potential using in vitro human skin. Lasers Surg Med 2005; 36: 72–75.

15. Zimnykov DA, Simonenko GV, Tuchin VV. Dispersion dependence of the optical anisotropy and the degree of depolarization of fibrous tissues Journal of Optical Technology 2010; 77 (9): 577–581. Russian (Симоненко Г.В., Зимняков Д.А., Тучин В.В. Дисперсионная зависимость оптической анизотропии и степени деполяризации фиброзных тканей. Оптический журнал 2010; 77 (9): 577–581).

16. Jiang J, Wang R. Comparing the synergistic effects of oleic acid and dimethylsulfoxide as vehicles for optical clearing of skin tissue in vitro. Phys Med Biol 2004; 49: 5283–5294.

17. Hirshburg J, Choi B, Nelson JS. Correlation between collagen solubility and skin optical clearing using sugars. Laser Surg Med 2007; 39: 140–144.

18. Rylander CG, Stumpp OF, Milner TE, et al. Dehydration mechanism of optical clearing in tissue. J Biomed Opt 2006; 11 (4): 41–43.

19. Utz SR, Tuchin VV, Galkina EM. The dynamics of some human skin biophysical parameters in the process of optical clearing after hyperosmotic solutions topical application. Vestnik Dermatologii i Venerologii 2015; (4): 60–68. Russian (Утц С. Р., Тучин В.В., Галкина Е.М. Динамика некоторых биофизических параметров кожи человека в процессе оптического просветления при воздействии гиперосмотических агентов. Вестник дерматологии и венерологии 2015; (4): 60–68).

20. Genina EA, Bashkatov AN, Sinichkin YP, Tuchin VV. Optical clearing of the eye sclera in vivo caused by glucose. Quantum Electronics 2006; 36 (12): 1119–1124. Russian (Генина Э.А., Башкатов А.Н., Синичкин Ю.П., Тучин В.В. Оптическое просветление склеры глаза in vivo под действием глюкозы. Квантовая электроника 2006; 36 (12): 1119–1124).

21. Bashkatov AN, Genina EA, Sinichkin YuP, Tuchin VV. The influence of glycerol on the transport of light in the skin. Proc SPIE 2002; 4623: 144–152.

22. Artemina EM, Utz SR, Yuvchenko SA, et al. Comparative evaluation of clarifying agents to improve the quality of the far long-wave ultraviolet therapy chronic dermatosis. Saratov Journal of Medical Scientific Research 2016; 12 (3): 453–458. Russian (Артемина Е.М., Утц С. Р., Ювченко С. А. и др. Сравнительная оценка просветляющих агентов с целью повышения качества дальней длинноволновой ультрафиолетовой терапии хронических дерматозов. Саратовский научно-медицинский журнал 2016; 12 (3): 453–458).

23. Wang RK, Tuchin VV. Enhance light penetration in tissue for high resolution optical imaging techniques by the use of biocompatible chemical agents. Journal of X-ray Science and Technology 2002; 10 (3): 167–176.

24. Zhi Z, et al. Improve optical clearing of skin in vitro with propylene glycol as a penetration enhancer. Journal of Innovative Optical Health Sciences 2009; 2 (3): 269–278.

25. Trommer H, Neubert RH. Overcoming the stratum corneum: the modulation of skin penetration. Skin pharmacology and physiology 2006; 19 (2): 106–121.

26. Williams AC, Barry BW. Penetration enhancers. Advanced drug delivery reviews 2012; 64: 128–137.

27. Lessmann H, et al. Skin–sensitizing and irritant properties of propylene glycol. Contact dermatitis 2005; 53 (5): 247–259.

28. Nair B, Elmore AR. Cosmetic Ingredients Review Expert Panel. Final report on the safety assessment of sodium sulfite, potassium sulfite, ammonium sulfite, sodium bisulfite, ammonium bisulfite, sodium metabisulfite and potassium metabisulfite. Int J Toxicol 2003; 22 (2): 63–88.

29. Tuchin VV. Enhance light penetration in tissue for high resolution optical imaging techniques by the use of biocompatible chemical agents. Journal of X-ray Science and Technology 2002; 10 (3): 167–176.

УДК 616.5–004.1–031.84–073.43 (045) Оригинальная статья

РЕЗОНАНСНО-РАДИОВОЛНОВАЯ ДИАГНОСТИКА ЛОКАЛИЗОВАННОЙ СКЛЕРОДЕРМИИ: ПИЛОТНОЕ ИССЛЕДОВАНИЕ

А.А. Моисеев *— ФГБОУ ВО «Саратовский ГМУ им. В.И. Разумовского» Минздрава России, ассистент кафедры дерматовенерологии и косметологии;* ***С. Р. Утц —*** *ФГБОУ ВО «Саратовский ГМУ им. В.И. Разумовского» Минздрава России, заведующий кафедрой дерматовенерологии и косметологии; профессор, доктор медицинских наук.*

RESONANCE RADIO WAVE DIAGNOSTICS OF LOCALIZED SCLERODERMIA: PILOT STUDY

A.A. Moiseev *— Saratov State Medical University n.a. V.I. Razumovsky, Assistant of the Department of Dermatology and Venereology and Cosmetology;* ***S. R. Utz*** *— Saratov State Medical University n.a. V.I. Razumovsky, Head of the Department of Dermatology and Venereology and Cosmetology, Professor, Doctor of Medical Sciences.*

Дата поступления — 11.07.2017 г. Дата принятия в печать — 12.09.2017 г.

Моисеев А.А., Утц С. Р. **Резонансно-радиоволновая диагностика локализованной склеродермии: пилотное исследование. Саратовский научно-медицинский журнал 2017; 13(3): 585–590.**

Цель исследования: изучение диагностических возможностей применения метода активной радиометрии при локализованной склеродермии (ЛС) как для мониторинга результатов терапии, так и для комплексной оценки функционального состояния тканей организма в исследуемой области, а также возможности определения новых очагов заболевания. *Материал и методы.* В пилотном исследовании представлены пациенты с разными формами поражения и с разной их локализацией, а также с разной активностью заболевания. Метод резонансно-волновой диагностики реализован в диагностическом комплексе «Аквафон». *Результаты.* Данные первичной регистрации волновой активности у разных типов очагов могут различаться. Об активности очагов и о возможности появления новых очагов могут свидетельствовать не столько данные первоначальных измерений, сколько интегральные данные по их разнице до и после процедуры подсвечивания, что требует дальнейшего изучения. *Заключение.* Необходимо усовершенствовать методику измерения, избегать мест, где датчик плохо прилегает к коже, или свести такое воздействие к минимуму. Целесообразно провести исследования с одновременным использованием других методик.

Ключевые слова: локализованная склеродермия, диагностика, резонансно-радиоволновая диагностика, «Аквафон».

***Moiseev AA, Utz SR.* Resonance radio wave diagnosis of localized sclerodermia: pilot study. Saratov Journal of Medical Scientific Research 2017; 13(3): 585–590.**

The purpose of the research was to study the diagnostic possibilities of the use of the active radiometry method for localized scleroderma (LS), both for monitoring the results of therapy, and for a comprehensive assessment of the functional state of body tissues in the study area, as well as the possibility of determining new foci of the disease. *Material and Methods.* In a pilot study, patients were presented with different forms of lesions and their different localization, as well as with different disease activity. The method of resonance wave diagnostics is implemented in the diagnostic complex "Aquafon". *Results.* The primary registration of wave activity in different types of foci may differ. The activity of the foci and the possibility of the appearance of new foci can be said not so much by the data of the initial measurements as by the integral data on their difference before and after the illumination procedure, which requires further study. *Conclusion.* It is necessary to improve the measurement technique, avoid places where the sensor is not well attached to the skin or minimize this effect. The research also aimed to conduct studies with simultaneous use of other methods.

Key words: localized scleroderma, diagnosis, resonant wave diagnostics, "Aquafon"

Введение. Локализованная склеродермия (ЛС) — хроническое заболевание кожи с преимущественным поражением соединительной ткани, характеризующееся появлением очагов локального воспаления (эритемы, отёка) с дальнейшим формированием в них склероза и/или атрофии кожи и подлежащих тканей. Заболеваемость ЛС достигает 3–4 случев на 100 тыс. населения [1].

Диагноз основывается на данных анамнеза и клинической картине заболевания [1, 2]. Существующие методы инструментальной диагностики ЛС используются в основном в исследовательских целях и позволяют получить дополнительные данные для дифференциальной диагностики между локализованной и системной склеродермией, помочь в определении степени тяжести болезни и оценке эффективности проводимой терапии. Среди аппаратных методов диагностики наиболее часто применяют ультразвуковое исследование кожи, капилляроскопию, допплеровскую флуометрию, дурометрию, кутометрию, инфракрасную термометрию и др. [1, 2]. Для исключения системных проявлений используется рентгенография, компьютерная и магниторезонансная томография [1, 2].

К несомненным преимуществам данных методик относится их доступность и наличие значительного опыта использования; к минусам — отсутствие четких дифференциально-диагностических критериев, характерных исключительно для ЛС [1, 2].

В данной работе рассматривается еще один метод исследования: активная радиометрия (АР) кожи. АР — сравнительно новый метод диагностики, разработанный на основе эффекта резонансно-волнового состояния водной среды, открытого сотрудниками Саратовского филиала ИРЕ РАН. Метод АР позволяет оценивать состояние транскапиллярного обмена в тканях организма [3–7].

Уровень транскапиллярного обмена позволяет численно регистрировать метаболическую активность тканей или органа в целом по степени проникновения биологически активных веществ, в том числе воды, из микроциркуляторного русла в межклеточное вещество и обратно [3–7]. Изменение проницаемости сосудов микроциркуляторного русла является следствием реализации адаптационных реакций организма или частью патогенетического процесса локализованной склеродермии [1–7].

Суть метода резонансно-волновой диагностики заключается в том, что ткани организма зондируются низкоинтенсивными электромагнитными волнами (менее 0,5 мВт/см) на частоте 65 ГГц, отклик тканей принимается на частоте 1 ГГц, который регистрируется высокочувствительным приёмником модуляционного типа на уровне 10^{-9} Вт. Принимаемый сигнал регистрируется датчиками приборокомплекса [5].

Уровень регистрируемого радиосигнала — волновая активность ткани (ВА) — линейно зависит от степени проницаемости капилляров для воды (в большей степени) и для белка (в меньшей степени). ВА является показателем, который характеризует транскапиллярный обмен в исследуемой области. Рост ВА выше условного коридора нормы, индивидуального для каждого человека, говорит о наличии активного воспалительного процесса, снижение о наличии дегенеративно-дистрофических изменений [3–8].

На рис. 1 приведены графические данные исследования, которые показывают зависимость уровня ВА от проницаемости сосудов микроциркуляторного русла для белка и воды [9].

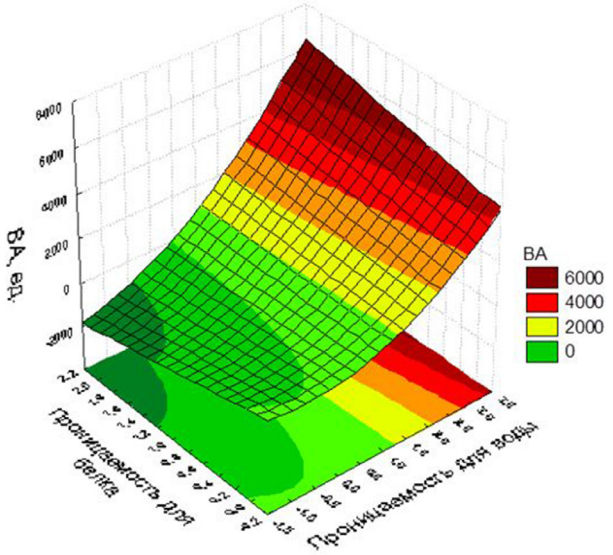

Рис. 1. Графические данные: зависимость уровня ВА от проницаемости сосудов микроциркуляторного русла для белка и воды

Результаты проведенных экспериментальных исследований и клинической апробации свидетельствуют, что метод резонансно-волновой диагностики обеспечивает оперативную, неинвазивную, безопасную оценку проницаемости микроциркуляторного русла, и на базе нее — оценку функционального состояния тканей и органов [3–8].

Ранее метод активной радиометрии использовался для мониторинга инфильтративных процессов нижних отделов респираторного тракта у пациентов с внебольничной пневмонией [10], в диагностике

Ответственный автор — Моисеев Александр Андреевич
Тел.: 89603547132
E-mail: S00102008@yandex.ru

функциональных нарушений сердечно-сосудистой системы у лётного состава ВВС РФ [11], для оценки функционального состояния миокарда у больных с артериальной гипертензией [12], для диагностики поражений кожи при экземе с использованием трансрезонансной функциональной топографии [13].

Цель исследования: изучение диагностических возможностей применения метода активной радиометрии при ЛС как для мониторинга результатов терапии, так и для комплексной оценки функционального состояния тканей организма в исследуемой области, а также возможности определения новых очагов заболевания.

Материал и методы. Под нашим наблюдением в клинике кожных и венерических болезней ФГБОУ ВО «Саратовский государственный медицинский университет им. В.И. Разумовского» находились 10 пациентов с диагнозом ЛС (средний возраст 45±5 лет). Группу контроля составили 5 человек без видимых изменений на коже (средний возраст 21±1 год). Длительность заболевания ЛС составляла от полугода до нескольких лет (в среднем 5±2 года). Появление новых очагов в течение последнего месяца отмечали 8 пациентов, в том числе в исследованной области.

Обследование включало сбор анамнеза, осмотр, пальпацию очагов, исследование ВА методом активной радиометрии.

Метод резонансно-волновой диагностики реализован в диагностическом комплексе «Аквафон». Используемый в исследовании радиоэлектронный комплекс сертифицирован и внесен в реестр медицинской техники и изделий медицинского назначения (Саратов, ООО «Телемак», рег. удостоверение №07292) (рис. 2).

Комплекс содержит высокочувствительный радиометрический приёмник модуляционного типа, приемно-излучающий модуль (ПИМ), в состав которого входит КВЧ-генератор и приемная СВЧ антенна. При использовании комплекса ПИМ последовательно прикладывается к различным точкам на теле пациента. ВА фиксируется ПО комплекса «Аквафон».

Для учета изменения приборных показателей в течение времени обследования, для периодической калибровки комплекса использовался водосодержащий эталон.

При анализе результатов резонансно-волновой диагностики значимыми параметрами являются: ТА (*total activity*) — интегральный показатель ВА по обследуемой зоне; показатель ВА — волновая активность в конкретных точках обследуемой зоны [5].

Программное обеспечение комплекса позволяет рассчитывать ТА и производить динамический анализ в выбранных на диагностическом отображении точках.

Нами предложена и использовалась следующая методика измерений: на теле пациента отмечалась зона, которая захватывает сам очаг поражения и часть здоровых тканей вокруг очага. В выделенной области помечена каждая точка измерения с шагом 1 см по вертикали и горизонтали, с цифровым обозначением линий и рядов для упрощения дальнейшего анализа.

Для увеличения разрешающей способности метода желательно использовать предварительную «подсветку» тканей организма с помощью аппарата резонансно-волновой ДМВ-терапии «Акватон» (рис. 3). «Подсвечивание» производилось в области эпигастрия или поясницы в течение 10 минут, использовался режим безамплитудной модуляции, при этом не затрагивалась зона непосредственно в области очагов ЛС, причем эффект опосредуется через аквасистему всего организма и наблюдается не только в месте приложения тест-воздействия [3–9].

Рис. 2. ТРФ-топограф: *1* — ПК с программным обеспечением; *2* — приёмно-изулучающий модуль «Аквафон»; *3* — управляющий блок; *4* — водный эталон; *5* — аппарат ДМВ-терапии «Акватон»

Рис. 3. Приборокомлекс «ЭлектроМАГ»: *1* — управляющий блок; *2* — модуль ДМВ-терапии «Акватон»; *3* — приёмно-изулучающий модуль «Аквафон»

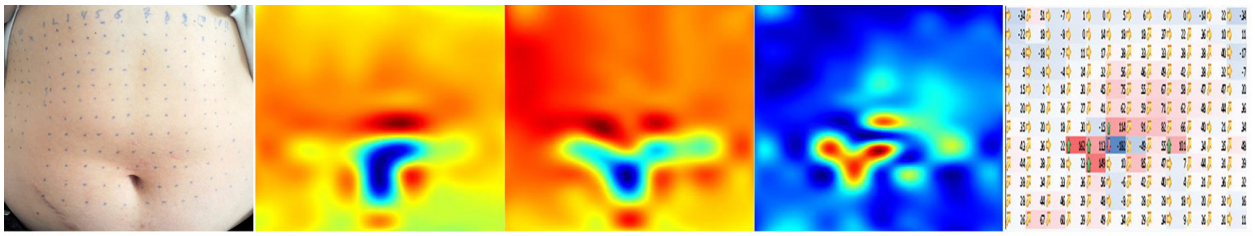

а б в г д

Рис. 4. Доброволец 22 лет: *а* — фото зоны измерения; *б* — графически обработанные данные ВА с зоны исследования до «подсвечивания»; *в* — графически обработанные данные ВА с зоны исследования после «подсвечивания»; *г* — графически обработанные интегральные данные, отражающие разницу показателей ВА до и после «подсвечивания»; *д* — интегральные данные, отражающие разницу показателей ВА в каждой точке до и после «подсвечивания»

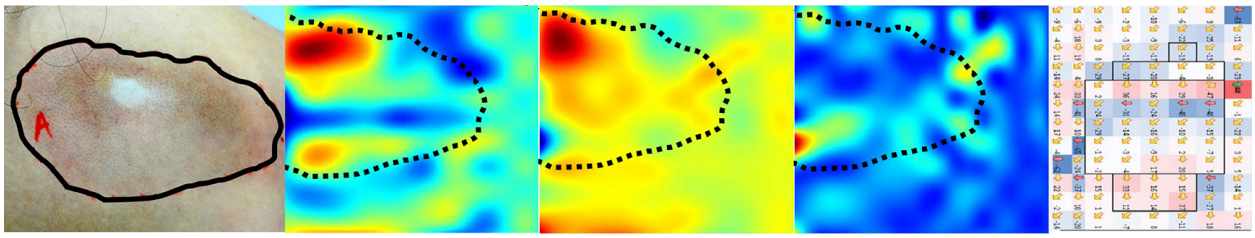

а б в г д

Рис. 5. Пациентка 8 лет: *а* — фото зоны измерения; *б* — графически обработанные данные ВА с зоны исследования до «подсвечивания»; *в* — графически обработанные данные ВА с зоны исследования после «подсвечивания»; *г* — графически обработанные интегральные данные, отражающие разницу показателей ВА до и после «подсвечивания»; *д* — интегральные данные, отражающие разницу показателей ВА в каждой точке до и после «подсвечивания»

Для сравнения динамики ВА использовались как зоны, где сосредоточены очаги, так и зоны вне очагов поражения.

Обработка результатов исследования произведена с применением программы графического анализа программного обеспечения комплекса «Аквафон». Использованы также интегральные данные обоих способов измерений путем вычисления разницы между измерениями до и после процедуры «подсвечивания» из каждой точки [3–9].

Результаты. На рис. 4 отображены результаты резонансно-волнового исследования области живота добровольца (женщина 22 лет). Градиент распределения радиоотклика достаточно однороден как до, так и после «подсветки» излучателем ДМВ диапазона. Обращает на себя внимание зона, расположенная вокруг пупка. В связи с невозможностью обеспечения плотного прилегания датчика, в этой локации отмечено снижение радиоотклика, носящее признаки артефакта.

Совершенно иная картина наблюдается при резонансно-волновой диагностике пациентки Б. 8 лет. Больна с трех лет, когда впервые на коже спины появились два очага уплотнения лилового цвета. Лечилась амбулаторно кремом синафлан, без улучшения, очаги увеличивались в размере. Обратилась на консультацию в клинику кожных болезней СГМУ, где выставлен диагноз: «Склеродермия локализованная, стадия прогрессирования». Один из очагов расположен в верхней части спины справа (рис. 5*а*). В центре очага расположена зона атрофии, плотная на ощупь, кожа в складку не берется, симптом папиросной бумаги положительный. По периферии очага наблюдаются сиреневато-коричневые пятна, венчик эритемы вокруг очага.

При оценке данных радиоотклика (рис. 5*б*) мы выделили место, соответствующее очагу поражения пунктирной линией. Наибольшая волновая активность представлена по периферии очага, что может свидетельствовать об активном воспалительном процессе в данных зонах и склонности к распространению в этих направлениях.

После процедуры «подсвечивания» ткани, в том числе в визуально отмеченном очаге поражения, повысили свою волновую активность, картинка более равномерна, хотя зона наибольшей активности сохраняется в левом верхнем углу очага (рис. 5*в*). Наибольшая реакция на «подсвечивание» отмечается в периферических областях, где активности воспалительного процесса соответствуют более высокие показатели ВА (рис. 5*г*).

Количественные данные подтверждают, что в зоне визуально зафиксированного очага волновая активность снизилась в среднем на 1,29 единицы, в то время как в зоне по периферии очага она снизилась в среднем до 4,5 единицы (рис. 5*д*). По абсолютным значениям по периферии очага максимальная разница ВА достигала 47 единиц, а минимальная (-27), в центре очага этот разброс был значительно меньше: 15 и (-10). Стоит отметить, что зоны, которые не входят в визуализируемую область поражения, но прилегают к нему, также подверглись значительным изменениям ВА: 15 и (-37).

Схожая картина обнаружена у пациентки Л. 56 лет. Больна в течение пяти лет. Впервые без видимой причины появились высыпания на коже живота, постепенно аналогичные высыпания появились на коже спины. Лечилась наружными средствами (белодерм), без эффекта. Неоднократно получала стационарное лечение в клинике кожных болезней СГМУ препаратами, нормализующими синтез коллагена, улучшающими микроциркуляцию. Наружно: топические глюкокортикостероиды, хороший эффект отмечен после курса дальней длинноволновой УФ-

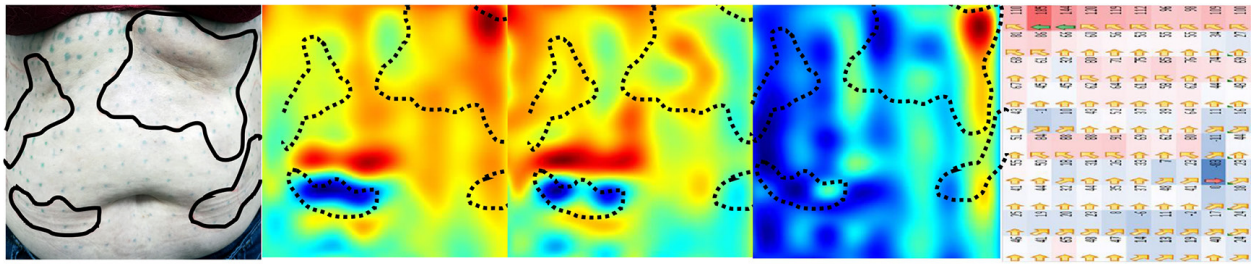

а б в г д

Рис. 6. Пациенка Л. 56 лет: *а* — фото зоны измерения; *б* — графически обработанные данные ВА с зоны исследования до «подсвечивания»; *в* — графически обработанные данные ВА с зоны исследования после «подсвечивания»; *г* — графически обработанные интегральные данные, отражающие разницу показателей ВА до и после «подсвечивания»; *д* — интегральные данные, отражающие разницу показателей ВА в каждой точке до и после «подсвечивания»

терапии. Около двух месяцев назад стала отмечать появление свежих элементов на коже груди, спины.

На рис. 6*а* представлена область живота с отмеченными очагами ЛС — пятнами сиреневато-коричневого цвета, без уплотнения, с венчиком эритемы по периферии. Пунктиром отмечены зоны очагов, которые попали в исследование. На графическом представлении ВА очагов (рис. 6*б*) можно заметить зону с наименьшей активностью, которая находится внизу живота. Самый большой очаг, напротив, представлен наиболее яркой картинкой, что соответствует более высокому уровню радиоотклика. После процедуры «подсвечивания» (рис. 6*в*) картина изменилась значительно. Наиболее крупный очаг по уровню радиоотклика сравнялся с зонами вне очага. Существенная разница по ВА зарегистрирована в самом крупном очаге, что может свидетельствовать о наибольшей активности в нем патологического процесса. Графические данные подтверждаются (рис. 6*г*) значительным численным приростом ВА: более 100 единиц.

Обсуждение. У пациентки Б. 8 лет зафиксировано несоответствие визуально выявляемого очага и зоны с наименьшей ВА. Эти признаки могут говорить об активности патологического процесса в зоне на периферии визуально определяемого очага ЛС.

По результатам измерения пациентки Л. 56 лет обнаружено как точное соответствие визуально зафиксированного очага поражения и зоны, где радиоотклик наименьший, так и некоторое расхождение данных показателей. После «подсвечивания» в разных очагах произошли разные изменения ВА.

Учитывая разную клиническую картину и возраст исследуемых пациентов, возможно включить в план исследования сравнение с другими методами оценки состояния кожи, такими как УЗИ кожи, ОКТ, фиксация температуры тканей тепловизором.

Заключение. Исследование организма с помощью активной радиометрии можно применять при локализованной склеродермии. В пилотном исследовании представлены пациенты с разными формами поражения и с разной их локализацией, а также с разной активностью заболевания. Данные первичной регистрации волновой активности у разных типов очагов могут различаться. Об активности очагов и о возможности появления новых очагов могут свидетельствовать не столько данные первоначальных измерений, сколько интегральные данные по их разнице до и после процедуры подсвечивания, что требует дальнейшего изучения. Необходимо усовершенствовать методику измерения, избегать мест, где датчик плохо прилегает к коже, или свести такое воздействие к минимуму. Целесообразно провести исследования с одновременным использованием других методик.

Конфликт интересов отсутствует.

Авторский вклад: концепция и дизайн исследования, утверждение рукописи для публикации — С. Р. Утц; получение и обработка данных — А. А. Моисеев; анализ данных, интерпретация результатов, написание статьи — С. Р. Утц, А. А. Моисеев.

References (Литература)

1. Kreuter A, Krieg T, Worm M, et al. German guidelines for the diagnosis and therapy of localized scleroderma; JDDG 2016: 199–216.

2. Moiseev AA, Utz SR. Modern methods of diagnosing limited scleroderma. Saratov Journal of Medical Scientific Research 2016; 12 (3): 481–484. Russian (Моисеев А. А., Утц С. Р. Современные методы диагностики ограниченной склеродермии. Саратовский научно-медицинский журнал 2016; 12 (3): 481–484).

3. Gromov MS, Terekhov IV, Bondar SS. Investigation of the state of transcapillary exchange and its correction with the help of radio-electronic medical-diagnostic complex “Aquafon”. Publishing house «Radio engineering» 2010; (3): 43–48. Russian (Громов М. С., Терехов И. В., Бондарь С. С. Исследование состояния транскапиллярного обмена и его коррекция с помощью радиоэлектронного лечебно-диагностического комплекса «Аквафон». Радиотехника 2010; (3): 43–48).

4. Petrosyan VI, Gromov MS, Vlaskin SV, et al. Trans-resonance functional topography. Biophysical substantiation. Millimeter waves in biology and medicine 2003; (1): 23–26. Russian (Петросян В. И., Громов М. С., Власкин С. В. и др. Трансрезонансная функциональная топография: биофизическое обоснование. Миллиметровые волны в биологии и медицине 2003; (1): 23–26).

5. Petrosyan VI, Terekhov IV. Information-wave properties aquatic environments and biological systems: analytics and diagnostics. URL: http://aquatone.su/d/447480/d/radiofizicheskie-principy.pdf. Russian (Петросян В. И., Терехов И. В. Информационно-волновые свойства водных сред и биологических систем: аналитика и диагностика).

6. Gromov MS, Terekhov IV, Bondar SS, et al. Technology for assessing the permeability of capillaries by means of active radiometry. Bulletin of New Medical Technologies 2009; XVI (4): 177. Russian (Громов М. С., Терехов И. В. Бондарь С. С. и др. Технология оценки проницаемости капилляров с помощью активной радиометрии. Вестник новых медицинских технологий 2009; XVI (4): 177).

7. Terekhov IV, Solodukhin KA, Arzhnikov VV, et al. The possibility of using active microwave radiometry for assessing alveolar-capillary permeability in experiment. Regionarnoe krovoobrashenie i microcirculacia 2011; 4 (40): 83–86. Russian (Терехов И. В., Солодухин К. А., Аржников В. В. и др. Возможность использования активной СВЧ-радиометрии для оценки альвеолярно-капиллярной проницаемости в эксперименте. Регионарное кровообращение и микроциркуляция 2011; 4 (40): 83–86).

8. Blagodarov AV, Vlaskin SV, Gromov MS, et al. Computer analysis in TRF topography for the differentiation of malocclusion and pathology in mammology and pulmonology. Journal of New Medical Technologies 2006; XIII (3): 140–143. Russian (Благодаров А.В., Власкин С. В., Громов М.С. и др. Компьютерный анализ в ТРФ топографии для дифференциации и локализации патологии в маммологии и пульмонологии. Вестник новых медицинских технологий 2006; XIII (3): 140–143).

9. Terekhov IV. Resonance-wave diagnostics. Advantages and prospects. URL: http://aquatone.su/d/447480/d/rezonansno-volnovaya-diagnostika.-preimuschestva-i-perspektivy.pdf, Russian (Терехов И.В. Резонансно-волновая диагностика. Преимущества и перспективы (10.07.2017)).

10. Terekhov IV, Petrosyan VI, Parfenyk VK, et al. Diagnostics and monitoring of infiltrative processes in the thoracic cavity by the method of luminescent analysis. URL: http://aquatone.su/d/447480/d/11.infiltrativnyyeprotsessyvgrudnoypolosti.pdf. Russian (Терехов И.В., Петросян И.В., Парфенюк В.К. и др. Диагностика и мониторинг инфильтративных процессов в грудной полости методом люминесцентного анализа (10.07.2017)).

11. Ryzhikov DI. The use of transresonance functional scanning in the diagnosis of functional cardiovascular disorders in the flight crew of the Russian Air Force: PhD diss. Moscow, 2010; 116 p. (Рыжиков Д.И. Использование трансрезонансного функционального сканирования в диагностике функциональных нарушений сердечно-сосудистой системы у летного состава ВВС РФ: дис. … канд. мед. наук. М., 2010; 116 с.).

12. Terekhov IV, Solodukhin KA, Nikiforov VS, Lomonosov AV. The use of radio sounding of water-containing media of myocardial media in patients with arterial hypertension. Russian Cardiology Journal. 2013; (5): 40–43. Russian (Терехов И.В., Солодухин К.А., Никифоров В.С., Ломоносов А.В. Использование радиоволнового зондирования водосодержащих сред сред миокарда у больных с артериальной гипертензией. Российский кардиологический жур-нал. 2013; (5):40-43).

13. Karakaeva AV, Utz SR. Diagnosis of skin lesion with eczema using trans-resonance functional topography. Practical medicine 2014; 84 (8): 61–65. Russian (Каракаева АВ, Утц СР. Диагностика поражения кожи при экземе с использованием транс-резонансной функциональной топографии. Практическая медицина 2014; 84 (8): 61–65)

УДК 616.5–003.829.5:575.174.015.3:001.821 (045) Оригинальная статья

АНАЛИЗ РАСПРЕДЕЛЕНИЯ ПОЛИМОРФИЗМОВ ГЕНОВ MMP1, XRCC1, HFE (2), GSTT У ПАЦИЕНТОВ С МЕЛАНИНОВЫМИ ГИПЕРПИГМЕНТАЦИЯМИ НЕОПУХОЛЕВОГО ХАРАКТЕРА

Е.В. Иконникова *— ФГБУ ДПО «Центральная государственная медицинская академия» УД Президента РФ, ассистент кафедры дерматовенерологии и косметологии;* ***Л.С. Круглова*** *— ФГБУ ДПО «Центральная государственная медицинская академия» УД Президента РФ, заведующая кафедрой дерматовенерологии и косметологии, профессор кафедры дерматовенерологии и косметологии, доктор медицинских наук;* ***Е.А. Шатохина*** *— ФГБУ ДПО «Центральная государственная медицинская академия» УД Президента РФ, доцент кафедры дерматовенерологии и косметологии, кандидат медицинских наук;* ***А.М. Талыбова*** *— ФГБУ ДПО «Центральная государственная медицинская академия» УД Президента РФ, доцент кафедры организации здравоохранения и общественного здоровья, восстановительной медицины и медицинской реабилитации с курсами акушерства и гинекологии, офтальмологии, педиатрии, сестринского дела, клинической психологии и педагогики, кандидат медицинских наук.*

ANALYSIS OF THE GENES POLYMORPHISMS DISTRIBUTION OF THE MMP1, XRCC1, HFE (2), GSTT IN PATIENTS WITH NON-NEOPLASTIC MELANIN HYPERPIGMENTATION

E.V. Ikonnikova *— Central State Medical Academy of the ADP of the Russian Federation, Assistant at the Department of Dermatology and Venereology and Ccosmetology;* ***L.S. Kruglova*** *— Central State Medical Academy of the ADP of the Russian Federation, Head of the Department of Dermatology and Venereology and Ccosmetology, Professor, Doctor of Medical Sciences;* ***E.A. Shatokhina*** *— Central State Medical Academy of the ADP of the Russian Federation, Associate Professor at the Department of Dermatology and Venereology and Ccosmetology, Candidate of Medical Science;* ***A.M. Talybova*** *— Central State Medical Academy of the ADP of the Russian Federation, Associate Professor at the Ddepartment of Organization of Public Health, Rehabilitation Medicine and Medical Resorage with Courses of Obstetrics and Gynecology, Ophthalmology, Pediatrics, Nursing, Clinical Psychology and Pedagogics, Candidate of Medical Science.*

Дата поступления — 4.07.2017 г. Дата принятия в печать — 12.09.2017 г.

Иконникова Е.В., Круглова Л.С., Шатохина Е.А., Талыбова А.М. **Анализ распределения полиморфизмов генов MMP1, XRCC1, HFE (2), GSTT у пациентов с меланиновыми гиперпигментациями неопухолевого характера. Саратовский научно-медицинский журнал 2017; 13 (3): 590–594.**

Цель: изучение факторов повышенного риска развития гиперпигментаций с учетом полиморфизма генов MMP1, XRCC1, HFE (2), GSTT и анализ их ассоциации у пациентов с различными клиническими формами неопухолевых гиперпигментаций меланинового характера. *Материал и методы.* Под наблюдением находились 38 пациентов с гиперпигментацией (мелазма / хлоазма, поствоспалительная / посттравматическая гиперпигментация, солнечное лентиго). Всем пациентам проведен буккальный соскоб стерильными ватными палочками для взятия материала на исследование, а также осуществлен генетический анализ полиморфизма генов HFE (2), XRCC1, MMP1, GSTT методом генотипирования однонуклеотидных замен. *Результаты.* У пациентов с мелазмой / хлоазмой отмечалось высокое значение шифра аллелей генов MMP1, XRCC1, GSTT, в то же время шифр аллеля гена HFE (rs1799945) и HFE (rs1800562) показал средние значения. У пациентов с посттравматической / поствоспалительной пигментацией наблюдалось высокое значение шифра аллелей генов MMP1, HFE (rs1799945) и HFE (rs1800562), GSTT, в то же время шифр аллеля гена XRCC1 показал средние значения. У пациентов с солнечным лентиго регистрировалось высокое значение шифра аллелей генов MMP1, XRCC1, GSTT, в то же время шифр аллеля гена HFE (rs1799945) и HFE (rs1800562) показал средние значения. *Заключение.* Выявлена аналогичность результатов генетического исследования у пациентов с мелазмой / хлоазмой и у пациентов с солнечным лентиго.

Ключевые слова: меланин, гиперпигментация, гены, полиморфизм генов, меланогенез, мелазма, лентиго.

***Ikonnikova EV, Kruglova LS, Shatokhina EA, Talybova AM.* Analysis of the genes polymorphisms distribution of the MMP1, XRCC1, HFE (2), GSTT in patients with non-neoplastic melanin hyperpigmentation. Saratov Journal of Medical Scientific Research 2017; 13 (3): 590–594.**

Objective: to study the factors of increased risk of hyperpigmentation, with the polymorphism of MMP1, XRCC1, HFE (2), GSTT genes and analysis of their association in patients with various clinical forms of non-neoplastic melanin hyperpigmentation. *Material and methods.* The study included 38 patients with hyperpigmentation (melasma / chloasma, post-traumatic / post-inflammatory hyperpigmentation, solar lentigo). All patients were underwent buccal swabs with sterile cotton buds to take the material for the study. All patients were underwent genetic analysis of polymorphism of HFE (2), XRCC1, MMP1, and GSTT genes by genotyping single-nucleotide substitutions. *Results.* In patients with melasma / chloasma, the high value of the alleles cipher of MMP1, XRCC1, and GSTT genes was noted, while the cipher of HFE (rs1799945) and HFE (rs1800562) allele index showed average values. In patients with post-traumatic / post-inflammatory pigmentation, the high value of the alleles cipher of MMP1, HFE (rs1799945) and HFE (rs1800562), GSTT genes was noted, while XRCC1 allele cipher showed average values. In patients with solar lentigo, the high value of the alleles cipher of MMP1, XRCC1, and GSTT genes was noted, while the cipher of HFE (rs1799945) and HFE (rs1800562) allele index showed average values. *Conclusion.* Was revealed the similarity of the results of genetic research in patients with melasma / chloasma and in patients with solar lentigo.

Key words: melanin, hyperpigmentation, genes, polymorphism of genes, melanogenesis, melasma, lentigo.

Введение. Проблема меланиновых гиперпигментаций неопухолевого характера занимает значительное место в современной физиотерапии и косметологии. Выделяются различные виды неопухолевых гиперпигментаций, связанные с нарушением образования меланина, которые в свою очередь подразделяются в зависимости от механизмов развития, провоцирующих факторов распространенности процесса и глубины залегания [1–5]. Общепризнанными основными причинами возникновения гиперпигментации считаются хроническое воздействие ультрафиолетового (УФ) излучения, генетическая предрасположенность, эндокринная патология. Каждый из обозначенных факторов в одно и то же время может вызывать различные типы пигментации.

В настоящее время активно изучаются вопросы влияния на меланоциты клеточного окружения и компонентов внеклеточного матрикса. Клетки, окружающие меланоциты, такие как кератиноциты, фибробласты, а также клетки иммунной системы способны позитивно или негативно влиять на меланогенез за счет секреции паракринных факторов в ответ на УФ-облучение или воспалительный процесс [6–9].

Кроме того, исследования последних лет показали, что белки внеклеточного матрикса кожи, которые отвечают за формирование его структуры и трансдукцию сигнальных клеточных путей, могут непосредственно влиять и на меланогенез [10, 11]. Имеются также единичные публикации о плотном взаимодействии между дермальной нервной системой и меланоцитами [12–14] и отдельные исследования, которые затрагивают вопросы генетической составляющей предрасположенности к повышенной чувствительности к УФ-излучению и влияния данных факторов на меланогенез [15]. Однако эти вопросы требуют дальнейших исследований и анализа, что обусловливает актуальность исследования.

Цель: изучить факторы повышенного риска развития гиперпигментаций с учетом полиморфизма генов MMP1, XRCC1, HFE (2), GSTT и провести анализ их ассоциации у пациентов с различными клиническими формами неопухолевых гиперпигментаций меланинового характера.

Материал и методы. В амбулаторных условиях под наблюдением находились 38 пациентов с гиперпигментацией: 14 пациентам (36,8%) поставлен диагноз «поствоспалительная / посттравматическая гиперпигментация», 12 пациентам (31,5%) «солнечное лентиго», 12 (31,5%) «хлоазма / мелазма».

Все пациенты в зависимости от поставленного диагноза распределены на три группы. Группа 1: пациенты с диагнозом «мелазма / хлоазма» (12 пациентов); группа 2: пациенты с диагнозом «поствоспалительная / посттравматическая гиперпигментация» (14 пациентов); группа 3: пациенты с диагнозом «солнечное лентиго» (12 пациентов).

Всем пациентам проведен буккальный соскоб стерильными ватными палочками для взятия материала на исследование, а также осуществлен генетический анализ полиморфизма генов MMP1, XRCC1, HFE (2), GSTT.

Ген MMP1. При воздействии УФ-излучения резко увеличивается его экспрессия, поэтому усиливается активность ферментов, способных оказывать разрушающее воздействие на внеклеточный матрикс. Вследствие этого происходит деградация коллагена, а также возникает фрагментарное разрушение и повреждение базальной мембраны, благоприятствующее проникновению меланина и меланоцитов в дерму. Это может способствовать образованию стойкой гиперпигментации, устойчивой к терапии [16].

Ген XRCC1 (ген репарации ДНК). При понижении активности данного гена способность к нейтрализующему действию УФ-излучения понижена или отсутствует, следствием чего является накопление повреждений в ДНК, что может приводить к патологической пигментации [17–19].

Ген HFE (ассоциация с наследственным гемохроматозом). Полиморфизм HFE приводит к избыточному поглощению железа в желудочно-кишечном тракте, что опосредованно может способствовать возникновению гиперпигментации. Дефект гена HFE имеет широкое распространение в североевропейских популяциях.

Ген GSTT отвечает за активность фермента глутатион-S-трансферазы. При дефекте гена GSTT или его мутации данный фермент не образуется, вследствие чего значительно снижается нейтрализация токсичных соединений и снижается возможность эффективной коррекции оксидативного стресса. Дефект данного гена может быть патогенетической основой гиперпигментации [20, 21].

Метод генетического анализа. В работе использованы реактивы: Tween 20 (Serva, USA), SDS, Tris-base (ICN, USA), акриламид (ICN, USA), N,N-метиленбисакриламид (ICN, USA), ПСА (Sigma), ТЭМЕД (Reanal). Ферменты: Taq-полимераза (ИХБФМ), лизоцим (Serva), протеиназа К (Serva). Все остальные реактивы: KCl, $MgCl^2$, (NH4) 2SO4, ЭДТА, NaCl,

Ответственный автор — Иконникова Евгения Владимировна
Тел.: +79152279245
E-mail: evikonnikova@bk.ru

NaAc, NaOH, HCl были отечественного производства и имели категорию не ниже «осч». Дезоксинуклеотидтрифосфаты (dNTP) и олигонуклеотидные праймеры были синтезированы в ИХБФМ СОРАН.

Генотипирование однонуклеотидных замен в генах HFE (rs1799945), HFE (rs1800562), XRCC1 (rs25487), MMP1 (rs1799750), GSTT (POL_GF_49) проводили методом генотипирования однонуклеотидных замен в режиме реального времени с использованием конкурирующих TaqMan-зондов, комплементарных полиморфным участкам ДНК. Зонды отличаются по структуре на один нуклеотид, соответствующий SNP (находится в центре олигонуклеотидного зонда). В реакционной смеси зонды конкурируют друг с другом за гибридизацию с матрицей. При полной комплементарности матрицы и зонда гибридизация будет эффективнее, чем в случае неполной комплементарности. Следовательно, накопление флуоресцентного сигнала, соответствующего полностью комплементарному зонду, будет преобладать.

Основным параметром, который учитывали для каждой из реакций, являлось соотношение значений флюоресценции (relative fluorescence unit, или RFU) в диапазонах эмиссии красителей FAM и R6G. Так, для генотипа C/C (MMP1) интенсивность флюоресценции увеличивалась преимущественно в диапазоне R6G, при генотипе T/T (MMP1) интенсивность флюоресценции увеличивалась преимущественно в диапазоне FAM, при гетерозиготном генотипе интенсивность флюоресценции увеличивалась в обоих диапазонах.

Важным критерием достоверности генотипирования служила кластеризация генотипов в группы, строившаяся на основе показателей интенсивности флюоресценции (в относительных единицах флюоресценции RFU).

Каждый образец амплифицировался с использованием пары праймеров и двух зондов, несущих «гаситель» на 3' — конце и разные флюоресцентные красители (FAM либо R6G) на 5' — конце. Общий объем реакционной смеси составлял 25 мкл, смесь содержала 40–100 нг ДНК; 300 нМ каждого праймера; по 100–200 нМ Taqman-зондов, конъюгированных с FAM или R6G; 200 мкМ-ные dNTP, амплификационный буфер термостабильную Taq-полимеразу — 0,5 ед. акт./реакц.

ПЦР проводилась в следующих условиях: начальная денатурация 3' при 96°C; затем 40 циклов, включающих денатурацию при 96°C — 8", отжиг праймеров и последующую элонгацию при 60°C — 35" (каждый шаг сопровождался регистрацией флюоресцентного сигнала в диапазонах, соответствующих интервалам флюоресценции флюорофоров FAM и R6G).

Типирование полиморфных локусов HFE (rs1799945), HFE (rs1800562), XRCC1 (rs25487), MMP1 (rs1799750), GSTT (POL_GF_49) проводили методом Fluorescent melt curve analysis (FMCA) с использованием флюоресцентно-меченого олигонуклеотидного зонда с последующим плавлением амплификационных продуктов и анализа кривых плавления. Суть метода заключается в том, что участок гена, содержащий полиморфную замену, амплифицируется с использованием прямого и обратного праймеров, при этом для преимущественной наработки одной из цепей концентрация одного из праймеров в несколько раз превышает концентрацию другого (лимитирующий праймер). В амплификационную смесь также добавляется олигонуклеотидный зонд, комплементарный полиморфному участку наработываемой цепи и несущий на 5' — конце флюоресцентную метку, а на 3' — конце — тушитель флюоресценции. Далее амплификационная смесь инкубируется при температуре, позволяющей зонду образовать дуплекс с наработанной цепью, и плавится со съёмом сигнала в режиме реального времени. Кинетика плавления дуплекса различается благодаря полной или неполной гибридизации зонда с амплификационным продуктом, содержащим полиморфную замену, что позволяет определить генотип образца. В случае полной гибридизации температура, при которой цепи плавились, была выше, чем в случае неполной. Краситель флюоресцировал с разной интенсивностью в зависимости от того, прикреплен ли зонд к ДНК или нет, соответственно в момент плавления дуплекса флуоресценция резко падала.

Полимеразную цепную реакцию проводили в конечном объеме 20 мкл, содержащем 65 мМ Tris-HCl, 16 мМ (NH4) 2SO4; 0,05% Tween 20; 3 мМ $MgCl^2$., 0.2 мМ dNTP, 20–100 нг ДНК, 1 ед. акт. KlenTaq-ДНК-полимеразы и растворы олигонуклеотидных праймеров и зондов в следующих концентрациях: лимитирующий праймер 0.1 мМ, избыточный праймер 1 мМ и зонд 0.1 мМ. Амплификация проводилась с помощью амплификатора iCycler iQ5 (Bio-Rad, США) в следующих условиях: начальная денатурация 3' при 96°C; затем 55 циклов, включающих денатурацию при 96°C — 8 сек, отжиг праймеров и последующую элонгацию при 58°C — 20 сек (каждый шаг сопровождался регистрацией флюоресцентного сигнала в диапазонах, соответствующих интервалам флюоресценции используемых флуорофоров), затем проводилась денатурация полученных амплификационных продуктов при 96°C — 20 сек, гибридизация с зондом при 40°C — 20 сек и съем кривой плавления полученных гибридных молекул в диапозоне 40°C — 80°C с шагом 0,5°C в течение 10 сек.

Для генотипа C/C интенсивность флюоресценции снижалась преимущественно при температуре 540, при генотипе G/G интенсивность флюоресценции снижалась преимущественно при температуре 640, при гетерозиготном генотипе интенсивность флюоресценции снижалась в обоих диапазонах.

Оценка результатов исследования проводилась по трехбалльному шифру:

1 — гомозигота частый аллель (норма/норма), что соответствует отсутствию повышенного риска развития исследуемого признака (риск «среднепопуляционный»);

2 — гетерозигота (норма/мутация), что соответствует умеренному риску развития исследуемого признака;

3 — гомозигота редкий аллель (мутация/мутация), что соответствует значительному риску развития исследуемого признака (ген в отношении данного признака является фактором риска возникновения заболевания).

Результаты. Сравнительный анализ полиморфизмов генов MMP1, XRCC1, HFE (2), GSTT определил статистически значимую разницу в распределении аллелей между тремя группами пациентов (таблица).

Группа 1: пациенты с диагнозом «мелазма / хлоазма» (12 пациентов):

ген MMP1: шифр аллеля 3 определен у 11 пациентов (91,6%), шифр аллеля 2 у 1 пациента (8,4%), шифр аллеля 1 у 0 (0%) пациентов;

Частота встречаемости полиморфных вариантов генов MMP1, XRCC1, HFE (2), GSTT у пациентов с гиперпигментацией, %

Результаты сравнения групп	Гены														
	ген MMP1			ген XRCC1			ген HFE (rs1799945)			ген HFE (rs1800562)			ген GSTT		
	Шифр аллеля			Шифр аллеля			Шифр аллеля			Шифр аллеля			Шифр аллеля		
	1	2	3	1	2	3	1	2	3	1	2	3	1	2	3
Группа 1	0/12 0%	1/12 8,4%	11/12 91,6%	1/12 8,3%	1/12 8,3%	10/12 83,4%	9/12 75%	2/12 16,7%	1/12 8,3%	10/12 83,4%	2/12 16,6%	0/12 0%	3/12 25,1%	4/12 33,3%	5/12 41,6%
Группа 2	0/14 0%	2/14 14,3%	12/14 85,7%	11/14 78,5%	2/14 14,2%	1/14 7,3%	2/14 14,2%	2/14 14,2%	10/14 71,6%	0/14 0%	3/14 21,5%	11/14 78,5%	1/14 7,3%	4/14 28,5%	9/14 64,2%
Группа 3	2/12 16,6%	2/12 16,6%	8/12 66,8%	0/12 0%	3/12 25%	9/12 75%	7/12 58,4	2/12 16,6%	3/12 25%	7/12 58,3%	4/12 33,4%	1/12 8,3%	2/12 16,6%	3/12 25%	7/12 58,3%

ген XRCC1: шифр аллеля 3 определен у 10 пациентов (83,4%), шифр аллеля 2 у 1 пациента (8,3%), шифр аллеля 1 у 1 пациента (8,3%);

ген HFE (rs1799945): шифр аллеля 3 определен у 1 пациента (8,3%), шифр аллеля 2 у 2 пациентов (16,7%), шифр аллеля 1 у 9 пациентов (75%);

ген HFE (rs1800562): шифр аллеля 3 определен у 0 пациентов (0%), шифр аллеля 2 у 2 пациентов (16,6%), шифр аллеля 1 у 10 (83,4%) пациентов;

ген GSTT: шифр аллеля 3 определен у 5 пациентов (41,6%), шифр аллеля 2 у 4 пациентов (33,3%), шифр аллеля 1 у 3 пациентов (25,1%).

Группа 2: пациенты с диагнозом «поствоспалительная / посттравматическая гиперпигментация» (14 пациентов):

ген MMP1: шифр аллеля 3 определен у 12 пациентов (85,7%), шифр аллеля 2 у 2 пациентов (14,3%), шифр аллеля 1 у 0 пациентов (0%);

ген XRCC1: шифр аллеля 3 определен у 1 пациента (7,3%), шифр аллеля 2 у 2 пациентов (14,2%), шифр аллеля 1 у 11 пациентов (78,5%);

ген HFE (rs1799945): шифр аллеля 3 определен у 10 пациентов (71,6%), шифр аллеля 2 у 2 пациентов (14,2%), шифр аллеля 1 у 2 пациентов (14,2%);

ген HFE (rs1800562): шифр аллеля 3 определен у 11 пациентов (78,5%), шифр аллеля 2 у 3 пациентов (21,5%), шифр аллеля 1 у 0 пациентов (0%);

ген GSTT: шифр аллеля 3 определен у пациентов 9 (64,2%), шифр аллеля 2 у 4 пациентов (28,5%), шифр аллеля 1 у 1 пациента (7,3%).

Группа 3: пациенты с диагнозом «солнечное лентиго» (12 пациентов):

ген MMP1: шифр аллеля 3 определен у 2 пациентов (16,6%), шифр аллеля 2 у 2 пациентов (16,6%), шифр аллеля 1 у 8 пациентов (66,8%);

ген XRCC1: шифр аллеля 3 определен у 9 пациентов (75%), шифр аллеля 2 у 3 пациентов (25%), шифр аллеля 1 у 0 пациентов (0%);

ген HFE (rs1799945): шифр аллеля 3 определен у 3 пациентов (25%), шифр аллеля 2 у 2 пациентов (16,6%), шифр аллеля 1 у 7 пациентов (58,4%);

ген HFE (rs1800562): шифр аллеля 3 определен у 1 пациента (8,3%), шифр аллеля 2 — у 4 пациентов (33,4%), шифр аллеля 1 — у 7 пациентов (58,3%);

ген GSTT: шифр аллеля 3 определен у 7 пациентов (58,3%), шифр аллеля 2 у 3 пациентов (25%), шифр аллеля 1 у 2 пациентов (16,6%).

При этом у пациентов из группы 1 среднее значение шифра аллеля гена MMP1 составило 2,9±0,1 ($p<0,01$), гена XRCC12,7±0,1 ($p<0,01$), гена HFE (rs1799945) 1,3±0,1 ($p<0,01$), гена HFE (rs1800562) 1,2±0,1 ($p<0,01$), гена GSTT 2,2±0,1 ($p<0,01$).

У пациентов из группы 2 среднее значение шифра аллеля гена MMP1 составило 2,8±0,1 ($p<0,01$), гена XRCC11,2±0,1 ($p<0,01$), гена HFE (rs1799945) 2,5±0,1 ($p<0,01$), гена HFE (rs1800562) 2,7±0,1 ($p<0,01$), гена GSTT 2,5±0,1 ($p<0,01$).

У пациентов из группы 3 среднее значение шифра аллеля гена MMP1 составило 2,5±0,1 ($p<0,01$), гена XRCC12,7±0,1 ($p<0,01$), гена HFE (rs1799945) 1,4±0,1 ($p<0,01$), гена HFE (rs1800562) 1,5±0,1 ($p<0,01$), гена GSTT 2,4±0,1 ($p<0,01$) (рисунок).

Таким образом, у пациентов с мелазмой отмечалось высокое значение шифра аллелей генов MMP1,

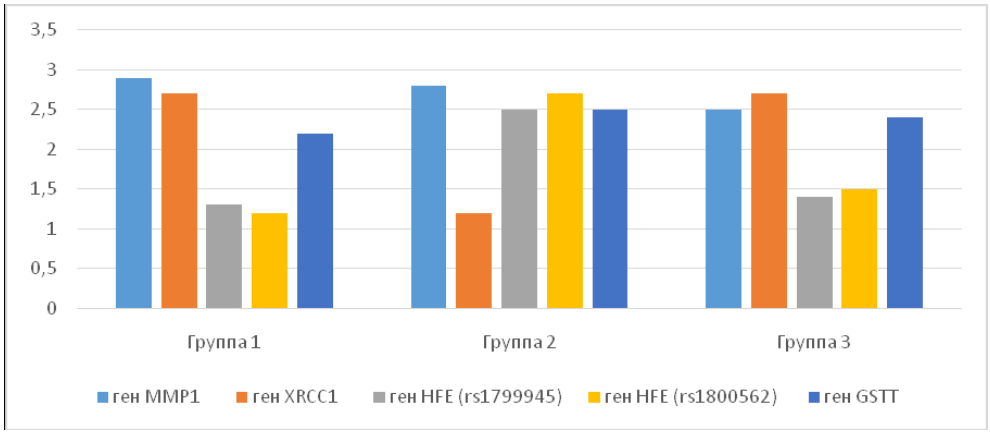

Среднее значение шифра аллелей генов MMP1, XRCC1, HFE (2), GSTT у пациентов с меланиновыми гиперпигментациями неопухолевого характера

XRCC1, GSTT, в то же время шифр аллеля гена HFE (rs1799945) и HFE (rs1800562) показал средние значения. У пациентов с посттравматической / поствоспалительной пигментацией отмечалось высокое значение шифра аллелей генов MMP1, HFE (rs1799945) и HFE (rs1800562), GSTT, в то же время шифр аллеля гена XRCC1 показал средние значения. У пациентов с солнечным лентиго отмечалось высокое значение шифра аллелей генов MMP1, XRCC1, GSTT, в то же время шифр аллеля гена HFE (rs1799945) и HFE (rs1800562) показал средние значения.

Обсуждение. В данной работе впервые проведено сравнительное исследование полиморфизма генов MMP1, XRCC1, HFE (2), GSTT у пациентов с различными видами гиперпигментаций. В результате исследования установлена аналогичность полученных данных в группах 1 и 3.

Выводы:

1. У пациентов с мелазмой / хлоазмой отмечается высокое значение шифра аллелей генов MMP1, XRCC1, GSTT, в то же время шифр аллеля гена HFE (rs1799945) и HFE (rs1800562) находится на уровне средних значений.

2. При поствоспалительной / посттравматической гиперпигментации наблюдается высокое значение шифра аллелей генов MMP1, HFE (rs1799945) и HFE (rs1800562), GSTT, шифр аллеля гена XRCC1 соответствует средним значениям.

3. При солнечном лентиго отмечаются высокие значения шифра аллелей генов MMP1, XRCC1, GSTT на фоне средних значений шифра аллеля гена HFE (rs1799945) и HFE (rs1800562).

4. Результаты проведенного генетического исследования могут быть рекомендованы для идентифицирования полиморфизма генов MMP1, XRCC1, HFE (2), GSTT, что позволит определять у пациентов генетические предикторы повышенного риска возникновения гиперпигментации, неблагоприятный прогноз в отношении злокачественных новообразований кожи, а также прогнозировать эффективность терапии.

Конфликт интересов не заявляется.

Авторский вклад: концепция и дизайн исследования, получение и обработка данных, анализ и интерпретация результатов, написание статьи — Е.В. Иконникова, Л.С. Круглова, Е.А. Шатохина, А.М. Талыбова; утверждение рукописи для публикации — Л.С. Круглова.

References (Литература)

1. Ikonnikova EV, Kruglova LS. Hyperpigmentation of the skin: modern views on etiology and pathogenesis (part 1). Russian journal of skin and venereal diseases 2017; 20 (3): 178–83. Russian (Иконникова Е.В., Круглова Л.С. Гиперпигментация кожи: современные взгляды на этиологию и патогенез (часть 1). Российский журнал кожных и венерических болезней 2017; 20 (3): 178–83).

2. Ikonnikova EV, Kruglova LS, Korchazhkina NB, Sten'ko AG, Shmatova AA. Classification and drug therapy of nonneoplastic hyperpigmentation of the skin. Moscow: RIO CGMA, 2016; 29 p. Russian (Иконникова Е.В., Круглова Л.С., Корчажкина Н.Б., Стенько А.Г., Шматова А.А. Классификация и медикаментозная терапия неопухолевых гиперпигментаций кожи: учеб. пособие. М.: РИО ЦГМА, 2016; 29 с.).

3. Ikonnikova EV, Sten'ko AG, Korchazhkina NB. Modern methods of correction and integrated approach to the therapy of nonneoplastic melanin hyperpigmentation of skin. Russian journal of the physial therapy, balneotherapy and rehabilitation 2017; 2: 30–34. Russian (Иконникова Е.В., Стенько А.Г., Корчажкина Н.Б. Современные методы коррекции и комплексный подход к терапии неопухолевых меланиновых гиперпигментаций кожи. Физиотерапия, бальнеология и реабилитация 2017; 2: 30–34).

4. Kruglova LS, Sten'ko AG, Strelkovich TI. Etiology, pathogenesis, classification and modern possibilities of treatment of nonneoplastic hyperpigmentation of the skin. Journal of Plastic Surgery and Cosmetology 2014; 1: 1–160. Russian (Круглова Л.С., Стенько А.Г., Стрелкович Т.И. Этиология, патогенез, классификация и современные возможности лечения неопухолевых гиперпигментаций кожи. Пластическая хирургия и косметология 2014; 1: 1–160).

5. Potekayev NN, Kruglova LS. Hyperpigmentation: causes and methods of correction. Clinical dermatology and venereology 2012; 6 (10): 65–70. Russian (Потекаев Н.Н., Круглова Л.С. Гиперпигментация: причины возникновения и методы коррекции. Клиническая дерматология и венерология 2012; 6 (10): 65–70).

6. Ikonnikova EV, Sten'ko AG. Hyperpigmentation: a modern view on etiology and methods of correction. Trends of science and education in the modern world 2017; 23–3. Russian (Иконникова Е.В., Стенько А.Г. Гиперпигментация: современный взгляд на этиологию и методы коррекции. Тенденции науки и образования в современном мире 2017; 23–3).

7. Choi H, Choi H, Han J, et al. IL-4 inhibits the melanogenesis of normal human melanocytes through the JAK2-STAT6 signaling pathway. J Invest Dermatol 2013; 133: 528–36.

8. Decean H, Perde-Schrepler M, Tatomir C, et al. Modulation of the pro-inflammatory cytokines and matrix metalloproteinases production in co-cultivated human keratinocytes and melanocytes. Arch Dermatol Res 2013; 305: 705–14.

9. Yamaguchi Y, Itami S, Watabe H, et al. Mesenchymal-epithelial interactions in the skin: increased expression of dickkopf1 by palmoplantar fibroblasts inhibits melanocyte growth and differentiation. J Cell Biol 2004; 165: 275–85.

10. Chung H, Jung H, Lee JH, et al. Keratinocyte-derived laminin-332 protein promotes melanin synthesis via regulation of tyrosine uptake. J Biol Chem 2014; 289: 21751–9.

11. Hirobe T. Role of leukemia inhibitory factor in the regulation of the proliferation and differentiation of neonatal mouse epidermal melanocytes in culture. J Cell Physiol 2002; 192: 315–26.

12. Park PJ, Lee TR, Cho EG. Substance P stimulates endothelin 1 secretion via endothelinconverting enzyme 1 and promotes melanogenesis in human melanocytes. J Invest Dermatol 2015; 135: 551–9.

13. Toyoda M, Luo Y, Makino T, et al. Calcitonin gene-related peptide upregulates melanogenesis and enhances melanocyte dendricity via induction of keratinocyte-derived melanotrophic factors. J Investig Dermatol Symp Proc 1999; 4: 116–25.

14. Yuan XH, Yao C, Oh JH, et al. Vasoactive intestinal peptide stimulates melanogenesis in B16F10 mouse melanoma cells via CREB/MITF/tyrosinase signaling. Biochem Biophys Res Commun 2016; 477: 336–42.

15. Lee AY. Recent progress in melasma pathogenesis. Pigment Cell Melanoma Res 2015; 28 (6): 648–60.

16. Kwon SH, Hwang YJ, Lee SK, Park KC. Heterogeneous pathology of melasma and its clinical implications. International Journal of Molecular Sciences 2016; 17 (6): 824.

17. Jiang H, Xu W, Zhang F, et al. Quantitative assessment of the association between XRCC1 Arg399Gln and Arg194Trp polymorphisms and risk of cutaneous melanoma. Melanoma Res 2016; 26 (3): 290–9.

18. Kang SY, Lee KG. Polymorphisms in the DNA repair gene XRCC1 associated with basal cell carcinoma and squamous cell carcinoma of the skin in a Korean population. Cancer Sci 2007; 98 (5): 716–20.

19. Nelson HH, Kelsey KT. The XRCC1 Arg399Gln polymorphism, sunburn, and non-melanoma skin cancer: evidence of gene-environment interaction. Cancer Res 2002; 62 (1): 152–5.

20. Filippova IN, Khrunin AV, Limborska SA. Analysis of DNA variations in GSTA and GSTM gene clusters based on the results of genome-wide data from three Russian populations taken as an example. BMC Genet 2012; (22) 13: 89.

21. Matic M, Pekmezovic T, Djukic T et al. GSTA1, GSTM1, GSTP1, and GSTT1 polymorphisms and susceptibility to smoking-related bladder cancer: a case-control study. Urol Oncol 2013; 31 (7): 1184–92.

УДК 616.517–859:33 Оригинальная статья

ОЦЕНКА ЗАТРАТ НА ЛЕЧЕНИЕ ПАЦИЕНТОВ С РАЗНЫМИ ФОРМАМИ ПСОРИАЗА В УСЛОВИЯХ КРУГЛОСУТОЧНОГО СТАЦИОНАРА

О.И. Нелюбова — *ФГБОУ ВО «Саратовский ГМУ им. В.И. Разумовского» Минздрава России, ассистент кафедры дерматовенерологии и косметологии;* ***Г.Ю. Сазанова*** *— ФГБОУ ВО «Саратовский ГМУ им. В.И. Разумовского» Минздрава России, доцент кафедры общественного здоровья и здравоохранения (с курсами правоведения и истории медицины), доцент, кандидат медицинских наук;* ***С. Р. Утц —*** *ФГБОУ ВО «Саратовский ГМУ им. В.И. Разумовского» Минздрава России, заведующий кафедрой дерматовенерологии и косметологии, профессор, доктор медицинских наук.*

EVALUATION OF EXPENSES FOR TREATMENT OF PATIENTS WITH DIFFERENT FORMS OF PSORIASIS IN THE CONDITIONS OF ROUND-THE-CLOCK HOSPITAL

O.I. Nelyubova — *Saratov State Medical University n.a. V.I. Razumovsky, Department of Dermatology and Venereology and Cosmetology, Assistant Professor;* ***G.Yu. Sazanova*** *— Saratov State Medical University n.a. V.I. Razumovsky, Associate Professor of the Department of Public Health Care Organization and Medical Law (with the course in jurisprudence and history of medicine), Candidate of Medical Science;* ***S. R. Utz —*** *Saratov State Medical University n.a. V.I. Razumovsky, Head of Department of Dermatology and Venereology and Cosmetology, Professor, Doctor of Medical Science.*

Дата поступления — 3.07.2017 г. Дата принятия в печать — 12.09.2017 г.

Нелюбова О.И., Сазанова Г.Ю., Утц С. Р. **Оценка затрат на лечение пациентов с разными формами псориаза в условиях круглосуточного стационара. Саратовский научно-медицинский журнал 2017; 13 (3): 595–599.**

Цель: оценить структуру и объем расходов на лечение пациентов с разными клиническими формами псориаза с использованием метода анализа «стоимость болезни». *Материал и методы.* Исследование проведено на базе клиники кожных и венерических болезней ФГБОУ ВО «Саратовский государственный медицинский университет им. В.И. Разумовского» Минздрава России. Проанализировано 702 медицинские карты стационарного больного с применением метода клинико-экономического анализа «стоимость болезни». При анализе расходов учитывались прямые медицинские затраты, включающие оплату труда медицинского персонала, расходы на диагностические, лечебные манипуляции, медикаменты, использование медицинского оборудования, инвентаря и пр., а также косвенные затраты, включающие расходы на обеспечение деятельности медицинского учреждения. Проведена сравнительная характеристика затрат при лечении пациентов с разными формами псориаза в соответствии с программой государственных гарантий и фактическими затратами клиники. *Результаты.* Фактическая стоимость лечения законченного случая пациентов с тяжелыми формами псориаза в 3 раза превышает стоимость лечения по территориальной программе государственных гарантий. Изучение структуры расходов показало, что основные затраты приходятся на приобретение лекарственных средств и расходных материалов при тяжелых формах псориаза. *Заключение.* Отмечена разница между стоимостью лечения пациентов с разными формами псориаза по территориальной программе государственных гарантий Саратовской области и фактическими затратами. Данное различие возможно объяснить тем, что в программе государственных гарантий не учитываются коморбидная патология и сопутствующие заболевания, возраст пациента, частота госпитализаций, рецидивов, что требует проведения дополнительных методов диагностики и лечения. Анализ структуры фактических расходов показал, что максимальная доля затрат приходится на медикаменты и расходные материалы при тяжелых формах псориаза.

Ключевые слова: псориаз, анализ «стоимость болезни», фактические затраты, программа государственных гарантий, прямые затраты, косвенные затраты.

Nelyubova OI, Sazanova GYu, Utz SR. **Evaluation of expenses for treatment of patients with different forms of psoriasis in the conditions of round-the-clock hospital. Saratov Journal of Medical Scientific Research 2017; 13 (3): 595–599.**

Objective: to evaluate the structure and volume of expenditures on treatment of patients with different clinical forms of psoriasis using the method of analysis of “cost of illness”. *Material and Methods.* The study was conducted on the basis of the Clinic for Skin and Venereal Diseases Medical University of the Saratov State Medical University n.a. V.I. Razumovsky. To determine the costs of treating patients with different clinical forms of psoriasis, 702 medical records of a stationary patient have been analyzed. To assess and analyze the costs of treating patients with psoriasis, one of the methods of clinical and economic analysis was used-the “cost of illness”. In the analysis of costs, the costs of inpatient treatment were included, which included direct medical costs, including the payment of medical personnel, the costs of diagnostic, medical manipulation, medicines, the use of medical equipment, inventory, etc.; indirect costs, including the costs of ensuring the activities of the medical institution. The comparative characteristic of the evaluation of the cost of treatment of patients with different forms of psoriasis in accordance with the program of state guarantees and the actual costs of the clinic. *Results.* It was revealed that the actual cost of the treatment for the completed case of patients with severe forms of psoriasis is 3 times higher than the cost of the treatment under the state guarantees program. The study of the structure of expenditures showed that the main costs are for the purchase of medicines and supplies in severe forms of psoriasis. *Conclusion.* The difference between the cost of treatment for patients with different forms of psoriasis according to the territorial program of state guarantees of the Saratov region and the actual costs is explained, because the state guarantees program does not take into account comorbid pathology and concomitant diseases, patient’s age, which requires additional diagnostic and treatment methods. Analysis of the structure of actual expenditures showed that the maximum share of costs is accounted for by medicines and supplies in severe forms of psoriasis.

Key words: psoriasis, “cost of illness”, actual costs, the program of state guarantees, direct costs, indirect costs.

Введение. Псориаз является одним из наиболее распространенных хронических рецидивирующих заболеваний кожи. Проведенные в России и за рубежом исследования по клинической эпидемиологии, особенностям течения дерматоза указывают на рост тяжелых и атипичных форм дерматоза, что влечет за собой увеличение расходов потребляемых ресурсов и необходимость выбора оптимальных и менее затратных схем лечения [1, 2].

Ответственный автор — Нелюбова Ольга Игоревна
Тел.: +79276299754
E-mail: nowest777@mail.ru

Перед руководителями медицинских организаций, работающих в системе обязательного медицинского страхования, стоит проблема выбора методики лечения, учитывающей не только медицинскую, но и экономическую эффективность [3]. Одним из инструментов, способствующих принятию решений, является такой вид клинико-экономического анализа, как «стоимость болезни». Данный вид анализа представляет информацию об экономическом ущербе от определенной нозологии с учетом их структуры, где подробно осуществляется оценка совокупности прямых и косвенных расходов [4]. Анализ «стоимость болезни» является инструментом рационального распределения ресурсов в здравоохранении, учитывает возможность разносторонней детализации спектра ресурсов, позволяет получать результаты для оптимизации расходов при данном дерматозе [5–7].

Материал и методы. Исследование проведено на базе клиники кожных и венерических болезней (ККВБ) ФГБОУ ВО «Саратовский государственный медицинский университет им. В.И. Разумовского» Минздрава России. Для определения затрат на лечение пациентов с разными клиническими формами псориаза проанализировано 702 медицинские карты стационарного больного (ф. 003/у), из них 51,0% составили случаи лечения больных с тяжелыми распространенными формами псориаза, 39,0% — случаи с обыкновенным псориазом, 7,0% — с артропатическим псориазом и 3,0% — с пустулезными формами псориаза. Средний возраст пациентов: 51,7±0,17 года; из них 56% мужчин и 44% женщин, 23,0% составили пациенты в возрасте старше 60 лет.

Для оценки и анализа расходов на лечение пациентов с псориазом применялся один из методов клинико-экономического анализа «стоимость болезни» (cost of illness). Данный вид анализа включает все затраты, связанные с ведением пациентов с определенным заболеванием на конкретном этапе оказания медицинской помощи, с учетом нетрудоспособности [8, 9].

Исследование проводилось в соответствии со стандартом ОСТ 91500.14.0001–2002 «Клинико-экономические исследования. Общие положения», утвержденным приказом Министерства здравоохранения РФ от 27 мая 2002 г. № 163, и с «Инструкцией по расчету стоимости медицинских услуг» Минздрава России № 01–23/4–10 и РАМН № 01–02/41 от 10 ноября 1999 г. [10].

При анализе расходов на содержание и лечение пациентов с разными формами псориаза учитывались затраты на стационарное лечение, которые включали прямые медицинские затраты, в частности оплату труда медицинского персонала, расходы на диагностические, лечебные манипуляции и процедуры, медикаменты, использование медицинского оборудования, инвентаря и пр.; косвенные затраты, включающие расходы на обеспечение деятельности медицинского учреждения.

Проведена сравнительная характеристика оценки стоимости лечения пациентов с разными формами псориаза в соответствии с программой государственных гарантий (ПГГ) и фактическими затратами ККВБ.

Стоимость лечения в соответствии с ПГГ оценивалась согласно постановлению Правительства РФ от 19 декабря 2015 г. № 1382 «О Программе государственных гарантий бесплатного оказания гражданам медицинской помощи на 2016 год» и постановлению Правительства Саратовской области от 25 декабря 2015 г. № 654-П «О территориальной программе государственных гарантий бесплатного оказания гражданам медицинской помощи в Саратовской области на 2016 год» (приложение 5.1, 5.3 к Тарифному соглашению по обязательному медицинскому страхованию в Саратовской области от 29.01.2016 г.) [11, 12].

Согласно постановлению Правительства Саратовской области от 25 декабря 2015 г. № 654-П «О территориальной программе государственных гарантий бесплатного оказания гражданам медицинской помощи в Саратовской области на 2016 год» (приложение 5.1 к Тарифному соглашению по обязательному медицинскому страхованию в Саратовской области от 29.01.2016 г.) в тарифах на оплату стационарной медицинской помощи по клинико-статистическим группам (КСГ) псориаз относится к профилю «Дерматология», виду «Редкие и тяжелые дерматозы» (L 40.0 — L 40.5) (Распределение заболеваний в стационарных условиях в соответствии с кодами МКБ, приложение № 5.0 к Тарифному соглашению от 29.01.2016 г.). Стоимость случая оказания специализированной медицинской помощи составляет 30,8 тыс. руб. [12].

Исходя из тарифа на отдельные виды высокотехнологичной медицинской помощи (приложение № 5.3. к Тарифному соглашению от 29.01.2016 г.) комплексное лечение больных тяжелыми распространенными формами псориаза включает следующие модели пациента: тяжелые распространенные формы псориаза без поражения суставов при отсутствии эффективности ранее проводимых методов системного и физиотерапевтического лечения (L 40.0); пустулезные формы псориаза при отсутствии эффективности ранее проводимых методов системного и физиотерапевтического лечения (L 40.1, L 40.3). Нормативы финансовых затрат для представленных форм псориаза на один законченный случай лечения составили 86,1 тыс. руб. [12].

Согласно постановлению Правительства Саратовской области от 25 декабря 2015 г. № 654-П «О территориальной программе государственных гарантий бесплатного оказания гражданам медицинской помощи в Саратовской области на 2016 год» структура тарифов на оплату медицинской помощи включает в себя:

1) расходы на заработную плату, начисления на оплату труда, прочие выплаты;

2) приобретение лекарственных средств, расходных материалов;

3) стоимость продуктов питания;

4) прочие расходы, включающие: расходы на мягкий инвентарь, медицинский инструментарий, реактивы и химикаты, прочие материальные запасы, расходы на оплату стоимости лабораторных и инструментальных исследований, расходы на оплату услуг связи, транспортных услуг, коммунальных услуг, работ и услуг по содержанию имущества, расходы на арендную плату за пользование имуществом, оплату программного обеспечения и прочих услуг, социальное обеспечение сотрудников, установленное законодательством РФ, прочие расходы, расходы на приобретение основных средств (оборудование, производственный и хозяйственный инвентарь) [12].

Рекомендуемая структура расхода средств по данному тарифному соглашению Саратовской области устанавливается по следующим направлениям: расходы на заработную плату, начисления на оплату труда и прочие выплаты; приобретение лекарствен-

ных средств и расходных материалов; приобретение продуктов питания; прочие расходы.

Структура тарифов на оплату медицинской помощи устанавливается в зависимости от условий оказания медицинской помощи. По ПГГ на 2016 г. согласно классификации распределения заболеваний по КСГ профиль «Дерматология» подразделяется на «редкие и тяжелые дерматозы», «среднетяжелые дерматозы» и «легкие дерматозы».

В структуре затрат на лечение пациентов с «редкими и тяжелыми дерматозами» по ПГГ на заработную плату приходится 48%, на медикаменты и расходные материалы 24%, на питание 8%, на прочие расходы 20%. При лечении пациентов со среднетяжелыми дерматозами доля расходов на заработную плату составляет 48%, на медикаменты и расходные материалы 23%, на питание 8%, на прочие расходы 21%; при лечении «легких дерматозов» 54, 13, 9 и 24% соответственно [12].

Фактические затраты учитывали стоимость расходов на обследование, лечение пациента, а также прямые и косвенные затраты, включающие в себя оплату труда медицинского персонала, медикаменты, затраты на реактивы и расходные материалы, амортизацию оборудования и здания, хозяйственные затраты.

Затраты на медицинские услуги определялись исходя из стоимости одной медицинской услуги и количества фактически оказанных услуг пациенту во время курса лечения в стационаре.

Для расчета затрат на лекарственные средства использована стоимость лекарственных препаратов, которая определялась по данным оптовых цен прайс-листа на 11 января 2016 г. в ККВБ, где учитывалась стоимость лекарственного средства, одноразового инструментария для инъекций и расходного материала.

Расходы на медикаменты определялись из стоимости одной лекарственной формы (мг, мл) и общего количества лекарственных форм, полученных в течение курса лечения.

Фактические расходы для лечения пациентов с разными клиническими формами псориаза складывались из определения потребляемых ресурсов для каждого пациента (диагностические исследования, лечебные услуги, медикаменты, профильные консультации, медицинские манипуляции, число проведенных пациентом койко-дней в стационаре и пр.); из количественной характеристики каждого ресурса (число койко-дней, дополнительных консультаций специалистов, инструментальных и лабораторных исследований и пр.); оценки затраченного ресурса в денежном выражении (расходы на 1 койко-день, на проведение диагностических исследований и пр.).

Для регистрации медицинских услуг и назначенных лекарственных препаратов разработана оригинальная карта пациента «Учет медицинских услуг и медикаментов для госпитализированных пациентов с псориазом», созданная применительно к целям и задачам данной части исследования. В оригинальную карту вносились: сведения об объеме диагностических услуг (название, кратность); объем лечебных услуг (вид и количество проведенных физиотерапевтических процедур); данные об использованных медикаментах (названия, суточная доза, курсовая доза); длительность госпитализации (количество проведенных койко-дней); консультации профильных специалистов.

Медицинские параметры заносились в оригинальные карты, далее производился расчет стоимости услуг для каждого пациента индивидуально.

Статистическая обработка полученных данных проводилась с использованием методов параметрической и непараметрической статистики в программе Statistica 10 (StatSoft, Inc., USA). Различия между параметрами считались значимыми при $p<0,05$.

Результаты. В 2016 г. в ККВБ получили стационарное лечение 702 пациента с разными формами псориаза, проведя в клинике 17084 койко-дней. Средняя длительность пребывания в стационаре составила 31±2,6 дня. Пациентам с указанной патологией оказано 89856 медицинских услуг, в среднем на один случай госпитализации приходилось 128±1,07 медицинской услуги.

Сопутствующие заболевания и коморбидная патология выявлены в 85,4% случаев. У пациентов с разными формами псориаза и имеющих в анамнезе сопутствующую патологию в 68,4% зарегистрированы болезни органов пищеварения, в 33% болезни органов дыхания и в 8,5% болезни мочеполовой системы. Среди коморбидных состояний выделены чаще встречающиеся, отягощающие течение и влияющие на стоимость истории заболевания: болезни органов кровообращения в 74,3% случаев, болезни эндокринной системы в 59,1%. Повторно госпитализированы 35,7% пациентов (251 случай), из них 77,7% женщин и 22,3% мужчин.

Согласно ПГГ стоимость законченного случая оказания *специализированной медицинской помощи* по КСГ «Дерматология» для обыкновенного псориаза (шифр по МКБ-10 L 40.0) и артропатической формы псориаза (шифр по МКБ-10 L 40.5) составляет 30,8 тыс. руб. В структуре затрат средняя доля расходов на заработную плату, начисления на оплату труда и прочие выплаты составили 50,3% (15,5±0,71 тыс. руб.), на медикаменты и расходные материалы 25,3% (7,8±0,53 тыс. руб.), на питание 8,1% (2,5±0,12 тыс. руб.), прочие расходы 16,3% (5,0±0,37 тыс. руб.).

Исходя из фактической средней стоимости законченного случая лечения обыкновенного псориаза (средняя стоимость случая 31,7 тыс. руб.) в структуре затрат доля расходов на заработную плату составила 48,9±1,35% (15,5±0,19 тыс. руб.), расходы на медикаменты и расходные материалы 25,9±1,33% (8,2±0,11 тыс. руб.), расходы на питание 7,8±0,15% (2,5±0,09 тыс. руб.); на долю прочих расходов приходится 17,4±1,19% (5,5±0,17 тыс. руб.).

Фактическая средняя стоимость законченного случая артропатической формы псориаза составила 159,9 тыс. руб. (стоимость лечения псориатического артрита по ПГГ составляет 30,8 тыс. руб.). В структуре затрат доля расходов на заработную плату составила 9,7±0,75% (15,5±0,25 тыс. руб.), расходы на медикаменты и расходные материалы 61,5±1,43% (98,4±1,37 тыс. руб.) ($p<0,05$), расходы на питание 1,6±0,07% (2,5±0,11 тыс. руб.), прочие расходы 27,2±1,09% (43,5±0,19 тыс. руб.) ($p<0,05$). Таким образом, затраты на медикаменты и расходные материалы увеличились в 12 раз, на прочие расходы в 8 раз (рис. 1).

Оплата по ПГГ на оказание *высокотехнологичной медицинской помощи* для тяжелых распространенных форм псориаза без поражения суставов (шифр по МКБ-10 L 40.0) и пустулезных форм псориаза при отсутствии эффективности ранее проводимых методов системного и физиотерапевтического лечения (шифр по МКБ-10 L 40.1, L 40.3) за закон-

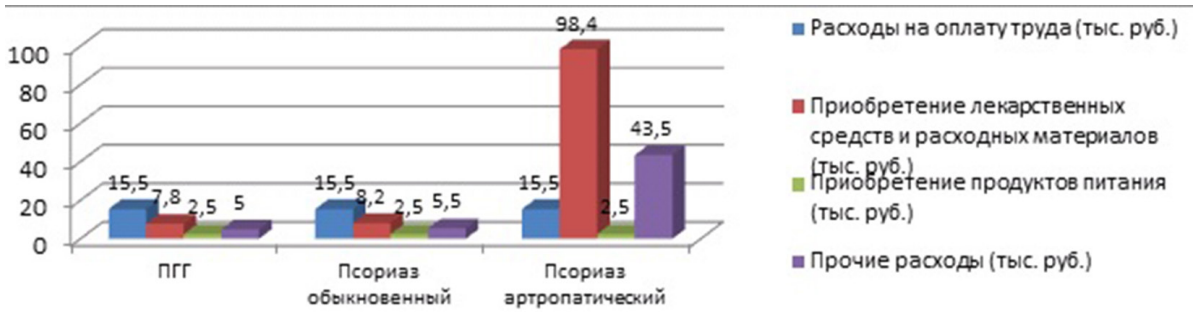

Рис. 1. Сравнительная характеристика фактической структуры расходов при оказании специализированной медицинской помощи пациентам с обыкновенным псориазом, артропатической формой псориаза и оплатой по ПГГ (тыс. руб.)

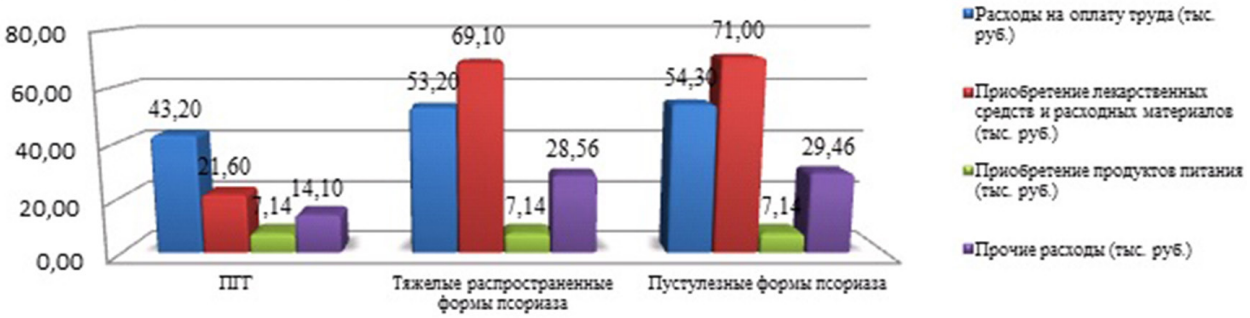

Рис. 2. Сравнительная характеристика фактической структуры расходов при оказании высокотехнологичной медицинской помощи пациентам с тяжелой распространенной формой псориаза, пустулезными формами псориаза и оплатой по ПГГ (тыс. руб.)

ченный случай лечения составили 86,1 тыс. руб. В структуре затрат доля расходов на заработную плату, начисления на оплату труда и прочие выплаты в среднем составили 50,2% (43,2±0,31 тыс. руб.), на медикаменты и расходные материалы 25,1% (21,6±0,52 тыс. руб.); расходы на питание составили 8,3% (7,14±0,11 тыс. руб.) и доля прочих расходов 16,4% (14,16±0,17 тыс. руб.).

При анализе фактических затрат на лечение пациентов с тяжелыми распространенными формами псориаза без поражения суставов средняя сумма законченного случая лечения составила 158,0 тыс. руб. (стоимость лечения тяжелых распространенных форм псориаза по ПГГ составляет 86,1 тыс. руб.), где на долю расходов на заработную плату приходится 33,7±1,12% (53,2±1,39 тыс. руб.), на долю расходов на медикаменты и расходные материалы 43,7±1,39% (69,1±1,51 тыс. руб.) ($p<0,05$). Расходы на питание составили 4,5±0,12% (7,14±0,09 тыс. руб.), прочие расходы 18,1±1,17% (28,56±0,21тыс. руб.) ($p<0,05$). Затраты на медикаменты и расходные материалы увеличились в 3,2 раза, на оплату труда в 1,2 раза, на прочие расходы в 2 раза.

Фактическая средняя стоимость законченного случая лечения пациентов с пустулезной формой псориаза составила 161,9 тыс. руб. (стоимость лечения пустулезных форм псориаза по ПГГ составляет 86,1 тыс. руб.). В структуре затрат доля расходов на заработную плату составила 33,5±1,25% (54,3±1,15 тыс. руб.), на медикаменты и расходные материалы 43,9±1,39% (71,0±1,21 тыс. руб.) ($p<0,05$), расходы на питание 4,4±0,05% (7,14±0,10 тыс. руб.) и прочие расходы 18,2±1,15% (29,46±0,25 тыс. руб.) ($p>0,05$). Затраты на медикаменты и расходные материалы при оказании стационарной медицинской помощи увеличились в 3,3 раза, на оплату труда в 1,3 раза, на прочие услуги в 2 раза (рис. 2).

Обсуждение. Один из методов клинико-экономического анализа «стоимость болезни» принимает во внимание все расходы, связанные с ведением пациентов с определенным заболеванием на конкретном этапе оказания медицинской помощи, учитывая его нетрудоспособность [13, 14]. Исследователями отмечено, что тарифы программы государственных гарантий только на 30–40% покрывают затраты на госпитализированных пациентов [15].

Для определения разности между фактическими затратами на стационарное лечение пациентов с разными формами псориаза и финансированием законченного случая по ПГГ нами сопоставлены фактические затраты на проводимое лечение и обследование пациентов с разными формами псориаза и тарифы по ПГГ. Выявленная нами фактическая стоимость лечения законченного случая пациентов с тяжелыми формами псориаза в 3 раза превышает стоимость лечения по ПГГ. Такое различие тарифов по ПГГ, возможно, объясняется тем, что не учитываются факторы, утяжеляющие заболевание и соответственно увеличивающие стоимость болезни, такие как коморбидная патология, возраст пациента, количество госпитализаций, частота рецидивов, которые, в свою очередь, требуют проведения дополнительных методов диагностики и лечения.

Изучив структуру расходов, установили, что основные затраты приходятся на приобретение лекарственных средств и расходных материалов при тяжелых формах псориаза. Анализ структуры затрат показал, что для лечения тяжелых форм псориаза требуются значительные затраты, превышающие в несколько раз выделенные средства по ПГГ, а именно: при артропатическом псориазе затраты на медикаменты увеличились в 12 раз, на прочие расходы в 8 раз; при тяжелых и распространенных формах псориаза расходы на медикаменты увеличились в

3,2 раза, на заработную плату в 1,2 раза и на прочие затраты в 2 раза; при пустулезных формах псориаза расходы на медикаменты увеличились в 3,3 раза, на заработную плату в 1,3 раза и на прочие услуги в 2 раза.

Заключение. Разница между стоимостью законченного случая лечения пациентов с разными формами псориаза по ПГГ и фактическими затратами можно объяснить тем, что в ПГГ не учитываются коморбидная патология и сопутствующие заболевания, возраст пациента, количество госпитализаций, частота рецидивов. В связи с этим требуется проведение дополнительных методов диагностики и лечения.

Анализ структуры фактических расходов показал, что максимальная доля затрат приходится на медикаменты и расходные материалы при тяжелых формах псориаза. При анализе структуры фактических затрат на лечение пациентов с разными формами псориаза выявлено, что существующие тарифы по ПГГ не покрывают фактические расходы на лечение пациентов с тяжелыми формами псориаза. Таким образом, данный вопрос требует дальнейшего рассмотрения, исследования и анализа для выявления причин увеличения расходов.

Конфликт интересов не заявляется.

Авторский вклад: концепция и дизайн исследования, анализ и интерпретация результатов, написание статьи — О.И. Нелюбова, Г.Ю. Сазанова, С. Р. Утц; получение и обработка данных — О.И. Нелюбова; утверждение рукописи для публикации — Г.Ю. Сазанова, С. Р. Утц.

References (Литература)

1. Dovzhansky SI, Utz SR. Psoriasis or psoriatic disease. Saratov: Publishing House of Saratov University, 1992; 172 p. Russian (Довжанский С. И., Утц С. Р. Псориаз или псориатическая болезнь. Саратов: Изд-во Сарат. ун-та, 1992; 172 с.).

2. Nelyubova OI, Utz SR. Nozometamorphosis of psoriasis in the Saratov region. Saratov Journal of Medical Scientific Research 2016; 12 (3): 467–475. Russian (Нелюбова О.И., Утц С. Р. Нозометаморфоз псориаза в Саратовском регионе. Саратовский научно-медицинский журнал 2016; 12 (3): 467–475).

3. Nelyubova OI, Utz SR, Sazanova GYu, et al. Cost-effectiveness of therapy in patients with psoriasis (review). Saratov Journal of Medical Scientific Research 2014; 10 (3): 508–511. Russian (Нелюбова О.И., Утц С. Р., Сазанова Г.Ю. и др. Экономическая эффективность терапии больных псориазом (обзор). Саратовский научно-медицинский журнал 2014; 10 (3): 508–511).

4. Reshetko OV, Lutsevich KA, Nelyubpva OI. Pharmacoeconomics as an instrument of clinical pharmacology for optimization of pharmacotherapy (review). Saratov Journal of Medical Scientific Research 2015; 11 (3): 428–431. Russian (Решетько О.В., Луцевич К.А., Нелюбова О.И. Фармакоэкономика как инструмент клинической фармакологии для оптимизации фармакотерапии (обзор). Саратовский научно-медицинский журнал 2015; 11 (3): 428–431).

5. Reshetnikov AV, Shamshurina NG, Alekseeva VM, et al. Application of clinico-economic analysis in medicine: Textbook. M.: GEOTAR-Media, 2009. Russian (Решетников А.В., Шамшурина Н.Г., Алексеева В.М. и др. Применение клинико-экономического анализа в медицине: учеб. пособие. М.: ГЭОТАР-Медиа, 2009, 179 с.).

6. Kory P, Cindy J, April W. Armstrong Cost-effectiveness analysis of a patient-centered care model for management of psoriasis. American Academy of Dermatology 2012; (4): 563–570.

7. Moreno E, Giron F, Martinez M, et al. Optimal treatments in cost-effectiveness analysis in the presence of covariates: Improving patient subgroup definition. European Journal of Operational Research 2013; 226: 173–182.

8. Yagudina RI, Zinchuk IYu, Litvinenko MM. Analysis of the “cost of the disease”: types, methodology, features of the conduct in the Russian Federation. Pharmacoeconomics, modern pharmacoeconomics and pharmacoepidemiology 2012; 5 (1): 4–9. Russian (Ягудина Р.И., Зинчук И.Ю., Литвиненко М.М. Анализ «стоимости болезни»: виды, методология, особенности проведения в Российской Федерации. Фармакоэкономика. современная фармакоэкономика и фармакоэпидемиология 2012; 5 (1): 4–9).

9. Avksenteva MV, Vorobyev PA, Yuriev AS, et al. Clinical and economic analysis (evaluation, selection of medical technology and quality management of medical care). Moscow: Newdiamed, 2004; 404 p. Russian (Авксентьева М.В., Воробьев П.А., Юрьев А.С. и др. Клинико-экономический анализ (оценка, выбор медицинских технологий и управление качеством медицинской помощи). М.: Ньюдиамед, 2004; 404 с.).

10. Приказ Минздрава РФ от 27 мая 2002 г. № 163 «Об утверждении отраслевого стандарта «Клинико-экономические исследования. Общие положения»» [Электронный ресурс]. URL: http://www.rspor.ru/mods/norm_doc/mz163_2002.pdf (дата обращения 25.09.2017 г.).

11. Постановление Правительства РФ от 19 дек. 2015 г. № 1382 «О Программе государственных гарантий бесплатного оказания гражданам медицинской помощи на 2016 год» [Электронный ресурс]. URL: http://base.garant.ru (дата обращения 25.09.2017 г.).

12. Постановление Правительства Саратовской области от 25 дек. 2015 г. № 654-П «О территориальной программе государственных гарантий бесплатного оказания гражданам медицинской помощи в Саратовской области на 2016 год» [Электронный ресурс]. URL: http://base.garant.ru (дата обращения 25.09.2017 г.).

13. Yagudina RI, Litvinenko MM. Analysis of the “cost of disease” as a basic method of pharmacoeconomic research at various levels of the health care system. Bulletin of the Scientific Center for Expertise of Medical Applications 2014; (1): 55–59. Russian (Ягудина Р.И., Литвиненко М.М. Анализ «стоимости болезни» как базовый метод фармакоэкономических исследований различных уровней системы здравоохранения. Ведомости научного центра экспертизы средств медицинского применения 2014; (1): 55–59).

14. Shapovalova MA, Bondarev VA, Koretskaya LR. Clinical and economic analysis of the “cost of illness”. International Journal of Applied and Fundamental Research 2012; (7): 143–144. Russian (Шаповалова М.А., Бондарев В.А., Корецкая Л.Р. Клинико-экономический анализ «стоимость болезни». Международный журнал прикладных и фундаментальных исследований 2012; (7): 143–144).

15. Avksenteva MV, Vorobiev PA, Gerasimov VB, et al. Economic evaluation of the effectiveness of drug therapy (pharmacoeconomic analysis). Moscow: Newdiamed, 2000; 80 p. Russian (Авксентьева М. В, Воробьев П.А., Герасимов В.Б. и др. Экономическая оценка эффективности лекарственной терапии (фармакоэкономический анализ). М.: Ньюдиамед, 2000; 80 с.).

УДК 616.517:616.596: [615.831+547.979.4] Оригинальная статья

ПСОРИАЗ НОГТЕЙ: ПЕРВЫЙ ОПЫТ ФОТОДИНАМИЧЕСКОЙ ТЕРАПИИ С КУРКУМИНОМ

С. Р. Утц *— ФГБОУ ВО «Саратовский ГМУ им. В. И. Разумовского» Минздрава России, главный врач клиники кожных и венерических болезней, заведующий кафедрой дерматовенерологии и косметологии, профессор, доктор медицинских наук;* ***Е. Е. Тальникова*** *— ФГБОУ ВО «Саратовский ГМУ им. В. И. Разумовского» Минздрава России, ассистент кафедры дерматовенерологии и косметологии;* ***Э. С. Султанахмедов*** *— ФГБОУ ВО «Саратовский ГМУ им. В. И. Разумовского» Минздрава России, клиника кожных и венерических болезней, врач-дерматовенеролог;* ***Т. Д. Мясникова —*** *ФГБОУ ВО «Саратовский ГМУ им. В. И. Разумовского» Минздрава России, клиника кожных и венерических болезней, заведующая физиотерапевтическим кабинетом, заслуженный врач РФ;* ***В. А. Сафонов*** *— ФГБОУ ВО «Саратовский национальный исследовательский государственный университет им. Н. Г. Чернышевского», кафедра оптики и биофотоники, студент;* ***О. А. Поповичева*** *— ФГБОУ ВО «Саратовский ГМУ им. В. И. Разумовского» Минздрава России, клиника кожных и венерических болезней, заведующая отделением.*

NAIL PSORIASIS: THE FIRST EXPERIENCE OF PHOTODYNAMIC CURCUMIN THERAPY

S. R. Utz *— Saratov State Medical University n.a. V. I. Razumovsky, Head of Department of Skin and Venereal Diseases, Professor, Doctor of Medical Science;* ***E. E. Tal'nikova —*** *Saratov State Medical University n.a. V. I. Razumovsky, Department of Skin and Venereal Diseases, Assistant;* ***E. S. Sultanakhmedov —*** *Saratov State Medical University n.a. V. I. Razumovsky, Clinic of Skin and Venereal Diseases, Dermatovenereologist;* ***T. D. Myasnikova —*** *Saratov State Medical University n.a. V. I. Razumovsky, Clinic of Skin and Venereal Diseases, Honored Doctor of the Russian Federation, Head of Physiotherapeutic Room;* ***V. A. Safonov*** *— Saratov State University n.a. N. G. Chernyshevsky, Department of Optics and Biophotonics, Student;* ***O. A. Popovicheva —*** *Saratov State Medical University n.a. V. I. Razumovsky, Clinic of Skin and Venereal Diseases, Head of the department.*

Дата поступления — 03.07.2017 г. Дата принятия в печать — 12.09.2017 г.

Утц С. Р., Тальникова Е. Е., Султанахмедов Э. С., Мясникова Т. Д., Сафонов В. А., Поповичева О. А. **Псориаз ногтей: первый опыт фотодинамической терапии с куркумином. Саратовский научно-медицинский журнал 2017; 13 (3): 600–604.**

Цель: определение эффективности фотосенсибилизатора «Куркумин» в различных концентрациях (0,15%, 1%, 1,5%) в комбинации с излучением видимого спектра при лечении псориаза ногтей. *Материал и методы.* Под наблюдением находились 6 пациентов (4 женщины и 2 мужчины) различной возрастной категории (от 20 до 50 лет) с установленным диагнозом «Псориаз». Исследование проводилось с применением раствора фотосенсибилизатора «Куркумин», широкополосного спектрометра Ocean Optics USB4F01891, спектрометра LS-55, PhotoDyn-750 и прибора THORLABS PM100D. Для оценки динамики патологического процесса использован N-NAIL Index. *Результаты.* Наиболее выраженные и клинически значимые изменения выявлены при использовании 1,5%-ного раствора фотосенбилизатора «Куркумин». *Заключение.* Фоточувствительный агент «Куркумин» показал эффективность в фотодинамической терапии псориаза ногтей.

Ключевые слова: псориаз, фотодинамическая терапия, куркумин, ногти.

Utz SR, Tal'nikova EE, Sultanakhmedov ES, Myasnikova TD, Safonov VA, Popovicheva OA. **Nail psoriasis: the first experience of photodynamic curcumin therapy. Saratov Journal of Medical Scientific Research 2017; 13 (3): 600–604.**

Aim: to determine the effectiveness of the photosensitizer "Curcumin" in various concentrations (0.15%, 1%, 1.5%) in combination with visible spectrum radiation in the treatment of nail psoriasis. *Material and Methods.* 6 patients (4 women and 2 men) of different age groups (from 20 to 50 years) with the established diagnosis of "Psoriasis" were observed. The study was carried out using the "Curcumin" photosensitizer solution, the broadband spectrometer "Ocean Optics USB4F01891", the LS-55 spectrometer, the PhotoDyn-750 and the THORLABS PM100D. To assess the dynamics of the pathological process, the N-NAIL Index was used. *Results.* The most pronounced and clinically significant changes were detected when using a 1.5% solution of the "Curcumin" photosensitizer. *Conclusion.* The photosensitive agent "Curcumin" is effective in photodynamic therapy of psoriasis of the nails.

Key words: psoriasis, photodynamic therapy, curcumin, nails.

Введение. Псориаз (Пс) — один из наиболее распространенных хронических дерматозов. Его популяционная частота составляет в среднем от 2 до 3% [1, 2].

Вовлечение ногтевых пластинок в псориатический процесс — явление распространенное. Поражение ногтевого аппарата отмечается у 50–70% пациентов. За время болезни почти у 80–90% пациентов с Пс наблюдаются те или иные проявления в области ногтевых пластинок [3–7]. Как правило, поражение ногтей развивается спустя 10 лет после манифестации кожного процесса [1, 8]. Согласно De Jong с соавт. [7, 9], 93% пациентов воспринимают Пс ногтей в качестве серьезного косметического дефекта, 58% отмечают, что данное состояние препятствует работе, а 52% предъявляют жалобы на болезненность. M. M. Jiaravuthisan с соавт. [10] сообщили, что в 57% случаев наблюдается поражение ногтей как верхних, так и нижних конечностей, в 27% в процесс Пс вовлекается ногтевой аппарат рук, а в 16% случаев отмечаются патологические изменения ногтей ног.

Клиническая картина псориатического поражения ногтей весьма разнообразна. Она включает в себя изменения со стороны как ногтевого ложа, так и ногтевого матрикса. К патологии ногтевого ложа относят «масляные» пятна, подногтевой гиперкератоз, онихолизис и подногтевые геморрагии. Изменениями ногтевого матрикса являются пунктиформная дистрофия, лейконихия, разрушение проксимальной части ногтевой пластины и красные точки в области лунулы, обусловленные расширением матричных кровеносных сосудов [11, 12].

Для постановки диагноза «Псориаз ногтей» необходимо проведение дифференциального диагноза с поражениями ногтей грибковой этиологии, а в исключительных случаях выполнение биопсии ногтевого ложа [8, 12]. Для формализации и оценки степени тяжести псориатического поражения ногтей используют целый ряд различных диагностических индексов. Одним из наиболее распространенных является *The Nijmegen-Nail Psoriasis Activity Index (N-NAIL Index*), в основе которого лежит оценка выраженности псориа-

Ответственный автор — Тальникова Екатерина Евгеньевна
Тел.: 8-927-139-19-84
E-mail: mina_tlt@mail.ru

N-NAIL индекс (The Nijmegen-Nail Psoriasis Activity Index) [13]

Симптомы	Показатели
Онихолизис / масляные пятна / нарушение пигментации	0 — отсутствуют 1–0–25% 2–25–50% 3 — >50%
Пунктиформная дистрофия	0 — отсутствует 1 — слабо выражена 2 — умеренно выражена 3 — ярко выражена
Разрушение ногтевой пластины	0 — отсутствует 1 — слабо выражено 2 — умеренно выражено 3 — ярко выражено
Линии Бо	0 — отсутствуют 1–1 линия Бо 2–2 линии Бо 3 — >трех линий Бо
Подногтевой гиперкератоз	0 — отсутствует 1–1 мм 2–2 мм 3 — >3 мм

тических изменений в соответствии с совокупностью признаков: онихолизис, масляные пятна, нарушение пигментации, пунктиформная дистрофия, разрушение ногтевой пластины, наличие линий Бо и подногтевой гиперкератоз (таблица).

Особую актуальность представляет собой проблема терапии Пс ногтей. Используется широкий спектр терапевтических методик: от системных и наружных препаратов до применения физических методов лечения. К числу методов системной терапии относят ароматические ретиноиды, цитостатические препараты (метотрексат), иммунодепрессанты (циклоспорин), биологическую терапию (инфликсимаб, этарнецепт). Для наружной терапии применяются топические кортикостероиды, дериваты витамина Д (кальципотриол), производные витамина А, 5-фторурацил, антралин (дитранол), аллопуринол и ингибиторы кальциневрина [12].

В группе физических методов лечения наиболее актуальными признаются лазеротерапия, PUVA- и UVB-терапия, применение видимого света и радиоволновая терапия. Все большее внимание уделяется фотодинамической терапии (ФДТ). Это неинвазивная фототерапевтическая методика, включающая в себя активацию фотосенсибилизатора (ФС) под действием ультрафиолетового излучения с последующим образованием активных форм кислорода, которые инициируют разрушение клеток путем апоптоза или некроза [14–16]. Ключевыми звеньями в механизме действия ФДТ являются фотосенсибилизатор (ФС), излучение и активные (синглетные) формы кислорода.

Фотодинамическая терапия — многоступенчатый процесс. Первый этап: доставка фоточувствительного агента к клеткам-мишеням с последующим проникновением в них и распределением в клетке. Второй этап: доставка света к клеткам-мишеням, запускающим каскад первичных фотохимических реакций. Результатом данного этапа является трансформация ФС из основного состояния в активное синглетное. Третий этап: вторичные темновые реакции (I типа — образование фотосенсибилизатором радикалов, взаимодействующих с кислородом и вызывающих впоследствии повреждение клеток-мишеней; II типа — активный фоточувствительный агент непосредственно реагирует с кислородом, способствуя синтезу его синглетных форм, обладающих противовоспалительным действием) [15, 16].

Несмотря на широкую популярность ФДТ, данный вид фототерапии имеет совокупность побочных эффектов (болевой синдром; образование рубцов; деформация ногтевой пластины; пигментные изменения; появление эритемы, пурпуры, геморрагий и корок). В первые 24 часа после сеанса пациенты могут отмечать дискомфорт и формирование пурпуры в очагах поражения. Однако данные проявления разрешаются в течение одной недели [17–21].

В настоящее время для проведения фотодинамической терапии применяется широкий спектр различных фотосенсибилизаторов: от протопорфирина до псоралена. Однако предпочтение в реальной клинической практике отдается ФС второго поколения: 5-аминолевуленовой кислоте (5-ALA), псоралену, метиленовому синему и другим фотосенсибилизаторам, не обладающим, в отличие от ФС первого поколения, целым рядом недостатков (длительная фоточувствительность, гепато- и нефротоксичность, артериальная гипертензия и гиперлипидемия) [22–24].

Одним из наиболее перспективных фоточувствительных агентов является куркумин (дифероилметан, турмерик) — производное корневища растения *Curcuma longa* (син.: *Turmeric*), который был выделен в 1910 г. Lampe и Milobedzka. Он поглощает свет в диапазоне 408–434 нм. По данным P. Anand с соавт. [25], куркумин имеет разнонаправленное действие: противовоспалительное, антипролиферативное, антибактериальное, антиоксидантное, противогрибковое, нефро- и гепатопротективное, противовирусное, тромболитическое, гипогликемическое и противопаразитарное. Дифероилметан присутствует в терапии совокупности дерматозов как онкологической, так и неонкологической (псориаз, грибковые заболевания кожи и др.) природы.

Куркумин проявляет высокую эффективность в фотодинамической терапии псориаза. Согласно J. Dujic с соавт. [26, 27] использование сочетания дифероилметана и видимого света инициирует антипролиферативный и проапоптотический эффекты *in vitro* и *in vivo*. A. Bernd с соавт. [28, 29] в эксперимен-

те *in vitro* с использованием культуры кератиноцитов человека доказали возможность ассоциации антипсориатического эффекта куркумина с его способностью ингибировать интерлейкины IL-6 или IL-8 под воздействием ультрафиолетового излучения. Основываясь на данном исследовании, A. Bernd с соавт. предположили перспективу применения комбинации турмерика и ультрафиолета как альтернативного метода фототерапии при псориазе. Данная гипотеза подтверждена в клинических испытаниях Ashn-Lorca с соавт., при проведении которых была показана высокая эффективность куркумина, вводимого *per os* в дозе 600 мг/сутки, в комбинации с излучением видимого спектра [30, 31].

Цель: анализ эффективности использования фотосенсибилизатора «Куркумин» в различных концентрациях (0,15%, 1%, 1,5%) в сочетании с излучением видимого спектра при лечении псориатического поражения ногтей.

Материал и методы. Исследования проводились на базе кафедры оптики и биофотоники Саратовского государственного университета им. Н.Г. Чернышевского и Клиники кожных и венерических болезней ФГБОУ ВО «Саратовский ГМУ им. В.И. Разумовского» Минздрава России.

Для приготовления раствора фотосенсибилизатора «Куркумин» в концентрациях 0,15%, 1%, 1,5% использованы следующие компоненты: 95%-ный порошок «Куркумин» (США, Now Foods); 99%-ный глицерин (Россия, «Реахим»); 99%-ный этанол (Россия, ЗАО «РФК»); 99%-ный диметилсульфоксид (Россия, ООО «Тульская фармацевтическая фабрика»); дистиллированная вода.

Соотношение действующих веществ в растворе составляет: 40% — этанол, 40% -глицерин, 10% — дистиллированная вода, 10% — диметилсульфоксид (ДМСО). Данное соотношение увеличивает уровень проницаемости кожного покрова и оптимизирует доставку препарата в кожу.

Техника приготовления: 1) подготовка раствора, состоящего из 99%-ного диметилсульфоксида (Россия, ООО «Тульская фармацевтическая фабрика») и 95%-ного порошка «Куркумин» (Now Foods, США); 2) проведение ультразвуковой ванны изготовленного раствора в течение пяти минут; 3) присоединение к полученному составу 99%-ного этанола (ЗАО «РФК», Россия); 4) привнесение 99%-ного глицерина («Реахим», Россия); 5) дополнение приготовленного раствора дистиллированной водой. Необходимое условие: температура действующих веществ должна превышать 20°С для предотвращения выпадения осадка.

После получения раствора проводилась оптическая спектроскопия с использованием широкополосного спектрометра Ocean Optics USB4F01891 и спектрометра LS-55 (Perkin Elmer, США) (рис. 1).

Сеанс фотодинамической терапии проводился с использованием аппарата PhotoDyn-750 (ГОСТ Р 50460–92, Гидросан Медицинтехник ГмбХ, Германия) с оптическим фильтром с пропусканием 405 нм. (рис. 2). Плотность потока мощности составила 190 мВт/см^2. Измерение плотности потока осуществлялось с помощью прибора THORLABS PM100D (Thorlabs, США).

Методика терапии: нанесение препарата осуществлялось 1 раз в неделю. Процедуры проводились с периодичностью: 2 раза в неделю. Продолжительность одной процедуры составила 20 минут. Курс: 16–20 сеансов.

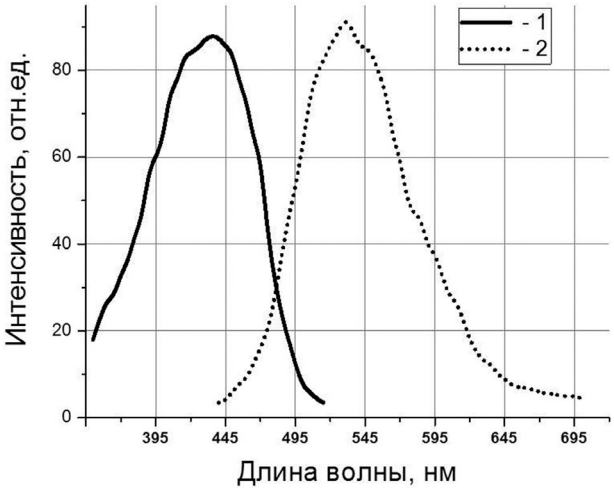

Рис. 1. Спектр поглощения и флюоресценции фотосенсибилизатора «Куркумин»: 1 — спектр поглощения; 2 — спектр флюоресценции

Рис. 2. Аппарата PhotoDyn-750 (ГОСТ Р 50460–92$ Гидросан Медицинтехник ГмбХ, Германия)

При проведении исследования осуществлялась также оценка показателя N-NAIL Index.

Объект исследования: 6 респондентов (4 женщины и 2 мужчины) с возрастным диапазоном 20–50 лет (средний возраст 37,3 года). Кроме того, в исследо-

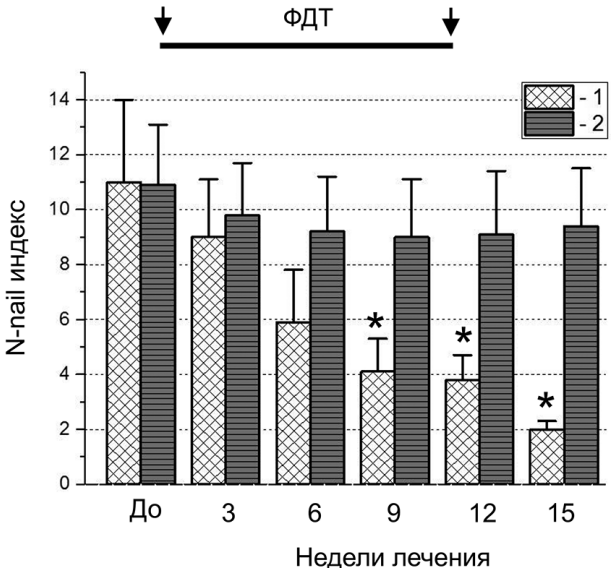

Рис. 3. Показатели N-NAIL Index в исследуемых группах: *1* — когорта респондентов, получавших ФДТ в комбинации с куркумином; *2* — пациенты, получавшие стандартную антипсориатическую терапию

вании задействована группа контроля, состоящая из 6 респондентов, получавших стандартную антипсориатическую терапию в возрасте 20–50 лет (средний возраст 34,5 года). Рассчитывали абсолютные и относительные величины (%).

Результаты. Согласно полученным данным в 50% случаев общий стаж заболевания составляет более 10 лет; в 16% стаж болезни не превышает 5 лет; в 34% стаж болезни в диапазоне от 5 до 10 лет. В когорте респондентов наблюдалось равномерное распределение по клиническим формам псориаза: у 50% пациентов отмечалась экссудативная форма, у 50% вульгарный Пс. Кроме того, в единичных случаях течение заболевания осложнялось наличием сопутствующей патологией: у двух пациентов установлена артериальная гипертензия, у остальных респондентов какой-либо патологии со стороны других органов и систем не наблюдалось. При клиническом осмотре в 33% случаев пациенты предъявляли жалобы на чувство скованности, болезненность, отечность различных групп суставов. Стаж псориатической болезни ногтей у 33% пациентов составлял менее двух лет; у 50% от 5 до 10 лет; у 17% более 10 лет.

В когорте пациентов, получавших альтернативную фототерапию в течение всего курса лечения (на протяжении 10 недель), отмечалась положительная динамика: постепенное снижение уровня показателя N-NAIL Index. Данная тенденция продолжалась и после окончания основного курса терапии при дальнейшем наблюдении пациентов. В группе контроля, наоборот, на протяжении всего курса лечения клинически значимых изменений показателя не наблюдалось (рис. 3).

По итогам проведенного курса терапии получены следующие результаты: в группе респондентов наиболее обнадеживающие показатели оказались при применении 1,5%-ного раствора фотосенсибилизатора «Куркумин». У 50% пациентов наблюдался выраженный положительный эффект после проведения курса ФДТ с использованием в качестве фоточувствительного агента 1,5%-ного раствора ФС «Куркумин»: выравнивание ногтевой пластины, предотвращение ее разрушения, исчезновение пунктиформной дистрофии (рис. 4). У 33% пациентов отмечались удовлетворительные результаты после применения 1%-ного раствора фотосенсибилизатора: наблюдалось восстановление пигментации ногтя. При применении в качестве ФС 0,15%-ного раствора «Куркумина» клинически значимых изменений со стороны ногтевого аппарата не выявлено.

Обсуждение. Псориатическое поражение ногтевого аппарата — прогностически важная патология, свидетельствующая о возможной заинтересованности опорно-двигательного аппарата в патологическом процессе. Кроме того, псориаз ногтей в подавляющем большинстве случаев воспринимается пациентами в качестве серьезного косметического дефекта, который не только влияет на психологическое состояние, но и снижает качество жизни пациента. Наличие сопутствующей патологии, распространенность и тяжелое течение патологического процесса на коже, вовлеченность суставов повышают приверженность пациентов к проводимому лечению. По данным зарубежных источников [26–29], комбинация ультрафиолетового излучения и фотосенсибилизатора «Куркумин» является альтернативным методом

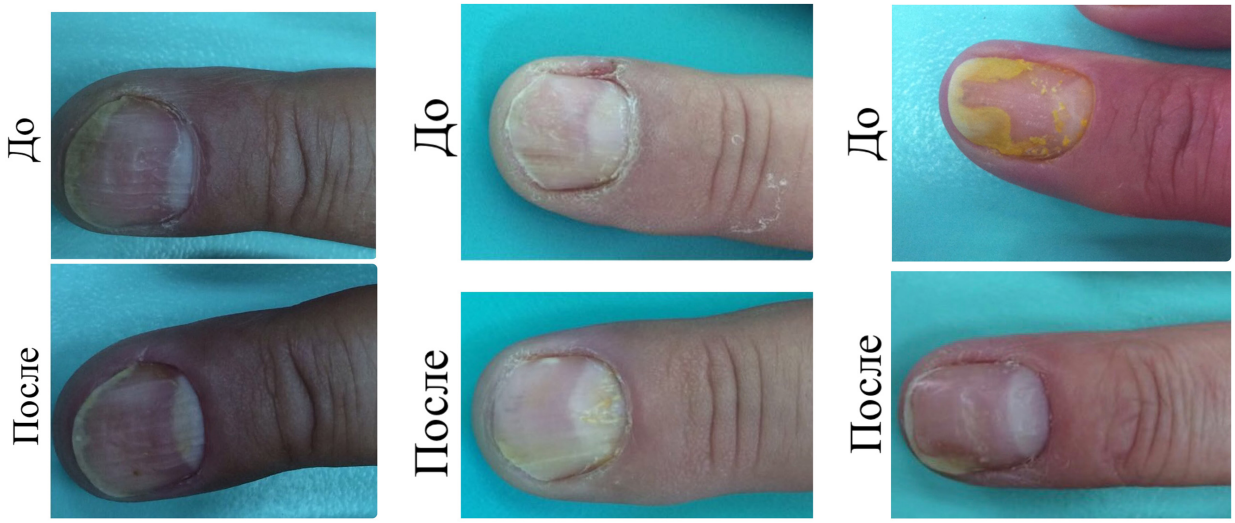

Рис. 4. Динамика клинической картины псориатического поражения ногтей в процессе исследования (позиции “До” и “После”)

лечения Пс ногтей, обладающим высокой эффективностью. Данное исследование показало удовлетворительные результаты применения раствора «Куркумин» как фоточувствительного агента при лечении псориатического поражения ногтевого аппарата. Положительная динамика клинической картины заболевания, снижение уровня показателей N-NAIL Index, удовлетворенность пациентов результатами лечения подтверждают возможность использования фотодинамической терапии в комбинации с исследуемым ФС в качестве фототерапии при Пс ногтей.

Заключение. В результате проведенного исследования установлено, что куркумин — один из перспективных фотосенсибилизаторов, имеющий широкий спектр терапевтического действия и минимальные побочные эффекты. Использование ФС «Куркумин» в различных концентрациях (0,15%, 1%, 1,5%) в сочетании с излучением видимого спектра дает клинически значимые результаты в терапии псориаза ногтей. Наиболее выраженный эффект отмечен при применении данного ФС в 1,5%-ной концентрации. Для повышения эффективности и получения оптимальных результатов необходимы дальнейшие исследования в этой области и усовершенствование методики данного вида фототерапии.

Конфликт интересов не заявляется.

Авторский вклад: концепция и дизайн исследования — С. Р. Утц, Е.Е. Тальникова, В.А. Сафонов; получение данных — С. Р. Утц, Е.Е. Тальникова, В.А. Сафонов, Э.С. Султанахмедов, Т.Д. Мясникова; анализ данных — С. Р. Утц, Е.Е. Тальникова, Э.С. Султанахмедов; интерпретация результатов — С. Р. Утц, Е.Е. Тальникова, В.А. Сафонов, О.А. Поповичева; написание статьи — С. Р. Утц, Е.Е. Тальникова, Э.С. Султанахмедов, В.А. Сафонов, Т.Д. Мясникова, О.А. Поповичева; утверждение рукописи — С. Р. Утц.

References (Литература)

1. Yorulmaz A, Artuz F. A study of dermoscopic features of nail psoriasis. Adv Dermatol Allergol 2017; 34 (1): 28–35.
2. Langley RG, Krueger GG, Griffiths CE. Psoriasis: epidemiology, clinical features, and quality of life. Ann Rheum Dis 2005; 64 (2): 18–23.
3. Rich P, Scher RK. Nail Psoriasis Severity Index: A useful tool for evaluation of nail psoriasis. J Am Acad Dermatol 2003; 49: 206–12.
4. Zachariae R, Zachariae H, Blomqvist K, et al. Quality of life in 6497 Nordic patients with psoriasis. Br J Dermatol 2002; 146: 1006–16.
5. De Arruda LH, De Moraes AP. The impact of psoriasis on quality of life. Br J Dermatol 2001; 144 (58): 33–6.
6. Kreuger G, Koo J, Lebwohl M, et al. The impact of psoriasis on quality of life: results of a 1998 National Psoriasis Foundation patient-membership survey. Arch Dermatol 2001; 137: 280–4.
7. De Jong EM, Seegers BA, Gulinck MK, et al. Psoriasis of the nails associated with disability in a large number of patients: results of a recent interview with 1728 patients. Dermatology 1996; 193: 300–3.
8. Haneke E. Nail psoriasis: clinical features, pathogenesis, differential diagnoses, and management. Psoriasis: Targets and Therapy 2017; 7: 51–63.
9. Rigopoulos D, Papanagiotou V, Daniel III R, et al. Onychomycosis in patients with nail psoriasis: a point to point discussion. Mycoses 2016; 1–5.
10. Jiaravuthisan MM, Sasseville D, Vender RB. Psoriasis of the nail: anatomy, pathology, clinical presentation and a review of the literature on therapy. J Am Acad Dermatol 2007; 57: 1–27.
11. Regaña SM, Iglesias M, Creus L, et al. Prevalencia de enfermedades hepáticas crónicas en pacientes con psoriasis. Actas Dermosifiliogr 2000; 91: 498–510.
12. Sánchez-Regaña M, Umbert P. Diagnosis and Management of Nail Psoriasis Actas Dermosifiliogr 2008; 99: 34–43.
13. Sharada RG, Jayakar T. A study on psoriasis of nails-severity scoring system. ARC Journal of Dermatology 2016; 1 (2): 13–16.
14. Bhatta AK, Keyal U, Wang XL. Photodynamic therapy for onychomycosis: A systematic review. Photodiagnosis and Photodynamic Therapy 2016; 15: 228–235.
15. Hamblin MR, Huang YY. Handbook of photomedicine. CRC Press 2014: 815.
16. Choi YM, Adelzadeh L, Wu JJ. Photodynamic therapy for psoriasis. J Dermatolog Treat 2015; 26 (3): 202–7.
17. Wiznia LE, Quatrano NA, Mu EW. A Clinical Review of Laser and Light Therapy for Nail Psoriasis and Onychomycosis. Dermatol Surg 2017; 43: 161–172.
18. Tawfik AA. Novel treatment of nail psoriasis using the intense pulsed light: a one-year follow-up study. Dermatol Surg 2014; 40: 763–8.
19. Fernandez-Guarino M, Harto A, Sanchez-Ronco M, et al. Pulsed dye laser vs. photodynamic therapy in the treatment of refractory nail psoriasis: a comparative pilot study. J Eur Acad Dermatol Venereol 2009; 23: 891–5.
20. Olbricht SM, Stern RS, Tang SV et al. Complications of cutaneous laser surgery: A survey. Arch Dermatol 1987; 123: 345–9.
21. Nanni CA, Alster TS. Complications of cutaneous laser surgery: A review. Dermatol Surg 1998; 24: 209–19.
22. Jin Y, Zhang X, Zhang B, et al. Nanostructures of an amphiphilic zinc phthalocyanine polymerconjugate for photodynamic therapy of psoriasis. Colloids and Surfaces B: Biointerfaces 2015; 128: 405–9.
23. Sharman WM, Allen CM, van Lier JE. Photodynamic therapeutics: basic principles and clinical applications. DDT 1999; 4 (11): 507–17.
24. Richard EG, Hönigsmann H. Phototherapy, psoriasis, and the age of biologics. Photodermatol, Photoimmunol & Photomed 2014; 30 (1): 3–7.
25. Anand P, Kunnumakkara AB, Newman RA, Aggarwal BB. Bioavailability of Curcumin: Problems and Promises. Molecular Pharmaceutics 2007; 4 (6): 807–18.
26. Dujic J, Kippenberg S, Hoffmann S, et al. Low concentrations of curcumin induce growth arrest and apoptosis in skin keratinocytes only in combination with UVA or visible light. J Invest Dermatol 2007; 127: 1992–2000.
27. Dujic J, Kippenberger S, Ramirez-Bosca A. et al. Curcumin in combination with visible light inhibits tumor growth in a xenograft tumor model. Int J Cancer 2009; 124: 1422–8.
28. Bernd A, Theilig C, Kippenberg S, et al. An extract of Curcuma longa exerts antioxidative, antiinflamatory and antiproliferative effects on human keratinocytes in vitro. J Invest Dermatol 1997; 109: 460.
29. Bernd A, Theilig C, Kippenberg S, et al. Effects of Curcuma longa extract on the expression of proinflammatory citokines. Skin Pharmacol Apll Skin Physiol 2000; 13: 226.
30. Asнn-LLorca M, Ramнrez-Bosc A, Miquel J, et al. Ensayo clнnico piloto no controlado de eficacia de 600 mg/dнa de Extracto de Curcuma estandarizado al 12% en curcumina en el tratamiento de pacientes con psoriasis crynica en placas moderada-grave. EUDRACT N 2006; 3395–35.
31. Utz SR, Talnikova EE. Curcumin usage in dermatology (review). Saratov Journal of Medical Scientific Research 2016; 12 (3): 484–87. Russian (Утц С. Р.,Тальникова Е.Е. Применение куркумина в дерматологии. Саратовский научно-медицинский журнал 2016; 12 (3): 484–87).

УДК 616.5–06:616-006-085 (048.8) Обзор

ИММУНОПАТОГЕНЕТИЧЕСКИЕ МЕХАНИЗМЫ КОЖНЫХ ТОКСИЧЕСКИХ РЕАКЦИЙ ПРОТИВООПУХОЛЕВОЙ ТЕРАПИИ МУЛЬТИКИНАЗНЫМИ ИНГИБИТОРАМИ АНГИОГЕНЕЗА (ОБЗОР)

Е.А. Шатохина *— ФГБУ ДПО «Центральная государственная медицинская академия» УД Президента РФ, доцент кафедры дерматовенерологии и косметологии, кандидат медицинских наук;* ***Л.С. Круглова*** *— ФГБУ ДПО «Центральная государственная медицинская академия» УД Президента РФ, заведующая кафедрой дерматовенерологии и косметологии, профессор кафедры дерматовенерологии и косметологии, доктор медицинских наук.*

IMMUNOPATHOGENETIC MECHANISMS OF SKIN TOXIC RESPONSE IN ANTITUMOR THERAPY WITH MULTIKINASE OF ANGIOGENESIS INHIBITORS (REVIEW)

E.A. Shatokhina *— Central State Medical Academy of the Administrative Directorate of the President of the Russian Federation, the Department of Dermatovenereology and Cosmetology, Associate Professor, Candidate of Medical Science;* ***L.S. Kruglova*** *— Central State Medical Academy of the Administrative Directorate of the President of the Russian Federation, Head of the Department of Dermatovenereology and Cosmetology, Professor, Doctor of Medical Science.*

Дата поступления — 4.07.2017 г. Дата принятия в печать — 12.09.2017 г.

Шатохина Е.А., Круглова Л.С. **Иммунопатогенетические механизмы кожных токсических реакций противоопухолевой терапии мультикиназными ингибиторами ангиогенеза (обзор). Саратовский научно-медицинский журнал 2017; 13 (3): 605–611.**

Нарушение ангиогенеза связано с патогенезом многих заболеваний, но особенно выраженный патологический ангиогенез лежит в основе роста опухолей и метастазирования. Физиологический контроль над процессами ангиогенеза осуществляется многими факторами роста, один из основных — вазоэндотелиальный фактор роста VEGF, реализующий свои эффекты через рецепторы — протеинкиназы. Таргетная терапия различных опухолевых заболеваний, направленная на подавление ангиогенеза, нацелена на блокаду рецепторов к VEGF и другим проангиогенным факторам роста, но лекарственная блокада рецепторов к факторам роста и подавление опухолевого ангиогенеза ведут к нецелевому воздействию на основные клетки дермы — фибробласты. В результате изменения регуляторных механизмов, торможения физиологического обновления эпидермиса, подавления ангиогенеза и репарации при повреждении кожи появляются различные кожные токсические реакции, зависящие от рецепторов-мишеней ингибиторов ангиогенеза. Изучение механизмов нежелательных явлений таргетной терапии является актуальным направлением онкоиммунологии и дерматологии, что в дальнейшем поможет определить оптимальные схемы коррекции кожных токсических реакций и добиться максимальной эффективности терапии опухолей.

Ключевые слова: таргетная терапия, ингибиторы тирозинкиназ, ангиогенез, кожная токсичность, побочные эффекты, патогенез.

Shatokhina EA, Kruglova LS. **Immunopathogenetic mechanisms of skin toxic response of antitumor therapy with multikinase of angiogenesis inhibitors (review). Saratov Journal of Medical Scientific Research 2017; 13 (3): 605–611.**

The violation of the angiogenesis is associated with pathogenesis of many diseases, but especially pronounced pathological angiogenesis underlies the growth of tumors and metastasis. The physiological control of the angiogenesis is carried out by many growth factors, one main factor — the vascular endothelial growth factor (VEGF), realizing their effects by receptors — proteinkinases. The target therapy of various neoplastic diseases, based on the suppression of angiogenesis, aimed at blockade of receptors for VEGF and other pro-angiogenic growth factors. However, the medicine blockade of receptors for growth factors and suppression of tumor angiogenesis leads to inappropriate exposure are the main cells of the dermis — fibroblasts. As a result of changing the regulatory mechanisms of inhibition of the physiological renewal of epidermis, suppression of angiogenesis and repair when damaged skin there are various skin toxic reactions that are dependent on receptor targets of angiogenesis inhibitors. The study of the mechanisms of adverse events of targeted therapy is an important way of oncoimmunology and dermatology, which will further help to determine the optimal scheme of correction of dermal toxicity and maximize the effectiveness of the antitumor therapy.

Key words: target therapy, tyrosine kinase inhibitors, angiogenesis, skin toxicity, adverse events, pathogenesis.

Обеспечение кислородом тканей и органов кровеносными сосудами определяет их физиологическое функционирование, а также реактивность в патологических условиях. Несомненна роль механизмов образования сосудов: васкулогенеза и ангиогенеза.

Васкулогенез — эмбриональное формирование кровеносных сосудов — происходит из мезодермальных клеток через стадию гемангиобластов, которые также являются предшественниками клеток гемопоэза, затем ангиобластов, в результате агрегации которых образуется первичное сосудистое сплетение из мелких капилляров и дальнейший рост сосудов из эндотелиальных клеток [1, 2]. Исследования последних лет показали, что для формирования сосуда ангиобласты мигрируют под влиянием васкулярного эндотелиального ростового фактора VEGF, который выступает хемоаттрактантом [3].

Ангиогенез — образование новых сосудов из уже существующей системы кровеносных сосудов, начинающееся после повреждения их стенки [2]. Стенки капилляров состоят из перицитов, способных к дифференцировке в гладкомышечные клетки, остеобласты и фибробласты, т.е. обладают огромным пролиферативным потенциалом, необходимым при регенерации ран [4, 5]. Происходит ветвление капилляров за счет пролиферации и миграции эндотелиальных клеток. Два типа клеток кровеносных сосудов — эндотелиальные клетки и перициты — активируются под влиянием факторов роста и компонентов внеклеточного матрикса, соответственно прекращение их воздействия ведет к стадии покоя [1, 2]. Адекватность ангиогенеза повреждению тканей играет значительную роль в репарации ран, в репродуктивном цикле женщин. Избыточная активность процессов ангиогенеза является патологичной и приводит к развитию аутоиммунных заболеваний

Ответственный автор — Шатохина Евгения Афанасьевна
Тел.: +79169627919
E-mail: e.a.shatokhina@gmail.com

(саркома Капоши, псориаз, ревматоидный артрит и др.); в то же время недостаточная активность ведет к развитию ишемии тканей, остеопорозу, язвенной болезни, плохому заживлению ран. В физиологических условиях ангиогенез детерминирован динамическим балансом между его стимуляторами (вазоэндотелиальный фактор роста VEGF, ангиогенин, фактор роста фибробластов FGF, тромбоцитарный фактор роста PDGF, эпидермальный фактор роста EGRF, инсулиноподобный фактор роста-1, трансформирующие факторы роста α и β, NO, интерлейкин-8 и неспецифические факторы, такие как матриксные металлопротеиназы) и ингибиторами (эндостатин, тромбоспондин, ангиостатин, растворимые рецепторы VEGF, рестин, вазостатин, ингибиторы матриксных металлопротеиназ) [6–9].

Вазоэндотелиальный фактор роста (VEGF). Основным индуктором ангиогенеза является вазоэндотелиальный фактор роста (васкулярный эндотелиальный ростовой фактор, VEGF), который осуществляет свои эффекты через рецепторы эндотелиальных клеток, такие как VEGFR-1 VEGFR-2, нейрофилин-1 и нейрофилин-2. Гипоксия является регулятором экспрессии VEGF, в результате он индуцирует плейотропные реакции, позволяющие эндотелиальным клетками пролиферировать, мигрировать, усиливать свою проницаемость, формировать связанную сеть и выживать. Таким образом, VEGF необходим для физиологического ангиогенеза и целостности структур организма, в то же время он выступает как провоспалительный цитокин, активизирующий макрофаги и клетки эндотелия, и является ведущим в патологическом ангиогенезе при опухолях [10–12]. VEGF был известен ранее как сосудистый фактор проницаемости, впоследствии были обнаружены рецепторы к нему на поверхности эндотелиальных и моноцитарно-макрофагальных клеток и доказана его митогенная активность. В настоящее время VEGF обнаружен в плаценте, почках, печени и мозге эмбриона, в яичниках, коже, сыворотке крови и синовиальной жидкости человека. Этот мультифункциональный цитокин продуцируется большим количеством клеток: макрофагами, фибробластами, лимфоцитами, остеобластами, эндотелиальными и гладкомышечными клетками, мезенхиальными клетками клубочков почек, тромбоцитами и кератиноцитами. Уровень экспрессии VEGF прогрессивно уменьшается с течением жизни и в большинстве тканей взрослого человека определяется в небольших количествах, за исключением тканей, где активный ангиогенез является физиологически необходимым, таких как яичники, матка, кожа и ее придатки. Но при патологических состояниях (воспаление, ишемия, атеросклероз, опухоль) экспрессия VEGF реиндуцируется. Кроме того, на уровень экспрессии VEGF влияют проангиогенные факторы: эпидермальный ростовой фактор EGRF, фибробластный ростовой фактор FGF (fibroblast growth factor), тромбоцитарный ростовой фактор PDGRF (platelet-derived growth factor) и интерлейкин-1β [10, 13].

Фундаментальным для понимания как физиологического развития сосуда, так и патогенеза патологического сосудистого образования является объяснение биохимических и молекулярных механизмов, которые определяют ангиогенез. Для перехода эндотелиальных клеток в ткани требуется активация на их поверхности рецепторов VEGF, которые реагируют на ростовой фактор и тем самым запускают процессы ангиогенеза, в том числе секрецию эндотелиальными клетками металлопротеиназ, которые расщепляют белковый и полисахаридный матрикс оболочки сосуда, что позволяет эндотелиальным клеткам мигрировать [10].

Рецепторы VEGF. Именно рецепторы к VEGF на поверхности различных клеток играют ведущую роль в реализации ответа на повышение концентрации VEGF. Рецепторы представляют собой трансмембранные рецепторные тирозинкиназы, которые фосфорилируются после связывания с лигандом VEGF. Мембрансвязанные тирозинкиназы — один из классов протеинкиназ. Это сложные белковые структуры, состоящие из трех частей: одна часть белка, расположенная с наружной стороны клетки, выполняет функции своеобразной антенны и улавливает (связывает) специфические факторы роста; вторая, встроенная в мембрану, удерживает в правильной ориентации; третья, цитозольная, часть белка содержит каталитический домен, осуществляющий фосфорилирование по остаткам тирозина только до тех пор, пока наружная часть белка находится в комплексе с фактором роста [14].

На поверхности эндотелиальных клеток существует два типа рецепторов VEGF: рецептор VEGF 1-го типа (Flt-1) и рецептор VEGF 2-го типа (KDR/Flk-1). Рецептор VEGF 1-го типа играет важную роль при опухолевом метастазировании, а также является причиной гипертензии и почечной дисфункции при эклампсии. Рецептор VEGF 3-го типа (VEGFR-3, или Flk-4) экспрессируется на поверхности нормальных эндотелиальных клеток артериальных сосудов, но он появляется на более поздних этапах на поверхности эндотелиальных клеток вен и лимфатических сосудов. Рецепторы VEGF обнаружены не только на эндотелиальных клетках, но и на макрофагах. Активация рецепторов запускает многочисленные внутриклеточные сигнальные каскадные пути, стимулирующие ангиогенез и индуцирующие провоспалительные реакции. Эндотелиальные клетки сосудистой сети опухолей доказанно имеют повышенную экспрессию рецепторов VEGF, т.е. в опухолевых клетках ответ на повышение концентрации VEGF значительно превосходит физиологический, с чем связана высокая эффективность таргетной терапии, направленной на блокирование рецепторов, чувствительных к VEGF и другим стимуляторам ангиогенеза (мультикиназным ингибиторам) [10, 13, 15].

Эффекты VEGF и других проангиогенных факторов в коже. Кровоснабжение дермы обеспечивается двумя сосудистыми сетями: поверхностной (расположена на границе сосочкового и сетчатого слоя дермы) и глубокой (на границе дермы и гиподермы). Множественные артериовенозные анастомозы богаты симпатической иннервацией. Сосудистая система кожи кроме транспортной и обменной выполняет терморегуляционную функцию и участвует в депонировании крови [16]. Результаты исследований сосудов дермы показывают их позитивную иммунореактивность к VEGF во всех возрастных группах, а также увеличение концентрации VEGF в микроциркуляторном русле с возрастом, что должно стимулировать образование новых сосудов. Однако с возрастом снижается количество сосудов в дерме, что может быть обусловлено снижением численности рецепторов к VEGF [7]. Подобные изменения в содержании VEGF и рецепторов к нему обнаружены и при изучении опухолевого ангиогенеза в условиях лечения ингибиторами роста сосудов [17], что может в какой-то мере объяснить механизм развития кож-

Таблица 1

Компоненты внеклеточного матрикса, синтезируемые дермальными фибробластами человека [19, 25] (с дополнением авторов)

Класс веществ	Основные представители
Коллаген	Коллагены типов I, III, IV, V, VI, VII
Гликопротеины	Фибронектин, фибриллин, тромбоспондин, ламинин, тенасцин
Гликозаминогликаны Протеогликаны	Гиалуроновая кислота, гепарансульфат, хондроитинсульфат, версикан, декорин
Белки, модифицирующие матрикс	Матриксные металлопротеиназы, тканевой ингибитор металлопротеиназ
Цитокины	IL-1, — 6, — 10, TNFα
Факторы роста	TGF-β, CSF-1, GM–CSF, PDGF, bFGF, IGF-1, — 2, NGF, KGF, HGF, SCF, VEGF, CTGF
Хемокины	IL-8, MCP-1, GRO-1, MIP-1, — 2, RANTES, ENA-78
Медиаторы воспаления	Фосфолипаза-А2, PGE-2, простациклин, HETE, PAF, NO

Примечание: TNFα — фактор некроза опухоли альфа, TGFβ — трансформирующий фактор роста бетта, CSF-1 — колониестимулирующий фактор, GM–CSF — гранулоцитарно-макрофагальный колониестимулирующий фактор, PDGF — фактор роста тромбоцитов, bFGF — основной фактор роста фибробластов, IGF-1, -2 — инсулиноподобный фактор роста 1, 2, NGF — фактор роста нервов, KGF — фактор роста кератиноцитов, HGF — фактор роста гепатоцитов, SCF — убиквитинлигаза, VEGF — вазоэндотелиальный фактор роста, CTGF — фактор роста соединительной ткани, MCP-1 — хемоаттрактантный протеин для моноцитов, GRO-1 — фактор, стимулирующий рост меланомы, MIP-1, -2 — макрофагальный воспалительный протеин, RANTES — хемокин, выделяемый Т-клетками при активации, ENA-78 — активационный протеин эпителиальных нейтрофилов, PGE-2 — простагландин эпителиальных клеток, HETE — гидроксиэйкозатетраеновые кислоты, PAF — серин-треониновые протеинкиназы, NO — монооксид азота.

ной токсичности данной группы препаратов, проявляющейся в виде сухости кожи, лихенификации, снижении тургора.

Одну из ведущих ролей в ангиогенезе кожи выполняют дермальные фибробласты, они же ответственны за гомеостаз кожных структур и несут множество функций. Дермальные фибробласты продуцируют большое количество проангиогенных факторов (VEGFs, FGFs, TGF-β1, HGF/SF и ангиопоэтин-1), тем самым запуская миграцию и дифференцировку эндотелиальных клеток, что на конечном этапе ведет к образованию и поддержанию стабильности сосудов [18, 19].

Установлено, что ангиогенез и клеточная пролиферация, лежащая в основе заживления ран, являются взаимозависимыми, и нарушения в одном из них могут привести к замедленному заживлению раны или формированию патологической рубцовой ткани [20]. Поэтому лекарственное подавление ангиогенеза влечет за собой и нарушение пролиферации клеток кожи.

В процессе заживления раны можно выделить несколько стадий: воспаление, грануляцию, эпителизацию и рубцевание. На первой стадии запускаются реакции взаимодействия фибробластов с кератиноцитами, под влиянием регуляторных факторов KGF/FGF7, которые синтезируются одними из первых и связываются с FGFR2IIIb-pe4enTopoM на кератиноцитах, в результате происходит миграция клеток к месту повреждения кожи перпендикулярно краям раны. Затем наступает фаза грануляции, дермальные фибробласты преобразуются в премиофибробласты, активно продуцирующие коллаген, фибронектин, таким образом формируя межклеточный матрикс, служащий каркасом для других клеток. Впоследствии, на стадии эпителизации, под влиянием факторов роста (TGF-β1, EGF, PDGF, FGF2) и механического напряжения проходят дифференцировку премиофибробласты, превращаясь в миофибробласты, способные сокращать края раны, постепенно восстанавливая поврежденную ткань. Далее начинается апоптоз миофибробластов, а мигрирующие фибробласты инициируют образование коллагена и других компонентов межклеточного матрикса [19, 21–23]. В итоге восстанавливается эпителий с характерными признаками данного участка кожного покрова [21].

Фибробласты дермы не только активно участвуют в репарации кожи, но и являются ключевым звеном в ее физиологии и обеспечивают клеточный гомеостаз, стабильность межклеточного матрикса и нормальное функционирование всех слоев кожи. Во-первых, являясь источником проангиогенных факторов роста VEGFs, FGFs, TGF-β1, HGF (SF), ангиопоэтина-1, они поддерживают питание и способствуют ангиогенезу; во-вторых, вырабатывая факторы роста KGF-1, GM–CSF, интерлейкины IL-6, IL-8 и взаимодействуя с эпителиальными клетками, контролируют эпидермальный морфогенез; в-третьих, продуцируя коллагены IV и VII типов, гликопротеины, ламинин-1 и энтактин (нидоген), участвуют в формировании и поддержании структуры базальной мембраны. [7, 13, 19, 22–24] (табл. 1).

Очевидно, что фибробласты кожи в организме являются и одними из основных секреторных клеток, оказывая при этом аутокринный и паракринный эффекты. Аутокринный эффект достигается секрецией ростовых факторов, например фактором роста соединительной ткани, синтез которой зависит от активности трансформирующего ростового фактора. Этот же фактор усиливает хемотаксис фибробластов, их пролиферацию и выработку компонентов межклеточного матрикса и коллагена [26–28].

В паракринной регуляции участвуют эпидермальный фактора роста, гранулоцитарно-макрофагальный колониестимулирующий ростовой фактор, интерлейкин-6, фактор роста фибробластов. В эпидермисе кератиноциты продуцируют интерлейкин-1, который, в свою очередь, стимулирует выработку фибробластами фактора роста кератиноцитов. Доказано, что фибробласты не только активируют пролиферацию кератиноцитов, но и определяют стратификацию эпидермиса на слои. При культивировании кератиноцитов без поддержки фибробластов клетки подвергались апоптозу через две недели [27, 29–34]. Паракринная регуляция ангиогенеза осуществляется фибробластами за счет секреции вазоэндотелиальных факторов (VEGF). VEGF-A и VEGF-B стимулируют эндотелиальные

клетки-предшественники, VEGF-C потенцирует ангиогенез, VEGF-D воздействует на рецепторы, запуская формирование новых лимфатических сосудов [35, 36]. Одновременное культивирование дермальных фибробластов и эндотелиальных клеток помогло выявить стимулирующее действие фибробластов на эндотелиальные клетки, проявляющееся в увеличении ими продукции матриксной металлопротеиназы-1, которая расплавляя коллаген, помогает разветвлению сосудистой сети [27, 36]. Через стимуляцию синтеза VEGF на ангиогенез влияет и трансформирующий фактор роста, вырабатываемый фибробластами. Миграцию и рост эндотелиоцитов контролирует также фактор роста фибробластов через синтез межклеточного матрикса [37].

Кроме того, сами фибробласты далеко не однородная популяция клеток, их активность и функции зависят как от глубины залегания в дерме, так и от локализации на теле [38–41], что определяется экспрессией генов и происхождением из разных анатомических участков тела. Например, ген HOXA13, ответственный за развитие дистальных частей, экспрессируется в фибробластах пальцев, крайней плоти, ладоней и стоп. Мощная эпигенетическая память фибробластов несет информацию о расположении ткани в организме и о специфичности их функций при такой локализации [40]. В свою очередь, разновидность дермальных фибробластов указывает на фенотипический профиль вышележащих кератиноцитов, фибробласты кожи ладоней и подошв формируют более выраженный эпидермис. Но при их совместном культивировании с дермальными фибробластами других участков последние также начинают организовывать более толстый слой эпидермиса [27, 42]. Вполне возможно, что эпигенетическая информация, которую несут фибробласты ладоней и подошв, определяет их свойства, активность и, следовательно, чувствительность к мультикиназным ингибиторам ангиогенеза, что проявляется в виде развития симптомов ладонно-подошвенного синдрома как одного из самых тяжелых проявлений кожной токсичности мультикиназных ингибиторов.

Таким образом, во-первых, противоопухолевое лечение ингибиторами рецепторов к VEGF и другим проангиогенным факторам оказывает прямое воздействие на эндотелиальные клетки сосудов кожи, кровоснабжение и способность к восстановлению целостности кровеносной сети кожных покровов при повреждении. Это является наиболее важным эффектом вазоэндотелиального фактора роста, связанным с образованием коллатерального кровообращения и обеспечивающим выживание клеток, подвергшихся гипоксии, и улучшение трофики в процессах ранозаживления. Во-вторых, блокируя мишени-рецепторы к проангиогенным факторам, ингибиторы тирозинкиназ активно влияют на рост и дифференцировку фибробластов кожи, подавляют их активность, что значительно отражается на физиологических процессах в коже, так как дермальные фибробласты сами являются продуцентами большого количества биологически активных молекул.

Мультикиназные ингибиторы ангиогенеза. Ангиогенез связан с ростом опухолей, как доброкачественных, так и злокачественных, и является ключевым звеном метастазирования [43]. Кровеносные сосуды опухолевой ткани имеют отличия от нормальных сосудов. Они извитые, хаотично и множественно разветвлены, в структуре стенки не имеют перицитов, обладают повышенной проницаемостью, а их активный рост определяется большим количеством рецепторов и, соответственно, высокой чувствительностью к ангиогенным факторам роста [44]. С этим связана активная разработка противоопухолевых препаратов, способных оказывать целевое ингибирующее действие на мишень — тирозинкиназный рецептор.

Заболеваемость онкопатологией неуклонно увеличивается, несмотря на значительное количество исследований в области онкологии. Статистические данные далеко не утешительны. Десятилетняя выживаемость пациентов с дифференцированным раком щитовидной железы после выявления метастазов составляет 10% [45–47].

Разработка таргетных препаратов, действие которых направлено на VEGF и его рецепторы (VEGFR), базируется на взаимосвязи между активностью данного сигнального пути и агрессивностью опухоли в случае рака щитовидной железы, а также ее метастазированием. Однако кроме VEGF-опосредованного ангиогенеза в патогенезе рака щитовидной железы играют важную роль и другие молекулярные механизмы, определяющие рост и жизнеспособность опухоли. Эти пути обусловлены активностью рецепторов фактора роста фибробластов (fibroblast growth factor receptor, FGFR), рецепторов тромбоцитарного фактора роста (platelet-derived growth factor receptor, PDGFR) и других. В связи с этим в лечении данного заболевания используются мультитаргетные ингибиторы тирозинкиназ. Например, препарат сорафениб, представляющий собой тирозинкиназный ингибитор, активен в отношении VEGFR-1, -2 и -3, PDGFR-β, Raf-1, RET и BRAF [47].

Исследования побочных эффектов применяемых ингибиторов BRAF позволяет понять биологические процессы, происходящие при участии данного белка. Например, селективный ингибитор BRAF вемурафениб дает выраженный побочный эффект в виде распространенных кожных реакций, в том числе веррукозные папилломы в 79% случаев, ладонно-подошвенный синдром в 60%, сыпь в 55% и фоточувствительность в 52% случаев [48]. Есть предположения, что кожные побочные эффекты связаны с механизмом действия вемурафениба, так как подобные кожные реакции вызывает сорафениб (ингибитор RAF), но они не проявляются у сунитиниба, имеющего отличия от сорафениба в киназном профиле [49]. Природа кожных токсических реакций предположительно имеет тот же механизм, что и прогрессия немутантных по BRAF опухолевых клонов при применении ингибитора BRAF, когда фармакологическое ингибирующее действие на BRAF приводит, наоборот, к активации сигнального каскада [50, 51].

Ленватиниб не подавляет BRAF, являясь мультитаргетным ингибитором тирозинкиназ VEGFR-1, -2 и -3, FGFR1–4, PDGFR-α, а также сигнальных путей, опосредованных RET и KIT-23, -24, что имеет отражение в его профиле токсичности, где кожные реакции встречаются гораздо реже [52].

Последовательное проведение монотерапии таргетными препаратами, воздействующими на сигнальные пути, связанные с VEGF или mTOR, также является современным подходом и к лечению метастатического почечно-клеточного рака. В качестве первой линии лечения используется анти-VEGF терапия, включая пероральные мультитаргетные ингибиторы тирозинкиназ сунитиниб и пазопаниб. Для второй линии лечения (при неэффективности анти-VEGF терапии) первый уровень рекомендаций в ру-

Таблица 2

Частота проявлений кожных токсических реакций ингибиторов ангиогенеза [56–59]

Реакции	Сунитиниб, % (III–IV)	Аксинитиб, % (III–IV)	Ленватиниб, % (III–IV)	Кабозантиниб , % (III–IV)	Сорафениб, % (III–IV)
Ладонно-подошвенный синдром / ладонно-подошвенная эритродизестезия (HFS / PPE)	20 (в)	26 (7)	32 (3)	42 (8)	30–76 (6-20)
Сыпь (rash)	19 (2)	10 (<1)	16 (<1)	15 (<1)	40–50 (<1-4)
Зуд (pruritus)	-	19		25	19–21 (<1-1)
Алопеция (alopecia)	-	19	11	-	27–67

Таблица 3

Кожная токсичность при применении ленватиниба, эверолимуса и их комбинации в лечении метастатического почечно-клеточного рака [54]

	Ленватиниб + эверолимус (n=51)	Монотерапия ленватинибом (n=52)	Монотерапия эверолимусом (n=50)
Сыпь	9 (18%)	9 (17%)	11 (22%)
Ладонно-подошвенный синдром	4 (8%)	8 (15%)	2 (4%)
Зуд	6 (12%)	3 (6%)	7 (14%)
Сухость кожи	5 (10%)	3 (6%)	3 (6%)

ководствах NCCN (National Comprehensive Cancer Network) и Европейской урологической ассоциации получили акситиниб, ингибитор VEGFR, и mTOR-ингибитор эверолимус. Ленватиниб избирательно подавляет активность рецепторов эндотелиального фактора роста 1, 2 и 3, фактора роста фибробластов 1–4, тромбоцитарного фактора роста α, RET и KIT3–5 [53]. В настоящее время лечение метастатического почечно-клеточного рака заключается в последовательном проведении монотерапии препаратами, воздействующими на VEGF или mTOR: ленватинибом, эверолимусом или их комбинациями в качестве второй линии лечения пациентов с метастатическим почечно-клеточным раком. Комбинация ленватиниба с эверолимусом и монотерапия ленватинибом продемонстрировали преимущество по показателю выживаемости без прогрессирования в популяции пациентов с метастатическим почечно-клеточным раком, что является несомненным успехом онкоиммунологии [54].

Кожные токсические реакции. Токсический эффект терапии определяется механизмом действия, метаболизмом лекарственного средства, дозой и длительностью его применения [55–59].

Изучая частоту различных проявлений кожной токсичности при лечении ингибиторами ангиогенеза, можно отметить, что наиболее часто кожные побочные эффекты возникают при приеме сорафениба, причем достаточно часто возникают тяжелые степени токсичности. Самым ярко выраженным из побочных эффектов, влияющих на возможность самообслуживания, является ладонно-подошвенный синдром, и частота его появления достигает 76% при использовании сорафениба, а степень тяжести III–IV до 20% случаев. Достаточно часто развивается и сыпь при использовании большинства ингибиторов ангиогенеза. Зуд — более характерный побочный эффект для аксинитиба, кабозатиниба и сорафениба. Выпадение волос (алопеция) сопровождает лечение сорафенибом, аксинитибом и ленватинибом (табл. 2).

Есть данные и о бессимптомных подногтевых геморрагиях, которые возникают в 40–70% случаев у пациентов, принимающих сорафениб или сунитиниб. Такое клиническое проявление чувствительности капилляров к микротравме связано с ингибированием VEGFR [60]. Возможны и другие кожные реакции: одновременно с ладонно-подошвенным синдромом появляются сухость кожи и слизистых (стоматит, зуд половых органов), шелушение и эритема кожи лица и головы, имеющие сходство с себорейным дерматитом. Наконец, при приеме сунитиниба возможно развитие отека лица, чаще периорбитальной области [61, 62].

Интересно исследование, демонстрирующее частоту появления кожной токсичности при монотерапии препаратами ленватиниб и эверолимус, а также их комбинации. При сравнительном анализе было замечено, что комбинация препаратов не только не увеличивала кожную токсичность, но и способствовала уменьшению появления кожных симптомов. Например, сыпь появлялась при монотерапии эверолимусом в 22% случаев, а при его сочетании с ленватинибом в 18%; ладонно-подошвенный синдром в этом исследовании при приеме ленватиниба развивался в 15% случаев, а при его комбинации с эверолимусом в 8%; зуд беспокоил пациентов реже при приеме двух препаратов (14%), нежели при приеме только эверолимуса (12%). Однако сухость кожи отмечалась чаще при комбинации противоопухолевых препаратов [54] (табл. 3).

Рекомендуемые профилактические меры пациентам, принимающим мультикиназные ингибиторы ангиогенеза, направлены на предотвращение сухости кожи: использование увлажняющих кремов, щадящих средств для очищения кожи, теплой воды при приеме душа и ванны, а также избежание повреждения кожи при трении: ношение комфортной одежды и обуви, бережное удаление огрубевшей кожи на стопах для предотвращения образования трещин.

Для лечения назначаются смягчающие, увлажняющие, обезболивающие топические средства, улучшающие репарацию кремы, а также наружные кортикостеродные препараты. При неэффективности проводимой местной терапии и нарастании тяжести кожных реакций рекомендуется редукция дозы противоопухолевого препарата или его отмена.

В заключение отметим следующее. Адекватность ангиогенеза играет ключевую физиологическую роль в поддержании гомеостаза тканей организма, особенно в коже, где репарационные и биологические процессы тесто связаны с ангиогенезом. Нарушение регуляции этого процесса лежит в патогенезе многих заболеваний, но особенно выраженный патологический ангиогенез лежит в основе роста опухолей и метастазирования. Последовательность стадий ангиогенеза детерминирована многими проангиогенными факторами роста, и одним из основных является вазоэндотелиальный фактор роста VEGF, осуществляющий свои эффекты через рецепторы (VEGFR-1, VEGFR-2, нейрофилин-1 и нейрофилин-2). Таким образом, VEGF необходим для целостности структур организма, но в то же время он выступает как провоспалительный цитокин и является ведущим в патологическом ангиогенезе при опухолях, тем более что кровеносная сеть хаотична и высокочувствительна к действию проангиогенных факторов роста.

В связи с этим таргетная терапия различных опухолевых заболеваний, направленная на подавление ангиогенеза, основанное на ингибировании рецепторов к проангиогенным факторам роста, является актуальным направлением онкоиммунологии. Но лекарственная блокада рецепторов к факторам роста и подавление опухолевого ангиогенеза ведут не только к нецелевому воздействию на эндотелиальные клетки сосудов кожи, но и к нарушениям в работе основных клеток дермы — фибробластов путем подавления каскадных реакций, изменению регуляторных механизмов, торможению физиологического обновления эпидермиса, подавлению ангиогенеза и репарации при повреждении кожи, что проявляется в виде различных кожных токсических реакций и зависит от рецепторов-мишеней таргетной терапии.

Дальнейшее изучение патогенетических механизмов кожной токсичности данной группы препаратов поможет определить роль рецепторов-мишеней не только в физиологии кожи, но и в патологических процессах кожных нозологий, а также разработать эффективные схемы профилактики и коррекции кожных побочных эффектов для достижения максимального успеха противоопухолевого лечения.

Конфликт интересов не заявляется.

Авторский вклад: написание статьи — Е. А. Шатохина, Л. С. Круглова; утверждение рукописи — Л. С. Круглова.

References (Литература)

1. Karamysheva AF. Mekhanizmy angiogeneza. Biokhimiya 2008; (7): 935–48. Russian (Карамышева А. Ф. Механизмы ангиогенеза. Биохимия 2008; (7): 935–48).

2. Risau W. Mechanisms of angiogenesis. Nature 1997; 386 (6626): 671–4.

3. Helker C, Schuermann A, Pollmann C, et al. The hormonal peptide elabela guides angioblasts to the midline during vasculogenesis. eLife 2015; 4: e06726.

4. Gerhardt H, Betsholtz C. Endothelial-pericyte interactions in angiogenesis. Cell Tissue Res 2003; 314 (1): 15–23.

5. Mills S, Zhuang L, Arandjelovic P, et al. Effects of human pericytes in a murine excision model of wound healing. Experimental dermatology 2015; 24 (7): 485–8.

6. Troyanovsky B, Levchenko T, Mensson G, et al. Angiomotin: an angiostatin binding protein that regulates endothelial cell migration and tube formation. The Journal of Cell Biology 2001; 152 (6): 1247–54.

7. Vasil'eva OV. Angiogennye faktory v kozhe cheloveka v vozrastnom aspekte: PhD diss. Cheboksary, 2015; 153 p. Russian (Васильева О. В. Ангиогенные факторы в коже человека в возрастном аспекте: дис. … канд. мед. наук. Чебоксары, 2015; 153 с.).

8. Basilio-de-Oliveira R, Nunes Pannain V. Prognostic angiogenic markers (endoglin, VEGF, CD31) and tumor cell proliferation (Ki67) for gastrointestinal stromal tumors. World Journal of Gastroenterology 2015; 21 (22): 6924–30.

9. Olofsson B, Jeltsch M, Eriksson U, et al. Current biology of VEGF-B and VEGF-C. Current Opinion in Biotechnology 1999; 10 (6): 528–35.

10. Gavrilenko TI, Ryzhkova NA, Parkhomenko AN. Sosudistyj ehndotelial'nyj faktor rosta v klinike vnutrennikh zabolevanij i ego patogeneticheskoe znachenie. Ukraïns'kij kardiologichnij zhurnal 2011; (4): 86–95. Russian (Гавриленко Т. И., Рыжкова Н. А., Пархоменко А. Н. Сосудистый эндотелиальный фактор роста в клинике внутренних заболеваний и его патогенетическое значение. Український кардіологічний журнал 2011; (4): 86–95).

11. Stannard AK, Khurana R, Evans IM, et al. Vascular endothelial growth factor synergistically enhances induction of E-selectin by TNF-α. Arterioscler Thromb Vasc Biol 2007; 27: 494–502.

12. Tsutsumi Y, Losordo DW. Double face of VEGF. Circulation 2005; 112: 1248–50.

13. Kaplanskaya IB, Glasko EN, Frank GA. Angiogenez, mezhkletochnye kontakty i stromal'no-parenkhimatoznye vzaimootnosheniya v norme i patologii. Rossijskij onkologicheskij zhurnal 2005; 4: 53–7. Russian (Капланская И. Б., Гласко Е. Н., Франк Г. А. Ангиогенез, межклеточные контакты и стромально-паренхиматозные взаимоотношения в норме и патологии. Российский онкологический журнал 2005; 4: 53–7).

14. Gusev NB. Proteinkinazy: stroenie, klassifikatsiya, svojstva i biologicheskaya rol'. Sorosovskij obrazovatel'nyj zhurnal 2000; 6 (12): 4–12. Russian (Гусев Н. Б. Протеинкиназы: строение, классификация, свойства и биологическая роль. Соросовский образовательный журнал 2000; 6 (12): 4–12).

15. Shibuya M. Vascular endothelial growth factor receptor-1: a dual regulator for angiogenesis. Angiogenesis 2006; 9 (4): 225–30.

16. Bergkvist M, Henricson J, Iredahl F, et al. Assessment of microcirculation of the skin using Tissue Viability Imaging: a promising technique for detecting venous stasis in the skin. Microvascular Research 2015; 101: 2025.

17. Thomas J, Baker K, Han J, et al. Interactions between VEGFR and Notch signaling pathways in endothelial and neural cells. Cellular and Molecular Life Sciences 2013; 70 (10): 1779–92.

18. Sorrell M, Caplan AI. Fibroblasts — a diverse population at the center of it all. Int Rev Cell Mol biol 2009; 276: 161–214.

19. Zorina A, Zorin V, Cherkasov V. Dermal'nye fibroblasty: raznoobrazie fenotipov i fiziologicheskikh funktsij, rol' v starenii kozhi. Esteticheskaya meditsina 2012; 11 (1): 15–31. Russian (Зорина А., Зорин В., Черкасов В. Дермальные фибробласты: разнообразие фенотипов и физиологических функций, роль в старении кожи. Эстетическая медицина 2012; 11 (1): 15–31).

20. Greaves N, Ashcroft A, Baguneid M, et al. Current understanding of molecular and cellular mechanisms in fibroplasia and angiogenesis during acute wound healing. Journal of Dermatological Science 2013; 72 (3): 206–17.

21. Bozo IYa, Deev RV, Pinaev GP. Fibroblast — spetsializirovannaya kletka ili funktsional'noe sostoyanie kletok mezenkhimnogo proiskhozhdeniya? Tsitologiya 2010; 52 (2): 99–109. Russian (Бозо И. Я., Деев Р. В., Пинаев Г. П. Фибробласт — специализированная клетка или функциональное состояние клеток мезенхимного происхождения? Цитология 2010; 52 (2): 99–109).

22. Sorrel JM, Caplan AI. Fibroblast heterogeneity: more than skin deep. J Cell Sci 2004; 117: 667–75.

23. Covas D, Panepuccia R, Fontes A, et al. Multipotent mesenchymal stromal cells obtained from diverse human tissues share functional properties and gene-expression profile with CD146+ perivascular. Exp Hematol 2008; 36 (5): 642–54.

24. Fu X, Sun X. Can hematopoietic stem cells be an alternative source for skin regeneration? Ageing Res Rev 2009; 8 (3): 244–9.

25. Kropotov VS, Kolesov SA, Vasil'eva E, et al. Spektr belkov, produtsiruemyj dermal'nymi fibroblastami, u detej s bolezn'yu Krona. Voprosy sovremennoj pediatrii 2013; 12 (6): 120–2. Russian (Кропотов В. С., Колесов С. А., Васильева Е. А. и др. Спектр белков, продуцируемый

дермальными фибробластами, у детей с болезнью Крона. Вопросы современной педиатрии 2013; 12 (6): 120–2).

26. Kane CJ, Hebda PA, Mansbridge JN, Hanawalt PC. Direct evidence for spatial and temporal regulation of transforming growth factor beta 1 expression during cutaneous wound healing. J Cell Physiol 1991; 148 (1): 157–73.

27. Zorin VL, Zorina AI, Petrakova OS, Cherkasov VR. Dermal'nye fibroblasty dlya lecheniya defektov kozhi. Kletochnaya transplantologiya i tkanevaya inzheneriya 2009; 4 (4): 26–40. Russian (Зорин В.Л., Зорина А.И., Петракова О.С., Черкасов В.Р. Дермальные фибробласты для лечения дефектов кожи. Клеточная трансплантология и тканевая инженерия 2009; 4 (4): 26–40).

28. Igarashi A, Okochi H, Bradham DM, Grotendorst GR. Regulation of connective tissue growth factor gene expression in human skin fibroblasts and during wound repair. Mol Biol Cell 1993; 4 (6): 637–45.

29. Boxman I, Lцwik C, Aarden L, Ponec M. Modulation of IL-6 production and IL-1 activity by keratinocyte-fibroblast interaction. J Invest Dermatol 1993; 101 (3): 316–24.

30. Marchese C, Felici A, Visco V, et al. Fibroblast growth factor 10 induces proliferation and differentiation of human primary cultured keratinocytes. J Invest Dermatol 2001; 116 (4): 623–8.

31. Werner S, Beer HD, Mauch C, et al. The Mad1 transcription factor is a novel target of activin and TGF-beta action in keratinocytes: possible role of Mad1 in wound repair and psoriasis. Oncogene 2001; 20 (51): 7494–504.

32. Blomme EA, Sugimoto Y, Lin YC, et al. Parathyroid hormone-related protein is a positive regulator of keratinocyte growth factor expression by normal dermal fibroblasts. Mol Cell Endocrinol 1999; 152 (1-2): 189–97.

33. Maas-Szabowski N, Shimotoyodome A, Fusenig NE. Keratinocyte growth regulation in fibroblast cocultures via a double paracrine mechanism. J Cell Sci 1999; 112 (12): 1843–53.

34. Ghalbzouri A, Lamme E, Ponec M. Crucial role of fibroblasts in regulating epidermal morphogenesis. Cell Tissue Res 2002; 310 (2): 189–99.

35. Trompezinski S, Berthier-Vergnes O, Denis A, et al. Comparative expression of vascular endothelial growth factor family members, VEGF-B, — C and -D, by normal human keratinocytes and fibroblasts. Exp Dermatol 2004; 13 (2): 98–105.

36. Bauer SM, Bauer RJ, Liu ZJ, et al. Vascular endothelial growth factor-C promotes vasculogenesis, angiogenesis, and collagen constriction in three-dimensional collagen gels. J Vasc Surg 2005; 41 (4): 699–707.

37. Palmon A, Roos H, Edel J, et al. Inverse dose- and time-dependent effect of basic fibroblast growth factor on the gene expression of collagen type I and matrix metalloproteinase-1 by periodontal ligament cells in culture. J Periodontol 2000; 71 (6): 974–80.

38. Sorrell JM, Baber MA, Caplan AI. Site-matched papillary and reticular human dermal fibroblasts differ in their release of specific growth factors/cytokines and in their interaction with keratinocytes. J Cell Physiol 2004; 200 (1): 134–45.

39. Ali-Bahar M, Bauer B, Tredget EE, et al. Dermal fibroblasts from different layers of human skin are heterogeneous in expression of collagenase and types I and III procollagen mRNA. Wound Repair Regen 2004; 12 (2): 175–82.

40. Chang HY, Chi JT, Dudoit S, et al. Diversity, topographic differentiation, and positional memory in human fibroblasts. Proc Natl Acad Sci USA 2002; 99 (20): 12877–82.

41. Rinn JL, Bondre C, Gladstone HB, et al. Anatomic demarcation by positional variation in fibroblast gene expression programs. PLOS Genet 2006; 2 (7): 119.

42. Okazaki M, Yoshimura K, Suzuki Y, et al. Effects of subepithelial fibroblasts on epithelial differentiation in human skin and oral mucosa: heterotypically recombined organotypic culture model. Plast Reconstr Surg 2003; 112 (3): 784–92.

43. Bridges E, Harris A. The angiogenic process as a therapeutic target in cancer. Biochemical pharmacology 2011; 81 (10): 1183–91.

44. Rosca E, Koskimaki J, Rivera C, et al. Anti-angiogenic peptides for cancer therapeutics. Current pharmaceutical biotechnology 2011; 12 (8): 1101–16.

45. Busaidy NL, Cabanillas ME. Differentiated thyroid cancer: management of patients with radioiodine nonresponsive disease. J Thyroid Res Volume 2012, Article ID 618985, 12 pages.

46. Durante C, Haddy N, Baudin E, et al. Long-term outcome of 444 patients with distant metastases from papillary and follicular thyroid carcinoma: benefits and limits of radioiodine therapy. J Clin Endocrinol Metab 2006; 91: 2892–9.

47. Schlumberger M, Brose M, Elisei R, et al. Definition and management of radioactive iodine-refractory differentiated thyroid cancer. Lancet Diabetes Endocrinol 2014; 2: 356–8.

48. Boussemart L, Routier E, Mateus C, et al. Prospective study of cutaneous side-effects associated with the BRAF inhibitor vemurafenib: a study of 42 patients. Ann Oncol 2013; 24 (6): 1691–7.

49. Huang V, Hepper D, Anadkat M, et al. Cutaneous toxic effects associated with vemurafenib and inhibition of the BRAF pathway. Arch Dermatol 2012; 148 (5): 628–33.

50. Hey F, Pritchard C. A new mode of RAF autoregulation: a further complication in the inhibitor paradox. Cancer Cell 2013; 23 (5): 561–3.

51. Zejfman AA, Chelysheva EYu, Turkina AG, Chilov GG. Rol' selektivnosti ingibitorov tirozinkinaz v razvitii pobochnykh ehffektov pri terapii khronicheskogo mielolejkoza. Klinicheskaya onkogematologiya: Fundamental'nye issledovaniya i klinicheskaya praktika 2014; 7 (1): 16–27. Russian (Зейфман А.А., Челышева Е.Ю., Туркина А.Г., Чилов Г.Г. Роль селективности ингибиторов тирозинкиназ в развитии побочных эффектов при терапии хронического миелолейкоза. Клиническая онкогематология: Фундаментальные исследования и клиническая практика 2014; 7 (1): 16–27).

52. Schlumberger M, Tahara M, Wirth LJ, et al. Lenvatinib versus placebo in radioiodine-refractory thyroid cancer. N Engl J Med 2015; 372: 621–30.

53. Instruktsiya po primeneniyu lekarstvennogo preparata dlya meditsinskogo primeneniya Lenvima. LP №003398 ot 30.09.16. Russian (Инструкция по применению лекарственного препарата для медицинского применения Ленвима. ЛП №003398 от 30.09.16. URL: https://www.vidal.ru/drugs/lenvima_45363).

54. Motzer RJ, Hutson TE, Glen H, et al. Lenvatinib, everolimus, and the combination in patients with metastatic renal cell carcinoma: a randomised, phase 2, open-label, multicentre trial. Lancet Oncol 2015; 16 (15): 1473–82.

55. Chen HX, Cleck JN. Adverse effects of anticancer agents that target the VEGF pathway. Nat Rev Clin Oncol 2009; 6 (8): 465–77.

56. Instrukcija po primeneniju lekarstvennogo preparata dlja medicinskogo primenenija NEKSAVAR. LRS-000093 ot 19.03.2014. Russian (Инструкция по применению лекарственного препарата для медицинского применения НЕКСАВАР. ЛСР-000093 от 19.03.2014. URL: http://pharma.bayer.ru/scripts/pages/ru/catalog/nexavar.php).

57. Instrukcija po primeneniju lekarstvennogo preparata dlja medicinskogo primenenija SUTENT LSR-002516/07 ot 31.08.2007. Russian (Иструкция по применению лекарственного препарата для медицинского применения SUTENT ЛСР-002516/07 от 31.08.2007. URL: https://www.vidal.ru/drugs/sutent__15794).

58. Hutson Th, Lesovoy V, Al-Shukri S, et al. Axitinib versus sorafenib as first-line therapy in patients with metastatic renal-cell carcinoma: a randomised open-label phase 3 trial. Lancet Oncol 2013; 14: 1287–94.

59. Chu D, Fillos T, Wu S. Risk of hand-foot skin reaction with sorafenib: A systematic review and meta-analysis. Acta Oncologica 2008; 47: 176–86.

60. Robert C, Mateus C, Spatz A, Wechsler J, Escudier B. Dermatologic symptoms associated with the multikinase-inhibitor sorafenib. J Am Acad Dermatol 2009; 60: 299–305.

61. Lacouture ME, Wu S, Robert C, et al. Evolving strategies for the management of hand-foot skin reaction associated with the multitargeted kinase inhibitors sorafenib and sunitinib. Oncologist 2008; 13: 1001–11.

62. Robert C, Soria JC, Spatz A, et al. Cutaneous side-effects of kinase inhibitors and blocking antibodies. Lancet Oncol 2005; 6: 491–500.

УДК 616.5–002.525.4–031.83–031.85:613.495] –036.8 (045) Оригинальная статья

ОЦЕНКА ВЛИЯНИЯ КОСМЕТИЧЕСКОГО СРЕДСТВА «МЕЛЛИСОЛ» НА ТЕЧЕНИЕ АКНЕ ЛЕГКОЙ И СРЕДНЕЙ СТЕПЕНИ ТЯЖЕСТИ

Д.А. Шнайдер *— ГУЗ «Саратовский областной клинический кожно-венерологический диспансер», главный врач;* ***С. Р. Утц*** *— ФГБОУ ВО «Саратовский ГМУ им. В.И. Разумовского» Минздрава России, заведующий кафедрой кожных и венерических болезней, профессор, доктор медицинских наук;* ***Д.А. Заярский*** *— ФГБОУ ВО «Саратовский ГТУ им. Гагарина Ю.А.», доцент кафедры химии, кандидат технических наук;* ***О.В. Нечаева*** *— ФГБОУ ВО «Саратовский ГТУ им. Гагарина Ю.А.», доцент кафедры экологии, кандидат биологических наук;* ***О.П. Гуськова*** *— ГУЗ «Саратовский областной клинический кожно-венерологический диспансер», заведующий стационарным отделением.*

EVALUATION OF THE INFLUENCE OF A COSMETIC PRODUCT “MELLISOL” ON ACNE OF MILD AND MODERATE SEVERITY

D.A. Shnaider *— Saratov Regional Dermatovenerological Dispensary, Head Physician;* ***S. R. Utz*** *— Saratov State Medical University n.a. V.I. Razumovsky, Department of Skin and Venereal Diseases, Professor, Doctor of Medical Sciense;* ***D.A. Zayarskiy*** *— Yuri Gagarin Saratov State Technical University, Associate Professor at the Chemistry Department, Candidate of Technical Sciences;* ***O.V. Nechaeva*** *— Yuri Gagarin Saratov State Technical University, Associate Professor at the Department of Ecology, Candidate of Biological Sciences;* ***O.P. Guskova*** *— Saratov Regional Dermatovenerological Dispensary, Head of the Inpatient Department.*

Дата поступления — 7.07.2017 г. Дата принятия в печать — 12.09.2017 г.

Шнайдер Д.А., Утц С. Р., Заярский Д.А., Нечаева О.В., Гуськова О.П. **Оценка влияния косметического средства «Меллисол» на течение акне легкой и средней степени тяжести. Саратовский научно-медицинский журнал 2017; 13 (3): 612–616.**

Цель: оценка эффективности применения косметического средства «Меллисол» в лечении угревой болезни легкой и средней степени тяжести. *Материал и методы*. В работе представлена сравнительная оценка лечения акне легкой и средней степени тяжести с использованием стандартного препарата адапален+клиндамицин и косметического средства «Меллисол» по изменению показателей дерматологического индекса акне (ДИА). *Результаты.* Использование косметического средства «Меллисол» способствовало достоверному снижению показателей КОЕ бактерий, наиболее часто выделяемых при акне. *Заключение*. Установлена высокая эффективность и безопасность косметического средства «Меллисол» в терапии больных акне легкой и средней степени тяжести.

Ключевые слова: акне, антимикробная активность, регенирирующие свойства, косметическое средство «Меллисол».

Shnaider DA, Utz SR, Zayarskiy DA, Nechaeva OV, Guskova OP. **Evaluation of the influence of a cosmetic product “Mellisol” on acne of mild and moderate severity. Saratov Journal of Medical Scientific Research 2017; 13 (3): 612–616.**

Aim: preliminary studies have made it possible to establish for the polymer a broad spectrum of antimicrobial activity and to attribute it to low-toxic compounds. *Material and Methods*. The paper presents a comparative evaluation of the treatment of mild and moderate acne with the standard preparation adapalen+clindamycin and cosmetic product Mellisol to change the indices of the dermatological acne index (DAI). *Results*. The use of the cosmetic product “Mellisol” contributed to a significant reduction in the indices of CFU of bacteria. *Conclusions.* Using of the cosmetic product “Mellisol” is effective in the treatment of acne and showed its high efficacy and safety in the treatment of patients with mild and moderate acne.

Key words: acne, antimicrobial activity, regenerating means, cosmetic product “Mellisol”.

Введение. Акне — одно из наиболее распространенных заболеваний кожи, которое встречается с высокой частотой у подростков и взрослого населения [1, 2]. В процессе развития заболевания происходит поражение сально-волосяного фолликула, что в дальнейшем приводит к развитию эстетических осложнений в виде воспалительных и невоспалительных элементов, которые затем могут превращаться в атрофические, гипертрофические или келоидные рубцы [3]. Поскольку акне относится к хроническим дерматозам с рецидивирующим характером течения, это способствует развитию психоэмоциональных проблем у пациентов и снижению качества их жизни [4, 5].

Одним из факторов развития акне является микробная колонизация условно-патогенных факультативно-анаэробных и микроаэрофильных бактерий, таких как Propionibacterium acnes, Staphylococcus epidermidis, Staphylococcus aureus и др., которые представляют собой компоненты нормальной микрофлоры кожи [6, 7].

Тактика лечения угревой болезни зависит от возраста, пола, степени выраженности и распространенности клинических проявлений, наличия сопутствующей патологии [8–10]. Однако используемые в терапии препараты часто способствуют развитию широкого спектра осложнений местного характера (дерматит, хейлит, сухость кожных покровов), вызывают психосоматические изменения (снижение настроения, депрессии, артралгии, миалгии, головная боль), а использование антибактериальных компонентов обусловливает развитие дисбиоза и формирование антибиотикорезистентных штаммов бактерий [11, 12].

Все изложенное позволяет обосновать поиск эффективных способов лечения акне и путей минимизировать побочные эффекты от их применения. В современной литературе имеются сведения о новых методических подходах в лечении акне [13–15].

Цель: оценка эффективности применения косметического средства «Меллисол» в лечении угревой болезни легкой и средней степени тяжести.

Материал и методы. В ГУЗ «Саратовский областной клинический кожно-венерологический диспансер» с августа 2016 г. по сентябрь 2017 г. под наблюдением находились 37 пациентов в возрасте от 18 до 30 лет (13 женщин и 24 мужчины) с акне легкой и средней степени тяжести заболевания. Тяжесть клинических проявлений оценивали с помощью дерматологического индекса акне (ДИА), который рассчитывали по формуле A+B+C+D, где A − баллы по количеству комедонов; B − баллы по количеству па-

Ответственный автор — Шнайдер Дмитрий Александрович
Тел.: +7-904-240-41-58
E-mail: sar_okvd@rambler.ru

Таблица 1

Расчет дерматологического индекса акне

Количество элементов (баллы)	A — комедоны	B — папулы	C — пустулы	D — узлы
Отсутствуют	0	0	0	0
До 5	1	1	2	3
6–15	2	2	3	4
Более 15	3	3	4	5

Таблица 2

Исходные показатели ДИА

№ п/п	ДИА, баллы	Количество пациентов	% от количества в группе
1.	4	10	27
2.	5	6	16
3.	7	8	22
4.	8	4	11
5.	9	5	13
6.	10	4	11

пул; C — баллы по количеству пустул; D — баллы по количеству узлов [16]. Легкой степени акне соответствовали показатели ДИА от 1 до 5 баллов, средней — от 6 до 10 баллов, тяжелой — 11–15 баллов (табл. 1).

Оценка ДИА показала, что этот показатель варьировался у пациентов от 4 до 10 баллов (табл. 2).

Все пациенты были разделены на две группы, эквивалентные по возрасту и полу, в каждой из которых присутствовали больные с разными показателями ДИА, средний показатель индекса для каждой группы составил 8,5±0,52.

В 1-ю группу вошли 18 человек (7 женщин и 11 мужчин), в том числе 8 больных с легкой степенью тяжести и 10 со средней степенью тяжести. Все пациенты этой группы получали наружную терапию гелем адапален+клиндамицин 1 раз в сутки на ночь в течение 4 месяцев.

Во 2-ю группу были включены 19 человек (6 женщин и 13 мужчин), из них 9 больных с легкой степенью тяжести и 10 со средней степенью тяжести. Пациентам этой группы в качестве наружной терапии применяли аппликации косметического средства «Меллисол» на 30 минут 1 раз в сутки в течение первых 14 дней, а затем наносили ватным тампоном 1 раз в сутки на кожу в местах поражения в течение 2 месяцев.

Косметическое средство «Меллисол» (ООО НПО «Константа», Саратов) содержит в своем составе наноагрегаты флавоноидов, стабилизированные полимерным соединением — полиазолидинаммонием, модифицированным гидрат-ионами йода (ПААГ-М). Предварительные исследования позволили установить для полимера широкий спектр антимикробной активности и отнести его к малотоксичным соединениям (IV класс токсичности) [17, 18].

Для бактериологического исследования проводили забор материала с элементов на коже больных до начала лечения, в процессе и по окончании лечения с соблюдением правил асептики стерильным одноразовым скарификатором и стерильным ватным тампоном согласно приказу МЗ СССР №535 от 22 апреля 1985 г. «Об унификации микробиологических (бактериологических) методов исследования, применяемых в клинико-диагностических лабораториях лечебно-профилактических учреждений» [19]. Полученный материал эмульгировали в 1 мл сахарного бульона и проводили мерный высев в чашки Петри на следующие среды: для выделения Staphylococcus spp. использовали желточно-солевой агар, а для Propionibacterium spp. — агаризованную тиогликолиевую среду с добавлением 5%-ной гемолизированной кроличьей крови. Посевы культивировали в термостате при температуре 37^{0}C. Для культивирования микроаэрофильных микроорганизмов создавались анаэробные условия в эксикаторе. Идентификацию выделенных микроорганизмов проводили с использованием АНАЭРОтест 23 и СТАФИтест 24 (Erba Lachema, Чехия).

Статистическую обработку результатов осуществляли при помощи общепринятых методов медико-биологической статистики в программе SPSS 17.0 с вычислением медианы, максимума и минимума. Значимость различий при непараметрическом распределении определяли при помощи критерия Манна — Уитни.

Результаты. Результаты бактериологического исследования позволили установить, что до начала терапии у всех пациентов выделялись P. acnes, количество которых в среднем составило 4,7±0,96×10^5 КОЕ/мл (рис. 1*а*). S. epidermidis выделялся у 78,4% пациентов, а S. aureus — у 34,6% в количестве 6,4±0,32×10^6 КОЕ/мл и 9,2±0,2×10^6 КОЕ/мл (рис. 1*б*), что согласно критериям этиологической значимости подтверждает роль данных микроорганизмов в развитии рассматриваемой воспалительной патологии.

Эффективность терапии оценивали в динамике в течение двух месяцев. При проведении стандартной наружной терапии гелем адапален+клиндамицин наблюдалось снижение ДИА у всех пациентов 1-й группы (рис. 2). Так, через месяц лечения происходило снижение показателей ДИА до 3–5 баллов у 12 человек (66,67%), что соответствует легкой степени акне; у остальных пациентов (33,33%) отмечалось снижение до 6–7 ДИА. Через 2 месяца стандартной терапии показатели ДИА ниже 5 фиксировались у 15

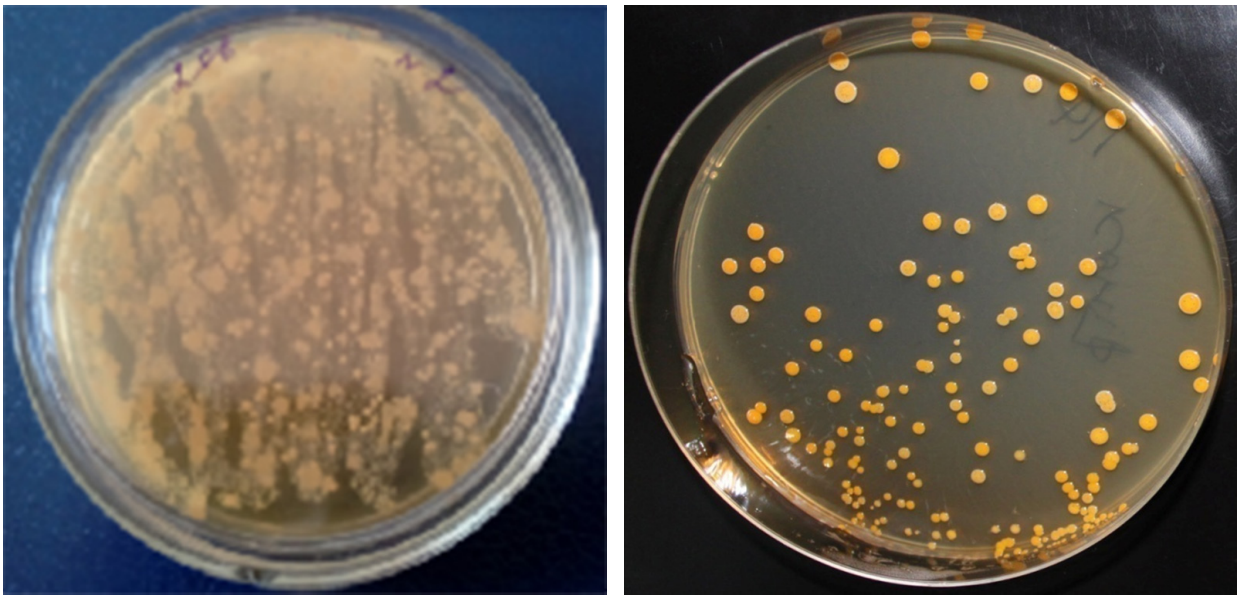

а *б*

Рис. 1. Штаммы бактерий, выделенных от пациентов с акне легкой и средней степени тяжести: *а* — P. Acnes; *б* — S. aureus

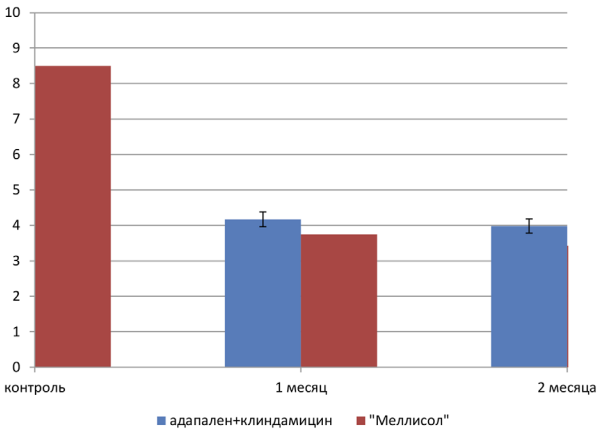

Рис. 2. Динамика средних показателей ДИА у пациентов, получающих стандартную наружную терапию и терапию косметическим препаратом «Меллисол»

пациентов (83,3%); у остальных (16,7%) его значения не превышали 6. Однако у 80% пациентов 1-й группы отмечались побочные реакции в виде покраснения, сухости и шелушения кожи.

У больных 2-й группы, использующих косметическое средство «Меллисол», уже к концу второй недели лечения отмечалась положительная динамика в виде уменьшения жирного блеска кожи, сужения пор и разрешения пустул. Через месяц терапии на коже уменьшилось количество воспалительных элементов и комедонов, сгладился рельеф кожи, свежих элементов не отмечалось. У 16 человек (84,2%) показатели ДИА находились в диапазоне от 2 до 5 баллов; у оставшихся пациентов (15,8%) значения ДИА были равны 6 баллам (рис. 2).

Через 2 месяца применения косметического средства «Меллисол» у пациентов закреплялась тенденция к дальнейшему уменьшению значений ДИА: так, у 18 пациентов (94,7%) его значения были ниже 5, и только у одного пациента его значения были равны 6. Кроме того, ни у одного из пациентов 2-й группы в те-



а б в

Рис. 3. Пациент А.: *а* — до лечения; *б* — в процессе лечения; *в* — после лечения

а *б*

Рис. 4. Пациент В.: *а* — до лечения; *б* — после лечения

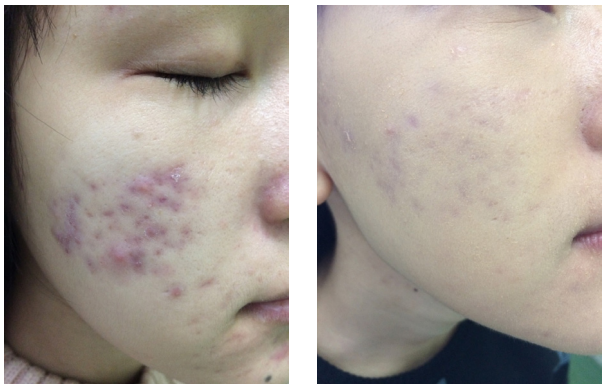

а *б*

Рис. 5. Пациент С.: *а* — до лечения; *б* — после лечения

Таблица 3

Микробиологические показатели обсемененности (КОЕ/мл)

Штаммы бактерий, выделенные от пациентов	Сроки наблюдения				
	До начала лечения	1 месяц		2 месяца	
		Стандартный препарат	«Меллисол»	Стандартный препарат	«Меллисол»
P. acnes	$4{,}7\pm0{,}96\times10^5$	$5{,}2\pm0{,}64\times10^3$	$3{,}6\pm0{,}44\times10^3$	$4{,}8\pm0{,}6\times10^3$	4,2±0,12×103
S. epidermidis	$6{,}4\pm0{,}32\times10^6$	$4{,}6\pm0{,}26\times10^3$	$4{,}2\pm0{,}72\times10^3$	$5{,}4\pm0{,}22\times10^3$	5,1±0,28×103
S. aureus	$9{,}2\pm0{,}2\times10^6$	$2{,}8\pm0{,}62\times10^3$	$3{,}8\pm0{,}56\times10^3$	$4{,}6\pm0{,}4\times10^3$	3,2±0,44×103

чение всего времени терапии не отмечены какие-либо побочные реакции (рис. 3, 4, 5).

Оценка микробиологических показателей обсемененности кожи позволила установить, что при использовании как стандартной наружной терапии, так и косметического средства «Меллисол» происходило снижение численности выделяемых возбудителей в течение первого месяца лечения до уровня, соответствующего количественным показателям нормальной микрофлоры кожи (табл. 3).

Через 2 месяца терапии как у пациентов 1-й группы, использующих гель адапален+клиндамицин, так и у пациентов 2-й группы, применяющих косметическое средство «Меллисол», микробиологические показатели не отличались от значений предыдущего месяца.

Обсуждение. Эффективность препарата «Меллисол» в лечении угревой болезни связана с тем, что в его состав входят компоненты, обеспечивающие комплексную терапию. ПААГ-М за счет высокой антимикробной активности обусловливает антибактериальный эффект препарата, достоверно снижая количественные показатели основных возбудителей акне. Наноагрегаты флавоноидов обеспечивают регенерирующую активность препарата, что ведет к улучшению эстетических показателей кожных покровов пациентов.

По данным литературы, для основного возбудителя акне P. acnes характерен незавершенный фагоцитоз, что обусловливает их длительную персистенцию, в результате чего угревые высыпания сохраняются длительно даже при антибиотикотерапии, а гиперсекреция кожного сала не позволяет создать терапевтическую концентрацию лекарственных препаратов [20, 21]. Полимерный компонент в составе косметического средства «Меллисол» выполняет функцию «проводника» и, благодаря своим физико-химическим характеристикам, преодолевает барьер кожи, что и объясняет его высокий терапевтический эффект.

Заключение. Таким образом, полученные результаты позволяют рассматривать косметическое средство «Меллисол» в качестве перспективного для лечения акне легкой и средней степени тяжести.

Конфликт интересов не заявляется.

Авторский вклад: концепция и дизайн исследования — Д. А. Шнайдер, С. Р. Утц, О. В. Нечаева; получение данных — О. В. Нечаева, О. П. Гуськова; анализ данных — Д. А. Шнайдер, О. В. Нечаева, Д. А. Заярский; интерпретация результатов и написание статьи — О. В. Нечаева, О. П. Гуськова; утверждение рукописи — С. Р. Утц.

References (Литература)

1. Sanakoyeva ET, Masyukova S, Ilyina IV, et al. Modern therapy of acne and acneiform dermatoses. Russian Journal of Skin and Sexually Transmitted Diseases. 2013; 6: 37–42. Russian (Санакоева Э. Т., Масюкова С. А., Ильина И. В. и др. Современная терапия акне и акнеформных дерматозов. Российский журнал кожных и венерических болезней.2013; 6: 37–42).
2. Dreno B. Clinical and psychological correlation in acne: use of the ECLA and CADI. Ann. Dermatol Venerol 2007; 134 (5): 451–455.
3. Suvorova KN. Features of acne treatment in women. Therapist 2003; 9: 18–21. Russian (Суворова К. Н. Особенности лечения акне у женщин. Лечащий врач 2003; 9: 18–21).
4. Goryachkina MV. The role of psychoemotional factors in the development of acne. Consilium medicum. Dermatology 2008; 2: 8–11. Russian (Горячкина М. В. Роль психоэмоциональных факторов в развитии акне. Consilium medicum. Дерматология 2008; 2: 8–11).
5. Linden N. Anxiety disorders and workplace-related anxieties. Anxiety Disord. 2007; 21: 467–474.
6. Potekayev NN, Shuginina EA, Anfimov NA. Composition of microflora in the elements of acne and effectiveness of external antibacterial therapy of acne patients. Clinical dermatol-

ogy and venereology 2006; 2: 80–82. Russian (Потекаев Н.Н., Шугинина Е.А., Анфимова Н.А. Состав микрофлоры в элементах угревой сыпи и эффективность наружной антибактериальной терапии больных акне. Клиническая дерматология и венерология 2006; 2: 80–82).

7. Bek-Thomsen M, Lomholt HB, Kilian M. Acne is not associated withyet-uncultured bacteria. J Clin Microbiol 2008; 46 (10): 3355–3360.

8. Samtsov AV. Acne in wome:. Rational approach of dermatologist and cosmetologist. In: Aesthetic Medicine 2016: Science, Practice, Professionalism: Materials of the Intern. Conf. St. Petersburg, 2016; p. 12. Russian (Самцов А.В. Акне у женщин: Рациональный подход дерматолога и косметолога. В сб.: Эстетическая медицина 2016: наука, практика, профессионализм: материалы междунар. конф. СПб., 2016; с. 12).

9. Sergeeva IG, Krinitsina YuM. Acne: pathogenesis and modern methods of treatment. The attending physician 2005; 6: 15–18. Russian (Сергеева И.Г., Криницина Ю.М. Акне: патогенез и современные методы лечения. Лечащий врач 2005; 6: 15–18).

10. Fernanded-Obregon AC. Azitromycin for the treatment of acne. J Eur Acad Dermatol Venerol 2000; 39: 45–50.

11. Masyukova SA, Akhtyamov SN. Acne: problem and solution. Consilium medicum 2003; 4 (5): 217–222. Russian (Масюкова С. А., Ахтямов С. Н. Акне: проблема и решение. Consilium medicum 2003; 4 (5): 217–222).

12. Orlova NA, Kushkina TN, Masyukova SA. Basic principles and problems of etiopathogenetic therapy of acne. Experimental and clinical dermatocosmetology 2006; (6): 58–64. Russian (Орлова.Н. А., Кушкина Т.Н., Масюкова.С. А. Основные принципы и проблемы этиопатогенетической терапии акне. Экспериментальная и клиническая дерматокосметология 2006; 6: 58–64).

13. Koryukina EB, Selivanov DI Complex therapy of acne using the means of the line of therapeutic cosmetics topicrem for oily and combination skin. South Urals Medical Journal. 2016; 3: 14–17. Russian (Корюкина Е.Б., Селиванов Д.И. Комплексная терапия акне с применением средств линии лечебной косметики topicrem для жирной и комбинированной кожи. Южно-Уральский медицинский журнал. 2016; 3: 14–17).

14. Kokhan MM, Keniksfest YuV, Polishchuk AI. A valid choice of external therapy for various forms of acne. Bulletin of Dermatology and Venereology 2016; 2: 81–86. Russian (Кохан М.М., Кениксфест Ю.В., Полищук А.И. Обоснованный выбор наружной терапии различных форм акне. Вестник дерматологии и венерологии 2016; 2: 81–86).

15. Pasternak EYu. Liposomal peeling systems salipeel lic: treatment of acne “2 in 1”. Cosmetics and medicine 2017; 2: 92–93. Russian (Пастернак Е.Ю. Липосомальные пилинговые системы salipeel lic: лечение акне «2 в 1». Косметика и медицина 2017; 2: 92–93).

16. Monakhov SA. Therapeutic index of acne as the basis of a differentiated approach to the treatment of acne disease. Russian Journal of Skin and Sexually Transmitted Diseases 2005; 1: 67–70. Russian (Монахов С. А. Терапевтический индекс акне как основа дифференцированного подхода к лечению угревой болезни. Российский журнал кожных и венерических болезней 2005; 1: 67–70).

17. Nechaeva OV, Vedeneeva NV, Vakaraeva MM, et al. Complex assessment of the toxicity of a polymeric compound with antimicrobial activity. Izvestiya of the Saratov University: New episode. Series: Chemistry. Biology. Ecology. 2016; 2 (16): 160–164. Russian (Нечаева О.В., Веденеева Н.В., Вакараева М.М. и др. Комплексная оценка токсичности полимерного соединения, обладающего антимикробной активностью. Известия Саратовского университета: Новая серия. Серия: Химия. Биология. Экология. 2016; 2 (16): 160–164).

18. Nechaeva OV, Tikhomirova EI, Zayarsky DA, Vakaraeva MM. Antimicrobial activity of polyazolidine ammonium, modified with iodine hydrate ions. Journal of Microbiology, Epidemiology and Immunobiology. 2015; 3: 88–92. Russian (Нечаева О.В., Тихомирова Е.И., Заярский Д.А., Вакараева М.М. Антимикробная активность полиазолидинаммония, модифицированного гидратионами йода. Журнал микробиологии, эпидемиологии и иммунобиологии 2015; 3: 88–92).

19. On the unification of microbiological (bacteriological) research methods used in clinical diagnostic laboratories of medical and prophylactic institutions: Order 535 of April 22, 1985; M.: MZ SSSR, 1985; 127 p. Russian (Об унификации микробиологических (бактериологических) методов исследования, применяемых в клинико-диагностических лабораториях лечебно-профилактических учреждений: приказ №535 от 22 апреля 1985 г.; М.: МЗ СССР, 1985; 127 с.).

20. Akhtyamov SN, Safarova GG. Vulgar acne: issues of etiology and pathogenesis. Russian Journal of Skin and Sexually Transmitted Diseases 1998; 5: 54–58. Russian (Ахтямов С. Н., Сафарова Г.Г. Вульгарные акне: вопросы этиологии и патогенеза. Российский журнал кожных и венерических болезней 1998; 5: 54–58).

21. Belkova YuA, Petrunin DD. About local application of antibacterial drugs in acnetherapy. Bulletin of Dermatology and Venereology 2010; 3: 75–85. Russian (Белькова Ю.А., Петрунин Д.Д. О местном применении антибактериальных препаратов в терапии акне. Вестник дерматологии и венерологии 2010; 3: 75–85).

УДК 616.511:616.585:612.793.4:542.934] -085:547.458 (045) Оригинальная статья

ДИНАМИКА НЕКОТОРЫХ БИОФИЗИЧЕСКИХ ПАРАМЕТРОВ КОЖИ ПОД ВОЗДЕЙСТВИЕМ ХИТОЗАНСОДЕРЖАЩЕГО ГИДРОГЕЛЯ

***Е.М. Галки**на — ФГБОУ ВО «Саратовский ГМУ им. В.И. Разумовского» Минздрава России, ассистент кафедры дерматовенерологии и косметологии; **А.Б. Шиповская** — ФГБОУ ВО «Саратовский национальный исследовательский государственный университет им. Н.Г. Чернышевского», Институт химии, заведующая кафедрой полимеров на базе ООО «АКРИПОЛ»; Образовательно-научный институт наноструктур и биосистем, начальник отдела высокомолекулярных соединений; **Н.О. Гегель** — ФГБОУ ВО «Саратовский национальный исследовательский государственный университет им. Н.Г. Чернышевского», Образовательно-научный институт наноструктур и биосистем, заместитель начальника отдела высокомолекулярных соединений, кандидат химических наук; **С. А. Артеменко** — ФБГОУ ВО «Саратовский ГМУ им. В.И. Разумовского» Минздрава России, клиника кожных и венерических болезней, врач-дерматовенеролог; **С. Р. Утц** — ФГБОУ ВО «Саратовский ГМУ им. В.И. Разумовского» Минздрава России, заведующий кафедрой дерматовенерологии и косметологии, профессор, доктор медицинских наук.*

DYNAMICS OF SOME BIOPHYSICAL PARAMETERS OF SKIN UNDER THE INFLUENCE OF CHITOSAN-CONTAINING HYDROGEL

***E.M. Galkina** — Saratov State Medical University n.a. V.I. Razumovsky, Department of Dermatology and Cosmetology, Assistant; **A.B. Shipovskaya** — Saratov National Research University n.a. N.G. Chernyshevskiy, Institute of Chemistry, Head of the Department of Polymers on the basis of Akripol LLC; Education and Research Institute of Nanostructures and Biosystems, Head of the Division of Macromolecular compounds; **N.O. Gegel’** — Saratov National Research University n.a. N.G. Chernyshevskiy, Education and Research Institute of Nanostructures and Biosystems, Deputy of the Division of Macromolecular compounds, Candidate of Chemical Science; **S. A. Artemenko** — Saratov State Medical University n.a. V.I. Razumovsky, Clinic of Skin and Venereal Diseases, Deramatovenerologist; **S. R. Utz** — Saratov State Medical University n.a. V.I. Razumovsky, Head of the Department of Dermatology and Cosmetology, Professor, Doctor of Medical Science.*

Дата поступления — 12.07.2017 г. Дата принятия в печать — 12.09.2017 г.

***Галкина Е.М., Шиповская А.Б., Гегель Н. О, Артеменко С. А., Утц С. Р.* Динамика некоторых биофизических параметров кожи под воздействием хитозансодержащего гидрогеля. Саратовский научно-медицинский журнал 2017; 13 (3): 616–620.**

Цель: провести клиническое изучение эффективности геля на основе хитозана при уходе за кожей здоровых людей с различными проявлениями признаков старения и пациентов с пигментными образованиями кожи лица в возрасте от 34 до 63 лет. *Материал и методы.* Исследования выполнялись в группе пациентов, состоящей из 10 человек, в возрасте от 34 до 63 лет. Определялись следующие биофизические параметры: уровень влажности и эластичности кожи, содержание меланина, уровень эритемы, а также ширина и глубина морщин. *Результаты.* В результате применения хитозансодержащего гидрогеля отмечается выраженная гидратация кожи (в частности, мгновенное повышение влажности кожи сразу после первого применения), уменьшение глубины и ширины морщин, восстановление эластичности кожи и повышение ее мышечного тонуса. *Заключение.* Курсовое применение гидрогеля в течение месяца позволяет получить длительный эффект омоложения.

Ключевые слова: хитозан, гидратация, эритема, морщины.

***Galkina EM, Shipovskaya AB, Gegel' NO, Artemenko SA, Utz SR.* Dynamics of some biophysical parameters of skin under the influence of chitosan-containing hydrogel. Saratov Journal of Medical Scientific Research 2017; 13 (3): 616–620.**

Objective: to conduct a clinical study of the effectiveness of the gel based on chitosan in skin care healthy people with different manifestations of signs of aging and patients with pigmented lesions of the skin of those aged 34 to 63 years. *Material and Methods.* The study was performed in the group of patients consisting of 10 people ranging in age from 34 to 63 years. They have been estimated by the following biophysical parameters: the moisture level and elasticity of the skin, the melanin content, the level of erythema, as well as the width and depth of wrinkles. *Results.* The application of hydrogel with chitosan marked hydration of the skin (in particular immediate increase in skin moisture immediately after the first application), reducing the depth and width of wrinkles, restoring elasticity and improving muscle tone. *Conclusion*. Course application of the hydrogel during the month allows you to obtain a lasting effect, OMO application.

Key words: chitosan, hydration, erythema, wrinkles.

Введение. Современные методы, средства и способы ухода за кожей, в том числе предусматривающие реализацию эффектов гидратации и лифтинга, а также устранения морщин и улучшения тургора кожи, условно можно разделить на две группы [1]. К первой группе относятся косметические гелевые и кремообразные средства, включающие масла, экстракты, витамины и другие биологические активные компоненты природного происхождения (полисахариды, белки и т.п.), и полученные химическим синтезом. Такие средства действуют, главным образом, на поверхностный слой кожи и не воздействуют на причины старения, что требует их постоянного (ежедневного) применения. Ко второй группе относятся неабляционные объемные методы нехирургического лечения и омоложения кожи, например высокочастотная радиоволновая терапия, позволяющая не только устранить эффекты старения кожи (морщины, дряблость тканей и т.п.), но и сохранить эффект омоложения на длительное время [2].

На современном рынке косметических средств весьма востребованными являются продукты с быстрым клиническим эффектом при минимальном временном промежутке использования [3].

Гидратация (увлажненность) кожи играет важную роль в регулировании ряда физиологических процессов, включая синтез коллагена, эластина и гиалуроновой кислоты [4].

В современной косметологии есть множество способов повысить гидратацию клеток кожи. По принципу действия их можно разделить на несколько категорий: уменьшающие испарение жидкости с поверхности кожи; увлажняющие кожу изнутри; ускоряющие регенерацию клеток и синтез собственной гиалуроновой кислоты [5, 6].

Препараты на основе хитозана (ХТЗ) обладают уникальной способностью к повышению гидратации тканей за счет привлечения нейтрофилов из кровеносного русла. Как недавно установлено, низкомолекулярный ХТЗ (10–150 кДа) со степенью деацетилирования 80% является высокоэффективным хемоаттрактантом для нейтрофилов и стимулирует их диапедез из микрососудов в поверхностные слои кожи [7–9]. Из-за индуцированного увеличения межэндотолиальных пространств (повышения проницаемости сосудов) этот процесс сопровождается выпотом некоторого количества сывороточной жидкости, что приводит к изменению объемов и цвета тканей, увеличению их плотности и, как результат, разглаживанию морщин.

Кроме того, при взаимодействии нейтрофилов с частицами ХТЗ происходит их альтернативная активация [10–13]. Как известно, альтернативно активированные нейтрофилы участвуют в репаративно-регенеративных процессах в тканях, подавляют воспалительную реакцию и ускоряют заживление, синтез коллагена и гиалуроновой кислоты.

Таким образом, эффекты, наблюдаемые при нанесении препаратов из ХТЗ на кожу, — разглаживание морщин, улучшение структуры и цвета кожи — обусловлены двумя свойствами ХТЗ: 1) вызывать нейтрофильную инфильтрацию; 2) активировать нейтрофилы по альтернативному пути [14].

Цель исследования: провести клиническое изучение эффективности геля на основе хитозана при уходе за кожей здоровых людей с различными проявлениями признаков старения и пациентов с пигментными образованиями кожи лица в возрасте от 34 до 63 лет.

Материал и методы. Процедуры косметического ухода за кожей проводились на базе клиники кожных и венерических болезней ФГБОУ ВО «Саратовский государственный медицинский университет имени В.И. Разумовского».

Нами предложен хитозансодержащий гидрогель для косметического ухода за кожей, который содержит низкомолекулярный ХТЗ, молочную кислоту, воду и, согласно изобретению, дополнительно содержит гликолевую кислоту, при следующем соотношении компонентов, мас.%: низкомолекулярный хитозан 2,7–7,0; молочная кислота 2,0–2,2; гликолевая кислота 0,2–0,5; вода — остальное.

Ответственный автор — Галкина Екатерина Михайловна
Тел.: 8-8452-34-10-88
E-mail: kalinina13@mail.ru

Кроме того, гидрогель может дополнительно содержать высокомолекулярный ХТЗ в количестве 3,9–4,9 мас.% и/или аминокапроновую кислоту в количестве 0,9–1,1 мас.%.

Приготовление хитозансодержащего гидрогеля включает растворение низко- и высокомолекулярного хитозана в водном растворе фармакопейных органических кислот. Предварительно готовят водный раствор смеси органических кислот из расчета получения в готовом гидрогеле 0,2 мас.% гликолевой кислоты и 2,0 мас.% молочной кислоты. Взвешивают навески хитозана из расчета получения в готовом гидрогеле 2,7–3,0 мас.% низкомолекулярного хитозана и 4–4,2 мас.% высокомолекулярного хитозана. Навески низко- и высокомолекулярного хитозана механически перемешивают и вводят в водный раствор смеси кислот. Полученную композицию перемешивают на механической мешалке до получения гомогенной системы.

Методика проведения процедуры. Предварительно проводилась очистка кожи лица, шеи и декольте от наружных загрязнений. Наносят на очищенную поверхность хитозансодержащий гидрогель и равномерно тонким слоем распределяют по всей поверхности кожи, оставляют на 5–10 минут, затем смывают теплой водой и наносят обычный увлажняющий крем. Процедуру проводят 1 раз в день с периодичностью 3 раза в неделю в течение 30 суток. В ходе испытаний другие косметические средства (кроме пенки или лосьона для умывания и обычного увлажняющего крема) исключают из применения.

Оценивают эффективность действия гидрогеля сразу после первого применения, потом через 14 и 30 суток от начала применения. Критерии оценки следующие: 1) оценка функциональных показателей кожи (влажность, эластичность, содержание меланина, состояние морщин, эритема) на аппарате *Soft Plus* (Italy); 2) наличие индивидуальной непереносимости; 3) наличие осложнений или побочных эффектов.

Тест влажности кожи (корнеометрия) основан на определении емкостных свойств кожи. По результатам влагометрии определяют степень увлажненности кожи и состояние гидролипидной мантии. Используют датчик ультразвукового сканирования; значения параметра увлажнения кожи анализируют, исходя из следующих показаний прибора: 0–30 — плохо увлажнена; 30–50 — недостаточно увлажнена; 50–80 — увлажнена; 80–100 — достаточно увлажнена [15].

Определение эластичности (кутометрия) основано на принципе отрицательного давления или всасывания. Используют датчик для pH-метрии, во время измерений кожа всасывается внутрь датчика. По степени всасывания определяют модуль упругости Юнга, максимальное значение которого соответствует показанию прибора 50 [16].

Определение содержания меланина (мексаметрия) основано на определении поглощения света. Используют датчик для фотометрии. Измерительная система датчика испускает свет трех определенных длин волн, соответствующих максимумам спектра поглощения хроматофоров кожи: зеленая λ=568±3 нм; красная λ=660±3 нм; инфракрасная λ=870±10 нм. По количеству испускаемого и отраженного света рассчитывают поглощенный свет и соответственно уровень меланина в коже: значения показания прибора 0–100 [15, 16].

Тест видеодерматоскопии — неинвазивной диагностики состояния кожи — заключается в визуальном исследовании поверхностных слоев кожи при помощи датчика-камеры, обеспечивающего освещение и 60-кратное увеличение наблюдаемого участка, что позволяет видеть морфологические структуры, недоступные для невооруженного глаза. В ходе исследования становятся хорошо различимыми морщины, поры, сосуды, пигментные пятна. Для определения морфологической структуры кожи (длина, ширина и глубина морщин) используют датчик для дерматоскопии. На дисплее аппарата строят 3D-модель рельефа кожи и определяют линейные размеры (длина, ширина и глубина) морщин в у.е. [16, 17].

Эритему определяли с помощью эритемомеланинометра ЭММ-01 (РФ) [18].

Результаты исследований обработаны с помощью пакета прикладных программ OriginPro 2016. Рассчитывали среднее значение и его ошибку (M±m). Достоверность различия показателей выявляли с помощью t-критерия Стьюдента. Достоверными признавались значения при $p<0,05$. Нормальность распределения оценивали по критерию Шапиро — Уилка.

Результаты. Все пациенты, получавшие гель на основе ХТЗ, отметили его положительное влияние на кожу. По мнению пациентов, кожа после использования средств от морщин стала более упругой, исчезло шелушение. Отчетливо разгладились морщинки около глаз и углов рта. Наиболее выраженный эффект отмечали пациенты моложе 45 лет. Улучшения по каждому параметру со временем только усиливались. Первичные данные, полученные с помощью инструментальных измерений, показали улучшения в начале исследования, которые прогрессировали к концу четвертой недели. Что касается клинической оценки, которая выполнялась визуально, улучшения начались на четвертой неделе.

Отмечено появление терапевтического эффекта спустя 2 недели после начала использования геля. Цвет кожи становился более розовым, повышались тургор, эластичность. У 7 пациентов отмечен отбеливающий эффект, у 4 исчез землистый оттенок кожи.

Глубина морщин уменьшалась в среднем в 2,5 раза у всех пациентов. Уровень влажности возрастал в среднем в 2 раза. Уровень эластичности кожи также повысился у всех пациентов. Индивидуальной непереносимости геля, осложнений и побочных эффектов не зарегистрировано.

Увеличение влажности кожи через 14 суток после применения хитозансодержащего гидрогеля составило 36,8% ($p<0,05$), через 30 суток 60,5% ($p<0,01$) (рис. 1).

Практически у всех женщин, участвующих в эксперименте, показатель эластичности кожи через 30 суток применения хитозансодержащего гидрогеля достиг максимального значения (рис. 2).

Снижение содержания меланина в коже через 30 суток применения хитозансодержащего гидрогеля составило 16,1% ($p>0,05$) (рис. 3).

Динамика состояния морщин (ширина и глубина, у.е.) прослеживалась также на 1, 14 и 30-й день исследования. Для адекватности оценки у всех пациенток выбирали морщины одинаковой длины (4±0,1 мм).

Уменьшение ширины морщин через 30 суток применения хитозансодержащего гидрогеля соста-

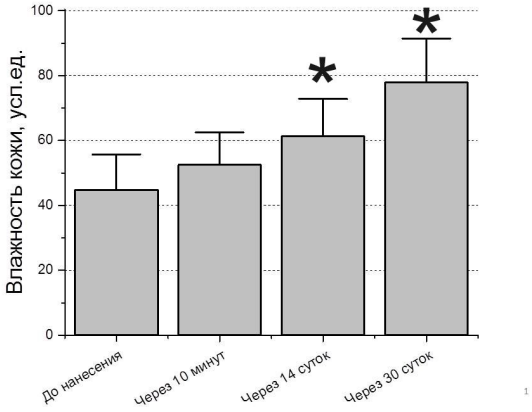

Рис. 1. Динамика средних показателей уровня влажности кожи. Здесь и далее (рис. 2–6), звездочкой (*) отмечены показатели, достоверно отличающиеся от исходного уровня (p< 0,05). Численный диапазон от 0 до 100 у.е.: до 30 у.е. — кожа плохо увлажнена; от 31 до 50 у.е. — кожа недостаточно увлажнена; выше 80 у.е. — нормальные значения

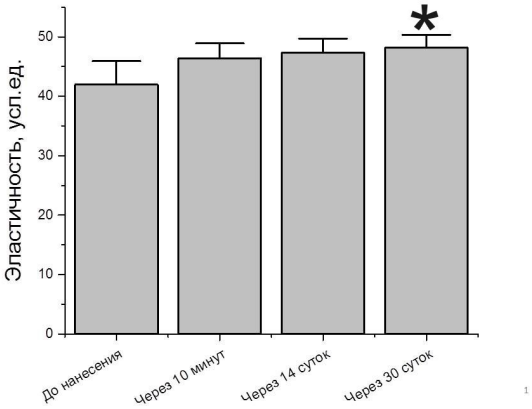

Рис. 2. Динамика средних показателей эластичности кожи. Численный диапазон от 0 до 50 у.е.: до 35 у.е. — низкая эластичность; от 36 до 45 у.е. — средний уровень эластичности; от 46 до 50 у.е. — нормальные значения

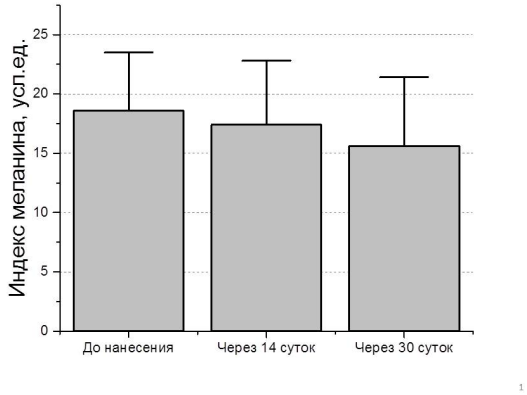

Рис. 3. Динамика средних показателей индекса меланина

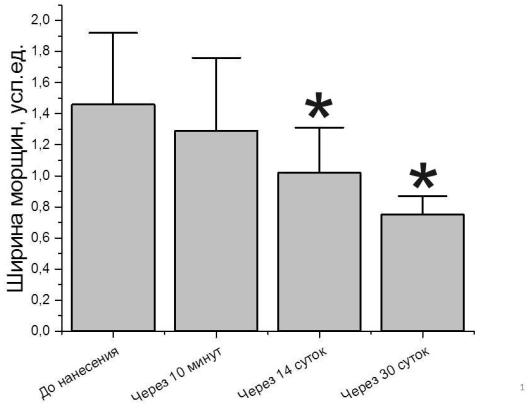

Рис.4. Динамика средних показателей ширины морщин

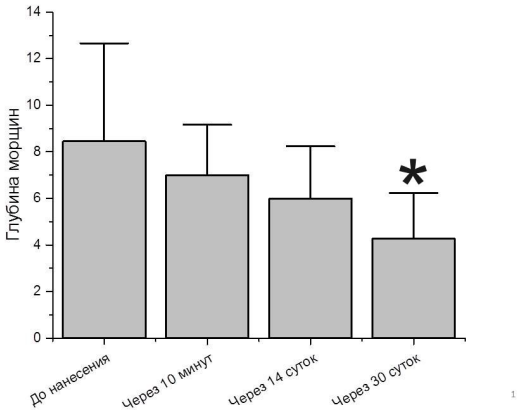

Рис. 5. Динамика средних показателей глубины морщин

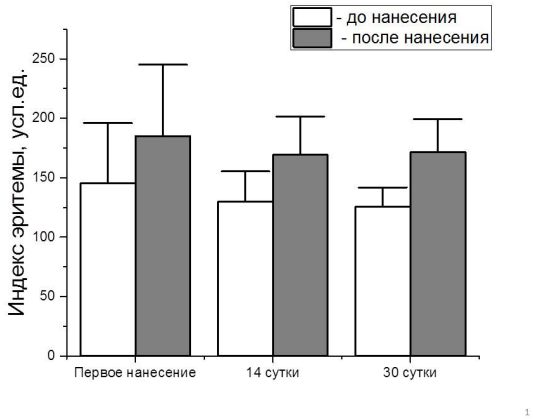

Рис. 6. Динамика средних показателей индекса эритемы

вило 48,6% (p<0,05), уменьшение глубины морщин — 49,9% (p<0,05) (рис. 4, 5).

Сразу после удаления с кожи геля отмечался резкий подъем уровня эритемы, что косвенно подтверждает свойства ХТЗ (рис. 6). Однако за период наблюдения существенных изменений исходного уровня эритемы у каждого пациента не наблюдалось.

Обсуждение. Все пациенты, участвующие в эксперименте по применению хитозансодержащего гидрогеля для косметического ухода за кожей лица, шеи и декольте, отметили его положительное влияние на кожу. По мнению пациентов, кожа после использования гидрогеля стала более шелковистой, упругой, исчезло шелушение. Отчетливо разгладились морщинки около глаз и углов рта. Наиболее выраженный эффект отмечали пациенты в возрасте 30–46 лет.

Осмотр и анализ состояния кожи пациентов (сразу после первого применения гидрогеля, через 14 и 30 суток от начала применения) показали появление значимого терапевтического эффекта в результате применения хитозансодержащего гидрогеля. Влажность кожи возрастала в 1,6–2,6 раза. Глубина

Рис. 7. Клиническая эффективность применения хитозансодержащего гидрогеля у пациентов разных возрастных групп (а – до нанесения геля; б – во время нанесения геля; в – через 15 минут после нанесения геля)

морщин уменьшалась в среднем в 2,5 раза у всех пациентов. Цвет кожи становился более розовым, повышался тургор, эластичность. У 7 пациентов отмечен отбеливающий эффект, у 4 исчез землистый оттенок кожи. Клинические примеры пациенток различного возраста представлены на рис. 7.

Заключение. Таким образом, в результате применения хитозансодержащего гидрогеля отмечаются следующие эффекты: выраженная гидратация кожи (в частности, мгновенное повышение влажности кожи сразу после первого применения); уменьшение глубины и ширины морщин; восстановление эластичности кожи и повышение ее мышечного тонуса. Курсовое применение гидрогеля в течение месяца позволяет получить длительный эффект омоложения.

Конфликт интересов отсутствует.

Авторский вклад: концепция и дизайн исследования — С. Р. Утц, А. Б. Шиповская; получение и обработка данных, написание статьи — Е. М. Галкина, Н. О. Гегель; анализ и интерпретация результатов — С. А. Артеменко, С. Р. Утц; утверждение рукописи для публикации — С. Р. Утц.

References (Литература)

1. Derby BM, Codner MA. Evidence-based medicine: face lift. Plast Reconstr Surg 2017; 139: 151e.

2. Pourdanesh F, Esmaeelinejad M, Jafari SM, Nematollahi Z. Facelift: current concepts, techniques, and principles. In: A textbook of advanced oral and maxillofacial surgery 2016; 3: 653–673.

3. Piccioni A, Garcia-Rodrigo CG, Pellegrini C, et al. Improving skin aging, skin hydration and sensitive skin with four specific skin care products: results from a single-centre, observational, prospective study. J Cosmet Dermatol Applic 2017; 7: 48–56.

4. Verdier-Sevrain S, Bonte F. Skin hydration: a review on its molecular mechanisms. J Cosmet Dermatol 2007; 6: 75–82.

5. Brown MB, Jones SA. Hyaluronic acid: a unique topical vehicle for the localized delivery of drugs to the skin. JEADV 2005; 19: 308–318.

6. Utz SR, Kukavsky VG, Odoevskaya OD. Is there a special barrier for transepidermal water loss in the skin? Allergologie 1993; 4: 178–179.

7. Huang Y, Wu Y, Huang W, Yang F. Degradation of chitosan by hydrodynamic cavitation. Polym Degrad Stab 2013; 98 (1): 37–43.

8. Casettari L, Illum L. Chitosan in nasal delivery systems for therapeutic drugs. J Control Release 2014; 190: 189–200.

9. Chen J, Zheng L, Chen X, Wang Z, Li C, Xiao Y, Guan G, Zhu W. Synthesis and characterization of water-soluble chitosan grafted with hydrophilic aliphatic polyester. Int J Bio Macromol 2015; 74: 433–438.

10. Hoemann CD, Sun J, Mckee MD, et al. Chitosan-glycerol phosphate/blood implants elicit hyaline cartilage repair integrated with porous subchondral bone in microdrilled rabbit defects. Osteoarthritis Cartilage 2007; 15: 78–89.

11. Chevrier A, Hoemann CD, Sun J, Buschmann MD. Chitosan-glycerol phosphate/blood implants increase cell recruitment, transient vascularization and subchondral bone remodeling in drilled cartilage defects. Osteoarthritis Cartilage 2007; 15: 316–327.

12. Ma O, Lavertu M, Sun J, et al. Precise derivatization of structurally distinct chitosans with rhodamine B isothiocyanate. Carbohyd Polym 2008; 72: 616–624.

13. Heras A, Rodriguez NM, Ramos VM, Agullo E. N-methylene phosphonic chitosan: a novel soluble derivative. Carbohydr Polym 2000; 44: 1–8.

14. Shipovskaya AB, Zudina IV, Fomina VI, Malinkina ON. Novyie antimikrobnyie preparaty na osnove kompleksnoy soli chitosana s chiralnim organicheskim ligandom. Butlerov communications 2015; 41 (1): 11–14. Russian (Шиповская А. Б., Зудина И. В., Фомина В. И., Малинкина О. Н. Новые антимикробные препараты на основе комплексной соли хитозана с хиральным органическим лигандом. Бутлеровские сообщения 2015; 41 (1): 11–14).

15. Utz SR. Physical methods of research in dermatology. Part I. Vestnik Dermatologii i Venereologii 1995; 6: 26–28. Russian (Утц С. Р. Физические методы исследования в дерматологии. Часть I. Вестник дерматологии и венерологии 1995; 6: 26–28).

16. Utz SR. Physical methods of research in dermatology. Part II. Vestnik Dermatologii i Venereologii 1996; 1: 14–17. (Утц С. Р. Физические методы исследования в дерматологии. Часть II. Вестник дерматологии и венерологии 1996; 1: 14–17).

17. Utz SR, Knuschke P, Sinichkin YuP. The use of non-invasive diagnostic methods in experimental dermatology. Vestnik Dermatologii i Venereologii 1997; 1: 13–16. Russian (Утц С. Р., Кнушке П., Синичкин Ю. П. Применение неинвазивных методов диагностики в экспериментальной дерматологии. Вестник дерматологии и венерологии 1997; 1: 13–16).

18. Utz SR, Sinichkin YuP. Portable erythema-melaninometer for dermatology and cosmetology. Vestnik Dermatologii i Venereologii 1997; 5: 48–54. Russian (Утц С. Р., Синичкин Ю. П. Портативный эритемо-меланинометр для дерматологии и косметологии. Вестник дерматологии и венерологии 1997; 5: 48–54).

УДК 616.517–003.215:577.123.8+615.849.1 Оригинальная статья

РЕЗУЛЬТАТЫ ИЗУЧЕНИЯ ДИНАМИКИ УРОВНЯ ПОВРЕЖДЕННОСТИ ДНК МОНОНУКЛЕАРНЫХ КЛЕТОК КРОВИ У БОЛЬНЫХ ПСОРИАЗОМ ПОД ВОЗДЕЙСТВИЕМ ФОТОТЕРАПИИ

В.А. Охлопков *— ФГБОУ ВО «Омский ГМУ» Минздрава России, заведующий кафедрой дерматовенерологии и косметологии, профессор, доктор медицинских наук;* ***Ж.В. Гудинова*** *— ФГБОУ ВО «Омский ГМУ» Минздрава России, заведующая кафедрой общей гигиены, гигиены детей и подростков, начальник отдела инновационных проектов, профессор, доктор медицинских наук;* ***Е.И. Полещук*** *— ФГБОУ ВО «Омский ГМУ» Минздрава России, ассистент кафедры дерматовенерологии и косметологии;* ***Г.Н. Жернакова*** *— ФГБОУ ВО «Омский ГМУ» Минздрава России, ассистент кафедры общей гигиены, гигиены детей и подростков, кандидат медицинских наук;* ***Т.В. Репина*** *— БУЗ Омской области «Клинический кожно-венерологический диспансер», заведующая дерматологическим отделением №1, кандидат медицинских наук.*

STUDY RESULTS OF DNA DAMAGE DYNAMICS IN MONONUCLEAR CELLS IN PATIENTS WITH PSORIASIS UNDER PHOTOTHERAPY IMPACT

V.A. Okhlopkov *— Omsk State Medical University, Head of the Department of Dermatology and Venereology and Cosmetology, Professor, Doctor of Medical Science;* ***Zh.V. Gudinova —*** *Omsk State Medical University, Head of the Department of General Hygiene, Hygiene of Children and Adolescents, Head of Innovation Projects Department, Professor, Doctor of Medical Science;* ***E.I. Poleschuk —*** *Omsk State Medical University, Department of Dermatology and Venereology and Cosmetology, Assistant Professor;* ***G.N. Zhernakova —*** *Omsk State Medical University, Department of General Hygiene, Hygiene of Children and Adolescents, Assistant Professor, Candidate of Medical Science;* ***T.V. Repina*** *— Omsk Dermatologic and Sexual Health Clinic, Head of Dermatology Department №1, Candidate of Medical Science.*

Дата поступления — 12.07.2017 г. Дата принятия в печать — 12.09.2017 г.

Охлопков В.А., Гудинова Ж.В., Полещук Е.И., Жернакова Г.Н., Репина Т.В. **Результаты изучения динамики уровня поврежденности ДНК мононуклеарных клеток крови у больных псориазом под воздействием фототерапии. Саратовский научно-медицинский журнал 2017; 13 (3): 622–628.**

Цель: изучить влияние фототерапии на уровень поврежденности ДНК мононуклеарных клеток крови у больных псориазом методом ДНК-комет. *Материал и методы.* В группу больных псориазом, получавших фотохимиотерапию, вошли 87 пациентов; в группу получавших узкополосную 311нм-фототерапию — 58. *Результаты.* Показатели среднего уровня по медиане поврежденности ДНК мононуклеарных клеток крови под воздействием фототерапии в динамике лечения не превышают границ разработанного референтного интервала. При проведении визуального исследования динамики уровня поврежденности ДНК ядросодержащих клеток периферической венозной крови выявлены пациенты, у которых показатели к концу лечения превышают исходные значения и верхнюю границу референтного интервала. УФ-индуцированное повышение уровня поврежденности ДНК мононуклеарных клеток крови может указывать на замедление активности процессов системы репарации ДНК. Получена прогнозная модель конечного уровня поврежденности ДНК от исходных значений при фототерапии, которая позволит выявлять пациентов с повышенной чувствительностью к ультрафиолетовому облучению и замедлением процессов эксцизионной нуклеотидной репарации ДНК. *Заключение.* Биомониторинг уровня поврежденности ДНК ядросодержащих клеток крови под воздействием фотохимиотерапии и УФВ-311нм свидетельствует об эффективности процессов нуклеотидной эксцизионной репарации в исследуемых группах больных псориазом и безопасности фототерапии при соблюдении медицинской технологии.

Ключевые слова: псориаз, метод ДНК-комет, фототерапия, уровень поврежденности ДНК, прогнозная модель.

Okhlopkov VA, Gudinova ZhV, Poleschuk EI, Zhernakova GN, Repina TV. **Study results of DNA damage dynamics in mononuclear cells in patients with psoriasis under phototherapy impact. Saratov Journal of Medical Scientific Research 2017; 13 (3): 622–628.**

Objective: to investigate the effect of phototherapy on the level of DNA damage in mononuclear blood cells in patients with psoriasis using DNA Comet Assay. *Material and Methods.* 87 patients with psoriasis were included into the group treated by photochemotherapy; and 58 patients composed the group receiving 311 nm narrow-band phototherapy. *Results.* The median mean values for the median of DNA damage in the mononuclear cells under phototherapy exposure do not exceed the standard reference range. While performing a visual study of the dynamics of DNA damage level in the nucleated cells, the patients with the parameters exceeded the initial values and upper level of the reference range have been identified. UV-induced increase of DNA damage level in the mononuclear blood cells may indicate the slowing down the activity of DNA repair system processes. A predictive model for DNA damage final level from the initial values under phototherapy has been obtained, allowing identifying the patients with increased sensitivity to ultraviolet irradiation and slowing down the processes of DNA excision nucleotide repair. *Conclusion.* Biomonitoring of DNA damage level in the nucleated blood cells under photochemotherapy exposure and UVB-311nm demonstrates the efficacy of nucleotide excision repair processes in the studied groups of patients with psoriasis and the safety of phototherapy in compliance with medical technology.

Key words: psoriasis, DNA Comet Assay, phototherapy, DNA damage level, predictive model.

Введение. Исследователи называют псориаз «болезнью цивилизации» ввиду его значительного удельного веса в современной структуре заболеваний человека. Течение этого хронического дерматоза в последнее время своеобразно и непредсказуемо, характеризуется не только поражением кожи, но и вовлечением других органов и систем.

Ответственный автор — Полещук Екатерина Ивановна
Тел.:8 (3812) 36-63-00
E-mail: poleschuk-katrina@mail.ru

Терапия псориаза является актуальной проблемой в практике врача-дерматовенеролога, так как, несмотря на большой арсенал лекарственных препаратов и методов лечения, остается определенный процент больных, резистентных к любой проводимой терапии [1–4].

В современной дерматологической практике наиболее эффективными и доступными методами лечения псориаза при среднетяжелом и тяжелом течении являются различные варианты фототерапии: фото-

химиотерапия и узкополосная фототерапия 311нм [5–7].

Терапевтическое воздействие методов фототерапии связано с воздействием УФ-излучения на генетический аппарат клетки. Так, при УФВ-терапии апоптоз кератиноцитов происходит за счет прямого повреждения нуклеиновых кислот в процессе поглощения УФ-излучения, а при фотохимиотерапии цитостатический эффект возникает за счет ковалентного присоединения молекулы псоралена к пиримидиновым основаниям ДНК, что приводит к образованию перекрестных сшивок между цепями ДНК, подавлению синтеза нуклеиновых кислот и белков. Фотохимические реакции приводят к снижению пролиферативной активности и нормализации кератинизации эпидермальных клеток, стимуляции апоптоза лимфоцитов и кератиноцитов, что клинически будет проявляться регрессом высыпаний [5, 8].

Фотоиммунологический эффект светолечения обусловлен глубиной проникновения ультрафиолетовых лучей. Облучение кожи лучами в спектре 280–320 нм без фотосенсибилизатора или в спектре 320–400 нм с фотосенсибилизатором сопровождается повышением всех показателей перекисного облучения липидов, повреждающих мембранные липиды и белки, вызывающих деструкцию ДНК и клеточную мутацию, степень которого коррелирует с количеством и длительностью облучений [9, 10].

Следует также отметить, что УФ-облучение воздействует не только на кожу, но и на организм в целом. При этом терапевтический эффект фототерапии при псориазе в случае превышения дозы может перейти в токсический [8].

Для получения адекватной информации об общем уровне поврежденности ДНК-клеток и изучения эффективности процессов репарации в ходе проведения фототерапии у больных псориазом мы выбрали метод ДНК-комет. Метод ДНК-комет позволяет зарегистрировать однонитевые разрывы ДНК, формируемые на эксцизионном этапе репарации ДНК после УФ-облучения клеток. По степени миграции ДНК из ядра можно судить о степени ее повреждений. В качестве показателя поврежденности ДНК чаще всего используют длину «хвоста», % ДНК в «хвосте» (TailDNA%) или их произведение (так называемый момент «хвоста») [11, 12].

Таким образом, длительное применение иммуносупрессивных методов в комплексном лечении сопряжено с подавлением иммунитета, токсическим воздействием на организм и развитием побочных эффектов, что требует тщательного клинико-лабораторного мониторинга на протяжении всего лечения [13]. Поэтому вопросы безопасности для целостности генома выбранного метода лечения очень важны.

Цель исследования: изучение влияния фототерапии на уровень поврежденности ДНК мононуклеарных клеток крови у больных псориазом методом ДНК-комет.

Материал и методы. Для достижения цели проведен биомониторинг уровня поврежденности ДНК ядросодержащих клеток периферической венозной крови под влиянием фотохимиотерапии и узкополосной 311нм-фототерапии.

В исследовании приняли участие 219 больных псориазом, находящихся на стационарном лечении в БУЗ Омской области «ККВД». Исследование клеток крови методом ДНК-комет проводилось в лаборатории кафедры клинической фармакологии ОмГМУ.

Критерии включения в группу больных псориазом сформулированы следующим образом: возраст старше 18 лет; добровольное согласие на участие в исследовании, заверенное личной подписью; диагноз «Псориаз вульгарный, прогрессирующая стадия (L40.0)»; индекс PASI более 10%. Критерии исключения из исследования: пустулезный псориаз; псориатическая эритродермия; I фототип кожи; злокачественные новообразования и воздействие ионизирующей радиации в анамнезе; тяжелые заболевания печени и почек; хронические заболевания в стадии обострения; вирусные гепатиты; а также диагностические и лечебные процедуры с использованием рентгеновского и других видов облучения в течение четырех недель; прием алкоголя в течение двух суток до исследования. Образцы крови в основной группе взяты у 159 (72,6%) мужчин и 60 (27,4%) женщин в возрасте от 18 лет до 65 лет, давностью заболевания от 1 года до 52 лет и индексом PASI от 10 до 46,8%.

Течение псориатического процесса оценивали с помощью дерматологического индекса охвата и тяжести псориаза PASI (Psoriasis Area and Severity Index). У 150 (68,5%) пациентов значения индекса PASI были в диапазоне от 10 до 20%, у 69 (31,5%) пациентов индекс PASI колебался в диапазоне >20%.

В группу больных псориазом, получавших фотохимиотерапию с использованием универсальной ультрафиолетовой кабины Waldmann UV 7002K и ламп F79/120W-PUVA, генерирующих излучение в диапазоне волн 320–410 нм с максимальной эмиссией на длине 365 нм, вошли 87 пациентов в возрасте от 18 до 63 лет, из них 68 мужчин и 19 женщин с индексом PASI от 10,8 до 46,8%. За два часа до сеанса пациенты принимали аммифурин (производитель «Фармцентр ВИЛАР», регистрационное удостоверение ЛС-002598). Сеансы фототерапии проводили 4 раза в неделю. Начальная доза ультрафиолетового излучения составляла 0,5–1,0 Дж/см^2, с последующим повышением дозы на 0,5–1,0 Дж/см^2. На курс 15–20 процедур с достижением курсовой дозы облучения 76–84 Дж/см^2.

Группу больных, получавших УФВ-терапию с длинной волны 311 нм, составили 58 человек в возрасте от 18 до 65 лет, из них 43 мужчин и 15 женщин с индексом PASI от 10,2 до 32%. Процедуры фототерапии проводили 4 раза в неделю с использованием фотокабины Waldmann UV 7002K и ламп F79/120W-TL01, генерирующих излучение в диапазоне волн 310–315 нм с максимальной эмиссией на длине волны 311 нм. Начальная доза ультрафиолетового излучения составляла 0,05–0,1 Дж/см^2 с последующим повышением дозы на 0,05–0,1 Дж/см^2. На курс 15–20 процедур с достижением курсовой дозы облучения 7,2–8,45 Дж/см^2.

Забор венозной крови проводился при поступлении, до и после 5-го, 10-го, 15-го и 20-го сеансов, не позднее двух часов после проведения фототерапии в день исследования. Больные находились под наблюдением в течение 4–6 недель.

Протокол исследования одобрен локальным научным этическим комитетом ОмГМУ.

Поэтапная обработка клеток крови с получением гель-слайдов с подложкой из агарозы проводились по методике, опубликованной нами ранее [14–16]. Сканирование и обработку ДНК-комет проводили при помощи программы CASP, которая автоматически оценивает процент содержания ДНК в хвосте кометы

в ядросодержащей клетке периферической венозной крови и позволяет судить о степени ее повреждения.

Статистическая обработка данных проводилась на основании современных методических подходов [17–20], с использованием пакета Statistica 6.1, Microsoft Office Excel 2007. Оценка изменения уровня поврежденности ДНК мононуклеарных клеток крови на фоне лечения проводилась на основании анализа динамических рядов и проведения многомерной классификации методом кластерного анализа. Прогнозирование уровня поврежденности ДНК мононуклеарных клеток крови после 20-го сеанса фототерапии от исходных значений осуществлялось с помощью построения модели множественной регрессии и анализа графика этой модели. Рисунки построены в MS Excel. В исследовании результаты считались значимыми при $p<0,05$, значения уровня значимости приведены в виде $p=0,000$.

Результаты. На первом этапе нашего исследования установлено, что фоновая поврежденность ДНК периферических мононуклеарных клеток крови у больных псориазом по сравнению с контрольной группой здоровых доноров выше: соответственно 8,6 и 5,4% по медиане ($U=6133,5$; $p=0,000$).

Предложены границы референтного интервала уровня поврежденности ДНК ядросодержащих клеток крови среди некурящих: у больных псориазом возможный уровень поврежденности ДНК (TailDNA%) варьируется в пределах от 0 до 11,6%, а у здоровых лиц от 0 до 7,8% (P0-P75).

Динамика уровня поврежденности ДНК мононуклеарных клеток крови в ходе проведения фототерапиии. Изучение влияния фототерапии на динамику уровня поврежденности ДНК и эффективность процессов репарации в ходе лечения начато с анализа динамических рядов.

На рис. 1 представлена динамика среднего значения по медиане уровня поврежденности ДНК мононуклеарных клеток крови у больных псориазом, получавших фотохимиотерапию по четырехдневной схеме (n=87, 783 образца крови, 9 точек исследования).

Как видно из рис 1, изучаемый показатель в среднем по медиане под влиянием терапии не изменяется, несмотря на некоторые колебания от 7,1 до 9,3%. Отмечено даже некоторое снижение среднего значения, судя по наклону линии тренда (красного цвета). На представленной диаграмме видно, что средний уровень поврежденности ДНК также ни в одной точке не превышает верхней границы референтного интервала (обозначенной на рисунке черной пунктирной линией) в 11,6%.

Вместе с тем оставалась вероятность того, что у кого-то из пациентов уровень поврежденности ДНК мог превышать верхнюю границу референтного интервала и существенно изменяться под влиянием терапии. Поэтому на следующем этапе статистического анализа проведено визуальное исследование динамики уровня поврежденности ДНК у пациентов всей группы.

На рис. 2 представлена динамика уровня поврежденности ДНК мононуклеарных клеток крови на фоне фотохимиотерапии у пациентов всей группы.

На рис. 2 видим, что есть пациенты, у которых показатели к концу лечения превышают исходные значения и верхнюю границу референтного интервала

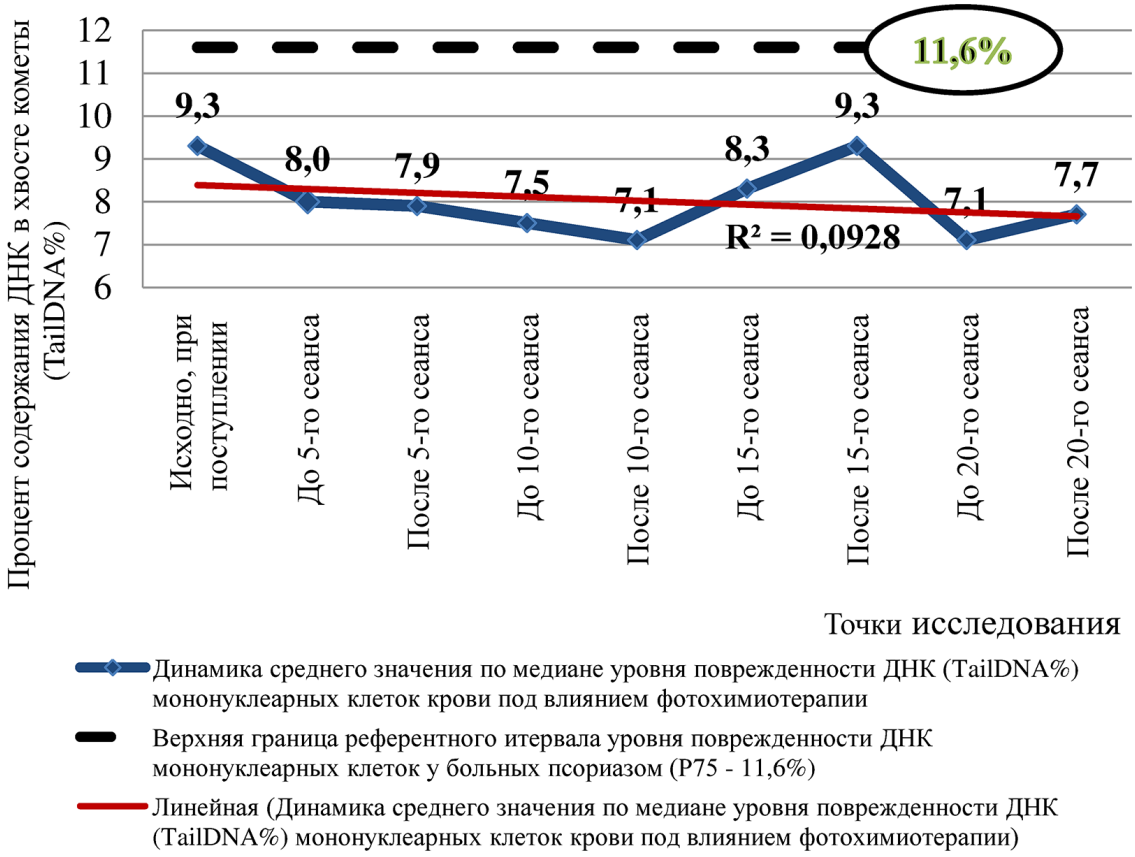

Рис. 1. Динамика средних значений по медиане уровня поврежденности ДНК (TailDNA%) мононуклеарных клеток крови на фоне фотохимиотерапии у больных псориазом (87 больных, 783 образца крови, 9 точек исследования)

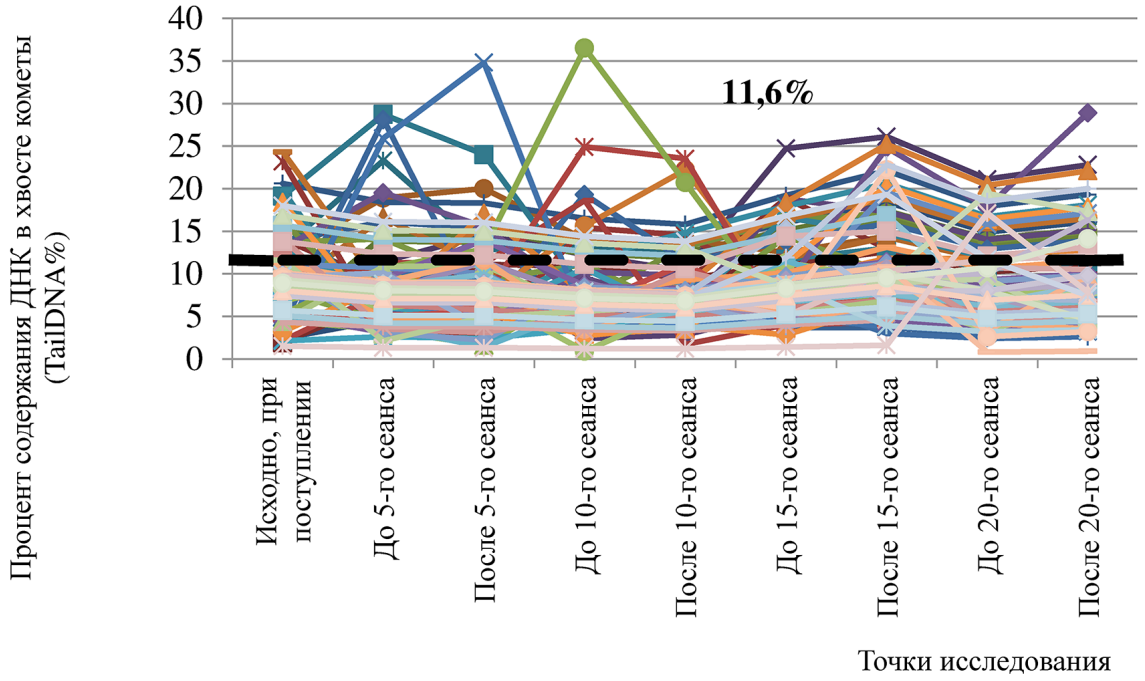

Рис. 2. Динамика уровня поврежденности ДНК (TailDNA%) мононуклеарных клеток крови на фоне фотохимиотерапии у пациентов всей группы (n=87)

(11,6%) (черная пунктирная линия). Следовательно, наша гипотеза подтвердилась.

Поэтому далее проведена многомерная классификация методом кластерного анализа группы пациентов, получавших фотохимиотерапию по четырехдневной схеме, представленной на рис. 3А.

В ходе кластерного анализа получено 2 кластера больных псориазом со статистически значимыми различиями, получавших ФХТ. Большая часть пациентов (62 из 87 пациентов) отнесены к кластеру 1, где уровень повреждения средний и практически не меняется на фоне лечения, и даже конечные результаты несколько ниже исходных значений. Таких больных порядка 70%.

В кластере 2 наблюдается тенденция роста показателя на фоне лечения при более высоких исходных цифрах. В этой группе больных к 10-му сеансу лечения идет незначительное снижение уровня поврежденности ДНК, а после 10-го отмечается его рост, так что конечные показатели превышают исходные значения.

Узкополосная 311нм-фототерапия. Аналогичные характеристики динамики изучаемого показателя получены и в группе больных, получавших узкополосную фототерапию 311 нм (n=58, 522 образца крови, 9 точек исследования). Несмотря на некоторые колебания и некоторое увеличение среднего значения после 20-го сеанса по сравнению с исходным значением, средний уровень поврежденности ДНК под влиянием терапии не изменяется и ни в одной точке не превышает верхней границы референтного интервала (11,6%). При исследовании динамики уровня поврежденности ДНК ядросодержащих клеток крови у пациентов всей группы выявлены больные, у которых показатели к концу лечения также превышают исходные значения и верхнюю границу референтного интервала.

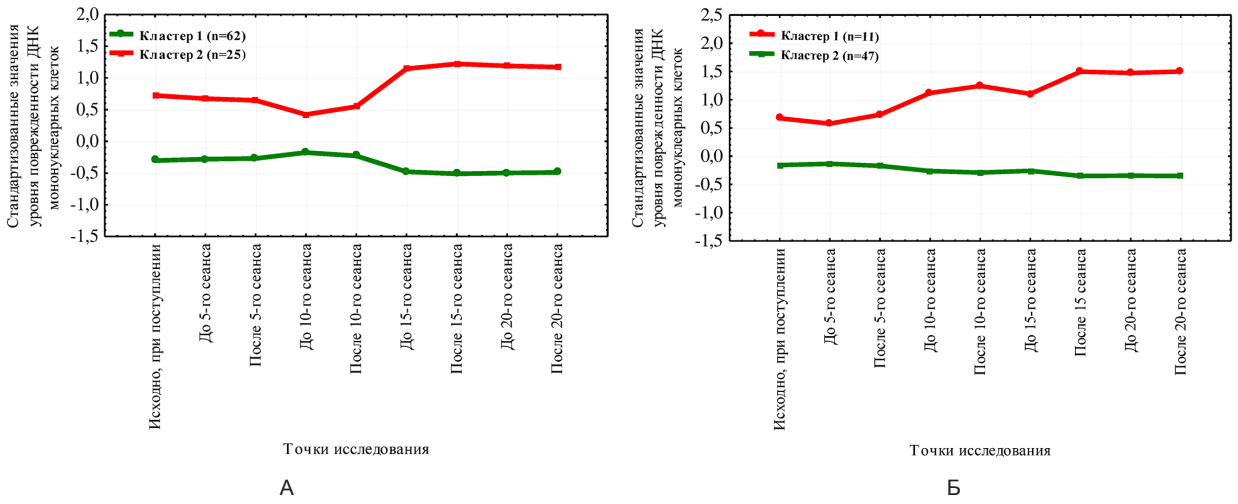

Рис. 3. Многомерная классификация больных псориазом, получавших фототерапию: А — группа пациентов, получавших фотохимиотерапию (n=87); Б — группа пациентов, получавших узкополосную 311нм-фототерапию (n=58)

На рис. 3Б представлены результаты многомерной классификации группы пациентов, получавших узкополосную 311нм-фототерапию по четырехдневной схеме.

При проведении многомерной классификации группы больных, пролеченных узкополосной 311нм-фототерапией, методом кластерного анализа получено 2 кластера (различия по всем девяти классификационным характеристикам статистически значимы). Классы по составу неодинаковы: у 47 пациентов кластера 2 уровень поврежденности средний и практически не меняется на фоне лечения, при этом и исходные значения в этом кластере ниже, чем в кластере 1 (n=11). В кластере 1 наблюдается другая тенденция, с повышением уровня поврежденности, при более высоких исходных показателях. Таких пациентов примерно 20% (11 из 58).

Прогнозная модель. В целях прогнозирования уровня поврежденности ДНК мононуклеарных клеток крови после 20-го сеанса фототерапии проведен статистический анализ: множественная регрессия. Получена прогнозная модель конечного уровня поврежденности ДНК мононуклеарных клеток крови от исходных значений при фототерапии, которая представлена в таблице.

Прогнозная модель конечного уровня поврежденности ДНК мононуклеарных клеток крови от исходных значений при фототерапии

Переменные	Коэффициенты регрессии a и b	p
a (свободный член)	4,89	0,000
X_1 — уровень поврежденности ДНК исходно, при поступлении	0,195	0,014
X_2 — уровень поврежденности ДНК после 5-го сеанса	0, 292	0,000
У — уровень поврежденности после 20-го сеанса		
Уравнение: $У= 4,89+0,195*X_1+0,292*X_2$		
R=0,37; R^2скорр.=12,7; F=11,46; p=0,000; S_R=4,95		

Исходя из этой модели, чем выше исходные значения уровня поврежденности ДНК при поступлении и после 5-го сеанса, тем выше конечные показатели после завершения курса фототерапии (после 20-го сеанса). Множественная зависимость в данном случае средней силы (R=0,37), связь положительная, а вклад описанной этой моделью ситуации в формирование конечного уровня поврежденности ДНК составляет 12,7%. Полученная модель высокозначима (p = 0,000).

На рис. 4 представлен график прогнозной модели, полученный с целью визуализации и проведения расширенного анализа. На графике сопоставляются реальные (или наблюдаемые) значения и предсказанные согласно полученной нами модели.

Из рис. 4 видно, что из 145 пациентов только 8 человек не вошли в зону прогноза. У 7 человек реальные значения выше предсказанных, они находятся выше верхней красной пунктирной линии, например больной Б. 35 лет, а ниже нижней красной пунктирной линии находится всего 1 человек, это больной Б. 34 лет.

Обсуждение. В ходе нашего исследования установлено отсутствие динамики среднего значения по медиане уровня поврежденности ДНК мононуклеарных клеток крови под воздействием фототерапии, что свидетельствует об эффективности процессов эксцизионной нуклеотидной репарации в исследуемых группах. Вместе с тем у ряда пациентов отмечено увеличение уровня поврежденности ДНК в ходе проведения фототерапии.

При проведении многомерной классификации методом кластерного анализа выявлены кластеры пациентов в двух группах, получавших фототерапию (фотохимиотерапию и узкополосную 311нм-фототерапию), где на фоне лечения наблюдается тенденция роста изучаемого показателя при более высоких исходных цифрах фонового уровня поврежденности ДНК. Очевидно, у этих пациентов имеется более выраженная чувствительность к воздействию ультрафиолета, и для них характерно замедление процессов эксцизионной нуклеотидной репарации ДНК.

Полученные нами данные об УФ-индуцированном повышенном уровне поврежденности ДНК монону-

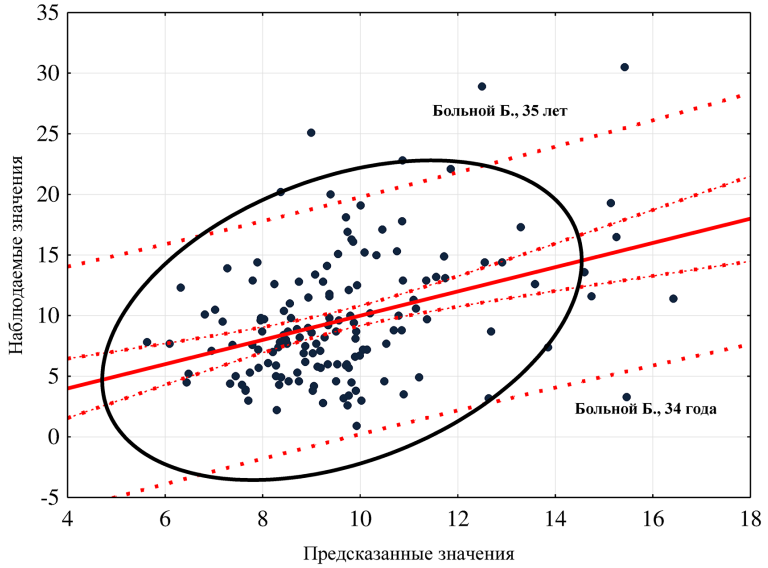

Рис. 4. График прогнозной модели конечного уровня поврежденности ДНК мононуклеарных клеток крови (после 20-го сеанса фототерапии)

клеарных клеток могут указывать на понижение активности системы репарации. При этом нарушается баланс между образованием инцизионных разрывов и их восстановлением, а чувствительность клеток к проводимой терапии является эффективным индикатором потенциальной нестабильности ДНК. Аналогичные результаты, касающиеся чувствительности ДНК к воздействию ультрафиолетового облучения, получены в ряде других исследований [21].

Большинство выявляемых повреждений ДНК репарабельны и в геноме не фиксируются. Ряд факторов, таких как инсоляция, физическая активность, загрязнение воздуха, особенности питания, влияние которых бывает трудно учитывать, могут приводить к ложноположительным результатам [21].

Данное исследование имеет практическое значение, так как полученная прогнозная модель конечного уровня поврежденности ДНК мононуклеарных клеток крови от исходных значений при фототерапии позволит выявлять пациентов с повышенной чувствительностью к ультрафиолетовому облучению и замедлением процессов эксцизионной нуклеотидной репарации ДНК.

Изучение использования препаратов, обладающих цитопротективными, антиоксидантными и антимутагенными свойствами в комплексном лечении больных псориазом, будет перспективным направлением в дальнейших исследованиях.

Заключение. Фотохимиотерапия и узкополосная 311нм-фототерапия при соблюдении медицинской технологии являются не только эффективными и доступными, но и безопасными для целостности генома методами лечения.

Благодарности. Коллектив авторов выражает признательность руководству и сотрудникам БУЗ ОО «ККВД» и БУЗ ОО «Центр крови» за помощь в наборе клинического материала; сотрудникам кафедры фармакологии с курсом клинической фармакологии ОмГМУ: заведующему кафедрой, к.м.н., доценту Сергею Викторовичу Скальскому; ассистентам Дине Вадимовне Роскошной, Ладе Викторовне Ступаковой за помощь в обработке клинического материала.

Конфликт интересов отсутствует.

Авторский вклад: концепция и дизайн исследования, утверждение рукописи для публикации — В.А. Охлопков, Ж.В. Гудинова; получение данных — Е.И. Полещук, Т.В. Репина; обработка данных, анализ и интерпретации результатов — Ж.В. Гудинова, Е.И. Полещук, Г.Н. Жернакова; написание статьи — Е.И. Полещук.

References (Литература)

1. Lvov AN, Katunina OR, Znamenskaya LF, et al. Prospects of studies the mechanisms of inflammation and itching pathogenesis in atopic dermatitis and psoriasis. Vestnik dermatologii i venerologii 2012; (3): 22–29. Russian (Львов А.Н., Катунина О.Р., Знаменская Л.Ф. и др. Перспективы изучения патогенеза воспаления и зуда при атопическом дерматите и псориазе. Вестник дерматологии и венерологии 2012; (3): 22–29).

2. Kungurov NV, Matusevich SL, Filimonkova NN, et al. Psoriatic disease and comorbidity. Tyumen: Ayveks, 2015; 232 p. Russian (Кунгуров Н.В., Матусевич С.Л., Филимонкова Н.Н. и др. Псориатическая болезнь и коморбидности. Тюмень: РИЦ «Айвекс», 2015; 232 с.).

3. Kungurov NV, Filimonkova NN, Golubtsov V, et al. The genetic factors in aetiology and pathogenesis of psoriasis. Vestnik dermatologii i venerologii. 2011; (1): 23–27. Russian (Кунгуров Н.В., Филимонкова Н.Н., Голубцов В.И. и др. Генетические факторы этиологии и патогенеза псориаза. Вестник дерматологии и венерологии. 2011; (1): 23–27).

4. Rasskazov YaA, Kondrat'eva NN, Bakulev AL. Efficiency and safety of the use of long-wave UVA-1 photothearapy in treatment of psoriasis. Saratov Journal of Medical Scientific Research 2012; 8 (2): 637–639. Russian (Рассказов Я.А., Кондратьева Н.Н., Бакулев А.Л. Эффективность и безопасность применения дальней длинноволновой фототерапии (UVA-1) в лечении больных псориазом. Саратовский научно-медицинский журнал 2012; 8 (2): 637–639).

5. Batkaev EA, Chistyakova IA, Shakhova AS, et al. Rational treatment of psoriasis. Doktor.Ru 2012; (4): 56–60. Russian (Баткаев Э.А., Чистякова И.А., Шахова А.С., Чемурлиева М.Н. Рациональная терапия псориаза. Доктор.Ру 2012; (4): 56–60).

6. Zhilova MB, Butareva MM, Volnukhin VA. Curreaspects of psoriasis phototherapy. Vestnik dermatologii i venerologii 2010; (3): 27–32. Russian (Жилова М.Б., Бутарева М.М., Волнухин В.А. Современные аспекты фототерапии псориаза. Вестник дерматологии и венерологии 2010; (3): 27–32).

7. Zhilova MB, Chikin VV. Clinical efficacy of the rotation of phototherapy methods (PUVA therapy and mid-wavelength ultraviolet therapy (311 nm)) in patients with moderate to severe forms of psoriasis Vestnik dermatologii i venerologii 2015; (1): 67–75. Russian (Жилова М.Б., Чикин В.В. Клиническая эффективность ротации методов фототерапии (ПУВА-терапия и УФВ-311) у больных со среднетяжелыми формами псориаза. Вестник дерматологии и венерологии 2015; (1): 67–75).

8. Vasilevskaya EA, Kuzmina TS, Potekaev NN, et al. Evaluation of the effectiveness of phototherapy psoriasis using the method of ultrasound scanning. Eksperimentalnaya i klinicheskaya dermatokosmetologiya 2005; (5): 5–10. Russian (Василевская Е.А., Кузьмина Т.С., Потекаев Н.Н., Ткаченко С. Б. Оценка эффективности фототерапии псориаза с использованием метода ультразвукового сканирования. Экспериментальная и клиническая дерматокосметология 2005; (5): 5–10).

9. Akimov VG. Biological effects of ultraviolet i skin rradiation. Vestnik dermatologii i venerologii 2008; (3): 81–84. Russian (Акимов В.Г. Биологические эффекты ультрафиолетового облучения кожи. Вестник дерматологии и венерологии 2008; (3): 81–84).

10. Zhilova MB, Kubanov AA, Lesnaya IN, et al. Clinical, molecular and genetic studies of efficacy and safety of using UV irradiation for psoriasis patients. Vestnik dermatologii i venerologii 2010; (4): 46–51. Russian (Жилова М.Б., Кубанов А.А., Лесная И.Н. и др. Клинические и молекулярно-генетические исследования эффективности и безопасности применения ультрафиолетового излучения в терапии больных псориазом. Вестник дерматологии и венерологии 2010; (4): 46–51).

11. Zhanataev AK, Durnev AD, Seredenin SB. The method of DNA comets in genotoxicological studies. Gigiena i sanitariya 2011; (5): 86–90. Russian (Жанатаев А.К., Дурнев А.Д., Середенин С. Б. Метод ДНК-комет в генотоксикологических исследованиях. Гигиена и санитария 2011; (5): 86–90).

12. Sorochinskaya UB, Mikhaylenko VM. The use of the DNA comet method to evaluate DNA damage caused by various environmental agents. Onkologiya 2008; 10 (3): 303–309. Russian (Сорочинская У.Б., Михайленко В.М. Применение метода ДНК-комет для оценки повреждений ДНК, вызванных различными агентами окружающей среды. Онкология 2008; 10 (3): 303–309).

13. Bakulev AL. Selective intracellular inhibition of signaling pathways — new direction in systematic treatment of patients psoriasis patients. Vestnik dermatologii i venerologii 2016; (5): 55–62. Russian (Бакулев А.Л. Селективное внутриклеточное ингибирование сигнальных путей — новое направление системной терапии больных псориазом. Вестник дерматологии и венерологии 2016; (5): 55–62).

14. Okhlopkov VA, Gudinova ZhV, Poleschuk EI, et al. Study results of DNA damage in mononuclear cells in patients with psoriasis by DNA comet assay. Sovremennye problemy nauki i obrazovaniya 2015; 6. URL: https://science-education.ru/ru/article/view?id=23073 (accessed: 17 September 2017). Russian (Охлопков В.А., Гудинова Ж.В., Полещук Е.И. и др. Результаты исследования уровня поврежденности ДНК мононуклеарных клеток крови больных псориазом методом ДНК-комет. Современные проблемы науки и образования 2015; 6. URL: https://science-education.ru/ru/article/view?id=23073 (дата обращения: 17.05.2017)).

15. Skalskiy SV, Stupakova LV, Roskoshnaya DV, et al. Comet assay prospects in biomonitoring technology and assessment of environmental. Sovremennye problemy nauki i obrazovaniya. 2015; 3. URL: https://science-education.ru/ru/article/view?id=17 (accessed: 17 September 2017). Russian (Скальский С. В., Ступакова Л. В., Роскошная Д. В. и др. Перспективы метода ДНК-комет в технологиях биомониторинга и оценке влияния окружающей среды на здоровье населения. Современные проблемы науки и образования 2015; 3. URL: https://science-education.ru/ru/article/view?id=17 (дата обращения: 17.05.2017)).

16. Okhlopkov VA, Poleschuk EI, Repina TV. Background level of DNA damage of mononuclear blood cells in patients with psoriasis and healthy donors. Rossiyskiy zhurnal kozhnykh i venericheskikh bolezney 2016; 19 (2): 101. Russian (Охлопков В. А., Полещук Е. И., Репина Т. В. Фоновый уровень поврежденности ДНК мононуклеарных клеток крови у больных псориазом и здоровых доноров. Российский журнал кожных и венерических болезней 2016; 19 (2): 101).

17. Glants S. Medical and Biological Statistics. Moscow: Praktika, 1998; 459 p. Russian (Гланц С. Медико-биологическая статистика. М.: Практика, 1998; 459 с.).

18. Lang TA. How to report statistics in medicine: annotated guidelens for authors, editors and reviewers. Moscow: Prakticheskaya meditsina, 2016; 480 p. Russian (Ланг Т. А. Как описывать статистику в медицине: руководство для авторов, редакторов и рецензентов. М.: Практическая медицина, 2016; 480 с.).

19. Petri A. Visual statistics in medicine. Moscow: GEOTAR-Media, 2003; 144 p. Russian (Петри А. Наглядная статистика в медицине. М.: ГЭОТАР-Медиа, 2003; 144 с.).

20. Rebrova OYu. Statistical analysis of medical data: Application of the STATISTICA software package. Moscow: Media Sfera, 2006; 305 p. Russian (Реброва О. Ю. Статистический анализ медицинских данных: Применение пакета прикладных программ STATISTICA. М.: Медиа Сфера, 2006; 305 с.).

21. Arutyunyan RM, Oganesyan GG, Nersesyan AK. DNA comet assay for evaluation of genotoxic effects in risk groups. Vestnik RAMN 2001; (10): 84–88. Russian (Арутюнян Р. М., Оганесян Г. Г., Нерсесян А. К. Применение метода ДНК-комет для оценки генотоксических эффектов в группах риска. Вестник РАМН 2001; (10): 84–88).

УДК 616.5-006-001.28–089:615.849.19 (045) Оригинальная статья

СРАВНИТЕЛЬНОЕ ИЗУЧЕНИЕ ОСТРОГО ЛАТЕРАЛЬНОГО ПОВРЕЖДЕНИЯ КОЖИ ПРИ РАДИОВОЛНОВОМ И ЛАЗЕРНОМ ВОЗДЕЙСТВИИ

В. В. Дубенский *— ФГБОУ ВО «Тверской ГМУ» Минздрава России, профессор кафедры дерматовенерологии с курсом дерматовенерологии и косметологии ФДПО, интернатуры и ординатуры, доцент, кандидат медицинских наук.*

COMPARATIVE STUDY OF ACUTE LATERAL SKIN DAMAGE DURING RADIO WAVE AND LASER EXPOSURE

V. V. Dubensky *— Tver State Medical University, Department of Dermatology and Cosmetology, Candidate of Medical Science.*

Дата поступления — 11.07.2017 г. Дата принятия в печать — 12.09.2017 г.

Дубенский В. В. **Сравнительное изучение острого латерального повреждения кожи при радиоволновом и лазерном воздействии. Саратовский научно-медицинский журнал 2017; 13 (3): 628–632.**

Цель: изучить глубину и характер зон термического повреждения кожи при радиоволновом и лазерном рассечении кожи в эксперименте. *Материал и методы*. Моделью острого термического повреждения служили полнослойные линейные раны кожи 20 нелинейных крыс, разделенных на две группы и оперированных различными методами. В 1-й группе разрезы наносились аппаратом радиоволновой хирургии (Surgitron DF S5), во 2-й группе животные оперированы лазерным хирургическим аппаратом. При анализе биопсийнго материала оценивались величина и структура латерального термического повреждения. *Результаты.* При изучении экспериментальных ран протяженность карбонизации в 1-й группе (оперированы АРВХ Surgitron DF S5) составила 11,56±3,056 мкм, коагуляционного некроза 116,5±26,78 мкм, зона гипертермии 148,42±60,171 мкм. В группе животных, оперированных лазерным аппаратом, зона карбонизации составила 22,58±6,62 мкм, зона коагуляционного некроза 331,1±79,08 мкм, протяженность гипертермии 376,2±53,27мкм. *Заключение.* Сравнительное изучение латерального повреждения кожи при радиоволновом и лазерном рассечении кожи установлило более глубокое термическое изменение кожи и увеличение протяженности термически измененных структур при лазерном воздействии: зона карбонизации больше, чем при радиоволновом, на 11,02 мкм, коагуляционного некроза на 214,6мкм, зона гипертермии больше на 227,78 мкм.

Ключевые слова: новообразования кожи, эксперимент, термическое повреждение, радиоволновая хирургия, лазер.

Dubensky VV. **Comparative study of acute lateral skin damage during radio wave and laser exposure. Saratov Journal of Medical Scientific Research 2017; 13 (3): 628–632.**

The purpose was to study the depth and nature of the zones of thermal damage to the skin under radio wave and laser skin dissection during experiment. *Material and Methods.* The model of acute thermal damage was full-liner skin wounds of 20 nonlinear rats that were divided into 2 groups and operated by different methods. In the 1st group, the incisions were made by the apparatus of radio wave surgery (Surgitron DF S5), in the 2nd group the animals were operated with a laser surgical apparatus. The magnitude and structure of the lateral thermal damage was evaluated when analyzing the biopsy material. *Results.* During the study of experimental wounds, the extent of carbonation in the first group (operated with Surgitron DF S5) was 11.56±3.056 μm, coagulation necrosis 116.5±26.78 μm, and the hyperthermia zone 148.42±60.171 μm. In the group of animals operated with a laser apparatus, the carbonization zone was 22.58±6.62 μm, the coagulation necrosis zone was 331.1±79.08 μm, and the hyperthermia extent was 376.2±53.27 μm. *Conclusion.* A comparative study of lateral skin damage in radio wave and laser skin dissection revealed a deeper thermal change in the skin and an increase in the extent of thermally altered structures under laser action: the carbonization zone was larger than for radio waves by 11.02 μm, coagulation necrosis by 214.6 μm, and the hyperthermia zone by 227.78 μm.

Key words: skin neoplasm, experiment, thermal damage, radio wave surgery, laser.

Введение. Удаление новообразований кожи входит в практические интересы широкого круга специалистов (дерматологов и косметологов, хирургов и онкологов), что обусловлено появлением малоинвазивных аппаратных методик, растущим интересом среди пациентов, рассматривающих данные новообразования как эстетический дефект, а также маркетинговой составляющей деятельности медицинских учреждений (конверсией пациентов, экономической эффективностью специалиста: увеличением оплаты труда в соответствии с выполненными практическими и аппаратными манипуляциями) [1, 2]. Вместе с тем для пациентов, обращающихся за удалением опухолей кожи, именно эстетический аспект сегодня оказывается ведущим, и лишь малая часть среди них озабочена медицинскими аспектами состояния и прогноза данного новообразования.

Компетенции ведения пациентов с доброкачественными новообразованиями кожи (НОК) обеспечены нормативными основами деятельности дерматовенерологов и косметологов (порядок оказания медицинской помощи по профилям «Дерматовенерология» и «Косметология», утвержденный в 2012 г.), включая дифференциальную диагностику доброкачественных и злокачественных новообразований кожи (наличие дерматоскопа является обязательным условием функционирования и лицензирования кабинета или диагностического отделения), а также выполнение удаления НОК по медицинским или эстетическим показаниям (наличие кабинета для проведения деструкций в составе покровных тканей).

Удаление новообразований кожи предполагает два основных эффекта: *функциональный* и *эстетический*. Функциональный результат характеризует полноценность удаления новообразования. Классическая эксцизия, выполняемая скальпелем в пределах здоровых тканей с наложением швов на послеоперационный дефект, является наиболее эффективной методикой, обеспечивающей функциональный результат. Однако наличие нитей приведет к заметным поперечным следам, а натяжения краев раны может способствовать растяжению рубца и значительно снизит эстетический результат вмешательства. Конечно, можно использовать техники внутридермального расположения швов, что позволяет достичь высокого качества послеоперационного рубца, но подобными навыками владеют далеко не все специалисты.

Применение современных малоинвазивных технологий изменило представление специалистов о возможностях бескровного проведения удаления новообразований, о снижении риска послеоперационных осложнений и сочетании высокого функционального и эстетического результатов манипуляций [1, 2]. Именно эстетический результат наиболее востребован среди пациентов, обращающихся с жалобами на новообразования кожи. При этом необходимо помнить, что только функциональный результат удаления НОК является критерием оценки качества, который должен быть отражен в договоре на оказание платных медицинских услуг, и не рекомендуется предоставлять гарантии эстетического эффекта («заживление без следов», полное восстановление кожи и т.д.). Между тем наибольшее значение в косметологии имеют именно нежелательные явления, связанные с эстетическим результатом удаления НОК.

Среди нежелательных последствий малоинвазивного удаления новообразований кожи выделяют следующие: формирование патологических рубцов; длительное заживление послеоперационной раны; послеоперационное кровотечение; инфицирование раны; продолженный рост новообразования.

Рубцы (результат замещения дефекта соединительной тканью), появляющиеся на месте удаленного объема новообразования, являются наиболее частым нежелательным эффектом при удалении НОК. Рубцовые изменения носят в большинстве случаев перманентный характер и могут вызывать значительный психоэмоциональный дискомфорт. Заживление дефектов кожи связано с чрезвычайно сложными взаимодействиями гуморальных и клеточных факторов, которые способствуют скорейшему восстановление барьерных свойств кожи. Рубцы могут быть едва заметными, обширными и грубыми, клиническими вариантами являются нормотрофические и патологические рубцы: атрофические, гипертрофические и келоидные.

К определяющим факторам для развития рубца относятся: глубина и площадь дефекта; полноценность и скорость репаративных процессов, зависящие от сохранившихся фрагментов базальной мембраны с пулом митотически активных кератиноцитов, эпителиальных клеток волосяных фолликулов, протоков сальных желез, тяжести латерального повреждения ткани при удалении новообразования; ряд топографических и индивидуальных факторов.

Нормотрофические рубцы — оптимальный результат регенерации кожи вследствие глубокого ее повреждения ниже сосочкового слоя дермы и умеренной площади раневого дефекта, при благоприятных условиях заживления и незначительном латеральном повреждении кожи. Нередко нормотрофические рубцы в связи сохранением эластичности и полноценности рельефа поверхности кожи оцениваются пациентами как участки депигментации — «белые пятна».

Развитие патологических рубцов (преимущественно гипертрофических) связано со значительной глубиной удаления и выраженным термическим повреждением и латеральных и подлежащих тканей. Рубцевание с образованием келоида имеет индивидуальный, нередко генетически детерминированный характер. Атрофические рубцы образуются при глубоком дефекте и дефиците репаративного потенциала кожи.

Длительное заживление послеоперационной раны может быть связано с выраженным термическим повреждением и глубоким коагуляционным некрозом подлежащих тканей, нарушением ухода за раной или неадекватной тактикой ведения послеоперационного периода (использование пластырных повязок, применение жирных мазей, несоблюдение ограничений водного режима). Замедленная регенерация может быть причиной формирования патологических рубцов [3].

Важную роль играет выбор аппаратных технологий для удаления новообразований кожи. Причиной ряда нежелательных явлений и осложнений являются физические основы воздействия малоинвазивных методик, применяемых для удаления новообразований кожи. Необходимо отметить, что выбор и применение специалистом аппаратных технологий нередко зависит только от наличия в клинике того или иного

Ответственный автор — Дубенский Владислав Валерьевич
Тел.: +7-910-930-03-30
E-mail: tgma.estet@yandex.ru

оборудования. Непосредственно врач часто лишен возможности выбора, а иногда и не до конца представляет все физические особенности воздействия на ткани тех или иных приборов и специфику влияния функциональных параметров (режимы работы, частота, мощность и т.д.) на результат проведенного вмешательства.

Сегодня для удаления новообразований кожи применяются три основные конкурирующие технологии: электрохирургия (диатермия), лазерное излучение и радиоволновая хирургия. Важной особенностью указанных методов является относительная простота выполнения удаления новообразований, они не занимают много времени и не требуют значительных затрат на приобретение оборудования. Удобство амбулаторного применения и простота манипуляций также обеспечиваются отсутствием риска интра- и постоперационного капиллярного кровотечения, что обусловлено одновременной коагуляцией сосудов за счет наличия термического воздействия на прилежащие ткани, которое также обеспечивает асептику и абластику в операционном поле. Вместе с тем именно наличие латерального термического повреждения окружающих тканей, степень которого отличается в зависимости от выбранного метода воздействия, может стать источником развития ряда нежелательных явлений: выраженного воспаления, длительного заживления послеоперационной раны и формирования патологических рубцов.

Цель: изучить глубину и характер зон термического повреждения кожи при радиоволновом и лазерном рассечении кожи в эксперименте.

Материал и методы. Моделью острого термического повреждения служили полнослойные линейные раны кожи крыс. Экспериментальное исследование латерального повреждения кожи выполнено на 20 нелинейных крысах средней массой 130±20 г, разделенных на две группы и оперированных различными методами. Условия содержания животных и рацион питания соответствовали Правилам лабораторной практики в Российской Федерации, Директиве Совета ЕС от 24 ноября 1986 г. о сближении законов, постановлений и административных положений государств ЕС по вопросам защиты животных, используемых для экспериментальных и других научных целей (86/609/EEC). Все болезненные манипуляции с животными проводились с анестезией. После окончания наблюдения крысы выводились из эксперимента в согласно правилам эвтаназии лабораторных животных. Проведение исследования одобрено локальным этическим комитетом. Перед нанесением экспериментальных ран животным на спине, в межлопаточной области, удалялся волосяной покров механическим способом (тупоконечными ножницами).

В 1-й группе крыс разрезы наносились аппаратом радиоволновой хирургии (APBX, Surgitron DF S5 с частотой 4,0 МГц), использовался волосковый электрод при мощности 18 Вт; во 2-й группе животные оперированы лазерным хирургическим аппаратом (ЛХА, CO_2 лазер «Ланцет-1») с мощностью 20 Вт в импульсном режиме и диаметром светового пятна 0,2 мм. Каждому животному выполняли два параллельных разреза длиной 15 мм на расстоянии 1 см от позвоночника. Сразу после операции выполнялся забор биопсии, препараты для гистологического исследования готовились по обычной методике и окрашивались гематоксилин-эозином. Измерения термического повреждения кожи выполнялись в программной среде NIS Elements Basic Research, при этом оценивались зона карбонизации, коагуляционного некроза и зона прилегающей дезорганизации соединительной ткани (зона гипертермии). Статистическая обработка и сравнение латерального термического повреждения выполнены в программной среде IBM SPSS с использованием гетероскедастического бутстреп-критерия Стьюдента (на 1000 выборок) для независимых переменных (бутстреп-критерий Саттертуайта на 1000 выборок).

Результаты. При изучении микропрепаратов экспериментальных ран кожи (рис. 1, 2) протяженность краевой карбонизации в 1-й группе (оперированы APBX Surgitron DF S5) составила 11,56±3,056 мкм, коагуляционного некроза 116,5±26,78 мкм, зона прилегающей дезорганизации соединительной ткани 148,42±60,171 мкм. В группе животных, оперированных ЛХА (2-я группа) зона карбонизации составила 22,58±6,62 мкм, зона коагуляционного некроза 331,1±79,08 мкм, протяженность гипертермии ткани 376,2±53,27 мкм (рис. 3).

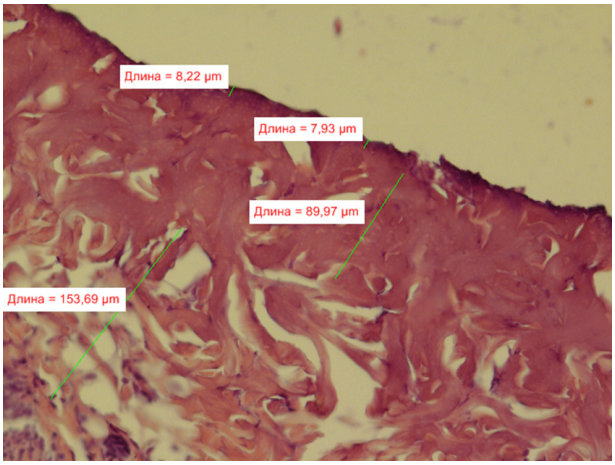

Рис. 1. Зоны острого термического повреждения при радиоволновом воздействии в эксперименте (гематоксилин-эозин, x200)

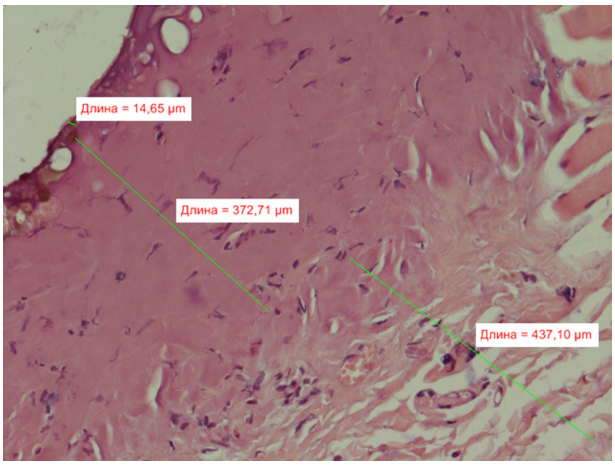

Рис. 2. Зоны острого термического повреждения при лазерном разрезе в эксперименте (гематоксилин-эозин, x200)

Статический анализ (бутстреп для независимых выборок) указывает, что при лазерном разрезе зона

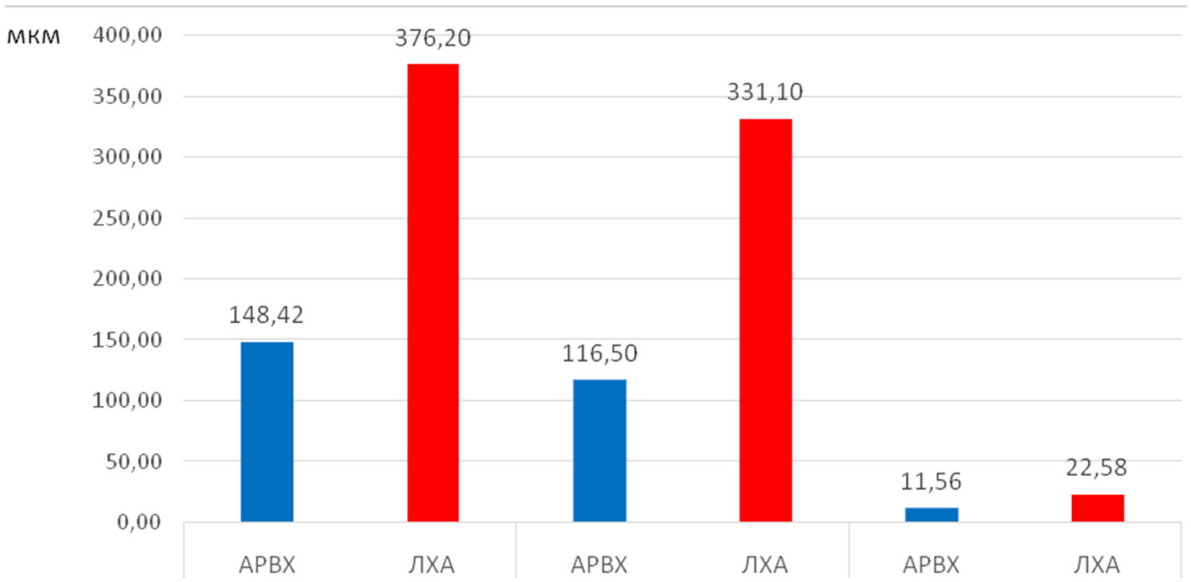

Рис. 3. Протяженность зон термического повреждения экспериментальных ран при радиоволновом и лазерном разрезе

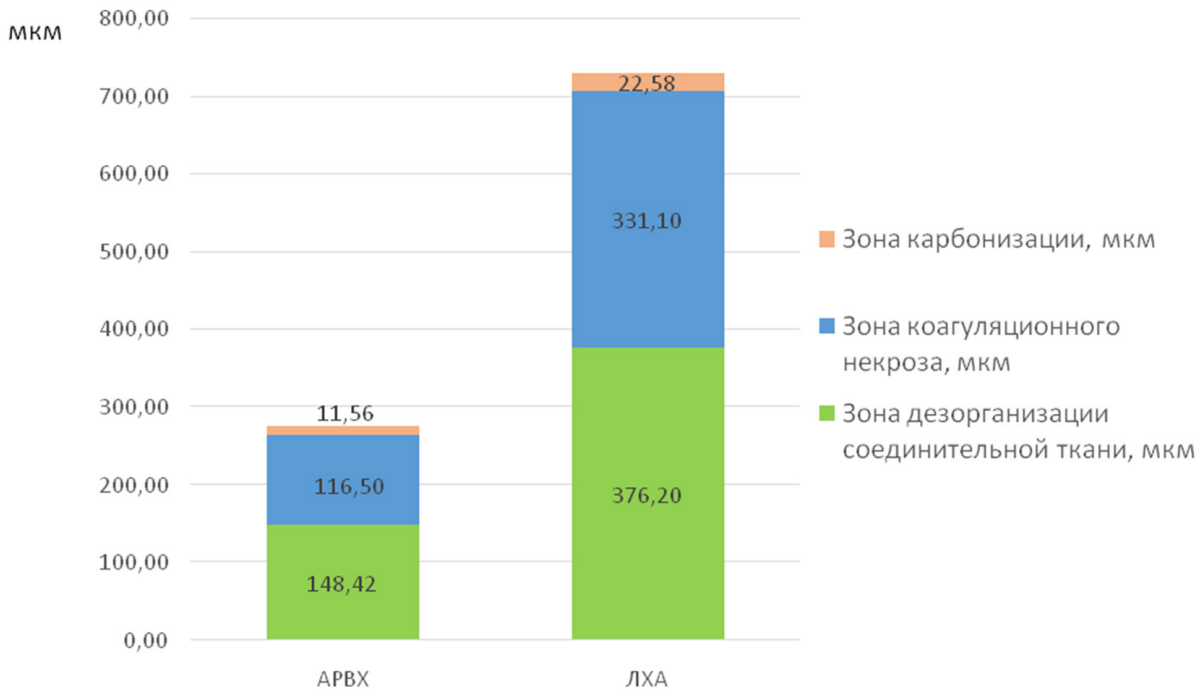

Рис. 4. Глубина и структура термического повреждения экспериментальных ран при лазерном и радиоволновом воздействии

карбонизации была больше, чем при радиоволновом воздействии, на 11,02 мкм (ДИ 95%: 12,43–9,583, p=0,001), протяженность коагуляционного некроза на 214,6мкм (ДИ 95%: 230,195–199,091, p=0,001), зона дезорганизации соединительной ткани на 227,78 мкм (ДИ 95%: 243,579–212,579, p=0,001), что привело к значительно более глубокому термическому изменению кожи экспериментальных ран при лазерном воздействии (рис. 4).

Обсуждение. Среди современных малоинвазивных оперативных методик особого внимания заслуживает высокочастотная радиоволновая хирургия. Подобный интерес обусловлен в первую очередь высокой эффективностью воздействия и возможностью проведения атравматичных вмешательств.

В 1973 г. американский хирург-стоматолог и радиоинженер Ирвинг Эллман, клинически и экспериментально доказав прямую зависимость степени повреждения тканей от частоты воздействующих на них электромагнитных колебаний, запатентовал первый в мире радиоволновой хирургический генератор «Сургитрон» с четырьмя формами волны, работающий на частоте 3,8 МГц. Доктор Эллман ввел в хирургическую практику термин «радиоволновая», или «радиочастотная», хирургия, имея в виду диапазон радиоволн 3,8–4,0 МГц, в котором повреждение тканей является минимальным.

Радиоволны представляют собой электромагнитные колебания, распространяющиеся в простран-

стве, и способны переносить энергию, излучаемую генератором электромагнитных колебаний.

Радиоволновой разрез выполняется без физического мануального давления или дробления клеток, без обугливания и разрушения тканей, присущих электрохирургическим, импульсным, средне- и низкочастотным приборам. Энергия радиоволн 4,0 МГц хорошо поглощается водой. Вследствие высокого содержания воды в коже она активно поглощает энергию радиоволн. Подводимые активным электродом радиоволны вызывают деполяризацию молекул воды с частотой 4 млн раз в секунду (4,0 МГц), нагреву и испарению, что повышает внутриклеточное давление. Избыточное давление приводит к разрыву клетки, а вследствие этого к рассечению.

Важной особенностью оригинальных высокочастотных радиоволновых генераторов является то, что они позволяют получать радиоволны различной формы: импульсные, выпрямленные и фильтрованные. Именно качество модуляции электромагнитных колебаний обусловливает уникальность оригинальных для радиоволновой хирургии, позволяя изменять текущие настройки для соответствия той или иной задаче.

Высокая частота радиоволн вызывает меньшее сопротивление ткани, чем при низкочастотном воздействии, при этом в тканях образуется меньше тепла [4]. Высокочастотные электромагнитные колебания в соответствии с длинной волны обладают низкой проникающей способностью. Низкое сопротивление ткани (кожи) и малая проникающая способность высокочастотных радиоволн приводят к незначительному термическому повреждению тканей по сравнению с воздействием углекислотного лазера (при лазерном разрезе зона карбонизации была больше, чем при радиоволновом воздействии на 11,02 мкм, протяженность коагуляционного некроза больше на 214,6 мкм, зона дезорганизации соединительной ткани на 227,78 мкм), способствуя лучшему заживлению раневого дефекта.

Заключение. Удаление новообразований кожи является очень востребованной процедурой среди наших пациентов, нередко рассматривающих новообразования как эстетический дефект. Различные нежелательные эффекты при проведении малоинвазивного удаления способны привести к развитию еще более значимых косметических дефектов, коррекция которых может быть весьма сложной и не всегда полноценной. Комплекс мероприятий, включающих определение адекватных показаний для малоинвазивного удаления, обоснованный выбор аппаратной технологии и соблюдение методики выполнения вмешательства на оптимальных параметрах воздействия позволят достичь высокого функционального и эстетического результата удаления новообразований кожи.

Для удаления новообразований кожи применяются конкурирующие технологии: лазерное излучение и радиоволновая хирургия, при этом выраженность латерального термического повреждения окружающих тканей может стать источником развития ряда нежелательных явлений: выраженного воспаления, длительного заживления послеоперационной раны и формирования патологических рубцов.

При сравнительном изучении глубины и характера латерального повреждения кожи при радиоволновом и лазерном рассечении кожи установлено более глубокое термическое изменение кожи при лазерном воздействии и увеличение протяженности термически измененных структур: при лазерном разрезе зона карбонизации была больше, чем при радиоволновом воздействии на 11,02 мкм, протяженность коагуляционного некроза больше на 214,6мкм, зона гипертермии на 227,78 мкм.

Низкие показатели острого повреждения кожи обусловливают высокий эстетический результат радиоволнового вмешательства и делают высокочастотное радиоволновое воздействие «золотым стандартом» в дерматохирургии и косметологии при выполнении эстетических оперативных вмешательств и удалении новообразований кожи.

Конфликт интересов не заявляется.

Авторский вклад: концепция и дизайн исследования, получение данных (непосредственное выполнение экспериментов, исследований), анализ данных, интерпретация результатов, написание статьи, утверждение рукописи для публикации — В.В. Дубенский.

References (Литература)

1. Gelfond M.L. Differential diagnosis of tumors of the skin in the practice of dermatologists and cosmetologists. Practical Oncology 2012; 13 (2): 69–79. Russian (Гельфонд М.Л. Дифференциальная диагностика опухолей кожи в практике дерматологов и косметологов. Практическая онкология 2012; 13 (2): 69–79).

2. Dubenskiy VV, Dubenskiy VV. Neoplasms of the skin in practice of dermatovenereologist: The questions of epidemiology, etiology and pathogenesis, diagnosis. Bulletin of dermatology and venereology 2008; (6): 22–40. Russian (Дубенский В.В., Дубенский Вл.В. Новообразования кожи в практике дерматовенеролога: вопросы эпидемиологии, этиологии и патогенеза, диагностики. Вестник дерматологии и венерологии 2008; (6): 22–40).

3. Dubenskiy VV. Clinical and functional characteristics of juvenile hemangiomas. Modern problems of dermatovenereology, immunology, cosmetology 2013; (8): 15–24. Russian (Дубенский Вл.В. Клинико-функциональные особенности ювенильных гемангиом. Современные проблемы дерматовенерологии, иммунологии, косметологии 2013; (8): 15–24).

4. Dubenskiy VV, Dubenskiy VV. Clinical and functional characteristics of juvenile hemangiomas. Modern problems of dermatovenereology, immunology, cosmetology 2013; (8): 15–24. Russian (Дубенский В.В., Дубенский В.В. Метод высокочастотного радиоволнового воздействия в лечении ювенильных гемангиом. Пластическая хирургия и косметология 2014; (2): 257–263).

УДК 616–002.6:612.821] –005.26–07 (045) Оригинальная статья

ИЗУЧЕНИЕ ПСИХОЭМОЦИОНАЛЬНОГО СОСТОЯНИЯ У БЕРЕМЕННЫХ, БОЛЬНЫХ СИФИЛИСОМ

А. В. Горбенко *— ГУЗ «Саратовский областной клинический кожно-венерологический диспансер», клинический психолог;* ***С. Р. Утц*** *— ФГБОУ ВО «Саратовский ГМУ им. В. И. Разумовского» Минздрава России, заведующий кафедрой кожных и венерических болезней, профессор, доктор медицинских наук;* ***Д. А. Шнайдер*** *— ГУЗ «Саратовский областной клинический кожно-венерологический диспансер», главный врач.*

THE STUDY OF PSYCHO-EMOTIONAL STATE OF PREGNANT WOMEN WITH SYPHILIS

A. V. Gorbenko *— Saratov Regional Clinical Dermatovenerologic Dispensary, Clinical Psychologist;* ***S. R. Utz*** *— Saratov State Medical University n.a. V. I. Razumovsky, Head of Department of Skin and Venereal Diseases, Professor, Doctor of Medical Science;* ***D. A. Shnaider*** *— Saratov Regional Clinical Dermatovenerologic Dispensary, Head Physician;*

Дата поступления — 10.07.2017 г. Дата принятия в печать — 12.09.2017 г.

Горбенко А. В., Утц С. Р., Шнайдер Д. А. **Изучение психоэмоционального состояния у беременных, больных сифилисом. Саратовский научно-медицинский журнал 2017; 13 (3): 633–635.**

Цель: изучение психоэмоционального состояния беременных женщин, больных сифилисом. *Материал и методы.* В исследовании участвовали 53 беременные женщины, у которых впервые зарегистрирован сифилис. Средний возраст пациенток составлял 25±2,3 года. Для диагностики использовались тест-опросник «Шкала депрессии Бека»; методика диагностики уровня социальной фрустрированности Л. И. Вассермана (в модификации В. В. Бойко). *Результаты. У* пациенток отмечается высокий уровень депрессии по методике Бека; по методике диагностики уровня социальной фрустрированности Л. И. Вассермана (в модификации В. В. Бойко) выявлено, что неудовлетворенность в основных аспектах жизнедеятельности у большинства пациентов вызывают «положение в обществе» и «образ жизни в целом». После проведения психокоррекционных мероприятий психоэмоциональное состояние пациентов улучшилось. *Заключение:* При использовании психотерапии в комплексе с медикаментозным лечением лечение сифилиса становится более эффективным: снижается уровень депрессии, уменьшается уровень социальной фрустрированности в проблемных жизненных сферах.

Ключевые слова: беременные женщины; психоэмоциональное состояние, депрессия, шкала социальной фрустрированности.

Gorbenko AV, Utz SR, Shnaider DA. **The study of psycho-emotional state of pregnant women with syphilis. Saratov Journal of Medical Scientific Research 2017; 13 (3): 633–635.**

Objective: to study the psycho-emotional state of pregnant women with syphilis. *Materials and Methods.* The study included 53 pregnant women who had newly registered syphilis. The mean age of patients was 25±2.3 years. Diagnostics was done by Beck's depression inventory, the technique of diagnostics of social frustration level of L. I. Wasserman (modified by V. V. Boiko). *Results.* Patients had high level of depression on the Beck's method, the technique of diagnostics of social frustration level of L. I. Wasserman (modified by V. V. Boiko) revealed that dissatisfaction with social outcomes in major aspects of life in the majority of patients causes a "position in society" and "life in General" after conducting corrective treatment psycho-emotional state of patients improved. *Conclusion.* While the use of psychotherapy in combination with drug treatment, syphilis treatment becomes more efficient: decreases the level of depression decreases the level of social frustration in the problematic spheres of life.

Key words: pregnant women; psycho-emotional state, depression, social frustration scale.

Введение: В отечественной литературе в последние годы появилось множество публикаций, посвященных заболеваемости беременных сифилисом [1–3]. В статьях указывается на значительный рост этой патологии, преобладание у беременных поздних форм: вторичного рецидивного и особенно скрытого раннего сифилиса [4]. Выделяются некоторые социально-демографические особенности данного контингента: молодой возраст, высокий удельный вес не состоящих в браке, социально неприемлемое поведение, уклонение от постановки на учет по беременности и от лечения при установлении диагноза [5].

Высокая заболеваемость сифилисом среди беременных женщин свидетельствует об актуальности проблем диагностики и профилактики сифилиса [6]. Отсутствие достаточного внимания в отношении сифилитической инфекции, в частых случаях нескоординированность действий акушерско-гинекологической и дерматовенерологических служб могут привести к диагностическим ошибкам, запоздалому выявлению и лечению врожденного сифилиса [7].

Раннее выявление сифилиса у беременной связано с ранним ее обращением в женскую консультацию. Однако беременные, болеющие сифилисом, неоднородны по социальным характеристикам, часть из них не обращаются за помощью. Сифилис у данной группы пациенток выявляется только в родильном доме. Учитывая это, важно проводить профилактические мероприятия, направленные на снижение заболеваемости сифилисом и других инфекций, передаваемых половым путем, начинать это необходимо на этапе подростковых кабинетов [8].

По данным Саратовского областного клинического кожно-венерологического диспансера, за 12 месяцев 2016 г. в области вновь зарегистрировано больных сифилисом из числа беременных 54 человека; что составляет 6,3% от общей заболеваемости по Саратовской области. Из них: жительниц Саратова 27 человек (50%); жительниц районов области 24 человека (44,4%); иностранных граждан 2 человека (3,7%); иногородних 1 человек (1,9%). В первом триместре беременности выявлено 22 болеющие женщины (40,7%); во втором триместре 15 (27,8%); в третьем триместре 11 (20,4%); в родах 6 женщин (11,1%).

В структуре заболеваемости: поздние формы сифилиса обнаружены у 27 человек (50%); неутонченные формы сифилиса зарегистрированы у 15 человек (27,8%); скрытый ранний сифилис определен у 10 человек (18,5%); асимптомным нейросифилисом страдают 2 человека (3,7%).

Среди заболевших женщин 38 неработающих (70,4%); 2 учащиеся вузов (3,7%); 14 работающих (25,9%).

Ответственный автор — Горбенко Анастасия Владимировна
Тел.: 8-919-839-4078
E-mail: anastasiafila@mail.ru

Из числа родильниц: не получили лечение до родов 6 человек (11,1%), из них не состояли на учете в специализированных учреждениях и женских консультациях 6 человек.

Взято на учет в ГУЗ «СОКВД» в 2016 г. 373 беременных. Из них 185 женщин закончили беременность родами (19 родов были преждевременные — до 36 нед., 3 двойни), родилось 188 детей, профилактическое антилюэтическое лечение получили 39 детей; 2 беременности закончились самопроизвольными абортами; 5 завершились медицинским абортом (4 по желанию женщины, 1 замершая беременность 9–10 нед.), зарегистрирована 1 антенатальная гибель плода.

С 2015 г. по ГУЗ «СОККВД» из продолжающих вынашивать: родили 162 женщины (9 родов были преждевременные (до 36 нед.), одна двойня), родилось 163 ребенка, 27 из них подлежали профилактическому лечению; произошло 3 самопроизвольных аборта и зарегистрировано 4 антенатальные гибели плода (одна на позднем сроке: мертворожденый); сделан 1 медицинский аборт по желанию женщины.

Цель: изучение психоэмоционального состояния у беременных женщин, больных сифилисом; организация психокоррекционных мероприятий данной категории больных.

Материал и методы. Исследование проводилось на базе ГУЗ «Саратовский областной клинический кожно-венерологический диспансер». В исследовании участвовали 53 беременные женщины, у которых вновь зарегистрирован сифилис. Средний возраст пациенток составлял 25±2,3 года. Для диагностики использовались тест-опросник «Шкала депрессии Бека» [9]; методика диагностики уровня социальной фрустрированности Л.И. Вассермана (в модификации В.В. Бойко) [10].

Статистическая обработка материалов исследования проводилась с помощью пакета программ Statistica v.10.0. Для оценки достоверности различий между анализируемыми показателями использовался метод Фишера. Значимыми признавались результаты при $p<0,05$.

Психокоррекционные мероприятия проводились по разработанной программе в ГУЗ «Саратовский областной клинический кожно-венерологический диспансер».

В психокоррекционную программу включались этапы, помогающие выйти из депрессии:

1. Идентификация проблем, имеющих в основе одни и те же причины и их группировка. Это касается как симптоматики, так и собственно эмоциональных проблем.

2. Осознание и вербализация неадаптивных мыслей, вызывающих неадекватные или болезненные эмоции, затрудняющих решение какой-либо проблемы, искажающих восприятие реальности.

3. Отдаление: рассмотрение своих неадаптивных мыслей как обособленных от реальности психологических явлений.

4. Изменение правил регуляции поведения. Используются системы правил, которые в значительной степени предопределяют обозначение, истолкование и оценку событий. Хорошо адаптированный человек обладает достаточно гибким набором точных правил, позволяющих соотносить их с ситуацией, интерпретировать и оценивать имеющуюся степень риска.

Результаты. Установлено, что у 10% больных была умеренная депрессия, у 47% выраженная депрессия, у 39% тяжелая депрессия (таблица).

По методике диагностики уровня социальной фрустрированности Л.И. Вассермана (в модификации В.В. Бойко) определено, что неудовлетворенность в основных аспектах жизнедеятельности у большинства пациентов вызывают «положение в обществе» и «образ жизни в целом».

Психокоррекционная работа была направлена на проблемные сферы пациентов, избавление от депрессии, принятие себя, нейтрализацию конфликтов с окружающими.

Обсуждение. С психологической точки зрения работу в период беременности характеризуют следующие моменты:

1) ознакомление с физиологическими аспектами протекания беременности и изменениями, которые происходят в данном периоде;

2) предоставление информации о возможных эмоциональных и поведенческих особенностях, типичных для женщин в период вынашивания ребенка;

3) прояснение ожиданий в отношении своей жизни и жизни будущего ребенка (построение прогнозного сценария в ожидании ребенка, а также анализ отношения к будущему ребенку);

4) рассмотрение ситуаций, складывающихся при взаимодействии с близкими значимыми людьми;

5) помощь в осознании своего Я, чувств и внутриличностных конфликтов (возвращение к состоянию «Я-ребенок» как источнику материнской интуиции; обучение заботе о себе);

6) работа со страхами;

7) телесно и личностно-направленное проигрывание ситуаций, (психокоррекционная работа с тревожными установками, диагностика психологического состояния при протекании беременности);

8) прорабатывание навыков по принятию решения;

9) соотнесение своего материнского начала и своей личности, (психокоррекционная работа по преобразованию статуса «женщина-дочь» в статус «женщина-мать») и т.д.

Заключение. В ходе проведенного исследования установлено, что у обследованных беременных

Результаты по тест-опроснику «Шкала депрессии Бека»

Шкалы	Пациенты, %		Зоны значимости
	до лечения	после лечения	
Отсутствие депрессии: 0–9	2	48	Эмпирическое значение φ* находится в зоне значимости
Легкая депрессия: 10–15	2	22	Эмпирическое значение φ* находится в зоне значимости
Умеренная депрессия: 16–19	10	18	Эмпирическое значение φ* находится в зоне незначимости
Выраженная депрессия: 20–29	47	9	Эмпирическое значение φ* находится в зоне значимости
Тяжелая депрессия: 30–63	39	3	Эмпирическое значение φ* находится в зоне значимости

женщин преобладает высокий уровень депрессии. Шкала депрессии Бека помогает оценить динамику депрессивных расстройств, что позволяет применять тест для оценки качества проводимого лечения.

Полученные результаты по методике диагностики уровня социальной фрустрированности Л. И. Вассермана (в модификации В. В. Бойко) свидетельствуют о том, что у пациенток наибольшую фрустрированность вызывают «положение в обществе» и «образ жизни в целом».

Беременная женщина нуждается в эмоциональной, психологической поддержке для преодоления стрессовых ситуаций с наименьшими потерями, мобилизации их в критические периоды жизни, что благотворно влияет на психическое и физическое здоровье, семейную жизнь и, естественно, на здоровье будущего ребенка.

Конфликт интересов не заявляется.

Авторский вклад: концепция и дизайн исследования — А. В. Горбенко, Д. А. Шнайдер, С. Р. Утц; получение и обработка данных, анализ и интерпритация результатов, написание статьи — А. В. Горбенко; утверждение рукописи для публикации — Д. А. Шнайдер, С. Р. Утц.

References (Литература)

1. Borisenko KK, Loseva OK. The question of the treatment of syphilis in pregnancy. Sexually transmitted diseases 1997; (5): 58–60). Russian (Борисенко К. К., Лосева О. К. К вопросу о лечении сифилиса у беременных. Заболевания, передающиеся половым путем 1997; (5): 58–60).
2. Zavadsky VN, Knyazkova EV. Syphilis in children in modern epidemiological conditions: Topical issues of dermatology. Moscow, 1997; 192 p. Russian (Завадский В. Н., Князькова Е. В. Сифилис у детей в современных эпидемиологических условиях: актуальные вопросы дерматовенерологии. М., 1997; 192 с.).
3. Rasskazov NI, Shvarev EG, Altukhov DA, Altukhov SA. The effect of syphilis on pregnancy and childbirth for a specific treatment of diseases transmitted mainly through sexual contacts. Sexually transmitted diseases 1998; 1: (14-16). Russian (Рассказов Н. И., Шварев Е. Г., Алтухов Д. А., Алтухов С. А. Влияние сифилиса на течение беременности и родов по специфической терапии заболеваний, передающихся преимущественно половым путем. Заболевания, передающиеся половым путем 1998; 1: (14-16).
4. Syrneva TA, Marchenko NV, Girsh VA, Pyankova OM. Clinico-epidemiological features of syphilis in pregnant women. Kemerovo, 1998; 116 p. Russian (Сырнева Т. А., Марченко Н. В, Гирш В. А., Пьянкова О. М., Клинико-эпидемиологические особенности сифилиса у беременных. Кемерово, 1998; 116 с.).
5. Arbuzova IA. Medico-social characteristics of Gnessin who had syphilis during pregnancy. In: Current issues of the infections transferred sexual by, in children, adolescents and pregnant women: theses of scientific-practical conference of dermatologists, obstetrician-gynecologists and pediatricians (March 30–31, 1999). Yekaterinburg, 1999, p. 5–6. Russian (Арбузова И. А. Медико-социальная характеристика женщин, болевших сифилисом во время беременности. В сб.: Актуальные вопросы инфекций, передаваемых половых путем, у детей, подростков и беременных: тезисы научно-практической конференции, дерматологов, акушеров-гинекологов и педиатров (30–31 марта, 1999 г.). Екатеренбург, 1999; с. 5–6).
6. Chebotarev VV, Pavlik LV, Galicheva EE, et al. Congenital syphilis. Journal of dermatology 1997; 1: 41–44. Russian (Чеботарев В. В., Павлик Л. В., Халайчева Е. Е. и др. О врожденном сифилисе. Вестник дерматовенерологии 1997; (1): 41–44).
7. Chernyaev VI, Ushakov GA, Shuykina EP. Peculiarities of pregnancy and childbirth outcomes for mother and fetus in patients with syphilis. Journal of obstetrics and female diseases 1998; Part 1: Spec. release: 129–130. Russian (Черняева В. И., Ушаков Г. А., Шуйкина Е. П. Особенности течения беременности и родов, исход для матери и плода, больных сифилисом. Журнал акушерства и женских болезней 1998; Спец. вып., ч. 1: 129–130).
8. Kungurov N, Syrneva T, Berdica LYu. Epidemiological aspects of syphilis in pregnant women and newborns. Russian journal of skin and venereal diseases 2008; (1): 56–58. Russian (Кунгуров Н В, Сырнева Т. А, Бердицкая Л. Ю. Эпидемиологические аспекты заболеваемости сифилисом беременных и новорожденных. Российский журнал кожных и венерических болезней 2008; (1): 56–58).
9. Ilyin EP. Emotions and feelings. St. Petersburg, 2001; 752 p. Russian (Ильин Е. П. Эмоции и чувства. СПб, 2001; 752 с.).
10. The Pliskin NP, Kozlov VV, Manuilov GM. Socio-psychological diagnostics of personality development and small groups. Moscow: Institute of Psychotherapy, 2002: 18 p. Russian (Фетискин Н. П, Козлов В. В., Мануйлов Г. М. Социально-психологическая диагностика развития личности и малых групп. М.: Институт психотерапии, 2002; 18 с.).

УДК 616.5–001.4–003.93–085.454.1–026.76 (045) Оригинальная статья

ОЦЕНКА РАНОЗАЖИВЛЯЮЩЕЙ СПОСОБНОСТИ ГЕЛЕВОЙ ФОРМЫ ПРЕПАРАТА «МЕЛЛИСОЛ» НА МОДЕЛИ ЭКСПЕРИМЕНТАЛЬНЫХ ПЛОСКОСТНЫХ РАН

А. М. Мыльников *— ФГБОУ ВО «Саратовский ГМУ им. В. И. Разумовского», студент;* ***О. В. Нечаева*** *— ФГБОУ ВО «Саратовский ГТУ им. Гагарина Ю. А.», доцент кафедры экологии, кандидат биологических наук;* ***Д. А. Заярский*** *— ФГБОУ ВО «Саратовский ГТУ им. Гагарина Ю. А.», доцент кафедры химии, кандидат технических наук;* ***Н. В. Беспалова*** *— ФГБОУ ВО «Саратовский ГТУ им. Гагарина Ю. А.», доцент кафедры информационной безопасности и автоматизированных систем, кандидат физико-математических наук;* ***Д. А. Мудрак*** *— ФГБОУ ВО «Саратовский ГМУ им. В. И. Разумовского», ассистент кафедры патологической анатомии;* ***Н. А. Наволокин*** *— ФГБОУ ВО «Саратовский ГМУ им. В. И. Разумовского», ассистент кафедры патологической анатомии.*

EVALUATION OF THE WOUND HEALING CAPACITY OF THE GEL FORM OF THE PREPARATION “MELLISOL” ON THE MODEL OF EXPERIMENTAL PLANAR WOUNDS

A. M. Myl’nikov *— Saratov State Medical University n.a. V. I. Razumovsky, student;* ***O. V. Nechaeva*** *— Yuri Gagarin Saratov State Technical University, Department of Ecology, Associate Professor, Candidate of Biological Sciences;* ***D. A. Zayarskiy*** *— Yuri Gagarin Saratov State Technical University, Department of the Chemistry, Associate Professor, Candidate of Technical Sciences;* ***N. V. Bespalova*** *— Yuri Gagarin Saratov State Technical University, Department of Information Security and Computer-Aided Systems, Associate Professor, Candidate of Physical and Mathematical Sciences;* ***D. A. Mudrak*** *— Saratov State Medical University n.a. V. I. Razumovsky, Department of Pathological Anatomy, Assistant;* ***N. A. Navolokin*** *— Saratov State Medical University n.a. V. I. Razumovsky, Department of Pathological Anatomy, Assistant.*

Дата поступления — 11.07.2017 г. Дата принятия в печать — 12.09.2017 г.

***Мыльников А.М., Нечаева О.В., Заярский Д.А., Беспалова Н.В., Мудрак Д.А., Наволокин Н.А.* Оценка ранозаживляющей способности гелевой формы препарата «Меллисол» на модели экспериментальных плоскостных ран. Саратовский научно-медицинский журнал 2017; 13 (3): 635–640.**

Цель: изучить ранозаживляющую активность гелевой формы препарата «Меллисол», содержащего наноагрегаты флавоноидов, стабилизированные полиазолидинаммонием, модифицированным гидрат-ионами йода, на модели экспериментальных плоскостных ран крыс. *Материал и методы.* Исследование ранозаживляющей активности гелевой формы препарата «Меллисол» проводили в условиях *in vivo* на 18 белых лабораторных крысах линии Wistar. Моделирование экспериментальных плоскостных ран проводили согласно стандартной методике, описанной в руководстве по проведению доклинических испытаний. *Результаты.* В ходе проведенных исследований установлено, что у животных экспериментальной группы, на раны которых наносили гелевую форму косметического средства «Меллисол», происходило статистически значимое (p=0,045) ускорение заживления на 12-е сутки эксперимента, а полное заживление раневого дефекта фиксировалось на 21-е сутки после проведения операции. *Заключение.* Гелевая форма препарата «Меллисол» обладает высоким уровнем антимикробной и регенеративной активности, достоверно снижая сроки заживления плоскостных ран без развития микробного осложнения.

Ключевые слова*:* плоскостные раны, «Меллисол», антимикробные свойства, ранозаживляющая активность.

***Myl'nikov AM, Nechaeva OV, Zayarskiy DA, Bespalova NV, Mudrak DA, Navolokin NA.* Evaluation of the wound healing capacity of the gel form of the preparation "Mellisol" on the model of experimental planar wounds. Saratov Journal of Medical Scientific Research 2017; 13 (3): 635–640.**

Objective: to study the wound healing activity of the gel form of the "Mellisol" preparation containing nanoaggregates of flavonoids stabilized with polyazolidine ammonium modified with iodine hydrate ions on a model of experimental planar wounds of rats. *Material and Methods.* An investigation of the wound healing activity of the gel form of the "Mellisol" preparation was carried out in vivo in 18 white laboratory rats of the Wistar line. Simulation of experimental planar wounds was performed according to the standard procedure described in the preclinical testing manual. *Results.* In the course of the studies, it was established that a statistically significant (p=0.045) acceleration of healing on the 12th day of the experiment occurred in animals of the experimental group on whose wounds the gel form of the cosmetic means "Mellisol" was applied, and the complete healing of the wound defect occurred on the 21st day after operation. C*onclusion.* The gel form of the preparation "Mellisol" is characterized by a high level of antimicrobial and regenerative activity, reliably reducing the healing time for planar wounds without the development of microbial complications.

Key words: planar wounds, "Mellisol", antimicrobial properties, wound healing activity.

Введение. В последние годы возрастает интерес к препаратам, с помощью которых осуществляется терапия раневых процессов. Она включает в себя решение проблем, связанных с подбором способов введения препаратов, а также выбор правильной тактики лечения раны в зависимости от ее стадии, чтобы исключить возможные осложнения. Местный способ подразумевает нанесение препарата непосредственно на открытую раневую поверхность, однако нередко приходится работать с инфицированными ранами, так как любая открытая рана является таковой. Поэтому перед нанесением препарата необходимо проводить первичную хирургическую и антисептическую обработку для предупреждения осложнений, которые могут быть вызваны патогенной микрофлорой [1].

Для местного лечения гнойных ран, по мнению ряда авторов, весьма перспективным является применение гелевых сорбентов [2, 3]. Гелевые сорбенты представляют собой полимерные гранулированные частицы, обладающие свойством образовывать в водных растворах мягкие гели. Наиболее распространенные гелевые сорбенты, применяемые в клинической практике, следующие: «Биогель» (США), «Сефадекс» (Швеция), «Молселект» (Венгрия), «Гелевин» (Россия). Их преимуществом является способность поглощать жидкость, что способствует значительному уменьшению отека в ране. Однако применение гелевых сорбентов эффективно только в первые часы после их нанесения на раневую поверхность, что требует частых смен повязок в первые двое-трое суток и ежедневно в последующие дни, так как происходит быстрое насыщение сорбента раневым отделяемым и аккумуляция раневых токсинов на сорбционном материале непосредственно в ране, а кроме того, перевязки обширных ран травматичны и болезненны [4, 5].

В последнее время в качестве перспективного гелевого покрытия раневых дефектов рассматривают хитозан, который представляет собой полупроницаемую биологическую мембрану, порозность которой можно контролировать иммерсионно-преципитационной модификацией. Покрытие из хитозана воздухо- и паропроницаемо, препятствует инвазии раны микроорганизмами извне, создает оптимальный микроклимат в ране, способствует клеточному росту и пролиферации в ране [6–8].

Существует описание большого количества иммобилизированных в геле веществ, обладающих ранозаживляющей активностью, эффективность которых в несколько раз превышала неиммобилизированные формы. В исследованиях, проведенных И.И. Набокиным (2004), показано, что при лечении гнойных ран иммобилизированными формами NaOCl (1200 и 300 мг/г) сокращаются сроки очищения ран, появляются грануляции и начинается эпителизация ран в 1,5–2 раза быстрее, чем при лечении раствором NaOCl в тех же концентрациях [9]. Это позволяет рекомендовать применение подобных лекарственных форм в клинической практике.

Перспективным в данном направлении является косметическое средство «Меллисол» (НПО «Константа», Саратов), которое представляет собой дисперсию наноагрегатов флавоноидов, стабилизированных полиазолидиламмонием, модифицированным гидрат-ионами йода (ПААГ-М) [10, 11]. Предварительные исследования показали его высокую регенеративную активность в отношении экспериментальных гнойных ран благодаря наличию в составе препарата полимерного соединения, обладающего широким спектром антимикробной активности [12].

Все изложенное обосновывает необходимость поиска наиболее эффективных форм лекарственных препаратов, поэтому представляется интересным из-

Ответственный автор — Нечаева Ольга Викторовна
Тел.: +79271081108
E-mail: olgav.nechaeva@rambler.ru

учение ранозаживляющей активности гелевой формы препарата «Меллисол» и сравнение со стандартной антисептической обработкой раны.

Цель: изучить ранозаживляющую активность гелевой формы препарата «Меллисол», содержащего наноагрегаты флавоноидов, стабилизированные полиазолидинаммонием, модифицированным гидратионами йода, на модели экспериментальных плоскостных ран крыс.

Материал и методы. Изучение ранозаживляющей активности гелевой формы препарата «Меллисол» проводили в условиях *in vivo* на 18 белых лабораторных крысах линии Wistar в соответствии с Женевской конвенцией 1983 г., Хельсинкской декларацией 2000 г. и протоколом GLP (надлежащей лабораторной практики) о гуманном отношении к животным. Для исследования отбирали животных-самцов массой 450±10 г. без признаков заболевания, прошедших карантин в виварии ФГБОУ ВО СГМУ им. В.И. Разумовского. Длительность акклиматизационного периода составляла не менее 14 дней. Все животные содержались в одинаковых условиях на стандартном пищевом рационе.

Для получения гелевой формы препарата использовали хитозан пищевой водорастворимый (ООО «Биопрогресс»). В водную дисперсию флавоноидов, стабилизированных ПААГ-М, добавляли хитозан из расчета 30 г на 1 л дисперсии. Смесь выдерживали при комнатной температуре в течение 48 часов при непрерывном перемешивании.

Моделирование экспериментальных плоскостных ран проводили согласно стандартной методике [13–15].

Воспроизведение модели плоскостных кожных ран межлопаточной области у крыс осуществляли под общей анестезией, с использованием препарата «Золетил-100» (диссоциативный анестетик, разрешенный в РФ).

Для нанесения плоскостных ран выстригали шерсть и подшерсток в межлопаточной области и вырезали кожный лоскут площадью 400 мм^2 (удаляя также подкожную жировую клетчатку) по специальному трафарету. Дефекты кожи оставляли открытыми на протяжении всего периода наблюдений.

Животные были разделены на три группы по 6 особей в каждой. Животным группы 1 производили местное нанесение исследуемого препарата, животным группы 2 (сравнения) стандартную антисептическую обработку раны 0,05%-ным раствором хлоргексидина, в группе 3 обработка не производилась.

Ежедневно осуществлялась обработка раневой поверхности каждого животного 3%-ным раствором перекиси водорода (кроме 6 особей из контрольной группы). Нанесение исследуемого препарата и стандартную антисептическую обработку проводили ежедневно. После нанесения препаратов животные помещались в индивидуальные клетки.

Динамику заживления раны оценивали по изменению ее площади по формуле:

$$S=A*B*\pi/4 \text{ (мм}^2\text{)},$$

где A — ширина, B — длина раны в мм. Измерения проводили электронным штангенциркулем один раз в два дня от начала эксперимента. Высчитывали долю заживления раны по формуле:

$$C= (S_{нач}-S_1/S_{нач}) *100\%,$$

где $S_{нач}$– начальная площадь раны, S_1– площадь раны на текущий день измерения.

Определив площадь ран у экспериментальных животных в каждой серии, вычисляли среднюю площадь (M±m), процент уменьшения площади ран от исходного размера (т.е. процент заживления раны) и скорость заживления ран (т.е. процент уменьшения площади за сутки).

Для оценки микробной обсемененности раневого дефекта брали мазок с поверхности раны 1 раз в 3 дня, после чего проводили высев материала на поверхность ГРМ-агара. Посевы инкубировали в течение 24 часов при температуре 37^{0}С.

Данные были подвергнуты статистической обработке при помощи программного обеспечения Statistica 17.0 с вычислением средней арифметической и ошибки средней арифметической. Нормальность распределения признаков определяли по критерию Шапиро – Уилка. При нормальном распределении использовался однофакторный дисперсионный анализ. При уровне значимости $p<0,05$ выявленные различия считались статистически значимыми.

Результаты. В ходе проведенных исследований установлено, что у животных экспериментальной группы, на раны которых наносили гелевую форму косметического средства «Меллисол», происходило статистически значимое ($p=0,045$) ускорение заживления на 11-е сутки эксперимента, а полное заживление раневого дефекта происходило на 21-е сутки после проведения операции (рис. 1). Медиана размеров раны по всем группам составила 374 мм^2. У животных контрольной группы, раны которых обраба-

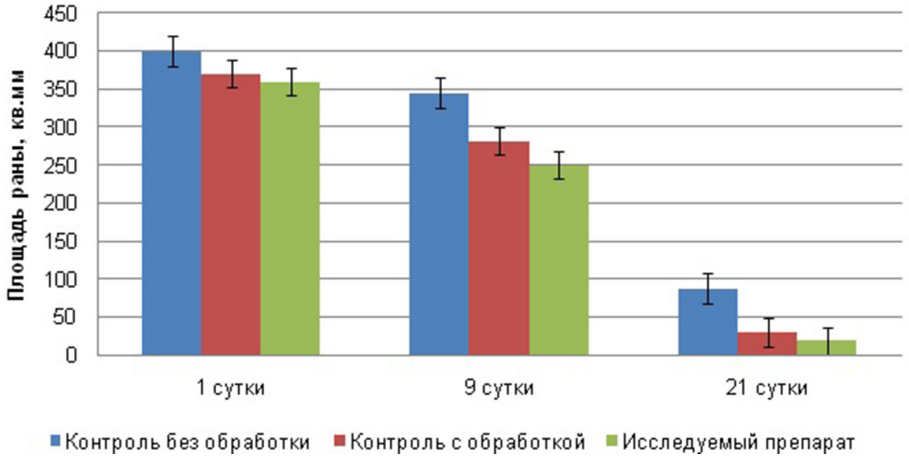

Рис. 1. Динамика изменения средней площади экспериментальных плоскостных ран (с ошибкой средней)

Рис. 2. Динамика изменения морфологии раневых дефектов

тывали стандартным антисептиком хлоргексидином, также наблюдалось сокращение сроков заживления ран, а полное закрытие раневых дефектов происходило к 25-му дню от начала эксперимента. У животных контрольной группы, раны которых обработке не подвергали, полное заживление ран происходило к 27-му дню после проведения операции.

Оценка изменения морфологии ран позволила установить, что на третий день после операции в контрольной группе животных, раны которых не обрабатывали, наблюдались небольшие участки нагноения подкожно-жировой клетчатки. В ранах животных остальных групп микробных осложнений не наблюдалось. Средняя площадь ран животных контрольной группы без обработки антисептиком составляла 410,55 мм^2, контрольной группы с обработкой антисептиком 348,8 мм^2, а экспериментальной группы 331,53 мм^2.

На 9-й день от начала эксперимента в ранах животных контрольной группы с обработкой антисептиком отсутствовали гиперемия и отек, раны были покрыты сухим струпом, и их средняя площадь составляла 219,54 мм^2 (рис. 2). В ранах экспериментальной группы животных происходила интенсивная эпителизация; гиперемия, отек и нагноение ран отсутствовали, а их средняя площадь составляла 239,9 мм^2. У животных контрольной группы, раны которых обработке не подвергали, наблюдалось уменьшение участков нагноения, края ран были гиперемированы, отечны, в центре раны сосредоточены элементы струпа, а средняя площадь раны составляла 291,2 мм^2.

Начиная с 11-го дня произошло значительное ускорение заживления раны в экспериментальной группе животных по сравнению с группой контроля, не подвергавшейся обработке антисептиком. На 11, 13, 15, 17, 19-й дни эксперимента доля заживления ран в экспериментальной группе превысила таковую в контрольной группе без обработки соответственно на 8,7, 6,2, 16,3, 11, 8,5% (таблица).

На 21-й день после операции происходило дальнейшее сокращение средней площади ран во всех группах животных: в контрольной группе без обра-

Динамика изменения площади ран у крыс в процессе лечения

Сутки эксперимента	Контроль с обработкой		Контроль без обработки		Исследуемый препарат	
	S раны, мм^2	доля заж., %	S раны, мм^2	доля заж., %	S раны, мм^2	доля заж., %
1-е	389,36±50	-	437,25±39	-	408,8±30,6	-
3-и	348,8±33,0	8,48±3,33	410,55±38,3	4,8±1,6	331,53±28	17,5±9,4
5-е	337±27,0	11,11±7,57	386,5±22,5*	10,7±3,0*	302,6±14,0*	25,16±4,8*
7-е	268,47±49,0	30,76±8,36	327,34±16,9	24,56±3,2	285,7±13,2	29,7±3,2
9-е	219,54±28,2	43,09±1,7	291,2±31,9	56,4±7,8	239,9±19,2	40,3±6,3
11-е	154,38±21,9*	59,7±3,79	217,2±34,0*	61,6±6,5*	121±38,0*	70,3±8,9*
13-е	120,89±27,0	68,9±2,5	185,8±22,3*	68,6±3,7	107,5±25,6*	74,8±8,3
15-е	60,7±9,6	84,5±3,4	135,3±13,8*	70,8±11,3*	54,0±14,0*	87,1±4,96*
17-е	38,72±8,6	91,0±2,6	74,3±13,6*	85,9±3,9*	12,56±4,3*	96,9±1,6*
21-е	20,5±1,8	94,8±2,1	52±2,6*	90,5±4,0*	5,5±2,16*	99,0±1,2*

Примечание: * — $p<0,05$.

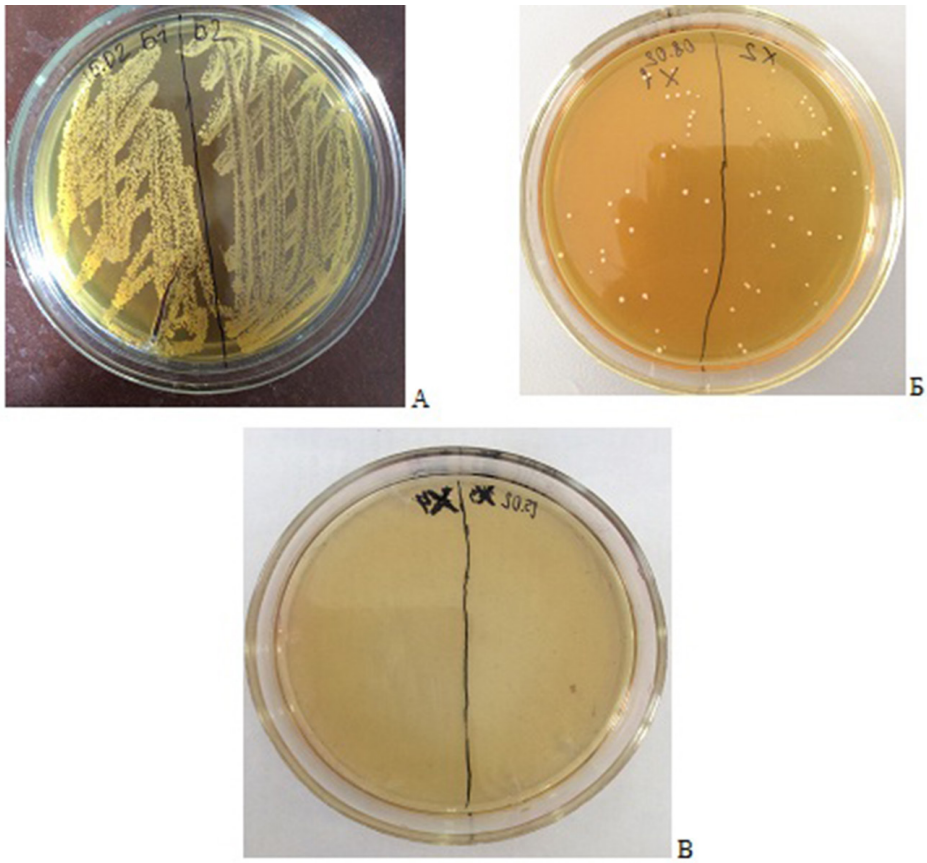

Рис. 3. Микробная обсемененность раневых дефектов (9-й день исследования): *А* — контроль без обработки; *Б* — контроль с обработкой хлоргексидином; *В* — с обработкой гелевой формой «Меллисола»

ботки она составила 52 мм^2, в контрольной группе с обработкой антисептиком 20,5 мм^2, а в экспериментальной группе 5,5 мм^2 (рис. 2).

Оценка микробной обсемененности раневых дефектов позволила установить, что на 9-й день после операции в контрольной группе животных наблюдалось массированное микробное обсеменение бактериями, относящимися к р. *Staphylococcus*, которые, вероятно, и вызывали гнойное осложнение ран (рис. 3).

Посевы патологического материала с ран животных, которые обрабатывали хлоргексидином, показали наличие в нем единичных клеток микроорганизмов. В ранах животных экспериментальной группы микробные осложнения отсутствовали.

Обсуждение. Судя по полученным результатам, гелевая форма косметического средства «Меллисол» обладает ранозаживляющей активностью, что обусловлено сочетанным влиянием хитозана, обладающего антиинвазивными свойствами, препятствующими проникновению патогенной микрофлоры в полость раны, и активного вещества, ускоряющего процесс регенерации и обладающего антибактериальным действием.

При местном применении раствора наноагрегатов флавоноидов, стабилизированных ПААГ-М, отмечали статистически значимое (p=0,045) ускорение заживления с 11-х по 21-е сутки эксперимента. Заживление полностью завершено к 21-му дню эксперимента.

Микробиологическое исследование выявило единичные колонии р. *Staphylococcus* в мазках исследуемого раствора (группа 1) по сравнению с обильным ростом колоний на питательных средах мазков групп 2 и 3 (контрольные группы с обработкой и без обработки антисептиком.

Следовательно, раствор наноагрегатов флавоноидов, стабилизированных ПААГ-М, обладает ранозаживляющим действием. Местное применение средства сокращает сроки заживления ран на 6 дней.

Заключение. Таким образом, гелевая форма препарата «Меллисол» обладает высоким уровнем антимикробной и регенеративной активности, достоверно снижая сроки заживления плоскостных ран без развития микробного осложнения. Данная форма препарата может представлять интерес для специалистов в области регенеративной медицины, поскольку является удобной в нанесении на раневую поверхность, не растекается, а активные компоненты иммобилизированы в гелевой основе.

Конфликт интересов не заявляется.

Авторский вклад: концепция и дизайн исследования — О.В. Нечаева; получение данных — А.М. Мыльников, Д.А. Мудрак, Н.А. Наволокин; анализ данных — О.В. Нечаева, Д.А. Заярский, Н.В. Беспалова; интерпретация результатов — О.В. Нечаева, Д.А. Заярский, Н.В. Беспалова; написание статьи — О.В. Нечаева, А.М. Мыльников; утверждение рукописи — О.В. Нечаева, Д.А. Заярский.

References (Литература)

1 Grigor'yan AYu, Bezhin AI, Pankrusheva TA, et al. Immobilized forms of antiseptics for treatment of purulent wounds in the experiment. Kursk scientific-practical jounal "Man and his health" 2011; (4): 25–34. Russian (Григорьян А.Ю., Бежин А.И., Панкрушева Т.А. и др. Иммобилизованные формы антисептиков для лечения гнойных ран в эксперименте.

Курский научно-практический вестник «Человек и его здоровье» 2011; (4): 25–34).

2 Vinnik YuS, Markelova NM, Tyuryumin VS. Modern methods of treatment of purulent wounds. Siberian Medical Review 2013; (7): 18–22. Russian (Винник Ю.С., Маркелова Н.М., Тюрюмин В.С. Современные методы лечения гнойных ран. Сибирское медицинское обозрение 2013; (7): 18–22).

3 Gryaznov VN, Cherednyakov EF, Chernykh AV. Use of gel sorbents in experimental and clinical surgery. Voronezh, 1990; 88 p. Russian (Грязнов В.Н., Чередняков Е.Ф., Черных А.В. Использование гелевых сорбентов в экспериментальной и клинической хирургии. Воронеж, 1990; 88 с.).

4 Bishop SM, Walker M, Rogers AA, et al. Importance of moisture balance at the wound-dressing interface. J Wound Care 2003; 12 (4): 125–128.

5 Tillotson GS, Draghi DC, Sahm D,F et al. Susceptibility of Staphylococcus aureus isolated from skin and wound infections in the United States, 2005–07: Laboratory-based surveillance study. J Antimicrob Chemother 2008; 62: 109–115.

6 Zhogolev KD, Nikitin VYu, Gypsy VN. Development and study of some medicinal forms of preparations based on chitosan. In: Production and application of chitin and chitosan: mater. of IV Rus. Conf. Moscow, 2001; p. 163–167. Russian (Жоголев К.Д., Никитин В.Ю., Цыган В.Н. Разработка и изучение некоторых лекарственных форм препаратов на основе хитозана. В сб.: Производство и применение хитина и хитозана: материалы IV Всерос. конф. М., 2001; с. 163–167).

7 Zayarsky DA, Gorokhovsky AV, Nechaeva OV. Optimization of the technological cycle of formation of core-shell structures and investigation of antimicrobial and regenerative properties of dispersions on the basis of formed structures. Saratov Journal of Medical Scientific Research 2016; 12 (3): 462–467. Russian (Заярский Д.А., Гороховский А.В., Нечаева О.В. Оптимизация технологического цикла формирования структур «ядро — оболочка» и исследование антимикробных и регенеративных свойств дисперсий на основе сформированных структур. Саратовский научно-медицинский журнал 2016; 12 (3): 462–467).

8 Onishi Y, Machida Y. Biodegradation and distribution of water-soluble chitosan in mice. Biomaterials1999; 4: 175–182.

9 Nabokin II. Treatment of purulent wounds with immobilized sodium antiseptic with hypochlorite in polymer gel (experimental study). Kursk, 2004; p. 6–8. Russian (Набокин И.И. Лечение гнойных ран иммобилизированным антисептиком натрия гипохлоритом в геле полимеров (экспериментальное исследование). Курск, 2004; с. 6–8. http://medical-diss.com/medicina/lechenie-gnoynyh-ran-immobilizirovannym-antiseptikom-natriya-gipohloritom-v-gele-polimerov-eksperimentalnoe-issledovanie#ixzz4ss1B4DcK

10 Nechaeva OV, Vedeneeva NV, Vakaraeva MM. Complex assessment of the toxicity of a polymeric compound with antimicrobial activity. Izvestiya of Saratov University: New series. Series: Chemistry. Biology. Ecology 2016; 16 (2): 160–164. Russian (Нечаева О.В. Веденеева Н.В., Вакараева М.М. Комплексная оценка токсичности полимерного соединения, обладающего антимикробной активностью. Известия Саратовского университета: Новая серия. Серия: Химия. Биология. Экология 2016; 16 (2): 160–164).

11 Nechaeva OV, Tikhomirova EI, Zayarsky DA, Vakaraeva MM. Antimicrobial activity of polyazolidine ammonium, modified with iodine hydrate ions. ZhMEI 2015; (3): 88–92. Russian (Нечаева О.В., Тихомирова Е.И., Заярский Д.А., Вакараева М.М. Антимикробная активность полиазолидинаммония, модифицированного гидрат-ионами йода. ЖМЭИ 2015; (3): 88–92).

12 Vakaraeva MM, Nechaeva OV, Tikhomirova EI, Zayarsky DA. Effect of a polymeric compound on the healing of experimental purulent wounds in laboratory animals: Effect of a polymeric compound on the healing of experimental purulent wounds in laboratory animals. Problems of Medical Mycology 2016; 18 (2): 48. Russian (Вакараева М.М., Нечаева О.В., Тихомирова Е.И., Заярский Д.А. Влияние полимерного соединения на заживление экспериментальных гнойных ран у лабораторных животных Проблемы медицинской микологии 2016; 18 (2): 48).

13 Lazarev NV. Reproduction of diseases in animals for experimental therapeutic studies. M.: MedGIZ, 1954; 67 p. Russian (Лазарев Н.В. Воспроизведение заболеваний у животных для экспериментально-терапевтических исследований. М.: МедГИЗ, 1954; 67 с.).

14 Lucevich OE, Tamrazova OB, Shikunova AYu. Modern view on pathophysiology and treatment of purulent wounds. Surgery 2011; (5): 72–77. Russian (Луцевич О.Э. Тамразова О.Б., Шикунова А.Ю. Современный взгляд на патофизиологию и лечение гнойных ран. Хирургия 2011; (5): 72–77).

15 Mironov AN, Bunatyan ND. A guide to conducting preclinical trials of medicines. Moscow, 2012; 740 p. Russian (Миронов А.Н., Бунатян Н.Д. Руководство по проведению доклинических испытаний лекарственных средств. М., 2012; 740 с.).

УДК 616.5–004.1–031.84:616.15.018.54] –08 Оригинальная статья

ОБЩАЯ АНТИОКСИДАНТНАЯ АКТИВНОСТЬ КРОВИ БОЛЬНЫХ ОГРАНИЧЕННОЙ СКЛЕРОДЕРМИЕЙ И ЕЕ КОРРЕКЦИЯ

М.М. Тлиш *— ФГБОУ ВО «Кубанский ГМУ» Минздрава России, заведующий кафедрой дерматовенерологии, доцент, доктор медицинских наук;* ***Н.В. Сорокина*** *— ФГБОУ ВО «Кубанский ГМУ» Минздрава России, ассистент кафедры дерматовенерологии.*

GENERAL ANTIOXIDANT ACTIVITY OF BLOOD OF PATIENTS WITH LIMITED SCLERODERMIA AND ITS CORRECTION

M.M. Tlish *— Kuban State Medical University, Head of the Department of Dermatology, Assistant Professor, Doctor of Medical Science;* ***N.V. Sorokina*** *— Kuban State Medical University, Assistant of the Department of Dermatology.*

Дата поступления — 11.07.2017 г. Дата принятия в печать — 12.09.2017 г.

Тлиш М.М., Сорокина Н.В. **Общая антиоксидантная активность крови больных ограниченной склеродермией и ее коррекция. Саратовский научно-медицинский журнал 2017; 13 (3): 640–643.**

Цель: повышение эффективности и сокращение сроков терапии больных ОСД. *Материал и методы.* Под наблюдением находились 60 пациентов с ограниченной склеродермией. Методом адаптивной рандомизации из этих пациентов сформировано две группы. В группе сравнения больные получали стандартную терапию согласно федеральным клиническим рекомендациям. В основной группе проводилось комплексное стандартное лечение с дополнительным назначением антиоксидантной терапии. Курс лечения у всех пациентов составил 21 день. Результаты лечения оценивали в соответствии с динамикой кожного патологического процесса и концентрации общих антиоксидантов. *Результаты.* Исходя из полученных результатов оценки динамики кожного

патологического процесса, очевидно, что регресс дерматоза наступал быстрее и проходил более активно в основной группе и сопровождался более выраженным ростом общей антиоксидантной активности крови. *Заключение.* Предложенный способ лечения, обладая антиоксидантным действием и высокой клинической эффективностью, усиливает общую антиоксидантную активность крови и позволяет сократить сроки лечения больных ОСД и, как следствие, курс системной и местной кортикостероидной терапии.

Ключевые слова: ограниченная склеродермия, оксидативный стресс, общая антиоксидантная активность.

***Tlish MM, Sorokina NV.* General antioxidant activity of blood of patients with limited sclerodermia and its correction. Saratov Journal of Medical Scientific Research 2017; 13 (3): 640–643.**

Objective: to increase efficiency and to reduce the time of treatment of patients with circumscribed sclerodermia. *Material and Methods.* 60 patients with circumscribed sclerodermia were under supervision. Two groups of these patients were formed with method of adaptive randomization. In the comparison group the patients received standard therapy according to the federal clinical guidelines. In the general group the standard complex treatment with additional antioxidant therapy was underwent. The course of treatment in all patients was 21 days. The results of treatment were evaluated in accordance with the dynamics of cutaneous pathological process and the concentration of common antioxidants. *Results.* Based on the obtained results of the assessment of the dynamics of the cutaneous pathological process, it is obvious that the regress of dermatosis was more rapid and more active in the general group and was accompanied by a more pronounced increase in the total antioxidant activity of the blood. *Conclusion.* The proposed method of treatment, having an antioxidant effect and high clinical efficacy, enhances the general antioxidant activity of the blood and allows reducing the duration of treatment of patients with circumscribed scleroderma and, as a consequence, the course of systemic and local corticosteroid therapy.

Key words: circumscribed sclerodermia, oxidative stress, general antioxidant activity.

Введение. В развитии ограниченной склеродермии (ОСД) как заболевания, характеризующегося склерозом кожи, основную роль играет расстройство микроциркуляции, нарушение обмена коллагена, иммунитета и оксидативный стресс [1–4].

В основе сосудистой дисфункции лежат проявления по типу облитерирующей микроангиопатии [5, 6]. Нарушение процессов коллагенообразования и иммунной системы взаимосвязаны на субклеточном и молекулярном уровнях [7]. Изменение структуры фибробластов приводит к росту их синтетической активности, активации лимфоцитов и сужению капилляров, а избыточное содержание коллагена, в свою очередь, стимулирует запуск аутоиммунной реакции [8].

Оксидативный стресс представляет собой дисбаланс между активными формами кислорода/азота (АФК/АФА) и антиоксидантами, которые воздействуют на липиды, ДНК, углеводы и белки. При наличии инфекции, хронической травмы или воспаления образование АФК приобретает патологический характер и может инициировать фиброз и сосудистые поражения. Избыточная продукция АФК/АФА способствует гибели клеток путем апоптоза, а аутореактивные клоны сохранившихся при этом клеток обусловливают повышенную восприимчивость к аутоиммунным нарушениям [9]. АФК, образующиеся при различных метаболических и биохимических реакциях, могут вызывать ряд нарушений: окислительное повреждение ДНК, эндотелиальных клеток, повышенную активацию тромбоцитов с усилением экспрессии молекул адгезии и секреции фиброгенных провоспалительных цитокинов [10].

Учитывая все звенья патогенеза ОСД, коррекция гипоксических состояний при данном заболевании представляется более чем актуальной. Перспективным в этом направлении является применение препаратов — естественных метаболитов цикла Кребса.

Цель: повышение эффективности и сокращение сроков лечения больных ОСД.

Материал и методы. Под наблюдением находились 60 пациентов (16 мужчин и 44 женщины) с бляшечной формой ОСД, средний возраст которых составил 44,7±1,3 года. У всех больных определена прогрессирующая стадия дерматоза. Методом адаптивной рандомизации из этих пациентов сформировано две группы.

В первой группе (сравнения) 30 пациентам проводилось традиционное комплексное лечение согласно федеральным клиническим рекомендациям по ведению больных локализованной склеродермией 2013 г.: глюкокортикостероидные, противовоспалительные, ферментные препараты, вазодилататоры и препараты, улучшающие метаболизм в тканях.

Во второй группе (основная) стандартное лечение сочетали с антиоксидантной терапией — препаратом «Цитофлавин» в режиме дозирования: по 760 мг двукратно, утром и вечером, с интервалом между приемами 8–10 часов, не позднее 17 часов, не менее чем за 30 минут до еды, не разжевывая и запивая водой.

Курс лечения в обеих группах составил 21 день.

Кожный патологический процесс оценивали до лечения и на 7-е, 14-е, 21-е сутки после лечения по предложенной нами 12-балльной системе с учетом следующих показателей: окраска, индурация, изменение размера патологического очага и субъективные ощущения (парестезии, чувство покалывания, жжения или дискомфорта в очаге, повышенная раздражительность и чувство напряженности из-за косметического дефекта) (таблица).

Количество баллов от 0 до 3 соответствовало отсутствию или маловыраженной динамике кожного патологического процесса, от 4 до 12 баллов — положительной динамике вплоть до полного регресса дерматоза с исчезновением субъективных ощущений.

Уровень антиоксидантной защиты исследовали в динамике, до и после лечения, по количественному определению концентрации общих антиоксидантов в плазме крови с помощью автоматического биохимического анализатора RaytoSuper Z, Rayto, Китай) и набора реактивов NX 2331 (Randox, Великобритания). Показатели измеряли в миллимоль на литр (ммоль/л).

Статистическая обработка результатов исследований включала расчет средней величины с вычислением средней арифметической «M», средней ошибки «m» и вероятности различий «p» с использованием компьютерной программы SPSS Statistics 17,0 для Microsoft. Сравнение средних двух выборок производилось с помощью критерия Стьюдента. Рас-

Ответственный автор — Сорокина Наталия Владимировна
Тел.: +79184674827.
E-mail: natalia888sorokina@mail.ru

Клинические показатели кожного патологического процесса у больных ОСД

Баллы	Окраска	Индурация	Изменение размера	Субъективные ощущения
0	Лиловая	Сильно выраженная	Увеличение	Появление
1	Розовая	Умеренно выраженная	Без изменений	Сохранение
2	Бледно-розовая	Слабо выраженная	Уменьшение	Уменьшение
3	Нет	Нет	Нет	Нет

пределение соответствовало нормальному. Достоверными считались различия 95% (p≤0,01–0,05).

Результаты. Клинические результаты лечения больных ОСД в обеих группах отличались на каждом этапе обследования.

При оценке кожного патологического процесса по предложенной 12-балльной системе (см. таблуцу) исходное среднее значение суммы баллов клинических показателей в первой и второй группах составляло 1,1±0,6 и 1,1±0,7 соответственно.

На 7-е сутки терапии выраженной положительной динамики кожного патологического процесса в группе сравнения не выявляли. Среднее значение клинических показателей составило 2,4±1,1. У двух (6,7%) пациентов наблюдали прогрессирование заболевания, которое заключалось в увеличении размеров имеющихся очагов и усилении субъективной симптоматики. У 17 (56,7%) больных прогрессирование высыпаний прекращалось, ощущения становились более интенсивными. У 11 (36,6%) человек определили стабилизацию кожного патологического процесса с сохранением субъективной симптоматики, выявленной на момент поступления больных. Таким образом, у двух (6,7%) пациентов констатировали 0 баллов, у двух (6,7%) 1 балл, у 15 (50,0%) 2 балла, у 4 (13,3%) 3 балла и у 7 (23,3%) 4 балла. В основной группе достоверных изменений данных показателей, среднее значение которых составило 3,8±1,6, также выявлено не было. Отмечалась общая тенденция положительной динамики. У двух (6,7%) пациентов при оценке кожного патологического процесса определяли 1 балл, у 3 (10,0%) 2 балла, у 8 (26,7%) 3 балла, у 8 (26,7%) 4 балла, у 7 (23,3%) 5 баллов и у двух (6,7%) 8 баллов.

На 14-е сутки в первой группе повышение среднего значения суммы баллов составило 4,1±0,9. У 13 (43,3%) пациентов кожный патологический процесс стабилизировался, при этом жалобы оставались прежними, как и на момент поступления. Еще у 13 (43,3%) наблюдалось побледнение высыпаний на фоне сохраняющихся жалоб. У 4 (13,4%) наблюдаемых выявлено уменьшение интенсивности окраски высыпаний, степень их уплотнения, а также выраженность субъективных ощущений. У 4 (13,3%) пациентов отмечено 2 балла, у 9 (30,0%) 3 балла, у 10 (33,4%) 4 балла, у 3 (10,0%) 5 баллов и у 4 (13,3%) 7 баллов. Во второй группе уже констатировано достоверное повышение среднего значения клинических показателей до 5,1±1,6. У 13 (43,3%) пациентов наблюдали стабилизацию кожного патологического процесса, при этом у 4 (13,3%) из них жалобы сохранялись, а у 9 (30,0%) уменьшались. У 8 (26,7%) пациентов определено побледнение высыпаний помимо уменьшения субъективной симптоматики. Еще у 7 (23,3%) наблюдаемых, кроме перечисленных признаков, констатировано снижение степени индурации в очагах поражений. И по-прежнему только у 2 (6,7%) пациентов отслеживали положительную динамику относительно интенсивности окраски, степени уплотнения, размеров высыпаний, а также выраженности субъективных ощущений. Так, у 4 (13,3%) пациентов выявлено 3 балла, у 9 (30,0%) 4 балла, у 8 (26,7%) 5 баллов, у 7 (23,3%) 7 баллов, у двух (6,7%) 8 баллов.

Только на 21-е сутки в группе сравнения прослеживался статистически значимый рост среднего значения показателей кожного патологического процесса: 5,4±1,4. У 16 (53,3%) пациентов наступило побледнение высыпаний и уменьшилась субъективная симптоматика. У 9 (30,0%) больных, помимо перечисленных признаков, констатировано уменьшение степени индурации в очагах поражений. У пяти (16,7%) выявлено, что снижение интенсивности окраски и степени уплотнения высыпаний, выраженности субъективных ощущений сопровождалось уменьшением размеров патологических очагов. У двух (6,7%) пациентов определено 3 балла, у пяти (16,7%) 4 балла, у 11 (36,6%) 5 баллов, у семи (23,3%) 6 баллов и у пяти (16,7%) 8 баллов. А в основной группе среднее значение суммы баллов клинических показателей составило 5,8±1,2. У 4 (13,3%) больных жалобы стали менее выражены, на фоне чего у девяти (30,0%) патологические очаги побледнели, а еще у 14 (46,7%) сопровождались размягчением. У 3 (10,0%) пациентов отслеживали положительную динамику относительно всех объективных и субъективных признаков. У 4 (13,3%) пациентов констатировано 4 балла, у 9 (30,0%) 5 баллов, у 8 (26,7%) 6 баллов, у 6 (20,0%) 7 баллов и у трех (10,0%) 8 баллов.

При анализе исходного уровня общей антиоксидантной активности в исследуемых группах пациентов нами выявлено ее снижение за счет уменьшения концентрации общих антиоксидантов (0,89±0,07 ммоль/л), что свидетельствует о существенных дефектах системы контроля продукции АФК. После проведенного лечения в первой и второй группах активность антиоксидантной системы возрасла до 0,97±0,17 ммоль/л и 1,27±0,25 ммоль/л соответственно.

Обсуждение. Из полученных результатов оценки динамики кожного патологического процесса на разных этапах терапии у больных в исследуемых группах очевидно, что регресс дерматоза наступал быстрее и проходил более активно в основной группе. Оценка общей антиоксидантной активности периферической крови пациентов с ОСД в обеих группах также свидетельствует о позитивных эффектах сочетанной антиоксидантной терапии, при которой активность антиоксидантной системы возрастает до 1,27±0,25 ммоль/л против 0,89±0,07 ммоль/л до лечения и против 0,97±0,17 ммоль/л после стандартной терапии в группе сравнения.

В ходе проведения лечения каких-либо побочных действий и осложнений ни в одном клиническом случае выявлено не было.

Заключение Предложенный способ лечения, обладая антиоксидантным действием и высокой клинической эффективностью, усиливает общую анти-

оксидантную активность крови и позволяет сократить сроки лечения больных ОСД и, как следствие, курс системной и местной кортикостероидной терапии.

Конфликт интересов не заявляется.

Авторский вклад: концепция и дизайн исследования, утверждение рукописи для публикации — М.М. Тлиш, Н.В. Сорокина; получение данных и написание статьи — Н.В. Сорокина; анализ данных, интерпретация результатов — М.М. Тлиш, Н.В. Сорокина.

References (Литература)

1. Kubanova AA, Kubanov AA, Volnukhin VA. Federal'nye klinicheskie rekomendatsii. Dermatovenerologiya 2015: Bolezni kozhi. Infektsii, peredavaemye polovym putem. Moskow: Delovoy ekspress, 2016; 760 p. Russian (Кубанова А.А., Кубанов А .А. Волнухин В.А. Федеральные клинические рекомендации. Дерматовенерология 2015: Болезни кожи. Инфекции, передаваемые половым путем. М.: Деловой экспресс, 2016; 760 с.).
2. Dooley A, Bruckdorfer KR, Abraham DJ. Modulation of fibrosis in systemic sclerosis by nitric oxide and antioxidants. Cardiology research and practice 2012; Article ID 521958: 9.
3. Yagoda AV, Gladkikh NN. Autoimmune aspects of disorders of collagen homeostasis in undifferentiated connective tissue dysplasia. Medical Immunology 2007; 9 (1): 61–68. Russian (Ягода А.В., Гладких Н.Н. Аутоиммунные аспекты нарушения коллагенового гомеостаза при недифференцированной дисплазии соединительной ткани. Медицинская иммунология 2007; 9 (1): 61–68).
4. Yamamoto T. Autoimmune mechanisms of scleroderma and a role of oxidative stress. Self/nonself 2011; 2 (1): 4–10.
5. Gurskiy GE. Modern ideas about scleroderma. Klinicheskaya dermatologiya i venerologiya 2012; 10 (2): 4–10. Russian (Гурский Г.Э. Современные представления о склеродермии. Клиническая дерматология и венерология 2012; 10 (2): 4–10).
6. Guseva NG. Systemic sclerosis: clinical features, diagnosis, treatment. Russian Journal of Skin and Venereal Diseases 2002; 4: 5–15. Russian (Гусева Н.Г. Системная склеродермия: клиника, диагностика, лечение. Российский журнал кожных и венерических болезней 2002; 4: 5–15).
7. Distler O, Cozzio A. Systemic sclerosis and localized scleroderma:current concepts and novel targets for therapy. Sem. in Immunopathol 2016; 38 (1): 87–95.
8. Volnukhin VA, Katunina OR, Muradyan NL. Of disorders and t-cell immune processes in the skin of patients with limited scleroderma and their dynamics in the process of UVA1- therapy. Vestnik dermatologii i venerologii 2009; (6): 74–80. Russian (Волнухин В.А., Катунина О.Р., Мурадян Н.Л. Особенности нарушений т-клеточных иммунных процессов в коже больных ограниченной склеродермией и их динамика в процессе УФА1-терапии. Вестник дерматологии и венерологии 2009; 6: 74–80).
9. Mahoney JA, Rosen A. Apoptosis and autoimmunity. Curr Opin Immunol 2005; 17: 583–588.
10. Sambo P, Baroni SS, Luchetti M, et al. Oxidative stress in scleroderma: Maintenance of scleroderma fibroblast phenotype by the constitutive upregulation of reactive oxygen species generation through the NADPH oxidase complex pathway. Arthritis Rheum 2001; 44: 2653–2664.

УДК 616.5:616.995.132] –07 Клинический случай

КЛИНИЧЕСКИЙ СЛУЧАЙ ДИАГНОСТИКИ LARVA MIGRANS

М.Г. Еремина *— ФГБОУ ВО «Саратовский ГМУ им. В.И. Разумовского» Минздрава России, доцент кафедры дерматовенерологии и косметологии, кандидат медицинских наук;* ***Н.А. Слесаренко*** *— ФГБОУ ВО «Саратовский ГМУ им. В.И. Разумовского» Минздрава России, профессор кафедры дерматовенерологии и косметологии, профессор, доктор медицинских наук;* ***В.В. Рощепкин*** *— ФГБОУ ВО «Саратовский ГМУ им. В.И. Разумовского» Минздрава России, доцент кафедры дерматовенерологии и косметологии, кандидат медицинских наук;* ***А.П. Кошкин*** *— ФГБОУ ВО «Саратовский ГМУ им. В.И. Разумовского» Минздрава России, доцент кафедры инфекционных болезней, кандидат медицинских наук.*

CLINICAL CASE OF LARVA MIGRANS DIAGNOSTICS

M.G. Yeremina *— Saratov State Medical University n.a. V.I. Razumovsky, Department of Dermatovenereology and Cosmetology, Assistant Professor, Candidate of Medical Science;* ***N.A. Slesarenko*** *— Saratov State Medical University n.a. V.I. Razumovsky, Department of Dermatovenereology and Cosmetology, Professor, Doctor of Medical Sciences;* ***V.V. Roschepkin —*** *Saratov State Medical University n.a. V.I. Razumovsky, Department of Dermatovenereology and Cosmetology, Assistant Professor, Candidate of Medical Science;* ***A.P. Koshkin*** *— Saratov State Medical University n.a. V.I. Razumovsky, Department of Infectious Diseases, Assistant Professor, Candidate of Medical Science.*

Дата поступления –1.07.2017 г. Дата принятия в печать — 12.09.2017 г.

Еремина М.Г., Слесаренко Н.А., Рощепкин В.В., Кошкин А.П. **Клинический случай диагностики Larva migrans. Саратовский научно-медицинский журнал 2017; 13 (3): 643–646.**

Актуальность темы обусловлена редкой встречаемостью в нашей местности поражения кожи личинками нематод вида Ancylostoma, Stronguloides, Necator, которые повсеместно распространены в тропиках и субтропиках, но сейчас, в связи с возрастающей миграцией населения по всему миру, представляют собой трудную диагностическую проблему и вызывают сложности в выборе тактики лечения.

Ключевые слова: извилисто-линейный дерматит, перемещения личинки, полиморфизм высыпаний, человек — промежуточный хозяин Larva migrans.

Eremina MG, Slesarenko NA, Roschepkin VV, Koshkin AP. **Clinical case of Larva migrans diagnostics. Saratov Journal of Medical Scientific Research 2017; 13 (3): 643–646.**

The relevance of the topic is due to the rare occurrence in our locality of skin lesions of nematodes of the species Ancylostoma, Stronguloides, Necator, which are widespread in the tropics and subtropics, but now, due to the increasing migration of the population around the world, present a difficult diagnostic problem and cause difficulties in choosing tactics of treatment.

Key words: serpiginating rashes, migratory rashes, Larva migrans.

Введение. Глистные инвазии, поражающие главным образом кишечник, вызывающие системные, аллергические и аутоиммунные реакции, распространены повсеместно. Но гельминты, вторгающиеся непосредственно в кожу, в наших широтах обычно не встречаются. Всех их объединяет то, что человек в данных случаях является случайным — ошибочным хозяином. Возникающие дерматологические проявления обусловлены личинками этих гельминтов. В организме людей они не развиваются до половозрелой стадии, поэтому опасности заражения другого человека нет.

Церкарийный дерматит, вызываемый более чем двадцатью видами шистосом, в нашей местности нередко диагностируется жарким летом, главным образом среди детей, купающихся в Волге и других водоемах. Группа же заболеваний, вызываемых кожными мигрантами личинок некоторых классов нематод, трематод и цестод, объединенных в одну нозологию «мигрирующая личинка — Larva migrans (CLM)», распространены в жарких тропических и субтропических странах, а у нас это чаще всего «тропический сувенир» [1, 2]. В настоящее время это заболевание «привозят» наши туристы из Таиланда, Турции, ОАЭ, стран Африки, островов Карибского бассейна. Увеличение числа поездок со стороны населения мира больше не ограничивает существование этих экзотических болезней только в эндемичных районах. Никаких специфических расовых или половых пристрастий не выявлено. Кожные мигранты личинки могут поражать людей всех возрастов, но обычно синдром «блуждающей личинки» наблюдается у детей чаще, чем у взрослых [3]. Описание дерматоза насчитывает более ста лет.

Этиология. Возбудителями являются различные виды нематод и триматод. Наибольшее значение имеют анкилостомиды собак (Ancylostoma brasiliensis, Caninum, Stronguloides, Necator). В естественных для личинок хозяевах — животных они способны проникать в дерму и переносятся через лимфатические и венозные системы в легкие. Они проникают в альвеолы и мигрируют в трахею животных, в последующем проглатываются животными и поступают в кишечник, где созревают до взрослых особей [4]. Цикл начинается снова, поскольку их яйца выводятся из организма. Жизненный цикл паразитов начинается с момента, когда яйца нематод с фекалиями животных попадают в теплую, влажную, песчаную почву, где личинки вылупляются. Первоначально они питаются почвенными бактериями и дважды линяют до инфицированной третьей стадии. Заражение людей происходит чаще на песчаных пляжах, в песке или почве, загрязненных фекалиями животных. Используя свои протеазы, личинки проникают через фолликулы, трещины или неповрежденную кожу нового хозяина (человека), который является случайным. Наиболее часто поражаемыми местами кожного покрова являются верхние и нижние конечности, межпальцевые промежутки, колени и область ягодиц. Инкубационный период составляет от одного до 14 дней.

Личинкам недостает фермента коллагеназы, необходимой для проникновения глубоко в дерму. Таким образом, они остаются ограниченными в поверхностных слоях кожи, где и погибают. Симптомы зуда возникают вторично по отношению к иммунным реакциям как на личинки, так и на продукты их жизнедеятельности [5].

В течение тридцати минут после проникновения личинок может наблюдаться пощипывание или покалывание. Затем личинки могут оставаться бездействующими в течение нескольких недель либо месяцев или немедленно начать ползучую активность, которая создает змеевидные ходы 2–3 мм ширины, простирающиеся на 3–4 см от места проникновения. Они слегка приподняты, телесного или розового цвета и сопровождаются зудом. Ежедневно личинки продвигаются под кожей от нескольких миллиметров до нескольких сантиметров, а если задействовано много личинок, может образоваться неорганизованная серия петель и извилистых следов с отечными папулами, папуловезикулами, иногда фликтенами. Высыпания разрешаются в течение 4–8 недель, реже существуют до одного года [6].

Медицинское лечение оправдано, поскольку оно сокращает продолжительность естественной эволюции болезни. Актуальный тиабендазол безопасен для локализованных инвазий, но может потребоваться длительное лечение. Лечение оральными формами тиабендазола в течение трех дней эффективно, но иногда связано с неблагоприятными последствиями [7]. Испытания с использованием альбендазола в течение одного или четырех последовательных дней могут оказаться более эффективными [8, 9]. Более поздние испытания с использованием ивермектина показали, что одна пероральная доза может вылечить 100% пациентов; таким образом, этот препарат выглядит очень перспективным как новая форма терапии [10].

Описание клинического случая. На консультацию в клинику кожных и венерических болезней СГМУ обратилась семья, несколько дней назад вернувшаяся с зимних каникул из Таиланда. Возраст ребенка на момент консультации: 1 год и 2 месяца.

Со слов матери, по возвращении с отдыха она отметила зудящие высыпания, которые локализовались на коже голеней. Аналогичные высыпания вскоре были обнаружены у сына. Постепенно количество высыпаний увеличивалось, приобретая витиеватый рисунок. Интенсивность зуда усилилась. Из анамнеза известно, что большую часть времени мать с сыном проводили на пляже, играя на песке. Локализация высыпаний обусловлена зоной соприкосновения с песком, которая приходилась на область ягодиц и конечностей у ребенка и нижние конечности в области наружной поверхности голеней у матери. Объективно: у матери на коже передних поверхностей голеней на фоне неяркой эритемы отмечаются извитые фестончатые полосы причудливых очертаний в виде отечных папул, папуловезикул ярко-розового цвета, в отдельных местах — фликтены и корки серозно-гнойного характера. Субъективно: интенсивный зуд.

У сына на коже ягодиц, верхних и нижних конечностей отмечаются аналогичные высыпания, в центральной части некоторых участков локализуются пузыри, заполненные серозной жидкостью.

Длина серпигинирующего подкожного хода ежедневно увеличивалась на 0,5–1 см у ребенка и 1–2 см у матери. Субъективно: интенсивность зуда усилилась.

В общем анализе крови матери отмечается эозинофилия.

Ответственный автор — Еремина Мария Геннадьевна
Тел.: 8-927-223-10-53
E-mail: 913693@mail.ru

Фото 1а. Патологический процесс на коже матери

Фото 1б. Патологический процесс на коже ребенка

Фото 2а. После проведенного лечения на коже матери

Фото 2б. После проведенного лечения на коже ребенка

Симптоматическое лечение в виде топических стероидов и анилиновых красителей не вызвало клинического ответа (фото 1а, 1б).

В связи с отсутствием четких клинических рекомендаций по ведению пациентов с дерматозом раннего детского возраста было назначено: наружно крем Ивермектин 1% два раза в сутки на очаги поражения; матери — таблетированная форма того же препарата. Дополнительно, после консультации врача-инфекциониста, в схему лечения добавлен альбендазол в виде суспензии, 10 мг на 1 кг массы тела ребенка. Цетиризин капли по массе тела ребенка. Курс терапии — четверо суток.

На фоне проводимой терапии, через 10 дней от начала, высыпания на коже поблекли, местами уплотнились полностью. Субъективных ощущений нет (фото 2а, 2 б).

Заключение. Таким образом, процесс расширения туристического спроса в сторону тропических и субтропических стран вносит коррективы в вопросе о частоте редко встречающихся экзотических заболеваний кожи и о настороженности в плане их диагностики. Важным аспектом профилактики заболевания является обучение пациентов. Лица, которые путешествуют в тропические регионы, и владельцы домашних животных должны знать об этом заболевании. Для обучения пациентов разработаны специальные интернет-ресурсы. В путеводителях указаны перечень заболеваний, наиболее часто встречающихся в данном регионе, и меры предосторожности.

Авторский вклад: написание статьи — М. Г. Еремина, В. В. Рощепкин; утверждение рукописи — Н. А. Слесаренко, А. П. Кошкин.

References (Литература)

1. Veraldi S, Persico MC, Francia C, et al. Follicular cutaneous larva migrans: a report of three cases and review of the literature. Dermatol Rev Mex 2013; 57: 454–460.
2. Sow D, Soro F, Javelle E, et al. Epidemiological profile of cutaneous larva migrans in travelers returning to France between 2003 and 2015. Travel Med Infect Dis 2017; 1477–8939 (17): 30088–1.
3. Kane KS, Lio PA, Stratigos AJ, et al. Pediatric dermatology. Moscow: Panfilova, 2011; 468 p. (Кейн К.Ш., Лио П.А., Стратигос А.Д. и др. Детская дерматология. М.: Панфилова, 2011; 468 с.).
4. Rocken M, Shaller M, Sattler E, et al. Atlas of dermatology. Moscow: MEDpress-inform, 2014; 372 p. (Рекен М., Шаллер М., Заттлер Э. и др. Атлас по дерматологии. М.: МЕДпресс-информ, 2014; 372 с.).
5. Robles DT, James WD. Cutaneous Larva Migrans. URL: http://emedicine.medscape.com/article/1108784-overview (8 oct 2017)
6. Ngan V, Writer S. Cutaneous larva migrans. URL: https://www.dermnetnz.org/topics/cutaneous-larva-migrans (6 oct 2017)
7. Caumes Eric. Treatment of Cutaneous Larva Migrans. Clinical Infectious Diseases 2000; 30 (5): 811–814.
8. Hombu A, Yoshida A, Kikuchi T, et al.Treatment of larva migrans syndrome with long-term administration of albendazole. MicrobiolImmunol Infect 2017; 1684–1182 (17): 30142–1.
9. Leung AK, Barankin B, Hon KL. Cutaneous larva migrans. Recent Pat Inflamm Allergy Drug Discov 2017.
10. Chabasse D, Le Clech C, de Gentile L, et al. Larva migrans. Int J Dermatol 2013; 52 (3): 327–30.

УДК 616.517–002.33:616.98:578.828.6:616.511.4–008.6] –07 (045) Клинический случай

КЛИНИЧЕСКИЙ СЛУЧАЙ СИНДРОМА СТИВЕНСА–ДЖОНСОНА У ПАЦИЕНТА С ПУСТУЛЕЗНЫМ ПСОРИАЗОМ

С. Р. Утц *— ФГБОУ ВО «Саратовский ГМУ им. В.И. Разумовского» Минздрава России, заведующий кафедрой дерматовенерологии и косметологии, профессор, доктор медицинских наук;* ***А.Л. Бакулев*** *— ФГБОУ ВО «Саратовский ГМУ им. В.И. Разумовского» Минздрава России, кафедра дерматовенерологии и косметологии, профессор, доктор медицинских наук;* ***А.В. Моррисон —*** *ФГБОУ ВО «Саратовский ГМУ им. В.И. Разумовского» Минздрава России, доцент кафедры дерматовенерологии и косметологии, кандидат медицинских наук;* ***И.А. Игонина —*** *ФГБОУ ВО «Саратовский ГМУ им. В.И. Разумовского» Минздрава России, ассистент кафедры дерматовенерологии и косметологии, кандидат медицинских наук;* ***О.О. Ардалина —*** *ФГБОУ ВО «Саратовский ГМУ им. В.И. Разумовского» Минздрава России, ассистент кафедры дерматовенерологии и косметологии,.*

A CLINICAL CASE OF STEVENS–JOHNSON SYNDROME IN A PATIENT WITH PUSTULAR PSORIASIS

S. R. Utz *— Saratov State Medical University n.a. V.I. Razumovsky, Department of Dermatology and Cosmetology, Professor, Doctor of Medical Science;* ***A.L. Bakulev*** *— Saratov State Medical University n.a. V.I. Razumovsky, Department of Dermatology and Cosmetology, Professor, Doctor of Medical Science;* ***A.V. Morrison —*** *Saratov State Medical University n.a. V.I. Razumovsky, Department of Dermatology and Cosmetology, Associate Professor, Candidate of Medical Science;* ***I.A. Igonina*** *— Saratov State Medical University n.a. V.I. Razumovsky, Department of Dermatology and Cosmetology, Candidate of Medical Science, Assistant;* ***O.O. Ardalina*** *— Saratov State Medical University n.a. V.I. Razumovsky, Department of Dermatology and Cosmetology, Assistant.*

Дата поступления — 11.07.2017 г. Дата принятия в печать — 12.09.2017 г.

Утц С. Р., Бакулев А.Л., Моррисон А.В., Игонина И.А., Ардалина О.О. **Клинический случай синдрома Стивенса–Джонсона у пациента с пустулезным псориазом. Саратовский научно-медицинский журнал 2017; 13 (3): 646–648.**

Представлен клинический случай возникновения синдрома Стивенса–Джонсона и генерализованного пустулезного псориаза у пациента с ВИЧ-инфекцией. Дана характеристика анамнестических, клинических, лабораторных данных. Рассмотрена причина развития острой аллергической реакции, а также формирования тяжелого дерматоза у больного с ВИЧ- инфекцией.

Ключевые слова: псориаз пустулезный, синдром Стивенса–Джонсона, ВИЧ-инфекция.

Utz SR, Bakulev AL, Morrison AV, Igonina IA, Ardalina OO. **A clinical case of Stevens–Johnson syndrome in a patient with pustular psoriasis. Saratov Journal of Medical Scientific Research 2017; 13 (3): 646–648.**

The article presents a clinical case of Stevens — Johnson syndrome and generalized pustular patient with HIV-infection. The characteristic of anamnestic, clinical, laboratory data is present. The cause of acute allergic reactions and the formation of severe dermatosis in a patient with HIV-infection are considered.

Key words: pustular psoriasis, Stevens–Johnson syndrome, HIV-infection.

В настоящее время синдром Стивенса–Джонсона считается острой тяжелой аллергической реакцией, характеризующейся обширными поражениями кожи и слизистых оболочек и индуцированной приемом лекарственных средств. Группой с высокой степенью риска являются пациенты с генотипами медленных ацетиляторов, иммунокомпрометированные больные (в том числе с ВИЧ-инфекцией.) У лиц с иммунодефицитом риск развития данной патологии в 1000 раз выше. Наиболее часто синдром Стивенса — Джонсона развивается при приеме лекарственных препаратов. Для заболеваний характерен «скрытый период» между приемом лекарственного средства и развитием клинической картины на коже и слизистых оболочках [1, 2]. Патогенез связан с массовой гибелью базальных кератиноцитов кожи и эпителия слизистых оболочек, вызванной Fas-инфдуцированным и перфорин/гранзим-опосредованным апоптозом клеток. Программируемая гибель клеток происходит в результате иммуноопосредованного воспаления, важную роль в развитии которого играют цитотоксические Т-клетки [3, 4]. Синдром

Ответственный автор — Ардалина Оксана Олеговна
Тел.: +79873627505
E-mail: Oksana-vjazvskaja@rambler.ru

Стивенса — Джонсона развивается остро, поражение кожи и слизистых сопровождается выраженными явлениями интоксикации (фебрильная и гектическая температура тела, головная боль и диспепсические явления). Высыпания локализуются преимущественно на слизистых оболочках, коже лица и туловища. Клиническая картина характеризуется появлением множественных полиморфных эффлоресценций в виде багрово-красных пятен с синюшным оттенком, папул, пузырьков. Впоследствии формируются пузыри. Покрышки буллезных элементов легко разрушаются (положительный симптом Никольского), образуя обширные ярко-красные эрозированные мокнущие поверхности, окаймленные обрывками покрышек пузырей. Наряду с поражением кожи в патологический процесс нередко вовлекаются слизистые оболочки желудочно-кишечного тракта и дыхательных путей, менингеальные оболочки и собственно головной мозг [5, 6].

Распространенность псориаза у ВИЧ- инфицированных пациентов примерно такая же, как и у неинфицированных (от 1 до 2%), но течение псориаза, ассоциированного с ВИЧ, как правило, злокачественное. Иммунная реакция у ВИЧ-инфицированных обычно характеризуется клеточными сигналами подмножества Th^2 CD4+Т-хелперов, тогда как иммунная реакция в ответ на псориаз характеризуется клеточными сигналами подмножества Th1 CD4+Т-хелперов и Th 17Т-хелперов. Предполагается, что уменьшение присутствия CD4+Т-клеток вызвано сверхактивацией CD8+Т-клеток, которые ответственны за обострение псориаза у пациентов с ВИЧ-инфекцией [7, 8].

Приводим собственное клиническое наблюдение сочетания синдрома Стивенса — Джонсона и генерализованного пустулезного псориаза на фоне ВИЧ-инфекции.

Пациент П. В. А. 38 лет. 3 апреля 2017 г. госпитализирован в ККБ СГМУ с диагнозом: «Синдром Стивенса–Джонсона». Псориаз генерализованный, пустулезный (тип Цумбуша), фаза прогрессирования, тяжелая стадия. При поступлении предъявлял жалобы на наличие высыпаний по всему кожному покрову, интенсивный зуд, жжение в очагах поражения. Из анамнеза известно, что страдает псориазом с 1999 г., когда впервые после стрессовой ситуации появились высыпания в виде узелков, сливающихся в бляшки на коже волосистой части головы. Впоследствии процесс распространился по всему кожному покрову. Течение псориатического процесса хроническое, рецидивирующее, с ежегодными внесезонными обострениями. Неоднократно получал терапию по поводу псориаза (ФХТ с фотосенсибилизатором, дезинтоксикационные средства, гепатопротекторы, наружно: топические стероиды) с разрешением процесса на коже, последующими ремиссиями до 3–4 месяцев. В течение пяти дней по поводу ОРВИ принимал колдакт, после чего на коже лица, туловища и конечностей появились высыпания розового цвета, сопровождающиеся интенсивным зудом, количество которых впоследствии увеличилось, элементы слились в очаги багрово-красного цвета, возникли влажные эрозии. При поступлении патологический процесс на коже носил распространенный характер. В области туловища, конечностей: очаги эритемы багрово-красного цвета с синюшным оттенком, обширные влажные эрозии с серозно-геморрагическим отделяемым, отслойкой эпидермиса по периферии; местами буллезные элементы размером до 3–5 см в диаметре с напряженной покрышкой, прозрачным содержимым. Симптом Никольского положительный. На коже волосистой части головы, туловища, конечностей: папулы и бляшки, выраженно инфильтрированные. По периферии элементов: венчик эритемы багрово-розового цвета, свободный от шелушения. В центральной части элементов: наслоение грязно-серых чешуйко-корок. В области спины, подошв на фоне яркой отечной эритемы множественные пустулы, сливающиеся между собой (рис. 1).

Рис. 1. Пациент П. В. А. 38 лет. Клиническая картина: во время лечения

При обследовании обращает на себя внимание повышение СОЭ до 40 мм/ч; лейкоцитоз до 10.25х10*/л, СРБ 4+. АТ к ВИЧ I, II типа положительны.

Проведено комплексное лечение, включающее: системные ГКС (500 мг в сутки по преднизолону с последующим снижением дозы до полной отмены), антибактериальные средства (р-р цефтриаксона 2.0 в/м 2 раза в сутки в\м, 10 дней), цитостатические средства (3 тура раствора методжекта по 25 мг в неделю в/м в сочетании с приемом фолиевой кислоты 5 мг в неделю), гепатопротекторы (гептор 400 мг 2 раза в сутки, 20 дней), наружно: анилиновые красители, бетаметазон+кальципотриол. В результате проведенного лечения отмечена положительная динамика кожного процесса в виде регресса высыпаний (рис. 2).

Данный клинический случай представляет интерес в связи с возникновением синдрома Стивенса — Джонсона, трансформации вульгарного псориаза в генерализованный пустулезный псориаз на фоне ВИЧ-инфекции, что обусловлено снижением напряженности иммунных процессов под влиянием персистенции вируса иммунодефицита человека. Наслед-

Рис. 2. Пациент П. В. А. 38 лет. Клиническая картина: после лечения

ственная предрасположенность к возникновению аллергической реакции обусловлена генетическим дефектом детоксикационной системы лекарственных метаболитов, в результате чего связывается протеин эпидермиса и пускает в ход иммунный ответ, ведущий к иммуноаллергической реакции. Изложенные данные подчеркивают актуальность рациональной терапии; требуются исключение полипрагмазии, учет аллергоанамнеза; неприемлемо самолечение больных.

Авторский вклад: написание статьи — С. Р. Утц, А. Л. Бакулев, А. В. Моррисон, И. А. Игонина, О. О. Ардалина; утверждение рукописи для публикации — С. Р. Утц.

References (Литература)

1. Rook's textbook of dermatology. Eighth edition. Ed. by Tony Burns, Stephen Breathnach, Neil Cox and Christopher Griffiths. In 4 volumes. Willey-Blackwell, 2010.
2. Comprehensive dermatologic drug therapy. Second edition. Stephen E. Wolverton. Sauders, 2007.
3. Clinical dermatology. Fifth edition. Thomas P. Habif. Mosby, 2010.
4. Dermatology. Third edition. 2-volume set. Ed. by Jean L Bolognia MD, Joseph L Jorizzo MD, Julie V Schaffer. Elsevier, 2012.
5. Chistjakova I. A. Modern problems of therapy and prevention of psoriasis. Russian medical journal 1997; (5): 709–712. Russian (Чистякова И. А. Современные проблемы терапии и профилактики псориаза. РМЖ 1997; (5): 709–712).
6. Federal clinical recommendations. Of sexually transmitted infections 2016; 417 (5): 562–568). Russian (Федеральные клинические рекомендации. Инфекции, передаваемые половым путем 2016; 417 (5): 562–568).
7. Rusak JuE, et al. Case of psoriasis on the background of HIV infection. Russian journal of skin and venereal diseases 2006; (1): 24–25. Russian (Русак Ю. Э. Случай псориаза на фоне ВИЧ-инфекции. Российский журнал кожных и венерических болезней 2006; (1): 24–25).
8. Chuiko NA. Immunopathological aspects of the development of psoriasis. Ukrainian journal of dermatology, venereology, cosmetology 2004; (4): 16–19. Russian (Чуйко Н. А. Иммунопат ологические аспекты развития псориаза. Украинский журнал дерматологии, венерологии, косметологии 2004: (4): 16–19).

УДК 616.5–003.871–036.1–07 (045) Клинический случай

РОЛЬ ДЕРМАТОСКОПИИ В ДИАГНОСТИКЕ ПОВЕРХНОСТНОГО ДИССЕМИНИРОВАННОГО АКТИНИЧЕСКОГО ПОРОКЕРАТОЗА (КЛИНИЧЕСКИЙ СЛУЧАЙ)

К. Ю. Шерстобитова *— ГУЗ «Саратовский областной клинический кожно-венерологический диспансер», врач онколог-дерматовенеролог;* ***С. Р. Утц —*** *ФГБОУ ВО «Саратовский ГМУ им. В. И. Разумовского» Минздрава России, заведующий кафедрой дерматовенерологии и косметологии, профессор, доктор медицинских наук;* ***Д. А. Шнайдер*** *— ГУЗ «Саратовский областной клинический кожно-венерологический диспансер», главный врач.*

THE ROLE OF DERMATOSCOPY IN DIAGNOSTICS OF SUPERFICIAL DISSEMINATED ACTINIC POROKERATOSIS (A CASE REPORT)

K. Y. Sherstobitova *— Saratov Regional Clinical Dermatovenerologic Dispensary, Oncologist — dermatovenerologist;* ***S. R. Utz*** *— Saratov State Medical University n.a. V. I. Razumovsky, Department of Skin and Venereal Diseases, Professor, Doctor of Medical Science;* ***D. A. Shnaider*** *— Saratov Regional Clinical Dermatovenerologic Dispensary, Head Physician.*

Дата поступления — 11.07.2017 г. Дата принятия в печать — 12.09.2017 г.

Шерстобитова К. Ю., Утц С. Р., Шнайдер Д. А. **Роль дерматоскопии в диагностике поверхностного диссеминированного актинического порокератоза (клинический случай). Саратовский научно-медицинский журнал 2017; 13 (3): 648–651.**

Представлено клиническое наблюдение порокератоза поверхностного диссеминированного актинического у пациента 59 лет. Рассмотрены вопросы диагностики заболевания с помощью дерматоскопии.

Ключевые слова: порокератоз, дерматоскопия, cornoid lamella.

***Sherstobitova KY, Utz SR, Shnaider DA.* The role of dermatoscopy in diagnostics superficial disseminated actinic porokeratosis (a case report). Saratov Journal of Medical Scientific Research 2017; 13 (3): 648–651.**

We present a case of disseminated superficial actinic porokeratosis and describe general dermoscopic features.

Key words: porokeratosis, dermoscopy, cornoid lamella.

Термин «порокератоз» объединяет группу хронических редких заболеваний кожи, характеризующихся клональным нарушением кератинизации и проявляющихся определенными морфологическими признаками. Порокератоз считается генетически гетерогенным дерматозом, однако встречаются и спорадические случаи заболевания.

Патогенетические механизмы все еще остаются неизвестными. Некоторые авторы считают, что решающую роль в патогенезе играет клональная гиперпролиферация атипичных кератиноцитов, что приводит к образованию роговой пластинки, которая расширяется по периферии и образует приподнятый край между патологическими и нормальными кератиноцитами. Этому может способствовать генетическая предрасположенность, ультрафиолетовое облучение, иммуносупрессия (например, вследствие приема лекарственных препаратов) [1].

Выделяют несколько основных форм заболевания [2–4]: классический порокератоз Мибелли, поверхностный диссеминированный актинический порокератоз, ладонно-подошвенный порокератоз, линеарный порокератоз, точечный порокератоз.

Все варианты порокератоза характеризуются сходными гистоморфологическими проявлениями. Клиническая картина представлена резко отграниченными поверхностными очагами с центральной атрофией и четким приподнятым гиперкератотическим краем [5]. Гистологически значимым признаком является так называемая *cornoid lamella* — роговидная пластинка, представляющая собой очаговый паракератоз в виде столбика. В верхней части дермы под эпидермисом с роговидной пластинкой обнаруживается периваскулярный лимфоцитарный инфильтрат. Между наружными роговидными пластинками, обозначающими края очага, присутствует атрофия эпидермиса и лихеноидный инфильтрат. Также определяется дискератоз (преждевременное ороговение) и незначительный плеоморфизм ядер кератиноцитов. Как дополнительное исследование используется ШИК-реакция, при которой выделяют точечные включения гликогена в области паракератотического столбика [6].

Одной из наиболее часто встречаемых форм заболевания является поверхностный диссеминированный актинический порокератоз (ПДАП), впервые описанный Chernosky и Freeman в 1966 г. [5, 7, 8]. Выделяют наследственный (аутосомно-доминантный тип наследования) и спорадический ПДАП [9]. Дебют заболевания часто наблюдается в возрасте 20–40 лет у лиц с фоточувствительной кожей. Среди женщин дерматоз регистрируется в 3 раза чаще [9].

Клинически ПДАП характеризуется образованием множественных высыпаний на участках тела, доступных инсоляции (преимущественно разгибательные поверхности конечностей, спина). Вначале формируется конической формы папулы размером 1–3 мм в диаметре, красноватого или коричневатого цвета, с тенденцией к периферическому росту. В последующем происходит трансформация папул в кольцевидные бляшки размером до 10 мм и более в диаметре, с приподнятым гиперкератотическим краем. Центральная часть бляшки атрофична, может наблюдаться покраснение или гиперпигментация, в отдельных случаях воспаление, образование гиперкератоза, корок.

Заболевание прогрессирует медленно, обострения происходят преимущественно в весенне-летний период или провоцируются фототерапией. Часто пациенты не предъявляют субъективных жалоб, в редких случаях возможен незначительный зуд в области высыпаний.

При ПДАП, как и при других формах порокератозов, возможна малигнизация очагов и формирование базально-клеточного или плоскоклеточного рака кожи [4, 5].

Диагноз устанавливают на основании данных клинической картины, патогистологического исследования.

Последнее десятилетие в клинической дерматологии активно внедряется метод неинвазивной диагностики — дерматоскопия, которая позволяет рассматривать кожу при очень большом увеличении (от x10 до x600).

Дерматоскопия при ПДАП оказывается весьма полезной, поскольку порокератоз имеет специфические дерматоскопические паттерны [5, 10, 11].

Характерным дерматоскопическим признаком является так называемая «белая дорожка» — беловатая кольцевидная структура, расположенная по периферии каждого элемента ПДАП и патогистологически соответствующая *cornoid lamella*. «Белая дорожка» может быть как одинарной, так и двойной, цвет ее в некоторых случаях может быть желтоватым или светло-коричневым. С внутренней стороны она пигментирована за счет папиллярной дермы под роговидной пластинкой, которая содержит умеренно плотный периваскулярный лимфоцитарный инфильтрат. Находящиеся здесь же расширенные капилляры дают при дерматоскопии периферическую васкуляризацию [5, 10, 11].

В центральной беловатой гомогенной области, отграниченной «белой дорожкой», могут определяться различные типы сосудов: точечные, глобулярные, линейные нерегулярные, телеангиэктазии.

Обычно эпителий, отграниченный *cornoid lamella*, истончен, к центру может иметь нормальную толщину, что визуализируется как интенсивная белая гомогенная область, в отдельных случаях наблюдаются веррукозные разрастания на поверхности элемента. В центральной части бляшек часто встречаются пигментные структуры (коричневые глобулы или тонкая пигментная сеть).

Помимо дерматоскопии некоторые зарубежные авторы в качестве неинвазивного метода диагностики порокератоза используют лампу Вуда [12]. При освечивании пораженных участков кожи в ультрафиолетовом излучении почти всегда можно увидеть яркое свечение в виде кольца по периферии каждого элемента порокератоза, которое соответствует *cornoid lamella*.

Дифференциальный диагноз проводят с актиническим кератозом, красным плоским лишаем, дискоидной красной волчанкой, псориазом.

Поскольку ухудшение состояния патологического процесса у пациентов наступает в весенне-летние месяцы, в первую очередь для лечения заболева-

Ответственный автор — Шерстобитова Ксения Юрьевна
Тел.: 8-937-968-20-40
E-mail: k.sherstobitova@gmail.com

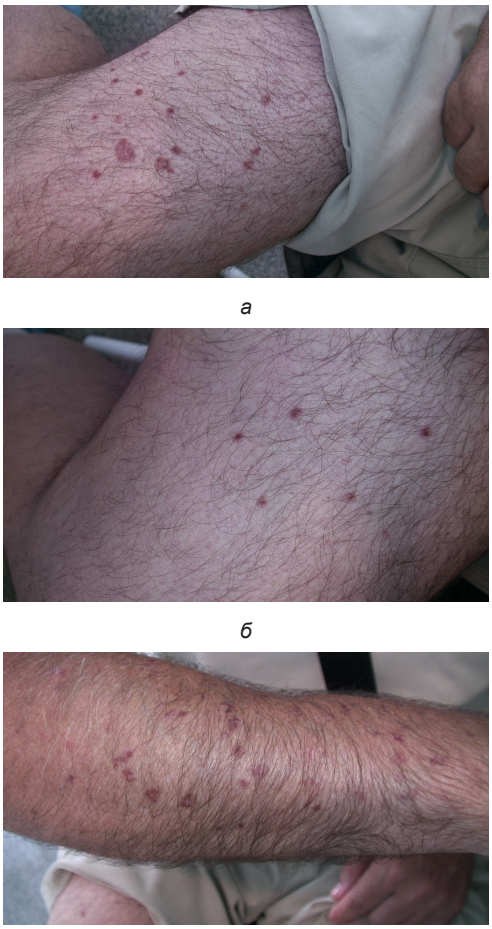

а

б

в

Рис. 1. Пациент Ф. 59 лет. Порокератоз поверхностный диссеминированный актинический.
Элементы порокератоза: *а* — на правом бедре; *б* — на левом бедре; *в* — на правом предплечье

ния назначают солнцезащитные средства с большим фактором защиты (SPF 50+). При распространенном процессе используют топические кортикостероиды, системные ретиноиды, кератолитические средства. Широко применяется крио-, лазерная или радиоволновая деструкция, фотодинамическая терапия.

Приводим *собственное клиническое наблюдение.*

Пациент Ф. 59 лет, житель Балакова (Саратовская область), поступил в клинико-диагностическое отделение №2 ГУЗ «Саратовский областной клинический кожно-венерологический диспансер» в июле 2017 г. с жалобами на наличие распространенных высыпаний на коже разгибательных поверхностей верхних и нижних конечностей, без субъективных ощущений.

Больным себя считает в течение пяти лет. Отмечает появление высыпаний на коже разгибательных поверхностей верхних конечностей, их дальнейшее распространение на кожу разгибательных поверхностей нижних конечностей. Зуд и болезненность в области высыпаний отсутствуют. Ухудшение процесса, появление новых элементов возникают после инсоляции. В зимнее время года происходит регресс образований.

Неоднократно обращался к дерматовенерологу по месту жительства, где выставлялись следующие диагнозы: красный плоский лишай, псориаз, экзема. После проведенной терапии терапевтического эффекта не отмечалось.

При осмотре: патологический процесс носит распространенный характер с поражением кожи разгибательных поверхностей предплечий и бедер. Высыпания представляют собой бляшки округлой формы с четкими границами, размером от 5 до 10 мм, розовато-коричневого и красного цвета. Центральная часть бляшек атрофична, по периферии расположен приподнятый гиперкератотический валик (рис. 1).

Проведена видеодерматоскопия очагов на видеодерматоскопе *MoleMax HD (Derma Medical Systems, Австрия)* при увеличении х30, главным дерматоскопическим паттерном в каждом элементе являлась находящаяся по периферии характерная «белая дорожка»(*cornoid lamella*) (рис. 2).

а *б* *в* *г*

Рис. 2. Дерматоскопическая картина очага порокератоза (увеличение х30): *а* — в центральной области определяются белесые зоны атрофии, окруженные множественными сосудами (точечными, в виде запятой, телеангиэктазиями), обрывками гиперпигментированного эпидермиса; *б* — усиленная васкуляризация красной окраски, на фоне которой виден пигмент коричневой окраски; *в* — *cornoid lamella* беловато-коричневатой окраски по периферии, в центре белесоватая область атрофии; *г* — элемент порокератоза на фоне фотоповрежденной кожи. Хорошо определяется коричневой окраски «белая дорожка», усиленно пигментированная центральная область с обрывками эпидермиса



Рис. 3. Яркое кольцевидное свечение по периферии элементов при освечивании очагов поражения в ультрафиолетовом свете

При осмотре в ультрафиолетовом свете по периферии каждого элемента наблюдалась ярко светящаяся кольцевидная структура (рис. 3).

Учитывая данные клинической картины, неинвазивных методов исследования (дерматоскопия, осмотр в ультрафиолетовом свете под лампой Вуда), поставили предварительный диагноз: «Порокератоз поверхностный диссеминированный актинический».

Произведена диагностическая биопсия с очага высыпания на коже левого бедра.

Результаты патогистологического исследования. Эпидермис с роговидной пластинкой в устье фолликула и атрофией на прилежащих участках за счет истончения мальпигиева слоя, вакуольной дистрофии клеток базального слоя. Субэпидермально слабый полосовидный лимфогистиоцитарный инфильтрат, базофильная дегенерация коллагена. *Заключение:* данная морфологическая картина может иметь место при поверхностном актиническом порокератозе.

Учитывая жалобы пациента, анамнез заболевания, клиническую картину, результаты дерматоскопического, патогистологического исследований, поставили клинический диагноз: «Порокератоз поверхностный диссеминированный актинический».

Пациенту рекомендовано избегать инсоляции, назначен солнцезащитный крем с SPF 50+, кератолитики, диета с большим содержанием витамина А.

Пациент явился на контроль через 12 дней, отмечался хороший терапевтический эффект. Рекомендовано продолжить назначенное лечение. Пациент поставлен на учет у дерматовенеролога-онколога ГУЗ «СОККВД».

Заключение. Приведенный клинический случай демонстрирует следующее: возникают сложности, если ставить диагноз ПДАП, основываясь лишь на жалобах пациента и клинической картине. Большую роль в верификации заболевания играет дерматоскопия, которая позволяет провести дифференциальную диагностику порокератоза от других кожных заболеваний. Однако окончательный диагноз всегда подтверждается результатом патогистологического исследования.

Необходимо помнить, что при любой форме порокератоза возможна злокачественная трансформация, поэтому важно рекомендовать пациентам динамическое наблюдение у онколога и, по возможности, выполнение контрольной дерматоскопии крупных, длительно существующих очагов заболевания.

Авторский вклад: написание статьи — К. Ю. Шерстобитова; утверждение рукописи для публикации — Д. А. Шнайдер, С. Р. Утц.

References (Литература)

1. Kanitakis J. Porokeratosis: an update of clinical, aetiopathogenic and therapeutic features. Eur J Dermatol 2014; 24 (5): 533–44.
2. Judge MR, Malean WHI, Munro CS. Disorders of keratinization. In: Burns T, Breathnach S, Cox N, Griffiths C, eds. Rookr's Textbook of Dermatology. Oxford: Blackwell Publishing Ltd, 2004.
3. Shumack SP, Commens CA. Disseminated superficial actinic porokeratosis: a clinical study. J Am Acad Dermatol 1989; 20: 1015–22.
4. Sasson M, Krain AD. Porokeratosis and cutaneous malignancy: A review. Dermatol Surg 1996; 22: 339–42.
5. Nicola A, Magliano J. Dermoscopy of Disseminated Superficial Actinic Porokeratosis. Actas Dermosifiliogr 2017; 108 (5): e33-e37.
6. Kempf W, Hantschke M, Kutzner H, Burgdorf W. Dermatopathologie. Steinkopff Verlag Darmstadt, 2007; p. 164–6.
7. Chernosky ME. Porokeratosis: report of twelve patients with multiple superficial lesions. South Med J 1966; 59: 289–94.
8. Xu Y, Fu X, Yang B, et al. A novel MVK gene mutation in a Chinese patient with disseminated superficial actinic porokeratosis. Dermatol Sin 2015; 33: 45–6.
9. Gu C.-Y, Zhang C.-F, Chen L-J, et al. Clinical analysis and etiology of porokeratosis. Exp Ther Med 2014; 8: 737–41.
10. Delfino M, Argenziano G, Nino M. Dermoscopy for the diagnosis of porokeratosis. J Eur Acad Dermatol Venereol 2004; 18: 194–5.
11. Errichetti E, Stinco G. Dermoscopy in General Dermatology: A Practical Overview. Dermatol Ther (Heidelb) 2016; 6: 471–507.
12. Sun R, Chen H, Zhu W, Lian S. Wood's lamp image of porokeratosis. Photodermatol Photoimmunol Photomed 2017 Mar; 33 (2): 114–6.

УДК 616.516–036:575:612.017.1 (048.8) Обзор

КЛИНИЧЕСКИЙ ПОЛИМОРФИЗМ КРАСНОГО ПЛОСКОГО ЛИШАЯ (ОБЗОР)

Н.А. Слесаренко *— ФГБОУ ВО «Саратовский ГМУ им. В.И. Разумовского» Минздрава России, профессор кафедры дерматовенерологии и косметологии, доктор медицинских наук;* ***С. Р. Утц*** *— ФГБОУ ВО «Саратовский ГМУ им. В.И. Разумовского» Минздрава России, заведующий кафедрой дерматовенерологии и косметологии, профессор, доктор медицинских наук;* ***А.Л. Бакулев —*** *ФГБОУ ВО «Саратовский ГМУ им. В.И. Разумовского» Минздрава России, профессор кафедры дерматовенерологии и косметологии, доктор медицинских наук;* ***М.Г. Еремина*** *— ФГБОУ ВО «Саратовский ГМУ им. В.И. Разумовского» Минздрава России, доцент кафедры дерматовенерологии и косметологии, кандидат медицинских наук,* ***В.Н. Шерстнева*** *— ФГБОУ ВО «Саратовский ГМУ им. В.И. Разумовского» Минздрава России, ассистент кафедры дерматовенерологии и косметологии, кандидат медицинских наук.*

CLINICAL POLYMORPHISM OF LICHEN RUBER PLANUS (REVEW)

N.A. Slesarenko *— Saratov State Medical University n.a. V.I. Razumovsky, Department of Dermatology and Venereology and Cosmetology, Professor, Doctor of Medical Sciences;* ***S. R. Utz —*** *Saratov State Medical University n.a. V.I. Razumovsky, Department of Dermatology and Venereology and Cosmetology, Professor, Doctor of Medical Sciences;* ***A.L. Bakulev —*** *Saratov State Medical University n.a. V.I. Razumovsky, Department of Dermatology and Venereology and Cosmetology, Professor, Doctor of Medical Sciences;* ***M.G. Eremina*** *— Saratov State Medical University n.a. V.I. Razumovsky, Department of Dermatology and Venereology and Cosmetology, Assistant Professor, Candidate of Medical Science;* ***V.N. Sherstneva —*** *Saratov State Medical University n.a. V.I. Razumovsky, Department of Dermatology and Venereology and Cosmetology, Assistant, Candidate of Medical Science.*

Дата поступления — 11.07.2017 г. Дата принятия в печать — 12.09.2017 г.

Слесаренко Н.А., Утц С. Р., Бакулев А.Л., Еремина М.Г., Шерстнева В.Н. **Клинический полиморфизм красного плоского лишая (обзор). Саратовский научно-медицинский журнал 2017; 13 (3): 652–661.**

Актуальность темы обусловлена высокой частотой встречаемости в структуре дерматологических заболеваний. Число больных неуклонно растет, при этом чаще стали болеть дети. Этиология дерматоза неизвестна. В обзоре представлены данные отечественных и зарубежных авторов, касающиеся особенностей клинической картины, вариантов течения красного плоского лишая в зависимости от провоцирующих факторов.

Ключевые слова: красный плоский лишай, клинические формы, иммунопатологические процессы в коже.

Slesarenko NA, Utz SR, Bakulev AL, Eremina MG, Sherstneva VN. **Clinical polymorphism of lichen ruber planus (review). Saratov Journal of Medical Scientific Research 2017; 13 (3): 652–661.**

The relevance of the topic is due to the high frequency of occurrence in the structure of dermatological diseases. The number of patients is steadily increasing, with children often becoming sick. The etiology of dermatosis is unknown. The review presents the data of domestic and foreign authors on the features of the clinical picture, variants of the flow of red flat lichen, depending on provoking factors.

Key words: lichen ruber planus, clinical forms, immunopathological processes in the skin.

Красный плоский лишай (*lichen ruber planus*) в общей структуре дерматологической заболеваемости составляет от 0,16–1,2% и до 35–70% среди болезней слизистой оболочки полости рта [1–4]. Гипертрофические и эрозивно-язвенные формы красного плоского лишая рассматриваются как преканцерозы [5]. Число больных этим заболеванием неуклонно растет. Чаще стали болеть дети [6, 7].

Этиология заболевания неизвестна. По современным воззрениям, красный плоский лишай представляет собой специфический тип клеточно опосредуемой реакции кожи и слизистой к ряду антигенов определенной структуры, возможно эпидермального аутоантигена. Экспрессия этих антигенов на кератиноцитах и эпителиоцитах может явиться мишенью лимфотоксичности и даже закрепиться иммунокомпетентными клетками памяти. Природа предполагаемого антигена неизвестна, он может быть аутореактивным пептидом или неопределенной иммуногенетической мишенью, тогда красный плоский лишай можно будет четко отнести к аутоиммунным заболеваниям [3, 4]. В настоящее время доказан аутоиммунный характер пемфигоидной формы красного плоского лишая на основании обнаружения антител к структурным компонентам базальной мембраны. Антигенами-мишенями являются в основном два полудесмосомных белка (антигены буллезного пемфигоида: BP-180, BP-230) [8, 9].

Иммунопатологические процессы в коже сложны и многообразны, во многом неспецифичны, имеют общие черты для всех дерматозов, но и отражают генетические особенности иммунного ответа при конкретном заболевании. В развитии красного плоского лишая значительная роль, по-видимому, принадлежит нарушениям функции эпидермального барьера и иммунного ответа, генетически обусловленным или приобретенным [10–12].

В условиях отсутствия повреждающих и стимулирующих агентов кератиноциты выполняют лишь барьерную функцию и поддерживают нормальный эпидермопоэз (продуцируют ростовые факторы: фактор роста кератиноцитов, эпидермальный фактор роста и др.). Однако в ответ на травмы, УФО, другие всевозможные стимулы экзо- и эндогенного характера они начинают продуцировать нейропептиды, антимикробные пептиды (β-дефензины, кателицидин и его активатор калликреин-5), цитокины (интерлейкины, ФНО-α, колониестимулирующие факторы, хемокины, интерфероны). Этот процесс объединяет роль провоцирующих факторов в развитии дерматозов. Клеточные элементы врожденного иммунитета осуществляют первую линию защиты.

В хронизации воспалительных процессов ведущая роль принадлежит приобретенному, адаптивному иммунитету, реализуемому Т- и В-лимфоцитами, и возможности формирования аутоиммунных реакций. Активированные Т-лимфоциты мигрируют через базальную мембрану в эпидермис и индуцируют апоптоз базальных кератиноцитов, что и определяет характерную для КПЛ морфологическую и клиническую картину (гипергранулез, сетка Уикхема). Взаимодействие между Т-лимфоцитами и базальными кератиноцитами увеличивается благодаря возросшей экспрессии молекул межклеточной адгезии (

Ответственный автор — Еремина Мария Геннадьевна
Тел.: 8-927-223-10-53
E-mail: 913693@mail.ru

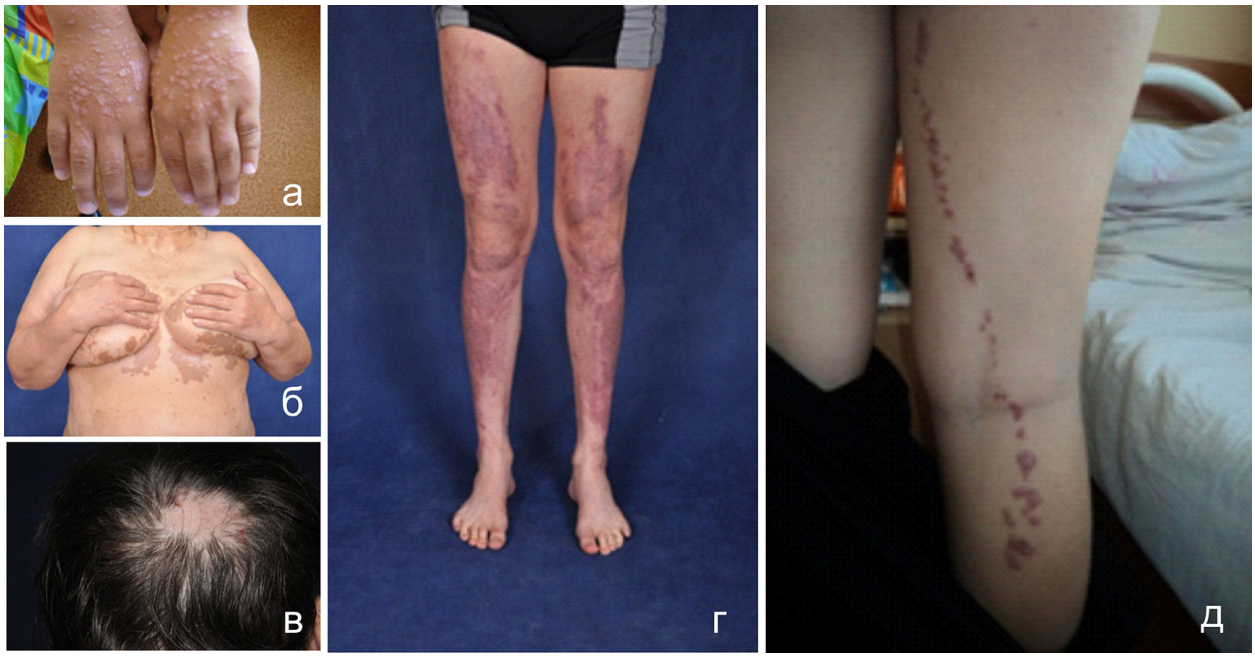

Рис. 1. Поражение кожи при красном плоском лишае (КПЛ): *а* — типичная папулезная форма; *б* — пигментная форма; в — синдром Литтла — Лассюэра; *г* — КПЛ у больного шиповидным лишаем Кроккера — Адамсона; *д* — линейная форма

(ICAM–I). [4]. Участие Th-лимфоцитов в клеточно опосредованных реакциях запускает процесс разрушения и апоптоз кератиноцитов. В иммунном ответе задействованы цитокины, которые включают интерферон-гамма, фактор некроза опухоли (ФНО), добавочный ядерный фактор: kB (NF-kB), зависимые цитокины, такие как интерлейкины (IL–I, IL-6, IL-8), и другие апоптоз-индуцирующие молекулы, например Fas/Apo-I и Bc1–2. Другой медиатор может включать CXCL10 — хемокин, вырабатываемый **γ**-интерфероном. Этот хемокин экспрессируется избирательно на базальных кератиноцитах, атакуемых цитотоксическими Т-лимфоцитами [13, 14].

Казалось бы, осуществляется защитная реакция и поддерживается одна из главных систем гомеостаза — иммунобиологический надзор, который участвует в таких жизненно важных процессах, как разрушение и созидание. Гибель клетки — главный компонент иммунных реакций. Но разрушение в организме сопровождается пролиферацией, если происходит регенерация или восстановительный рост. Гибель клетки и регенерация находятся не только в противоречии, но и в функциональном единстве. В норме смена одного процесса другим контролируется. И если бы при красном плоском лишае предполагаемый инфекционный агент или антиген, вызывающие иммунную реакцию, уничтожались, то патологический процесс заканчивался бы, вероятно, довольно быстро. Но при красном плоском лишае развиваются такие иммунологические реакции, которые поддерживаются лимфоцитами памяти. Роль Т-лимфоцитов памяти, несущих CD45RO, заключается в закреплении этого характера иммунного ответа [12, 15].

Из множества предполагаемых антигенов (причин) клеточно опосредованной реакции кожи и слизистой, характерной для красного плоского лишая (даже если они являются параэтиологическими), можно выделить три основные группы: 1) инфекцию (вирусную? бактериальную? стафилококковые и BAS-стрептококковые суперантигены?); 2) физические факторы, химические вещества и лекарственные средства; 3) собственные биологически активные вещества и метаболиты, возникающие при стрессовых ситуациях, заболеваниях внутренних органов, митотические и аберантные клетки.

Со времени описания красного плоского лишая Вильсоном в 1869 г. существовало множество классификаций дерматоза, где выделялись типичные и атипичные его формы, которые беспорядочно смешивались. В настоящее время клинические варианты красного плоского лишая выделяются в зависимости от конфигурации очагов, морфологической структуры и локализации поражения [12]. Типичные папулы могут претерпевать изменения с модификацией расположения, распространения и морфологии самого элемента. Кроме того, при оценке особенностей дерматоза и динамики его течения приходится учитывать не только характер морфологических элементов, их локализацию, но и степень распространенности высыпаний.

Начальные признаки не однотипны (рис. 1*а*). У одних процесс начинается с ограниченных очагов поражения кожи и существует в течение всего заболевания, у других высыпания приобретают сразу распространенный характер, причем у одного и того же больного по мере развития дерматоза распространенность сыпи может изменяться от локализованных до диссеминированных высыпаний и, наоборот, при регрессе диссеминированных элементов могут длительное время сохраняться отдельные очаги, поэтому мы сочли целесообразным разделение красного плоского лишая на три варианта по распространенности высыпаний (локализованный, диссеминированный, генерализованный) в зависимости от распространенности сыпи, хотя это разделение условно, так как часто отражает лишь этап в течении дерматоза.

Клинические формы по расположению первичного элемента.

Линейный красный плоский лишай (lichen rubber linearis, seu striatus). Высыпания располагаются

в виде полос, линий, как правило, асимметрично, чаще на конечностях в проекции нервно-сосудистого пучка, над варикозно расширенными венами (*lichen varicosus*). Иногда в литературе эта разновидность описывается как *lichen rubber naeviformis,* так как высыпания напоминают невус. У детей красный плоский лишай может локализоваться на лице [6].

Линейная форма красного плоского лишая описана у больных с гепатитом С [14]; у 14-летнего мальчика с витилиго [15, 16]; при реакции отторжения трансплантата (graft-versus-host disease) [17, 18]. Линейные (полосовидные) очаги, располагаясь по ходу периферических нервов (рис. 1*д*), могут группироваться аналогично пузырьковым высыпаниям при опоясывающем лишае. Такая локализация получила название зостериформной (*Lichen rubber zosteriformis*). В литературе имеется довольно много наблюдений этой формы дерматоза [19, 20].

Другим вариантом линейного красного плоского лишая является изоморфная реакция на механическую травматизацию кожи (феномен *Kebner — Kreibich*). GW. Mirowski, A. Goddard (2010), описывая клиническую картину вульвовагинального красного плоского лишая, отмечают, что наряду с атрофической, анулярной, пигментной, пемфигоидной и язвенной формами красного плоского лишая встречаются и линейные [21].

Расположение типичных узелковых элементов в виде рисунка ветки дерева, папоротника на слизистой щек также расценивается как линейная форма [24].

Кольцевидный (анулярный) красный плоский лишай (lichen rubber anularis): элементы группируются в форме колец, полуколец, дуг. При разрешении высыпаний нередко остаются пигментация и атрофия. Описан редкий вариант кольцевидного красного плоского лишая: серпигинирующий (*lichen rubber serpiginosus*), клинические проявления которого напоминают серпигинирующий бугорковый сифилид, центрифужную эритему или пятнистую форму липоидного некробиоза. Диагностика этой разновидности основывается на гистологических исследованиях. Кольцевидный красный плоский лишай локализуется чаще на коже половых органов (половой член, мошонка, преддверие влагалища), а также на слизистой оболочке рта и гениталий.

Практически у всех больных с локализованными формами красного плоского лишая как предполагаемый провоцирующий описывается фактор экзогенного характера: инфекционный? (переохлаждение, перенесенные или сопутствующие ОРВИ); физический? (трение, солнечный ожог); химические вещества профессионального или бытового характера, воздействующие непосредственно на кожу или слизистую; лекарства наружного применения.

Клинические формы по характеру морфологического элемента.

Эритематозная форма (lichen rubber erythematosus Kaposi). Встречается редко, преимущественно в острый период заболевания. На конечностях и туловище возникает разлитая эритема, на фоне которой имеются изолированные папулы. Диффузная эритема превалирует над другими элементами и может принимать распространенный и даже универсальный характер. Высыпания сопровождаются сильным зудом и нередко температурной реакцией. Эту разновидность описывали под следующими названиями: *lichen erythematosus sine papulis*, *lichen acutus, lichen rubber scarlatiniformis*, *lichen planus miliaris acutus generalisatus* [11] и др. Диагноз такой формы красного плоского лишая поставить трудно. Типичные элементы дерматоза иногда можно увидеть на слизистой, или они появляются после стабилизации патологического процесса. Гистологические исследования подтверждают красный плоский лишай.

Папулезная форма (типичная: lichen rubber planus). Характерной чертой типичной формы красного плоского лишая являлась множественность папулезных элементов, диссеминированных или склонных к группировке в типичных местах (сгибательные поверхности предплечий в области лучезапястных суставов нижняя треть голеней, лодыжки, тыл стоп) (см. рис. 1 *а*). Эта форма дерматоза обычно сопровождается интенсивным зудом.

Гипертрофическая форма (lichen ruber hypertrophicus, seu verrucosus). В основе формирования очагов лежит усиленный гранулез и гиперкератоз за счет апоптотических кератиноцитов. Образуются единичные или множественные, нередко группирующиеся плотные бородавчатые разрастания в виде отдельных бляшек синевато-красного или коричневого цвета с серовато-белыми асбестовидными, плотносидящими чешуйками на поверхности. Очаги — неправильной или округлой формы с четкими границами, неравномерно возвышающиеся над окружающей кожей. Отличается хроническим течением, медленным постепенным увеличением высыпаний, резистентностью к терапии, интенсивностью зуда. Преимущественная локализация: нижние конечности (голени, тыльная поверхность стоп, над лодыжками), реже — бедра, поясница, локти. Часто сочетается с хронической венозной недостаточностью. Описаны случаи трансформации в карциному [11, 23–25]. Эта форма встречается как самостоятельная, так и в сочетании с другими разновидностями.

Усеченный красный плоский лишай (lichen rubber obtusus Unna). Довольно крупные (размером с горошину) узелки синюшно-розового или фиолетового с бурым оттенком цвета. Поверхность их плоская («приплюснутые папулы»), гладкая, иногда наблюдается незначительное шелушение. Обычно видна сетка Уикхема. Папулезные элементы четко ограничены, изолированы друг от друга, но могут и сливаться в плотные сухие очаги. Вокруг элементов бывает узкий венчик эритемы. Наряду с такими крупными папулами встречаются типичные узелки. Зуд слабый. Локализация высыпаний: передняя поверхность голеней.

Фолликулярный красный плоский лишай (lichen rubber planus follicularis, planopilaris, peripilaris, acuminatus, spinulosus). Может возникать самостоятельно или в сочетании с другими клиническими формами. Кератотические (с роговой пробкой) узелковые элементы располагаются в устьях волосяных фолликулов, при разрешении может остаться поверхностная рубцовая атрофия. Иногда определяются как бы приплюснутые бляшки. Излюбленная локализация: туловище и проксимальные участки конечностей. Относительно часто сочетается с поражением волосистой части головы (*красный плоский лишай волосистой части головы — lichen rubber planus capillitii).* Фолликулярные узелки вначале сосредоточены на ограниченном участке (*lichen follicularis circumscriptus Combes — Bluefart)*, при дальнейшей эволюции процесса в пределах поражения волосы выпадают, развивается рубцовая атрофия (*синдром Little — Lassueur, или синдром Piccardi — Lassueur – Graham — Little).* В 1915 г. G. Little описал 6 больных,

которых он наблюдал совместно с P. Lassueur [27]. Заболевание характеризуется наличием рубцовой алопеции волосистой части головы, нерубцовой алопеции подмышечных впадин и лобка в сочетании с шиповидным фолликулярным лихеном на туловище и конечностях (рис. 1*в*).

В настоящее время в литературе описано более 200 случаев этого синдрома. Синдром *Little — Lassueur* является редким заболеванием, самостоятельность которого многими авторами оспаривается. Большинство исследователей считают его атипичной формой красного плоского лишая [3, 11, 28].

Фолликулярный красный плоский лишай в сочетании или без синдрома *Little — Lassueur* как лихеноидная клеточно опосредованная реакция кожи в области волосяного фолликула скорее всего связана с нарушениями процессов кератинизации, наследственного или приобретенного характера.

Красный плоский лишай ладоней и подошв (lichen ruber planus palmarum et plantarum). При этой редкой разновидности высыпания разнообразны. На фоне слабой эритемы, чаще в области thenar и hypothenar, появляются полигональные узелки величиной до чечевицы со склонностью к слиянию в бляшки. Локализация их чаще в области медиальной поверхности свода стоп. Кроме того, иногда в устьях потовых желез формируются остроконечные узелки, в центре которых образуется гиперкератоз, после его отторжения возникает чашеобразная язва с приподнятыми краями (поэтому его и относят к фолликулярной форме). Описаны дисгидрозиформные подроговые полостные элементы (пузырьки или пустулы), величиной с булавочную головку. При их разрешении остаются воронкообразные углубления, напоминающие keratoma palmare et plantare dissepatum. Встречаются также ограниченные поверхностные очаги гиперкератоза с трещинами на пальцах, напоминающие тилотическую экзему. Беспокоит очень сильный зуд. Высыпания могут выглядеть как мозоли, напоминать псориаз, бородавки, порокератоз, микоз, вторичный сифилис. Гистологические признаки соответствуют красному плоскому лишаю. Поражение ладоней и подошв часто сочетается с очагами на волосистой части головы, алопецией, аутоиммунным тиреоидитом, красной волчанкой (overlap-синдром — аутоиммунный синдром сочетания), причем клиника, гистология и иммунофлюоресцентные исследования полностью совпадают с таковыми при красном плоском лишае [29].

Редкой разновидностью является буллёзно-язвенный красный плоский лишай ладоней и подошв. А.М. Ариевич (1985) описал случай возникновения на подошвах, боковых поверхностях стоп, пальцах ног и одной ладони гиперкератотических образований, напоминающих мозоли, пузырьков с мутным содержимым и поверхностных язв. Процесс рецидивировал. Весной и летом возникали пузыри, эрозии, язвы, веррукозные образования, гнойные паронихии и отторжение ногтевых пластинок на стопах. Автор в клинической картине СКПЛ выделил основные признаки: отторжение ногтей пальцев ног, чему предшествует дистрофия ногтей; эрозии, язвы на подошвах, преимущественно в своде стоп, а также на кончиках пальцев ног, пятках, ложе ногтя, в межпальцевых складках, вблизи мыщелков, реже на кистях; пузыри, пузырьки в сочетании с эрозиями, язвами, появляющиеся через 2–10 лет после начала заболевания, локализующиеся на подошвах, тыле стоп, межпальцевых складках, ладонях; мозолистые гиперкератозы в сочетании с эрозиями [30, 31].

Атрофическая форма (lichen ruber planus atrophicus). Высыпания представляют атрофические рубцы полигональной формы. Цвет участков атрофии кожи серовато-желтый, с коричневой каймой. На слизистых окраска белесоватого оттенка. Эта форма чаще встречается при анулярном (кольцевидном) красном плоском лишае, актиническом, иногда как результат разрешения гипертрофических рубцов (*lichen ruber planus atrophicus).* Едва возвышающиеся над уровнем здоровой кожи узелки часто сопровождают пигментную форму. Локализуются очаги в крупных складках, на коже и слизистых оболочках половых органов [32].

Hallopeu и Darier описали дерматоз, который получил в литературе название «*lichen sclerosus et atrophicus*». Hallopeu считал, что склероатрофический лишай может быть самостоятельным дерматозом или существовать как атрофическая форма красного плоского лишая. А.А. Каламкарян и Е.Г. Федорова (1982) на основании клинических, гистоморфологических и электронно-микроскопических исследований выделяют склероатрофический лишай как форму склеродермии [33]. Однако другие авторы своими исследованиями подтверждают существование атрофической формы красного плоского лишая [34].

Буллезная форма (lichen ruber bullosus). Ее дифференцируют с *lichen ruber pemphigoides,* впервые описанным M. Kaposi в 1892 г. [35]. Эти довольно редкие формы поражения кожи чаще встречаются на слизистых оболочках рта и половых органов, на ладонях, голенях, подошвах. При буллезной форме полостные элементы (везикулы, пузыри) формируются на фоне длительно существующих очагов красного плоского лишая (папулы, бляшки, атрофия, пигментация) или на визуально неизмененной коже в результате нарастания экссудативных явлений (воспаление, вакуольная дистрофия). Высыпания пузырей при пемфигоидном варианте возникают внезапно на нетипичных для красного плоского лишая местах, могут сопровождаться характерными для дерматоза узелковыми элементами. Размеры пузырей — до горошины, они с вялой покрышкой, которая легко разрывается с образованием эрозивной или эрозивно-язвенной поверхности; отделяемое серозное или серозно-геморрагическое. Очень выражена тенденция к распространению и генерализации процесса. Пемфигоидная форма красного плоского лишая может сочетаться с аутоиммунными (чаще с красной волчанкой: перекрестный — overlap-синдром) и онкологическими заболеваниями, т.е. быть паранеопластическим процессом. Пузырь формируется субэпидермально или в нижних отделах эпидермиса. При иммунофлюоресцентных исследованиях обнаруживаются отложения IgG и комплемента C3 в основании пузыря. Дифференциальная диагностика проводится с буллезным и рубцующимся пемфигоидом [8, 9, 37, 38].

Буллезно-геморрагическая форма красного плоского лишая может возникнуть после приема лекарственных препаратов и интоксикации организма. Имеются единичные сообщения о возникновении буллезно-геморрагической формы красного плоского лишая при лечении препаратами мышьяка, золота в местах воздействия механических и актинических раздражителей. N. Kuramoto, S. Kishimoto, R. Shibagaki, H. Yasuno (2000) наблюдали больного с тяжелым буллезным красным плоским лишаем,

индуцированным ПУВА-терапией [36]. Эта форма красного плоского лишая описана как аутоиммунный синдром сочетания (overlap-синдром) с паранеопластической пузырчаткой [37]. Zaraa et al. (2013) обобщили результаты наблюдения, обследования и лечения 74 случаев пемфигоидного варианта красного плоского лишая, описанных в литературе. Среди них было 65 взрослых и 13 детей. Эта форма дерматоза чаще сочеталась с другими, причем на типичных лихеноидных высыпаниях довольно быстро формировались пузыри, реже была изолированной. Поражение отмечалось на слизистой рта, половых органов, на коже голеней, стоп [38]. Имеются работы, где с помощью иммунофлюоресцентных исследований проводилась дифференциальная диагностика пемфигоидной формы красного плоского лишая и буллезного пемфигоида [8, 9]. Авторы обнаружили отложения IgG и комплемента C3 в области базальной мембраны у больных с буллезной формой красного плоского лишая, а также молекулы адгезии NC16A (главный неколлагеновый внеклеточный домен) к специфическому антигену 180kd (XYII тип коллагена), тогда как при буллезном пемфигоиде IgG и C3 были в самом пузыре, а антиген идентифицировался как 200kd. Дальнейшее картирование показало, что сыворотка, полученная у больных пемфигоидной формой красного плоского лишая, реагирует с определенными (от 46 до 59) аминокислотами сегмента белка домена NC16A. Эта реакция не происходит при буллезном пемфигоиде. Новый эпитоп назван MSW-4 [8, 9].

Пузыри, заполненные серозно-геморрагическим содержимым, наряду с типичными узелками красного плоского лишая описаны при реакции graft versus host, возникающей после пересадки костного мозга [19, 20].

Описаны буллезные и эрозивно-язвенные изменения на слизистой пищевода, кишечника, мочевого пузыря, эндометрии, на конъюнктиве. В последние годы высказывается мысль, что процесс при буллезной форме красного плоского лишая имеет системный характер. Даже проявления неспецифического язвенного колита многие исследователи считают буллезными элементами красного плоского лишая [39].

L. P. Fox, C. J. Lighdale, M. E. Grossman (2005) наблюдали 72 пациента с красным плоским лишаем пищевода, описали и папулезные и буллезные элементы поражения его слизистой, отметили, что в 89% у этих больных были высыпания на слизистой рта, в 42% на половых органах, в 38% на коже; у 7% фолликулярные узелки локализовались на волосистой части головы; у 1% были поражены ногти. Поражение ногтевых пластинок при этой форме дерматоза приводит к анонихии [34].

Представленные в литературе буллезно-язвенная, эрозивно-язвенная формы по сути являются вариантами буллезного красного плоского лишая. Этот вариант красного плоского лишая как эрозивный ладонно-подошвенный впервые описали Cram et al. в 1966 г. [40]. Обычно при разрушении полостного элемента обнажаются глубокие эрозии или язвы с неправильными очертаниями, сливающиеся друг с другом, образующие крупные эрозивно-язвенные поверхности с плохой тенденцией к заживлению и возможной малигнизацией. В случаях упорного течения показана пересадка кожи [41].

Описана редкая разновидность бородавчатого вегетирующего красного плоского лишая (*lichen rubber verrucosus vegetans Klingmuller*), которая начинается с буллезных элементов, формирующихся на основе лихеноидного инфильтрата. После вскрытия пузырей дно эрозий выполняется веррукозными и даже кондиломатозными разрастаниями, напоминающими вегетирующую пузырчатку, локализующимися преимущественно на ладонях и подошвах. Aviles-Izquierdo et al. (2012) описали эрозивный ладонно-подошвенный красный плоский лишай, который трансформировался в грануляционную, бородавчатую ткань с поражением ногтевых пластинок вплоть до полного их исчезновения. Патоморфологическая картина полностью соответствовала диагнозу «красный плоский лишай» [42].

Пигментная форма (lichen ruber pigmentosus). В клинической картине превалирует интенсивная пигментация, на фоне которой едва заметны типичные узелковые элементы. Окраска изолированных пятен темно-коричневая (рис. 1*б*). Описан так называемый черный красный плоский лишай (*lichen planus nigricans).* Еще в 1974 г. L. K. Bhutani et al. отметили частоту встречаемости этой формы дерматоза у жителей Индии и Малой Азии [42]. Позднее I. Pock et al. (2001) описали инверсный пигментный вариант красного плоского лишая, основываясь на более благоприятном прогнозе [43]. В последние годы получены патоморфологические и иммунологические доказательства единого механизма этих поражений, но при инверсном пигментном лихене дистрофические изменения базальных кератиноцитов выражены слабее и лимфоцитарный инфильтрат в дерме не такой массивный [44, 45].

При отсутствии узелковых элементов (*lichen sine lichen)* диагноз весьма затруднителен, поражение кожи напоминает меланодермию, дисхромичную стойкую эритему, пепельный дерматоз, а также может являться результатом лихеноидного воспаления в результате этнических и генетических особенностей восприятия солнечной инсоляции. Обычно в процессе эволюции в участках пигментации возникают полигональные узелки. Эта редкая разновидность красного плоского лишая отличается от вторичной пигментации, которая довольно часто встречается после регресса высыпаний при других формах (буллезной, атрофической, гипертрофической). В случаях, когда воспалительная реакция незначительна, эту форму называют «невидимая Гужеро» (*lichen planus invisible de Gougerot*) [3, 11].

Актинический, или тропический, плоский лишай (lichen planus actinicus, tropius, lichen planus atrophicus annularis, lichenoid melanodermatosis). Высыпания типичных для красного плоского лишая узелков у жителей стран с жарким климатом (Африка, Азия, Индии). Очаги, часто кольцевидные, появляются на лице и других открытых участках кожи. В центре они гиперпигментированы, а по периферии светлая зона. Эритематозный актинический красный плоский лишай, сочетающийся с эрозивными изменениями на слизистой, свидетельствует о наличии хронического гепатита, часто его активизации [46]. Существует мнение, что заболевание развивается после приема антималярийных средств (атебрин) или обусловлено влиянием тепловой и лучистой энергии, а также алиментарной недостаточностью. Встречается чаще у мужчин, преимущественно в летнее время года. Высыпания локализуются на открытых участках кожи, главным образом на лице, шее, груди, предплечьях. Нередко поражаются слизистые оболочки рта по типу лейкоплакии или стоматита. Папулезные элементы имеют полигональную форму с характерным цветом и блеском.

Рис. 2. Поражение слизистых оболочек при КПЛ: *а* — ретикулярная и папулезная формы слизистой рта; *б* — эрозивно-язвенная форма слизистой рта; *в* — экссудативно-гиперемическая и эрозивная формы слизистой половых органов; *г* — типичная папулезная форма КПЛ кожи полового члена

В результате группировки формируются дуги, полукольца и кольца. Субъективно — зуд различной интенсивности. На месте разрешившихся высыпаний длительное время остается гиперпигментация. Рецидивы наблюдаются в жаркое время года [48]

Вовлечение в процесс слизистых оболочек является характерной чертой красного плоского лишая. Это одно из наиболее частых проявлений дерматоза может быть отнесено к «большим» признакам, имеющим важное диагностическое значение. Поражаться могут слизистые оболочки полости рта, влагалища, уретры, конъюнктивы, пищевода, ануса, носа, гортани. Распространенность красного плоского лишая слизистых в общей популяции взрослых составляет 0,1–4%. Поражение слизистой полости рта встречается примерно в 60–70% всех случаев красного плоского лишая [3, 4].

У пациентов с высыпаниями на слизистых поражение кожи либо предшествует этим изменениям, либо возникает одновременно с ними, но возможно появление элементов на коже спустя некоторое время после первичных очагов на слизистых оболочках. Реже встречается изолированный красный плоский лишай слизистой рта (*lichen oris*), но среди всех заболеваний этой области он занимает одно из ведущих мест (1/3 всех поражений). Болеют преимущественно лица от 30 до 70 лет, соотношение женщин и мужчин 2:1. В зависимости от формы дерматоза субъективных ощущений может не быть (ретикулярная и папулезная) или они очень выражены (боль, жжение при буллезных и эрозивно-язвенных формах) [3, 4] (рис. 2*а*).

Оральный красный плоский лишай часто входит в комплекс синдромов, например синдром Потекаева — Гриншпана, где сочетается с сахарным диабетом и гипертонией, в плане коморбидности диагностируется при поражениях пищевода, других отделов желудочно-кишечного тракта, болезнях печени, включая вирусные гепатиты, аутоиммунных и эндокринных заболеваниях [47–49]. По данным некоторых авторов, в 20 и 62% красный плоский лишай слизистой полости рта ассоциируется с гепатитом С, вирусом папилломы человека (ВПЧ) [22, 26, 36, 49]. Клиническая, патоморфологическая и иммуногистохимическая картина поражения полностью соответствует хронической форме реакции отторжения трансплантата (gvhd) [48]. Некоторые авторы отмечают в 0,4–1,5% возможность малигнизации очагов

поражения на слизистой и трансформации в плоскоклеточный рак и считают красный плоский лишай слизистой преканцерозом [1, 47, 49]. Наиболее частая локализация проявлений дерматоза: слизистая щек по линии смыкания коренных зубов (75%), реже на языке (32%), нёбе (21%), деснах (11%), губах (7%), дне полости рта (3,9%), глотке (2%). Высыпания на нижней губе наблюдаются чаще, чем на верхней [24].

В развитии красного плоского лишая с локализацией на слизистой оболочке полости рта и красной кайме губ существенное значение имеют провоцирующие факторы, нарушающие ее целостность, устойчивость к травматизации, а также токсико-аллергические влияния химических раздражителей. Роль травмы слизистой оболочки, обусловленной дентальной патологией (протезы из пластмассы и разных металлов, пломбы из амальгамы и др.), признается многими авторами [1, 24, 49]. Появление клинических признаков заболевания на слизистой оболочке иногда можно представить своеобразной изоморфной реакцией Кёбнера в ответ на механическую или химическую травму.

Много наблюдений возникновения *lichen oris* в связи с использованием амальгамы в качестве зубных пломб и протезов, причем многие авторы считают, что красный плоский лишай во рту в 87–97% связан с амальгамой, но лишь в 28–39% у этих же больных обнаруживаются положительные аллергические реакции на серебро [47].

Клиническая картина поражения слизистых оболочек разнообразна. В отечественной литературе принято различать пять форм красного плоского лишая на слизистой оболочке рта: типичную, экссудативно-гиперемическую, зрозивно-язвенную, буллезную, гиперкератотическую [1]. K. Hollander (1976) выделяет следующие разновидности: *lichen planus mucosae, lichen pemphigoides mucosae* (наиболее частая: до 50%), *lichen atrophicans mucosae* [50].

В современной литературе классификация красного плоского лишая слизистой рта несколько изменена. Так, различают следующие формы: ретикулярную, бляшечную, атрофическую, папулезную, эрозивно-язвенную, буллезную, выделяя основные три формы: ретикулярную, эрозивную и атрофическую [24, 47–49].

Ретикулярная форма (reticular lichen planus) Практически асимптомная, чаще случайно обнаруживаемая форма красного плоского лишая слизистой рта. Локализуется на слизистой щек, деснах или в преддверии полости рта (слизистая губ). Характеризуется высыпаниями опалового цвета пятен и мелких, немного возвышающихся узелков, на поверхности которых видна поперечная исчерченность (сетка Уикхема). Они группируются в виде ветки дерева или листа папоротника, располагаются на фоне гиперемии слизистой [49].

Папулезная (типичная форма). Этот наиболее часто встречающийся вариант характеризуется появлением опаловых или серовато-белых папул величиной от булавочной головки до просяного зерна, едва возвышающихся над уровнем слизистой оболочки, склонных к слиянию, образованию форм сетки, дуг, полос или бляшек с фестончатыми краями. При пальпации определяется уплотнение. Высыпания располагаются на слизистой щек, твердом нёбе, языке. При поражении красной каймы губ в результате слияния узелковых элементов видны полосовидные очаги или бляшки серовато-белого цвета с плотно сидящими мелкими чешуйками. Субъективные признаки обычно отсутствуют [49].

Эритематозная (экссудативно-гиперемическая) форма. Слизистая оболочка отечная, с признаками застойной гиперемии, на фоне которой имеются типичные папулы и бляшки с характерным рисунком, напоминающим веточки дерева. С нарастанием воспалительных явлений появляется болезненность, усиливающаяся при приеме острой и горячей пищи. Частота этой формы, по современным данным, составляет 25% [49].

Экссудативно-гиперемическая форма отличается интенсивностью воспалительной реакции и может развиться из типичной формы под влиянием раздражающих факторов и, наоборот, по мере регрессирования патологического процесса картина приобретает черты типичного красного плоского лишая, поэтому выделение экссудативно-гиперемической формы весьма условно, так как четких граней между описанными двумя разновидностями нет (рис. 2*в*).

Эрозивная (эрозивно-язвенная) форма. Характерна островоспалительная реакция с деструкцией ткани. Отек и гиперемия слизистой оболочки резко выражены. Пузырьки быстро разрушаются с образованием легко кровоточащих эрозий и язв неправильной формы, дно которых покрывается налетом. Вблизи эрозивно-язвенных участков нередко встречаются типичные узелковые элементы. На красной кайме губ эрозии покрываются кровянистыми корочками. Эпителизация эрозий и язв замедленная. Процесс склонен к рецидивам. Субъективные признаки: жжение, боль, затрудняющие акт жевания и глотания [49] (рис. 2*б*).

Буллезная форма. Редкая разновидность красного плоского лишая. Пузыри размерами до фасоли с плотной покрышкой существуют до двух суток. При вскрытии эрозии сравнительно быстро эпителизируются, хотя могут возникнуть вновь. Наряду с буллезными элементами имеются типичные белесовато-перламутровые узелки на воспалительной гиперемированной слизистой оболочке. Эта форма трудноотличима от эрозивно-язвенной. Пузыри появляются одновременно с папулами или предшествуют их возникновению. Как правило, они располагаются в пределах папул или бляшек. Процессу свойственно длительное торпидное течение с рецидивами [49].

Гиперкератотическая форма. Встречается редко. На слизистой оболочке щек и губ образуются сухие возвышающиеся бляшки с четкими очертаниями. Поверхность их покрыта ороговевающими наслоениями по типу веррукозной лейкоплакии. При поражении слизистой оболочки глотки и пищевода развивается дисфагия, возможно стенозирование. У ВИЧ-инфицированных больных описано поражение слизистой полости рта в виде гипертрофических или атрофических бляшек красного плоского лишая на фоне приема антиретровирусных препаратов.

У больных с карциномой пищевода описан *lichen oris* [8]. Много работ, где авторы отмечают лихеноидные высыпания на слизистой пищевода, аналогичные имеющимся элементам красного плоского лишая на слизистой рта или половых органов (рис. 2 *г*). Так, LPFox et al. (2011) у 72 пациентов с красным плоским лишаем пищевода описали папулезные и буллезные элементы поражения его слизистой, отметили, что в 89% у этих больных были высыпания на слизистой рта, в 42% — половых органов [12].

Поражение слизистой оболочки половых органов. Вульвовагинальный красный плоский лишай встре-

чается реже, может сочетаться с высыпаниями на коже или во рту, чаще это эрозивные и атрофические формы [11]. Описан вульвовагинально-гингивальный синдром красного плоского лишая с поражением шейки матки [23]. В обзорной статье, посвященной диагностике и лечению вульвовагинальной локализации красного плоского лишая, отмечается, что элементы поражения могут быть разнообразными: типичные папулы, бляшки, атрофические, гипертрофические и пигментные очаги, эрозивный и буллезный варианты. Они могут сочетаться у одной и той же больной, сопровождаться различными формами поражения кожи и чаще слизистой рта. Эрозии при эрозивном и буллезных вариантах иногда распространяются на слизистую влагалища, образуются очаги лейкоплакии и эритроплакии. Наиболее часто встречаются очаги атрофического лихена. Бляшки имеют белый цвет, уплотнены, морщинисты. Постепенно слизистая истончается, становится легкоранимой, кровоточит. Пациентки испытывают зуд, боль, дискомфорт. Все это может приводить к формированию спаек влагалища и сращению половых губ. Аналогичные изменения могут возникнуть на слизистой мочевого пузыря, уретры. Кроме белесоватых узелков появляются очаги атрофии и склероза двух видов: поверхностные и более глубокие, приводящие к сужению уретры и затруднению мочеиспускания. При пальпации уретры определяется уплотнение, губки уретры становятся анемичными, слизистая атрофируется. Процесс может привести к образованию спаек влагалища и сращению половых губ. Склероатрофические изменения нередко переходят на окружающую кожу. На слизистой оболочке прямой кишки имеются очаги атрофии и склероза беловато-желтого цвета, склонные к травматизации [23].

Являясь эпидермальными образованиями, ногтевые пластины довольно часто поражаются при различных кожных и даже системных заболеваниях. Красный плоский лишай не является исключением, тем более что изменяются и другие придатки кожи: фолликулярный аппарат волос вплоть до рубцовой атрофии, потовые железы. Несмотря на это, поражение ногтей у больных красным плоским лишаем долгое время считали редким осложнением и даже отрицали.

В учебниках и руководствах по кожным болезням, опубликованных до 1930 г., отмечается, что «ногти при красном плоском лишае утолщаются, обезображиваются», «делаются тусклыми, желтовато-бурыми и хрупкими», «имеют продольную исчерченность, не всегда доходящую до свободного края». G. Little (1919), H. Heller (1927), написавшие монографии о патологии ногтей, подчеркивают, что при красном плоском лишае ногти поражаются исключительно редко — до 1% больных. Кроме того, онихозы чаще описывались лишь при атипичных формах дерматоза: буллезной, эрозивно-язвенной, синдроме Little — Lasueur [28].

В учебниках Г.И. Мещерского (1936), П.С. Григорьева (1938), А.И. Картамышева (1954), В.Я. Арутюнова (1956), А.С. Зенина и Н.А. Торсуева (1960), С. Т. Павлова (1960) вообще нет указаний на изменения ногтей при красном плоском лишае.

Лишь в 1960-х гг. в отечественной и зарубежной литературе описания изменений ногтей при красном плоском лишае начали встречаться довольно часто. P. D. Samman (1961), N. Zaias, (1971) Н.Д. Шеклаков (1973, 1975), А.М. Ариевич и Л.Т. Шецирули (1976) считают, что ногти поражаются у 9–10% всех больных красным плоским лишаем. По современным данным, ногтевые пластины при красном плоском лишае изменяются у 10–15% пациентов. Изолированное поражение ногтей не характерно, но во многих случаях оно предшествует появлению типичных очагов других локализаций, сопутствует им и может сохраняться после разрешения высыпаний.

Онихозы бывают при всех формах дерматоза, но наиболее тяжелые поражения возникают при острых распространенных формах: фолликулярной, буллезной, эрозивно-язвенной. Нередки случаи длительного существования красного плоского лишая ногтевых пластинок без изменения кожи и слизистых. По сведениям некоторых авторов, несколько чаще поражаются ногти кистей [51].

Гистопатологический процесс, лежащий в основе кожных изменений при красном плоском лишае (клеточный инфильтрат в дерме, вакуольная дистрофия базальных клеток и гипергранулез), обусловливает и дистрофические изменения матрицы ногтя и самой ногтевой пластинки. Клиническая картина ониходистрофий у больных красным плоским лишаем отличается большим разнообразием.

Ногтевая пластина истончается, деформируется чаще всего за счет продольных гребешков, канавок, бороздок (рис. 3*а*). Гребешки и борозды располагаются параллельно. Гипертрофические и атрофические изменения неравномерны, ногти выглядят бугристыми. В результате прогрессирующей дистрофии — онихорексиса — на дне борозд образуются трещины. Очень характерной является медиальная продольная трещина ногтя, продолжающаяся иногда по всей его длине, — каналиформная дистрофия ногтя. Может образоваться дефект ногтя в форме треугольника, основанием к дистальному краю. Подобные дистрофические изменения ногтевой пластинки могут привести к ее истончению и лизису (гаплонихия и онихолизис).

Одним из видов атрофических изменений ногтя при красном плоском лишае является образование ямок и впадин различных форм (округлые, овальные, неправильной формы (чаще эти образования появляются ближе к свободному краю. В области заднего околоногтевого валика иногда возникает воспаление — паронихия. В дальнейшем может наступить выраженная атрофия ногтя, вплоть до исчезновения ногтевой пластинки. Анонихия и развитие атрофии ногтевого ложа, заднего ногтевого валика часто приводят к деструкции матрицы. Эпонихиум (ногтевая кожица) прочно срастается с ногтем или его остатками, образуя кожистый крыловидный лоскут — pterigiumunguis.

Паронихия при красном плоском лишае отличается от кандидозной ипиококковой тем, что воспалительные изменения (эритема, отек, инфильтрация) заднего ногтевого валика имеют диффузный характер, распространяются не только на боковые валики, но и на всю концевую фалангу пальца; иногда на пальце имеются типичные узелки, серозное или гнойное отделяемое; боль отсутствует.

Редко отмечается появление мелкоточечных вдавлений на поверхности ногтя, напоминающих симптом «наперстка» при псориазе, или геморрагических точечных либо полосовидных пятен [51] (рис. 3*г*).

Анонихия — полное отторжение ногтя происходит чаще по типу онихолизиса (отделение ногтя со свободного края), реже — онихомадезисов (ноготь отторгается в области заднего околоногтевого валика). Анонихия наступает внезапно, или ей предшествуют

Рис. 3. Поражение ногтевых пластин при КПЛ: *а* — дистрофические изменения (продольные полоски и трещины ногтевых пластин пальцев рук); *б* — ониходистрофия и анонихия пальцев ног у больного с буллезной формой КПЛ; *в* — ониходистрофия и анонихия пальцев рук у больной с типичной папулезной формой КПД и поражением слизистой рта; *г* — ониходистрофия и каналиформная трещина ногтевой пластины пальца на руке больного КПЛ

различные дистрофические изменения. Она бывает временной или постоянной. Иногда отторжение ногтя имеет рецидивирующий характер. Чаще анонихия встречается при красном плоском лишае ладоней и подошв или слизистых оболочек, может предшествовать высыпаниям на коже и слизистых [50, 51] (рис. 3*б*, 3*в*).

Подводя итог клиническим наблюдениям больных красным плоским лишаем, а также обобщая опыт отечественных и зарубежных клиницистов, с учетом провоцирующих факторов риска, почвы возникновения красного плоского лишая, мы попытались сформировать интегральную концепцию развития заболевания во всем многообразии его клинических проявлений, образовав три группы больных.

В заключение можно сделать вывод, что красный плоский лишай — это воспалительное иммунозависимое лимфореактивное заболевание, опосредованное клеточной реакцией на определенной структуры антигены (возможно, освобождающийся — «демаскирующийся» аутоантиген), генетически обусловленное нарушениями эпидермального (эпителиального) барьера и синергизма врожденного и приобретенного иммунитета, возникающее под воздействием разнообразных провоцирующих факторов, как экзо- (включая инфекционный), так и эндогенных. Можно сделать вывод, что существование такого большого числа форм заболевания, сочетания их у одного и того же больного, частое сочетание с соматическими заболеваниями (условие коморбидности) отражают единый патологический процесс, его силу, распространенность, вовлеченность других органов и систем, участие защитных механизмов и представляет не что иное, как его фазы, этапы в рамках клеточно опосредованной лимфореактивности кожи и слизистой к антигенам определенной структуры экзо- или эндогенного характера и, возможно, к возникающей под их воздействием иммуногенетической мишени.

Авторский вклад: написание статьи — М. Г. Еремина, В. Н. Шерстнева; утверждение рукописи для публикации — Н. А. Слесаренко, С. Р. Утц, А. Л. Бакулев.

References (Литература)

1. Mashkilleyson AL. Lichen ruber planus. In: Diseases of the mucous membranes of the mouth and lips. Moscow, 1984; p. 190–204. Russian (Машкиллейсон А. Л. Красный плоский лишай. В кн.: Заболевания слизистой оболочки полости рта и губ. М., 1984; с. 190–204).

2. Wolf K, Goldsmith LA, Katz SI, et al. The Fitzpatrick dermatology in clinical practice. Moscow, 2012; vol. 1, p. 264–286. Russian (Вульф К., Голдсмит Л. А., Кац С. И. и др. Дерматология

Фицпатрика в клинической практике / пер с англ. М., 2012; т. 1, с. 264–286).

3. Lehman JS, Tollefson MM., Gibson LE. Lichen planus. Int J Dermatol 2009; (48): 682–694.

4. Dovzhansky SI, Slesarenko NA, Utz SR. Lichen ruber planus. Saratov, 2013; 247 p. Russian (Довжанский С. И., Слесаренко Н. А., Утц С. Р. Красный плоский лишай. Саратов: Изд-во СГМУ, 2013; 247 с.).

5. Sigurgeirsson B., Lindelцf B. Lichen planus and malignancy. Arch Dermatol 1991; 127: 1684–1688.

6. Kay S-M K, Peter FL, Alexander JS, et al. Pediatric Dermatology. Moscow, 2011; p. 242–244. Russian (Кей Шу-Мей Кейн, Питер Ф. Лио, Александр Дж. Стратигос и др. Детская дерматология. М., 2011; с. 242–244).

7. Heger Peter G. Pediatric dermatology. Moscow, 2013; p. 209–210. Russian (Хёгер Петер Г. Детская дерматология. М., 2013; с. 209–210).

8. Zaraa I, Mahfoudh A, Sellami MK, et al. Lichen planus pemphigoides: four new cases and a review of the literature. Int J of Dermatol 2013; (52): 406–412.

9. Rullan J, Carvajal N, Vazquez-Botet M. Lichen planus pemphigoides fssociated with pregnancy mimicking Pemphigoid Gestationis. URL: www.cutis.com. (17 Mar 2016).

10. Katta R. Lichen planus. Am J Fam Physician 2000; (61): 3319–3324.

11. Breathnach SM. Lichen Planus and Lichenoid Disorders: Rook's Textbook of Dermatology. 8-th ed. 2010.

12. Rhodus NL, Cheng B, Ondrey F. Th1/Th^2 Cytokine Ratio in Tissue Transudates from Patients with Oral Lichen Planus. Mediators of Inflammation 2007; 198 (54); 1–5.

13. Chen X, Liu Z, Yue Q, et al. The exspression of TNF-alpha and ICAM-1 lesions of lichen planus and its implication. J Huazong Univ Sci Technjl Med Sci 2007; 27: 739–741.

14. Lodi G, Giuliani M, Majorana A, et al. Lichen planus and hepatitis C virus: a multictntre study of patients with oral lesions and systemic review. Br J Dermatol 2004; 151 (6): 1172–1181.

15. Santana K, Sharma RC, Koranne RV, MahaJan S. An interessing case of localization of segmental lichen planus and vitiligo in a 14-year-jld boy. Int J Dermatol 2002; 41: 508–509.

16. Slesarenko NA, Utz SR, Artemina EM, et al. Comorbidity in patients with lichen planus. Clinical dermatology and venereology 2014; (5): 4–9. Russian (Слесаренко Н. А., Утц С. Р., Артемина Е. М. Коморбидность при красном плоском лишае. Клиническая дерматология и венерология 2014; (5): 4–9).

17. Penas PF., Zaman S. Many faces of graft-versus-host disease. Austr J of Dermatology 2010; 51: 1–10.

18. Wilson BB, Lockman DW. Linear lichenoid graft-versus-host disesease. Arch Dermatol 1994; 130: 70–72.

19. Perry D, Fazel N. Zosteriform lichen planus. Dermatol Online J 2006; 12: 3.

20. Bari AU, Rahman SB. Zosteriform lichen planus. J Coll Physiciants Surg Park 2003; (13): 104–105.

21. Mirowski GW, Gooddard A. Treatment of Vulvovaginal Lichen Planus. J Dermatol Clin 2010; 28: 717–725.

22. Au J, Patel D, Campbell JH. Oral Lichen Planus. Oral Maxillofac Surg Clin North Am 2013 Feb; 25 (1): 93–100.

23. Singh SK, Saikia UN, Ajith C, Kumar B. Squamaes cell carcinoma arising from hypertrophic lichen planus. J Eur Acad Dermatol Venerol 2006; 20: 745–746.

24. Krasowska D, Bogaczrwicz J, Chodorowska G. Development of squamous cell carcinoma with lesions of cutaneous lichen planus. Eur J Dermatol 2007; 17: 447–448.

25. Jaafari-Ashkavandi Z, Mardani M, Pardis S, et al. Oral mucocutaneous diseases: clinicopathologic analysis and malignat transformanion. J Craniofac Surg 2011; 22 (3): 949–951.

26. Eisen D. Theclinicfl ftatures, malignant potential, and systemic associations of oral lichen planus: a studi of 723 patients. J Am Acad Dermatol 2002; 46 (2): 207–214.

27. Gracham Little FC. Folliculitis decalvans et atrophicans. Br J Dermatol 1915; 27: 183–85.

28. Slesarenko NA, Utz SR., Bakulev AL, et al. A case of lichen planus in a patient with keratosis of Crocker — Adamson. Vestnik Dermatologii i Venerologii 2014; 4: 68–74. Russian (Слесаренко Н.А.,Утц С. Р., Бакулев А.Л. и др. Случай возникновения красного плоского лишая у больного кератозом Кроккера — Адамсона. Вестник дерматологии и венерологии 2014; 4: 68–74).

29. Ng PP, Ng SK, Chng HH. Pemphigus foliaceus and oral lichen planus in a patient with systemic lupus erythematosus and thymoma. Clin Exp Dermatol 1998; 23: 1829.

30. Arievich FM. Bullous-ulcerative form of lichen planus in the feet and hands. Vestnik Dermatologii i Venerologii 1980; 6: 45–48. Russian (Ариевич Ф.М. Буллезно-язвенная форма красного плоского лишая стоп и кистей. Вестник дерматологии и венерологии 1980; 6: 45–48).

31. Arievich AM, Redchenko EB. Bullous and ulcerative lichen planus of the soles and palms. Vestnik Dermatologii i Venerologii 1986; 2: 43–45. Russian (Ариевич А.М., Редченко Е.Б. Буллезно-язвенный красный плоский лишай подошв и ладоней. Вестник дерматологии и венерологии 1986; 2: 43–45).

31. Kleikamp S, Kutzner H, Frossch PJ. Annular lichenoid dermatitis of youth-a further case in 12-year-old gyrl. J Dtsch. Dermatol Ges 2008; 6: 653–6.

32. Kalamkaryan AA, Fedorova EG. Lychen lichen sclerosis and its relationship to scleroderma. Vestnik Dermatologii i Venerologii Dermatologii i Venerologii 1982; 12: 4–7. Russian (Каламкарян А.А., Федорова Е.Г. Склероатрофический лихен и его взаимоотношение со склеродермией. Вестник дерматологии и венерологии 1982; 12: 4–7).

33. Morales-Caltaghan Ajr., Martinez G., Arogoneses H, et al. Annular atrophicans lichen planus. J Am Dermatol 2005; 52: 906–8.

34. Fox LP, Lightdale CJ, Grossman ME. Lichen planus of the esophagus: What dermatologists need to know. Am Academ Dermatol 2011; 65 (1): 175–186.

35. Kaposi M. Lichen ruber pemphigoides. Arch J Dermatol Syph 1892; 24: 343–346.

36. Kuramoto N, Kischimoto S, Shilagaki R, Yasuno H. PUVA-inductd lichen planus pemphigoides. Br J Dermatol 2000; 142: 509–12.

37. Passeron T, Bahadoran P, Lacour JP, et al. Paraneoplastic pemphigus presentingas erosive lichen planus. Br J Dermatol 1999; 140: 552–3.

38. Bowen GM, Peters NT, Fivenson DP, et al. Lichenoid dermatitis in paraneoplastic pemphigus: a pathogenic trigger of epitope spreading? Arch Dermatol 2000; 136: 652–6.

39. Xue VL, Tan MW, Wang SZ, et al. A clinical study of 674 patients with oral lichen planus in China. J Oral Pathol Med 2005; 34: 467–72.

40. Cram DL, Kierland RR, Winkelman RK. Ulcerative lichen planus of the feet. Arch Dermatol 1966; 93: 692–701.

41. Aviles-Izquierdo JA, Parra Blanco V, Alfageme Roldan F. Erosive Palmoplantar Lichen planus. Actas Dermatolsifiliogr 2012; 103: 448–450.

42. Bheitani LK, Bedi TR, Pandirk, et al. Lichen planus pigmentosus. Dermatologica 1974; 149: 43–50.

43. Pock I, Jelinkova L, Darlik L, et al. Lichen planus pigmentosus-inversus. J Euor Acad Dermatovenereol 2001; 15: 452–454.

44. Bennassar A, Mas A, Julia M, Iranzo P, Ferrando J. Annular Plaques in the skin Folds: 4 cases of lichen planus pigmentosus-inversus. Actas Dermatol 2009; 100: 502–5.

45. Torres J, Romero AGP, Zuberan S, et al. Lichen planus pigmentosus in patients with endocrinopattgies and hepatitis C. J Am Acad Dermatol 2013; 4: 139.

46. Skowron F, Grezard P, Merle P, et al. Erythematosus actinic lichen planus and chronic active hepatitis B. Br J Drmatol 2002; 147: 1032–34.

47. Alrashdan MS, Cirillo N, Mc Cullough M. Oral lichen planus: a literature review and update. Arch Dermatol Res 2016; 308: 539–551.

48. Imanguli MM, Alevizos I, Brown R, et al. Oral graft-versus-host disease. Oral Dis 2008; 14: 396–412.

49. Lodi G, Corrozzo M, Furness S, Hongprasom K. Interventions for treating oral lichen planus: a systematic review. Br J Dermatol 2012; 166: 938–947.

50. Helander SD, Rogers RS. The sensitivity and specificity of direct immunofluorescence testing in disorders of mucous membranes. J Am Acad Dermatol 1994; (30): 65–75.

51. Schneider SL, Tosti A. Tips to diagnose uncommon nail disorders. J Am Acad Dermatol 2014; 70: 395–397.

УДК 616.517–085.278–036.8 (048.8) Оригинальная статья

АНАЛИЗ ЭФФЕКТИВНОСТИ РАЗЛИЧНЫХ СХЕМ ПРИМЕНЕНИЯ МЕТОТРЕКСАТА ПРИ ПСОРИАЗЕ

Л. С. Круглова *— ФГБУ ДПО «Центральная государственная медицинская академия» УД Президента РФ, заведующая кафедрой дерматовенерологии и косметологии, профессор кафедры дерматовенерологии и косметологии, доктор медицинских наук;* ***Е. С. Понич*** *— Ханты-Мансийский клинический кожно-венерологический диспансер, главный врач, кандидат медицинских наук;* ***А. В. Осина*** *— ФГБУ ДПО «Центральная государственная медицинская академия» УД Президента РФ, ординатор кафедры дерматовенерологии и косметологии;* ***Н. В. Грязева*** *— ФГБУ ДПО «Центральная государственная медицинская академия» УД Президента РФ, ассистент кафедры дерматовенерологии и косметологии, кандидат медицинских наук.*

ANALYSIS OF THE VARIOUS SCHEMES EFFICIENCY OF METHOTREXATE USE IN PSORIASIS TREATMENT

L. S. Kruglova *— Central State Medical Academy of the Administrative Directorate of the President of the Russian Federation, Head of the Department of Dermatovenereology and Cosmetology, Professor, Doctor of Medical Science;* ***E. S. Ponich —*** *- the Khanty-Mansiysk Clinical Skin and Venereologic Clinic, Chief Physician, Candidate of Medical Science;* ***A. V. Osina*** *— Central State Medical Academy of the Administrative Directorate of the President of the Russian Federation, Department of Dermatovenereology and Cosmetology, Medical Resident;* ***N. V. Gryazeva*** *— Central State Medical Academy of the Administrative Directorate of the President of the Russian Federation, Department of Dermatovenereology and Cosmetology, Assistant Professor, Candidate of Medical Science.*

Дата поступления — 30.06.2017 г. Дата принятия в печать — 12.09.2017 г.

Круглова Л. С., Понич Е. С., Осина А. В., Грязева Н. В. **Анализ эффективности различных схем применения метотрексата. Саратовский научно-медицинский журнал 2017; 13 (3): 662–668.**

В настоящее время наблюдается неуклонный рост заболеваемости псориазом, в том числе тяжелыми формами. Крайне важным при псориазе является своевременное назначение лекарственных средств. Метотрексат тормозит усиленную пролиферацию кератиноцитов, угнетает продукцию таких медиаторов воспаления, как лейкотриены, TNF-a, коллагеназа, IL-1, IL-6, но в то же время повышает продукцию противоспалительного IL-10. *Цель*: провести анализ эффективности терапии метотрексата при различных формах псориаза. *Материал и методы*. Под наблюдением в период с 2011 по 2016 г. находились 516 пациентов, в том числе получавших метотрексат. Метотрексат был назначен по схеме: 1 инъекция 10 мг/нед.; при отсутствии развития нежелательных явлений 20–25 мг/нед. Все пациенты получали фолиевую кислоту в дозе 20–40 мкг/сут. на протяжении пяти дней, начиная с 3-го дня после инъекции метотрексата. Оценка эффективности проводилась с использованием индексов дерматологического статуса и качества жизни. *Результаты.* Достижение клинической ремиссии отмечалось у 257 (49,7%) пациентов; достижение значительного улучшения у 32 (6,2%) пациентов; достижение улучшения у 126 (24,4%) пациентов; отсутствие эффекта у 33 (6,4%) пациентов; ухудшение (дальнейшее прогрессирование кожного процесса) установлено у 68 (13,2%) пациентов. *Заключение*. Метотрексат обладает высокой эффективностью при таких клинических формах псориаза, как вульгарный (64,9%), инверсный (63,9%), экссудативный (44,7%), при пустулезном ладонно-подошвенном псориазе эффективность метотрексата лишь 12,9%.

Ключевые слова: псориаз, метотрексат, фолиевая кислота.

Kruglova LS, Ponich ES, Osina AV, Griazeva NV. **Analysis of the various schemes efficiency of methotrexate use in psoriasis treatment. Saratov Journal of Medical Scientific Research 2017; 13 (3): 662–668.**

Currently, there has been a steady increase in the incidence of psoriasis, including severe forms. It is extremely important for psoriasis to administrate medicines in time. Methotrexate inhibits the increased proliferation of keratinocytes, inhibits the production of such inflammatory mediators as leukotrienes, TNF-a, collagenase, IL-1, IL-6, but at the same time it increases production of anti-inflammatory IL-10. *Objective*: to analyze the efficacy of methotrexate in various forms of psoriasis. *Material and Methods*. Under observation in the period from 2011 to 2016 were 516 patients, including those treated with methotrexate. Methotrexate was assigned according to the scheme: 1st injection 10 mg/week, with no adverse effects 20–25 mg/week. All patients received folic acid at a dose of 20–40 mg/day for 5 days starting 3 days after the injection of methotrexate. Evaluation of efficiency was carried out using indices of dermatological status and quality of life. *Results.* Achievement of clinical remission was observed in 257 (49.7%) in patients; achieving a significant improvement was noted in 32 (6.2%) patients; achieving improvements in 126 (24.4%) patients; no effect 33 (6.4%) patients, and deterioration (further progression of skin lesions) were observed in 68 (13.2%) patients. *Conclusion.* Methotrexate has a high efficacy in such clinical forms of psoriasis as vulgar (64.9%), inverse (63.9%), exudative (44.7%), and pustular palmar-plantar psoriasis 12.9%.

Key words: psoriasis, methotrexate, folic acid.

Введение. Псориаз является хроническим, рецидивирующим, воспалительным кожным заболеванием, при котором генетические и экологические факторы играют важную роль. Согласно данным различных авторов, псориазом страдают от 2 до 4% населения земного шара [1].

Актуальность проблем лечения псориаза продиктована прежде всего неуклонным ростом заболеваемости, увеличением удельного веса тяжелых, торпидных форм и выраженным негативным влиянием на качество жизни больных, связанным с потерей трудоспособности и ранней инвалидизацией [2–6].

Псориаз является мультифакторным заболеванием, в основе которого лежит генетически обусловленное нарушение кератинизации, характеризующееся гиперпролиферацией кератиноцитов, нарушением их дифференцировки и инфильтрацией пораженных участков кожи клетками иммунной системы [1, 2, 7–9]. Основным патологическим изменением кожи при данном дерматозе становится ускоренный митоз эпидермоцитов, носящий транзиторный характер и сопровождающийся нарушением их дифференцировки [2]. Морфогенез псориаза характеризуется нарушением архитектоники дермы, клеточной активацией и ло-

Ответственный автор — Грязева Наталья Владимировна
Тел.: +79645785711
E-mail: tynrik@yandex.ru

кальной инфильтрацией кожи воспалительными клетками (Т-лимфоциты, нейтрофилы) [10].

На основании анализа многочисленных исследований, посвященных изучению этиологии и патогенеза псориаза, можно выделить ряд концепций его развития: генетическую, инфекционно-иммунологическую, обменную, нейроэндокринную [1, 11, 12].

Согласно современным представлениям, одним из основных механизмов в развитии псориаза являются иммунные нарушения, при этом происходит девиация цитокинового профиля по Th-I типу [13]. Иммунопатологическая основа псориаза включает в себя дисрегуляцию иммунной системы, для которой характерна активация Т-лимфоцитов, дендритных клеток и многочисленных цитокинов. Провоспалительные цитокины, такие как ФНО-α, ИЛ-12 и ИЛ-23, играют ключевую роль в патофизиологии псориаза. ФНО-α также является ключевым цитокином, связанным с коморбидными состояниями при псориазе. Уровень ФНО-α плазмы крови коррелирует с выраженностью заболевания [14]. У больных с обострением распространенного псориаза рядом авторов было выявлено повышение общего числа лимфоцитов, циркулирующих иммунных комплексов, ИЛ-2, а также вторичная гранулоцитопатия с повышением поглотительной и киллинговой активности нейтрофилов [9, 15]. Эти данные свидетельствуют о разнообразных нарушениях в иммунорегуляторном и эффекторном звеньях иммунитета, а также подтверждают аутоиммунный характер заболевания [16–18].

На сегодняшний день крайне важным представляется своевременное назначение лекарственных средств при псориазе, снижающих вероятность необратимого повреждения опорно-двигательного аппарата и внутренних органов. В связи с отсутствием лекарственных средств для проведения этиотропной терапии псориаза, основным направлением лечения является воздействие на воспалительный процесс — основополагающий патогенетический механизм заболевания [19–22]. Метотрексат является антиметаболитом группы структурных аналогов фолиевой кислоты, подавляет синтез и репарацию ДНК, клеточный митоз, влияет на синтез РНК и белка. При псориазе тормозит усиленную пролиферацию кератиноцитов, угнетает продукцию таких медиаторов воспаления, как лейкотриены, TNF-a, коллагеназа, IL-1, IL-6, но в то же время повышает продукцию противоспалительного IL-10 [23, 24].

Основной механизм действия метотрексата определяется антифолатными свойствами лекарственного препарата [25–27]. Поступление метотрексата в клетки опосредуется несколькими транспортными системами, к которым относятся редуцированные фолатные носители и мембранные транспортные белки, рассматриваемые как фолатные рецепторы [28, 29]. К фундаментальным фармакологическим эффектам высоких доз метотрексата, лежащим в основе антипролиферативного действия, относится инактивация фермента ДГФ, что приводит к уменьшению запасов внутриклеточных фолатов. Другой механизм действия метотрексата связан с воздействием на синтез полиаминов [30, 31] за счет ингибирования внутриклеточной регенерации метионина из гомоцистеина и поступления его в клетки.

Метотрексат как препарат для лечения псориаза применяется с 1958 г.; первые методические рекомендации по использованию метотрексата для терапии псориаза разработаны в 1972 г. H. Roenigk и соавт. [32]. Впоследствии они не раз подвергались изменениям. Управление по контролю за пищевыми продуктами и лекарственными средствами США (FDA) после изучения побочных эффектов одобрило применение метотрексата в терапии тяжелого, резистентного к лечению псориаза, ограничивающего функциональные возможности пациента.

По мнению R. E. Kalb et al., перед началом применения метотрексата у больных псориазом следует провести предварительное обследование больного, включающее: общий анализ крови, почечные пробы, печеночные пробы, серологические исследования на гепатит В и С, рентгенологическое исследование грудной клетки для исключения латентной или активной форм туберкулеза, а также тест на беременность у женщин детородного возраста [33].

Согласно проведенным исследованиям, диапазон начальной дозы метотрексата у больных должен быть в промежутке от 5 до 15 мг/нед., с применением в большинстве случаев низкой начальной дозы для минимизации побочных эффектов [34]. Европейские рекомендации предлагают назначение более низкой дозы метотрексата в качестве начальной (5–10 мг/нед.) [35]; американские коллеги пришли к выводу, что не существует стандартных максимальных или минимальных доз, по результатам их исследований, диапазон числится от 7,5 до 25 мг/нед. [36]; а согласно результатам систематического обзора, проведенного C. Paul et al., рекомендуется начинать терапию метотрексатом с 5 до 10 мг/нед. в течение первой недели [37].

Согласно данным C. Paul et al. [37], терапевтическая доза метотрексата у больных псориазом составляет от 15 до 25 мг/нед., а максимальные дозы колебались в пределах от 20 до 25 мг/нед., в некоторых случаях достигая 30 мг/нед. Авторы европейских рекомендаций также пришли к выводу, что максимальная доза не должна превышать 30 мг/нед. [35].

Однако, исходя из результатов исследования CHAMPION (Comparative Study of adalimumab vs methotrexate vs placebo patients with psoriasis: Сравнительное исследование безопасности и эффективности применения адалимумаба, метотрексата и плацебо у больных псориазом), при отсутствии ожидаемого улучшения на фоне лечения метотрексатом в дозе 20 мг/нед. по истечении 12-недельного курса вероятность положительного ответа на терапию при увеличении дозы до 25 мг/нед. являлась крайне низкой [38].

Ряд исследований посвящен сравнению эффективности и безопасности применения метотрексата при различных путях введения препарата [19–22]. В проспективном рандомизированном контролируемом исследовании J. Brown et al. [39–41] 187 больных ревматоидным артритом получали метотрексат в дозе 15 мг в неделю перорально, а 188 больных 10 мг/мл метотрексата подкожно в течение 24 недель, по истечении которых оценивали эффект лечения, который был намного лучше у пациентов, получавших подкожные инъекции. В исследовании, проведенном B. Hameed et al., проводилось сравнение эффективности и побочных эффектов терапии при подкожном введении метотрексата (Методжект) и пероральном применении препарата у 92 больных ревматоидным артритом [42]. Результаты показали, что подкожное введение метотрексата было более безопасным и эффективным, нежели пероральное применение препарата в той же дозе. Преимущества парентерального пути введения метотрексата (внутримышечное, подкожное) перед пероральной формой исследователи связывают с лучшей биодоступностью препарата и меньшей частотой побочных

явлений со стороны желудочно-кишечного тракта. Данные этих исследований представилось возможным экстраполировать на больных тяжелыми формами псориаза, и в 2014 г. U. Pichlmeier et al. провели исследование по сравнению эффективности подкожного и перорального применения метотрексата у больных псориазом, в ходе которого использование подкожных инъекций метотрексата продемонстривало более высокую относительную биодоступность и еще меньшее количество побочных явлений, чем пероральное применение [43].

Переносимость метотрексата к настоящему времени изучена достаточно хорошо благодаря практически 25-летнему опыту его использования в клинической практике, в том числе в терапии псориаза. При лечении псориаза нередко наблюдаются обусловленные приемом препарата побочные явления [6]. К самым распространенным побочным эффектам препарата относятся: стоматит и/или изъязвления в полости рта, непереносимость со стороны ЖКТ, алопеция и особенно гепатотоксичность. В соответствии с рекомендациями Американской академии дерматологии у пациентов, страдающих псориазом и получающих терапию метотрексатом, даже при отсутствии сопутствующей патологии печени должны регулярно проводиться печеночные пробы. Согласно рекомендациям, биопсию печени следует выполнять только в том случае, если наблюдается стойкое повышение аспартатаминотрансферазы (АСТ) крови в течение 12-месячного периода, а также в случае, если уровень альбумина в сыворотке крови падает ниже нормального диапазона у пациентов с хорошо контролируемым заболеванием [37]. Другие авторы выступают за использование менее инвазивных методов, таких как измерения уровня PIIINP и применение технологии VCTE (Vibration-controlled Transient elastography) [34, 35].

Обобщая данные литературы, можно сделать вывод, что метотрексат является полностью интегрированным в набор терапевтических средств препаратом для лечения псориаза. Таким образом, высокая и надежная эффективность, низкий и контролируемый риск возникновения токсических эффектов, а также возможность долговременного применения препарата позволяют считать метотрексат препаратом первой линии в терапии тяжелых форм псориаза и псориатического артрита.

Материал и методы. Под наблюдением в период с 2011 по 2016 г. находились 516 пациентов, которым был назначен метотрексат по схеме: 1 инъекция 10 мг/нед. При отсутствии развития нежелательных явлений дозу повышали до 20–25 мг/нед. Все пациенты получали фолиевую кислоту в дозе 20–40 мкг/сут. на протяжении пяти дней, начиная с 3-го дня после инъекции метотрексата.

Оценка эффективности проводилась с использованием индексов дерматологического статуса и качества жизни. Для оценки дерматологического статуса при псориазе использовались общепринятые, надежные и высоковалидные индексы: BSA (Body Surface Area), который отражает процентное соотношение площади высыпаний ко всей поверхности тела, и PASI (Psoriatic area and severity index), который включает изучение ведущих клинических признаков псориаза (эритема, инфильтрация и шелушение (десквамация)), а также степень их выраженности и локализацию. Дерматологический индекс качества жизни (ДИКЖ: Dermatology Life Quality Index, Finlay, 1994) представляет собой стандартизированную форму самооценки пациентом своего функционирования с учетом социальных, бытовых и межличностных аспектов. Анкета включает 10 вопросов.

В соответствии с редукцией значений индексов дерматологического статуса и качества жизни интерпретация данных проводилась следующим образом:

достижение клинической ремиссии — совокупная редукция индексов: >95%;

достижение значительного улучшения — редукция индексов: <94–50%;

достижение улучшения — редукция индексов: <49–25%;

отсутствие эффекта — редукция индексов: <24%;

ухудшение — дальнейшее прогрессирование кожного процесса.

Результаты. Общая эффективность в 2-месячный срок следующая:

достижение клинической ремиссии отмечалось у 257 (49,7%) пациентов;

достижение значительного улучшения — у 32 (6,2%) пациентов;

достижение улучшения — у 126 (24,4%) пациентов;

отсутствие эффекта — у 33 (6,4%) пациентов;

ухудшение (дальнейшее прогрессирование кожного процесса) установлено у 68 (13,2%) пациентов.

Общая терапевтическая эффективность наблюдалась у 289 (56,0%) (рис. 1).

Данным пациентам в дальнейшем проводилась терапия со снижением дозы на 2,5 мг/нед. каждые 4 недели. После доведения дозы до 7,5–5,0 мг при сохранении эффективности пациенты получали метотрексат на протяжении 1 года. Первичная неэффективность метотрексата отмечалась у 101 (19,6%)

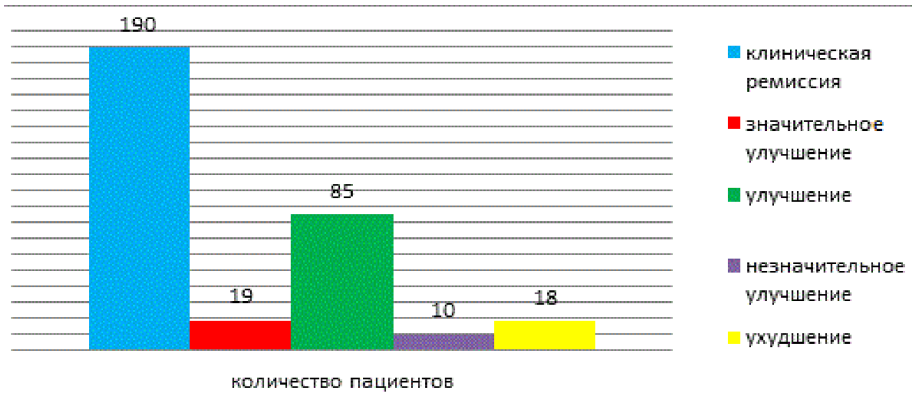

Рис. 1. Распределение пациентов в зависимости от эффективности метотрексата (контроль через 2 месяца) по данным редукции индексов PASI и BSA

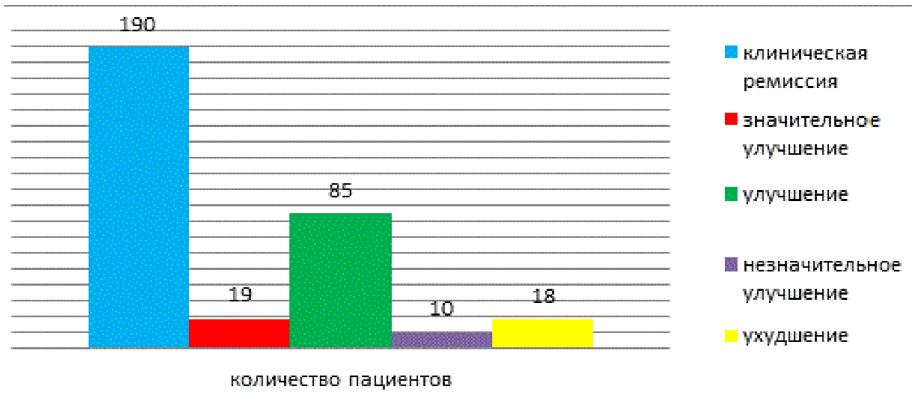

Рис. 2. Распределение пациентов с вульгарным псориазом в зависимости от эффективности метотрексата (контроль через 2 месяца) по данным редукции индексов PASI и BSA

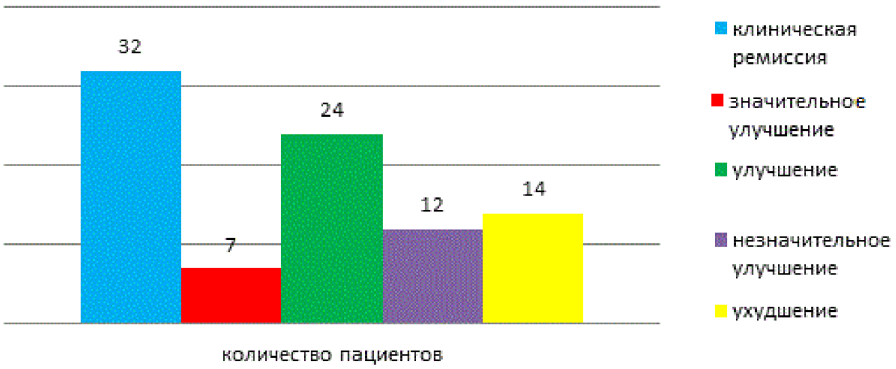

Рис. 3. Распределение пациентов с ладонно-подошвенным псориазом в зависимости от эффективности метотрексата (контроль через 2 месяца) по данным редукции индексов PASI и BSA

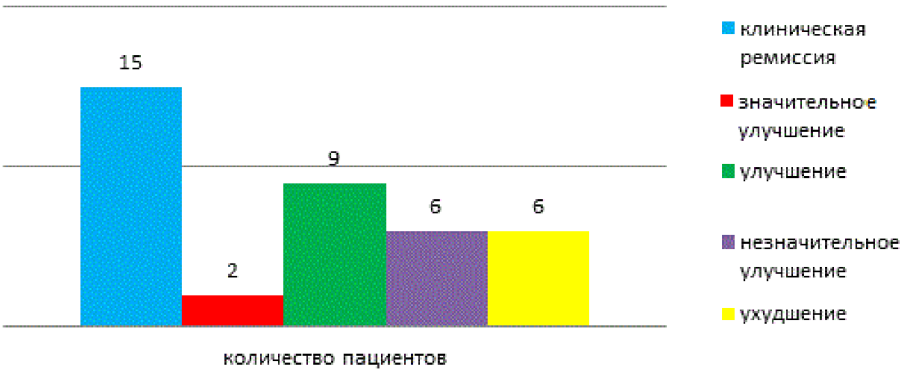

Рис. 4. Распределение пациентов с экссудативным псориазом в зависимости от эффективности метотрексата (контроль через 2 месяца) по данным редукции индексов PASI и BSA

больного. Пациентам с PASI менее 50% изменяли тактику ведения.

Анализ эффективности проводился и в зависимости от клинической формы псориаза: в исходе диагностированы следующие клинические формы: вульгарный псориаз — 322 (62,4%), ладонно-подошвенный псориаз — 89 (17,3%), экссудативный — 38 (7,4%), инверсный — 36 (6,9%), пустулезный ладонно-подошвенный псориаз — 31 (6,0%).

При вульгарном псориазе общая терапевтическая эффективность составила 64,9%, при этом PASI 100 было достигнуто у 59% пациентов. Неэффективность метотрексата наблюдалась у 8,7% пациентов (рис. 2). Индекс ДИКЖ улучшался пропорционально с динамикой индексов дерматологического статуса: наиболее выраженная динамика (снижение на 67,1%) отмечалась у пациентов с клинической ремиссией и значительным улучшением.

При ладонно-подошвенном псориазе общая терапевтическая эффективность составила 43,8%, при этом PASI 100 достигнуто у 35,9% пациентов. Неэффективность метотрексата наблюдалась у 29,2% пациентов (рис. 3). Индекс ДИКЖ у пациентов с PASI 90 и PASI 75 снизился на 57,3%.

При экссудативном псориазе общая терапевтическая эффективность составила 44,7%, при этом PASI 100 достигнуто у 39,5% пациентов. Неэффективность метотрексата наблюдалась у 31,6% пациентов (рис. 4). Индекс ДИКЖ у пациентов с PASI 90 и PASI 75 снизился на 61,4%.

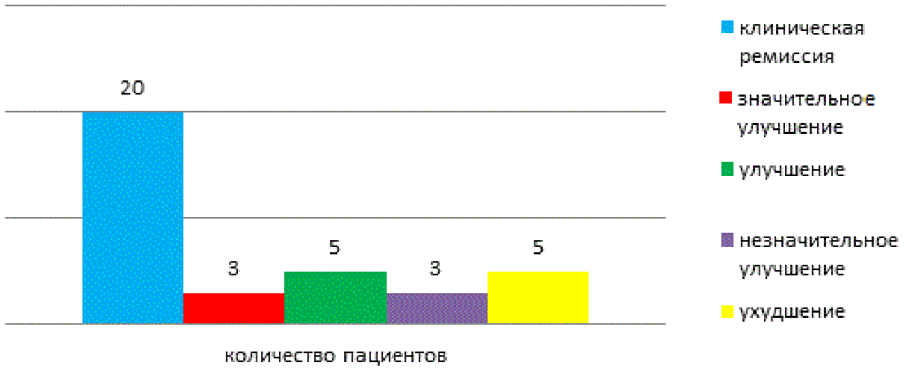

Рис. 5. Распределение пациентов с инверсным псориазом в зависимости от эффективности метотрексата (контроль через 2 месяца) по данным редукции индексов PASI и BSA

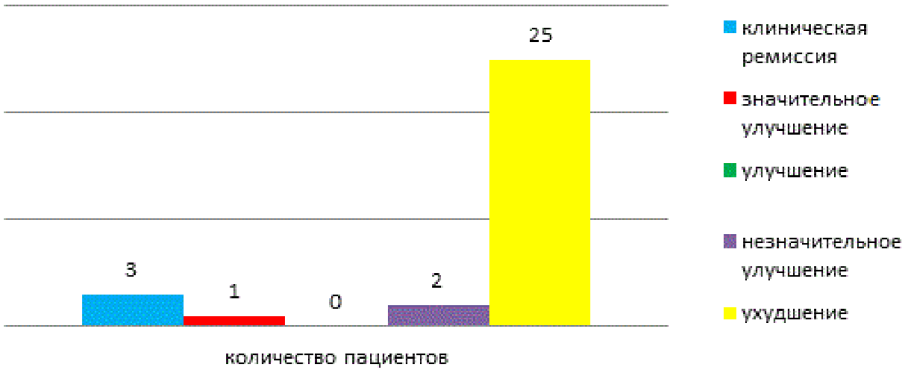

Рис. 6. Распределение пациентов с пустулезным ладонно-подошвенным псориазом в зависимости от эффективности метотрексата (контроль через 2 месяца) по данным редукции индексов PASI и BSA

При инверсном псориазе общая терапевтическая эффективность составила 63,9%, при этом PASI 100 достигнуто у 55,6% пациентов. Неэффективность метотрексата наблюдалась у 22,2% пациентов (рис. 5). Индекс ДИКЖ у пациентов с PASI 90 и PASI 75 снизился на 62,7%.

При пустулезном ладонно-подошвенном псориазе общая терапевтическая эффективность составила 12,9%, при этом PASI 100 достигнуто у 9,7% пациентов. Неэффективность метотрексата наблюдалась у 87,1% пациентов (рис. 6).

Транзиторное повышение трансаминаз отмечалось у 59 (11,4%), назначение эссенциальных фосфолипидов купировало эти побочные реакции. Тенденция к снижению абсолютного количества тромбоцитов наблюдалась у 127 (24,6%), однако значения оставались в пределах референтных.

Обсуждение. У половины больных (49,7%), получавших метотрексат по схеме: 1 инъекция 10 мг/нед., при отсутствии развития нежелательных явлений повышение дозы до 20–25 мг/нед. на протяжении двух месяцев отмечалось достижение клинической ремиссии; у 6,2% фиксировалось достижение значительного улучшения, т.е. у 56% пациентов наблюдалась выраженная положительная динамика на фоне монотерапии метотрексатом, что свидетельствует о высокой терапевтической эффективности данного препарата.

После снижения дозы метотрексата у данных пациентов срок наблюдения за ними составил 1 год. При этом независимо от клинической формы псориаза клиническая ремиссия или значительное улучшение достигнуты примерно у половины пациентов. Исключение составили пациенты с пустулезным ладонно-подошвенным псориазом (общая терапевтическая эффективность 12,9%), что говорит о недостаточной эффективности метотрексата при данной форме псориаза.

Транзиторное повышение трансаминаз при лечении метотрексатом связано с тем, что препарат метаболизируется преимущественно в клетках печени с образованием полиглутаматов. Поскольку препарат ингибирует дигидрофолатредуктазу (ДГФ), превращающую дигидрофолиевую кислоту в тетрагидрофолиевую, являющуюся донором одноуглеродных групп в синтезе пуриновых нуклеотидов и тимидилата, необходимых для синтеза ДНК, а в клетке метотрексат подвергается полиглутаминированию с образованием метаболитов, оказывающих ингибиторное действие не только на ДГФ, но и на другие фолат-зависимые ферменты, включая тимидилатсинтетазу, 5-аминоимидазол-4-карбоксамидорибонуклеотид трансамилазу, обязательным является прием фолиевой кислоты в дозе 20–40 мкг/сут. на протяжении пяти дней, начиная с 3-го дня после инъекции метотрексата.

Выводы:

1. Метотрексат обладает высокой эффективность при таких клинических формах псориаза, как вульгарный (64,9%), инверсный (63,9%), экссудативный (44,7%).

2. При пустулезном ладонно-подошвенном псориазе эффективность метотрексата не достаточна — лишь 12,9%.

3. Рекомендованный курс: 1 инъекция 10 мг/нед., при отсутствии развития нежелательных явлений дозу повышают до 20–25 мг/нед. При достижении PASI 90 рекомендуется снижение дозы на 2,5 мг/нед.

каждые 4 недели. После доведения дозы до 7,5–5,0 мг при сохранении эффективности курс проводится на протяжении 1 года.

4. Необходимо рекомендовать пациентам прием фолиевой кислоты в дозе 20–40 мкг/сут. на протяжении пяти дней начиная с 3-го дня после инъекции метотрексата, что предупреждает развитие прогнозируемых побочных явлений метотрексата.

Конфликт интересов не заявляется.

Авторский вклад: концепция и дизайн исследования, утверждение рукописи для публикации — Л.С. Круглова; получение данных — Л.С. Круглова, Е.С. Понич; анализ данных — Л.С. Круглова, Е.С. Понич, А.В. Осина; интерпретация результатов — Л.С. Круглова, А.В. Осина; написание статьи — Л.С. Круглова, А.В. Осина, Н.В. Грязева.

References (Литература)

1. Kubanova AA, Kubanov AA, Nikolas JF, et al. Immune mechanisms of psoriasis: New strategies of biotherapy. Vestnik dermatologii I venerologii 2010; 1: 35–47. Russian (Кубанова А.А., Кубанов А.А. Николас Дж.Ф, Пьюиг Л. Иммунные механизмы псориаза: Новые стратегии биологической терапии. Вестник дерматологии и венерологии 2010; 1: 35–47).
2. Potekaev NN, Kruglova LS. Psoriaticheskaya bolezn. Moscow: MDV, 2014; 264 p. Russian (Потекаев Н.Н., Круглова Л.С. Псориатическая болезнь. М.: МДВ, 2014; 264 с.).
3. Ritchlin CT, Kavanaugh A, Gladman DD, et al. Treatment recommendations for psoriatic arthritis. Ann Rheum Dis 2009; 68: 1387–94.
4. Schmitt J, Rosumeck S, Thomaschewski G, et al. Efficacy and safety of systemic treatments for moderate-to-severe psoriasis: meta-analysis of randomized controlled trials. The British journal of dermatology 2014; 170 (2): 274–303.
5. Kruglova LS, Moiseev SV Blockade of interleukin-17 — new horizons safety performance in the treatment of psoriasis. Clinical pharmacology and therapeutics 2017: 26 (2): 40–49. Russian (Круглова Л.С., Моисеев С. В. Блокада интерлейкина-17 — новые горизонты эффективности безопасности в лечении псориаза. Клиническая фармакология и терапия 2017; 26 (2): 40–49.
6. Kruglova LS, Ponich ES. The use of methotrexate and UVB 311 nm phototherapy in patients with severe psoriasis receiving biologic therapy. Kremlevsksaya medicina 2016; 4: 55–62. Russian (Круглова Л.С., Понич Е.С., Михайлова А.А. Применение метотрексата и УФВ 311 нм фототерапии у пациентов с тяжелыми формами псориаза, получающих биологическую терапию. Кремлевская медицина 2016; 4: 55–62.
7. Kruglova LS, Ponich ES. Differential application of phototherapy in psoriasis. Physiotherapy, balneology and rehabilitation 2015; 6: 41–47. Russian (Круглова Л.С., Понич Е.С. Дифференцированное применение фототерапии при псориазе. Физиотерапия, бальнеология и реабилитация 2015; 6: 41–47).
8. Cai Y, Fleming C, Yan J. New insights of T cells in the pathogenesis of psoriasis. Cellular & Molecular Immunology 2012; 9 (4): 302–309.
9. Raju SS. Psoriasis and lasting implications. Expert Review of Clinical Immunology 2014; 10 (21): 75–77.
10. Baker BS. Recent advances in psoriasis: the role of the immune system. Imperial College Press 2000; 180 p.
11. Hannuksela-Svahn A, Pukkala E, et al. Psoriasis, its treatment, and cancer in a cohort of Finnish patients. J Invest Dermatol 2000; 114: 587–590.
12. Olsen JH, Frentz G, Moller H. Psoriasis and cancer. Ugeskr Laeger 1993; 155: 2687–2691.
13. Pinedo-Vega JL, Castaceda-Lypez R, Dбvila-Rangel JI, Mireles-Garcna F, RhosMartнnez C, Lypez-Saucedo A. Skin cancer incidence in Zacatecas. Rev Med Inst Mex Seguro Soc 2014 May-Jun; 52 (3): 282–9.
14. Kruglova LS, Ponich ES, Korchagkina NB. Photodynamic and systemic biological therapy of severe forms of psoriasis. Physiotherapy, balneology and rehabilitation 2015; 6: 17–20. Russian (Круглова Л.С., Понич Е.С., Корчажкина Н.Б. Фотодинамическая и системная биологическая терапия тяжелых форм псориаза. Физиотерапия, бальнеология и реабилитация 2015; 6: 17–20).
15. Richetta AG, Mattozzi C, Salvi M, Giancristoforo S. CD4+CD25+T-regulatory cells in psoriasis. Correlation between their numbers and biologics-induced clinical improvement. European Journal of Dermatology 2011; 21 (3): 344–348.
16. Ovcina-Kurtovic N, Kasumagic-HalilovicE. Serum levels of total immuno-globulin E in patients with psoriasis: relationship with clinical type of disease. Medicinski Arhiv 2010; 64 (1): 28–29.
17. Azarsiz E, Ertaml, Karaca N. IgG-anti-IgA antibodies: an autoimmune finding in patients with psoriasis vulgaris. Minerva Medica 2012; 103 (3): 183–187.
18. Quatresooz P, Hermanns-Le T, Pierard GE. Ustekinumab in psoriasis immunopathology with emphasis on the Th17-IL23 axis: a primer. Journal of Biomedicine & Biotechnology 2012: 147–413.
19. Kragbhalle K, Zachariae E, Zacharlae H. Methotrexate in psoriatic arthritis: A retrospective study. Acta Derm Ven 1983; 63: 165–7.
20. Espinoza LR, Zakraoui L, Espinoza CG. Psoriatic arthritis: clinical response and side effects to Methotrexate therapy. J Rheum 1992; 19: 872–7.
21. Espinoza LR, Cuellar ML. Psoriatic arthritis: Management. In: J.H. Klippel, P. A. Dieppe, eds. Rheumatology. Mosby, 1998; 6: 23–6.
22. Singh YN, Verma KK, Kumar A, Malavita AN. Methotrexate in psoriatic arthritis. J Assoc Physic India 1994; 23: 860–2.
23. Frentz G, Olsen JH. Malignant tumours and psoriasis: a follow-up study. Br J Dermatol 1999; 140: 237–42.
24. Jeffes E, McCullough J, Pittelkow M. Methotrexate therapy of psoriasis: differencial sensitivity of proliferating lymphoid and epithelial cells to the cytotoxic and growth-inhibitory effects of methotrexate. J Invest Dermatol1995; 104: 183–8.
25. Vlcek F, Mikulikova D. The effect of methotrexate on activity of T-lymphocyte marcer enzymes in patients with psoriasis vulgaris. Bratisl Lek Listy1995; 96 (3): 137–140.
26. Kremer JM. Toward a better understanding of methotrexate. Arthr Rheum 2004; 50: 1370–82.
27. Chan ESL, Cronstein BN. Molecular action of methotrexate in inflammatory disease. Arthr Res Ther 2002; 4: 266–73.
28. Cronstein BN. Low-doses methotrexate: a mainstay in the treatment of rheumatoid arthritis. PharmacologyRev 2005; 57: 163–72.
29. Matherly LH, Wong SC, Angeles SM, et al. Distribution of the reduced folate carrier (RFC) versus the high affinity membrane folate binding protein (mFBP) in human tumors and tissues. Proc Am Assoc Cancer Res 1994; 35: 307–15.
30. Antony AC. The biological chemistry of folate receptors. Blood 1992; 79: 2807–20.
31. Nesher G, Moore TL. The in vitro effects of methotrexate on peripheral blood lymphocytes: modulation by methyl-donors and spermidine. Arthr Rheum 1990; 32: 954–9.
32. Nesher G, Osborn TG, Moore TL. Effect of treatment with methotrexate, hydroxychloroquine, and prednisolon on lymphocytes polyamine levels in rheumatoid arthritis: correlation with the clinical response and rheumatoid factor synthesis. Clin Exp Rheum 1997; 15: 343–7.
33. Kalb RE, Strober B, Weinstein G, Lebwohl M. Methotrexate and psoriasis: 2009 National Psoriasis Foundation Consensus Conference. J Am Acad Dermatol 2009; 60: 824–837.
34. Roenigk HH, Maibach HI, Weinstein GD. Use of methotrexate in psoriasis. Arch Derm 1972; 105: 363–5.
35. Carretero-Hernandez G. Metotrexatoen psoriasis: їesnecesariaunadosis de prueba? Actas Dermosifiliogr 2012; 103: 1–4.
36. Pathirana D, Ormerod AD, Saiag P, et al. European S3-guidelines on the systemic treatment of psoriasis vulgaris. J Eur Acad Dermatol Venereol 2009; 23: 1–70.
37. Paul C, Gallini A, Maza A, et al. Evidence-based recommendations on conventional systemic treatments in psoriasis: Systematic review and expert opinion of a panel of dermatologists. J Eur Acad Dermatol Venereol 2011; 25: 2–11.
38. Menter A, Korman NJ, Elmets CA, et al. Guidelines of care for the management of psoriasis and psoriatic arthritis: Section 4. Guidelines of care for the management and treatment of psoriasis with traditional systemic agents. J Am Acad Dermatol 2009; 61: 451–85.

39. Saurat JH, Stingl G, Dubertret L, et al. Efficacy and safety results from the randomized controlled comparative study of adalimumab vs methotrexate vs placebo in patients with psoriasis (CHAMPION). Br J Dermatol2008; 158: 558–66.

40. Dogra S,Mahajan R. Systemic methotrexate therapy for psoriasis: Past, present and future. Clin Exp Dermatol 2013; 38: 573–88.

41. Braun J, Kestner P, Flaxenberg P, et al. Comparison of the clinical efficacy and safety of subcutaneous versus oral administration of methotrexate in patients with active rheumatoid arthritis: results of a six-month, multicenter, randomized, double-blind, controlled, phase IV trial. Arthritis Rheum 2008; 58 (1): 73–81.

42. Hameed B, Jones H. Subcutaneous methotrexate is well tolerated and superior to oral methotrexate in the treatment of rheumatoid arthritis. Int J Rheum Dis 2010; 13 (4): e83-e84.

43. Pichlmeier U, Heuer K. Subcutaneous administration of methotrexate with a prefilled autoinjector pen results in a higher relative bioavailability compared with oral administration of methotrexate. Clin Exp Rheumatol 2014; 32 (4): 563–71.

УДК 616.5–003.829.85–085«312»(048.8) Обзор

ВИТИЛИГО: СОВРЕМЕННЫЕ МЕТОДЫ ТЕРАПИИ (ОБЗОР)

Е.Е. Тальникова *— ФГБОУ ВО «Саратовский ГМУ им. В.И. Разумовского» Минздрава России, ассистент кафедры дерматовенерологии и косметологии;* ***Ю.И. Свенская*** *— ФГБОУ ВО «Саратовский национальный исследовательский государственный университет им. Н.Г. Чернышевского», образовательно-научный институт наноструктур и биосистем, лаборатория «Дистанционно управляемые системы для тераностики», старший научный сотрудник, кандидат физико-математических наук;* ***А.Ю. Добдина*** *— ФГБОУ ВО «Саратовский ГМУ им. В.И. Разумовского» Минздрава России, ассистент кафедры дерматовенерологии и косметологии;* ***Х.В. Фатахова*** *— ФГБОУ ВО «Саратовский ГМУ им. В.И. Разумовского» Минздрава России, кафедра дерматовенерологии и косметологии, студентка 6-го курса лечебного факультета;* ***С. Р. Утц*** *— ФГБОУ ВО «Саратовский ГМУ им. В.И. Разумовского» Минздрава России, главный врач клиники кожных и венерических болезней, заведующий кафедрой дерматовенерологии и косметологии, профессор, доктор медицинских наук.*

VITILIGO: MODERN METHODS OF THERAPY (REVIEW)

E.E. Talnikova *— Saratov State Medical University n.a. V.I. Razumovsky, Department of Skin and Venereal Diseases, Assistant;* ***Yu.I. Svenskaya*** *— Saratov State University, Research and education Institution of Nanostructures and Biosystems, Remotely controlled systems for theranostics laboratory, Senior Researcher, Candidate of Physical and Mathematical Science;* ***A.Ju. Dobdina*** *— Saratov State Medical University n.a. V.I. Razumovsky, Department of Skin and Venereal Diseases, Assistant;* ***Kh.V. Fatakhova*** *— Saratov State Medical University n.a. V.I. Razumovsky, Department of Skin and Venereal Diseases, 6th-year student;* ***S. R. Utz*** *— Saratov State Medical University n.a. V.I. Razumovsky, Head of the Department of Skin and Venereal Diseases, Professor, Doctor of Medical Science.*

Дата поступления — 3.07.2017 г. Дата принятия в печать — 12.09.2017 г.

Тальникова Е.Е., Свенская Ю.И., Добдина А.Ю., Фатахова Х.В., Утц С. Р. **Витилиго: современные методы терапии (обзор). Саратовский научно-медицинский журнал 2017; 13 (3): 668–673.**

Обзор посвящен основным вопросам лечения витилиго. В статье приведены данные литературы о современных методах терапии дерматоза, их эффективности, безопасности, перспективности использования, а также представлены классические схемы лечения.

Ключевые слова: витилиго, фототерапия, фотосенсибилизатор, меланоциты.

Talnikova EE, Svenskaya Yul, Dobdina AJu., Fatakhova KhV, Utz SR. **Vitiligo: modern methods of therapy (review). Saratov Journal of Medical Scientific Research 2017; 13 (3): 668–673.**

This brief review focuses on the main issues of vitiligo treatment. The article provides insight into modern methods of dermatosis therapy discussing their potential, efficiency, safety, as well as represents a variety of standard treatment regimens.

Key words: vitiligo, phototherapy, photosensitizer, melanocytes.

Витилиго — хроническое заболевание кожи, характеризующееся появлением депигментированных пятен и локализующееся на гладкой коже, ее производных (волосах) и на слизистых оболочках. Дерматоз не имеет расовой, гендерной специфики и поражает представителей различных социальных слоев общества. Распространенность витилиго составляет 0,1–2% от общей численности населения. Семейный характер заболевания регистрируется в 30% случаев. Как правило, дебют заболевания отмечается в возрасте до 20 лет [1].

Вопрос об этиологии и патогенезе витилиго остается открытым. Предполагается, что ключевая роль в его развитии принадлежит аутоиммунным процессам, оксидативному стрессу и/или нейрогуморальным нарушениям (рис. 1) [2]. По мнению других авторов [3], генерализованная форма витилиго имеет аутоиммунную природу, а локализованные являются результатом изменений нейрорегуляторных механизмов. Кроме того, обсуждают меланоциторрагическую, аутоцитотоксическую и конвергентную теории [4]. В соответствии с последней стресс, накопление токсичных соединений, мутации, аутоиммунные заболевания, инфекции, изменения клеточного состава окружающей среды в совокупности создают условия и провоцируют инициацию и прогрессирование заболевания. Среди триггеров, приводящих к развитию дерматоза, выделяют солнечные ожоги, сопутствующую аутоиммунную патологию, вирусные инфекции, физическое воздействие (давление, трение) и травмы [5].

Отсутствует консенсус в отношении единой классификации витилиго. Согласно рекомендациям Европейского дерматологического форума (2013) [6] следует выделять несегментарное, сегментарное, смешанное и неклассифицируемое витилиго. К несегментарным разновидностям относят фокальную,

Ответственный автор — Тальникова Екатерина Евгеньевна
E-mail: mina_tlt@mail.ru
Тел.: 89271391984

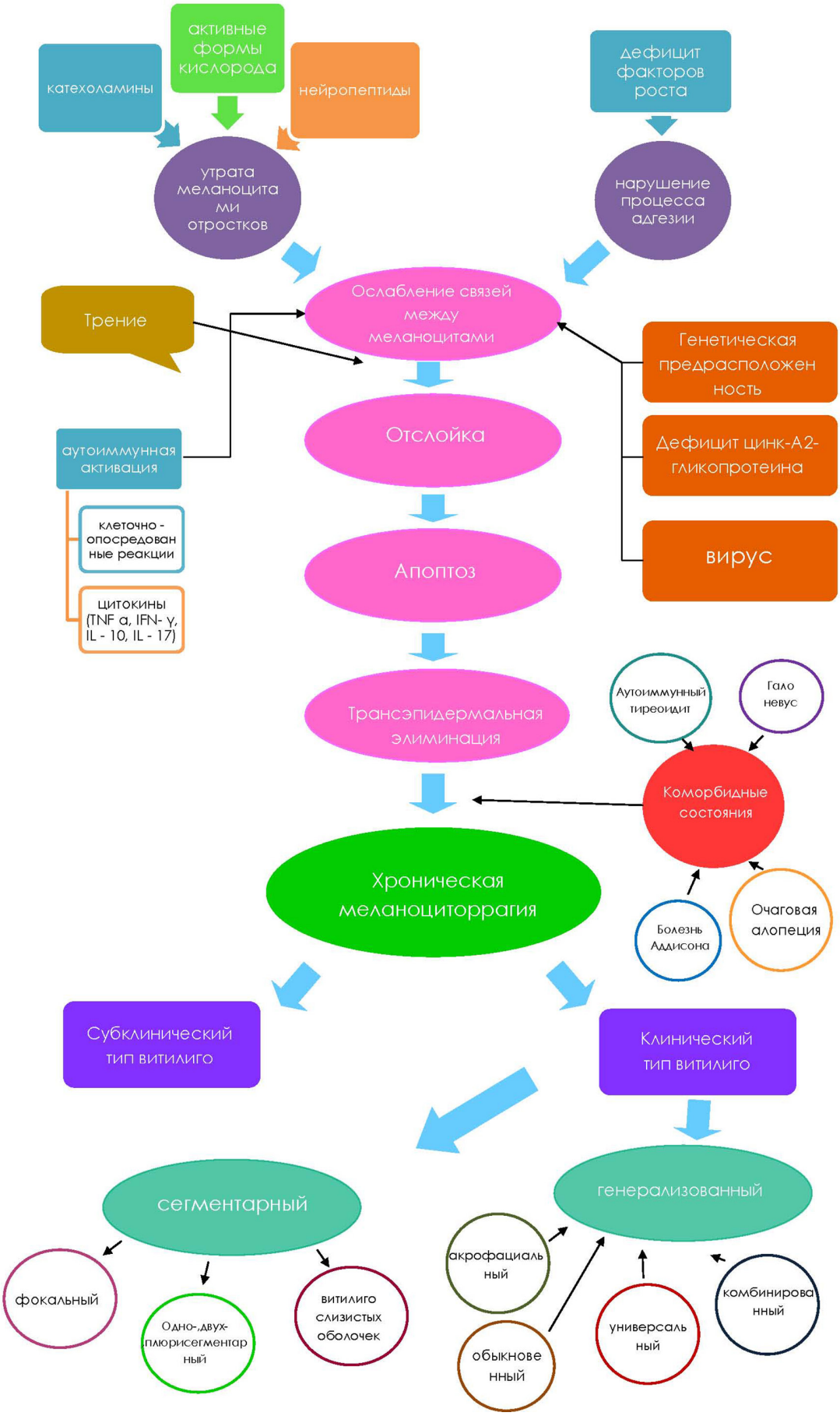

Рис. 1. Механизм развития витилиго

акрофациальную, генерализованную, универсальную формы и витилиго слизистых оболочек. При универсальном витилиго площадь поражения достигает более 80% кожного покрова. Наиболее распространенными локализациями при генерализованном варианте являются подмышечная, паховая, орофациальная, периорбикулярная области, а также пальцы и запястья. В группе сегментарного типа определяют фокальный, одно-, двух- и плюрисегментарный варианты и витилиго, локализующееся на слизистых оболочках. Локализация поражения кожи при сегментарном витилиго нередко соответствует дерматомам или линиям Блашко. Смешанная форма представляет собой комбинацию сегментарного и несегментарного типов. Среди неклассифицируемого витилиго выделяют фокальную, асимметричную несегментарную мультифокальную формы и витилиго слизистых оболочек, представленное единственным очагом [1, 6].

Клиническая картина витилиго характеризуется наличием депигментированных, в основном симметрично расположенных пятен молочно-белого цвета различной формы и размера, с четкими границами, склонных к росту и слиянию. Возможно поражение волос, в том числе ресниц и бровей. В лучах лампы Вуда очаги витилиго имеют голубовато-белое свечение [4].

Витилиго может ассоциироваться с различными болезнями аутоиммунной природы (гипо- или гипертиреоз, сахарный диабет, пернициозная анемия), псориазом, патологией со стороны органов зрения (увеит, иридоциклит) и слуха (тугоухость), телеангиоэктатической атаксией, а также с синдромами Шмидта, Алеззандрини, Фогта — Коянаги — Харады, MELAS и аутоиммунным полигландулярным синдромом [7].

Диагностический алгоритм при витилиго-дерматозе включает анализ данных анамнеза и клинической картины, проведение лабораторных исследований (общий и биохимический анализы крови, определение уровня антител к тиреопероксидазе и тиреоглобулину и др.) и консультаций специалистов (эндокринолога, иммунолога, гинеколога, офтальмолога, оториноларинголога). В ряде случаев показано выполнение биопсии с последующим гистологическим исследованием [1, 4, 5].

В литературе опубликованы данные о высокой информативности «меланин-индекса» (МИ), используемого для оценки степени тяжести несегментарного витилиго и выбора метода терапии. МИ характеризует резидуальные меланоциты, локализующиеся в эпидермисе, волосяных фолликулах, сальных и эккриновых потовых железах и являющиеся субстратом для репигментации при этой патологии. Анализ результатов проводится согласно следующим критериям: МИ>100 означает высокую степень спонтанной репигментации или после проведения курса лечения; МИ>200 свидетельствует о возможности репигментации на 25–50% после шести месяцев терапии топическими глюкокортикостероидами. МИ выступает объективным маркером при определении прогноза заболевания и играет важную роль при консультировании пациентов с витилиго [8].

Дифференциальная диагностика витилиго проводится с широким кругом заболеваний кожи: депигментированным невусом, разноцветным лишаем, склероатрофическим лихеном, каплевидным идиопатическим гипомеланозом, простым лишаем, анемическим невусом, белым лишаем, альбинизмом, синдромами Фогта — Коянаги — Харады, Блоха — Сульцбергера, Варденбурга — Клейна, Вулфа, пьебалдизмом, гипомеланозом Ито, туберозным склерозом, депигментацией, вызванной травмой или химическими веществами, и вторичной лейкодермой, характерной для вторичного сифилиса, атопического дерматита, красной волчанки, лепры и пинты [4, 8].

Определяя тактику ведения пациентов с витилиго, устанавливают: фототип кожи; длительность и время дебюта заболевания; наличие преждевременного поседения волос и высыпаний в области гениталий; феномен Кёбнера и наличие или отсутствие предыдущей спонтанной репигментации; вид и продолжительность предыдущего лечения; сопутствующую патологию, генетическую предрасположенность к витилиго и прочим аутоиммунным болезням; оценку функции щитовидной железы и психологический статус пациента [6]. Необходимо также обращать внимание на факторы, свидетельствующие о степени активности процесса. Так, небольшая продолжительность болезни, IV–VI тип кожи по Фитцпатрику, локализация высыпаний на лице, шее и туловище позволяют прогнозировать успешность проведения лечения. Сегментарный тип витилиго не обладает склонностью к распространению, но характеризуется резистентностью к различным методам терапии. Важно учитывать, что наличие наследственной отягощенности, акральная локализация очагов и вовлечение слизистых оболочек в патологический процесс свидетельствуют о высоком риске прогрессирования [1, 3].

В настоящее время для лечения витилиго применяется широкий спектр терапевтических методик: от топических глюкокортикостероидов до психотерапии.

Одним из наиболее актуальных направлений является фототерапия: узкополосная средневолновая ультрафиолетовая терапия с длиной волны 311 нм (УФВ-терапия, Narrow-band UVB phototherapy, NB-UVB), фотохимиотерапия (ПУВА-терапия, PUVA therapy) с длиной волны 320–400 нм, а также эксимерный лазер с длиной волны 308 нм (рис. 2).

Впервые узкополосный УФВ при витилиго применили в 1997 г. Westerhof и Nieuweboer-Krobotova. Авторами получены обнадеживающие результаты: почти у 67% пациентов наблюдалась репигментация после четырехмесячного курса фототерапии [9–11].

Механизм действия узкополосной терапии до конца не изучен. Известно, что он носит поэтапный характер («two-step process»): первая ступень —

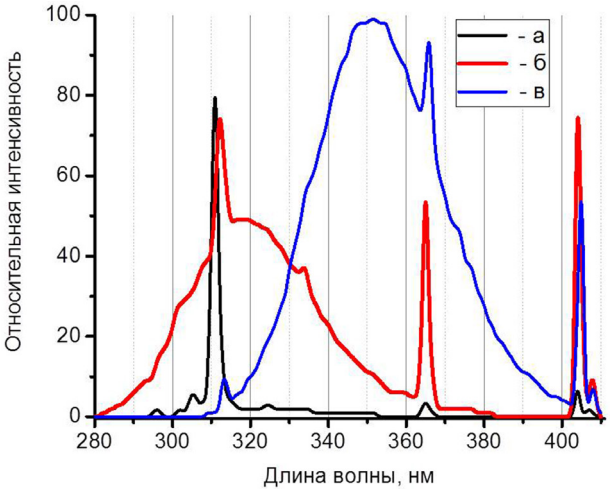

Рис. 2. Спектры излучения, применяемые в терапии витилиго: *а* — NB-UVB; *б* — BB-UVB; *в* — PUVA

стабилизация патологического процесса; вторая ступень — стимуляция меланоцитов, направленная на их миграцию и синтез меланина. В качестве связующего звена выступает ряд цитокинов, образующихся под воздействием ультрафиолетовых лучей В-диапазона: интерлейкин-1 (ИЛ -1), ФНО-α и др. Достоверно доказан иммуномодулирующий эффект узкополосного УФВ, заключающийся в подавлении местных и системных иммунных реакций, лежащих в основе формирования депигментации. Этот эффект достигается путем образования фотопродуктов ДНК (пиримидиновые димеры), изомеризации уроканиновой кислоты, синтеза интерлейкина-10 (ИЛ-10), снижения активности клеток-киллеров и угнетения лимфопролиферации. Кроме того, узкополосная фототерапия играет важную роль в высвобождении основного фактора роста фибробластов и эндотелина-1 из кератиноцитов, принимающих участие в стимуляции меланоцитов [10–17]. В литературе [18, 19] приведены данные, демонстрирующие заинтересованность УФВ в обмене витамина D. В частности, после проведения курса фототерапии в сыворотке крови пациентов отмечается повышение уровня его метаболитов.

Одним из важных достоинств этого метода является безопасность применения в детском возрасте и при беременности. R.M. Halder с соавт. [20] выделяют совокупность особенностей течения витилиго у детей, которые имеют значение для проведения фототерапии: раннее начало и семейный характер заболевания; вариабельность клинических форм, с преобладанием сегментарного вида витилиго; генетическая отягощенность по аутоиммунной и эндокринной патологии; поражение придатков кожи; повышенный уровень антител в сыворотке крови и резистентность к топической ПУВА-терапии. Кроме того, метаанализ литературы показал, что узкополосная УФВ является наиболее безопасным и эффективным методом лечения витилиго в периоде детства [20–23]. Согласно M.D. Njoo с соавт. [24], полная репигментация наблюдалась у 27 педиатрических пациентов из 51 после одного года лечения. К преимуществам данного вида фототерапии также относятся возможность применения его у пациентов с патологией гепатобилиарной системы, отсутствие тошноты, необходимости дополнительных финансовых затрат на препараты и проведения лечебно-профилактических мероприятий по защите органа зрения [9, 10].

Несмотря перечисленные достоинства, данный метод лечения имеет ряд противопоказаний, среди которых выделяют красную волчанку, пигментную ксеродерму, кожную порфирию, аутоиммунные буллезные дерматозы, патологию сердечно-сосудистой и дыхательной систем тяжелой степени. К числу относительных противопоказаний относят наличие в анамнезе злокачественных новообразований кожи, атипичного невуса, проведения лучевой терапии, эпилепсии; прием различных лекарственных средств, обладающих фотосенсибилизирующим действием (дилтиазем, амиодарон, тиазидные диуретики, фуросемид, сульфаниламиды, антибиотики тетрациклинового ряда, пероральные антигрибковые препараты и антидепрессанты) [25, 26]. К наиболее распространенным побочным эффектам узкополосной фототерапии относятся зуд, эритема, чувство жжения, фотостарение, ксероз, рецидив орофациального герпеса. В настоящее время продолжается дискуссия по поводу ведущего отдаленного побочного эффекта — канцерогенеза. В различных источниках [25–27] приведены данные о том, что ультрафиолетовые лучи В-диапазона обладают канцерогенным эффектом, вызывая повреждения ДНК человека и животных. Отсутствие функционально активных меланоцитов повышает потенциальный риск развития злокачественных новообразований кожи. Однако в зарубежной литературе [2, 9, 10, 25, 26, 28] встречаются публикации по 5-летней выживаемости пациентов, прошедших курс лечения узкополосной УФВ-терапии. Данные этих исследований свидетельствуют лишь о незначительном повышении количества случаев базально-клеточной карциномы, но показатели заболеваемости меланомой и плоскоклеточным раком кожи в исследуемой когорте пациентов оставались практически без изменений.

Классическая схема узкополосной УФВ-терапии включает 2–3 сеанса в неделю в период от 10 недель до двух лет. В отношении подбора дозы при узкополосной терапии общепринятых алгоритмов не существует. Для определения режима дозирования используют фототестирование с целью определения минимальной эритемной дозы (МЭД). Этот показатель необходим для выбора стартовой дозы излучения, которая будет составлять 70% от МЭД, с последующим пошаговым увеличением экспозиции на 15–20% до появления эритемы бледно-розовой окраски или перифолликулярной репигментации. В случае развития стойкой персистирующей эритемы рекомендуется временное прекращение терапии до разрешения патологического процесса. Впоследствии в качестве начальной применяется доза на 15–20% меньше, чем предыдущая, и для достижения поддерживающей повышают дозировку на 10% до развития эритемы или появления пигментации в области волосяного фолликула. По данным E.M. Medhat с соавт., средняя начальная доза излучения составляет 0,3–0,4 Дж/см^2 [29].

Важным прогностическим параметром выступают критерии, отвечающие за успешность проведения терапии: фототип кожи (темные типы более эффективно реагируют на лечение), локализация очагов поражения (лицо, исключая периоральную, периаурикулярную и заушную области, и неакральные участки кожного покрова легче поддаются фототерапии, что, вероятно, связано с различной плотностью волосяных фолликулов, которые являются резервуаром для меланоцитов), тип витилиго (сегментарный тип более чувствителен к УФВ), длительность заболевания, отсутствие прогрессирования патологического процесса, появление репигментации на начальном этапе лечения (ранний ответ на УФВ коррелирует с высоким уровнем восстановления пигментации) и приверженность пациента к проводимой терапии [23, 29–31].

Еще одним из способов стимуляции меланогенеза при витилиго является ПУВА-терапия (Псорален+УФА). В 1982 г. ПУВА-терапия утверждена Управлением по санитарному надзору за качеством пищевых продуктов и медикаментов США (FDA) и впоследствии получила широкое применение в терапии ряда заболеваний: псориаза, витилиго, атопического дерматита, Т-клеточных лимфом и др. [25].

Ключевую роль в механизме фотохимиотерапевтического (ФХТ) воздействия играет взаимодействие излучения УФА-диапазона и фотосенсибилизатора (ФС) псораленового ряда. Основными этапами ФХТ являются темновая и фотохимические реакции. Темновая реакция основана на интеркаляции моле-

кул ФС в структуру двойной спирали ДНК клетки в неполярной среде, происходящая в отсутствие ультрафиолетовых лучей. Собственно фотохимические реакции основаны на активации ФС УФА-излучением с последующим переходом его в возбужденное синглетное состояние. При витилиго ПУВА-терапия вызывает гипертрофию меланоцитов, активацию меланосом, способствует увеличению количества меланоцитов в волосяных фолликулах, стимулирует высвобождение факторов роста кератиноцитов, развитие меланоцитов и угнетает действие витилиго-ассоциированных антигенов [20].

ФХТ имеет ряд побочных эффектов. К ним относятся: тошнота и рвота, вызванные пероральным приемом ФС, ксероз, эритема, зуд, нарушение общего состояния (лихорадка, недомогание), фотоонихолизис, фотостарение кожи, появление телеангиэктазий, ожоги и пигментация, гипертрихоз, подногтевые кровоизлияния, гастрит и конъюнктивит и др. Среди отдаленных побочных эффектов выделяют меланому и немеланомный рак кожи, связанные с мутагенным и иммуносупрессивным эффектами ФХТ. В ряде источников [7, 32] приводятся факторы, способствующие усилению канцерогенного действия фотохимиотерапии: курение, инсоляция, прием различных лекарственных препаратов, ионизирующее излучение, новообразования кожи, I и II типы кожи, общее количество процедур свыше 200, отсутствие экранирования половых органов у мужчин и кумулятивная доза УФА более 1500 ДЖ/см^2. R. Stern с соавт. [32] показали зависимость риска развития плоскоклеточного рака кожи (ПРК) от дозы УФА: в группе пациентов, получивших менее 150 процедур ПУФА, не наблюдалось критического повышения уровня заболеваемости ПРК, но в когорте пациентов, получивших более 350 сеансов, отмечалось увеличение количества случаев ПРК в 20 раз.

Помимо побочных эффектов, ПУВА-терапия имеет целый ряд противопоказаний, которые ограничивают ее применение. К наиболее важным ограничениям относится невозможность использования ФХТ в раннем детском возрасте, при беременности и периоде лактации. Кроме того, ПУВА противопоказана при непереносимости фотосенсибилизаторов, в случае патологии со стороны органа зрения (катаракта, отсутствие хрусталика), гепатобилиарной системы, заболевания почек, при наличии фоточувствительных заболеваний (альбинизм, меланоцитарные невусы, порфирия, красная волчанка, дерматомиозит, меланома, в том числе в анамнезе, ПРК или базально-клеточная карцинома) [32, 33].

В лечении сегментарного типа витилиго ведущим методом является ультрафиолетовое эксимерное лазерное излучение с длиной волны 308 нм (ЭЛИ). Этот способ также применяется для терапии разных кожных заболеваний (псориаз, атопический дерматит, красный плоский лишай, кольцевидная гранулема, очаговая алопеция и др.) [15]. В исследованиях E. Nicolaidou с соавт. [23] у 15–50% пациентов с витилиго достигнута репигментация (75%) после проведения курса терапии ЭЛИ. К достоинствам этого способа относятся: ранний ответ на проведение ЭЛИ (в течение нескольких месяцев), возможность использования высоких доз излучения в качестве стартовых, малый риск развития побочных эффектов, в том числе отдаленных [34, 35]. Курс составляет 30–60 сеансов с начальной дозой при кратности процедур 2 раза в неделю [4].

Палитра терапевтических возможностей для лечения витилиго не ограничивается только фототерапевтическими методиками. Несомненным лидером среди медикаментозных методов является применение топических глюкокортикостероидов (ТГКС). Они эффективны как в качестве монотерапии, так и в сочетании с фототерапией для лечения ограниченных форм витилиго, локализующихся экстрафациально. Однако ТГКС обладают побочными эффектами: локальными (атрофия кожи, телеангиэктазии, стероидный фолликулит, угри) и системными (катаракта, стероидный диабет, бессонница, надпочечниковая недостаточность, ожирение, гипертония, гипертрихоз, нарушения менструального цикла и др.). Курс лечения ТГКС желательно ограничить тремя месяцами [1, 7].

Альтернативной схемой лечения является использование топических ингибиторов кальциневрина (ТИК): такролимуса и пимекролимуса. Механизм действия ТИК основан на активации и стимуляции созревания Т-лимфоцитов, ингибировании цитокинов (ФНО-α и др.), усилении миграции и дифференцировки меланоцитов. Однако применение ТИК ограничивается их возможными побочными эффектами (чувство жжения, зуд, эритема, рецидив простого герпеса, гиперпигментация кожи) и высокой стоимостью препаратов [4, 6, 36, 37].

Кроме того, среди альтернативных методов терапии выделяют аналоги витамина Д (кальципотриол), депигментацию, антиоксиданты, криотерапию, хирургические способы лечения (autologous mini-punch grafting, blister roof grafting), психотерапию и комбинации различных методов между собой [38, 39].

Несмотря на разнообразие терапевтических методик, продолжается совершенствование способов лечения данного заболевания.

Витилиго — дерматоз «с бесконечными возможностями, но без каких-либо обещаний» [8]. Это патология, в отношении которой многие вопросы остаются предметом дискуссии, а именно вопросы этиологии, патогенеза и методов терапии. Последние представляют собой наиболее актуальное направление для последующих исследований и требуют особого внимания врачей-дерматовенерологов.

Конфликт интересов не заявляется. Работа выполнена за счет средств гранта Российского научного фонда (проект №17-73-20172).

Авторский вклад: написание статьи — С. Р. Утц, Ю.И. Свенская, Е.Е. Тальникова, А.Ю. Добдина, Х.В. Фатахова; утверждение рукописи для публикации — С. Р. Утц.

References (Литература)

1. Afsheen B, Irfan A. Guidelines for the management of vitiligo. Journal of Pakistan Association of Dermatologists 2014; 24 (1): 68–78.

2. Kunisada M, Kumimoto H, Ishizaki K. Narrow-band UVB induces more carcinogenic skin tumors than broad-band UVB through the formation of cyclobutane pyrimidine dimer. J Invest Dermatol 2007; 127: 2865–71.

3. Hann SK, Lee HJ. Segmental vitiligo: clinical findings in 208 patients. J Am Acad Dermatol 1996; 35: 671–4.

4. Federal Clinical Practice Guidelines for the Management of Patients with Vitiligo. Moscow, 2015; 16 p. Russian (Федеральные клинические рекомендации по ведению больных с витилиго. М., 2015; 16 с.).

5. Ghafouriani E, Ghafouriani S, Sadeghifard N. Vitiligo: symptoms, pathogenesis and treatment. International Journal of Immunopathology and Pharmacology 2014; 27 (4): 485–489.

6. Taieb A, Alomar A, Böhm M. Guidelines for the Management of Vitiligo. The British Journal of Dermatology 2013; 168 (1): 5–19.
7. Bellet JS, Prose NS. Vitiligo in children: a review of classification, hypotheses of pathogenesis and treatment. Ann Bras Dermatol 2005; 80 (6): 633–7.
8. Latanya T.B. Light-Based Procedures in Pediatric Dermatology. Therapy in Pediatric Dermatology 2017: 459–62.
9. Amanjot KA, Sunil D. Narrowband ultraviolet B and beyond: Evolving role of phototherapy in vitiligo. Pigment International 2015; 2 (1): 9–20.
10. Davinder P, Abha B, Dipankar D. Narrowband ultraviolet B for the treatment of vitiligo. Expert Rev Dermatol 2010; 5 (4): 445–59.
11. Westerhof W, Nieuweboer-Krobotova L. Treatment of vitiligo with UV-B vs topical psoralen plus UV-A. Arch. Dermatol 1997; 133: 1525–8.
12. Beissert S, Schwarz T. Role of immunomodulation in diseases responsive to phototherapy. Methods 2002; 28: 138–44.
13. El-Ghorr AA, Norval M. Biological effects of narrow-band (311 nm TL01) UVB irradiation: a review. J Photochem Photobiol B 1997; 38: 99–106.
14. Fitzpatrick TB. Mechanisms of phototherapy of vitiligo. Arch Dermatol 1997; 133: 1591–2.
15. Guckian M, Jones CD, Vestey JP. Immunomodulation at the initiation of phototherapy and photochemotherapy. Photodermatol Photoimmunol Photomed 1995; 11: 163–9.
16. Hruza LL, Pentland AP. Mechanisms of UV-induced inflammation. J Invest Dermatol 1993; 100: 35–41.
17. Moodycliffe AM, Kimber I, Norval M. The effect of ultraviolet B irradiation and urocanic acid isomers on dendritic cell migration. Immunology 1992; 77: 394–9.
18. Lim HW, Carucci JA, Spencer JM. Commentary: A responsible approach to maintaining adequate serum vitamin D levels. J Am Acad Dermatol 2007; 57: 59–5.
19. Bhargava P, Prakash C, Tiwari S. Correlating melanin index to repigmentation potential: A novel prognostic tool in vitiligo. Pigment Int 2016; 3: 72–6.
20. Halder RM, Grimes PE, Cowan CA. Childhood vitiligo. J Am Acad Dermatol 1987; 16: 948–54.
21. Kanwar AJ, Dogra AJ. Narrow-band UVB for the treatment of generalized vitiligo in children. Clin Exp Dermatol 2005; 30: 332–6.
22. Kanwar AJ, Dogra S., Parsad D. Narrow-band UVB for the treatment of vitiligo: an emerging effective and well-tolerated therapy. Int J Dermatol 2005; 44: 57.
23. Nicolaidou E, Antoniou C, Stratigos AJ. Efficacy, predictors of response, and long-term follow-up in patients with vitiligo treated with narrowband UVB phototherapy. J Am Acad Dermatol 2007; 56: 274–8.
24. Njoo MD, Bos JD, Westerhof W. Treatment of generalized vitiligo in children with narrow-band (TL-01) UVB radiation therapy. J Am Acad Dermatol 2000; 42: 245–53.
25. Hamblin MR, Huang YY. Handbook of photomedicine. CRC Press 2014: 815.
26. Pugashetti R, Lim H, Koo J. Broadband UVB revisited: Is the narrowband UVB fad limiting our therapeutic options? J Dermatolog Treat 2010; 21 (6): 326–30.
27. Seo SL, Kim IH. Squamous cell carcinoma in a patient with generalized vitiligo. J Am Acad Dermatol 2001; 45: 227–9.
28. Man I, Crombie IK, Dawe RS. The photocarcinogenic risk of narrowband TL-01 ultraviolet B therapy: early follow up data. Br J Dermatol 2005; 152: 755–7.
29. Medhat E-M, Wedad M, Samia E. Phototherapy in vitiligo: a comparative evaluation of various therapeutic modalities. Journal of the Egyptian Women's Dermatologic Society 2012; 9: 123–35.
30. Pacifico A, Leone G. Photo (chemo) therapy for vitiligo. Photodermatol Photoimmunol Photomed 2011; 27: 261–77.
31. Cui J, Shen LY, Wang GC. Role of hair follicles in the repigmentation of vitiligo. J Invest Dermatol 1991; 97: 410–6.
32. Stern R. The risk of squamous cell and basal cell cancer associated with psoralen and ultraviolet A therapy: A 30-year prospective study. J Am Acad Dermatol 2012; 4; 1–10.
33. Brazelli V, Prestinari F, Castello M. Useful treatment of vitiligo in 10 children with UV-B Narrowband (311 nm). Pediatr Dermatol 2005; 22: 257–61.
34. Leone G, Iacovelli P, Paro V.A. Monochromatic excimer light 308 nm in the treatment of vitiligo: a pilot study. J Eur Acad Dermatol Venereol 2003; 17: 531–7.
35. Vangipuram R, Feldman SR. Ultraviolet phototherapy for cutaneous diseases: a concise review. Oral Diseases 2015: 1–7.
36. Mohammed ZRB, Gazi AS. Effect of Topical Tacrolimus on Vitiligo in Children. J Enam Med Col 2016; 6 (1): 33–7.
37. Zhang Y, Mooneyan-Ramchurn JS, Zuo N. Vitiligo nonsurgical treatment: a review of latest treatment researches. Dermatologic Therapy 2014; 2: 1–6.
38. Kovacs D, Abdel-Raouf H, Al-Khayyat M. Vitiligo: characterization of melanocytes in repigmented skin after punch grafting. JEADV 2014: 1–10.
39. Lisa BT, Jeffrey MW, Nanette BS. Successful Treatment of Vitiligo with 0.1% Tacrolimus Ointment. Arch Dermatol 2003; 139: 571–4.

УДК 616.517-085-036.8 (048.8) Обзор

ОЦЕНКА ЭФФЕКТИВНОСТИ ПРИМЕНЕНИЯ ЦИКЛОСПОРИНА ПРИ ПСОРИАЗЕ (ОБЗОР)

Л.С. Круглова *— ФГБУ ДПО «Центральная государственная медицинская академия» УД Президента РФ, заведующая кафедрой дерматовенерологии и косметологии, профессор кафедры дерматовенерологии и косметологии, доктор медицинских наук;* ***Е.С. Понич*** *— ФГБУ ДПО «Центральная государственная медицинская академия» УД Президента РФ, доцент кафедры организации здравоохранения и общественного здоровья, восстановительной медицины и медицинской реабилитации с курсами акушерства и гинекологии, офтальмологии, педиатрии, сестринского дела, клинической психологии и педагогики, кандидат медицинских наук;* ***А.В. Осина*** *— ФГБУ ДПО «Центральная государственная медицинская академия» УД Президента РФ, ординатор кафедры дерматовенерологии и косметологии;* ***Н.В. Грязева*** *— ФГБУ ДПО «Центральная государственная медицинская академия» УД Президента РФ, ассистент кафедры дерматовенерологии и косметологии, кандидат медицинских наук.*

ASSESSMENT OF EFFICIENCY OF CYCLOSPORINE USE IN PSORIASIS (REVIEW)

L.S. Kruglova *— Central State Medical Academy of the Administrative Directorate of the President of the Russian Federation, Head of the Department of Dermatovenereology and Cosmetology, Professor, Doctor of Medical Science;* ***E.S. Ponich*** *— Central State Medical Academy of the Administrative Directorate of the President of the Russian Federation, Associate Professor of the Department of Public Health Management, Rehabilitation Medicine and Medical Rehabilitation with a course of Obstetrics and Gynecology, Ophthalmology, Pediatrics, Nursing, Clinical Psychology and Pedagogics, Candidate of Medical Science;* ***A.V. Osina*** *— Central State Medical Academy of the Administrative Directorate of the President of the Russian Federation, Department of Dermatovenereology and Cosmetology, Medical Resident;* ***N.V. Gryazeva*** *— Central State Medical Academy of the Administrative Directorate of the President of the Russian Federation, Department of Dermatovenereology and Cosmetology, Assistant Professor, Candidate of Medical Science.*

Дата поступления — 4.07.2017 г. Дата принятия в печать — 12.09.2017 г.

Круглова Л. С., Понич Е. С., Осина А. В., Грязева Н. В. **Оценка эффективности применения циклоспорина при псориазе (обзор). Саратовский научно-медицинский журнал 2017; 13 (3): 673–678.**

Представлен обзор рандомизированных исследований, в которых приняли участие пациенты с тяжелым псориазом, показавших, что после 10–12 недель монотерапии циклоспорином отмечается снижение Индекса распространенности и тяжести псориаза (PASI). После достижения клинической ремиссии должно быть принято решение о постепенном снижении дозы циклоспорина до минимальной эффективной дозы либо же о полной отмене приема препарата. Одновременное применение циклоспорина и UVB на данный момент широко не изучено. Комбинированное применение метотрексата и циклоспорина успешно используется в терапии ревматоидного и псориатического артрита. Комбинированный прием циклоспорина и системных биологических препаратов должен быть использован в исключительных случаях тяжелых форм псориаза, не поддающихся другим видам лечения, и только в течение ограниченного времени.

Ключевые слова: псориаз, циклоспорин, клиническая ремиссия, комбинированный прием.

Kruglova LS, Ponich ES, Osina AV, Gryazeva NV. **Assessment of the efficiency of cyclosporine use in psoriasis (review). Saratov Journal of Medical Scientific Research 2017; 13 (3): 673–678.**

The article presents a review of randomized studies involving patients with severe psoriasis, which showed that after 10–12 weeks of monotherapy with cyclosporine there was a decline of the Index of prevalence and severity of psoriasis (PASI). After achieving clinical remission must be decided on a gradual reduction of the dose of cyclosporine to the lowest effective dose, or the complete abolition of the medication. Simultaneous use of cyclosporine and UVB at the moment is not widely studied. Combined use of methotrexate and cyclosporine has been used successfully in the treatment of rheumatoid and psoriatic arthritis. The combined intake of cyclosporine and systemic biological agents should be used in exceptional cases of severe forms of psoriasis, not amenable to other treatments, and only for a limited period of time.

Key words: psoriasis, cyclosporine, clinical remission, combined intake.

Псориаз является хроническим, иммуноопосредованным, воспалительным заболеванием с ярко выраженными кожными симптомами [1–3]. Вопрос терапии псориаза до сих пор остается актуальным и сложным, что связано с отсутствием установленной этиологии заболевания, недостаточной изученностью звеньев патогенеза, в том числе в свете системности процесса с псориатическим артритом и коморбидными заболеваниями, взаимоотягощающими течение заболевания [4–7].

Лечение псориаза направлено на коррекцию иммунных нарушений, стабилизацию и купирование проявлений кожных симптомов, костно-деструктивных изменений в суставах, снижение частоты рецидивов, восстановление трудоспособности и повышение качества жизни больных. В лечении комплексно применяются фармакологические средства противовоспалительного, цитостатического, иммуносупрессивного действия, а также методы фототерапии, фотохимиотерапии, физиотерапевтические и реабилитационные мероприятия [8–10].

Установлено, что на долю псориаза средней степени тяжести и тяжелого псориаза приходится около 25% всех случаев заболевания [1], в большинстве из которых требуется назначение системных препаратов или фототерапии. Циклоспорин является препаратом второй линии при тяжелых, устойчивых к другим видам терапии формах псориаза. Он обратимо ингибирует G0 и G1 фазы клеточного цикла иммунокомпетентных лимфоцитов, предотвращает активацию Т-лимфоцитов и антигензависимое высвобождение лимфокинов, ингибирует высвобождение медиаторов тучных клеток, пролиферацию и секрецию цитозина на кератиноцитах [11].

В качестве системной терапии псориаза циклоспорин применяется уже более 30 лет [4], и на данный момент накоплено значительное количество клинических данных в пользу эффективности и безопасности применения препарата в терапии многих иммуноопосредованных кожных заболеваний, в особенности псориаза и атопического дерматита. При выборе схемы назначения препарата учитывают возраст и пол пациента, стадию и степень тяжесть заболевания, клиническую форму, распространенность и локализацию дерматоза, активность воспалительного процесса, наличие коморбидностей, возможность сочетания с другими видами терапии [8, 9, 12, 13], а также проводят тщательную оценку соотношения «риск / польза».

В дерматологической практике, суточная доза циклоспорина обычно находится в терапевтическом диапазоне от 2,5 до 5 мг/кг. Использование такой дозы в течение короткого курса (12–16 недель) приводило к быстрому и значительному улучшению или полной ремиссии у 80–90% больных псориазом [14]. Превышение дозы 5 мг/кг/сут. не дает никаких дополнительных преимуществ с точки зрения эффективности при псориазе, но риск развития побочных эффектов значительно возрастает [15]. Эффективность применения циклоспорина в терапии бляшечного псориаза оценивалась в ходе нескольких рандомизированных исследований, которые также показали дозозависимый терапевтический эффект, при применении препарата в дозах от 1,25 до 5 мг/кг/сут. в течение 10–16 недель с целью наступления ремиссии заболевания [14, 16–18].

Метаанализ трех крупных рандомизированных исследований [19–21], в которых приняли участие 579 пациентов с тяжелым псориазом, показал, что после 10–12 недель терапии циклоспорином в дозах 1,25; 2,5 и 5 мг/кг/сут., отмечалось снижение Индекса распространенности и тяжести псориаза (PASI) на 44,4; 69,8 и 71,5% соответственно. Среднее время, необходимое для снижения индекса PASI по крайней мере на 50% от исходного уровня, составило 4,3 недели при применении циклоспорина в дозе 5 мг/кг/сут., 6,1 недели при 2,5 мг/кг/сут., 14,1 недели при использовании низкой дозы [22].

Несмотря на то что терапевтический диапазон циклоспорина находится в пределах от 2,5 до 5 мг/кг/сут. с оптимальной начальной дозой в 2,5 мг/кг/сут., установлено, что более низкие дозы могут быть также эффективны в терапии псориаза [20]. Как показало исследование, проведенное L. Faerber и со-

Ответственный автор — Грязева Наталья Владимировна
Тел.: +79645785711
E-mail: tynrik@yandex.ru

авт., дозировка 1,25 мг/кг/сут. превосходит по эффективности плацебо [22]. Поэтому обосновано в клинической практике применение циклоспорина в малых дозах до 3 мг/кг/сут. Так, в ретроспективном анализе 193 пациентов, страдающих псориазом, проведенном D. Colombo и соавт., циклоспорин был назначен сроком на 14 месяцев для проведения 1–4 курсов лечения, а средняя дозировка составляла от 1,5 до 3,1 мг/кг/сут. [7]. Среднее значение снижения индекса PASI в конце лечения составило 76% от исходного уровня. Снижение индекса PASI не менее чем на 50% было достигнуто у 91,3% пациентов, а снижение индекса PASI на 75% у 73,9% пациентов.

Назначение циклоспорина в зависимости от массы тела пациента считается обоснованным, однако при назначении высоких доз препарата, исходя из массы тела больного, риск развития побочных эффектов со стороны почек возрастает [16, 23]. В ходе различных исследований изучалось влияние фиксированной дозы, результаты могут быть применимы в клинических условиях. Так, проведено рандомизированное параллельно-групповое исследование у взрослых с тяжелыми формами псориаза в течение 12 недель, в ходе которого 1-й группе назначен циклоспорин в фиксированной дозировке 100–300 мг/сут., а 2-я группа принимала циклоспорин, назначенный в зависимости от массы тела пациента из расчета 1,25–5,0 мг/кг. Начальная доза циклоспорина в 1-й и 2-й группах была 200 мг/сут. и 2,5 мг/кг/сут. соответственно. Согласно полученным результатам, эффективность обеих схем дозирования была схожа, что выражалось в снижении индекса PASI на 86% в 1-й группе и на 87% во 2-й группе [16].

Назначение циклоспорина коротким курсом (4–8 недель) может быть оправдано в случае, если основной задачей является достижение быстрого контроля над заболеванием при особо тяжелых формах псориаза, например в случае генерализованного пустулезного псориаза Цумбуша [24]. После разрешения обострения заболевания с использованием коротких курсов циклоспорина в большинстве случаев можно постепенно перейти к традиционным схемам лечения [25, 26].

После достижения клинической ремиссии должно быть принято решение о постепенном снижении дозы циклоспорина до минимальной эффективной дозы либо же о полной отмене приема препарата. В любом случае целью поддерживающей терапии является не столько полное исчезновение высыпаний, сколько значительное улучшение состояния кожи пациентов. Постепенное снижение дозы циклоспорина позволяет избежать ранних рецидивов, однако, по данным исследователей, резкая полная отмена препарата не приводит к появлению феномена рикошета [27–29].

По сведениям из различных источников, рецидивы заболевания развиваются позже и с меньшей частотой у тех пациентов, которые достигают полной клинической ремиссии по сравнению с теми, у которых наблюдается лишь частичное улучшение на момент окончания лечения [30]. Как установлено, медиана времени до наступления следующего рецидива постепенно становилась короче после проведения нескольких курсов лечения, а продолжительность ремиссии была обусловлена исходной степенью тяжести заболевания [29].

По результатам исследования, проведенного Y. Okubo и соавт. [31] при участии 75 пациентов, страдающих псориазом, после отмены циклоспорина средняя продолжительность времени до появления необходимости возобновления приема системных препаратов составила 182 дня (120,1 дня для больных с индексом PASI от 13% и более и до 287,5 дня для больных с индексом PASI менее 13%).

Долгосрочный непрерывный прием циклоспорина может потребоваться некоторым пациентам с устойчивыми формами заболевания с назначением небольших доз (менее 3,5 мг/кг/сут.) [26]. Однако нарастание нефротоксичности, связанной с длительным приемом циклоспорина, является серьезной проблемой. По этой причине как американские, так и европейские коллеги рекомендуют избегать непрерывного приема циклоспорина в течение более 1 года и 2 лет соответственно [26, 32, 33]. При приеме препарата короткими курсами наблюдаются временные и обратимые нарушения функции почек, в то время как структурные изменения почечной ткани отмечались у небольшого процента пациентов после двух лет непрерывного лечения по 5 мг/кг/сут [34, 35]. При отмене препарата нефропатия прекращала прогрессировать. В ходе исследования, проведенного G.A. Vena и соавт., 46 больных псориазом получали поддерживающую терапию циклоспорином в дозе 5 мг/кг/сут. каждые 4 дня после наступления ремиссии на фоне приема циклоспорина в дозе 5 мг/кг/сут. на протяжении 4 недель [36]. За период лечения, составляющий от 3 до 6 месяцев, полный регресс заболевания достигнут у 12 пациентов (26%), заметное улучшение наступило у 26 пациентов (56,5%), в то время как рецидив заболевания возник у 8 испытуемых (17,5%).

Эффект действия циклоспорина нередко сохраняется в течение 2–3 месяцев после отмены препарата, что позволяет использовать прерывистый курс терапии. Во время отмены препарата могут применяться топические средства по мере необходимости для контроля «дежурных бляшек». Кроме того, возможно рекомендовать пациентам в этот период проведение гелиотерапии [37].

Безусловно, осуществление длительного контроля над заболеванием требует индивидуального подхода. Ротационная и комбинированная стратегии терапии часто используются в клинической практике для снижения кумулятивной токсичности противопсориатических средств, а также для оптимизации соотношения «риск / польза» лекарственных и фототерапевтических методов. Вследствие высокой и быстро достигаемой эффективности циклоспорин редко используется в сочетании с другими системными препаратами, за исключением отдельных случаев. Нежелательными и опасными считаются комбинации циклоспорина с UVB- и ПУВА-терапией, в то время как совместное применение метотрексата и циклоспорина, а также ацитретина и циклоспорина хотя и требует тщательного контроля, но может быть оправданным у пациентов с тяжелым и трудно поддающимся лечению псориазом [38].

Одновременное применение циклоспорина и UVB на данный момент не широко изучено и, несмотря на противопоказания, используется в редких случаях и в течение короткого промежутка времени. По результатам же систематического обзора, проведенного M.V. Muellenhoff и соавт., не доказано повышение риска развития меланомы у больных, принимающих циклоспорин для терапии заболеваний кожи [39], установлено, что существует повышенный риск развития меланомы и немеланомного рака кожи при

одновременном применении ПУВА-терапии и циклоспорина [40].

Комбинированное применение метотрексата и циклоспорина успешно используется в терапии ревматоидного и псориатического артрита [41–43]. Нередко данная комбинация больше используется в ревматологической практике, нежели в дерматологической, при относительно низких дозировках обоих препаратов. Комбинация циклоспорина и метотрексата позволяет уменьшить дозировки обоих препаратов, а также снизить частоту побочных эффектов каждого агента, позволяя лучше контролировать заболевания [44].

Двенадцатимесячное рандомизированное двойное слепое плацебоконтролируемое исследование с участием 72 пациентов, страдающих псориатическим артритом и с недостаточным ответом на метотрексат, показало, что совместное назначение циклоспорина и метотрексата значительно снижает признаки воспаления [45]. Метотрексат в сочетании с циклоспорином также эффективен при псориазе, включая генерализованный пустулезный псориаз, резистентный к лечению. Сочетание 7,5–15 мг/нед. метотрексата с 3 мг/кг/сут. циклоспорина показало лучший терапевтический эффект и меньшую частоту побочных явлений, нежели применение этих препаратов по отдельности [46]. Хотя контролируемые исследования немногочисленны, отдельные публикации поддерживают эти выводы [47].

В проспективном исследовании, проведенном F. Aydin и соавт. [48], у 20 больных с тяжелой формой псориаза наступило клинически значимое улучшение после лечения циклоспорином в комбинации с метотрексатом при назначении метотрексата внутримышечно один раз в неделю в дозе 10 мг и циклоспорина в дозе 3,5 мг/кг/сут. Краткосрочные побочные эффекты были незначительными, преходящими и контролируемыми.

В ретроспективном исследовании изучали эффект от терапии циклоспорином в сочетании с метотрексатом у 18 пациентов с псориазом средней степени тяжести, 14 человек из которых получали короткий курс комбинированной терапии, а 4 человека длительный [49]. По результатам исследования, у 12 человек из первой группы и у всех пациентов из второй группы значение индекса PASI составляло 50%. У 9 пациентов из первой группы и у всех пациентов из второй группы отмечались значительные, но обратимые побочные эффекты терапии. Исходя из этого, авторы рекомендуют проводить адекватный мониторинг переносимости.

Другими авторами [50] предложено соблюдать крайнюю осторожность в назначении комбинации метотрексата и циклоспорина вследствие риска снижения клиренса каждого препарата при одновременно их приеме. Такое сочетание может вызвать увеличение концентрации в крови обоих препаратов с последующим наступлением токсического эффекта, а именно повышения креатинина сыворотки крови и трансаминаз, которое наблюдалось у 4 больных псориазом.

Вследствие быстрого достижения клинического эффекта и быстрого начала действия циклоспорин считается своего рода «ускорителем» клинического эффекта, в отличие молекул с замедленным действием, таких как ацитретин, который, в свою очередь, считается препаратом для поддержания клинического эффекта [51]. Исходя из этих предпосылок рассматривается первоначальное использование циклоспорина в качестве монотерапии, а по мере достижения контроля над заболеванием назначается ацитретин с последующим прекращением применения циклоспорина. Ацитретин затем может быть использован в качестве монотерапии для долгосрочного применения [52]. При такой схеме преимуществом ацитретина может выступать его способность к замедлению развития опухолей и предраковых состояний кожи. При комбинированном применении циклоспорина с ацитретином следует контролировать липидный профиль крови, поскольку как ретиноиды, так и циклоспорин могут повышать уровень холестерина и триглицеридов в крови. Однако некоторые отчеты у больных псориазом показали противоречивые результаты применения комбинации циклоспорина и ретиноидов в терапии псориаза [53–55].

Комбинированный прием циклоспорина и системных биологических препаратов должен быть использован в исключительных случаях тяжелых форм псориаза, не поддающихся другим видам лечения, и только в течение ограниченного времени. В настоящий момент имеются ограниченные данные по приему циклоспорина в сочетании с биологическими препаратами для лечения псориатической болезни [56]. Циклоспорин в сочетании с ингибиторами ФНО-альфа, таких как этанерцепт или адалимумаб, успешно применен у нескольких больных псориатическим артритом [57–59]. В ходе этих исследований комбинация показала лучшие результаты по сравнению с изолированным приемом биологических препаратов или метотрексата.

Имеющиеся данные последовательно подтверждают, что циклоспорин является высокоэффективным препаратом для лечения псориаза, способным вызвать заметное и быстрое клиническое улучшение у большинства пациентов. Доза и продолжительность лечения подбираются с учетом общего состояния пациента и наличия коморбидностей и должны корректироваться на протяжении всего курса лечения в соответствии с индивидуальной эффективностью и переносимостью. Для лечения бляшечного псориаза и ряда других кожных заболеваний циклоспорин обычно используется в суточной дозе от 2,5 до 5 мг/кг. Рекомендуется также избегать непрерывной терапии циклоспорином более двух лет из соображений безопасности.

Благодаря огромному клиническому опыту, накопившемуся более чем за три десятилетия применения циклоспорина в дерматологической практике, препарат можно считать управляемым и гибким терапевтическим средством для лечения псориаза.

Авторский вклад: написание статьи — Л. С. Круглова, Е. С. Понич, А. В. Осина, Н. В. Грязева; утверждение рукописи для публикации — Л. С. Круглова.

References (Литература)

1. Stern RS, Nijsten T, Feldman SR, et al. Psoriasis is common, carries a substantial burden even when not extensive, and is associated with widespread treatment dissatisfaction. Journal of Investigative Dermatology Symposium Proceedings 2004; 9 (2): 136–139.

2. Kimball AB, Gladman D, Gelfand JM, et al. National psoriasis foundation clinical consensus on psoriasis comorbidities and recommendations for screening. J Am Acad Dermatol 2008; 58: 1031–1042.

3. Raho G, Koleva DM, Garattini L, Naldi L. The burden of moderate to severe psoriasis: an overview. Pharmacoeconomics 2012; 30 (11): 1005–1013.

4. Laburte C, Grossman R, Abi-Rached J, et al. Efficacy and safety of oral cyclosporin A (CyA; Sandimmun) for long- term

treatment of chronic severe plaque psoriasis. British Journal of Dermatology 1994; 130 (3): 366–375.

5. Heydendael VMR, Spuls PI, Opmeer BC. Methotrexate versus cyclosporine in moderate-to-severe chronic plaque psoriasis. New England Journal of Medicine 2003; 349 (7): 658–665.

6. Faerber L, Braeutigam M, Weidinger G. Cyclosporine in severe psoriasis: results of a meta-analysis in 579 patients. American Journal of Clinical Dermatology 2001; 2 (1): 41–47.

7. Colombo D, Flori L, Altomare G, et al. Clinical outcome evaluation following cyclosporine a treatment in moderate to severe psoriasis: a retrospective study. International Journal of Immunopathology and Pharmacology 2010; 23 (1): 363–367.

8. Znamenskaya LF, Yakovleva SV, Volnuhin EV, Pirogova EV. Modern methods of treatment of patients with psoriasis. Vestnik dermatologii i venerologii. 2011; 1: 11–14. Russian (Знаменская Л.Ф. Яковлева С. В., Волнухин В. А, Пирогова Е.В. Современные методы терапии больных псориазом. Вестник дерматологии и венерологии 2011; 1: 11–14).

9. Kungurov NV, Kohan MM, Kenikfest UV. Biological therapy patients with severe forms of psoriasis. Vestnik dermatologii i venerologii. 2012; 4: 91–95. Russian (Кунгуров Н.В., Кохан М.М., Кениксфест Ю.В. Биологическая терапия больных тяжелыми формами псориаза. Вестник дерматологии и венерологии 2012; 4: 91–95).

10. Kutasevich YF, Oleinik IA. Immunosupressivnaya terapiya bolnih artropaticheskim psoriasom: Metodicheskie rekomendacii. Kiev, 2011; 19 p. Russian (Кутасевич Я.Ф., Олейник И. А. Иммуносупрессивная терапия больных артропатическим псориазом: метод. рекомендации. Киев, 2011; 19 с.).

11. Lee JS, Yun SJ, Lee JB, et al. The efficacy of cyclosporin in patients with atopic dermatitis. Korean J Dermatol 2008; 46: 224–230.

12. Olisova OU, Teplyuk NP, Pinegin VB. Modern methods of treatment of psoriasis. Russian medical journal 2015; 9 [Electronic resource]. Russian (Олисова О.Ю., Теплюк Н.П., Пенегин В.Б. Современные методы лечения псориаза. Русский медицинский журнал 2015; 9 [Электронный ресурс]).

13. Enerback C. Soluble biomarkers in psoriasis. Eur J Dermatol 2011; 21 (6): 844–50.

14. Ho VC, Griffiths CEM, Albrecht G. Intermittent short courses of cyclosporin (Neoral) for psoriasis unresponsive to topical therapy: a 1-year multicentre, randomized study. British Journal of Dermatology 1999; 141 (2): 283–291.

15. Ellis CN, Fradin MS, Messana JM. Cyclosporine for plaque-type psoriasis: Results of a multidose, double-blind trial. New England Journal of Medicine 1991; 324 (5): 277–284.

16. Thaci D, Brutigam M, Kaufmann R, et al. Body-weight-independent dosing of cyclosporine micro-emulsion and three times weekly maintenance regimen in severe psoriasis: A randomised study. Dermatology 2002; 205 (4): 383–388.

17. Heydendael VMR, Spuls PI, Opmeer BC. Methotrexate versus cyclosporine in moderate-to-severe chronic plaque psoriasis. New England Journal of Medicine 2003; 349 (7): 658–665.

18. Flytstrцm I, Stenberg B, Svensson E, Bergbrant I–M. Methotrexate versus ciclosporin in psoriasis: effectiveness, quality of life and safety: A randomized controlled trial. British Journal of Dermatology 2008; 158 (1): 116–121.

19. Meffert H, Brutigam M, Ferber L, Weidinger G. Low-dose (1.25 mg/kg) cyclosporin A: treatment of psoriasis and investigation of the influence on lipid profile. Acta Dermato-Venereologica 1997; 77 (2): 137–141.

20. Christophers E, Mrowietz U, Henneicke H-H, et al. Cyclosporine in psoriasis: a multicenter dose-finding study in severe plaque psoriasis. Journal of the American Academy of Dermatology 1992; 26 (1): 86–90.

21. Mahrle G, Schulze H-J, Farber L. Low-dose short-term cyclosporine versus etretinate in psoriasis: improvement of skin, nail, and joint involvement. Journal of the American Academy of Dermatology 1995; 32 (1): 78–88.

22. Faerber L, Braeutigam M, Weidinger G. Cyclosporine in severe psoriasis: results of a meta-analysis in 579 patients. American Journal of Clinical Dermatology 2001; 2 (1): 41–47.

23. Powles AV, Hardman CM, Porter WM, et al. Renal function after 10 years' treatment with cyclosporin for psoriasis. British Journal of Dermatology 1998; 138 (3): 443–449.

24. Fradin MS, Ellis CN, Voorhees JJ. Rapid response of von Zumbusch psoriasis to cyclosporine. Journal of the American Academy of Dermatology 1990; 23 (5): 925–926.

25. Rosmarin DM, Lebwohl M, Elewski BE, Gottlieb AB. Cyclosporine and psoriasis: 2008 National Psoriasis Foundation Consensus Conference. Journal of the American Academy of Dermatology 2010; 62 (5): 838–853.

26. Griffiths CEM, Dubertret L, Ellis CN. Cyclosporin in psoriasis clinical practice: an international consensus statement. British Journal of Dermatology 2004;150 (67): 11–23.

27. Studio Italiano Multicentrico nella Psoriasi (SIMPSO). Short and long-term considerations conserning the management of claque psoriasis with low-dose cyclosporine. Dermatology 1993; 187 (1): 19–29.

28. Mrowietz U, Ferber L, Henneicke-Von Zepelin H-H. Long-term maintenance therapy with cyclosporine and posttreatment survey in severe psoriasis: results of a multicenter study. Journal of the American Academy of Dermatology 1995; 33 (3): 470–475.

29. Ho VCY, Griffiths CEM, Berth-Jones J. Intermittent short courses of cyclosporine microemulsion for the long-term management of psoriasis: a 2-year cohort study. Journal of the American Academy of Dermatology 2001; 44 (4): 643–651.

30. Finzi AF. Individualized short-course cyclosporin therapy in psoriasis. British Journal of Dermatology. 1996; 135 (48):31–34.

31. Okubo Y, Natsume S, Usui K, et al. Low-dose, short-term ciclosporin (Neoral) therapy is effective in improving patients' quality of life as assessed by Skindex-16 and GHQ-28 in mild to severe psoriasis patients. Journal of Dermatology 2011; 38 (5): 465–472.

32. Menter A, Korman NJ, Elmets CA. Guidelines of care for the management of psoriasis and psoriatic arthritis. Section 4. Guidelines of care for the management and treatment of psoriasis with traditional systemic agents. Journal of the American Academy of Dermatology 2009; 61 (3): 451–485.

33. Ryan C, Amor KT, Menter A. The use of cyclosporine in dermatology: part II. Journal of the American Academy of Dermatology 2010; 63 (6): 949–972.

34. Pathirana D, Ormerod AD, Saiag P. European S3-Guidelines on the systemic treatment of psoriasis vulgaris. Journal of the European Academy of Dermatology and Venereology 2010; 23 (2): 1–70.

35. Maza A, Montaudiy H, Sbidian E. Oral cyclosporin in psoriasis: a systematic review on treatment modalities, risk of kidney toxicity and evidence for use in non-plaque psoriasis. Journal of the European Academy of Dermatology and Venereology 2011; 25 (2): 19–27.

36. Vena GA, Coviello C, Foti C, et al. Ciclosporina A nella psoriasi: mantenimento dell'efficacia con somministrazione intervallata. Chronica Dermatologica 1994; 4 (4): 639–645.

37. Cassano N, Colombo D, Vena GA. Linee guida al trattamento con ciclosporina A: Stato dell'arte. Giornale Italiano di Dermatologia e Venereologia 2001; 136 (6): 463–470.

38. Van de Kerkhof PCM. Therapeutic strategies: rotational therapy and combinations. Clinical and Experimental Dermatology 2001; 26 (4): 356–361.

39. Muellenhoff MW, Koo JY. Cyclosporine and skin cancer: an international dermatologic perspective over 25 years of experience: A comprehensive review and pursuit to define safe use of cyclosporine in dermatology. Journal of Dermatological Treatment 2012; 23 (4): 290–304.

40. Naldi L. Malignancy concerns with psoriasis treatments using phototherapy, methotrexate, cyclosporin, and biologics: facts and controversies. Clinics in Dermatology 2010; 28 (1): 88–92.

41. Mazzanti G, Coloni L, De Sabbata G, Paladini G. Methotrexate and cyclosporin combined therapy in severe psoriatic arthritis: A pilot study. Acta Dermato-Venereologica 1994; 186: 116–117.

42. Tugwell P, Pincus T, Yocum D. Combination therapy with cyclosporine and methotrexate in severe rheumatoid arthritis. New England Journal of Medicine 1995; 333 (3): 137–141

43. Stein CM, Pincus T, Yocum D. Combination treatment of severe rheumatoid arthritis with cyclosporine and methotrexate for forty-eight weeks: an open-label extension study. Arthritis and Rheumatism 1997; 40 (10): 1843–1851

44. Daly M, Alikhan A, Armstrong AW. Combination systemic therapies in psoriatic arthritis. Journal of Dermatological Treatment 2011; 22 (5): 276–284.

45. Fraser AD, Van Kuijk AWR, Westhovens R. A randomised, double blind, placebo controlled, multicentre trial of

combination therapy with methotrexate plus ciclosporin in patients with active psoriatic arthritis. Annals of the Rheumatic Diseases 2005; 64 (6); 859–864

46. Clark CM, Kirby B, Morris AD. Combination treatment with methotrexate and cyclosporin for severe recalcitrant psoriasis. British Journal of Dermatology 1999; 141 (2): 279–282.

47. Lebwohl MM, Koo AJ, Feldman SR. Combination therapy to treat moderate to severe psoriasis. Journal of the American Academy of Dermatology 2004; 50 (3): 416–430.

48. Aydin F, Canturk T, Senturk N, Turanli AY. Methotrexate and ciclosporin combination for the treatment of severe psoriasis. Clinical and Experimental Dermatology 2006; 31 (4): 520–524.

49. Mohanan S, Ramassamy S, Chandrashekar L, Thappa DM. A retrospective analysis of combination methotrexate-cyclosporine therapy in moderate-severe psoriasis. Journal of Dermatological Treatment 2014; 25: 50–53.

50. Korstanje MJ, Van Breda Vriesman CJP, Van de Staak WJBM. Cyclosporine and methotrexate: a dangerous combination. Journal of the American Academy of Dermatology 1990; 23 (2): 320–321.

51. Roenigk JrHH. Acitretin combination therapy. Journal of the American Academy of Dermatology 1999; 41 (3): 18–21.

52. Koo J, Systemic sequential therapy of psoriasis: a new paradigm for improved therapeutic results. Journal of the American Academy of Dermatology 1999; 41 (3): 25–28.

53. Brechtel B, Wellenreuther U, Toppe E, Czarnetzki BM. Combination of etretinate with cyclosporine in the treatment of severe recalcitrant psoriasis. Journal of the American Academy of Dermatology 1994; 30 (6): 1023–1024.

54. Kuijpers ALA, Van Dooren-Greebe RJ. Van de Kerkhof PCM. Failure of combination therapy with acitretin and cyclosporin A in 3 patients with euythrodermic psoriasis. Dermatology 1997; 194 (1): 88–90

55. Kokelj F, Plozzer C, Torsello P, Trevisan G. Efficacy of cyclosporine plus etretinate in the treatment of erythrodermic psoriasis (three case reports). Journal of the European Academy of Dermatology and Venereology 1998; 11 (2): 177–179.

56. Cassano N, Vena GA. Cyclosporine in the era of biologics: a mini-review with special emphasis on the possible use in combination with biologics for psoriasis. Clinical Dermatology 2013; 1 (1): 15–18.

57. D'Angelo S, Cutro MS, Lubrano E, et al. Combination therapy with ciclosporin and etanercept in patients with psoriatic arthritis. Annals of the Rheumatic Diseases 2010; 69 (5): 934–935.

58. Atzeni F, Boccassini L, Antivalle M, et al. Etanercept plus ciclosporin versus etanercept plus methotrexate for maintaining clinical control over psoriatic arthritis: a randomised pilot study. Annals of the Rheumatic Diseases 2011; 70 (4): 712–714.

59. Karanikolas GN, Koukli E-M, Katsalira A. Adalimumab or cyclosporine as monotherapy and in combination in severe psoriatic arthritis: results from a prospective 12-month nonrandomized unblinded clinical trial. Journal of Rheumatology 2011; 38 (11): 2466–2474.

УДК 616.517:615.831 (048.8) Обзор

ФОТОДИНАМИЧЕСКАЯ ТЕРАПИЯ ПСОРИАЗА (ОБЗОР)

С. Р. Утц *— ФГБОУ ВО «Саратовский ГМУ им. В.И. Разумовского» Минздрава России, главный врач клиники кожных и венерических болезней, заведующий кафедрой дерматовенерологии и косметологии, профессор, доктор медицинских наук;* ***А.Ю. Добдина*** *— ФГБОУ ВО «Саратовский ГМУ им. В.И. Разумовского» Минздрава России, ассистент кафедры дерматовенерологии и косметологии;* ***Е.Е. Тальникова*** *— ФГБОУ ВО «Саратовский ГМУ им. В.И. Разумовского» Минздрава России, ассистент кафедры дерматовенерологии и косметологии;* ***И.А. Утц*** *– ФГБОУ ВО «Саратовский ГМУ им. В. И. Разумовского» Минздрава России, заведующая кафедрой кафедрой детских болезней лечебного факультета, профессор, доктор медицинских наук.*

PHOTODYNAMIC THERAPY OF PSORIASIS (REVIEW)

S. R. Utz *— Saratov State Medical University n.a. V. I. Razumovsky, Head of Department of Skin and Venereal Diseases, Professor, Doctor of Medical Science;* ***A. Ju. Dobdina —*** *Saratov State Medical University n.a. V. I. Razumovsky, Department of Skin and Venereal Diseases, Assistant;* ***E.E. Talnikova —*** *Saratov State Medical University n.a. V. I. Razumovsky, Department of Skin and Venereal Diseases, Assistant;* ***I.A. Utz*** *– Saratov State Medical University n.a. V.I. Razumovsky, Head of Department of Children Diseases of Medical Faculty, Professor, Doctor of Medical Science.*

Дата поступления — 30.06.2017 г. Дата принятия в печать — 12.09.2017 г.

Утц С. Р., Добдина А.Ю., Тальникова Е.Е., Утц И.А. **Фотодинамическая терапия псориаза (обзор). Саратовский научно-медицинский журнал 2017; 13 (3): 678–681.**

Представлены данные литературы, посвященные вопросу применения фотодинамической терапии в лечении псориаза. Раскрыты аспекты, касающиеся механизма действия, показаний и противопоказаний, а также развития возможных побочных эффектов при использовании данной фототерапевтической методики.

Ключевые слова: фотодинамическая терапия, псориаз, фотосенсибилизатор, 5-аминолевуленовая кислота.

Utz SR, Dobdina AJu, Talnikova EE, Utz IA. **Photodynamic therapy of psoriasis (review). Saratov Journal of Medical Scientific Research 2017; 13 (3): 678–681.**

The review presents literature data on the use of photodynamic therapy in the treatment of psoriasis. In addition, the article discloses aspects of the mechanism of action, indications and contraindications, as well as the development of possible side effects when using this phototherapeutic technique.

Key words: photodynamic therapy, psoriasis, photosensitizer, 5-aminolevulenic acid.

Термин «фотодинамическая реакция» впервые появился в самом начале XX в. в результате серии экспериментов, выполненных H. Tappeiner и O. Raab [1, 2] и посвященных изучению цитотоксических эффектов, возникающих при воздействии акридинового оранжевого на простейшие одноклеточные организмы под влиянием дневного света. Уже в 1903 г. были продемонстрированы возможности фотодинамической терапии при использовании красителя эозина в сочетании с дневным светом или излучением дуговой лампы на широкий спектр заболеваний кожи, включая опухоли и *lupus vulgaris* [3–5].

Ответственный автор — Тальникова Екатерина Евгеньевна
E-mail: mina_tlt@mail.ru
Тел.: 89271391984

Принцип действия фотодинамической терапии

В 1910 г. W. Hausmann экспериментально продемонстрировал фотосенсибилизирующие свойства гематопорфирина (HpD) [6, 7], а F. Meyer-Betz задокументировал отек и гиперпигментацию у человека при использовании гематопорфирина в качестве светочувствительного агента [8]. В эксперименте на мышах HpD в комплексе с красным светом оказался результативным в терапии опухоли молочной железы [9,10].

Первенство применения фотодинамической терапии (ФДТ) при псориазе принадлежит F. Meyer-Betz, который использовал фотосенсибилизатор гематопорфирин, а в качестве источника света естественное ультрафиолетовое излучение [8]. Однако лишь в начале 70-х гг. XX в. были проведены полномасштабные клинические исследования, послужившие основой для широкого внедрения ФДТ в дерматоонкологии [9, 10].

Ключевыми звеньями в механизме действия ФДТ выступают фотосенсибилизатор (ФС), собственно излучение и молекулярный кислород (рисунок).

Все компоненты тесно связаны между собой: световую энергию фоточувствительный агент транспортирует к молекулярному кислороду, который является источником активных форм, обеспечивающих терапевтический эффект ФДТ. При поглощении света ФС переходит из основного состояния в возбужденное — синглетное. В данной форме возможно несколько вариантов трансформации ФС: в одном случае он подвергается распаду с последующей флуоресценцией, применяемой для детекции клеток-мишеней, в другом — для достижения лечебного эффекта: происходит конверсия спина электрона в триплетное состояние, позволяющее переносить энергию света на молекулярный кислород. Осуществление этого процесса возможно за счет реакций двух типов. Реакция I типа: возбужденная молекула ФС путем протонного переноса формирует радикалы, взаимодействующие с кислородом; реакция II типа: ФС непосредственно реагирует с кислородом, и в последующем образуются его синглетные формы, а также гидроксильный радикал и супероксид [9, 11].

ФДТ широко применяется в различных областях медицины: от офтальмологии до онкологии. Однако для данного вида терапии характерен ряд побочных эффектов: болевой синдром, интенсивность которого может варьироваться от чувства жжения и покалывания до сильной боли; зуд; появление эритемы, отека, пустулезных высыпаний; отслойка поверхностного слоя эпидермиса; поствоспалительная гиперпигментация и др.

Возможные краткосрочные побочные эффекты ФДТ: боль, буллезный пемфигоид, дерматит, дискомфорт, зуд, корки, крапивница, отек, присоединение вторичной инфекции, пурпура, экссудация.

Возможные отдаленные побочные эффекты ФДТ: алопеция, гипо- и гиперпигментация, милиумы, онихолизис, рубцы.

Кроме того, ФДТ имеет комплекс противопоказаний: системная красная волчанка, наличие в анамнезе порфирии, светочувствительные дерматозы, аллергические реакции на компоненты фотосенсибилизатора и невосприимчивая опухоль [10, 12–15].

Несмотря на наличие побочных эффектов и противопоказаний, ФДТ относится к числу высокоэффективных методов лечения в дерматологии. Одной из наиболее перспективных областей применения фотодинамической терапии является псориаз.

Перечень заболеваний кожи, при которых применяется ФДТ (по данным исследований с различным уровнем доказательности):

вульгарные угри *(убедительные доказательства, полученные в результате рандомизированных контролируемых исследований);*

генитальные бородавки, кожная форма лейшманиоза, рецидивирующие бородавки, фотоомоложение *(достоверные данные из рандомизированных контролируемых исследований);*

кожная Т-клеточная лимфома *(достоверные данные из нерандомизированных и неконтролируемых исследований);*

актинический хейлит и лейкоплакия, болезнь Хейли-Хейли, В-клеточная лимфома, гиперплазия сальных желез, гипертрофические рубцы, гирсутизм, инфицированные язвы нижних конечностей, кератоакантома, кольцевидная гранулема, контагиозный моллюск, красный плоский лишай, липоидный некробиоз, меланома, микозы (поверхностные формы), невус сальных желез, очаговая алопеция, периоральный дерматит, порокератоз, псориаз, радиационный дерматит, розацеа, саркоидоз, склероатрофический лишай, склеродермия, хондродерматит, хронический фолликулит, эпидермодисплазия верруциформная, эритроплазия Кейра *(относительно убедительные доказательства по данным единичных клинических исследований).*

Псориаз — это хронический дерматоз воспалительного характера, основой которого являются гиперпролиферация эпидермиса и воспалительный процесс в дерме [16, 17]. Распространенность этого заболевания составляет 1–3% случаев от общей численности населения [18]. В настоящее время в лечении псориаза выделяют три основных направления: системную терапию, применение топических средств и фототерапию [16, 19, 20].

Первые сведения об использовании ФДТ как способа лечения псориаза представлены в 1937 г. [21]. Несколько позже H. Silver с соавт. сообщили о положительной динамике у семи пациентов с псориазом при системном применении гематопорфирина в качестве фотосенсибилизатора в сочетании с ультрафиолетовым излучением [22]. По данным исследований, опубликованных в 1994 г., у трех пациентов, страдающих псориазом, отмечено полное разрешение псориатических высыпаний после про-

веденного курса фотодинамической терапии [9]. Однако широкому применению ФДТ в терапии псориаза препятствовало преимущественное использование системных фотосенсибилизаторов (гематопорфирин, фотофрин), вызывающих стойкую фоточувствительность, обусловленную длительным сохранением (в течение нескольких недель) компонентов ФС в тканях организма. Кроме того, ФС первого поколения обладали совокупностью отдаленных побочных эффектов, таких как гепатотоксичность, индукция артериальной гипертензии, токсическое поражение почек и гиперлипидемия [17, 23, 24].

В 1990 г. предложено использовать в качестве светочувствительного агента пролекарство — 5-аминолевуленовую кислоту (5-ALA), которая не обладала системными побочными эффектами, а ее применение оптимизировало методику проведения ФДТ при псориазе [9].

5-ALA относится к ФС второго поколения. Благодаря своему низкому молекулярному весу и полярным свойствам 5-ALA не способна проникать в глубоко лежащие слои кожи, что позволяет применять этот ФС не только для системной ФДТ, но и для топической (ALA-ФДТ) [23].

При проникновении в поверхностные слои кожи 5-ALA под воздействием ультрафиолетового излучения трансформируется в фоточувствительный агент — протофорфирин IX (PpIX), источник активных форм кислорода. Главным преимуществом PpIX является его избирательное накопление в активно пролиферирующих клетках и, в отличие от гематопорфирина, сохранение светочувствительности на протяжении лишь 24 часов [25].

Однако применение 5-ALA для топической ФДТ сопряжено с рядом побочных эффектов. Ведущим из них считается болевой синдром, интенсивность которого варьируется от пациента к пациенту и, как правило, выражается в чувстве жжения и покалывания [26]. D. J. Robinson с соавт. в результате клинических исследований обнаружили корреляцию между тяжестью дискомфорта и «фотодинамической дозой», включающей в свой состав концентрацию ФС в тканях и дозу ультрафиолетового излучения [27]. Системная ФДТ, напротив, характеризуется минимальным побочным действием. В литературе упоминаются единичные случаи возникновения болевого синдрома; эрозивных поражений кожи, которые формируются при использовании высоких доз ФДТ; появления свежих псориатических высыпаний, что, вероятно, связано с возникновением феномена Кебнера [26–30].

Несмотря на совокупность побочных эффектов, данный светочувствительный агент является оптимальным выбором при проведении ФДТ при псориазе.

Исследования P. Collins с соавт. [26] показали эффективность фотодинамической терапии у пациентов, страдающих псориазом, при местном использовании 20% 5-ALA: в 18% отмечалось полное разрешение патологического процесса на коже и в 8% — уменьшение выраженности эритемы, инфильтрации и шелушения.

В 2005 г. проведены первые клинические рандомизированные двойные слепые исследования топической ФДТ с применением 5-ALA. Методика проведения ФДТ была следующей: сеансу фототерапии предшествовало нанесение на очаги кератолитика — 10%-й салициловой кислоты. В результате этих исследований выяснено, что у 13% пациентов псориатические высыпания разрешились полностью; у 6% наблюдалось значительное улучшение патологического процесса на коже; у 33% умеренное улучшение кожного процесса; у 45% остались минимальные проявления; у 3% пациентов отмечалось обострение заболевания [29].

Согласно M. M. Kleinpenning с соавт. [31], предварительное использование 10% салициловой кислоты в течение семи дней в значительной мере повышает эффективность топической ФДТ псориаза.

Топическую ALA-ФДТ применяют также в комплексе с витамином D. По данным E. V. Maytin с соавт. [32], 0,0005%-й кальципотриол в форме масла или крема значительно увеличивает процент позитивных результатов при топической ALA-ФДТ.

Системная ALA-ФДТ также является актуальным методом фототерапии псориаза. В исследованиях R. Bissonnette с соавт. [33], опубликованных в 2000 г., показана эффективность выбранного способа фототерапии в зависимости от различных доз системного ФС. В данном эксперименте пациенты были разделены на три группы: первая получала ФС в дозировке 5 мг/кг; вторая 10 мг/кг; третья 15 мг/кг. Кроме того, в исследовании использован голубой свет с плотностью мощности 9–11 мВт/см^2. В группах пациентов, получавших ФС в дозе 5 и 10 мг/кг, значительного улучшения патологического процесса на коже не наблюдалось, однако в группе пациентов, получавших ФС в дозе 15 мг/кг, отмечалось значительное улучшение.

Таким образом, фотодинамическая терапия — перспективное направление в лечении хронических дерматозов, в частности псориаза. Для совершенствования и оптимизации применения данной методики необходимы дальнейшие исследования в этой области.

Авторский вклад: написание статьи — С. Р. Утц, А. Ю. Добдина, Е. Е. Тальникова, И.А. Утц; утверждение рукописи — С. Р. Утц.

References (Литература)

1. Tappeiner H. Ueber die Wirkung fluorescierende Stoffe auf Infusiorien nach Versuhen von Raab O. Munch Med Wochenschr 1900; 47: 5.
2. Raab O. Ueber die Wirkung fluorescierende Stoffe auf Infusiorien. Z Biol 1900; 39: 524–546.
3. Tappeiner H, Jesionek H. Therapeutische versuche mit fluoreszierenden stoffen. Munch Med Wochenschr 1903; 47: 2042–2044.
4. Tappeiner, H, Jodlbauer A. Die sensibilisierende wirkung fluorescierender substanzen: Gesammelte untersuchungen über die photodynamische erscheinung. F. C. W. 1907.
5. Triesscheijna M, Baas PP, Schellensa J. Photodynamic therapy in oncology. Oncologist 2006; 11: 1034–1044.
6. Hausmann W. Die sensibilisierende wirkung des hamatoporphyrins. Biochem Z 1910; 30: 276–316.
7. Hausmann W. Die sensibilisierende Wirkung des Hamatoporphyrins. Biochem Z 1911; 30: 276–316.
8. Meyer-Betz F. Untersuchung uber die biologische (photodynamische) wirkung des hamatoporphyrins und anderer derivate des blutund gallenfarbstoffs. Dtsch Arch Klin Med 1913; 112: 476–503.
9. Hamblin MR, Huang YY. Handbook of photomedicine. CRC Press 2014: 815.
10. Wan MT, Lin JY. Current evidence and applications of photodynamic therapy in dermatology. Clinical, Cosmetic and Investigational Dermatology 2014; 7: 145–163.
11. Choi YM, Adelzadeh L, Wu JJ. Photodynamic therapy for psoriasis. J Dermatolog Treat, Early Online: 1–6.
12. Hong JS, Jung JY, Yoon JY, Suh DH. Acne treatment by methyl aminolevulinate photodynamic therapy with red light vs intense pulsed light. Int J Dermatol 2013; 52 (5): 614–619.
13. Clark C, Bryden A, Dawe R, et al. Topical 5-aminolaevulinic acid photodynamic therapy for cutaneous lesions: outcome and comparison of light sources. Photodermatol Photoimmunol Photomed 2003; 19 (3): 134–41.

14. Gholam P, Kroehl V, Enk AH. Dermatology life quality index and side effects after topical photodynamic therapy of actinic keratosis. Dermatology 2013; 226 (3): 253–259.
15. Orenstein A, Kostenich G, Tsur H, et al. Temperature monitoring during photodynamic therapy of skin tumors with topical 5-aminolevulinic acid application. Cancer Lett 1995; 93 (2): 227–232.
16. Carrion-Gutierrez M, Ramirez-Bosca A, Navarro-Lopez V, et al. Effects of Curcuma extract and visible light on adults with plaque psoriasis. Eur J Dermatol 2015; 25 (3): 240–6.
17. Jin Y, Zhang X, Zhang B, et al. Nanostructures of an amphiphilic zinc phthalocyanine polymerconjugate for photodynamic therapy of psoriasis. Colloids and Surfaces B: Biointerfaces 2015; 128: 405–409.
18. Cunha JS, Amorese-O'Connell L, Gutierrez M, et al. Ultrasound imaging of nails in psoriasis and psoriatic arthritis. Curr Treat Options in Rheum 2017; 3: 129–140.
19. Pradhan M, Singh D, Singh MR. Novel colloidal carriers for psoriasis: Current issues, mechanistic insight and novel delivery approaches. Journal of Controlled Release 2013; 170 (3): 380–395.
20. Menter A, Gottlieb A, Feldman SR. Guidelines of care for the management of psoriasis and psoriatic arthritis. J Am Acad Dermatol 2008; 58 (5): 826–850.
21. Stringer MR, Collins P, Robinson DJ. The acculnulation of protoporphyrin IX in plaque psoriasis after topical application of 5-aminolevulinic acid indicates a potential for superficial photodynamic therapy. J lwest Dermatol 1996; 107: 76–81.
22. Silver H. Psoriasis vulgaris treated with haemotoporphyrin. Arch Dermatol Syphilol 1937; 36: 1118–1119.
23. Sharman WM, Allen CM, van Lier JE. Photodynamic therapeutics: basic principles and clinical applications. DDT 1999; 4 (11): 507–517.
24. Richard EG, Hönigsmann H. Phototherapy, psoriasis, and the age of biologics. Photodermatol, Photoimmunol & Photomed 2014; 30 (1): 3–7.
25. Lee Y, Baron ED. Photodynamic therapy: current evidence and applications in dermatology. Semin Cutan Med Surg 2011; 30: 199–209.
26. Collins P, Robinson DJ, Stringer MR, et al. The variable response of plaque psoriasis after a single treatment with topical 5-aminolaevulinic acid photodynamic therapy. Br J Dermatol 1997; 137: 743–9.
27. Robinson DJ, Collins P, Stringer MR, et al. Improved response of plaque psoriasis after multiple treatments with topical 5-aminolaevulinic acid photodynamic therapy. Acta Derm Venereol 1999; 79: 451–5.
28. Beattie PE, Dawe RS, Ferguson J et al. Lack of efficacy and tolerability of topical PDT for psoriasis in comparison with narrowband UVB phototherapy. Clin Exp Dermatol 2004; 29: 560–2.
29. Radakovic-Fijan S, Blecha-Thalhammer U, Schleyer V, et al. Topical aminolaevulinic acid-based photodynamic therapy as a treatment option for psoriasis? Results of a randomized, observer-blinded study. Br J Dermatol 2005; 152: 279–83.
30. Smits T, Kleinpenning MM, van Erp PEJ, et al. A placebocontrolled randomized study on the clinical effectiveness, immunohistochemical changes and protoporphyrin IX accumulation in fractionated 5-aminolaevulinic acid-photodynamic therapy in patients with psoriasis. Br J Dermatol 2006; 155: 429–36.
31. Kleinpenning MM, Kanis JH, Smits T, et al. The effects of keratolytic pretreatment prior to fluorescence diagnosis and photodynamic therapy with aminolevulinic acid-induced porphyrins in psoriasis. J Dermatolog Treat 2010; 21: 245–51.
32. Maytin EV, Honari G, Khachemoune A, et al. Vitamin D combined with aminolevulinate (ALA) — mediated photodynamic therapy (PDT) for human psoriasis: a proof-of-principle study. Isr J Chem 2012; 52: 767–75.
33. Bissonnette R, Tremblay JF, Juzenas P, et al. Systemic photodynamic therapy with aminolevulinic acid induced apoptosis in lesional T-lymphocytes of psoriatic plaques. J Invest Dermatol 2002; 119: 77–83.

УДК 616.5:929Виллан

НАУЧНЫЙ ВКЛАД Р. ВИЛЛАНА В РАЗВИТИЕ МИРОВОЙ НАУЧНОЙ ДЕРМАТОЛОГИИ

М. С. Бетехтин *— ФГБОУ ВО «Московский государственный медико-стоматологический университет им. А. И. Евдокимова» Минздрава России, преподаватель кафедры истории, кандидат медицинских наук;* ***А. И. Завьялов*** *— ФГБОУ ВО «Саратовский ГМУ им. В. И. Разумовского» Минздрава России, профессор кафедры общественного здоровья и здравоохранения с курсами правоведения и истории медицины, доктор медицинских наук.*

R. WILLAN FOUNDER OF THE WORLD SCIENTIFIC DERMATOLOGY

M. S. Betekhtin *— A. I. Yevdokimov Moscow State University of Medicine and Dentistry, Department of History, Lecturer, Candidate of Medical Science;* ***A. I. Zav'yalov*** *— Saratov State Medical University n.a. V. I. Razumovsky, Department of Health Service Organization, Public Health and Healthcare with the courses of Law and History of Medicine, Professor, Doctor of Medical Science.*

Дата поступления — 27.08.2017 г. Дата принятия в печать — 12.09.2017 г.

Бетехтин М. С., Завьялов А. И. **Научный вклад Р. Виллана в развитие мировой научной дерматологии. Саратовский научно-медицинский журнал 2017; 13 (3): 681–685.**

Представлены биографические сведения о Р. Виллане, отражающие его научно-практический вклад в становление и развитие дерматологии и европейской клинической медицины во второй половине XVIII века.

Ключевые слова: Р. Виллан, клиническая медицина, дерматология, биография.

Betechtin MS, Zavyalov AI. **R. Willan founder of the world scientific dermatology. Saratov Journal of Medical Scientific Research 2017; Saratov Journal of Medical Scientific Research 2017; 13 (3): 681–685.**

The article presents the biography of R. Willan and his scientific and practical contribution to the development of European clinical medicine in the second half of the 18th century and in the establishment of world scientific dermatology.

Key words: Robert Willan, clinical medicine, dermatology, biography.

Англичанин Роберт Виллан (Robert Willan) — один из основоположников современной дерматологии. Его морфологический подход в описании и классификации кожных болезней, сформировавшийся на базе работы Йозефа Пленка и под влиянием идей Карла Линнея, оказывал непосредственное влияние на развитие всей европейской дерматологии на протяжении XIX в. Учение Р. Виллана («вилланизм») и его последователей («вилланистов») доказало свою

Ответственный автор — Завьялов Аркадий Иванович
Тел.: 8452 (223813)
E-mail: ark.zavyalow@yandex.ru

Роберт Виллан (1757-1812)
[холст, масло; Лемюэль Фрэнсис Эбботт, ок. 1790–1800]

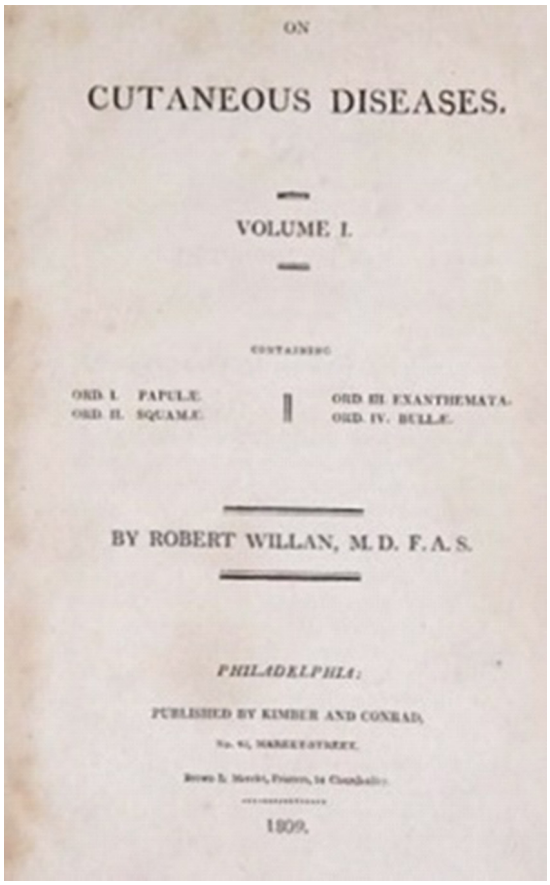

ON

CUTANEOUS DISEASES.

VOLUME I.

CONTAINING

ORD. I. PAPULÆ. ORD. II. SQUAMÆ. ORD. III. EXANTHEMATA. ORD. IV. BULLÆ.

BY ROBERT WILLAN, M. D. F. A. S.

PHILADELPHIA:

PUBLISHED BY KIMBER AND CONRAD,

1809.

Титульный лист книги «On Cutaneous Diseases». 1809. Том 1

состоятельность и эффективность в клинической деятельности. Несомненный авторитет и влияние его работ прослеживаются в современной дерматологии, которая фактически руководствуется диагностической ценностью морфологических элементов. Имя Роберта Виллана сохранилось в истории дерматологии до настоящего времени благодаря описанию отдельных нозологических единиц (псориаз, пруриго, экзема и др.).

Основатель современной клинической дерматологии Роберт Виллан (Robert Willan, 1757–1812) — уроженец Йоркшира, сын практикующего врача. В 1777 г. в Эдинбурге он начал медицинское обучение и закончил его в 1780 г., обнародовав тезисы «О воспалении печени» (On inflammation of the liver). В 1782 г. он отправился в Лондон и с 1783 г. работал врачом в новом общественном диспансере на Кэри Стрит (Carey Street Dispensary). Это медицинское учреждение стало местом рождения современной дерматологии, так как именно в ее стенах Р. Виллан обрел славу всемирно известного дерматолога, изучив и улучшив классификацию кожных болезней Йозефа Пленка (Joseph Jacob von Plenck, 1735–1807), основанную на морфологии кожных элементов [1, 2].

С 1783 по 1803 г. профессиональная деятельность Р. Виллана была преимущественно связана с диспансером на Кэри Стрит, где он и проявил интерес к кожным болезням. Р. Виллан никогда не работал в известных больницах, так как был квакером. В то время только члены Англиканской церкви получали доступ на работу в крупных и именитых государственных учреждениях. Несмотря на то что имя Р. Виллана ассоциируется с фундаментальными трудами по дерматологии, большая часть его профессиональной активности была связана с общей поликлинической практикой [3]. Ученик и друг Р. Виллана Томас Бейтман (Thomas Bateman, 1778–1821) писал: «Мы не знакомы с обстоятельствами, которые первоначально привлекли внимание доктора Виллана к вопросу о кожных заболеваниях. Скорее всего, из-за его собственной предельной точности он рано и остро почувствовал неопределенность и смятение языка, которые повсеместно преобладали в этом отделе медицины, в то время как его посещение государственных лечебных учреждений приносило ему постоянные наблюдения за такими болезнями» [4].

Р. Виллан был гениальным наблюдателем, сохранившим в этом отношении традиции Гиппократа, хотя и полностью отвергавшим существование «жидкостей» и «гуморальной патологии», которая еще властвовала умами большинства врачей в XVIII в. Он оказался первым врачом, который предпринял попытку создания классификации кожных болезней, исходно основанной на морфологических признаках кожных болезней. Его усилия по классификации были изначально нацелены более на систематизацию кожных болезней, чем на точное их определение, описание и выявление взаимосвязи между другими болезнями [3].

Р. Виллан изложил свою классификацию в работе «О кожных болезнях» (On Cutaneous Diseases, 1798–1808), в которой «уже установился порядок, хотя хаос еще существовал». Исходя из морфологических признаков, он разделил кожные болезни на 8 порядков: папулы, чешуйки, экзантемы, пузыри, пустулы, пузырьки, бугорки, пятна и дермальные вы-

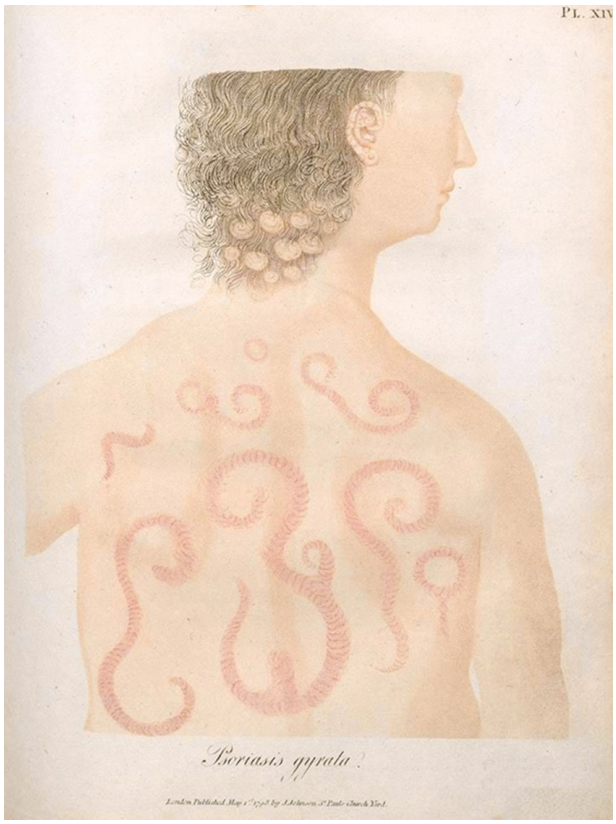

Псориаз извитой
(On Cutaneous Diseases, 1808)

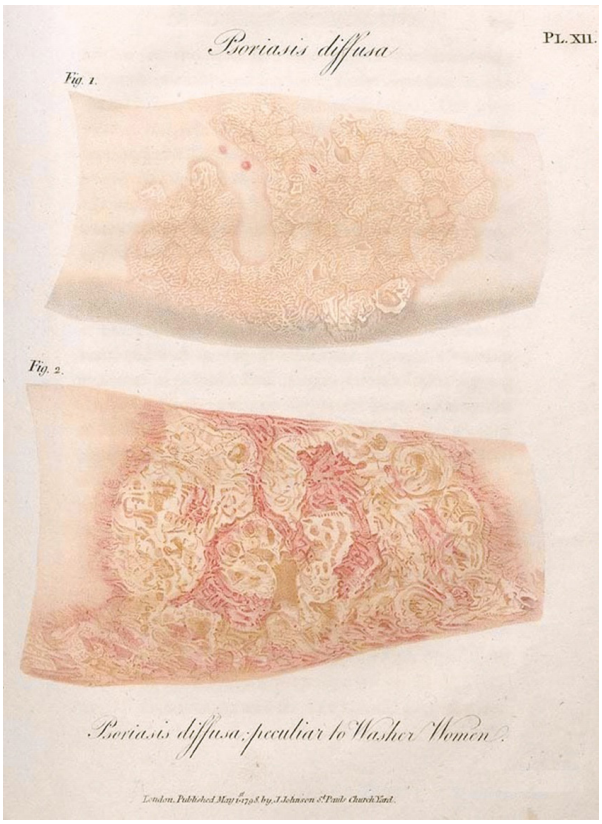

Диффузный псориаз, характерный для мойщиц
(On Cutaneous Diseases, 1808)

росты. Каждый порядок состоял из определенных родов (например, чешуйки включали в себя лепру, псориаз, питириаз и ихтиоз), которые, в свою очередь, делились на виды (например, питириаз представлен головным, красным и разноцветным видами). Весь текст изложен на 566 страницах и 36 цветных пластинах.

Исследование Р. Виллана содержит подробные определения терминов, которыми ученый пользовался в клинической работе:

1. Перхоть (Furfura). Мелкие эксфолиации кожи, которые имеют место после слабого воспаления или раздражения кожи, новая кожа образуется снизу во время эксфолиации.

2. Чешуйка (Squama). Пластина мертвой кожи, твердая, тонкая, белесоватая и непрозрачная. Чешуйка имеет фигуру и объем кожного ромба, но далее они часто утолщаются в нерегулярные слои, образуя корки. И чешуйки и корки опадают и возникают вновь за короткое время.

3. Струп. Жесткое вещество, покрывающее поверхностное изъязвление и формирующееся из-за сгущения жидкости.

4. Стигма. Мелкое светлое красное пятно на коже, без какого-либо подъема кожи. Стигмы обычно отделены друг от друга. Когда они сливаются и приобретают темно-красный или сине-багровый цвет, они называются петехиями (Petechiae).

5. Папула (Papula). Очень маленький и заостренный подъем кожи с воспалительным основанием, не содержащий жидкости и не имеющий тенденции к нагноению. Длительность существования папул неопределенная, но они разрешаются в основном в перхоть.

6. Сыпь (Exanthema). Состоит из красных пятен на коже, разнообразно расположенных, сливающихся, неравномерно расположенных на теле, с промежутками нормального цвета. Высыпания обычно сочетаются с нарушением общего состояния, переходят через несколько дней в кожное шелушение.

7. Пятно (Macula). Постоянное нарушение окраски части кожи, часто с изменением ее текстуры, но не связанное с каким-либо заболеванием или состоянием.

8. Бугорок. Малая, твердая, поверхностная опухоль, ограниченная и медленно нагнаивающаяся.

9. Волдырь. Округлое или вытянутое возвышение кожи, с белой вершиной, твердое, но непостоянное, не содержащее жидкость и не имеющее тенденции к нагноению.

10. Пузырек (Vesicula). Малое, сферическое возвышение кожи, содержащее лимфу, которая иногда чистая или бесцветная, но часто непрозрачная и беловатая, или жемчужного цвета. Пузырьки разрешаются или в перхоть, или в пластинчатые струпы.

11. Пузырь (Bulla). Большая часть эпидермиса обособлена от кожи интерпозицией водянистой жидкости. Как только жидкость отходит, обнаженная поверхность покрывается ровным, желтоватым или черноватым струпом, который остается до тех пор, пока снизу не сформируется новая поверхность. И пузырьки, и пузыри, когда они имеют темно-красное или сине-бурое основание, врачами и хирургами называются фликтенами (Phlyctenae).

12. Пустулы (Pustula). Возвышение кожи на воспалительном основании, содержит гной. Пустулы варьируются по своему размеру, но диаметр наибольших редко превышает 2 линии (1 линия = 2,1 мм). Некоторые формы пустул выделяются своими спе-

циальными названиями: 1) Plyzacium; 2) Psydracium; 3) Achor; 4) Cerion или Favus.

Р. Виллан писал: «Я предлагаю разделить кожные болезни на 8 порядков, характеризующихся различными проявлениями папул, чешуек, сыпей, пузырей, пустул, бугорков и пятен. Сравнивая 2, 5, 6, 7, 8, 10, 11 и 12-е определения, считаю, что они могут быть легко различимы благодаря своим характеристикам» [1, 5].

Кроме того, в этой работе он подчеркивал, что врачи при систематизации кожных болезней должны стремиться к следующему:

1) определить термины для их точной интерпретации;

2) утвердить общие деления и порядки кожных болезней по их ведущим и точным проявлениям, определить (ранжировать) их в рода и описать большинство специфических форм или вариаций;

3) классифицировать и дать имя еще не достаточно изученным болезням;

4) подобрать вид лечения для каждой болезни;

5) выполнять указанный план наиболее полно, понимая сложность и объединяя силы всех практикующих врачей.

Классификация Р. Виллана имела отдельные недостатки. Например, некоторые болезни на разных стадиях могли отличаться совершенно разными клиническими проявлениями. Он подчеркивал, что одна причина может вызывать разные болезни, иногда эритему и розеолу, а иногда лепру и псориаз. Интересно, что эти термины сейчас имеют совершенно другое значение [3].

Метод и учение Р. Виллана («вилланизм») основывались на двух концепциях. Концепция морфологических элементов была предложена в Вене в 1776 г. Йозефом Пленком. Как метод «вилланизм» возник из работы Пленка «Doctrina de Morbis Cutaneis» [2]. Так, Томас Бейтман оставил следующую запись: «Вероятно, что Р. Виллан обязан своей работой проф. Й. Пленку за основы его классификации, поскольку его определения, а также его термины точно согласуются с таковыми у венгерского нозолога»[5]. Второй концепцией была классификация биологического мира, предложенная Карлом Линнеем (Carl Linnaeus, 1707–1778), которая завладела умами ученых того времени и, в частности, вдохновила Виллиама Каллена (William Cullen, 1710–1790), одного из учителей Р. Виллана в Эдинбурге, на классификацию болезней человека [4]. Роберт Виллан, следуя значимым работам Линнея, в которых была предложена классификация растений по одному и легко наблюдаемому признаку, сгруппировал кожные болезни на основе морфологических элементов, развивающихся в ходе клинического процесса.

Знакомство континентальной Европы с учением Виллана началось с визита в Лондон любимого ученика основателя французской школы дерматовенерологии Жана Луи Алибера (*Jean-Louis Alibert,* 1768–1837), Лорана-Теодора Биетта (Laurent Theodore *Biett*, 1781–1840), когда Томас Бейтман познакомил его с идеями своего учителя. После возвращения в Париж Биетт распространил идеи среди персонала больницы св. Людовика. Метод Виллана в условиях того времени позволял дерматологам ставить диагноз после короткого обучения, что было быстро принято. Метод Виллана приняли почти все, кроме Алибера, лидеры французской дерматологии: Казенаве (Pierre Louis Alphee Cazenave, 1802–1877), Рейе (Pierre Francois Rayer, 1793–1867), Жибер (Camille-Melchior *Gibert,* 1797–1866), Арди (Alfred Louis Philippe *Hardy,* 1811–1893), Базен (Pierre-Antoine-Ernest *Bazin,* 1807–1878), Дарье (Ferdinand-Jean *Darier,* 1856–1938) и другие. В дальнейшем выявление морфологических элементов стало основой для создания собственных классификаций французскими дерматологами [6]: патологической и физиологической (Рейе), этиологической и физиопатологической (Дарье), который назвал доктрину Р. Виллана «тиранией внешнего вида». Ж. Алибер оставался противником идей Виллана, считая их искусственными: в то время как «вилланисты» следовали идеям Линнея, Ж. Алибер, предпочитал метод Бернара де Жюссьё (Bernar de Jussieu, 1699–1777), заключавшийся в классификации на столь многих элементов, насколько это возможно. Согласно Ж. Алиберу, кожные болезни должны распознаваться только после полного их развития, наблюдаемого в стационаре, а не на единичных критериях, наблюдаемых в диспансере Виллана [7]. Теории «алиберистов» (сторонников классификации Алибера) и «вилланистов» (сторонников классификации Виллана) находились в прямой оппозиции большую часть XIX в. Лидеры других дерматологических центров — Рейе и Биетт во Франции, Гебра (*Ferdinand* von Hebra, 1816–1880) в Австрии — находились под влиянием этого труда. Через этих великих людей, а также учеников Р. Виллана многое из его концепции сохранено в веках. Рейе сказал: «Величайшая характеристика записей Виллана: великая точность и ясность описаний; предпринятый кропотливый труд для отбора данных; использование рассудительности в технических экспериментах; суждение, выносимое при интерпретации древних врачей; неповторимый научный дух, что вел его в исследованиях» [8, 9].

Научная работа Р. Виллана не ограничивалась созданием классификации. Он провел дифференциацию между различными формами зуда, более точно описал сикоз, отрубевидный лишай, различные формы эритемы и ихтиоза. Он первый описал герпес радужки, пурпуру с висцеральными симптомами и pompholyx (термин его авторства, обозначающий дисгидроз), узловатую эритему. Р. Виллан четко дифференцировал ветряную оспу от натуральной оспы. Кроме того, великий подвиг Р. Виллана заключался в группировке большого числа различных форм дерматитов и их отличий от генерализованной экземы (этот термин он взял из древних источников). Р. Виллан оставил блестящее описание псориаза, выделил его в отдельную болезнь, называя его lepragraecorum, и рекомендовал лечение местным нанесением дегтя. Он выявил, что воздействие холода и влажности вызывает рецидив болезни, особенно весной и осенью. В течение последующих лет псориаз некорректно называли лепрой Виллана [1, 10].

В 1801 г. Р. Виллан встретил выпускника Эдинбургской медицинской школы Томаса Бейтмана и пригласил его стать своим учеником и работать вместе в бесплатной амбулатории. Бейтман согласился, принял подходы Виллана к дерматологическим проблемам и скоро стал наиболее доверенным ассистентом, другом и, наконец, биографом и последователем. Именно Бейтман довел великую работу Виллана, прерванную смертью, до логического завершения, опубликовав «Синопсис кожных болезней» (A Practical Synopsis of Cutaneous Diseases, 1813) и «Описания кожных болезней» (Delineations of Cutaneous Diseases, 1814–1817), позже ставшие дерматологическим атласом. Сложно различить, где

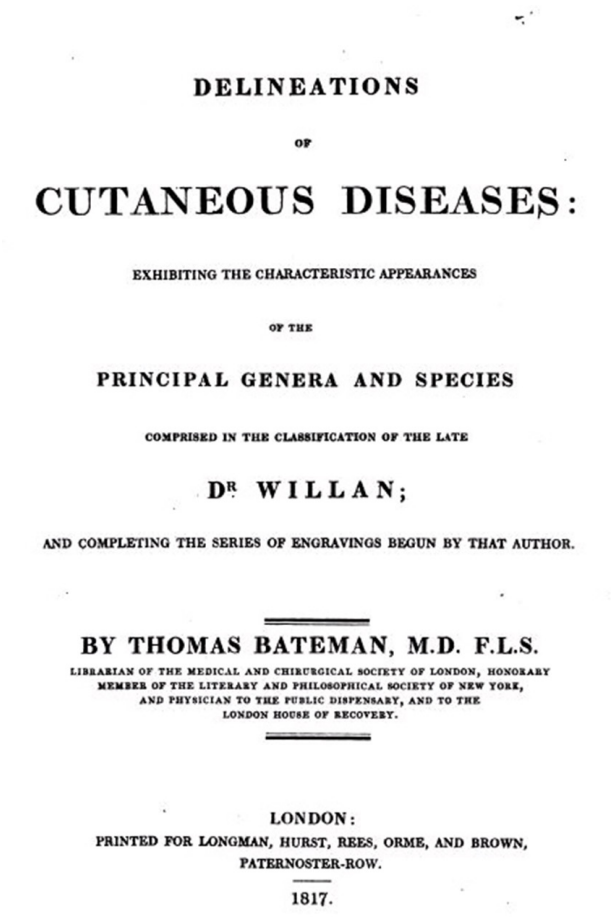

DELINEATIONS

OF

CUTANEOUS DISEASES:

EXHIBITING THE CHARACTERISTIC APPEARANCES

OF THE

PRINCIPAL GENERA AND SPECIES

COMPRISED IN THE CLASSIFICATION OF THE LATE

DR WILLAN;

AND COMPLETING THE SERIES OF ENGRAVINGS BEGUN BY THAT AUTHOR.

BY THOMAS BATEMAN, M.D. F.L.S.

LIBRARIAN OF THE MEDICAL AND CHIRURGICAL SOCIETY OF LONDON, HONORARY MEMBER OF THE LITERARY AND PHILOSOPHICAL SOCIETY OF NEW YORK, AND PHYSICIAN TO THE PUBLIC DISPENSARY, AND TO THE LONDON HOUSE OF RECOVERY.

LONDON:
PRINTED FOR LONGMAN, HURST, REES, ORME, AND BROWN,
PATERNOSTER-ROW.
1817.

Титульный лист книги
«Delineations of Cutaneous Diseases», 1817

заканчивается работа Виллана и начинается работа Бейтмана, но едва ли концепция ученика и учителя имела принципиальные различия [1].

Т. Бейтман, излагая биографию Р. Виллана, так охарактеризовал его личностные черты: «В обращении с братьями по профессии он был либерален, независим и исключительно мягок и деликатен. Его раннее образование, посвященный науке образ жизни и склонность к уединению проявлялись в различных и многообразных знаниях в смешанных науках. Он радовался близости своего малого круга друзей, от которых не требовал наигранных манер. В его характере в равных количествах присутствовали мягкость и гуманность, которые бросались в глаза во время выполнения его профессиональных обязанностей. Характерно было и внимание к пациенту, когда тот жаловался на болезнь. От него никогда не уходили пациенты, недовольные краткостью ответов врача». 7 апреля 1812 г. Р. Виллан умер на пике своей славы от болезни сердца, которая прогрессировала в течение последних двух лет жизни [1].

Работы Р. Виллана, посвященные морфологии и классификации кожных болезней, а также отдельным нозологическим формам, послужили импульсом для утверждения дерматологии как отдельной дисциплины и ее дальнейшего развития в XIX в. Хотя многие аспекты учения Р. Виллана устарели или были опровергнуты, его основы: важность клинических проявлений кожных болезней, чистой нозологии и точной номенклатуры, которая постоянно оспаривается и корректируется, — служат фундаментом работы дерматологов уже более двух столетий. Фактически современные дерматологи являются «вилланистами», поиск морфологических элементов по-прежнему выступает первым шагом в постановке клинического диагноза.

Авторский вклад: написание статьи — М. С. Бетехтин, А. И. Завьялов; утверждение статьи — М. С. Бетехтин, А. И. Завьялов.

References (Литература)

1. Pusey WA. The history of dermatology. Baltimore and Springfield, C. C. Thomas, 1933.
2. Betekhtin MS, Zavyalov AI. Professor J. J. Plenk is founder of world scientific dermatology. Saratov Journal of Medical Scientific Research 2016; 12 (3): 493–495. Russian (Бетехтин М. С., Завьялов А. И. Профессор Й. Я. Пленк — основоположник мировой научной дерматологии. Саратовский научно-медицинский журнал 2016; 12 (3): 493–495).
3. Grzybowski A, Parish LC. Robert Willan: Pioneer in morphology. Clinics in Dermatology 2011; 29: 125–129.
4. Swank A, Grzybowski A, Parish LC. Robert Willan: A Quaker physician who founded the morphologic approach to modern dermatology. Clinics in Dermatology 2011; 29: 567–570.
5. Shelley WB, Crissey JT. Classics in clinical dermatology with biographical sketches: 50th anniversary. 2nd edition. London: The Pantheon Publishing group; 2003.
6. Pashkov KA, Betekhtin MS. European dermatovenereological schools of XIX century and their role in the domestic dermatovenereology establishment. Journal of Siberian Medical Sciences 2013; 4: 89. Russian (Пашков К. А., Бетехтин М. С. Европейские дерматовенерологические школы XIX – начала XX века и их роль в становлении отечественной дерматовенерологии. Медицина и образование в Сибири 2013; 4: 89).
7. Tilles G, Wallach D. Robert Willan and the French Willanists. British Journal of Dermatology 1999; 140: 1122–1126.
8. Booth CC. Robert Willan MD FRS (1757-1812): dermatologist of the millennium. J R Soc Med 1999; 92 (6): 313–318.
9. Holubar K, Schmidt C. Dermato-pathologia 1792 and Henry Seguin Jackson (1750? — 1816): a bicentennial. J R Soc Med 1994; 87 (8): 464–465.
10. Holubar K. Robert Willan's description and treatment of cutaneous diseases 1797/1798: a bicentennial. J Invest Dermatol 1998; 110 (1): 101.

УДК 616.5:378.4.147] –057.875 (045)

ЦЕЛЬ И МЕТОДЫ ПРЕПОДАВАНИЯ ДЕРМАТОВЕНЕРОЛОГИИ СТУДЕНТАМ МЕДИЦИНСКОГО УНИВЕРСИТЕТА

С. Р. Утц — *ФГБОУ ВО «Саратовский ГМУ им. В.И. Разумовского» Минздрава России, заведующий кафедрой дерматовенерологии и косметологии, профессор, доктор медицинских наук;* ***Н.А. Слесаренко*** *— ФГБОУ ВО «Саратовский ГМУ им. В.И. Разумовского» Минздрава России, профессор кафедры дерматовенерологии и косметологии, профессор, доктор медицинских наук;* ***М.Г. Еремина*** *— ФГБОУ ВО «Саратовский ГМУ им. В.И. Разумовского» Минздрава России, доцент кафедры дерматовенерологии и косметологии, кандидат медицинских наук,* ***А.В. Еремин*** *— ФГБОУ ВО «Саратовский ГМУ им. В.И. Разумовского» Минздрава России, доцент кафедры стоматологии ортопедической, кандидат медицинских наук;* ***И.А. Утц*** *— ФГБОУ ВО «Саратовский ГМУ им. В. И. Разумовского» Минздрава России, заведующая кафедрой кафедрой детских болезней лечебного факультета, профессор, доктор медицинских наук.*

PURPOSE AND METHODS OF TEACHING DERMATOVENEREOLOGY TO STUDENTS OF THE MEDICAL UNIVERSITY

S. R. Utz — *Saratov State Medical University n.a. V.I. Razumovsky, Department of Dermatovenereology and Cosmetology, Professor, Doctor of Medical Sciences;* ***N.A. Slesarenko*** *— Saratov State Medical University n.a. V.I. Razumovsky, Department of Dermatovenereology and Cosmetology, Professor, Doctor of Medical Sciences;* ***M.G. Yeremina*** *— Saratov State Medical University n.a. V.I. Razumovsky, Department of Dermatovenereology and Cosmetology, Assistant Professor, Candidate of Medical Science;* ***A.V. Yeremin*** *— Saratov State Medical University n.a. V.I. Razumovsky, Department of Orthopedic Dentistry, Assistant Professor, Candidate of Medical Science;* ***I.A. Utz*** *— Saratov State Medical University n.a. V.I. Razumovsky, Head of Department of Children Diseases of Medical Faculty, Professor, Doctor of Medical Science.*

Дата поступления — 1.07.2017 г. Дата принятия в печать — 12.09.2017 г.

Утц С. Р., Слесаренко Н.А., Еремина М.Г., Еремин А.В., Утц И.А. **Цель и методы преподавания дерматовенерологии студентам медицинского университета. Саратовский научно-медицинский журнал 2017; 13 (3): 686–688.**

Высшее образование основывается на усвоении приобретенных в процессе обучения теоретических знаний, практических навыков и развитии интеллектуальных способностей, приводящих к саморазвитию и творческому мышлению. Конечная цель образования: воспитание у студента потребности в познавательной деятельности, результатом которой явится компетентность в профессии, способность мыслить на материале знания предмета — дерматовенерологии.

Ключевые слова: дерматовенерология, учебный процесс, методика преподавания, компетенции.

Utz SR, Slesarenko NA, Eremina MG, Eremin AV, Utz IA. **Purpose and methods of teaching dermatovenereology to students of the medical university. Saratov Journal of Medical Scientific Research 2017; 13 (3): 686–688.**

Higher education is based on the assimilation of theoretical knowledge acquired in the process of teaching, practical skills and the development of intellectual abilities leading to self-development and creative thinking. The ultimate goal of education is the education of the student's need for cognitive activity, the result of which will be competence in the profession, the ability to think in the terms of the dermatovenereology subject materials and the khowledge of it.

Key words: dermatovenereology, educational process, methods of teaching, competence.

С названием «высшая школа» в педагогику вузов проникла методология средней школы, где главенствует принцип «учить». Студент, придя из школы в институт (университет), ждет, что его научат быть врачом, забывая о том, что он пришел учиться. И хотя усвоение готовых знаний — неотъемлемая часть обучения, а известное изречение К.Д. Ушинского «Знай свой предмет и излагай его ясно» является для любого преподавателя обязательным, возможности и цели высшей школы значительно шире. Перед высшим образованием стоят «вечные» вопросы: кого, как, чему обучать; как контролировать?

Конечная цель образования — воспитание у студента потребности в познавательной деятельности, результатом которой явится компетентность в профессии, т.е. способность мыслить на материале знания предмета. Практические навыки (компетенции) для врача — не только и не столько рукоделие, сколько интеллект и мышление [1].

На кафедру дерматовенерологии и косметологии приходят студенты 4-го курса медуниверситета, у которых, казалось бы, мотивация к получению образования несомненна. Но только внутреннее побуждение (истинная мотивация обучения) может привести студента к самой прочной системе саморазвития и саморегуляции. Роль преподавателя любой кафедры в освоении этой системы на пути образования огромна [2]: он должен четко представлять цели обучения данной клинической дисциплины, построить занятие и контроль таким образом, чтобы студент был включен в познавательную деятельность, был уверен в необходимости и посильности ее выполнения. Преподаватель обязан вызвать интерес к своему учебному предмету — дерматовенерологии, выделить основные положения, необходимые врачу любой специальности, показать их связь с общей патологией человека [3].

Необходимым условием преподавания учебного предмета является планирование цели обучения. Повторим, что конечной целью образования является способность студента мыслить на материале знания предмета, в данном случае дерматовенерологии. Учебный план, его составляющие имеют своей исходной точкой «модель специалиста» («стандарт специалиста»), не дерматовенеролога, а врача общего профиля. В Саратовском государственном медицинском университете им. В.И. Разумовского (СГМУ) на кафедре дерматовенерологии и косметологии учатся студенты четырех факультетов: лечебного, педиатрического, стоматологического и медико-профилактического. В преподавании дерматовенерологии важно выделить задачи, необходимые для врача именно этих специальностей. Кроме конечной цели образования в процессе его получения встают ежедневные, ежечасные установки: цель каждого занятия.

Ответственный автор — Еремина Мария Геннадьевна
Тел.: 8-927-223-10-53;
E-mail: 913693@mail.ru

Общие задачи преподавания дерматовенерологии как учебного предмета для врачей всех четырех специальностей, выпускаемых СГМУ, следующие:

1) научить студента оценивать характер поражения кожи, выделять первичные и вторичные элементы, представлять, за счет каких патоморфологических изменений в эпидермисе и дерме они образуются, знать принципы назначения наружной терапии;

2) четко представлять классическое течение сифилиса, характеристику его периодов (клиническую и лабораторную), общие принципы лечения, диспансеризации и профилактики; основных инфекционных болезней мочеполового тракта, ИБПП;

3) выделять особенности кожных проявлений ВИЧ-инфекции, знать их классификацию;

4) относить поражение кожи к инфекционным или неинфекционным заболеваниям, определять остроту и тяжесть патологического процесса в коже;

5) по изменениям кожи и слизистой диагностировать тяжелые контактные, аллергические, токсические, инфекционные, токсико- и инфекционно-аллергические реакции и заболевания, уметь оказать неотложную помощь.

Для специальности «Педиатрия» добавляются и другие задачи: оценка физиологического состояния кожи новорожденного; знание особенностей строения и функций детской кожи, патологических изменений кожного покрова врожденного или приобретенного характера; расчет дозы лекарственного препарата при назначении не только общей, но и наружной терапии.

Для специальности «Стоматология» включаются такие задачи, как правильная оценка изменений слизистой оболочки полости рта в норме, при различных дерматозах, сифилисе, ВИЧ-инфекции, соматических заболеваниях, болезнях крови; умение выделять самостоятельные болезни полости рта, красной каймы губ, языка; знать особенности наружной терапии.

Для специальности «Медико-профилактическое дело» добавляются задачи знания приказов, методических указаний и рекомендаций по оформлению документации, касающейся эпидемиологических, диспансерных и профилактических мероприятий при инфекционных заболеваниях, сифилисе, ИБПП, ВИЧ.

Цель и задачи каждого занятия должны исходить из этих общих целей. Кроме того, если учесть, что в понятие «университетское образование» входит общая эрудиция человека, в том числе и медицинская, преподаватель обязан выделить значительные открытия, достижения, имена видных ученых-дерматовенерологов, особенно работавших на кафедре [4].

Задачи исходят из содержания дисциплины. Рабочие программы, планы лекций и практических занятий составляются на основании поставленных задач. При этом необходимо учитывать принцип не повторности, а наращивания знаний, избегать дублирования, оно оправдано только при изложении ведущих теоретических положений (вопросы патологии человека) на первом занятии.

Добиться выполнения поставленных задач преподаватель сможет, только включив студента в активную познавательную деятельность с помощью проблемного обучения.

Методы обучения. Учебная проблема связана с изучаемым материалом и логически вытекает из него. Она отражает противоречивость информации, дает направление познавательному поиску, указывает пути решения.

Проблема определяется преподавателем с учетом плана занятий, числа студентов, уровня их подготовленности. Движущей силой развития клинического мышления студента является противоречие между его знаниями и поставленной задачей. Только постоянное решение таких задач повышает интерес к клинической дисциплине и ведет к конечной цели: научить студента применять полученные знания и развивать их в течение всей жизни [5].

Дерматовенерология как учебный предмет настолько наглядна и описательна, а больной с поражением кожи так доступен для осмотра и курации, что было бы странным и неоправданным не считать эти традиционные методы основными в обучении данной клинической дисциплине. Кроме того, в арсенале преподавателя имеются муляжи, атласы, электронные учебные фильмы, презентации, архивные истории болезни.

Таким образом, первым и основным методом проблемного обучения клинической дисциплины «Дерматовенерология» должна быть курация больного [6]. Оптимальным является вариант, когда каждый студент курирует «своего» больного, но можно осуществлять курацию малыми группами. Курацию больных необходимо использовать не только один раз за цикл практических занятий для написания академической истории болезни, но и на каждом занятии. Разбор результатов сбора анамнеза болезни, жизни, описания объективного статуса поражения кожи, дифференциальной диагностики, плана лечения, прогноза течения и профилактики заболевания можно превращать в деловые игры, а анализ современных данных об этиологии и патогенезе заболевания — в коллоквиумы и диспуты.

Ситуационные задачи, методы их решения вполне могут быть составной частью проблемного обучения, в них можно использовать недостаток или избыток информации, необходимость применить известные знания, но в новых, нестандартных условиях, предложить на основе этих задач составить контрольные тесты и т.д.

Такие задачи составляются преподавателем. В решении проблемных задач участвует сразу вся группа студентов. Этапов проблемного обучения пять: 1) постановка проблемы (функция преподавателя); 2) поиск способов решения (функция студента); 3) выдвижение гипотез (функция студента); 4) реализация гипотез, решение проблемы (функция студента); 5) проверка правильности решения, оценка (преподаватель).

Методы контроля. Роль контроля со стороны преподавателя в освоении этой системы огромна. Выражение академика А.Н. Несмеянова «Контроль должен идти по линии умения применять знания, а не быть оценкой емкости и быстроты насыщения памяти»' в изучении клинических дисциплин можно воспринимать как аксиому.

В контроль закладывается много функций: обучающая, контролирующая, воспитательная и организующая. Контроль не ограничивается экзаменом, а должен быть систематическим, углубленным, всесторонним, индивидуализированным и, главное, действенным [7].

Целью балльно-рейтинговой системы как раз и является получение комплексной, объективной и достоверной оценки не только полученных знаний, но и качества работы в процессе обучения. Балльно-

рейтинговая система основывается на интегральной оценке результатов всех видов учебной деятельности студентов, предусмотренных учебным планом. Окончательная оценка знаний и умений студента складывается с учетом подготовки к занятию, активности на занятии, освоения практических навыков, написания истории болезни, подготовки презентации и рефератов, оценки на экзамене [8].

Имеющиеся виды контроля преследуют разные задачи и поэтому должны осуществляться неодинаковыми методами и формами. И хотя «педагогично все, что личностно», возникает необходимость систематизации педагогического процесса.

В последние годы в педагогике вообще и в области преподавания клинических дисциплин в частности (таких, как дерматовенерология) в качестве контроля применяется тестирование. Достоинства правильно составленных тестов велики, так как они позволяют одновременно охватить большое число студентов по широкому кругу вопросов, осуществлять систематический контроль, ставить нестандартные вопросы, грамотно их формулировать, однозначно и объективно оценивать ответ студента. Но, нисколько не умаляя достоинств тестового контроля, нельзя не признавать их недостатков. Тест формирует не интеллект, а память, он практически не выполняет обучающей функции контроля.

На кафедре дерматовенерологии и косметологии СГМУ тесты применяются на этапах текущего и итогового контроля. Составленные нами тесты, кроме вопросов по дерматовенерологии, включают также материалы общей патологии человека. При изучении морфологических элементов поражения кожи делается акцент на патоморфологических изменениях, лежащих в их основе. Это позволяет использовать главный принцип преподавания клинических предметов — принцип не повторности, а наращивания знаний. Ежедневный текущий контроль дает возможность контролировать и оценивать усвоение каждой дидактической единицы (темы занятия).

В текущем контроле преподаватель обязан отказаться от методики контроля через фронтальный опрос. «Проблема», определяемая преподавателем по плану занятия, его теме, наличию больных и числу студентов, предполагает использование в контроле пятого этапа проблемного обучения (проверка решения проблемной ситуации в курации больного или ситуационной задаче). В решении проблемных задач участвуют сразу много студентов. Такие занятия можно превращать в деловые игры, коллоквиумы, диспуты.

Цель итогового контроля: выяснить уровень усвоения знаний, умений, навыков, полученных на цикле в целом. При этом необходимо дать оценку знаниям, которые формируются не на основе механической памяти, а в результате умения мыслить, применять полученную информацию. Студент включается в активную практическую деятельность, итогом которой может быть защита истории болезни [9].

Экзамен, проводимый традиционным способом (ответ по билету), считаем обязательным. Он выполняет не только контролирующую, но и обучающую функцию, так как студент при подготовке к экзамену приводит свои знания в систему.

Таким образом, система проблемного обучения с постоянным текущим контролем, выполняющим обучающую функцию, использованием балльно-рейтинговой оценки знаний студента, повышающей мотивацию к овладению знаниями, формируется от начальных этапов к последующим и ориентирует студента на всю его врачебную деятельность, что приводит к конечной цели высшего медицинского образования — выпуску компетентного, творчески мыслящего врача.

Авторский вклад: написание статьи — М. Г. Еремина, А. В. Еремин, И.А. Утц; утверждение рукописи — Н. А. Слесаренко, С. Р. Утц.

References (Литература)

1. Mikhailova AV, Serova TV. Competence of the future. Quality management system: experience and prospects 2015; (4): 76–80. Russian (Михайлова А. В., Серова Т. В. Компетенции будущего. Система менеджмента качества: опыт и перспективы 2015; (4): 76–80).

2. Kochetkova TV, Chernenkov YuV, Bugayeva IO, et al. Speech skill of the teacher of higher education. Saratov Journal of Medical Scientific Research 2016; 12 (1): 82–86. Russian (Кочеткова Т. В., Черненков Ю. В., Бугаева И. О., Дорогойкин Д. Л. Речевое мастерство педагога высшей школы. Саратовский научно-медицинский журнал 2016; 12 (1): 82–86).

3. Zavadsky VN. Quality of education and competence: the teacher's professionalism; scientific organization of the educational process. In: Collection of scientific works of FPK teachers. Yaroslavl, 2006; p. 228–232. Russian (Завадский В. Н. Качество образования и компетентность: профессионализм преподавателя; научная организация учебного процесса. В кн.: Сборник научных работ ФПК преподавателей. Ярославль, 2006; с. 228–232).

4. Kolesnikova LR, Shkavro TK, Sergeeva ND. Competence approach in the conditions of modern medical education. Quality management system: experience and prospects 2015; (4): 118–120. Russian (Колесникова Л. Р., Шкавро Т. К., Сергеева Н. Д. Компетентностный подход в условиях современного медицинского образования. Система менеджмента качества: опыт и перспективы 2015; (4): 118–120).

5. Zavadsky VN. Innovations and the role of clinical thinking in the training and work of the dermatovenereologist. Russian Journal of Skin and Sexually Transmitted Diseases 2008; (6): 63–64. Russian (Завадский В. Н. Инновации и роль клинического мышления в обучении и работе дерматовенеролога. Российский журнал кожных и венерических болезней 2008; (6): 63–64).

6. Chachin AYu, Yakubovich AI. Competence approach in the training of a dermatovenereologist. Quality management system: experience and prospects 2015; (4): 120–123. Russian (Чащин А. Ю., Якубович А. И. Компетентностный подход в подготовке врача-дерматовенеролога. Система менеджмента качества: опыт и перспективы 2015; (4): 120–123).

7. Kapichnikova OB. General characteristics of the evaluation of the results of the educational process. In: Developmental learning, problems and solutions: Methodical material. Saratov, 1994; p. 11–32. Russian (Капичникова О. Б. Общая характеристика оценки результатов учебно-воспитательного процесса. В кн.: Развивающее обучение, проблемы и решения: методические материалы. Саратов, 1994; с. 11–32).

8. Borodina OI. How to evaluate a student's knowledge. In: Issues of History. M., 1990; p. 12, 124–127. Russian (Бородина О. И. Как оценить знания студента. В кн.: Вопросы истории. М., 1990; с. 12, 124–127).

9. Tetenev FF, Bodrova TN, Kalinina O.V. The formation and development of clinical thinking is the most important task of medical education. The successes of modern natural science 2008; (4): 63–65. Russian (Тетенев Ф. Ф., Бодрова Т. Н., Калинина О. В. Формирование и развитие клинического мышления — важнейшая задача медицинского образования. Успехи современного естествознания 2008; (4): 63–65).

УДК 616.5:616.97]:929 Ге (470.41–25)

ПРОФЕССОР А. Г. ГЕ — ОСНОВОПОЛОЖНИК КАЗАНСКОЙ ШКОЛЫ ДЕРМАТОВЕНЕРОЛОГОВ (К 175-ЛЕТИЮ СО ДНЯ РОЖДЕНИЯ)

А. И. Завьялов *— ФГБОУ ВО «Саратовский ГМУ им. В. И. Разумовского» Минздрава России, профессор кафедры кожных и венерических болезней, доктор медицинских наук;* ***С. Р. Утц*** *— ФГБОУ ВО «Саратовский ГМУ им. В. И. Разумовского» Минздрава России, заведующий кафедрой кожных и венерических болезней, профессор, доктор медицинских наук;* ***И. А. Якупов*** *— Московский научно-практический центр дерматовенерологии и косметологии Департамента здравоохранения г. Москвы, заведующий филиалом «Зеленоградский», кандидат медицинских наук.*

PROFESSOR A. G. GE — THE FOUNDER OF KAZAN SCHOOL OF DERMATOLOGISTS AND VENEREOLOGISTS (TO THE 175TH ANNIVERSARY)

A. I. Zav'yalov *— Saratov State Medical University n.a. V. I. Razumovsky, Department of Skin and Venereal Diseases, Professor, Doctor of Medical Science;* ***S. R. Utz —*** *Saratov State Medical University n.a. V. I. Razumovsky, Head of Department of Skin and Venereal Diseases, Professor, Doctor of Medical Science;* ***I. A. Yakupov*** *— Director of the branch "Zelenogradsky" of the Moscow Scientific and Practical Center of Dermatology and Cosmetology of Moscow Healthcare Department, Candidate of Medical Sciences.*

Дата поступления — 11.07.2017 г. Дата принятия в печать — 12.09.2017 г.

Завьялов А. И., Утц С. Р., Якупов И. А. **Профессор А. Г. Ге — основоположник Казанской школы дерматовенерологов (к 175-летию со дня рождения). Саратовский научно-медицинский журнал 2017; 13 (3): 689–693.**

Статья посвящена врачебной, научно-педагогической и общественной деятельности видного ученого-дерматовенеролога конца XIX – начала XX в. профессора Императорского Казанского университета А. Г. Ге, организатора кафедры кожных и венерических болезней и основоположника Казанской научной школы дерматологов и венерологов.

Ключевые слова: профессор А. Г. Ге, Казанская школа дерматологов и венерологов.

Zav'yalov AI, Utz SR, Yakupov IA. **Professor A. G. Ge — the founder of Kazan school of dermatologists and venereologists (to the 175th anniversary). Saratov Journal of Medical Scientific Research 2017; 13 (3): 689–693.**

The article is devoted to medical, scientific, pedagogical and public activities of A. G. Ge –professor of Imperial Kazan University, the prominent scientist dermatologist and venereologist of the end of the 19th and the beginning of the 20th centuries, the founder of the Department of Skin and Venereal Diseases and Kazan school of dermatologists and venereologists.

Key words: Professor A. G. Ge, Kazan school of dermatologists-venereologists.

Видный отечественный дерматовенеролог профессор Александр Генрихович Ге внес существенный вклад в развитие сифилидологии и дерматологии в нашей стране в конце XIX – начале XX столетия. Его научные исследования в области дерматологии и венерологии носили новаторский, разноплановый характер и отличались глубиной изучаемых проблем.

А. Г. Ге родился 26 октября 1842 г. в семье преподавателя французского языка. После окончания 1-й мужской гимназии Казани в 1860 г. поступил на медицинский факультет Императорского Казанского университета, который окончил 31 августа 1865 г., получив диплом в звании лекаря с правом представления диссертации на степень доктора медицины. Немного раньше (15 августа) по ходатайству медицинского факультета А. Г. Ге был оставлен на год при университете для изучения сифилидологии. Осенью 1866 г. он поступает на службу в должности врача-ординатора Казанской губернской земской больницы, а затем становится заведующим женским сифилитическим отделением. В этот период он активно начинает заниматься научно-исследовательской работой [1–3].

В соответствии с положением того времени Министерство народного просвещения обращалось в российские университеты с предложением о направлении наиболее перспективных выпускников университетов «для приготовления к профессорскому званию».

30 апреля 1868 г. Совет Казанского университета представил кандидатуру А. Г. Ге попечителю Казанского учебного округа, которая была утверждена 2 мая 1868 г. за № 1714, и Александр Генрихович был оставлен при университете для приготовления к профессорскому званию со стипендией 600 рублей в год.

5 мая 1868 г. А. Г. Ге в Совете Императорского Казанского университета успешно защитил диссертацию на степень доктора медицины на тему: «О физиологическом действии хинина на организм высших животных». В основе работы лежали экспериментальные исследования (на лягушках, кошках и кроликах) о влиянии хинина на центральную нервную систему, сердце и кровеносные сосуды [3, 4].

Высочайшим приказом по Министерству народного просвещения от 4 февраля 1870 г. № 2 и по предложению министра, подписанного 7 февраля, А. Г. Ге был командирован в лучшие клиники и лаборатории Европы с казенным содержанием в 1500 рублей в год «для усовершенствования в знаниях» по накожным и сифилитическим болезням. В течение этого времени он занимался в клиниках и лабораториях у крупнейших дерматологов: проф. Ф. Гебры, К. Зигмунда, Г. Цейсля, А. Политцера, С. Штрикера, И. Оппольцера, Л. Шреттера, Э. Брюкке и Кундрата. Кроме того, посещал клиники Ф. Реклингхаузена и Г. Бомбергера в Вюрцбурге. Вернувшись из заграничной командировки осенью 1871 г., он уезжает на непродолжительное время в Санкт-Петербург для ознакомления с формами встречающихся сыпей при сифилисе и с мерами, принимаемыми там против его распространения. По окончании стажировки в Санкт-Петербурге в январе 1872 г. А. Г. Ге возвращается в Казань и обращается к Совету медицинского факультета с просьбой разрешить ему прочитать пробную лекцию для получения звания приват-доцента по дисциплине «Систематическое и клиническое учение о накожных и сифилитических болезнях». В феврале им была прочитана вторая пробная лекция, на которой присутствовали ведущие профессора медицинского фа-

Ответственный автор — Завьялов Аркадий Иванович
Тел.: 8–917–212-26-64
E-mail: ark.zavyalow@yandex.ru

культета университета: Н.А. Виноградов, И.М. Гвоздев, А.И. Козлов, М.В. Никольский, М.О. Субботин и Е.В. Адамюк, которые выступили с предложением ввести на факультете систематическое преподавание дерматологии и сифилидологии, знание которых необходимо врачу.

Приобретенный теоретический и практический опыт позволил Александру Генриховичу выполнить за рубежом первые три научные работы: «Zur Casuistik der Gehirnsyphilis», «Belträge zur Anatomie der pruriginösen Haut Mit i Tafel», «Zur Pathologie der Schweissdürsen», которые были опубликованы в 1870–1871 гг. в известном европейском медицинском журнале «Archiv für Dermatologia und Syphilis». В дальнейшем эти работы были переведены на русский язык и изданы в российских журналах Руднева («Нормальная и патологическая гистология» и пр.) [5, 6].

Весной 1972 г. А.Г. Ге утвержден в звании приват-доцента и по поручению медицинского факультета Казанского университета допущен к чтению обязательного курса учения о накожных и сифилитических болезнях.

9 февраля 1873 г. А.Г. Ге ученым советом Императорского Казанского университета тайным голосованием избран на должность доцента медицинского факультета. С 1873 по 1884 г. он работал штатным доцентом, с 15 октября 1884 г. экстраординарным профессором, с 27 ноября 1888 г. ординарным профессором по кафедре кожных и сифилитических болезней. С 1897 г. – заслуженный профессор.

С 1 сентября 1892 г. по 1 сентября 1896 г. он состоял деканом медицинского факультета университета. В связи с отсутствием своей клиники А.Г. Ге приходилось организовывать преподавание кожных и венерических болезней в крайне тяжелых условиях отделения терапевтической клиники, а практические занятия по распознаванию сифилиса на больных сифилитического отделения Казанской земской больницы. Поэтому 15 апреля 1873 г. Александр Генрихович ходатайствует перед медицинским факультетом о принятии мер к устройству отдельной клиники для болезней кожи и сифилиса, а также об ассигновании суммы, необходимой для существования амбулатории. Администрация университета обратилась к Министерству народного просвещения с ходатайством об учреждении клиники кожных и сифилитических болезней и ассигновании на это из казны по 1000 рублей в год. Однако это ходатайство не было удовлетворено.

В 1882/83 учебном году в распоряжение кафедры накожных и сифилитических болезней были временно предоставлены 6 коек в терапевтической и акушерской клиниках университета для проведения практических занятий по дерматологии и венерологии со студентами.

Принятие нового Устава университета в 1884 г. предусматривало на медицинском факультете организацию кафедры систематического и клинического учения о накожных и сифилитических болезнях. Преподавательская категория штатного доцента Уставом упразднялась: «Те из доцентов, кто приобрел известность своими учеными трудами и даром преподавания, возводились в звание экстраординарного профессора, а остальные выводились за штат с предоставлением им права читать лекции в качестве приват-доцентов».

С начала 1886/87 учебного года по 1 января 1900 г. клиника сыпных болезней (так называлась клиника

Профессор А.Г. Ге
(1842–1907)

кожных и венерических болезней) помещалась в подвальном этаже старого клинического здания, в комнатах, перестроенных из прачечной и бани [5].

Благодаря стараниям и организаторским способностям профессора А.Г. Ге 1 марта 1900 г. была открыта новая хорошо оборудованная клиника, построенная на средства крупного предпринимателя и мецената Казани, основателя льнокомбината и кожевенного завода, владельца ткацкой и льнопрядильной фабрик, статского советника И.И. Алафузова. В клинике имелись 4 отделения на 25 коек для больных кожными и венерическими болезнями, амбулатория, процедурные комнаты, аудитория, общая диагностическая лаборатория и вспомогательные помещения [7].

В том же году в новой клинике был организован второй в России мощный светолечебный кабинет для лечения больных с кожными заболеваниями ультрафиолетовыми лучами по методу проф. Н.Р. Финзена. С этой целью он командировал в Данию к Н.Р. Финзену своего ученика В.Ф. Бургсдорфа, который приобрел там два очень дорогих дуговых аппарата. В клинике были созданы все условия, необходимые для преподавания и лечения больных, а оснащение современным оборудованием лаборатории обеспечивало проведение научно-исследовательской деятельности. Лампа Н.Р. Финзена успешно применялась при лечении больных с хроническими дерматозами. Так, ее использование привело к снижению заболеваемости туберкулезом кожи в Среднем Поволжье в течение десяти лет в несколько раз.

Клиника кожных и венерических болезней г. Казани (начало XX в.), в которой работал профессор А. Г. Ге

Клиника стала самостоятельным учебным, научно-лечебным учреждением, на базе которого появилась возможность подготовки по дерматовенерологии земских врачей для всей территории Поволжья и Сибири. Клиническая база, созданный профессором А. Г. Ге муляжный музей, привезенные из Германии цветные литографии дерматологических больных, большая коллекция микроскопических препаратов явились ценнейшим учебным материалом для подготовки будущих специалистов. Создание муляжной и фотографической мастерской и введение в штат клиники художника-муляжиста Э. Э. Спориуса значительно расширили наглядность в преподавании дерматовенерологии [5, 8].

Плодом многолетнего клинического преподавания, личных наблюдений и исследований явился учебник профессора А. Г. Ге «Курс венерических болезней» (1880). В нем подробно излагались отделы, в то время мало разработанные и наиболее трудные в сифилидологии. Этот учебник с последующими дополнениями до 1903 г. переиздавался 8 раз. С открытием новой клиники в 1900 г. значительно расширилась возможность госпитализации больных. В Казанскую клинику обращались не только жители Казани, но и приезжие из других близлежащих губерний. В клинике профессора А. Г. Ге для лечения больных сифилисом применялось новое средство – нейтральная салициловая ртуть в виде водного раствора, которая в отношении переносимости имела преимущество перед другими ртутными препаратами.

Перу А. Г. Ге принадлежат 20 научных работ. Часть специальных научных трудов им была выполнена в период пребывания в заграничной командировке (1870-1872) [9]. В то время венерические болезни, особенно сифилис, имели значительное распространение среди населения. Борьба с ними являлась актуальной задачей. Поэтому значительная часть работ и научных трудов А. Г. Ге посвящена различным вопросам сифилидологии. Так, его работа «Сифилис и сельское население», опубликованная в журнале «Медицинский вестник» в 1882 г., затрагивала причины значительного распространения сифилиса среди сельского населения Казанской губернии, такие как нехватка врачей-венерологов, тяжелые условия работы земских врачей, недостаточное количество коек, низкий культурный уровень крестьян и их тяжелое экономическое положение. Следует отметить, что в области борьбы с сифилисом Александр Генрихович выдвинул ряд организационных мероприятий, направленных на ее улучшение. Он рекомендовал введение строгой и единой статистики на всей территории Казанской губернии, устройство центрального бюро для обязательного медицинского осмотра фабричных рабочих, медицинский осмотр отпускных солдат и крестьян, возвращающихся с отхожих промыслов, надзор и регламентацию проституции. Он указывал на обязательное санитарно-гигиеническое просвещение широких народных масс, повышение качества медицинского обслуживания сельского населения, проведение профилактических осмотров отдельных категорий населения.

В 1882 г. А. Г. Ге первым среди дерматологов России обратил внимание на профессиональные заболевания слизистых оболочек полости носа у рабочих, работавших с двухромовокислым калием на Кокшанском и Бондюжском химических заводах. Опубликованная им статья в журнале «Медицинский вестник» стала первой работой по данной проблеме в отечественной литературе.

19 июня 1897 г. в знак признания заслуг А. Г. Ге был утвержден Советом университета в звании заслуженного ординарного профессора, а в 1898 г. выведен за университетский штат «с оставлением за ним заведования клиникой кожных и венерических болезней» [5, 8].

За большой научно-практический вклад в развитие отечественной медицины Александр Генрихович в 1879 г. получил первую награду — серебряную медаль на Александровской ленте в память императора Александра III и знак отличия Красного Креста. 23 апреля 1881 г. за оказание помощи раненым и больным воинам в период русско-турецкой войны император наградил Александра Генриховича орденом Св. Станислава III степени; 20 декабря 1885 г. он получил орден Св. Станислава II степени «за отлично-усердную службу и особые труды»; в 1891 г. Указом государя императора его наградили орденом Св. Анны II степени; 1 января 1898 г. А. Г. Ге был «все-

милостивейшее награжден орденом Св. равноапостольного князя Владимира III степени», а 1 января 1901 г. — орденом Св. Станислава I степени.

За период заведования А. Г. Ге кафедрой его сотрудниками были выполнены 24 научные работы, из них три диссертации [5, 6].

Профессор А. Г. Ге был ученым-общественником, принимал деятельное участие во врачебно-общественной жизни Казани, являясь гласным Казанской городской думы (1887-1907). В августе 1889 г. он участвовал в работе Международного дерматологического конгресса в Париже, в 1897 г. был участником VII секции по дерматологии XII Международного медицинского конгресса в Москве, где выступал с докладом «История дерматосифилографии в России». Неоднократно становился участником Пироговских съездов врачей, в том числе съезда по обсуждению мер против сифилиса в России (1897) [8, 10].

К концу своей жизни А. Г. Ге стал широко известен как один из наиболее видных профессоров-дерматовенерологов России. На клинической базе, организованной А. Г. Ге, создавалась и развивалась Казанская научная дерматовенерологическая школа. Воспитанниками этой школы стали 15 профессоров: И. М, Гиммель, В. Ф. Бургсдорф, А. А. Хитрово, М. Г. Пильнов, Н. Н. Яснитский, М. П. Батунин, А. И. Дмитриев, Г. Г. Кондратьев и Н. Н. Чумаков, В. П. Сергеев, Г. Г. Нуреев, Р. З. Закиев, Р. М. Абдрахманов, Б. А. Шамов, Е. В. Файзуллина. Из них кафедру кожных и венерических болезней Казанского медицинского института (университета) возглавляли профессора В. Ф. Бургсдорф, М. Г. Пильнов, Н. Н. Яснитский, Г. Г. Кондратьев, Г. Г. Нуреев, Р. З. Закиев [6]. В настоящее время кафедрой дерматовенерологии Казанского медицинского университета руководит профессор Р. М. Абдрахманов.

Выпускники Казанской научной школы профессора А. Г. Ге на протяжении многих лет были тесно связаны с практической деятельностью в земских учреждениях Саратова и медицинским факультетом Императорского Николаевского университета. Так, известные дерматовенерологи города В. Н. Козлов и А. В. Воробьев, работавшие в венерологическом отделении Саратовской губернской земской Александровской больницы на рубеже XIX-XX столетий, будучи студентами медицинского факультета Казанского университета, слушали лекции профессора А. Г. Ге, которые и определили их выбор будущей медицинской специальности.

В 1912 г. в связи с началом занятий по дисциплине «Систематическое и клиническое учение о накожных и сифилитических болезнях» во вновь открывшемся в 1909 г. Императорском Николаевском университете (г. Саратов) в конкурсном отборе на должность заведующего кафедрой принимал участие ученик профессора А. Г. Ге доктор медицины, приват-доцент Александр Арефьевич Хитрово.

После ознакомления с личными делами шести претендентов, Совет университета разрешил баллотироваться на должность заведующего кафедрой лишь двум: профессору Варшавского университета доктору медицины П. В. Никольскому и приват-доценту Казанского университета доктору медицины А. А. Хитрово. По результатам баллотировки наибольшее число избирательных бюллетеней получил профессор П. В. Никольский. Избранный на должность заведующего кафедрой профессор П. В. Никольский по неизвестным причинам в Саратов не приехал. Спустя несколько месяцев на вакантную должность «Высочайшим приказом по гражданскому ведомству от 27 августа 1912 года за № 57, напечатанным в № 196 «Правительственного Вестника» был назначен экстраординарным профессором Императорского Николаевского университета врач для командировок VII разряда при клиническом Военном госпитале, приват-доцент Императорской Военно-медицинской академии доктор медицины, надворный советник В. И. Теребинский — по кафедре систематического и клинического учения о накожных и сифилитических болезнях» [11].

Скончался Александр Генрихович Ге 1 июля 1907 г. Похоронен в Казани на Арском кладбище.

В ознаменование заслуг в развитии медицинской науки и практики, а также увековечивания памяти профессора А. Г. Ге по предложению Министерства культуры, администрации г. Казани и Казанского медицинского университета 10 мая 2001 г. вышло постановление Кабинета министров Республики Татарстан № 271 «Об установлении мемориальной доски на доме № 4 по ул. Толстого», в котором располагалась клиника кожных и венерических болезней.

27 октября 2009 г. состоялось торжественное открытие мемориальной доски на здании Республиканского кожно-венерологического диспансера МЗ Республики Татарстан с текстами на татарском и русском языках: «Би клиникада 1900–1907 елларда куренекле профессор-дерматовенеролог Александр Генрихович Ге эшлэгэн» /«В этой клинике с 1900 по 1907 г. работал выдающийся профессор-дерматовенеролог Александр Генрихович Ге» [5, 6].

Авторский вклад: написание статьи — А. И. Завьялов, С. Р. Утц, И. А. Якупов; утверждение рукописи для публикации — С. Р. Утц.

References (Литература)

1. Alexander Genrikhovich Ge (Obituary). Russian Journal of Skin and Sexually Transmitted Diseases 1907; 11 (14): 343–344. Russian (Александр Генрихович Ге (Некролог). Русский журнал кожных и венерических болезней 1907; 11 (14); 343–344).

2. Yasnitsky NN, Kondratiev GG. Professor Alexander Genrikhovich Ge — the founder of Kazan Dermatological School (to the 125th anniversary of his birth). Kazan Medical Journal 1968; 2: 295–296. Russian (Яснитский Н. Н., Кондратьев Г. Г. Профессор Александр Генрихович Ге — основатель казанской дерматологической школы (к 125-летию со дня рождения). Казанский медицинский журнал 1968; 2: 295–296).

3. Zavyalov AI, Utz SR, Yakupov IA. Ge Alexander Henrykhovich. In: Professors dermatologists-venereologists of the Volga region: historical and biographical sketches. Saratov: Publishing house of State Medical University, 2006; p. 18–22. Russian (Завьялов А. И., Утц С. Р., Якупов И. А. Ге Александр Генрихович. В кн.: Профессора-дерматовенерологи Поволжья: историко-биографические очерки. Саратов: Изд-во СГМУ, 2006; с. 18–22).

4. Prokhorenkov VI, Yakovleva TA. National Dermatologists-venereologists: Biographical reference. Moscow: Medical book, 2003; 213 p. Russian (Прохоренков В. И., Яковлева Т. А. Отечественные дерматовенерологи: биографический справочник. М.: Мед. книга, 2003; 213 с.).

5. Faizullina EV, Timofeeva LS, Fedorova NA. Alexander Genrikhovich Ge. Kazan: Information and Publishing Center of the Department of Affairs under the President of the Republic of Tatarstan, 2012; 84 p. Russian (Файзуллина Е. В., Тимофеева Л. С., Федорова Н. А. Александр Генрихович Ге. Казань: Информ.-изд. центр Управления делами Президента Республики Татарстан», 2012; 84 с.).

6. Shamov BA. Alexander Genrikhovich Ge — the founder of Kazan School of Dermatovenereology. Health, Demography, Ecology of Finno-Ugric Peoples 2013; 3: 88–91. Russian (Шамов Б. А. Александр Генрихович Ге — основатель казанской школы дерматовенерологии. Здоровье,

демография, экология финно-угорских народов 2013; 3: 88–91).

7. Ivanov AYu. Kazan State Medical University in the mirror of socio-cultural history. Kazan; Moscow, 2014; 248 p. Russian (Иванов А.Ю. Казанский государственный медицинский университет в зеркале социокультурной истории. Казань; Москва, 2014; 248 с.).

8. Shamov BA. The creation and development of Kazan School of Dermatovenereology. Practical medicine 2014; 8 (84); 90–94. Russian (Шамов Б.А. Создание и развитее казанской школы дерматовенерологии. Практическая медицина 2014; 8 (84); 90–94).

9. Nureev GG, Zakiev RZ. To the 150th anniversary of the founder of Kazan Dermatological School — Professor A. Ge. Bulletin of Dermatology and Venereology 1992; 11–12: 72–73. Russian (Нуреев Г.Г., Закиев Р.З. К 150-летию основателя Казанской дерматологической школы профессора А.Г. Ге. Вестник дерматологии и венерологии 1992; 11–12: 72–73).

10. Kubanova AA, Samtsov AV, Zaslavsky DV. To the origin of world dermatology. Bulletin of Dermatology and Venereology 2011; 3: 162–173. Russian (Кубанова А.А., Самцов А.В., Заславский Д.В. У истоков мировой дерматологии. Вестник дерматологии и венерологии 2011; 3: 162–173).

11. Zavyalov AI, Yakupov IA. Pages of the history of the Department of Skin and Sexually Venereal Diseases of Saratov Medical University. Saratov: Publishing house of State Medical University, 2006; 74 p. Russian (Завьялов А.И., Якупов И.А. Страницы истории кафедры кожных и венерических болезней Саратовского медицинского университета. Саратов: Изд-во СГМУ, 2006; 74 с.).

ТРЕБОВАНИЯ К РУКОПИСЯМ, ПРЕДСТАВЛЯЕМЫМ В «САРАТОВСКИЙ НАУЧНО-МЕДИЦИНСКИЙ ЖУРНАЛ»

Внимание! При подаче статей в редакцию авторы должны в обязательном порядке сообщать подробную информацию (ФИО, место работы, должность, контактный адрес, телефоны, E-mail) о трех внешних рецензентах, которые потенциально могут быть рецензентами представляемой статьи. Важным условием является согласие указываемых кандидатур внешних рецензентов на долгосрочное сотрудничество с редакцией «Саратовского научно-медицинского журнала» (порядок и условия рецензирования подробно освещены в разделе «Рецензентам» на сайте журнала). Представление списка потенциальных рецензентов авторами не является гарантией того, что их статья будет отправлена на рецензирование рекомендованным ими кандидатурам. **Информацию о рецензентах необходимо размещать в конце раздела «Заключение» текста статьи.**

1. Общая информация

В «Саратовском научно-медицинском журнале» публикуются статьи, посвященные различным проблемам теоретической и практической медицины, вопросам организации здравоохранения и его истории. Рукописи могут быть представлены в следующих форматах: оригинальная статья, обзор, краткое сообщение, письмо в редакцию, авторское мнение, лекция, передовая статья (обычно по приглашению редакции). Авторам необходимо указать принадлежность рукописи разделу медицины (например, кардиология, хирургия, травматология и др.). Рукописи обычно оцениваются тремя независимыми рецензентами, после чего редакционной коллегией принимается решение о возможности публикации представленной рукописи.

Представляемый материал должен быть **оригинальным, ранее не опубликованным (!).** При выявлении факта нарушения данного положения (дублирующая публикация, плагиат и самоплагиат и т.п.) редакция оставляет за собой право отказать всем соавторам в дальнейшем сотрудничестве**.**

Общий объем **оригинальной статьи** и обзоров (включая библиографический список, резюме, таблицы и подписи к рисункам) не должен превышать **40 тысяч знаков.** Общий объем писем в редакцию, **кратких сообщений,** авторских мнений не должен превышать **10 тысяч знаков.**

В зависимости от типа рукописи **ограничивается объем иллюстративного материала.** В частности, оригинальные статьи, обзоры и лекции могут иллюстрироваться не более чем тремя рисунками и тремя таблицами, объем иллюстративного материала для краткого сообщения ограничен или одной таблицей, или одним рисунком. Авторские мнения и письма в редакцию публикуются без иллюстративных материалов.

Рукописи, имеющие нестандартную структуру (несоответствие требованиям наименования; иное количество разделов, иллюстративного материала), могут быть представлены для рассмотрения после предварительного согласования с редакцией журнала, при этом необходимо предварительно представить в редакцию мотивированное ходатайство с указанием причин невозможности выполнения основных требований к рукописям, установленных в «Саратовском научно-медицинском журнале». Неполучение авторами в течение двух недель с момента отправки статьи какого-либо ответа означает, что письмо не поступило в редколлегию и следует повторить его отправку. Редакция оставляет за собой право разрешить публикацию подобных статей по решению редакционной коллегии.

Работы должны быть оформлены в соответствии с указанными далее требованиями. Рукописи, не оформленные в соответствии с требованиями журнала, а также опубликованные в других изданиях, к рассмотрению не принимаются.

Редакция рекомендует авторам при оформлении рукописей придерживаться также Единых требований к рукописям Международного комитета редакторов медицинских журналов (ICMJE). Полное соблюдение указанных требований значительно ускорит рассмотрение и публикацию статей в журнале.

Авторы несут полную ответственность за содержание представляемых в редакцию материалов, в том числе за наличие в них информации, нарушающей нормы международного авторского, патентного или иных видов прав каких-либо физических или юридических лиц. Представление авторами рукописи в редакцию «Саратовского научно-медицинского журнала» является подтверждением гарантированного отсутствия в ней указанных выше нарушений. В случае возникновения претензий третьих лиц к опубликованным в журнале авторским материалам все споры решаются в установленном законодательством порядке между авторами и стороной обвинения, при этом изъятия редакцией данного материала из опубликованного печатного тиража не производится, изъятие же его из электронной версии журнала возможно при условии полной компенсации морального и материального ущерба, нанесенного редакции авторами.

Редакция оставляет за собой право редактирования статей и изменения стиля изложения, не оказывающих влияния на содержание. Кроме того, редакция оставляет за собой право отклонять рукописи, не соответствующие уровню журнала, возвращать рукописи на переработку и/или сокращение объема текста. Редакция может потребовать от автора представления исходных данных, с использованием которых были получены описываемые в статье результаты, для оценки рецензентом степени соответствия исходных данных и содержания статьи.

При представлении рукописи в редакцию журнала автор передает исключительные имущественные права на использование рукописи и всех относящихся к ней сопроводительных материалов, в том числе на воспроизведение в печати и в сети Интернет, на перевод рукописи на иностранные языки и т.д. Указанные права автор передает редакции журнала без ограничения срока их действия и на территории всех стран мира без исключения.

К публикации в одном номере издания принимается не более одной статьи одного первого автора.

2. Порядок представления рукописи в журнал

Рукопись вместе с сопроводительными документами представляется в печатном виде (по почте или лично). Для рассмотрения возможности публикации, рукопись со сканированными копиями всей сопроводительной документации может быть **предварительно представлена** в редакцию **по электронной почте** ssmj@list.ru.

В печатном (оригинальном) виде в редакцию необходимо представить:

1) **один экземпляр** первой страницы рукописи, визированный руководителем учреждения или подразделения и заверенный печатью учреждения;

2) **направление** учреждения в редакцию журнала;

3) **сопроводительное письмо**, подписанное всеми авторами;

4) **авторский договор**, подписанный всеми авторами. Фамилии, имена и отчества всех авторов обязательно указывать в авторском договоре полностью! Подписи авторов обязательно должны быть заверены в отделе кадров организации-работодателя.

Все присылаемые документы должны находиться в конверте из плотного материала (бумаги). Образцы указанных документов представлены на сайте журнала в разделе «Документы».

Сопроводительное письмо к статье должно содержать:

1) заявление о том, что статья прочитана и одобрена всеми авторами, что все требования к авторству соблюдены и все авторы уверены, что рукопись отражает действительно проделанную работу;

2) имя, адрес и телефонный номер автора, ответственного за корреспонденцию и за связь с другими авторами по вопросам, касающимся переработки, исправления и окончательного одобрения пробного оттиска;

3) сведения о статье: тип рукописи (оригинальная статья, обзор и др.); количество печатных знаков с пробелами, включая список литературы, резюме, таблицы и подписи к рисункам, с указанием детализации по количеству печатных знаков в следующих разделах: текст статьи; резюме (рус.), резюме (англ.); количество ссылок в списке литературы; количество таблиц; количество рисунков;

4) конфликт интересов: указываются источники финансирования создания рукописи и предшествующего ей исследования: организации-работодатели, спонсоры, коммерческая заинтересованность в рукописи тех или иных юридических и/или физических лиц, объекты патентного или других видов прав (кроме авторского);

5) фамилии, имена и отчества всех авторов статьи полностью;

6) если в авторском списке представлены *более шести авторов* для оригинальных статей и кратких сообщений и *более трех авторов* для обзоров, лекций и авторских мнений, следует уточнить вклад в данную работу каждого автора.

3. Требования к представляемым рукописям

Соблюдение данных требований позволит авторам правильно подготовить рукопись к представлению в редакцию

3.1. Технические требования к тексту рукописи

Принимаются статьи, написанные на русском (с наличием перевода некоторых разделов на английский язык; см. правила далее) или английском языках. При подаче статьи, написанной полностью на английском языке, представление русского перевода названия статьи, фамилий, имен и отчеств авторов, резюме не является обязательным.

Текст статьи должен быть напечатан в программе Microsoft Office Word (файлы RTF и DOC). Шрифт Times New Roman, кегль 12 pt., черного цвета, выравнивание по ширине. Интервалы между абзацами отсутствуют. Первая строка – отступ на 6 мм. Шрифт для подписей к рисункам и текста таблиц должен быть Times New Roman, кегль не менее 10 pt. Обозначениям единиц измерения различных величин, сокращениям типа «г.» (год) должен предшествовать знак неразрывного пробела, отмечающий наложение запрета на отрыв их при верстке от определяемого ими числа или слова. То же самое относится к набору инициалов и фамилий. При использовании в тексте кавычек применяются так называемые типографские кавычки («»). Тире обозначается символом «—» (длинное тире); дефис «-».

На 1-й странице указываются УДК, заявляемый тип статьи (оригинальная статья, обзор и др.), название статьи, инициалы и фамилии всех авторов с указанием полного официального названия учреждения места работы и его подразделения, должности, ученых званий и степени (если есть), отдельно приводится полная контактная информация об ответственном авторе (фамилия, имя и отчество контактного автора указываются полностью!). Название статьи, инициалы и фамилии авторов и информация о них (место работы, должность, ученое звание, ученая степень) следует представлять на двух языках — русском и английском.

Формат ввода данных об авторах: инициалы и фамилия автора, полное официальное наименование организации места работы, подразделение, должность, ученое звание, ученая степень (указываются все применимые позиции через запятую). Данные о каждом авторе, кроме последнего, должны оканчиваться обязательно точкой с запятой.

3.2. Подготовка текста рукописи

Статьи о результатах исследования (оригинальные статьи и краткие сообщения) должны содержать последовательно следующие разделы: «Резюме» (на русском и английском языках), «Введение», «Материал и методы», «Результаты», «Обсуждение», «Заключение», «Конфликт интересов», «References (Литература)». Статьи другого типа (обзоры, лекции, клинические случаи, авторские мнения, письма в редакцию) могут оформляться иначе.

3.2.1. Название рукописи

Название должно отражать основную цель статьи. Для большинства случаев длина текста названия ограничена 150 знаками с пробелами. Необходимость увеличения количества знаков в названии рукописи согласовывается в последующем с редакцией.

3.2.2. Резюме

Резюме (на русском и английском языках) должно обеспечить понимание главных положений статьи. Для статей о результатах исследования резюме обязательно должно содержать следующие разделы: *Цель, Материал и методы, Результаты, Заключение*. Объем резюме на русском языке не должен превышать 1500 знаков с пробелами. Перед основным текстом резюме необходимо повторно указать авторов и название статьи (в счет количества знаков не входит). В конце резюме требуется привести не более пяти ключевых слов. Желательно использовать общепринятые термины ключевых слов, отраженные в контролируемых медицинских словарях.

3.2.3. Введение

В конце данного раздела необходимо сформулировать основную *цель* работы (для статей о результатах исследования).

3.2.4. Материал и методы

В достаточном объеме должна быть представлена информация об организации исследования, объ-

екте исследования, исследуемой выборке, критериях включения/исключения, методах исследования и обработки полученных данных. Обязательно указывать критерии распределения объектов исследования по группам. Необходимо подробно описать использованную аппаратуру и диагностическую технику с указанием ее основной технической характеристики, названия наборов для гормонального и биохимического исследований, нормальных значений для отдельных показателей. При использовании общепринятых методов исследования требуется привести соответствующие литературные ссылки; указать точные международные названия всех использованных лекарств и химических веществ, дозы и способы применения (пути введения).

Если в статье содержится **описание экспериментов на животных и/или пациентах**, следует указать, соответствовала ли их процедура стандартам Этического комитета или Хельсинкской декларации 1975 г. и ее пересмотра в 1983 г.

Статьи о результатах клинических исследований должны содержать в данном разделе информацию о соблюдении принципов Федерального закона от 12 апреля 2010 г. № 61 «Об обращении лекарственных средств» (для исследований, проводимых на территории Российской Федерации) и/или принципов Надлежащей клинической практики (Good Clinical Practice). Участники исследования должны быть ознакомлены с целями и основными положениями исследования, после чего подписать письменно оформленное согласие на участие. Авторы должны изложить детали этой процедуры при описании протокола исследования в разделе «Материал и методы» и указать, что Этический комитет одобрил протокол исследования. Если процедура исследования включает рентгенологические опыты, то желательно привести их описание и дозы экспозиции в данном разделе.

Пример описания*: Исследование выполнено в соответствии со стандартами Надлежащей клинической практики (Good Clinical Practice) и принципами Хельсинкской декларации. Протокол исследования одобрен Этическими комитетами всех участвующих клинических центров. До включения в исследование у всех участников получено письменное информированное согласие.*

Авторы, представляющие **обзоры литературы**, должны включить в них раздел, в котором описываются методы, используемые для нахождения, отбора, получения информации и синтеза данных. Эти методы также требуется указать в резюме.

Описывайте **статистические методы** настолько детально, чтобы грамотный читатель, имеющий доступ к исходным данным, мог проверить полученные Вами результаты. По возможности, подвергайте полученные данные количественной оценке и представляйте их с соответствующими показателями ошибок измерения и неопределенности (такими, как доверительные интервалы).

Описание процедуры статистического анализа является неотъемлемым компонентом раздела «Материал и методы», при этом саму статистическую обработку данных следует рассматривать не как вспомогательный, а как основной компонент исследования. Необходимо привести полный перечень всех использованных статистических методов анализа и критериев проверки гипотез. Недопустимо использование фраз типа «использовались стандартные статистические методы» без конкретного их указания. Обязательно указывается принятый в данном исследовании критический уровень значимости «p» (например: «Критический уровень значимости при проверке статистических гипотез принимался равным 0,05)». В каждом конкретном случае желательно указывать фактическую величину достигнутого уровня значимости «p» для используемого статистического критерия. Кроме того, необходимо указывать конкретные значения полученных статистических критериев (например, критерий Хи-квадрат = 12,3, число степеней свободы df=2, p=0,0001). Требуется давать определение всем используемым статистическим терминам, сокращениям и символическим обозначениям. Например, M – выборочное среднее, m – ошибка среднего. Далее в тексте статьи необходимо указывать объем выборки (n), использованный для вычисления статистических критериев. Если используемые статистические критерии имеют ограничения по их применению, укажите, как проверялись эти ограничения и каковы результаты данных проверок (например, как подтверждался факт нормальности распределения при использовании параметрических методов статистики). Следует избегать неконкретного использования терминов, имеющих несколько значений (например, существует несколько вариантов коэффициента корреляции: Пирсона, Спирмена и др.). Средние величины не следует приводить точнее, чем на один десятичный знак по сравнению с исходными данными. Если анализ данных производился с использованием статистического пакета программ, то необходимо указать название этого пакета и его версию.

3.2.5. Результаты

В данном разделе констатируются полученные результаты, подкрепляемые наглядным иллюстративным материалом (таблицы, рисунки). Не повторяйте в тексте все данные из таблиц или рисунков; выделяйте или суммируйте только важные наблюдения. Не допускается выражение авторского мнения и интерпретация полученных результатов. Не допускаются ссылки на работы других авторских коллективов.

3.2.6. Обсуждение

Данный раздел не должен содержать обсуждений, которые не касаются данных, приведенных в разделе «Результаты». Допускаются ссылки на работы других авторских коллективов. Выделяйте новые и важные аспекты исследования, а также выводы, которые из них следуют. Не повторяйте в деталях данные или другой материал, уже приведенный в разделах «Введение» или «Результаты». Обсудите в этом разделе возможность применения полученных результатов, в том числе и в дальнейших исследованиях, а также их ограничения. Сравните Ваши наблюдения с другими исследованиями в данной области. Свяжите сделанные заключения с целями исследования, но избегайте «неквалифицированных», необоснованных заявлений и выводов, не подтвержденных полностью фактами. В частности, авторам не следует делать никаких заявлений, касающихся экономической выгоды и стоимости, если в рукописи не представлены соответствующие экономические данные и анализы. Избегайте претендовать на приоритет или ссылаться на работу, которая еще не закончена. Формулируйте новые гипотезы, когда это оправданно, но четко обозначьте, что это только гипотезы. В этот раздел могут быть также включены обоснованные рекомендации.

3.2.7. Заключение / Выводы

Данный раздел может быть написан или в виде общего заключения, или в виде конкретизированных выводов, в зависимости от специфики статьи.

3.2.8. Конфликт интересов

В данном разделе необходимо указать любые финансовые взаимоотношения, которые способны привести к конфликту интересов в связи с представленным в рукописи материалом. Если конфликта интересов нет, то пишется: «Конфликт интересов не заявляется».

Кроме того, здесь приводятся источники финансирования работы. Основные источники финансирования должны быть отражены под заголовком статьи в виде организаций-работодателей авторов рукописи. В тексте же раздела «Конфликт интересов» указывается тип финансирования организациями-работодателями (НИР и др.), а также информация о дополнительных источниках: спонсорская поддержка (гранты различных фондов, коммерческие спонсоры).

В данном разделе отмечается, если это применимо, коммерческая заинтересованность отдельных физических и/или юридических лиц в результатах работы, наличие в рукописи описаний объектов патентного или любого другого вида прав (кроме авторского).

3.2.9. Авторский вклад

С 1 января 2016 года *перед разделом* **References (Литература)** следует указывать вклад каждого автора в написание статьи, в соответствии с положениями Единых требований к рукописям Международного Комитета Редакторов Медицинских Журналов (ICMJE). Необходимо распределить всех авторов по следующим критериям авторства (один автор может соответствовать как одному, так и нескольким критериям одновременно):

(1) концепция и дизайн исследования;
(2) получение данных (непосредственное выполнение экспериментов, исследований);
(3) обработка данных;
(4) анализ и интерпретация результатов;
(5) написание статьи;
(6) утверждение рукописи для публикации.

В тексте статьи необходимо представлять авторский вклад следующим образом: наименование вклада – инициалы и фамилии авторов.

Пример:

Авторский вклад: концепция и дизайн исследования – И.И. Иванов, П.П. Петров; получение данных – П.П. Петров, С.С. Сидоров; обработка данных – С.С. Сидоров; анализ и интерпретация результатов – И.И. Иванов, С.С. Сидоров; написание статьи – И.И. Иванов, К.К. Кукушкина; утверждение рукописи – И.И. Иванов.

Если одни и те же авторы соответствуют сразу нескольким критериям, допускается объединять пункты.

Пример:

Авторский вклад: концепция и дизайн исследования, получение и обработка данных, анализ и интерпретация результатов – И.И. Иванов, П.П. Петров, С.С. Сидоров; написание статьи, утверждение рукописи – И.И. Иванов, К.К. Кукушкина.

Для оригинальных статей и кратких сообщений необходимо обязательно указывать все категории авторства; для обзоров и лекций – пункты (5) и (6); для авторских мнений и клинических случаев – в зависимости от особенностей структуры статьи.

3.2.10. References (Литература)

Редакция рекомендует ограничивать, по возможности, список литературы *десятью* источниками для оригинальных статей и кратких сообщений и *пятьюдесятью* источниками для обзоров и лекций. Нумеруйте ссылки последовательно, в порядке их первого упоминания в тексте. Обозначайте ссылки в тексте, таблицах и подписях к рисункам арабскими цифрами в квадратных скобках. Ссылки, относящиеся только к таблицам или подписям к рисункам, должны быть пронумерованы в соответствии с первым упоминанием в тексте определенной таблицы или рисунка. Ссылки должны быть сверены авторами с оригинальными документами. За правильность приведенных в списке литературы данных ответственность несут авторы!

Не допускаются ссылки на работы, которых нет в списке литературы, и наоборот: все документы, на которые делаются ссылки в тексте, должны быть включены в список литературы; недопустимы ссылки на неопубликованные в печати и в официальных электронных изданиях работы, а также на работы многолетней давности (более 10 лет). Исключение составляют только редкие высокоинформативные работы.

С 1 января 2014 года журнал перешел на формат оформления библиографических ссылок, рекомендуемый Американской национальной организацией по информационным стандартам (National Information Standards Organisation — NISO), принятый National Library of Medicine (NLM) для баз данных (Library's MEDLINE/PubMed database) NLM: http://www.nlm.nih.gov/citingmedicine. Названия периодических изданий могут быть написаны в сокращенной форме. Обычно эта форма написания самостоятельно принимается изданием; ее можно узнать на сайте издательства либо в списке аббревиатур Index Medicus.

В библиографическом описании приводятся фамилии авторов до трех, после чего для отечественных публикаций следует указать «и др.», для зарубежных — «et al.». При описании статей из журналов приводят в следующем порядке выходные данные: фамилия и инициалы авторов, название статьи, название журнала, год, том, номер, страницы (от и до). При описании статей из сборников указывают выходные данные: фамилия, инициалы, название статьи, название сборника, место издания, год издания, страницы (от и до).

Для названия статьи в этом случае **приводится его перевод** на английский язык. В большинстве случаев в статье-первоисточнике содержится официальный перевод ее названия – используйте его!

Название журнала-источника необходимо приводить в формате, рекомендованном на его официальном сайте или публикуемом непосредственно в издании: англоязычная колонка, колонтитулы и др. (официальный перевод или транслитерация). При отсутствии официального англоязычного наименования журнала-источника выполняется его транслитерация.

Примеры оформления ссылок:

Англоязычная статья (обратите внимание на отсутствие точек между инициалами авторов, при сокращении названия журнала, а также после названия журнала):

Vayá A, Suescun M, Solá E, et al. Rheological blood behaviour is not related to gender in morbidly obese subjects. Clin Hemorheol Microcirc 2012; 50 (3): 227-229.

Русскоязычная статья с транслитерацией:

Isaeva IV, Shutova SV, Maksinev DV, Medvedeva GV. On the question of sex and age characteristics of blood. Sovremennye naukoemkie tekhnologii 2005; (4): 45-47. Russian (Исаева И.В., Шутова С.В., Максинев Д.В., Медведева Г.В. К вопросу о половых и возраст-

ных особенностях крови. Современные наукоемкие технологии 2005; (4): 45-47).

Shalnova SA, Deev AD. Russian mortality trends in the early XXI century: official statistics data. Cardiovascular Therapy and Prevention 2011; 10 (6): 5-10. Russian (Шальнова С.А., Деев А.Д. Тенденции смертности в России в начале XXI века: по данным официальной статистики. Кардиоваскулярная терапия и профилактика 2011; 10 (6): 5-10).

Книга:

Ivanov VS. Periodontal disease. M.: Meditsina, 1989; 272 p. Russian (Иванов В.С. Заболевания пародонта. М.: Медицина, 1989; 272 с.)

Глава в англоязычной книге:

Nichols WW, O'Rourke MF. Aging, high blood pressure and disease in humans. In: Arnold E, ed. McDonald's Blood Flow in Arteries: Theoretical, Experimental and Clinical Principles. 3rd ed. London/Melbourne/Auckland: Lea and Febiger, 1990; p. 398-420.

Глава в русскоязычной книге:

Diagnostics and treatment of chronic heart failure. In: National clinical guidelines. 4th ed. M.: Silicea-Polygraf, 2011; p. 203-293. Russian (Диагностика и лечение хронической сердечной недостаточности. В кн: Национальные клинические рекомендации. 4-е изд. М.: Силицея-Полиграф, 2011; с. 203-296).

Интернет-ссылка:

Panteghini M. Recommendations on use of biochemical markers in acute coronary syndrome: IFCC proposals. eJIFCC 14. http://www.ifcc.org/ejifcc/vol14no2/1402062003014n.htm (28 May 2004)

Автореферат диссертации:

Hohlova DP. Ultrasound assessment of uterine involution in parturients with different parity and mass-height ratio: PhD abstract. Dushanbe, 2009; 19 p. Russian (Хохлова Д.П. Ультразвуковая оценка инволюции матки у родильниц с различным паритетом и массоростовым коэффициентом: автореф. дис. … канд. мед. наук. Душанбе, 2009; 19 с.)

Для автореферата докторской диссертации указывается: DSc abstract.

Диссертация:

Hohlova DP. Ultrasound assessment of uterine involution in parturients with different parity and mass-height ratio: PhD diss. Dushanbe, 2009; 204 p. Russian (Хохлова Д.П. Ультразвуковая оценка инволюции матки у родильниц с различным паритетом и массоростовым коэффициентом: дис. … канд. мед. наук. Душанбе, 2009; 204 с.)

Для докторской диссертации указывается: DSc diss.

3.2.11. Графический материал

Объем графического материала — минимально необходимый. Если рисунки были опубликованы ранее, следует указать оригинальный источник и представить письменное разрешение на их воспроизведение от держателя права на публикацию. Разрешение требуется независимо от авторства или издателя, за исключением документов, не охраняющихся авторским правом.

Рисунки и схемы в электронном виде представляются с расширением JPEG, GIF или PNG (разрешение 300 dpi). Рисунки можно представлять в различных цветовых вариантах: черно-белый, оттенки серого, цветные. Цветные рисунки окажутся в цветном исполнении только в электронной версии журнала, в печатной версии журнала они будут публиковаться в оттенках серого. Микрофотографии должны иметь метки внутреннего масштаба. Символы, стрелки или буквы, используемые на микрофотографиях, должны быть контрастными по сравнению с фоном. Если используются фотографии людей, то либо эти люди не должны быть узнаваемыми, либо к таким фото должно быть приложено письменное разрешение на их публикацию. Изменение формата рисунков (высокое разрешение и т.д.) предварительно согласуется с редакцией. Редакция оставляет за собой право отказать в размещении в тексте статьи рисунков нестандартного качества.

Рисунки должны быть пронумерованы последовательно в соответствии с порядком, в котором они впервые упоминаются в тексте. Подготавливаются подрисуночные подписи в порядке нумерации рисунков.

В названии файла с рисунком необходимо указать фамилию первого автора и порядковый номер рисунка в тексте, например: «Иванов_рис1. GIF».

3.2.12. Таблицы

Все таблицы необходимо подготовить в **отдельном** RTF-файле. В названии файла следует указать фамилию первого автора и слово «таблицы», например: «Иванов_таблицы.RTF».

Таблицы должны иметь заголовок и четко обозначенные графы, удобные для чтения. Шрифт для текста таблиц должен быть Times New Roman, кегль не менее 10 pt. Каждая таблица печатается через 1 интервал. Фототаблицы не принимаются.

Нумеруйте таблицы последовательно, в порядке их первого упоминания в тексте. Дайте краткое название каждой из них. Каждый столбец в таблице должен иметь короткий заголовок (можно использовать аббревиатуры). Все разъяснения следует помещать в примечаниях (сносках), а не в названии таблицы. Укажите, какие статистические меры использовались для отражения вариабельности данных, например стандартное отклонение или ошибка средней. Убедитесь, что каждая таблица упомянута в тексте.

3.2.13. Единицы измерения и сокращения

Измерения приводятся по системе СИ и шкале Цельсия. Сокращения отдельных слов, терминов, кроме общепринятых, не допускаются. Все вводимые сокращения расшифровываются полностью при первом указании в тексте статьи с последующим указанием сокращения в скобках. Не следует использовать аббревиатуры в названии статьи и в резюме.

4. Руководство по техническим особенностям подачи рукописей в редакцию журнала читайте на сайте www.ssmj.ru в разделе «Авторам».

Контактная информация:

Адрес: 410012, г. Саратов, ул. Большая Казачья, 112. СГМУ, редакция «Саратовского научно-медицинского журнала».

Тел.: (8452) 66-97-65, 66-97-26.

Факс (8452) 51-15-34.

E-mail: ssmj@list.ru

Киселев Антон Робертович — заведующий отделом по выпуску журнала, доктор медицинских наук.

Фомкина Ольга Александровна — ответственный секретарь, доктор медицинских наук.