Саратовский научно-медицинский ЖУРНАЛ

2016
Том 12, № 3
Приложение (Дерматовенерология)
Июль — сентябрь

Saratov Journal of Medical Scientific Research

2016
Volume 12, № 3
Supplement (Dermatovenereology)
July — September

УЧРЕДИТЕЛЬ ЖУРНАЛА — САРАТОВСКИЙ ГОСУДАРСТВЕННЫЙ МЕДИЦИНСКИЙ УНИВЕРСИТЕТ

ЖУРНАЛ ЗАРЕГИСТРИРОВАН
В ФЕДЕРАЛЬНОЙ СЛУЖБЕ ПО НАДЗОРУ
ЗА СОБЛЮДЕНИЕМ ЗАКОНОДАТЕЛЬСТВА
В СФЕРЕ МАССОВЫХ КОММУНИКАЦИЙ
И ОХРАНЕ КУЛЬТУРНОГО НАСЛЕДИЯ.
ПИ № ФС77-19956 от 29 апреля 2005 г.

Журнал включен
в Перечень ведущих рецензируемых
научных журналов и изданий, в которых должны быть
опубликованы научные результаты диссертаций
на соискание ученых степеней доктора и кандидата наук,
утвержденный Президиумом
Высшей аттестационной комиссии
Министерства образования и науки
Российской Федерации.

Журнал представлен
в Российском индексе научного цитирования,
Ulrich's International Periodical Directory, Directory of Open
Access Journals, Chemical Abstracts Service, Index Copernicus,
EBSCO, Open J-Gate и др.
(подробности см. на сайте www.ssmj.ru).

ISSN 1995-0039 (Print)
ISSN 2076-2518 (Online)

Подписной индекс
в объединенном каталоге
«Пресса России» — 41908

Адрес редакции:
410012, г. Саратов, ул. Б. Казачья, д. 112.
Тел.: (8452) 66-97-27
Факс: (8452) 51-15-34
E-mail: ssmj@list.ru
Электронная версия журнала —
на сайте www.ssmj.ru

Сведения обо всех авторах находятся в редакции.

Отпечатано в типографии ООО «Правильный вывод».
Саратов, ул. Шелковичная, 186,
тел. 60-07-07, www.vsepravilno.ru
Подписано в печать 26.09.2016 г. Формат 60×84 1/8.
Бумага офсетная. Гарнитура «Arial». Печать офсетная.
Усл. печ. л. 11,16. Уч.-изд. л. 11,2.
Тираж 500 экз. Заказ

© Саратовский научно-медицинский журнал, 2016

На обложке — фотография IV корпуса
Саратовского государственного медицинского университета
имени В.И. Разумовского.

Саратовский научно-медицинский журнал

2016. Том 12, № 3
Приложение
(Дерматовенерология)
Июль — сентябрь

Saratov Journal of Medical Scientific Research
2016.
Volume 12, № 3
Suppl. (Dermatovenereology)
July — September

Главный редактор
П.В. Глыбочко, чл.-кор. РАН,
В.М. Попков, д-р мед. наук

Зам. главного редактора
Ю.В. Черненков, профессор

Ответственный секретарь
О.А. Фомкина, канд. мед. наук

Редакционный совет:
В. Абламуниц, PhD, MD (США, Нью-Хэвен),
Н.Х. Амиров, академик РАН (Россия, Казань),
Б.П. Безручко, профессор (Россия, Саратов),
Н.Н. Боголепов, академик РАН (Россия, Москва),
Л.А. Бокерия, академик РАН (Россия, Москва),
Н.Н. Володин, академик РАН (Россия, Москва),
Л.Л. Колесников, академик РАН (Россия, Москва),
Г.П. Котельников, академик РАН (Россия, Самара),
Д.В. Крысько, PhD, MD (Бельгия, Гент),
С.Л. Кузнецов, чл.-кор. РАН (Россия, Москва),
В.К. Леонтьев, академик РАН (Россия, Москва),
Е.Л. Насонов, академик РАН (Россия, Москва),
В.Н. Николенко, профессор (Россия, Москва),
В.И. Петров, академик РАН (Россия, Волгоград),
А.А. Свистунов, профессор (Россия, Москва),
А.А. Скоромец, академик РАН (Россия, Санкт-Петербург),
А. Тененбаум, профессор (Израиль, Тель-Авив)

Редакционная коллегия:
В.Б. Бородулин, профессор (Россия, Саратов),
В.И. Гриднев, д-р мед. наук (Россия, Саратов),
П.Я. Довгалевский, профессор (Россия, Саратов),
Ю.Ю. Елисеев, профессор (Россия, Саратов),
В.Ф. Киричук, засл. деятель науки РФ, профессор (Россия, Саратов),
А.И. Кодочигова, профессор (Россия, Саратов),
Т.В. Кочеткова, профессор (Россия, Саратов),
В.В. Кутырев, академик РАН (Россия, Саратов),
А.В. Лепилин, профессор (Россия, Саратов),
Г.Н. Маслякова, профессор (Россия, Саратов),
В.В. Моррисон, профессор (Россия, Саратов),
И.А. Норкин, профессор (Россия, Саратов),
М.Д. Прохоров, д-р физ-мат. наук (Россия, Саратов),
А.П. Ребров, профессор (Россия, Саратов),
И.А. Салов, профессор (Россия, Саратов),
Е.В. Чернышкова, д-р социол. наук (Россия, Саратов),
Ю.Г. Шапкин, профессор (Россия, Саратов),
И.И. Шоломов, профессор (Россия, Саратов),
А.С. Эйберман, профессор (Россия, Саратов)

Заведующий отделом по выпуску журнала
А.Р. Киселев, д-р мед. наук
Ответственный выпускающий редактор
Е.В. Феклистова
Компьютерная верстка, дизайн
А.В. Коваль

ВСЕ ПРАВА ЗАЩИЩЕНЫ
Ни одна часть этого издания не может быть занесена в память компьютера либо воспроизведена любым другим способом без предварительного письменного разрешения редакции.

СОДЕРЖАНИЕ

ДЕРМАТОВЕНЕРОЛОГИЯ

Утц С. Р., Завьялов А. И., Якупов И. А.
О ЗНАЧЕНИИ ГИСТОЛОГИЧЕСКИХ ИССЛЕДОВАНИЙ В ДЕРМАТОЛОГИИ И ВЕНЕРОЛОГИИ В НАУЧНЫХ ТРУДАХ ПРОФЕССОРА П. С. ГРИГОРЬЕВА 445

Шерстобитова К. Ю., Шнайдер Д. А., Утц С. Р.
СРАВНИТЕЛЬНЫЙ АНАЛИЗ ДЕРМАТОСКОПИЧЕСКОЙ КАРТИНЫ КРАСНОГО ПЛОСКОГО ЛИШАЯ И ПСОРИАЗА 449

Артемина Е. М., Утц С. Р., Ювченко С. А., Зимняков Д. А., Алонова М. В.
СРАВНИТЕЛЬНАЯ ОЦЕНКА ПРОСВЕТЛЯЮЩИХ АГЕНТОВ С ЦЕЛЬЮ ПОВЫШЕНИЯ КАЧЕСТВА ДАЛЬНЕЙ ДЛИННОВОЛНОВОЙ УЛЬТРАФИОЛЕТОВОЙ ТЕРАПИИ ХРОНИЧЕСКИХ ДЕРМАТОЗОВ. 453

Тлиш М. М., Сычева Н. Л., Осмоловская П. С., Шавилова М. Е.
РЕЗУЛЬТАТЫ АНАЛИЗА ЗАБОЛЕВАЕМОСТИ КРАСНЫМ ПЛОСКИМ ЛИШАЕМ В КРАСНОДАРСКОМ КРАЕ ЗА 2012–2015 ГГ. И КЛИНИЧЕСКИЕ АСПЕКТЫ ЕГО ТЕЧЕНИЯ 458

Заярский Д. А., Гороховский А. В., Нечаева О. В., Ульянов В. Ю., Тихомирова Е. И., Вакараева М. М., Шнайдер Д. А., Утц С. Р., Арсениевич Д. М.
ОПТИМИЗАЦИЯ ТЕХНОЛОГИЧЕСКОГО ЦИКЛА ФОРМИРОВАНИЯ СТРУКТУР «ЯДРО–ОБОЛОЧКА» И ИССЛЕДОВАНИЕ АНТИМИКРОБНЫХ И РЕГЕНЕРАТИВНЫХ СВОЙСТВ ДИСПЕРСИЙ НА ОСНОВЕ СФОРМИРОВАННЫХ СТРУКТУР 462

Нелюбова О. И., Утц С. Р.
НОЗОМЕТАМОРФОЗ ПСОРИАЗА В САРАТОВСКОМ РЕГИОНЕ. 467

Шнайдер Д. А., Утц С. Р., Шерстобитова Л. А., Мартынова В. В., Горных Е. Н.
АНАЛИЗ ЗАБОЛЕВАЕМОСТИ СИФИЛИСОМ НА ТЕРРИТОРИИ САРАТОВСКОЙ ОБЛАСТИ (2011-2015). 475

Моисеев А. А., Утц С. Р.
СОВРЕМЕННЫЕ МЕТОДЫ ДИАГНОСТИКИ ОГРАНИЧЕННОЙ СКЛЕРОДЕРМИИ (ОБЗОР) 481

Утц С. Р., Тальникова Е. Е.
ПРИМЕНЕНИЕ КУРКУМИНА В ДЕРМАТОЛОГИИ (ОБЗОР). 484

Щегельская Т. Ю.
СОВРЕМЕННЫЕ СРЕДСТВА УХОДА ЗА КОЖЕЙ ДЕТЕЙ КАК ОСНОВА БАЗОВОЙ ТЕРАПИИ ПРИ АТОПИЧЕСКОМ ДЕРМАТИТЕ 487

Утц С. Р., Жук А. Н.
ПСОРИАЗ, КАРДИОВАСКУЛЯРНЫЙ СИНДРОМ И МЕТОТРЕКСАТ 490

Бетехтин М. С., Завьялов А. И.
ПРОФЕССОР Й. Я. ПЛЕНК — ОСНОВОПОЛОЖНИК МИРОВОЙ НАУЧНОЙ ДЕРМАТОЛОГИИ 493

Утц С. Р., Еремина М. Г., Долинина О. Н.
ИННОВАЦИОННЫЕ ТЕХНОЛОГИИ ОБУЧЕНИЯ САМОУПРАВЛЕНИЮ АТОПИЧЕСКИМ ДЕРМАТИТОМ 495

Левитан А. И., Решетько О. В.
АНАЛИЗ РЕАЛЬНОЙ ПРАКТИКИ ФАРМАКОТЕРАПИИ ПСОРИАТИЧЕСКОГО АРТРИТА В УСЛОВИЯХ СТАЦИОНАРА 498

Шнайдер Д. А., Утц С. Р., Заярский Д. А., Гуськова О. П., Гороховский А. В.
ПЕРВЫЙ ОПЫТ КЛИНИЧЕСКОГО ПРИМЕНЕНИЯ НАНОСТРУКТУРИРОВАННОГО ПРЕПАРАТА ПРОПОЛИСА У БОЛЬНЫХ МИКРОБНОЙ ЭКЗЕМОЙ. 500

Галкина Е. М., Утц С. Р., Бакулев А.Л., Минёнок Т. А.
КРАСНЫЙ ВОЛОСЯНОЙ ОТРУБЕВИДНЫЙ ЛИШАЙ ДЕВЕРЖИ: КЛИНИЧЕСКИЙ СЛУЧАЙ 504

Слесаренко Н. А., Утц С. Р., Шабогина А. А., Пляченко Т. Д., Персати М. А.
КЛИНИЧЕСКИЙ СЛУЧАЙ РЕДКОЙ ФОРМЫ ВРОЖДЕННОЙ ЛОКАЛИЗОВАННОЙ КЕРАТОДЕРМИИ. 509

Слесаренко Н.А., Еремина М.Г., Белоногова Ю.В., Рощепкин В.В., Еремин А.В.
КЛИНИЧЕСКИЙ СЛУЧАЙ ДИАГНОСТИКИ СИНДРОМА ГОЛЬДЕНХАРА У НОВОРОЖДЕННОГО МАЛЬЧИКА 511

Тальникова Е.Е., Шерстнева В.Н., Моррисон А.В., Утц С. Р.
ИХТИОЗ: К ВОПРОСУ НАСЛЕДОВАНИЯ (ОБЗОР). 513

Поляева Т.О., Утц С.Р.
ПРИМЕНЕНИЕ ОБОГАЩЕННОЙ ТРОМБОЦИТАМИ ПЛАЗМЫ В ДЕРМАТОКОСМЕТОЛОГИИ (ОБЗОР) 518

Моррисон А.В., Бочарова Ю.М., Моррисон В.В.
ТОКСИН БОТУЛИЗМА — ЛЕЧЕБНЫЙ ЭФФЕКТ В КОСМЕТОЛОГИИ (ОБЗОР) 521

Андреева А.В., Утц С.Р.
ОСОБЕННОСТИ АНАТОМИИ МУЖСКОГО ЛИЦА В ФОКУСЕ ЭСТЕТИЧЕСКОЙ МЕДИЦИНЫ (ОБЗОР). . 524

ТРЕБОВАНИЯ К РУКОПИСЯМ,
ПРЕДСТАВЛЯЕМЫМ В «САРАТОВСКИЙ НАУЧНО-МЕДИЦИНСКИЙ ЖУРНАЛ». 529

CONTENTS

DERMATOVENEREOLOGY

Utz S. R., Zavyalov A. I., Yakupov I. A.
THE SIGNIFICANCE OF THE HISTOLOGICAL STUDIES IN DERMATOLOGY AND VENEREOLOGY IN PROFESSOR P. S. GRIGORIEV'S SCIENTIFIC WORKS 445

Sherstobitova K. Y., Schnaider D. A., Utz S. R.
THE COMPARATIVE ANALYSIS OF DERMATOSCOPY PICTURE OF LICHEN PLANUS AND PSORIASIS 449

Artemina E. M., Utz S. R., Yuvchenko S. A., Zimnyakov D. A., Alonova M. V.
COMPARATIVE EVALUATION OF CLARIFYING AGENTS TO IMPROVE THE QUALITY OF THE FAR LONG-WAVE ULTRAVIOLET THERAPY CHRONIC DERMATOSIS 453

Tlish M. M., Sycheva N. L., Osmolovskaya P. S., Shavilova M. E.
THE RESULTS OF THE ANALYSIS OF LICHEN PLANUS EPISODES IN THE KRASNODAR REGION FOR 2012–2015 YEARS AND ITS CLINICAL FEATURES 458

Zayarskiy D. A., Gorokhovskiy A. V., Nechaeva O. V., Ul'yanov V. Yu., Tikhomirova E. I., Vakaraeva M. M., Schnaider D. A., Utz S. R., Arsenievich D. M.
OPTIMIZATION OF THE TECHNOLOGICAL CYCLE OF FORMATION OF "CORE — SHELL" STRUCTURES AND THE STUDY OF ANTIMICROBIAL AND REGENERATIVE PROPERTIES OF THE DISPERSIONS BASED ON THE PREPARED STRUCTURES 462

Nelyubova O. I., Utz S. R.
NOSOMETAMORPHOSIS OF PSORIASIS IN THE SARATOV REGION 467

Schnaider D. A., Utz S. R., Sherstobitova L. A., Martynova V. V., Gornykh E. N.
ANALYSIS OF SYPHILIS INCIDENCE AT THE TERRITORY OF SARATOV REGION (2011-2015) 475

Moiseyev A. A., Utz S. R.
MODERN METHODS OF A LOCALIZED SCLERODERMA DIAGNOSTICS (REVIEW) 481

Utz S. R., Talnikova E. E.
CURCUMIN USAGE IN DERMATOLOGY (REVIEW). 484

Shchegelskaya T. Yu.
MODERN CHILD SKIN CARE PRODUCTS AS A BASIC TREATMENT IN ATOPIC DERMATITIS 487

Utz S. R., Juke A. N.
PSORIASIS, CARDIOVASCULAR SYNDROME AND METHOTREXATE 490

Betechtin M. S., Zavyalov A. I.
PROFESSOR J. J. PLENCK — FOUNDER OF THE WORLD SCIENTIFIC DERMATOLOGY 493

Utz S. R., Eremina M. G., Dolinina O. N.
INNOVATIVE TECHNOLOGIES OF TEACHING SELF-GOVERNMENT ATOPIC DERMATITIS 495

Levitan A. I., Reshet'ko O. V.
ANALYSIS OF A REAL PRACTICE IN HOSPITAL PHARMACOTHERAPY PSORIATIC ARTHRITIS 498

Schnaider D. A., Utz S. R., Zayarskiy D. A., Gus'kova O. P., Gorokhovskiy A. V.
THE FIRST CLINICAL EXPERIENCE OF NANOSTRUCTURED PROPOLIS USAGE IN TREATMENT OF PATIENTS WITH MICROBIAL ECZEMA. 500

Galkina E. M., Utz S. R., Bakulev A.L., Minyonok T. A.
PITYRIASIS RUBRA PILARIS (DEVERGIE`S DISEASE): CLINICAL CASE 504

Slesarenko N. A., Utz S. R., Shabogina A. A., Plyachenko T. D., Persati M. A.
CLINICAL CASE OF A RARE FORM OF CONGENITAL LOCALIZED KERATODERMA. 509

Slesarenko N. A., Eremina M. G., Belonogova Y. V., Roshepkin V. V., Eremin A. V.
CLINICAL CASE OF A GOLDENHAR SYNDROME DIAGNOSTICS IN A NEWBORN BOY 511

Talnikova E. E., Sherstneva V. N., Morrison A. V., Utz S. R.
ICHTHYOSIS: THE QUESTION OF INHERITANCE (REVIEW). 513

Polyaeva T.O., Utz S.R.
THE USE OF PLATELET-RICH PLASMA IN DERMATOCOSMETOLOGY (REVIEW) 518
Morrison A.V., Bocharova Y.M., Morrison V.V.
BOTULINUM TOXIN — THERAPEUTIC EFFECT IN COSMETOLOGY (REVIEW). 521
Andreyeva A.V., Utz S.R.
MALE FACE ANATOMY IN THE FOCUS OF AESTHETIC MEDICINE (REVIEW). 524

REQUIREMENTS TO THE MANUSCRIPTS REPRESENTED
IN «SARATOV JOURNAL OF MEDICAL SCIENTIFIC RESEARCH». 529

УДК 616.5:616.97] -098Григорьев

Авторское мнение

О ЗНАЧЕНИИ ГИСТОЛОГИЧЕСКИХ ИССЛЕДОВАНИЙ В ДЕРМАТОЛОГИИ И ВЕНЕРОЛОГИИ В НАУЧНЫХ ТРУДАХ ПРОФЕССОРА П. С. ГРИГОРЬЕВА

С. Р. Утц *— ФГБОУ ВО «Саратовский ГМУ им. В. И. Разумовского» Минздрава России, заведующий кафедрой кожных и венерических болезней, профессор, доктор медицинских наук;* ***А. И. Завьялов*** *— ФГБОУ ВО «Саратовский ГМУ им. В. И. Разумовского» Минздрава России, профессор кафедры кожных и венерических болезней, доктор медицинских наук;* ***И. А. Якупов*** *— Московский научно-практический центр дерматовенерологии и косметологии Департамента здравоохранения г. Москвы, заведующий филиалом «Зеленоградский», кандидат медицинских наук.*

THE SIGNIFICANCE OF THE HISTOLOGICAL STUDIES IN DERMATOLOGY AND VENEREOLOGY IN PROFESSOR P. S. GRIGORIEV'S SCIENTIFIC WORKS

S. R. Utz — *Saratov State Medical University n.a. V. I. Razumovsky of the Ministry of Health of Russia, Head of Department of Skin and Venereal Diseases, Professor, Doctor of Medical Science;* ***A. I. Zavyalov*** *— Saratov State Medical University n.a. V. I. Razumovsky of the Ministry of Health of Russia, Department of Skin and Venereal Diseases, Professor, Doctor of Medical Science;* ***I. A. Yakupov*** *— Director of the branch "Zelenogradsky" of the Moscow Scientific and Practical Center of Dermatology and Cosmetology of Moscow Healthcare Department, Candidate of Medical Sciences.*

Дата поступления — 26.08.2016 г.

Дата принятия в печать — 15.09.2016 г.

Утц С. Р., Завьялов А. И., Якупов И. А. **О значении гистологических исследований в дерматологии и венерологии в научных трудах профессора П. С. Григорьева. Саратовский научно-медицинский журнал 2016; 12 (3): 445–448.**

В статье приводится обзор содержащихся в научных работах профессора П. С. Григорьева гистологических исследований, посвященных редким заболеваниям кожи, некоторым клиническим формам приобретенного сифилиса и экспериментального сифилиса и выполненных на кафедре кожных и венерических болезней Саратовского университета.

Ключевые слова: профессор П. С. Григорьев, дерматовенерология, патогистология.

Utz SR, Zavyalov AI, Yakupov IA. **The significance of the histological studies in dermatology and venereology in professor P. S. Grigoriev's scientific works. Saratov Journal of Medical Scientific Research 2016; 12 (3): 445–448.**

This article reviews the histological studies written by Professor P. S. Grigoriev in his scientific papers, about the rare skin disease, several clinical forms of acquired syphilis and experimental syphilis, performed at the Department of Skin and Venereal Diseases of Saratov University.

Key words: P. S. Grigoriev, dermatology, venerology, histopathology.

Профессор Павел Семенович Григорьев (1879-1940) в своей научно-практической деятельности придавал особое значение гистологическим исследованиям в диагностике редких заболеваний кожи, а также некоторых венерических заболеваний. Нередко при постановке клинического диагноза того или иного дерматоза врач-дерматовенеролог испытывает большие трудности, что побуждает его делать биопсию и проводить гистологическое исследование взятого материала. В связи с этим профессором П. С. Григорьевым в период его работы на кафедре кожных и венерических болезней Саратовского университета (с 1931 г. — мединститута) были организованы специальные лекционные курсы по патогистологии для клинических ординаторов, молодых врачей и ассистентов.

Ответственный автор — Завьялов Аркадий Иванович
Тел.: +88452223814
E-mail: inf@sarderma.ru

Значительная часть научных трудов, выполненных П. С. Григорьевым и его сотрудниками по дерматологии, сопровождалась обязательным гистологическим исследованием. В первую очередь это касалось редких и трудно диагностируемых дерматозов [1, 2].

Одна из первых научных работ, выполненная П. С. Григорьевым по дерматологии более ста лет назад, в период его обучения в клинической ординатуре под руководством проф. В. И. Теребинского, называлась «К вопросу о множественной идиопатической геморрагической саркоме кожи *Kaposi*» и была опубликована в журнале «Русский журнал кожных и венерических болезней» (1915). Почти на сорока страницах текста анализируются три случая весьма редкого заболевания, наблюдавшиеся в клинике кожных и венерических болезней. Материал представлен в виде четырех разделов: 1) общая клиническая и патологоанатомическая картина заболевания; 2) история болезни собственных случаев; 3) общая гистологическая картина; 4) общая сводка микро-

скопических наблюдений самого исследователя. Автор подробно, с мельчайшими деталями, описывает клинические и гистологические изменения кожи у больных саркомой Капоши (*Kaposi*) и проводит дифференциальную диагностику с другими кожными заболеваниями. Позже эта работа П.С. Григорьева была переиздана в виде отдельной брошюры [3, 4].

Большой клинический интерес для специалистов представляет работа П.С. Григорьева «Случай *acanthosis nigricans*», опубликованная в журнале «Русский врач» (1915), в которой он подробно описывает не только клиническую картину заболевания, но и патогистологические изменения при нем. Наблюдаемый случай автор представляет типичным в сравнительно ранней стадии развития болезни как с клинической, так и с гистологической точки зрения. Изучение и обобщение собранного Павлом Семеновичем статистического материала приводит его к убеждению, что связь *acanthosis nigricans* со злокачественными новообразованиями внутренних органов далеко не обязательна, и потому раковая теория происхождения его не доказана. Тщательное исследование гистологических препаратов убеждает автора в том, что в микроскопической картине имеются четкие указания на изменения воспалительного характера, которые вполне согласуются с мнением проф. С. Л. Богрова, доказывающим первичный характер воспалительных явлений при *acanthosis nigricans* [5].

Хорошо известна работа П.С. Григорьева «К вопросу о лейкемии кожи», опубликованная в журнале «Медицинское обозрение» (1917), в которой автор на основании литературных данных и собственных наблюдений дал детальное описание клинической картины поражений кожи, наблюдаемых при лейкозах, и разработал классификацию этих поражений. Она явилась первой публикацией в русской медицинской литературе по данному вопросу, имеющей монографическую значимость, где автор имел возможность представить все клинические формы лейкемии кожи. Статья занимает 27 страниц и состоит из шести глав.

В первой главе работы П.С. Григорьев проводит тщательный разбор имеющегося литературного материала по вопросу кожных поражений при лейкемиях и приходит к выводу, что все описанные до сих пор изменения кожи при лейкемиях можно разделить на три группы: 1) типичная ограниченная лейкемия кожи со следующими подвидами: а) узелковая, б) узловая, в) с ограниченными инфильтратами; 2) типичная диффузная лейкемия кожи; 3) разные дерматозы, сопутствующие лейкемии. Каждой из этих групп автор дает точную характеристику, приводя тем самым в стройную систему накопившийся материал по сравнительно малоизученному вопросу.

Во второй главе подробно излагается учение о гистологии лейкемических изменений в коже и устанавливаются отличительные микроскопические признаки между первой и второй формами лейкемии. Для первой, считает автор, характерны состав узлов и инфильтратов исключительно из малых лимфоцитов с очень ограниченной местной пролиферацией их, а для второй типично преобладание больших лимфоцитов с их пассивной пролиферацией.

В третьей главе П.С. Григорьев вкратце останавливается на малоизученных вопросах этиологии лейкемии. Он приводит интересное собственное наблюдение: обнаружение в препаратах от больного первой формой кожной лейкемии небольшого количества частью изолированных, частью попарно или в виде небольших цепочек расположенных кислотоспиртоупорных бактерий, похожих по внешнему виду на туберкулезные палочки, но несколько грубее и короче последних. Аналогичные находки, как сообщает автор, были отмечены и зарубежными учеными B. Fänkel (1910), H. Műnch'ом и G. Arndt'ом (1911). В то же время П.С. Григорьев опровергает мнение G. Arndt'a о том, что слизистые оболочки не подвергаются лейкемическим поражениям.

В четвертой главе П.С. Григорьевым тщательно и полно освещаются вопросы дифференциальной диагностики кожных проявлений лейкемии. В следующей главе содержатся собственные наблюдения с описанием клинической и гистологической картины заболевания, которые являются весьма иллюстративными для всех трех групп болезни. Ограниченная форма лейкемии интересна своей эксклюзивностью, а вторая — типичностью и редкой встречаемостью. Третья группа — иллюстрация того, что на всякое не лейкемическое заболевание кожи лейкемия налагает свой отпечаток, что подтверждается типичной микроскопической картиной с быстрым скоплением лимфоцитов.

В заключительной главе автор на основании литературных данных и проведенных собственных клинико-гистологических исследований делает краткое обобщающее заключение о лейкемиях кожи. Здесь же он выдвигает гипотезу, что в патогенезе кожных изменений при лейкемии определенную роль играют лимфоциты, которые могут выходить за пределы сосудистого русла и, скапливаясь вокруг сосудов, создают картину воспалительного околососудистого инфильтрата [6].

Под руководством П.С. Григорьева сотрудниками кафедры и врачами клиники кожных и венерических болезней был выполнен ряд оригинальных научных исследований, посвященных изучению этиологии, патогенеза, диагностики и лечения хронических и инфекционных дерматозов с обстоятельным гистологическим исследованием, в их числе следующие: А.Ф. Ухин, З.А. Осипова «К вопросу о *pitiryasis rubra Hebrae*» (1925); А.Ф. Ухин «О пигментарной уртикарии» (1926), «Об этиологии красной волчанки» (1929), «К вопросу о туберкулезной этиологии красной волчанки» (1935), «Гистологическое исследование кожи, пораженной пеллагрой» (1935), «Материалы к изучению этиологии псориаза» (1940); А.С. Зенин «К вопросу о *parapsoriasis*» (1927); К.П. Кочетов, С. И. Линтварев «Своеобразная форма фолликулярной поверхностной трихофитии» (1940), Е.А. Павловской «К диагностике кожного бластомикоза типа Джилкрайста у человека» (1941) и др. [1, 2].

Полученные патогистологические исследования П.С. Григорьева при редких формах приобретенного сифилиса позволили на морфологическом уровне проводить дифференциальную диагностику.

Так, в начале 1920-х гг. им детально было изучено весьма редкое проявление вторичного сифилиса – везикулезный сифилид. На основании наблюдений, проведенных в клинике кожных болезней Саратовского университета за 19 больными, у которых был диагностирован *herpes syphiliticus,* П.С. Григорьев и Г.В. Терентьев в 1922 г. дали подробное описание клинической картины этого варианта сифилиса, отметив особенности течения. При этом авторы указали, что *herpes syphiliticus* характеризуется обилием высыпных элементов, выраженной склонностью к частым рецидивам и упорством к специфическому лечению. Тем самым ими было убедительно опро-

вергнуто мнение выдающегося французского сифилидолога Альфреда Фурнье (*Fournier*), считавшего везикулезный сифилид доброкачественным проявлением сифилитической инфекции. В своей работе авторы писали: «Упорство по отношению к терапии и склонность к рецидивам отмечены нами в качестве постоянного явления, а поэтому мы не можем согласиться с мнением Фурнье, считавшего данный сифилид доброкачественным по течению, особенно если принять во внимание и склонность давать чрезвычайно обильные высыпания, и принимать нередко почти универсальный характер».

Изучая гистологические изменения при *herpes syphiliticus*, П.С. Григорьев установил, что периваскулярный инфильтрат, лежащий в основе процесса, имеет вначале обычный для сифилидов вторичного периода состав. Однако вскоре характер инфильтрата резко изменяется за счет обильного накопления лимфоцитов и полинуклеарных лейкоцитов. Отличительной чертой везикулярного сифилида является, как установил П.С. Григорьев, резко выраженный отек эпидермиса и сосочкового слоя дермы, что обусловливает образование пузырьков, механизм которых – смешанный спонгиоз, *alteration cavitaire* и *ballonierende degeneration* в различных комбинациях.

Кроме того, проведенное П.С. Григорьевым и Г.В. Терентьевым гистологическое исследование опровергло мнение Цейсля (Zeissl) и убедительно доказало существенную гистологическую разницу между *herpes syphiliticus* и *lichen syphiliticus* («К вопросу о *herpes syphiliticus*», 1924) [7].

В середине 1920-х гг. П.С. Григорьев организует лабораторию по экспериментальной венерологии, где при участии сотрудников кафедры и клиники проводит оригинальные работы по висцеральному и врожденному сифилису, которые не потеряли своего практического значения и в настоящее время. Так, в работе «К вопросу о специфических аортитах при экспериментальном сифилисе» (1928) с помощью тщательно проведенных гистологических исследований П.С. Григорьев впервые доказал их специфический характер.

Изменения в стенках аорты, отмечаемые у кроликов при заражении сифилисом, давно привлекали внимание многих исследователей. По этому вопросу были опубликованы многочисленные сообщения. Однако природа этих изменений аорты оставалась неясной; данных, свидетельствующих об их специфическом характере, не было. Большинство авторов придерживались точки зрения, что влияние сифилитической инфекции на аортальную стенку выражается лишь в возникновении неспецифического склероза, который морфологически не отличим от аналогичных изменений, возникающих под влиянием различных факторов.

П.С. Григорьев совместно с К.Г. Ярышевой провели опыты на 45 кроликах, из которых 33 были заражены внутримошоночным методом (27 из них были забиты через 1–2,5 года с момента инфицирования, и 6 — через 6–10 месяцев), 9 имели врожденный (доказанный или вероятный) сифилис, двум заразный материал вводился внутривенно, а одному – в переднюю камеру глаза. Контролем служили результаты макро- и микроскопического исследования аортальной системы у пяти видимо здоровых кроликов, не подвергавшихся заражению сифилитической инфекцией. Макроскопически авторы отметили у 9 из 45 кроликов изменения аорты в виде желтовато-белых узелков, размерами с конопляные зерна, часть из которых была изъязвлена, а кроме того, имелись мешковидные аневризмы и утолщения стенок аорты. Путем гистологического изучения авторы установили в ряде случаев отчетливые и даже резко выраженные изменения воспалительного характера, имевшие «известную печать специфичности: периваскулярное расположение инфильтрата, многочисленные плазматические клетки в его составе, изменения сосудистых стенок». Специфический характер патологического процесса, обнаруженного авторами в стенках аорты у кроликов, зараженных сифилисом, был доказан наличием в двух случаях «огромного количества совершенно типичных, сохранивших все свои морфологические особенности сифилитических спирохет». Наличие бледных спирохет в пораженных тканях аорты служило неоспоримым доказательством сифилитической натуры аортитов [8].

Интересные данные содержит научная статья «К вопросу о гистологическом строении сифилидов у кроликов», представляющая собой обстоятельное исследование, посвященное гистологическому изучению наружных проявлений экспериментального сифилиса у кроликов. Авторы подвергли тщательному изучению первичные сифиломы в различных стадиях их развития, папулезные сифилиды, очаги сифилитического выпадения волос и поздние («гуммозные») сифилиды. При этом они выявили много общего в гистологическом строении сифилидов кролика и человека. Вместе с тем авторы подчеркнули и значительную разницу между сифилидами кролика и человека, установив, что при твердом шанкре у кролика воспалительные явления выражены в более резкой форме, чем у человека, а поздние сифилиды кроликов не имеют структуры гранулемы. Проведенные авторами гистологические исследования свидетельствуют, что в поздних сифилидах кролика отсутствуют эпителиоидные и гигантские клетки, а их гистологические изменения сводятся «к развитию периваскулярного инфильтрата, принимающего диффузный характер, состоящего из лимфоцитов, многочисленных плазматических клеток, фибробластов, иногда больших полибластов с 2–3 ядрами, явно фагоцитирующих, изредка полинуклеаров и подчас обильных эритроцитов (на участках с экстравазатами)». Кроме того, в этих очагах поражения отмечается резко выраженное слизистое перерождение и обилие спирохет [9].

В работе «К вопросу о сифилисе глаз у кроликов» П.С. Григорьевым и К.Г. Ярышевой изложены клиническая картина и гистопатологические изменения первичного, вторичного и врожденного сифилиса глаз у кроликов. Авторы описали поражения глаз сифилитического характера у 21 кролика, причем эти поражения они наблюдали как при непосредственном заражении в глаз (первичный сифилис глаза), так и при генерализации возбудителя сифилиса после других способов заражения (подкожного, внутримошоночного, в кровь — вторичный сифилис глаза). В последнем случае поражения глаза возникали без предварительного пассирования через заражение в глаз кроликов. Ученые впервые описали развитие кератита у двух кроликов с врожденным сифилисом [10].

К наиболее значимым научным работам по изучению экспериментального сифилиса, выполненным учениками П.С. Григорьева, следует отнести труды А.С. Зенина: «Изменения печени при экспериментальном сифилисе кроликов» (1929) и «Материалы к учению о ранних изменениях внутренних органов

при экспериментальном сифилисе кроликов» (1939), где, в частности, отмечается: «Общим для диффузных поражений можно считать инфильтрацию в межлобарной ткани глиссоновой капсулы, состоящую из лимфоцитов, фибробластов, плазматических клеток, вокруг кровеносных сосудов и желчных протоков и в паренхиме печени, в виде милиарных узелков гранулом, разрастание интерстициальной ткани и утолщение стенок кровеносных сосудов……для очаговых поражений печени характерны милиарные округлые грануломы с некротическим центром и последующими слоями из клеток эпителиоидных, единичных гигантских, большого количества круглых клеток, фибробластов, небольшого количества плазматических клеток, иногда эозинофилов, отделенных от печеночной капсулы нешироким слоем печеночных клеток. Как правило, бледных спирохет при обоих типах изменений не было найдено в срезах печени». А. С. Зениным проведены патогистологические исследования печени у 27 кроликов, больных сифилисом, и 12 контрольных животных. Изменения, описанные им в экспериментах на кроликах, найдены как им, так и другими исследователями в печени людей, больных сифилисом. У здоровых кроликов таких изменений автор не наблюдал [11, 12].

Обобщив результаты пятилетних исследований, выполненных в лаборатории кафедры кожных и венерических болезней Саратовского университета, по изучению экспериментального сифилиса висцеральных органов, П. С. Григорьев выступил с обстоятельным докладом «Экспериментальный сифилис сердечно-сосудистой системы и печени кроликов» на III Всесоюзном съезде по борьбе с венерическими болезнями (Ленинград, 1929). Ученый представил описание макроскопических и микроскопических изменений со стороны сердца, крупных кровеносных сосудов и печени у кроликов, зараженных сифилисом, отметив, что эти изменения не носят строго специфического характера и что аналогичные картины наблюдаются и у кроликов, не зараженных сифилисом, при прочих заболеваниях в других экспериментах. Единственным и неоспоримым доказательством специфичности процесса П. С. Григорьев считал наличие бледных спирохет в пораженных тканях [13].

Таким образом, выполненные П. С. Григорьевым и его учениками патогистологические исследования у больных с дерматозами, редко встречающимися во врачебной практике и представляющими трудности в клинической диагностике, значительно обогатили отечественную дерматологическую науку и позволили существенно расширить возможности для дифференциальной диагностики на морфологическом уровне. Микроскопические изменения в печени, легких, почках и аорте, а также обнаружение бледных трепонем при экспериментальном сифилисе убедительно показали специфичность процесса в пораженных органах и тканях.

Конфликт интересов не заявляется.

Авторский вклад: написание статьи — А. И. Завьялов, И. А. Якупов; утверждение рукописи — С. Р. Утц.

References (Литература)

1. Zav'jalov AI, Orkin VF, Roschepkin VV, Jakupov IA. Professor P. S. Grigoriev and his scientific school. Saratov: SGMU, 2008; 126 p. Russian (Завьялов А. И., Оркин В. Ф., Рощепкин В. В., Якупов И. А. Профессор П. С. Григорьев и его научная школа. Саратов: Изд-во СГМУ, 2008; 126 с.).

2. Zav'jalov AI, Potekaev NS. Pavel S. Grigoriev. Saratov: SGMU, 2001; 40 p. Russian (Завьялов А. И., Потекаев Н. С. Павел Семенович Григорьев. Саратов: Изд-во СГМУ, 2001; 40 с.).

3. Jakupov IA, Zav'jalov AI. Professor P. S. Grigoriev and his role in the development of science and practice dermatovenereology. Problems of Social Hygiene, Public Health and History of Medicine 2010; (6): 48–51. Russian (Якупов И. А., Завьялов А. И. Профессор П. С. Григорьев и его роль в развитии дерматовенерологической науки и практики. Проблемы социальной гигиены, здравоохранения и истории медицины 2010; (6): 48–51).

4. Grigor'ev PS. On the question of multiple idiopathic hemorrhagic sarcoma Kaposi skin. Russian Journal of Skin and Venereal Diseases 1915; 22 (1-3): 3; (4-6): 137. Russian (Григорьев П. С. К вопросу о множественной идиопатической геморрагической саркоме кожи Kaposi. Русский журнал кожных и венерических болезней 1915; 22 (1-3): 3; (4-6): 137).

5. Grigor'ev PS. Case Acanthosis Nigricans. Russkij vrach 1915; 37: 869–977. Russian (Григорьев П. С. Случай Acanthosis nigricans. Русский врач 1915; 37: 869–977).

6. Grigor'ev PS. On the question of the skin leukemia. Medicinskoe obozrenie 1917; 87 (1): 35–61. Russian (Григорьев П. С. К вопросу о лейкемиях кожи. Медицинское обозрение 1917; 87 (1): 35–61).

7. Grigor'ev PS, Terent'ev GV. On the issue of herpes syphilitica. Saratovskij vestnik zdravoohranenija 1922; (7-8): 6–8. Russian (Григорьев П. С., Терентьев Г. В. К вопросу о herpes syphiliticus. Саратовский вестник здравоохранения 1922; (7-8): 6–8).

8. Grigor'ev PS, Jarysheva KG. To a question about the histological structure syphilides rabbits. Klinicheskij zhurnal Saratovskogo universiteta 1927; 4 (4-5): 325–340. Russian (Григорьев П. С., Ярышева К. Г. К вопросу о гистологическом строении сифилидов у кроликов. Клинический журнал Саратовского университета 1927; 4 (4-5): 325–340).

9. Grigor'ev PS, Jarysheva KG. On the question of specific aortitis in experimental syphilis in rabbits. Klinicheskij zhurnal Saratovskogo universiteta 1928; 6 (4-5): 283–291. Russian (Григорьев П. С., Ярышева К. Г. К вопросу о специфических аортитах при экспериментальном сифилисе у кроликов. Клинический журнал Саратовского университета 1928; 6 (4-5): 283–291).

10. Grigor'ev PS, Jarysheva KG. On the question of syphilis in rabbits eyes. Klinicheskij zhurnal Saratovskogo universiteta 1928; 6 (3): 195–210. Russian (Григорьев П. С., Ярышева К. Г. К вопросу о сифилисе глаз у кроликов. Клинический журнал Саратовского университета 1928; 6 (3): 195–210).

11. Zenin AS. Changes in the liver in experimental syphilis in rabbits. Russkij vestnik dermatologii 1929; 4: 360. Russian (Зенин А. С. Изменения печени при экспериментальном сифилисе кроликов. Русский вестник дерматологии 1929; 4: 360).

12. Zenin AS. Materials for the teaching of the early changes in the internal organs in experimental syphilis in rabbits. Trudy Kujbyshevskogo medicinskogo instituta 1939; 8: 3–18. Russian (Зенин А. С. Материалы к учению о ранних изменениях внутренних органов при экспериментальном сифилисе кроликов. Труды Куйбышевского медицинского института 1939; 8: 3–18).

13. Grigor'ev PS. Experimental syphilis internal organs rabbits. Trudy III Vsesojuznogo s`ezda po bor'be s venericheskimi boleznjami. M.: Medgiz, 1932; p. 243–245. Russian (Григорьев П. С. Экспериментальный сифилис внутренних органов кроликов. Труды III Всесоюзного съезда по борьбе с венерическими болезнями. М.: Медгиз, 1932; с. 243–245).

УДК 616.516:616.517] –079.4 Оригинальная статья

СРАВНИТЕЛЬНЫЙ АНАЛИЗ ДЕРМАТОСКОПИЧЕСКОЙ КАРТИНЫ КРАСНОГО ПЛОСКОГО ЛИШАЯ И ПСОРИАЗА

К.Ю. Шерстобитова *— ГУЗ «Саратовский областной кожно-венерологический диспансер», врач онколог-дерматолог;* ***Д.А. Шнайдер*** *— ГУЗ «Саратовский областной кожно-венерологический диспансер», главный врач;* ***С. Р. Утц*** *— ФГБОУ ВО «Саратовский ГМУ им. В.И. Разумовского» Минздрава России, заведующий кафедрой кожных и венерических болезней, профессор, доктор медицинских наук.*

THE COMPARATIVE ANALYSIS OF DERMATOSCOPY PICTURE OF LICHEN PLANUS AND PSORIASIS

K.Y. Sherstobitova — *Saratov Regional Dermatovenerologic Dispensary, Oncologist-dermatologist;* ***D.A. Schnaider*** *— Saratov Regional Dermatovenerological Dispensary, Head Physician;* ***S. R. Utz*** *— Saratov State Medical University n.a. V.I. Razumovsky, Department of Skin and Venereal Diseases, Professor, Doctor of Medical Science.*

Дата поступления — 27.08.2016 г. Дата принятия в печать — 15.09.2016 г.

Шерстобитова К.Ю., Шнайдер Д.А., Утц С. Р. **Сравнительный анализ дерматоскопической картины красного плоского лишая и псориаза. Саратовский научно-медицинский журнал 2016; 12 (3): 449–453.**

Цель: анализ различных дерматоскопических паттернов псориаза и красного плоского лишая. *Материал и методы.* Под наблюдением находились 80 пациентов: 40 из них с диагнозом «псориаз» и 40 же с диагнозом «красный плоский лишай». Дерматоскопическое исследование проводилось на видеодерматоскопе экспертного класса MoleMaxHD (компании Дерма Медикал Системс, Австрия) при увеличении от х30 до х80. *Результаты.* При сравнении дерматоскопической картины псориатических бляшек и папул красного плоского лишая наиболее значимыми находками в случаях псориаза были сосудистые паттерны, а в случаях красного плоского лишая — несосудистые паттерны. *Заключение.* Дерматоскопия может с успехом применяться в дифференциальной диагностике данных дерматозов.

Ключевые слова: псориаз, красный плоский лишай, видеодерматоскопия.

Sherstobitova KY, Schnaider DA, Utz SR. **The comparative analysis of dermatoscopy picture of lichen planus and psoriasis. Saratov Journal of Medical Scientific Research 2016; 12 (3): 449–453.**

Aim: analysis of different dermatoscopic patterns of lichen planus and psoriasis. *Material and methods.* We observed 80 patients: 40 with psoriasis, 40 — with lichen planus. Dermatoscopic study was conducted using videodermatoscope of expert class “MoleMaxHD” (Derma Medical Systems company, Austria), under magnification from x30 to x80. *Results.* Comparing the dermotoscopic findings of psoriatic plaque and lichen planus, vascular features were found to be more significant in psoriasis and in lichen planus non-vascular features were more prominant. *Conclusion.* Dermoscopy can be successfully used in differential diagnosis of these dermatoses.

Key words: psoriasis, lichen planus, videodermatoscopy.

Введение. Микроскопия поверхности кожи зародилась сотни лет назад, в 1663 г., благодаря ученому Johan Kolhaus, который впервые осуществил исследование сосудов ногтевого ложа с помощью специального микроскопа [1]. Дерматоскопия проведена впервые в 1922 г. американским дерматологом J. Michael. В 1950 г. дальнейшей разработкой метода поверхностной микроскопии кожи занимался L. Goldman (США), который описал применение данной методики при новообразованиях кожи и различных дерматозах [2, 3].

Псориаз и красный плоский лишай (КПЛ) являются общими воспалительными кожными заболеваниями, и их характерные внешние симптомы позволяют поставить правильный клинический диагноз в большинстве случаев. Однако время от времени встречаются нетипичные клинические проявления, которые могут вызвать трудности при дифференциальной диагностике данных заболеваний. В таких случаях гистопатология играет важную роль при постановке диагноза.

Дерматоскоп — это прибор для неинвазивной диагностики in vivo, позволяющий рассматривать определенные морфологические структуры кожи, невидимые для невооруженного глаза. Он работает по принципу «просвечивания» поражения и его изучения под большим увеличением для визуализации морфологических особенностей кожи [4]. Таким образом, он образует связь между макроскопической картиной в клинической дерматологии и микроскопической картиной патологии кожи [5].

Наблюдение за цветами и структурами кожи и ее образований совершенствует клиническую оценку, обеспечивая новые диагностические критерии дифференцирования.

Дерматоскопические паттерны наблюдаются при многих общих воспалительных дерматозах. По данным зарубежных авторов и наших исследований, дерматоскопическая картина псориаза манифестируется сосудистыми изменениями: на светло-красном фоне определяются точечные сосуды, которые при большом увеличении (х60-х100) представляют собой клубочки капилляров, равномерно расположенные по всей площади очага; для красного плоского лишая главным паттерном является сетка Уикхема [4, 5]. Дерматоскопия, помимо помощи в диагностике, может быть использована для мониторинга результатов лечения. Учитывая, что бляшечный псориаз и другие воспалительные кожные заболевания иногда бывает затруднительно дифференцировать клинически, более детальное определение специфических дерматоскопических структур воспалительных кожных заболеваний может стать ценным дополнением для клинической оценки [6–9].

Цель: анализ различных дерматоскопических паттернов псориаза и красного плоского лишая.

Материал и методы. Исследование проводилось на базе ГУЗ «Саратовский областной кожно-венерологический диспансер». Диагнозы «псориаз» и «красный плоский лишай» были поставлены на ос-

Ответственный автор — Шерстобитова Ксения Юрьевна
Тел.: 8-937-968-20-40
E-mail: k.sherstobitova@gmail.com

нове стандартных исследований и клинических признаков, принятых в литературе.

Критериями включения пациентов в группу наблюдения являлись: информированное согласие пациента на участие в исследовании; клинически установленный диагноз (псориаз или КПЛ); диагностически трудные случаи; пациенты с сомнительным диагнозом; все морфологические варианты КПЛ; все пациенты с клинически сомнительными результатами исследования, но с подтвержденным в прошлом гистопатологически диагнозом «псориаз» или «КПЛ».

Критерии исключения: пациенты с псориатическими поражениями ладоней, подошв, половых органов, волосистой части головы; пациенты, получающие местные или оральные кортикостероиды для лечения псориаза или КПЛ за один месяц до выполнения дерматоскопии; псориаз и КПЛ с присоединением вторичной инфекции; псориатическая эритродермия.

Под нашим наблюдением находились 80 пациентов: 40 с диагнозом «псориаз» и 40 с диагнозом «КПЛ». В группе больных псориазом мужчин было 27 (67,5%), женщин 13 (32,5%); средний возраст в группе 37,63 года. В группе больных КПЛ женщин было 21 (52,5%), мужчин 19 (47,5%); средний возраст в группе 34,4 года.

Были представлены следующие морфологические варианты псориаза: бляшечный псориаз — у 25 (62,5%), каплевидный псориаз — у 5 (12,5%), гипертрофический псориаз — у 5 (12,5%) больных.

В рамках исследования мы столкнулись со следующими формами КПЛ: гипертрофической — у 12 (30%), эруптивной — у 9 (22,5%), кольцевидной — у 6 (15%), линейной — у 5 (12,5%), фолликулярной — у 3 (7,5%), генерализованной — у 3 (7,5%) и актинической — у 2 (5%) пациентов.

Дерматоскопическое исследование проводилось на видеодерматоскопе экспертного класса MoleMaxHD (компании Дерма Медикал Системс, Австрия) при увеличении от х30 до х80. Создание дерматоскопических изображений производилось одним и тем же компетентным практикующим врачом, чтобы избежать диверсификации во время процедуры. Оценка дерматоскопических фотографий выполнена двумя независимыми специалистами, которые не знали гистопатологического диагноза.

Статистическая обработка материалов исследования осуществлялась с помощью пакета программ Statistica V10.0. Для оценки достоверности различий между анализируемыми показателями использовался метод Фишера. Значимыми признавались результаты при $p<0,05$.

Результаты. Дерматоскопическими находками в случаях псориаза у 100% пациентов при увеличении х30 оказались точечные сосуды красного цвета (рис. 1а), которые при увеличении х60, х80 представляли собой извитые клубочки капилляров (рис. 1б). Светло-красный цвет фона (рис. 2а), на котором располагались сосуды в бляшке, замечен в 35 случаях, у 5 пациентов бледно-розовый (рис. 2б). Чешуйки в случаях псориаза при дерматоскопии имели серебристо-белый цвет у 37 пациентов, у трех желтоватый (рис. 3а и 3б).

Главным дерматоскопическим паттерном при КПЛ была сетка Уикхема, представляющая собой при увеличении х30-х80 белесые ветвящиеся «прожилки» с характерным блеском (рис. 4а) Она встречалась у всех пациентов, в шести случаях на сетке обнаружены желто-коричневые точки (рис. 4б). У пациентов с гипертрофической формой КПЛ визуализировались

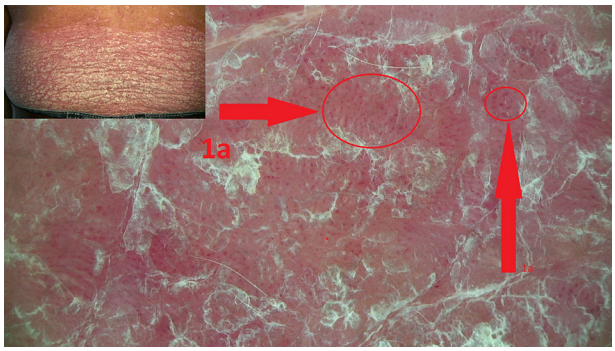

Рис. 1а. Дерматоскопический паттерн псориаза: точечные сосуды, регулярно распределенные в пределах псориатической бляшки. Увеличение х30

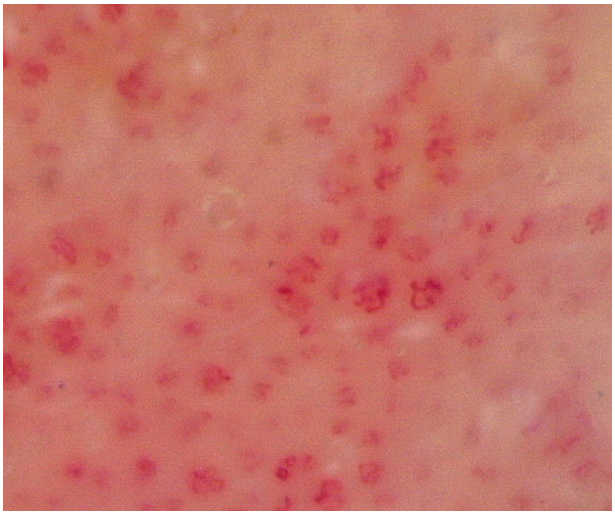

Рис 1б. Дерматоскопический паттерн псориаза: красные точки, представляющие собой расширенные удлиненные и извилистые капилляры, формирующие клубочки и кольца. Увеличение х60, х80

крупные роговые пробки желтой окраски (рис. 5а) и зернистые структуры белесого цвета с характерным перламутровым блеском («жемчужная зернистость») (рис. 5б).

Сосудистые находки в случаях КПЛ обозначены на малом увеличении (х30) линейными сосудами, которые при увеличении х60-х80 представляют собой капилляры в виде шпилькообразных петель (шпилькообразные сосуды), ориентированных верхушками «шпилек» к сетке Уикхема и окружающих ее (рис. 4а).

У 10 пациентов в папулах КПЛ вокруг шпилькообразных сосудов обнаруживались в небольшом количестве красные точки (точечные сосуды) (рис. 4а).

В 20% наблюдений обнаружили пигментацию светло-коричневой окраски, которая окружала сетку Уикхема, при этом шпилькообразные сосуды практически не наблюдались (рис. 6).

Гистопатологическое исследование сделано в общем количестве 14 (35%) случаев псориаза, из которых 13 (92,8%) совпадали с дерматоскопическим диагнозом и 1 (7,2%) дерматоскопически не согласовывался с диагнозом «псориаз» ($p>0,05$).

Гистопатологическое исследование сделано в общем количестве 23 (57,5%) случаев КПЛ, из которых 21 (91,3%) совпадал с дерматоскопической картиной КПЛ и 2 (8,7%) не согласовывались с диагнозом «КПЛ» ($p>0,05$).

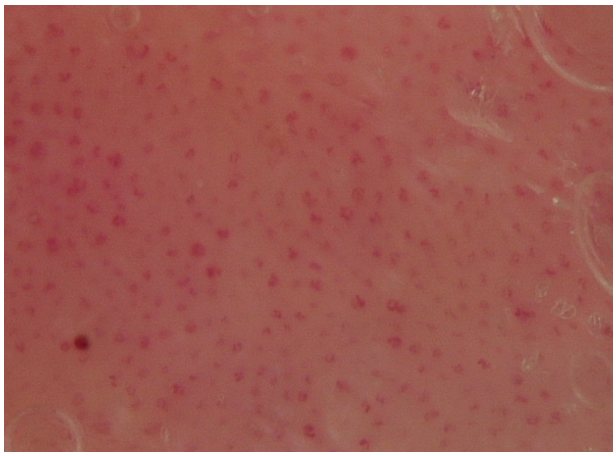

Рис. 2а. Цвет фона псориатической бляшки: светло-красный

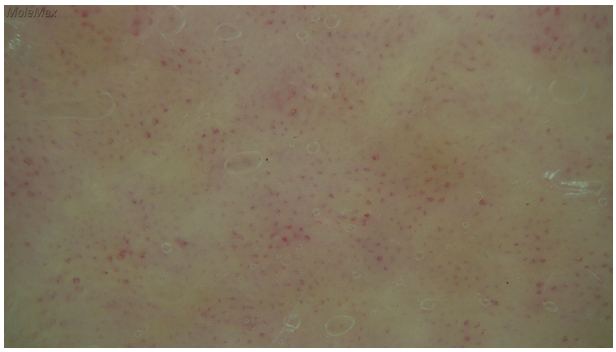

Рис. 2б. Цвет фона псориатической бляшки: бледно-розовый

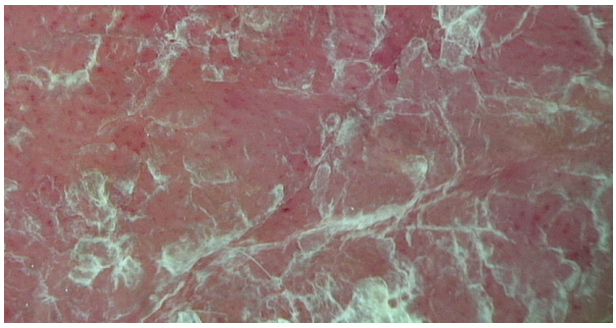

Рис. 3а. Цвет чешуек: серебристо-белый

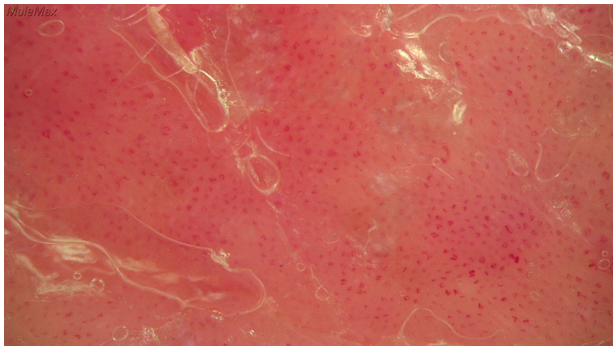

Рис. 3б. Цвет чешуек: желтоватый

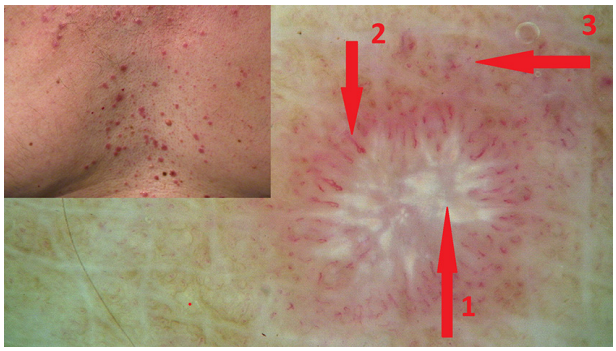

Рис. 4а. Сетка Уикхема, представляющая собой белесые ветвящиеся «прожилки» с характерным блеском (*1*); капилляры в виде шпилькообразных петель, ориентированных верхушками «шпилек» к сетке Уикхема (*2*) и окружающих ее; незначительное количество точечных сосудов (*3*). Увеличение х60

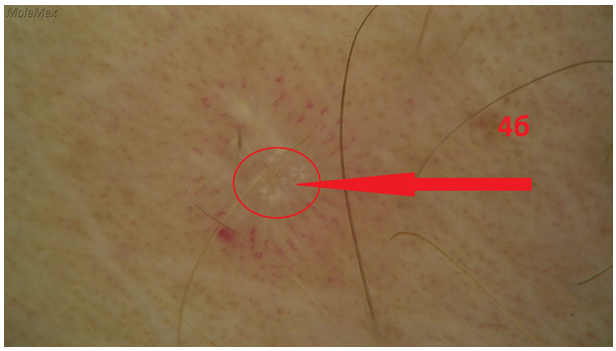

Рис. 4б. Желто-коричневые точки. Увеличение х60

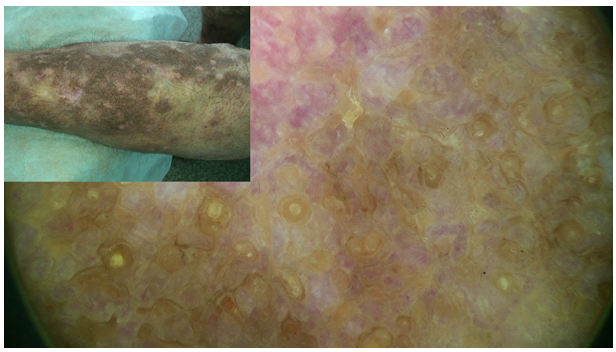

Рис. 5а. Крупные роговые пробки желтой окраски у пациентов с гипертрофической формой КПЛ. Увеличение х20

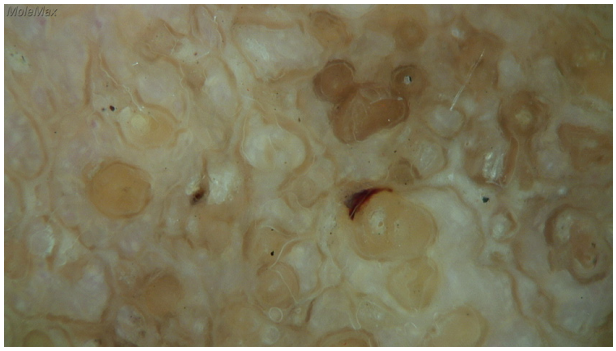

Рис. 5б. Зернистые структуры белесого цвета с характерным перламутровым блеском («жемчужная зернистость») у пациентов с гипертрофической формой КПЛ. Увеличение х60

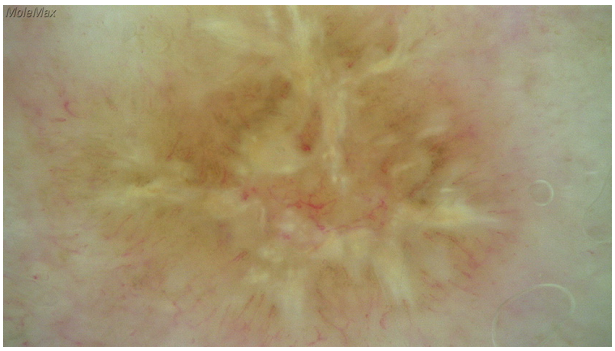

Рис. 6. Пигментация светло-коричневой окраски, окружающая сетку Уикхема, при этом шпилькообразные сосуды практически не наблюдаются

Обсуждение. Наше исследование показывает существенные различия дерматоскопических паттернов, характерных для псориаза и КПЛ. При сравнении дерматоскопической картины псориатических бляшек и папул КПЛ наиболее значимыми находками в случаях псориаза были сосудистые паттерны, а в случаях КПЛ — несосудистые паттерны.

Самые значимыми сосудистыми находками в случае псориаза были красные точечные сосуды (х30) и клубочковые сосуды (х60−х80).

Красные точечные сосуды на гистологической картине соответствовали расширенным и извилистым капиллярным петлям, которые формировали клубочки и кольца [5].

При аналогичных исследованиях, описанных в зарубежной литературе, разграничивают понятия «красные точки» и «глобулы» [10, 11], в то время как разница между указанными сосудистыми паттернами обусловлена диаметром структур (точки мельче; диаметр, как правило, до 0,1 мм) [5].

Эта разница существует, вероятно, из-за вариабельности терминологий, используемых в исследованиях разными авторами. Например, красные точки фигурируют в 4/20 (20%) случаев в исследовании Vazquez-Lopez, Jose Antonio и др., в то время как Vazquez-Lopez и J. Kreusch и др. при исследовании не обнаружили ни одной красной точки [5, 11]. Тем не менее интересно, что Yan Pal и Alex J. Chamberlain в своих исследованиях показали наличие красных точек у всех пациентов с псориазом: 100/100 (100%) [6].

В нашем исследовании наблюдался светло-красный фон, который обнаруживался в подавляющем большинстве случаев (87,5%), и бледно-розовый фон у пяти пациентов. Penmetcha Lakshmi Chandravathi и соавт., к примеру, в своих исследованиях выделяют, помимо так же часто встречающегося светло-красного фона, серо-голубой и «бледный» цвет фона [12]. Yan Pal, Alex J. Chamberlain описывают фон как «светлый» [6].

Чешуйки в нашем исследовании отмечены во всех случаях псориаза. Серебристо-белые чешуйки в наибольшем количестве замечены в 37 случаев псориаза, желтоватые — у 3 пациентов. Penmetcha Lakshmi Chandravathi и соавт. выделяют серебристо-белые и сально-желтые чешуйки [12]. В исследовании A. Lallas, A. Kyrgidis и др. отмечены белые чешуйки в 58/83 (70%) случаев псориаза [8].

Наиболее значительной дерматоскопической находкой у пациентов с КПЛ, наблюдавшихся в нашем исследовании, оказалась сетка Уикхема, отмеченная в 100% случаев. В аналогичном исследовании Vazquez-Lopez, Jose Antonio et al. сетка Уикхема наблюдалась в 23/25 (92%) случаев КПЛ. Сетка Уикхема по гистологической картине является результатом утолщения зернистого слоя [13].

Следующей находкой в случаях КПЛ стали желто-коричневые точки у 15% пациентов. Penmetcha Lakshmi Chandravathi и соавт., Vazquez-Lopez и соавт. в своих исследованиях обнаруживали желто-синие точки у некоторых пациентов (15–20%). Авторы указывали, что желто-синие точки при гистологии коррелируют с вакуолярными изменениями в базальных клетках и спонгиозом [5, 12].

Другими несосудистыми находками в нашем исследовании были крупные роговые пробки желтой окраски и зернистые структуры белесого цвета с характерным перламутровым блеском («жемчужная зернистость») у 30% пациентов, все случаи гипертрофической формы КПЛ. Наряду с этими же структурами Vazquez-Lopez в своих исследованиях обнаруживает комедоноподобные отверстия в 1/40 (2,5%) случаев, милиумподобные кисты в 1/25 (4%) случаев [5, 7]. Penmetcha Lakshmi Chandravathi в своих исследованиях милиумподобные кисты не обнаружил [12].

Penmetcha Lakshmi Chandravathi и соавт. при дерматоскопии КПЛ обнаружили некие серо-голубые точки, которые они позиционируют как элементы несосудистой природы, наблюдаемые в 17/40 (42,5%) случаев [12]. В исследовании, проведенном Vazquez-Lopez и др., этот паттерн замечен в 2/25 (8%) случаев [7].

Сосудистыми находками в дерматоскопической картине КПЛ были окружающие сетку Уикхема шпилькообразные сосуды и незначительное количество точечных сосудов (увеличение х60-х80), которые представляют собой полнокровные сосуды сосочкового слоя дермы [13].

Penmetcha Lakshmi Chandravathi и соавт. считают сосудистые находки в случаях КПЛ не имеющими диагностической ценности [12]. Vázquez-López и соавт. [14], а также ряд других авторов [15] описывают сосудистые паттерны в дерматоскопической картине КПЛ как важные признаки активности процесса: в активной фазе по периферии авторы обнаруживают линейные лучевые капилляры, окружающие сетку, в зрелых элементах сосуды постепенно пропадают, они замещаются пигментом (поствоспалительная пигментация). В наших наблюдениях у 8 пациентов встречались зрелые элементы КПЛ, в которых при дерматоскопическом исследовании пигментация светло-коричневой окраски окружала сетку Уикхема.

Заключение. Проведенные нами исследования и данные зарубежных авторов показали существенные различия в дерматоскопической картине псориаза и красного плоского лишая, которые могут быть с успехом использованы в дифференциальной диагностике данных дерматозов. Требуются дальнейшие исследования и подготовка единых стандартизированных дерматоскопических критериев в качестве диагностических тестов, что устранит необходимость инвазивной гистопатологии в спорных случаях.

Конфликт интересов не заявляется.

Авторский вклад: написание статьи — К. Ю. Шерстобитова; утверждение рукописи для публикации — Д. А. Шнайдер, С. Р. Утц.

References (Литература)

1. Gilje O, O'Leary PA, Baldes EY. Capillary microscopic examination in skin disease. Arch Dermatol 1958; (68): 136–145.
2. Goldman L. Direct microscopy of skin in vivo as a diagnostic aid and research tool. J Dermatol Surg Oncol 1980; (6): 744–749.
3. Goldman L. A simple portable skin microscope for surface microscopy. Arch Dermatol 1958; (78): 246–247.

4. Stolz W, Bilek P, Landchaer M, et al. Color atlas of dermatoscopy. 1-st ed. Germany: Blackwell Publications, 1994; p. 7–10.

5. Vazquez-Lopez F, Manjon-Haces JA, Maldonado-Seral C, et al. Dermoscopic features of plaque psoriasis and lichen planus: new observations. Dermatology 2003; 207 (2): 151–6.

6. Pan Y, Chamberlain AJ, Bailey M, et al. Dermatoscopy aids in the diagnosis of the solitary red scaly patch or plaque — features distinguishing superficial basal cell carcinoma, intra-epidermal carcinoma and psoriasis. J Am Acad Dermatol 2008; 59: 268–74.

7. Vazquez-Lopez F, Alvarez Cuesta C, Hidalgo Garcia Y, et al. The hand held dermatoscope improves the recognition of Wickham Striae and capillaries in lichen planus lesions. Arch Dermatol 2001; 137: 13–76.

8. Lallas A, Kyrgidis A, Tzellos TG, et al. Accuracy of dermoscopic criteria for the diagnosis of psoriasis, dermatitis, lichen planus and pityriasis rosea. The British Journal of Dermatology 2012; 166 (6): 1198–205.

9. Vazquez- Lopez F, Palacious Garcia L, Gomez Diez S, et al. Dermoscopy of discriminating between lichenoid sarcoidosis and lichen planus. Arch Dermatol 2011; 147: 11–30.

10. Vazguez — Lopez F, Zaballos P, Fueyo-Casado A, et al. A dermoscopy subpattern of plaque-tupe psoriasis: red globular rings. Arch Dermatol 2007; 143: 1612.

11. Vázquez-López F, Kreusch J, Marghoob AA. Dermoscopic semiology: further insights into vascular features by screening a large spectrum of non-tumoral skin lesions. British Journal of Dermatology 2004; 150 (2): 226–231.

12. Penmetcha Lakshmi Chandravathi, Praneet Awake, Madhavi Kota. A cross-sectional analysis of dermascopic patterns distinguishing between psoriasis and lichen planus: a study of 80 patients. Journal of Evolution of Medical and Dental Sciences 2015; 4 (105): 17017–17022.

13. Dovjanskyi SI, Slesarenko NA, Utz SR. Lichen Planus. Saratov, 2013; 247 p. Russian (Довжанский С. И., Слесаренко Н. А., Утц С. Р. Красный плоский лишай. Саратов, 2013; 247с.).

14. Vázquez-López F., Maldonado-Seral C., López-Escobar M., Pérez-Oliva N. Clin Exp Dermatol 2003; (28): 554–555.

15. Pankratov VG, Revotyuk AA, Pankratov OV. Dermatoscopy picture of some widespread dermatoses. Medic News 2011; (12): 14–18. Russian (Панкратов В. Г., Ревотюк А. А., Панкратов О. В. Дерматоскопическая картина некоторых распространенных дерматозов. Медицинские новости 2011; (12): 14–18).

УДК 616.5–002.2–085.831.4–073.584 (045) Оригинальная статья

СРАВНИТЕЛЬНАЯ ОЦЕНКА ПРОСВЕТЛЯЮЩИХ АГЕНТОВ С ЦЕЛЬЮ ПОВЫШЕНИЯ КАЧЕСТВА ДАЛЬНЕЙ ДЛИННОВОЛНОВОЙ УЛЬТРАФИОЛЕТОВОЙ ТЕРАПИИ ХРОНИЧЕСКИХ ДЕРМАТОЗОВ

Е. М. Артемина *— ФГБОУ ВО «Саратовский ГМУ им. В. И. Разумовского» Минздрава России, кафедра кожных и венерических болезней, аспирант;* ***С. Р. Утц*** *— ФГБОУ ВО «Саратовский ГМУ им. В. И. Разумовского» Минздрава России, заведующий кафедрой кожных и венерических болезней, профессор, доктор медицинских наук;* ***С. А. Ювченко*** *— ФГБОУ ВО «Саратовский ГТУ им. Гагарина Ю. А.», ассистент кафедры физики;* ***Д. А. Зимняков*** *— ФГБОУ ВО «Саратовский ГТУ им. Гагарина Ю. А.», заведующий кафедрой физики, профессор, доктор физико-математических наук;* ***М. В. Алонова*** *— ФГБОУ ВО «Саратовский ГТУ им. Гагарина Ю. А.», кафедра физики, аспирант.*

COMPARATIVE EVALUATION OF CLARIFYING AGENTS TO IMPROVE THE QUALITY OF THE FAR LONG-WAVE ULTRAVIOLET THERAPY CHRONIC DERMATOSIS

E. M. Artemina *— Saratov State Medical University n.a. V. I. Razumovsky, Department of Skin and Venereal Diseases, Post-graduate;* ***S. R. Utz*** *— Saratov State Medical University n.a. V. I. Razumovsky, Head of the Department of Skin and Venereal Diseases, Professor, Doctor of Medical Science;* ***S. A. Yuvchenko*** *— Yuri Gagarin State Technical University of Saratov, Department of Physics, Assistant;* ***D. A. Zimnyakov*** *— Yuri Gagarin State Technical University of Saratov, Doctor of Physical and Mathematical Sciences, Professor, Head of the Department of Physics;* ***M. V. Alonova —*** *Yuri Gagarin State Technical University of Saratov, Department of Physics, Post-graduate.*

Дата поступления — 27.08.2016 г. Дата принятия в печать — 15.09.2016 г.

Артемина Е. М., Утц С. Р., Ювченко С. А, Зимняков Д. А., Алонова М. В. **Сравнительная оценка просветляющих агентов с целью повышения качества дальней длинноволновой ультрафиолетовой терапии хронических дерматозов. Саратовский научно-медицинский журнал 2016; 12 (3): 453–458.**

Цель: выбрать подходящий просветляющий агент с наилучшими показателями просветления в длинноволновой части спектра, используемой в фототерапии. *Материал и методы*. В качестве объектов исследования использовались образцы кожи ex vivo. Измерение спектров полного пропускания срезов кожи проводилось на многоканальном спектрометре Ocean Optics QE 65000 (Ocean Optics, США) с применением четырех просветляющих агентов (40%-й раствор глюкозы, глицерин, пропиленгликоль, олеиновая кислота). *Результаты.* Проведя сравнительный анализ данных просветляющих агентов ex vivo посредством спектроскопии на длине волны 370 нм, удалось установить, что максимум оптического просветления достигался при использовании пропиленгликоля на 44-й минуте и составил 11,56%. *Заключение*. Использование просветляющих агентов возможно не только для улучшения визуализации структуры кожи, но и для изучения динамики светопроведения у пациентов при проведении дальней длинноволновой терапии.

Ключевые слова: оптическое просветление, просветляющие агенты, пропиленгликоль, спектроскопия, дальняя длинноволновая ультрафиолетовая терапия.

Artemina EM, Utz SR, Yuvchenko SA, Zimnyakov DA, Alonova MV. **Comparative evaluation of clarifying agents to improve the quality of the far long-wave ultraviolet therapy chronic dermatosis. Saratov Journal of Medical Scientific Research 2016; 12 (3): 453–458.**

Objective: to choose the optical clearing agent with the best illuminating ability in the long-wave UV spectrum used in phototherapy. *Material and methods.* Ex vivo skin samples were used as objects of study. Measurement of the total transmission spectra of the skin sections was carried out on a multi-channel spectrometer Ocean Optics QE 65000 (Ocean Optics, USA) using 4 optical clearing agents (40% glucose solution, glycerol, propylene glycol, oleic acid).

Results. Having conducted a comparative analysis of ex vivo data collected from spectroscopy of these optical clearing agents at a wavelength of 370 nm, it was found that the maximum optical clearing was achieved using propylene glycol at 44 minutes, which was 11.56%. *Conclusion.* The use of optical clearing agents is possible not only to improve the visualization of the skin structure, but also to explore the dynamics of light transmission in long-wave UV A-1 therapy of patients.

Key words: optical clearing, clarifying agents, spectroscopy, far long-wave ultraviolet therapy.

Введение. Тема транспорта зондирующего излучения через поверхностные слои биоткани, в частности при диагностике кожных заболеваний, крайне востребована в современной медицине. Значительное рассеяние излучения в видимом и ближнем инфракрасном (ИК) спектральных диапазонах тканями кожи ограничивает пространственное разрешение и глубину зондирования [1–4]. Таким образом, важными направлениями биомедицинской оптики являются развитие методов увеличения глубины зондирования, а также повышение пространственного разрешения и контраста изображений структурных компонентов биоткани, позволяющих осуществлять визуализацию ее внутренней структуры [5–8]. Временное снижение светорассеяния посредством селективного просветления верхних слоев биотканей становится одним из возможных путей решения данной проблемы.

С оптической точки зрения кожа, как и стенка сосуда, кровь, мозг, склера, относится к сильно рассеивающим (оптически мутным) биотканям. Оптические свойства данного класса биотканей могут быть описаны в модели многократного рассеяния скалярных волн в случайно-неоднородной среде с поглощением. В отличие от склеры глаза, кожа состоит не только из коллагеновых, но и из эластичных волокон, кератина, гранул меланина и других компонентов, причем различные слои кожи различаются по своему структурному составу и строению. Оптические свойства слоев характеризуются коэффициентами поглощения μa и рассеяния μs, которые определяют форму спектра пропускания кожи [3–6]. В силу различий в строении и процентном содержании все перечисленные компоненты будут вносить различный вклад как в поглощающие, так и в рассеивающие свойства кожи.

Определенный вклад в светорассеяние вносит эпидермис, основными рассеивателями в котором являются митохондрии клеток, но преимущественно рассеяние определяется фиброзной структурой дермы кожи [7, 8]. Для дермы реальное рассеяние света происходит на коллагеновых волокнах, образующих ее структуру, и узлах, образованных сплетением отдельных волокон. Основными компонентами, определяющими поглощающие свойства кожи в видимом и ближнем ИК спектральных диапазонах, являются меланин, содержащийся в пигментированном эпидермисе, и гемоглобин крови. Поглощение жировой ткани определяется поглощением липидов, воды и пигмента β-каротина [9–12]. Хорошо известно, что основным источником рассеяния света в биотканях является различие в значениях показателей преломления различных компонент биотканей, т.е. между митохондриями, ядром, другими компонентами и цитоплазмой клеток; или внутритканевой жидкостью и структурными элементами соединительной (фиброзной) ткани (коллагеновыми и эластическими волокнами).

Ответственный автор — Артемина Елена Михайловна
Тел. (сот.): +79649942474
E-mail: farfalla87@mail.ru

Управление оптическими параметрами биотканей — достаточно новый раздел оптики, основанный на изменении поглощающих и рассеивающих характеристик биотканей под действием различных физико-химических факторов, например сжатия, растяжения, дегидратации, коагуляции, охлаждения, а также пропитывании биотканей различными химическими растворами, гелями и маслами. В настоящее время метод, основанный на согласовании показателей преломления структурных компонентов биотканей и окружающего вещества с помощью биосовместимого иммерсионного вещества, так называемого просветляющего агента (ПА), получил распространение под названием «оптическое просветление биотканей» (в англоязычной литературе — tissue optical clearing) [13, 14].

В настоящее время для объяснения снижения светорассеяния биотканей за счет влияния ПА предложено три механизма, в основе которых лежит действие на ткань биосовместимого просветляющего агента, имеющего, как правило, высокую осмолярность и более высокий показатель преломления, чем внутритканевая жидкость [15, 16]. Введение в биоткань иммерсионной жидкости, имеющей показатель преломления больший, чем у внутритканевой жидкости, вызывает частичное замещение внутритканевой жидкости иммерсионным раствором, выравнивание показателей преломления рассеивателей (например, коллагеновых волокон) ткани и окружающей их среды и, как следствие, значительное снижение светорассеяния.

По химической структуре выделяют следующие оптические просветляющие агенты: спирты (бутандиол, глицерин, пропан, 1,3-пропандиол, 1,4-бутандиол, триметилолпропан, полиэтиленгликоль, ксилит и т.д.), сахара (глюкоза, декстроза, фруктоза сахароза, сорбит и т.д.), рентгено-контрастные вещества (тразограф, верографин) органические кислоты (олеиновая кислота и т.д) и другие органические растворители (диметилсульфоксид, пропиленгликоль и т.д.) и др. [17–21].

В качестве просветляющих агентов наиболее широко используются водные растворы глюкозы различной концентрации. Выбор данного вещества в качестве просветляющего агента обусловлен как его биосовместимостью и разрешенностью к клиническому применению [18], так и доступностью данного препарата [19]. Увеличение концентрации глюкозы в ткани приводит к выравниванию показателей преломления рассеивателей и внутритканевой жидкости и, как следствие этого, к снижению светорассеяния в биоткани. Влияние глицерина на оптические свойства кожи исследовано во многих работах [17, 21]. Глицерин является одним из наиболее широко используемых ПА для оптического просветления кожи. Многочисленные эксперименты in vitro показали, что водные растворы глицерина различной концентрации увеличивают прозрачность образцов кожи за счет снижения ее рассеивающих характеристик, главным образом из-за эффекта дегидратации. Отмечено, что глицерин вызывает набухание биотканей и диссоциацию коллагеновых фибрилл на микрофибрил-

лы. Эта дестабилизация структуры коллагена может приводить к дополнительному снижению рассеяния света биотканью за счет уменьшения размеров рассеивателей [22]. Однако указывается, что, несмотря на уменьшение диаметра фибрилл, растворы глицерина вызывают значительное набухание биоткани, в частности кожи, что приводит к уменьшению ее прозрачности. Кроме того, при использовании данного метода для просветления кожи in vivo возникают дополнительные факторы, такие как метаболическая реакция живой биоткани на гиперосмотический иммерсионный агент, особенности функционирования биоткани и влияние физиологической температуры на скорость процесса, которые необходимо учитывать, поскольку они могут значительно изменять как скорость, так и величину просветляющего эффекта. При использовании в качестве ПА растворов глицерина высокой концентрации могут иметься побочные эффекты, такие как нарушение структуры биоткани и стаз мелких кровеносных сосудов [20, 22, 23].

Некоторые ненасыщенные жирные кислоты увеличивают чрескожное поглощение агентов посредством понижения барьерной функции кожи. Олеиновая кислота, относящаяся к мононенасыщенным жирным кислотам, часто используется как хороший усилитель проницаемости для множества полярных и умеренно липофильных соединений [21]. Олеиновая кислота усиливает ТЭПВ (трансэпидермальная потеря воды) in vivo примерно в 1,5–2 раза, что согласуется с общим снижением барьерной функции кожи. Олеиновая кислота как усилитель проницаемости дает синергичный эффект, особенно с пропиленгликолем, в увеличении оптического просветления. Учитывая соображения клинической безопасности, олеиновая кислота может быть оптимальным выбором усилителя проницаемости для оптического просветления кожи, поскольку она известна как безопасный, свободный от побочных эффектов агент. Увлажняющие средства, содержащие пропиленгликоль, также вносят вклад в ослабление рассеяния света [23].

Хотя глицерин и глюкоза являются эффективными ПА при их инъекции в дерму, в обычных условиях они не так хорошо проникают через интактную поверхность кожи при местном применении. Смесь липофильных полимеров на основе полипропиленгликоля и гидрофильных полимеров на основе полиэтиленгликоля может иметь определенные преимущества для оптического просветления кожи благодаря действию липофильного компонента на роговой слой, а гидрофильного компонента на эпидермис и дерму. При исследовании кожи человека in vivo с помощью оптической когерентной томографии (ОКТ) и местном применении смеси полимеров в течение 90–120 мин было показано, что смесь может проникать в интактную кожу и улучшать визуализацию, давая возможность более ясно увидеть сосудистую сеть и волосяные фолликулы [20–23].

Помимо просветления кожи с диагностической целью в ИК-диапазоне, представляет интерес динамика пропускания поверхностных слоев кожи под действием просветляющих агентов при использовании длин волн ультрафиолетовой части спектра, в том числе при проведении фототерапии у дерматологических пациентов.

Материал и методы. Исследования проводились на базе кафедры физики Саратовского государственного технического университета имени Гагарина Ю.А. Объектами исследования служили

Рис. 1. Фотография кожного среза

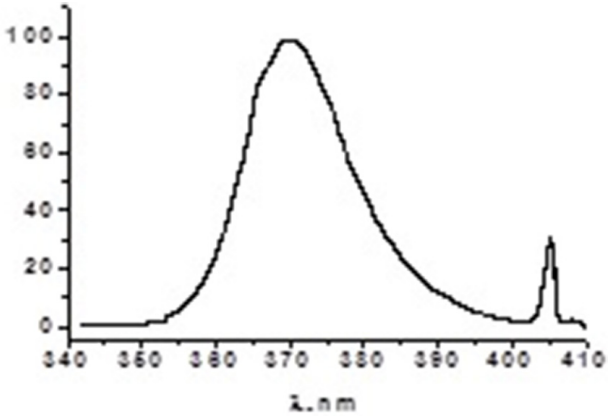

Рис. 2. Нормированный спектр излучения лампы TL 100 W 10 R с максимумом эмиссии на 370 нм, аппарат «Waldmann» UVA 7001 K (дальняя длинноволновая терапия (UVA-1-терапия))

20 образцов кожи ex vivo, предоставленные Областным клиническим центром комбустиологии г. Саратова (рис. 1). Использовались 4 просветляющих агента: водный 40%-ный раствор глюкозы (коэффициент преломления n=1,39), глицерин (n=1,45), пропиленгликоль (n=1,43), олеиновая кислота (n=1,46). При проведении исследования нами выбрана определенная длина волны — 370 нм (максимум эмиссии ламп для проведения дальней длинноволновой терапии на аппарате «Waldmann» UVA 7001 K (Herbert Waldmann GmbH & Co, Germany) с использованием ламп F85/100W-TL 10R со спектром излучения 340–400 нм) (рис. 2).

Образцы, размером приблизительно 10×20 мм, помещались между двумя предметными стеклами, измерения выполнялись в нескольких точках образца. Измерение спектров полного пропускания срезов кожи проводилось на многоканальном спектрометре Ocean Optics QE 65000 (Ocean Optics, США) на длине волны 370 нм. В качестве источника излучения выступала оптоволоконная газоразрядная лампа Ocean Optics PX2. Прошедшее излучение собиралось интегрирующей сферой Thorlabs IS236A-4 и посредством оптоволоконного тракта доставлялось к спектрометру Ocean Optics QE 65000. Измерения проводились с каждые 5 минут в течение часа. Для регистрации спектров полного пропускания срезов кожи использовалась классическая схема (рис. 3). Статистическая обработка данных осуществлялась с помощью ана-

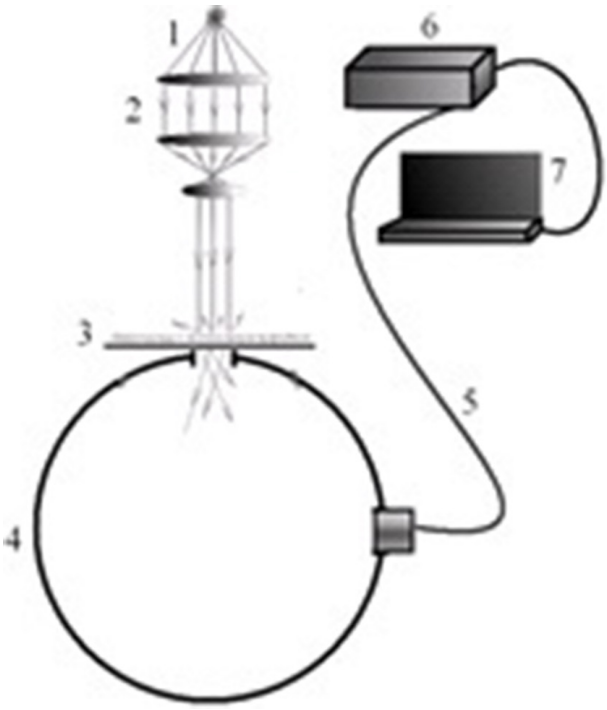

Рис. 3. Схема экспериментальной установки для регистрации спектров полного пропускания исследуемых образцов. 1 — широкополосный источник излучения (ксеноновая лампа Ocean Optics PX2); 2 — коллимационная система; 3 — исследуемый образец; 4 — интегрирующая сфера Thorlabs IS236A-4; 5 — волоконно-оптический патчкорд Ocean Optics P200-2-VIS-NIR; 6 — спектрометр Ocean Optics QE 65000; 7 — персональный компьютер

лиза показателей наглядности и критерия достоверности Стьюдента (t).

Результаты. Получены типичные спектральные зависимости полного пропускания при иммерсировании образцов кожи четарьмя просветляющими агентами (рис. 4). В начальный момент времени кожа представляет малопрозрачную для оптического излучения среду. Пропускание среза кожи в начальный момент времени на длине волны 370 нм составляло 0,4±0,01%.

На рис. 5 видно, что максимум просветления при обработке глицерином достигался на 40-й минуте и составлял 10%. Максимальное оптическое просветление образца кожи в 40%-ном растворе глюкозы достигалось на 22-й минуте, что составило 6,82%. При использовании в качестве ПА пропиленгликоля отмечалось максимальное оптическое просветление образца кожи на 44-й минуте, что составило 11,56%, олеиновой кислоты — на 60-й минуте и составило 1,96%. Таким образом, увеличение полного пропускания по отношению к исходному составило: при использовании глюкозы — в 25 раз, глицерина — в 17,05 раза, пропиленгликоля — в 28,9 раза, олеиновой кислоты — в 4,9 раза (таблица).

Обсуждение. Полученные результаты показывают, что максимальное просветление образцов кожи установлено при использовании пропиленгликоля и глицерина. В силу липофильности проникновение через роговой слой у данных веществ выше, чем у других просветляющих агентов. Показатель преломления у глицерина — 1,45, у пропиленгликоля — 1,43, что близко с показателями преломления коллагена дермы (1,4–1,47) [21, 22]. При этом максимум полного пропускания отмечен у пропиленгликоля через 44

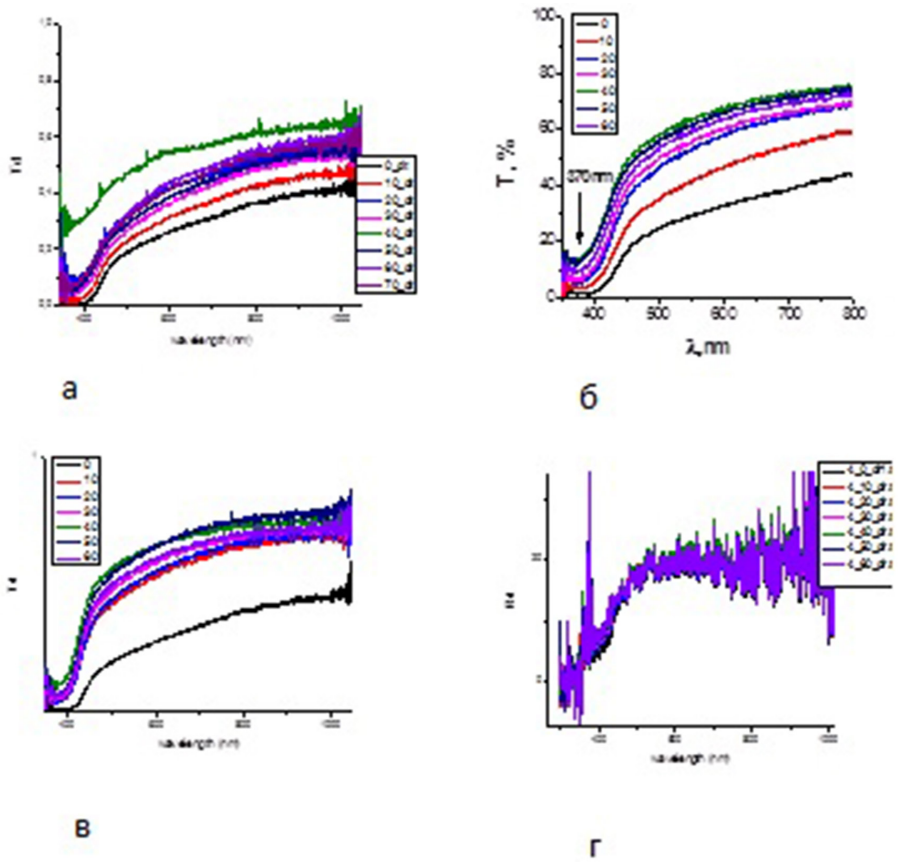

Рис. 4. Изменение спектральной зависимости полного пропускания кожного среза в процессе иммерсирования просветляющими агентами: *а* — глюкоза; *б* — пропиленгликоль; *в* — глицерин; *г* — олеиновая кислота

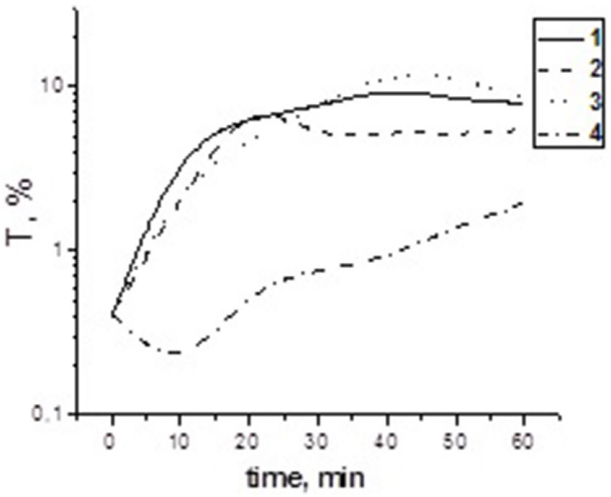

Рис. 5. Динамика полного оптического пропускания кожного среза на длине волны 370 нм при воздействии различными просветляющими агентами: *1* — глицерин; *2* — глюкоза 40%; *3* — пропиленгликоль; *4* — олеиновая кислота

минуты и составил 11,56% (что в 28,9 раза превышает исходный уровень пропускания в образце кожи). Олеиновая кислота в качестве просветляющего агента дала самый низкий показатель просветления через самый длительный срок (60 мин), что в очередной раз доказывает ее эффективность как возможного усилителя других просветляющих агентов, но никак не в качестве монопрепарата. Глюкоза 40%, несмотря на наиболее быстрое развитие эффекта просветления (через 20 мин), имеет довольно низкое полное пропускание по сравнению с глицерином и пропиленгликолем. Данный эксперимент имеет практическое значение: сравнительный анализ четырех разных просветляющих агентов с выбором оптимального по эффективности для использования в качестве средства, повышающего светопроведение, с целью повышения качества фототерапии, а именно дальней длинноволновой терапии (UVA-1-терапия) в лечении красного плоского лишая [24].

Заключение. Таким образом, проведя сравнительный анализ данных просветляющих агентов ex vivo посредством спектроскопии на длине волны ультрафиолетовой части спектра (370 нм), используемой при дальней длинноволновой терапии, можно сделать вывод, что определенные ПА, а именно пропиленгликоль, могут быть использованы для изучения динамики светопроведения у пациентов при выполнении данных физиопроцедур.

Конфликт интересов. Работа проведена в рамках диссертационного исследования Артеминой Елены Михайловны «Эффективность дальней длинноволновой терапии у больных красным плоским лишаем».

Авторский вклад*:* концепция и дизайн исследования — С. Р. Утц, Д. А. Зимняков, Е. М. Артемина, С. А. Ювченко; получение данных, интерпретация результатов — Е. М. Артемина, С. А. Ювченко, М. В. Алонова; написание статьи — Е. М. Артемина; утверждение рукописи — С. Р. Утц, Д. А. Зимняков.

Благодарности. Авторы выражают благодарность Областному клиническому центру комбустиологии г. Саратова за любезно предоставленные образцы кожи для проведения исследований.

Динамика полного оптического пропускания кожного среза на длине волны 370 нм при воздействии различными просветляющими агентами

Просветляющий агент	Время достижения максимума просветления, мин	Максимальное полное пропускание системы, %	Отношение максимального полного пропускания к исходному пропусканию
Глицерин	40	10	25
Глюкоза 40%	22	6,82	17,05
Пропиленгликоль	44	11,56	28,9
Олеиновая кислота	60	1,96	4,9

References (Литература)

1. Sinichkin YuP, Utz SR. In vivo reflectance and fluorescence spectroscopy of the human skin. Saratov: SGU, 2001; 92 p. Russian (Синичкин Ю. П., Утц С. Р. In vivo отражательная и флуоресцентная спектроскопия кожи человека. Саратов: Изд-во СГУ, 2001; 92 с.).

2. Sinichkin YuP, Kollias N, Utz SR, et al. Re-flectance and fluorescence spectroscopy of the human skin in vivo. In: Tuchin VV, ed. Opticheskaya biomeditsinskaya diagnostika. Moscow: Fizmatlit, 2007; Vol. 1; p. 77–124. Russian (Синичкин Ю. П., Коллиас Н., Утц С. Р. и др. Отражательная и флуоресцентная спектроскопия кожи человека in vivo. В кн.: Оптическая биомедицинская диагностика: в 2 т. Под ред. В. В. Тучина. М.: Физматлит, 2007; Т. 1; с. 77–124).

3. Utz SR. Optics of the human skin. In: Moskvin SV, Buylin VA, eds. Nizkointensivnaya lazernaya terapiya. Moscow: TOO «Firma «Tehnika», 2000; p. 58–70. Russian (Утц С. Р. Оптика кожи. В кн.: Низкоинтенсивная лазерная терапия. Под ред. С. В. Москвина, В. А. Буйлина. М.: ТОО «Фирма «Техника», 2000; с. 58–70).

4. Utz SR, Zimnyakov DA, Galkina EM, Reshetnikova EM. Optical coherence tomography and polarimetry of superficial skin biopsies. Vestnik Dermatologii i Venerologii 2015; 1: 85–91. Russian (Утц С. Р., Зимняков Д. А., Галкина Е. М., Решетникова Е. М. Оптическая когерентная томография и поляриметрический анализ поверхностных биопсий кожи. Вестник дерматологии и венерологии 2015; 1: 85–91).

5. Utz SR, Reshetnikova EM, Alonova MV, Galkina EM, et al. Polarimetric sulfacrilate epidermal strippings analysis as a method of optical biopsy. Saratov Journal of Medical Scientific Research 2013; 9 (3): 540–543. Russian (Утц С. Р., Решетникова Е. М., Алонова М. В., Галкина Е. М. и др. Поляриметрический анализ сульфакрилатных отрывов эпидермиса. Саратовский научно-медицинский журнал 2013; 9 (3): 540–543).

6. Zimnyakov DA, Simonenko GV, Tuchin VV. Dispersion dependence of the optical anisotropy and the degree of depolarization of fibrous tissues. Journal of Optical Technology. 2010; 77 (9): 577–581. Russian (Симоненко Г. В., Зимняков Д. А., Тучин В. В. Дисперсионная зависимость оптической анизотропии и степени деполяризации фиброзных тканей. Оптический журнал 2010; 77 (9): 577–581).

7. Tuchin VV, Wang LV, Zimnyakov DA. Optical Polarization in Biomedical Applications. Berlin, Heidelberg, N.-Y.: Springer-Verlag, 2006; 281 p.

8. Tuchin VV, Maksimova IL, Zimnyakov DA, et al. Light propagation in tissues with controlled optical properties. J Biomed Opt 1997; 2 (4): 304–321.

9. Tuchin VV, ed. Handbook of optical biomedical diagnostics. Bellingham: SPIE Press 2002; PM107: 1093.

10. Tuchin VV. Coherent optical techniques for the analysis of tissue structure and dynamics J Biomed Opt 1999; 4 (1): 106–124.

11. Liu H, Beauvoit B, Kimura M, Chance B. Dependence of tissue optical properties on solute-induced changes in refractive index and osmolarity. J Biomed Opt 1996; 1 (2): 200–211.

12. Maier JS, Walker SA, Fantini S, Franceschini MA, Gratton E. Possible correlation between blood glucose concentration and the reduced scattering coefficient of tissues in the near infrared. Opt Lett 1994; 19 (24): 2062–2064.

13. Genina EA, Bashkatov AN, Sinichkin YuP, Tuchin VV. Optical clearing of the eye sclera in vivo caused by glucose. Quantum Electronics 2006; 36 (12): 1119–1124. Russian (Генина Э. А., Башкатов А. Н., Синичкин Ю. П., Тучин В. В. Оптиче-

ское просветление склеры глаза in vivo под действием глюкозы. Квантовая Электроника 2006; 36 (12): 1119–1124).

14. Zaman RT, Rajaram N, Nichols BS, et al. Changes in morphology and optical properties of sclera and choroidal layers due to hyperosmotic agent. J Biomed Opt 2011; 16 (7): 1–14.

15. Vargas G, Chan EK, Barton JK, et al. Lasers Surg Med 1999; 24: 133–141.

16. Yeh AT, Choi B, Nelson JS, Tromberg BJ. Reversible dissociation of collagen in tissues. J Invest Dermatol 2003;121: 1332–1335.

17. Choi B, Tsu L, Chen E, Ishak TS, et al. Determination of chemical agent optical clearing potential using in vitro human skin. Lasers Surg Med 2005; 36: 72–75.

18. Utz SR, Tuchin VV, Galkina EM. The dynamics of some human skin biophysical parameters in the process of optical clearing after hyperosmotic solutions topical application. Vestnik Dermatologii i Venerologii 2015; 4: 60–68. Russian (Утц С. Р., Тучин В.В., Галкина Е.М. Динамика некоторых биофизических параметров кожи человека в процессе оптического просветления при воздействии гиперосмотических агентов. Вестник дерматологии и венерологии 2015; 4: 60–68).

19. Hirshburg, Choi B, Nelson JS, and Yeh AT. Correlation between collagen solubility and skin optical clearing using sugars. Lasers Surg Med 2007; 39: 140–144.

20. Galanzha EI, Tuchin VV, Solovieva AV, et al. Skin backreflectance and microvascular system functioning at the action of osmotic agents. J Phys D 2003; 36: 1739–1746.

21. Jiang J, Wang R. Comparing the synergistic effects of oleic acid and dimethyl sulfoxide as vehicles for optical clearing of skin tissue in vitro. Phys Med Biol 2004; 49: 5283–5294.

22. Genina EA, Bashkatov AN, Sinichkin YuP, Tuchin VV. Optical clearing of skin under action of glycerol: ex vivo and in vivo investigations. Optics and Spectroscopy 2010; 109 (2): 225–231. Russian (Генина Э.А., Башкатов А.Н., Синичкин Ю.П., Тучин В.В. Оптическое просветление кожи под действием глицерина: исследование ex vivo in vivo 2010 г. Оптика и спектроскопия 2010; 109 (2): 256–263).

23. Khan MH, Choi B, Chess S, Kelly KM, et al. Optical clearing of in vivo human skin: implications for light-based diagnostic imaging and therapeutics. Lasers Surg Med 2004; 34: 83–85.

24. Reshetnikova EM, Utz SR, Slesarenko NA. Phototherapy in complex treatment of patients with lichen planus. Saratov Journal of Medical Scientific Research 2013; 9 (3): 530–533. Russian (Решетникова Е.М., Утц С. Р., Слесаренко Н.А. Фототерапия в комплексном лечении больных красным плоским лишаем. Саратовский научно-медицинский журнал. 2013; 9 (3): 530–533).

УДК 616.516 (470.620) Оригинальная статья

РЕЗУЛЬТАТЫ АНАЛИЗА ЗАБОЛЕВАЕМОСТИ КРАСНЫМ ПЛОСКИМ ЛИШАЕМ В КРАСНОДАРСКОМ КРАЕ ЗА 2012–2015 ГГ. И КЛИНИЧЕСКИЕ АСПЕКТЫ ЕГО ТЕЧЕНИЯ

М.М. Тлиш *— ФГБОУ ВО «Кубанский ГМУ» Минздрава России, заведующая кафедрой дерматовенерологии, профессор, доктор медицинских наук;* ***Н.Л. Сычева*** *— ФГБОУ ВО «Кубанский ГМУ» Минздрава России, ассистент кафедры дерматовенерологии, кандидат медицинских наук;* ***П.С. Осмоловская*** *— ФГБОУ ВО «Кубанский ГМУ» Минздрава России, ассистент кафедры дерматовенерологии;* ***М.Е. Шавилова*** *— ФГБОУ ВО «Кубанский ГМУ» Минздрава России, ассистент кафедры дерматовенерологии.*

THE RESULTS OF THE ANALYSIS OF LICHEN PLANUS EPISODES IN THE KRASNODAR REGION FOR 2012–2015 YEARS AND ITS CLINICAL FEATURES

M.M. Tlish *— Kuban State Medical University, Head of the Department of Dermatology, Professor, Doctor of Medical Science;* ***N.L. Sycheva*** *— Kuban State Medical University, Department of Dermatology, Assistant, Candidate of Medical Sciences;* ***P. S. Osmolovskaya*** *— Kuban State Medical University, Department of Dermatology, Assistant;* ***M.E. Shavilova*** *— Kuban State Medical University, Department of Dermatology, Assistant.*

Дата поступления — 28.08.2016 г. Дата принятия в печать — 15.09.2016 г.

Тлиш М.М., Сычева Н.Л., Осмоловская П.С., Шавилова М.Е. **Результаты анализа заболеваемости красным плоским лишаем в Краснодарском крае за 2012–2015 гг. и клинические аспекты его течения. Саратовский научно-медицинский журнал 2016; 12(3): 458–462.**

Цель: изучить особенности течения заболеваемости красным плоским лишаем (КПЛ) в Краснодарском крае. *Материал и методы.* Проведен анализ 68 историй болезни. Больные КПЛ были подразделены на возрастные группы в соответствии с физиологической градацией возраста. Использована классификация КПЛ, предложенная Федеральными клиническими рекомендациями по ведению больных красным плоским лишаем (Москва, 2015). Диагноз в каждом случае подтвержден гистологическим исследованием биоптатов кожи. Данные о распространенности КПЛ получены из годовых отчетов Краевого клинического кожно-венерологического диспансера (г. Краснодар) за 2012–2015 гг. *Результаты.* Женщины болели в 2,6 раз чаще мужчин, почти половину выборки (48,5%) составляли лица в возрасте от 35 до 55 лет, преобладала длительность заболевания свыше года (76,5%), в трети случаев процесс развился на фоне эндокринной патологии. В клинической картине наиболее часто встречались типичная (половина случаев) и гипертрофическая (треть случаев) формы. Сочетанное поражение слизистых оболочек наблюдалось в 22,1% случаев, при этом доминировали деструктивные формы (эрозивно-язвенная и экссудативно-гиперемическая). *Заключение.* Полученные результаты свидетельствуют о росте заболеваемости КПЛ в Краснодарском крае с преобладанием типичных форм в структуре поражения кожи и деструктивных форм — при поражении слизистых оболочек.

Ключевые слова: красный плоский лишай, заболеваемость, сопутствующая патология, клинические формы.

Tlish MM, Sycheva NL, Osmolovskaya PS, Shavilova ME. **The results of the analysis of lichen planus episodes in the Krasnodar region for 2012–2015 years and its clinical features. Saratov Journal of Medical Scientific Research 2016; 12(3): 458–462.**

Aim: to study the features of lichen planus in the Krasnodar region. *Materials and methods.* Total 68 clinical cases have been analyzed. The patients were subdivided into age groups in accordance with physiological age gradation. The Classification of lichen planus proposed by the Federal clinical guidelines for the management of patients with lichen planus (Moscow, 2015) was used. The diagnosis in each case was confirmed by histological examination of biopsy specimens of the skin. The data on the prevalence of lichen planus was obtained from the annual reports of the Clinical dermatovenerology dispensary of Krasnodar city from year 2012 to 2015. *Results.* Women were found to suffer

2.6 times more often than men, nearly half of the subjects (48.5%) were aged between 35 and 55 years. The disease lasted for more than a year in 76.5% of cases. In one-third of cases the disease has developed on the background of endocrine pathology. The most commonly found clinical variants were vulgaris (accounted for more than half of the cases) and hypertrophic (1/3 cases) form. Involvement of mucous membrane was observed in 22.1% of cases, and this was seen more commonly associated with destructive forms (erosive ulcerous and exudative hyperemic). *Conclusion.* The results indicate an increase in the incidence of lichen planus in the Krasnodar region with a predominance of typical forms of cutaneous lichen planus and destructive forms of lichen planus of the mucous membranes.

Key words: lichen planus, incidence, associated pathology, clinical forms.

Введение. Красный плоский лишай (КПЛ) впервые подробно описал английский дерматолог E. Wilson в 1869 г., определив его отличительные особенности от других дерматозов и выделив основные формы. В современной дерматологии КПЛ рассматривается как хроническое рецидивирующее заболевание кожи и слизистых оболочек, реже поражающее ногти и волосы, отличающееся неуточненным этиопатогенезом, многообразием триггерных факторов и типичными папулезными элементами [1].

В последнее десятилетие отмечается рост числа больных КПЛ и более агрессивное течение дерматоза, связанное с увеличением количества тяжело протекающих форм. В Российской Федерации в 2014 г. заболеваемость КПЛ среди лиц в возрасте 18 лет и старше составила 12,7 случая на 100 тыс. населения, при этом большинство случаев зарегистрировано в средней возрастной группе. КПЛ с поражением кожи отмечается одинаково часто среди женщин и мужчин. КПЛ с поражением слизистой оболочки полости рта встречается чаще у женщин — до 75% случаев. Среди дерматологической патологии КПЛ составляет до 2,5%, в структуре заболеваний слизистой оболочки полости рта 35% [1, 2].

КПЛ относится к числу дерматозов, в этиологии и патогенезе которых остается большое количество сложных и нерешенных вопросов. В современной литературе описываются различные теории развития КПЛ: наследственная, неврогенная, интоксикационная, вирусная и иммунная [1, 3–6]. Накоплены данные о генетической предрасположенности, которая реализуется при воздействии разнообразных раздражителей (стресс, химико-биологические факторы, механические) [7, 8]. Неврогенная теория подтверждается тем, что первые вспышки заболевания у многих пациентов связаны с предшествующим эмоциональным перенапряжением. КПЛ может представлять собой общую аллергическую реакцию на медикаментозные и химические раздражители.

Иммунная и вирусная теории в настоящее время заслуживают наиболее пристального внимания. Согласно современным представлениям КПЛ относят к аутоиммунным заболеваниям. Доказана роль экспрессии кератиноцитами базального слоя антигена, приводящего к миграции в кожу Т-лимфоцитов с последующим формированием воспаления [1, 4, 6]. Существуют данные, свидетельствующие о важной роли вирусных заболеваний в развитии КПЛ. Проведен ряд исследований, подтверждающих связь между инфицированием вирусом гепатита С и развитием КПЛ [9, 10, 11].

Для КПЛ характерно хроническое рецидивирующее течение, продолжительность которого варьируется от 5 до 40 лет. Поражения при КПЛ встречаются на коже, слизистых оболочках, реже ногтях. Проявления на коже подразделяют на типичную (классическую) и атипичные (гипертрофическую, атрофическую, пемфигоидную, фолликулярную, пигментную, эрозивно-язвенную) формы. Слизистые оболочки часто вовлекаются в патологический процесс, при этом различают следующие клинические формы: типичную, гиперкератотическую, эрозивно-язвенную, экссудативно-гиперемическую, буллезную, атипичную [1].

Отсутствие четких представлений об этиологии и патогенезе, а также разнообразие клинических проявлений КПЛ делают терапию данного дерматоза сложной задачей. Лечение во всех случаях должно быть комплексным и индивидуальным. Основываясь на гипотезе иммунологического механизма КПЛ, большинство специалистов ведущее место в терапии тяжелых непрерывно рецидивирующих форм заболевания отводят глюкокортикостероидам. С учетом роли аллергизирующих факторов необходимо назначение гипосенсибилизирующей терапии. Так как КПЛ чаще всего развивается по клеточно-опосредованному типу аллергической реакции, целесообразно использовать в лечении больных и производные 4-аминохинолина, которые тормозят аутоиммунный процесс, являясь слабыми цитостатиками [1, 12–14].

Таким образом, рост заболеваемости КПЛ, отсутствие единой патогенетической концепции, разнообразие клинических форм и хроническое течение, а также многочисленность и недостаточная эффективность имеющихся методов терапии делают вопросы изучения данного дерматоза особенно актуальными.

Цель: изучить структуру заболеваемости и особенности течения КПЛ в Краснодарском крае.

Материал и методы. Для исследования распространенности клинических форм КПЛ проведен анализ 68 историй болезни пациентов, проходивших стационарное лечение в Краевом клиническом кожно-венерологическом диспансере г. Краснодара (ККВД) в период с 2012 по 2015 г.

В соответствии с физиологической градацией возраста все больные были разделены на три группы: от 18 до 35 лет; от 35 до 55 лет; от 55 до 75 лет. Клинические формы КПЛ устанавливались на основании классификации, предложенной Федеральными клиническими рекомендациями по ведению больных КПЛ [1]. В каждом случае диагноз КПЛ был подтвержден гистологическим исследованием биоптатов кожи. Данные о распространенности КПЛ получены из годовых отчетов ККВД.

Анализ результатов проводили с помощью пакета статистических программ Stastica 6.0 для персонального компьютера.

Результаты. За последние 4 года в Краснодарском крае отмечается рост заболеваемости КПЛ (рис. 1): 10,6 (2012 г.), 11,3 (2013 г.), 11,9 (2014 г.), 12,4 (2015 г.).

Анализ гендерных характеристик больных (рис. 2) показал, что КПЛ чаще регистрируется у женщин — 72% (49 пациенток) выборки; на мужчин приходится соответственно 28% (19 пациентов).

Возраст пациентов (рис. 3) варьировался от 18 до 72 лет, составляя в среднем 44±12,6 года. Почти по-

Ответственный автор — Шавилова Марина Евгеньевна
Тел.: 89284678893
E-mail: marina_shavilova@rambler.ru

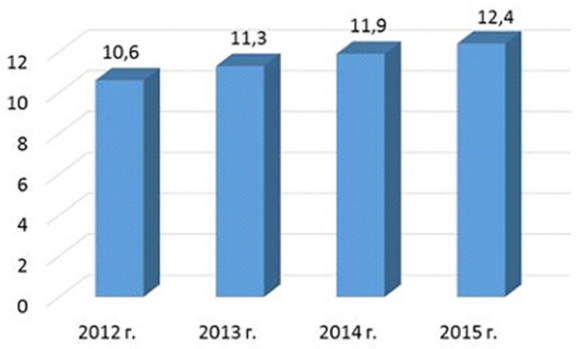

Рис. 1. Заболеваемость КПЛ в Краснодарском крае среди лиц в возрасте 18 лет и старше

Рис. 2. Распределение больных по гендерным характеристикам, % (n=68)

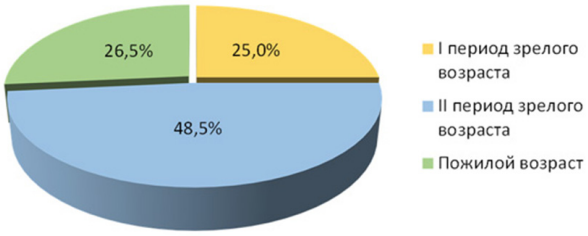

Рис. 3. Распределение больных КПЛ с учетом возраста, % (n=68)

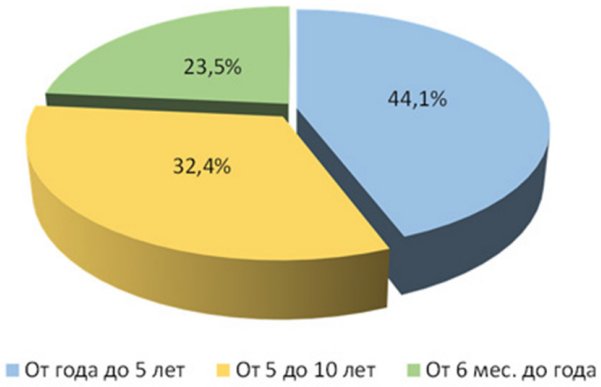

Рис. 4. Распределение больных КПЛ с учетом давности заболевания, % (n=68)

ловину выборки составили больные II периода зрелого возраста (33 пациента, или 48,5%). Пациенты I периода зрелого возраста составили 25% (17 человек); пожилого возраста — 26,5% (18 человек). Сельские жители (41, или 60,3%) в 1,5 раза преобладали над городскими (27, или 39,7%).

Проанализирована длительность заболевания на момент начала лечения (рис. 4). Она варьировалась от 1 мес. до 11 лет, составляя в среднем 3,7±2,9 года. Преобладали больные с длительностью заболевания от года до 5 лет (30, или 44,1%), реже она составляла от 5 до 10 лет (22, или 32,4%) и от 6 мес. до года (16, или 23,5%). Полученные данные наглядно свидетельствуют о длительном, хроническом течение дерматоза.

Сопутствующая патология выявлена у 54 (79,4%) пациентов (таблица), при этом чаще встречались эндокринные и воспалительные заболевания. У трети больных (23, или 33,8%) КПЛ развивался на фоне сахарного диабета (16, или 23,5%) и патологии щитовидной железы (7, или 10,3%). Почти каждый четвертый пациент (18, или 26,5%) имел заболевания воспалительного генеза: тонзиллит (5, или 7,4%), вирусный гепатит С (6, или 8,8%), хронический холецистит (4, или 5,9%), хронический сальпингоофорит (3, или 4,4%).

Спектр и частота сопутствующей патологии у больных КПЛ, % (n=68)

Сопутствующая патология	Число больных	
	Абс.	%
Сахарный диабет	16	23,5
Заболевания щитовидной железы	7	10,3
Хронический тонзиллит	5	7,4
Вирусный гепатит С	6	8,8
Хронический холецистит	4	5,9
Хронический сальпингоофорит	3	4,4

Изучены спектр и встречаемость клинических форм КПЛ (рис. 5). Более половины случаев составила типичная форма (38, или 55,9%). Второе место по частоте встречаемости занимала гипертрофическая (веррукозная) форма КПЛ (24 пациента, или 35,3%). Такие формы, как буллезная (3, или 4,4%), атрофическая (2, или 2,9%) и эрозивно-язвенная (1, или 1,5%) регистрировались в единичных случаях. Фолликулярная, пигментная, эрозивно-язвенная формы у пациентов выборки не встречались. У 15 больных КПЛ (22,1%) помимо кожных высыпаний имелись поражения слизистых оболочек (рот, головка полового члена, преддверие влагалища).

В структуре поражений слизистых оболочек (рис. 6) доминировали деструктивные формы поражения: эрозивно-язвенная (7, или 10,3%), экссудативно-гиперемическая (5, или 7,4%), гиперкератотическая (2, или 2,9%) и буллезная (1, или 1,5%).

Обсуждение. Таким образом, среди хронических дерматозов, распространенных в Краснодарском крае, КПЛ является актуальной проблемой. Отмечена четкая тенденция роста заболеваемости за последние четыре года. Женщины болеют в 2,6 раза чаще мужчин, половину выборки (48,5%) состави-

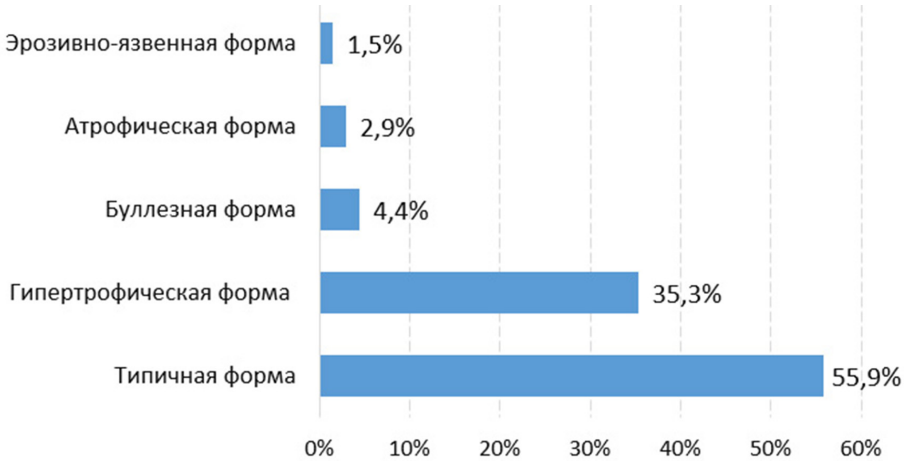

Рис. 5. Структура поражений кожи при КПЛ, % (n=68)

Рис. 6. Структура поражений слизистых при КПЛ, % (n=68)

ли лица в возрасте от 35 до 55 лет. Заболевание в 1,5 раза чаще регистрировалось у городских жителей. Преобладала длительность течения дерматоза свыше года (76,5%), что свидетельствует о поздней диагностике заболевания. В 79,4% случаев КПЛ протекал на фоне сопутствующей патологии, при этом в трети случаев диагностированы эндокринные заболевания. В клинической картине наиболее часто встречались типичная (составила более половины случаев) и гипертрофическая (треть случаев) формы. У 22,1% пациентов кожные высыпания сочетались с поражением слизистых оболочек, при котором доминировали эрозивно-язвенная и экссудативно-гиперемическая формы.

Заключение. Результаты исследования свидетельствуют о росте заболеваемости КПЛ в Краснодарском крае в сочетании с длительностью течения более пяти лет, с преобладанием типичных форм в структуре поражения кожи и деструктивных форм — при поражении слизистых оболочек.

Конфликт интересов не заявляется.

Авторский вклад: концепция и дизайн исследования — М.М. Тлиш, П.С. Осмоловская; получение данных — П.С. Осмоловская; анализ данных — М.Е. Шавилова; интерпретация результатов — Н.Л. Сычева, П.С. Осмоловская; написание статьи — М.Е. Шавилова, П.С. Осмоловская; утверждение рукописи для публикации — М.М. Тлиш.

References (Литература)

1. Lichen planus. In: Clinical guidelines Dermatology. 5th ed. Moscow: Delovoj ehkspress, 2016; p. 212–225. Russian (Красный плоский лишай. В кн.: Федеральные клинические рекомендации: Дерматовенерология. 5-е изд. М.: Деловой экспресс, 2016; с. 212–225).

2. Yusupova LA, Ilyasova EI. Lichen acuminatus: modern aspects of pathogenesis and therapy methods. Prakticheskaya medicina 2013; (73): 13–16. Russian (Юсупова Л.А., Ильясова Э.И. Красный плоский лишай: современные патогенетические аспекты и методы терапии. Практическая медицина 2013; (73): 13–16).

3. Filimonkova NN, Letaeva OV. Pathogenic aspects of the development of severe forms of lichen planus and therapy methods. Lechashchij vrach 2013; (10): 20–23. Russian (Филимонкова Н.Н., Летаева О.В. Патогенетические аспекты развития тяжелых форм красного плоского лишая и методы терапии. Лечащий врач 2013; (10): 20–23).

4. Cevasco N, Bergfeld W, Remzi B, et al. A case-series of 29 patients with lichen planopilaris: the Cleveland Clinic Foundation experience on evaluation, diagnosis, and treatment. J Am Acad Dermatol 2007; 57 (1): 47–53.

5. Butareva MM, Zhilova MB. Lichen acuminatus associated with viral hepatitis C: particular features of the therapy. Vestn dermatol i venerol 2010; (1): 105–108. Russian (Бутарева М.М., Жилова М.Б. Красный плоский лишай, ассоциированный с вирусным гепатитом С: особенности терапии. Вестник дерматологии и венерологии 2010; (1): 105–108).

6. Lichens. In: Clinical dermatology. Moscow: GEHOTAR-Media, 2009; Vol. 2, p. 184–211. Russian (Лихены. В кн.: Клиническая дерматовенерология. М.: ГЭОТАР-Медиа, 2009; Т. 2, с.184–211).

7. Dovzhanskij SI, Slesarenko NA. Clinic, immunopathogenesis and treatment of lichen planus. Russkij medicinskij zhurnal 1998; (6): 348–350. Russian (Довжан-

ский С. И., Слесаренко Н. А. Клиника, иммунопатогенез и терапия плоского красного лишая. Русский медицинский журнал 1998; (6): 348–350).

8. Ivanova IN, Mansurov VA. Psychosomatic patients lichen planus. Vestnik dermatologii i venerologii 2003; (5): 28–30. Russian (Иванова И. Н., Мансуров В. А. Психосоматическое состояние больных красным плоским лишаем. Вестник дерматологии и венерологии 2003; (5): 28–30).

9. Zakrzewska J, Chan E, Thornhill M. A systematic review of placebo-controlled randomized clinical trials of treatments used in oral lichen planus. Br J Dermatol 2005; 153 (2): 336–341.

10. Shengyuan L, Songpo Y, Wen W, et al. Hepatitis C virus and lichen planus: a reciprocal association determined by a meta-analysis. Arch Dermatol 2009; 145 (9): 1040–1047.

11. Harman M, Akdeniz S, Dursun M, et al. Lichen planus and hepatitis C virus infection: an epidemiologic study. Int J Clin Pract 2004; 58 (12): 1118–1119.

12. Khamaganova IV. Advantan (methylprednisolone aceponate) in complex treatment of lichen planus. Vestnik dermatologii i venerologii 2004; (3): 31–33. Russian (Хамаганова И. В. Адвантан (метилпреднизолона ацепонат) в комплексном лечении красного плоского лишая. Вестник дерматологии и венерологии 2004; (3): 31–33).

13. Conrotto D, Carbone M, Carrozzo M, et al. Ciclosporin vs. clobetasol in the topical management of atrophic and erosive oral lichen planus: a double-blind, randomized controlled trial. Br J Dermatol 2006; 154 (1): 139–145.

14. Bork K, Burgdorf V, Hoede N. Diseases of oral mucosa and lips: Clinics, diagnosis and treatment: Atlas and guidelines. Transl. from German. Moscow: Medicinskaya Literatura, 2011; 448 p. Russian (Борк К., Бургдорф В., Хеде Н. Болезни слизистой оболочки полости рта и губ: клиника, диагностика и лечение: Атлас и руководство. Пер. с нем. М.: Мед. лит., 2011; 448 с.).

УДК 616.5–003.93:615.281.9:620.3 (045) Оригинальная статья

ОПТИМИЗАЦИЯ ТЕХНОЛОГИЧЕСКОГО ЦИКЛА ФОРМИРОВАНИЯ СТРУКТУР «ЯДРО — ОБОЛОЧКА» И ИССЛЕДОВАНИЕ АНТИМИКРОБНЫХ И РЕГЕНЕРАТИВНЫХ СВОЙСТВ ДИСПЕРСИЙ НА ОСНОВЕ СФОРМИРОВАННЫХ СТРУКТУР

Д. А. Заярский *— ФГБОУ ВО «Саратовский ГТУ им. Гагарина Ю. А.», доцент кафедры химии, кандидат технических наук;* ***А. В. Гороховский*** *— ФГБОУ ВО «Саратовский ГТУ им. Гагарина Ю. А.», профессор кафедры химии, доктор химических наук;* ***О. В. Нечаева*** *— ФГБОУ ВО «Саратовский ГТУ им. Гагарина Ю. А.», доцент кафедры экологии, кандидат биологических наук;* ***В. Ю. Ульянов*** *— ФГБОУ ВО «Саратовский ГМУ им. В. И. Разумовского» Минздрава России, НИИ травматологии, ортопедии и нейрохирургии, старший научный сотрудник, доктор медицинских наук;* ***Е. И. Тихомирова*** *— ФГБОУ ВО «Саратовский ГТУ им. Гагарина Ю. А.», заведующая кафедрой экологии, профессор, доктор биологических наук;* ***М. М. Вакараева*** *— ФГБОУ ВО «Чеченский государственный университет», ассистент кафедры нормальной и патологической физиологии, кандидат биологических наук;* ***Д. А. Шнайдер*** *— ГУЗ «Саратовский областной кожно-венерологический диспансер», главный врач;* ***С. Р. Утц*** *— ФГБОУ ВО «Саратовский ГМУ им. В. И. Разумовского» Минздрава России, заведующий кафедрой кожных и венерических болезней, профессор, доктор медицинских наук;* ***Д. М. Арсениевич*** *— ФГАОУ ВО «Национальный исследовательский ядерный университет «МИФИ», студент 4-го курса.*

OPTIMIZATION OF THE TECHNOLOGICAL CYCLE OF FORMATION OF “CORE — SHELL” STRUCTURES AND THE STUDY OF ANTIMICROBIAL AND REGENERATIVE PROPERTIES OF THE DISPERSIONS BASED ON THE PREPARED STRUCTURES

D. A. Zayarskiy — *Yuri Gagarin State Technical University of Saratov, Department of Chemistry, Associate-professor, Candidate of Engineering Science;* ***A. V. Gorokhovskiy*** *— Yuri Gagarin State Technical University of Saratov, Department of Chemistry, Professor, Doctor of Chemical Science;* ***O. V. Nechaeva*** *— Yuri Gagarin State Technical University of Saratov, Department of Ecology, Associate-professor, Candidate of Biological Sciences;* ***V. Yu. Ul’yanov*** *— Saratov State Medical University n.a. V. I. Razumovsky of the Ministry of Health of Russia, Research Institute of Traumatology, Orthopaedics and Neurosurgery, Senior Researcher, Doctor of Medical Science;* ***E. I. Tikhomirova*** *— Yuri Gagarin State Technical University of Saratov, Head of Department of Ecology, Professor, Doctor of Biological Science;* ***M. M. Vakaraeva*** *— Chechen State University, Department of Normal and Pathological Physiology, Assistant Professor, Candidate of Biological Sciences;* ***D. A. Schnaider —*** *Saratov Regional Dermatovenerological Dispensary, Head Physician;* ***S. R. Utz*** *— Saratov State Medical University n.a. V. I. Razumovsky, Department of Skin and Venereal Diseases, Professor, Doctor of Medical Science;* ***D. M. Arsenievich*** *— National Research Nuclear University “MEPhI”, 4th year student.*

Дата поступления — 27.08.2016 г. Дата принятия в печать — 15.09.2016 г.

Заярский Д. А., Гороховский А. В., Нечаева О. В., Ульянов В. Ю., Тихомирова Е. И., Вакараева М. М., Шнайдер Д. А, Утц С. Р., Арсениевич Д. М. **Оптимизация технологического цикла формирования структур «ядро — оболочка» и исследование антимикробных и регенеративных свойств дисперсий на основе сформированных структур. Саратовский научно-медицинский журнал 2016; 12 (3): 462–467.**

Цель: создание оптимизированных композитных структур на основе наноразмерных агрегатов флавоноидов и исследование их антимикробных и регенеративных свойств. *Материал и методы.* Антимикробную активность полученного препарата изучали с использованием метода серийных разведений. В качестве экспериментальной модели использовали стандартные и клинические штаммы грамположительных и грамотрицательных бактерий и микроскопических грибов. Оценку регенеративного действия структур, содержащих наноагрегаты флавоноидов, проводили на модели экспериментальных полнослойных ран. *Результаты.* Показана высокая антимикробная активность созданных структур в отношении условно-патогенных микроорганизмов, в том числе и клинических штаммов, обладающих множественной антибиотикорезистентностью. Показано достоверное увеличение скорости заживления экспериментальных полнослойных ран путем стимулирования регенеративных процессов. *Заключение.* Разработанный препарат, содержащий структуры «ядро — оболочка» на основе стабилизированных полиэлектролитом наноагрегатов флавоноидов, можно рассматривать как потенциально новый вид лекарственных средств для использования в косметологии и дерматологии, а также в гнойной хирургии и терапии термических поражений.

Ключевые слова: флавоноиды, нанотехнологии, дерматология.

Zayarskiy DA, Gorokhovskiy AV, Nechaeva OV, Ul’yanov VYu, Tikhomirova EI, Vakaraeva MM, Schnaider DA, Utz SR, Arsenievich DM. **Optimization of the technological cycle of formation of “core — shell” structures and the study of an-**

timicrobial and regenerative properties of the dispersions based on the prepared structures. Saratov Journal of Medical Scientific Research 2016; 12 (3): 462–467.

The aim of the work was to create optimized composite structures on the basis of nanoscale aggregates of flavonoids and study of their antimicrobial and regenerative properties. *Material and methods.* Antimicrobial activity of the resulting preparation was studied using the serial dilution method. Standard and clinical strains of Gram-positive and Gram-negative bacteria and microscopic fungi were used as experimental models. Assessment of regenerative effect of structures containing nanoaggregates flavonoids on experimental models of full thickness skin wounds was performed. *Results.* The high antimicrobial activity of the created structures is seen against opportunistic pathogenic microorganisms including clinical isolates resistant to multiple antibiotics. Displaying the reliable increase in rate of healing of experimental full thickness skin wounds by stimulating regenerative processes. *Conclusion.* Developed preparation containing “core — shell” structure stabilized by polyelectrolyte based flavonoid nanoaggregates can be considered as a potentially new type of drugs for use in cosmetology and dermatology as well as in the treatment of contaminated surgerical wounds and thermal injuries.

Key words: flavonoids, nanotechnology, dermatology.

Введение. Развитие нанотехнологий сегодня достигло уровня, позволяющего создавать наноструктурированные объекты и композитные материалы на их основе с заранее заданными свойствами, которые могут найти свое применение в различных областях народного хозяйства и промышленности [1–3]. В частности, в медицине остро стоит проблема создания новых антимикробных и регенеративных препаратов, обладающих комплексным действием, собственными транспортными свойствами, высокой активностью в отношении различных возбудителей, а также стимулирующих регенеративные процессы после подавления инфекционного процесса. При этом стандартный подход с использованием антибиотиков и стероидных препаратов часто малоприменим, так как, с одной стороны, у микроорганизмов постоянно возрастает резистентность к антимикробным препаратам, а с другой — применение стероидов при неподавленных бактериальных инфекциях может привести к хронизации инфекции или ее генерализации [4, 5]. Перспективным альтернативным направлением для лечения инфекционных заболеваний и ожоговых поражений кожи и мягких тканей является использование препаратов с высокой регенеративной способностью в комплексе с полимерными соединениями, обладающими антимикробной активностью, которые обеспечивают повышение их биодоступности, а также снижают риск микробной контаминации очагов поражения.

Цель: создание оптимизированных композитных структур на основе наноразмерных агрегатов флавоноидов, стабилизированных полиэлектролитной оболочкой, и исследование их антимикробных и регенеративных свойств.

Материал и методы. В основе создания нанокомпозитов лежала технология формирования структур «ядро — оболочка» методом последовательной адсорбции полиэлектролитов и наносистем на поверхности твердых малорастворимых субмикронных «ядер». В ходе первой части проведенных исследований оптимизировался режим получения и стабилизации структур «ядро — оболочка».

Для формирования агрегатов использовались наноразмерные «ядра», состоящие из флавоноидов, полученные методом ультразвукового диспергирования натурального прополиса в воде [6]. Диспергирование велось в ультразвуковом реакторе с частотой акустических колебаний 35 кГц, в диапазоне температур от 20 до 100°С.

Распределение по размерам субмикронных агрегатов флавоноидов, полученных из очищенного сырья, а также величину их электрокинетического потенциала определяли методом динамического светорассеяния и электрофореза. Измерения проводили при помощи установки для характеризации наночастиц Marven Zetasizer Nano ZS (Великобритания). Полученные «ядра» стабилизировались полиэлектролитной оболочкой. В качестве полимерного стабилизатора использовался полидимитилдиаллиламмоний хлористый (ПДДА), модифицированный ионами йода (рис. 1), для придания полимеру антимикробных свойств.

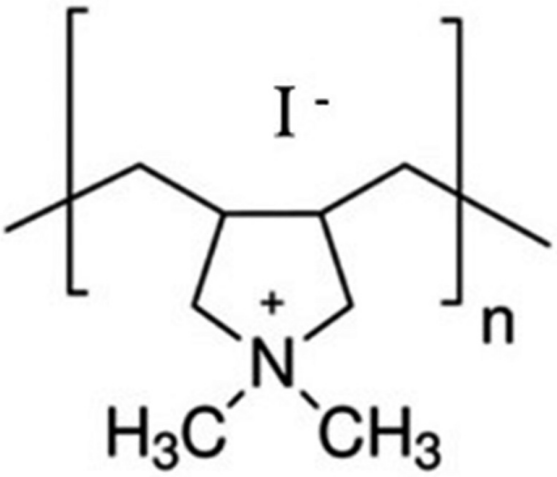

Рис. 1. Структурная формула ПДДА, модифицированного ионами йода

Размер частиц и структур «ядро — оболочка» определяли методом атомно-силовой микроскопии при помощи кантилеверов NSG-1 с резонансной частотой 120 кГц в полуконтактном режиме при помощи зондовой нанолаборатории NTEGRA Specta (NT-MDT, Россия) [7, 8]. Оценку химического состава образцов проводили методом спектроскопии комбинационного рассеяния света при возбуждении лазером с длиной волны 473 нм, мощностью 35 мВт. Спектральное разрешение решетки 1 нм. Эффективность диспергирования отслеживалось путем определения показателя поглощения, методом оптической спектрофотомерии при помощи однолучевого спектрофотометра СФ-56 (Россия) с применением интегрирующей сферы. Измерения выполнялись на длине волны 526 нм.

Вторая часть исследований посвящена потенциально возможным направлениям применения полученных композитных структур в качестве антимикробных и регенеративных препаратов.

Антимикробную активность полученного препарата изучали с использованием метода серийных

Ответственный автор — Шнайдер Дмитрий Александрович
Тел. (сот.): +79626290994
E-mail: sar-okvd@yandex.ru

разведений (МУК 4.2.1890–04.), с помощью которого определяли их минимальную подавляющую концентрацию (МПК). В качестве экспериментальной модели использовали стандартные и клинические штаммы грамположительных (*B. cereus* №8035, *S. aureus* 25923. *S. aureus*, №42) и грамотрицательных (*E.coli* ATCC 25922, *E. coli* №39, *P. aeruginosa* ATCC 27853, *P. aeruginosa* №26) бактерий и микроскопических грибов (*C. albicans* ATCC 885–653, *C. albicans* №39, *C. albicans* №1, *C. albicans* №2, *C. albicans* №3, *C. albicans* №4).

Оценку регенеративного действия структур «ядро — оболочка», содержащих наноагрегаты флавоноидов, стабилизированные ПДДА, проводили на модели экспериментальных полнослойных ран. Исследования выполняли на белых беспородных мышах (самцах), массой 18–20 г, которые содержались на стандартном рационе вивария. Раны наносились с помощью трафарета методом иссечения полнослойного кожного лоскута. Изначальная площадь раневой поверхности составляла 2 см^2. Животные были разделены на три группы:

1) опытная группа, раны которой обрабатывали дисперсией структур «ядро — оболочка»;

2) контрольная группа 1, раны которой не обрабатывали;

3) контрольная группа 2, раны которой обрабатывали суспензией наноагрегатов флавоноидов.

Для оценки эффективности лечения ран рассчитывали ежесуточное уменьшение площади ран (в %) по общепринятой методике [9, 10].

Результаты. На первом этапе работы были обоснованы параметры оптимизации процесса формирования структур «ядро — оболочка», в частности изучалось влияние температурного режима при формировании «ядер». Эффективность процесса отслеживали по изменению величины оптической плотности дисперсий. В ходе эксперимента температуру меняли от 20 до 100°С с шагом 10°С. Диспергирование вели в ультразвуковом реакторе в режиме кавитации с частотой акустических колебаний 35 кГц. Время диспергирования составляло 10 минут для каждого образца. Оптическую плотность определяли при помощи однолучевого спектрофотометра, в качестве эталонного образца использовали дистиллированную воду. Результаты измерений представлены на рис. 2. Установлено, что оптимальный режим диспергирования лежал в области 75-85°С. Это обусловлено тем, что при более низких температурах смоловидные флавоноидные соединения не обладают необходимой пластичностью и противодействуют гидроудару в режиме кавитации. Низкая эффективность кавитации в области более высоких температур обусловлена началом закипания, а формирование в этом случае пузырьков воздуха снижает выход наноразмерных агрегатов флавоноидов [11–15].

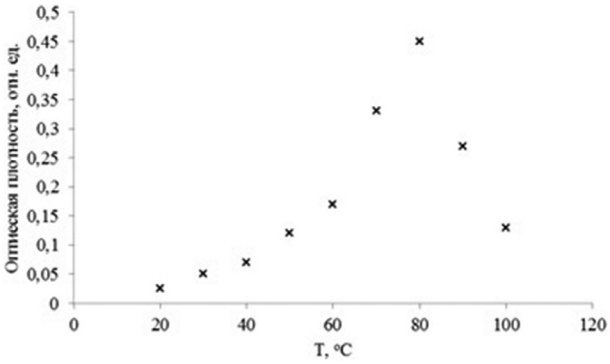

Рис. 2. Зависимость размеров наноагрегатов флавоноидов от температуры диспергирования

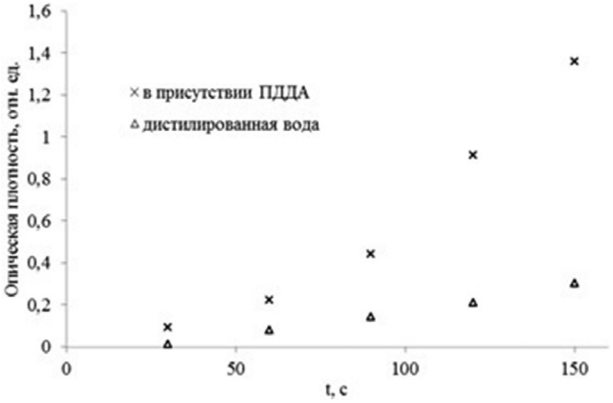

Рис. 3. Зависимость оптической плотности дисперсий наноразмерных агрегатов флавоноидов от времени акустического воздействия в случае присутствия и отсутствия полиэлектролитного стабилизатора

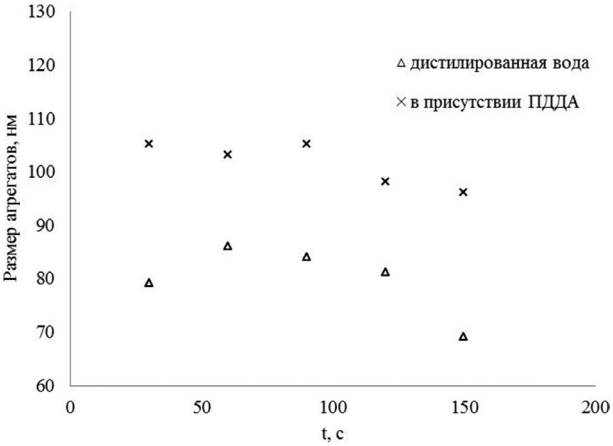

Рис. 4. Зависимость размеров наноагрегатов флавоноидов от времени аккустического воздействия в случае присутствия и отсутствия полиэлектролитного стабилизатора

Изучен процесс формирования агрегатов в среде, содержащей полиэлектролитный стабилизатор — полидимитилдиаллиламмоний хлористый, модифицированный ионами йода, а также исследовано влияние полиэлектролита на выход и размер готовых структур «ядро — оболочка». Зависимость оптической плотности от времени диспергирования обоих образцов представлена на рис. 3. Установлено, что выход продукта при диспергировании в присутствии полиэлектролита выше, чем при стандартном процессе получения «ядер».

Изучение размеров сформированных структур свидетельствует о том, что наличие полиэлектролита приводит к более стабильному распределению по размерам полученных структур, позволяя сформировать композитные агрегаты размером порядка 90–110 нм (рис. 4).

На следующем этапе работы проведена оценка влияния сформированных структур «ядро — оболочка» на выживаемость различных микроорганизмов, в том числе в отношении клинических штаммов возбудителей, обладающих широким спектром резистентности к антибиотикам. Исходя из основополагающих принципов формирования структур «ядро — оболоч-

Таблица 1

Показатели антимикробной активности структур «ядро — оболочка»

Штамм	Минимальная подавляющая концентрация (МПК), мкг/мл										
	Контроль	1000	500	250	125	62,5	32	16	8	4	2
E. coli, №39	+	-	-	-	-	-	-	-	-	+	+
E. coli ATCC 25922	+	-	-	-	-	-	-	-	-	+	+
B. cereus №8035	+	-	-	-	-	-	-	+	+	+	+
P. aeruginosa №26	+	-	-	-	-	-	-	-	-	+	+
P. aeruginosa ATCC 27853	+	-	-	-	-	-	-	-	-	+	+
S. aureus №42	+	-	-	-	-	-	-	-	+	+	+
S. aureus 25923	+	-	-	-	-	-	-	-	+	+	+

Примечание: «+» — наличие роста микроорганизмов; «-» — отсутствие роста микроорганизмов.

Таблица 2

Фунгицидная активность структур «ядро — оболочка», стабилизированных полимерным соединением с содержанием ионов йода 1000 мкг/мл

Штамм	Минимальная фунгицидная концентрация, мкг/мл										
	Контроль	1000	500	250	125	62,5	32	16	8	4	2
C. albicans ATCC 885–653	+	—	—	—	—	—	—	+	+	+	+
C. albicans №39	+	—	—	—	—	—	—	+	+	+	+
C. albicans №1	+	—	—	—	—	—	+	+	+	+	+
C. albicans №2	+	—	—	—	—	—	+	+	+	+	+
C. albicans №3	+	—	—	—	—	—	+	+	+	+	+
C. albicans №4	+	—	—	—	—	—	+	+	+	+	+

Примечания: «+» — наличие роста микроорганизмов; «-» — отсутствие роста микроорганизмов.

ка» методом последовательной адсорбции для формирования агрегатов, использовали 1%-ный раствор полиэлектролита, поскольку большие концентрации не давали более выраженного эффекта, а более низкие негативно сказывались на процессах формирования структур. Полученные результаты позволили установить высокую антимикробную активность исследуемых структур как в отношении стандартных, так и в отношении клинических штаммов условно-патогенных бактерий (табл. 1).

В отношении стандартного и клинических штаммов *C. albicans* исходные структуры проявляли антимикотическую активность только в концентрации полимерного соединения 125 и 250 мкг/мл соответственно. С целью повышения эффективности противогрибковой активности исследуемых структур проводили их стабилизацию полимером, в котором содержание ионов йода составляло 1000 мкг/мл. Полученные результаты представлены в табл. 2.

Установлено, что повышение содержания ионов йода в составе полимера приводило к значительному снижению значений минимальной фунгицидной концентрации исследуемых структур «ядро — оболочка» и составляло для стандартного штамма *C. albicans* ATCC 885–653 и клинического штамма *C. albicans* №3932 мкг/мл, а для клинических штаммов *C. albicans* №1, *C. albicans* №2, *C. albicans* №3, *C. albicans* №464 мкг/мл. Вероятно, повышение содержания в составе исследуемого полимера йода оказывало повреждающее действие на мембрану микроскопических грибов вследствие окисления ее основных компонентов.

Оценку регенеративных свойств наноагрегатов флавоноидов и структур «ядро — оболочка», проводили по ежесуточному уменьшению площади экспериментальных полнослойных ран. Полученные результаты представлены на диаграмме (рис. 5).

В опытной группе животных наблюдали статистически достоверное уменьшение площади раневой поверхности начиная со вторых суток эксперимента, а полное заживление ран происходило на 8-е сутки. В контрольной группе животных №1 полное заживление ран наступало на 14-е сутки от начала эксперимента. Полное заживление ран контрольной группы мышей 2-й группы происходило на 11-е сутки.

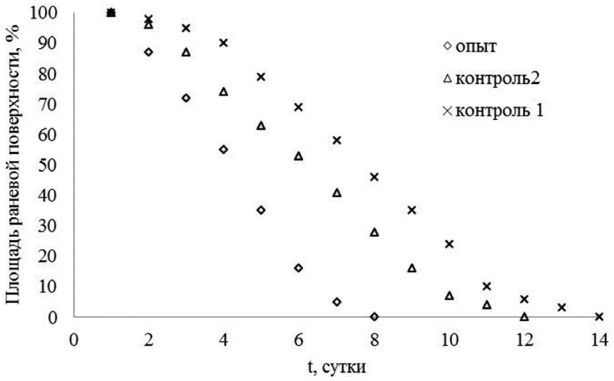

Рис. 5. Изменение площади раневых травм с течением времени

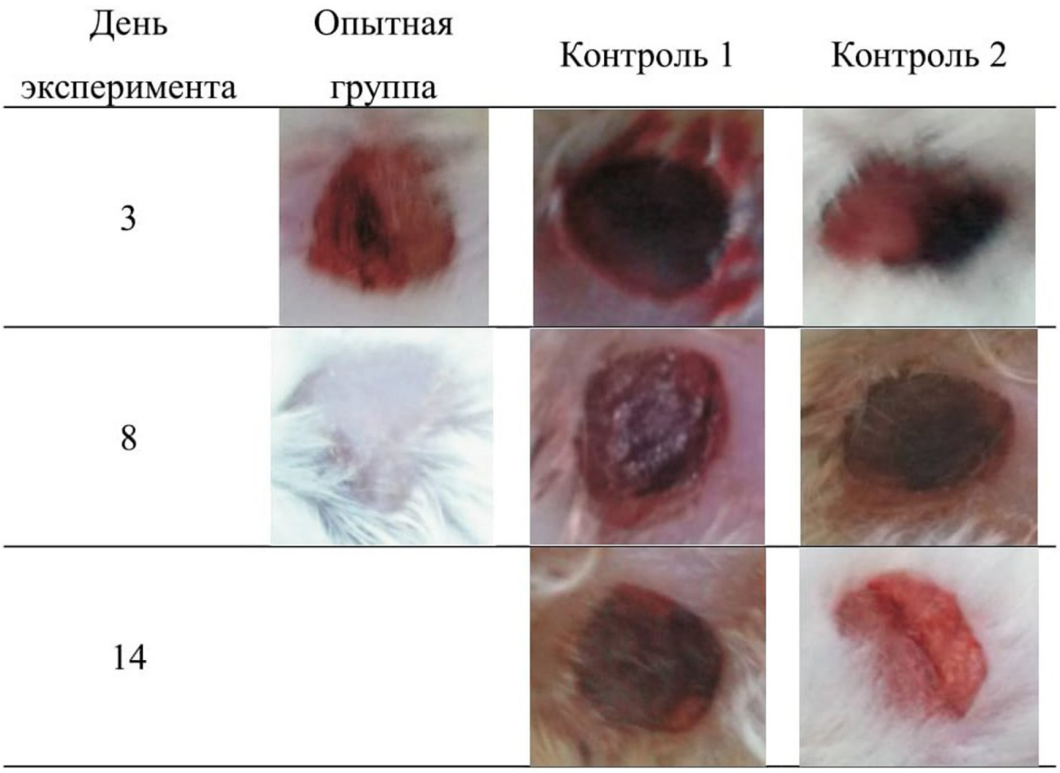

Рис. 6. Прогресс в регенерации раневых травм у мышей

Обсуждение. Оценивая морфологические изменения раневых дефектов, исходя из их площади, установлено, что нанесение препаратов, содержащих как стабилизированные, так и нестабилизированные наноагрегаты флавоноидов, ускоряет заживление полнослойных ран кожи путем стимуляции репаративных процессов (рис. 6).

Проведенные исследования показали высокую эффективность разработанного препарата по сравнению с нестабилизированными наноагрегатами флавоноидов. Таким образом, данный препарат можно рассматривать в качестве перспективного средства для лечения неосложненных и гнойных ран.

Заключение. Оптимизирована технология формирования структур «ядро — оболочка» на основе наноразмерных дисперсий флавоноидов, стабилизированных полиэлектролитной оболочкой полидиметилдиаллиламмония хлористого, модифицированного ионами йода. Показана высокая антимикробная активность данных структур в отношении условно-патогенных микроорганизмов, в том числе и клинических штаммов, обладающих множественной антибиотикорезистентностью. Показано достоверное увеличение скорости заживления экспериментальных полнослойных ран путем стимулирования регенеративных процессов.

Разработанный препарат, содержащий структуры «ядро — оболочка» на основе стабилизированных полиэлектролитом наноагрегатов флавоноидов, можно рассматривать как потенциально новый вид лекарственных средств для использования в косметологии и дерматологии, а также в гнойной хирургии и терапии термических поражений.

Конфликт интересов не заявляется.

Авторский вклад: концепция и дизайн исследования — Д.А. Заярский, С. Р. Утц; получение данных — О.В. Нечаева, В.Ю. Ульянов; анализ данных — М.М. Вакараева, Д.М. Арсениевич; интерпретация результатов — Е.И. Тихомирова; написание статьи — Д.А. Шнайдер, Д.А. Заярский, О.В. Нечаева, А.В. Гороховский; утверждение рукописи — Д.А. Шнайдер, С. Р. Утц.

References (Литература)

1. Kubanova AA, Utz SR, Kubanov AA, Persati M, Svenskaya Yu. Perspectives of practical use of nanoparticles in dermatology. Vestnik dermatologii i venerologii 2016; (2):15–20. Russian (Кубанова А.А., Утц С. Р., Кубанов А.А., Персати М., Свенская Ю. Перспективы практического использования наночастиц в дерматологии. Вестник дерматологии и венерологии 2016; (2):15-20).

2. Alekseeva OK. Carbon nanotubes in biology. PersT 2009; 16 (4): 5–8. Russian (Алексеева О.К. Углеродные нанотрубки в биологии. ПерсТ 2009; 16 (4): 5–8).

3. Ghafari P, Christine St-DH, Power ME, et al. Impact of carbon nanotubes on the ingestion and digestion of bacteria by ciliated protozoa. Nature Nanotechnology 2008; (3): 347–351.

4. Srivastava S, Kotov NA. Composite Layer-by- Layer (LBL) assembly with inorganic nanoparticles and nanowires. Acc Chem Res 2008; 41 (12): 1831–1841.

5. Ozin GA, Arsenault AC. Nanochemistry (A Chemical Approach to Nanomaterials). RCS Publishing, 2005, printed by Sun Fung Offset Binding Company Ltd, China; 628 p.

6. Zayarskiy DA, Portnov SA, Matrosov NA. A process of obtaining extracts of vegetable oils and products of beekeeping: Patent Rossiyskoy Federatsii № 2446852. Russian (Заярский Д.А., Портнов С. А., Матросов Н.А. Способ получения экстрактов растительного сырья и продуктов пчеловодства: патент Российской Федерации № 2446852).

7. Kahraman M, Zamaleeva AI, Fakhrullin RF, Culha M. Layer-by-layer coating of bacteria with noble metal nanoparticles for surface-enhanced Raman scattering. Anal Bioanal Chem 2009; 395: 2559–2567.

8. Glukhova OE, Kirillova IV, Zayarskiy DA, et al. Atomic forse microscopy application in studies of lipoprotein and arterial intima interactions. Journal of Nano and Microsystem Technique 2012; (9): 34–39. Russian (Глухова О.Е., Кириллова И.В., Заярский Д.А. и др. Применение атомной силовой микроскопии в исследованиях взаимодействия липопротеидов интимой артерий. Нано- и микросистемная техника 2012; (9): 34–39).

9. Kuzin MI. Wounds and wound infection: a guide for physicians. M.: Meditsina, 1990; 592 p. Russian (Кузин М.И. Раны и раневая инфекция: руководство для врачей. М.: Медицина, 1990; 592 с.).

10. Gul NY, Topal A, Cangul T. The effects of topical tripeptide copper complex and helium-neon laser on wound healing in rabbits. Veterinary Dermatology 2008; 19 (1): 7–14.

11. Nechaeva OV, Shurshalova NF, Zayarskiy DA, et al. The biological activity of compounds from enamines and their modified analogues in respect to reference-strains and clinical isolates of bacteria. Fundamental Research 2013; (12):127–130. Russian (Нечаева О.В., Шуршалова Н.Ф., Заярский Д.А. и др. Биологическая активность соединений ряда енаминов и их модифицированных аналогов в отношении референс-штаммов и клинических изолятов бактерий. Фундаментальные исследования 2013; (12): 127–130).

12. Nechaeva OV, Zayarskiy DA, Vakaraeva MM, et al. The study of the biological activity of polyazolidin-ammonia modified with hydrated halogens ions, and its modifications in respect to microorganisms. Bulletin of Science and Education Development 2014; (1): 32–36. Russian (Нечаева О.В., Заярский Д.А., Вакараева М.М. и др. Изучение биологической активности полиазолидинаммония, модифицированного гидрат ионами галогенов, и его модификаций в отношении микроорганизмов. Вестник развития науки и образования 2014; (1): 32–36).

13. Nechaeva OV, Tikhomirova EI, Zayarskiy DA, Vakaraeva MM. Antimicrobial activity polyazolidin-ammonia modified with hydrated ions of iodine. Zhurnal Mikrobiologii, Epidemiologii i Immunobiologii 2015; (3): 88–92. Russian (Нечаева О.В., Тихомирова Е.И., Заярский Д.А., Вакараева М.М. Антимикробная активность полиазолидинаммония, модифицированного гидрат-ионами йода. Журнал микробиологии, эпидемиологии и иммунобиологии 2015; (3): 88–92).

14. Nechaeva OV, Tikhomirova EI, Zayarskiy DA, Vakaraeva MM. Creating innovative products based on heterocyclic compounds and polyazolidin-ammonia modified with hydrated halogen ions. Fundamental Research 2014; (6): 506–511. Russian (Нечаева О.В., Тихомирова Е.И., Заярский Д.А., Вакараева М.М. Создание инновационных препаратов на основе гетероциклических соединений и полиазолидинаммония, модифицированного гидрат ионами галогенов. Фундаментальные исследования 2014; (6): 506–511).

15. Shurshalova NF, Nechaeva OV, Vakaraeva MM, et al. Development and testing of laboratory samples of innovative biologically active compounds based on the “core — shell” structures. Izvestiya of Saratov Universiy. New series. Series: Chemistry. Biology. Ecology 2015; 15 (3): 76–80. Russian (Шуршалова Н.Ф., Нечаева О.В., Вакараева М.М. и др. Разработка и испытание лабораторных образцов инновационных биологически активных препаратов на основе структуры «ядро — оболочка». Известия Саратовского университета. Новая серия. Серия: Химия. Биология. Экология 2015; 15 (3): 76–80).

УДК 616.517 (470.44) Оригинальная статья

НОЗОМЕТАМОРФОЗ ПСОРИАЗА В САРАТОВСКОМ РЕГИОНЕ

О.И. Нелюбова — *ФГБОУ ВО «Саратовский ГМУ им. В.И. Разумовского» Минздрава России, кафедра кожных и венерических болезней, аспирант;* ***С. Р. Утц —*** *ФГБОУ ВО «Саратовский ГМУ им. В.И. Разумовского» Минздрава России, заведующий кафедрой кожных и венерических болезней, профессор, доктор медицинских наук.*

NOSOMETAMORPHOSIS OF PSORIASIS IN THE SARATOV REGION

O.I. Nelyubova — *Saratov State Medical University n.a. V.I. Razumovsky, Department of Skin and Venereal Diseases, Graduate student;* ***S. R. Utz —*** *Saratov State Medical University n.a. V.I. Razumovsky, Head of Department of Skin and Venereal Diseases, Professor, Doctor of Medical Science.*

Дата поступления — 26.08.2016 г. Дата принятия в печать — 15.09.2016 г.

Нелюбова О.И., Утц С. Р. **Нозометаморфоз псориаза в Саратовском регионе. Саратовский научно-медицинский журнал 2016; 12 (3): 467–475.**

Цель: расширенное изучение клинического полиморфизма псориаза в условиях Саратовского региона за тридцатилетний период. *Материал и методы.* Проведен ретроспективный анализ 2083 медицинских карт пациентов с различными формами псориаза, находившихся на стационарном лечении в клинике кожных и венерических болезней Саратовского медицинского института в период с 1984 по 1988 г., и данных для статистического сравнения из регистра 1450 медицинских карт пациентов с различными формами псориаза, также находившихся на стационарном лечении в клинике кожных и венерических болезней Саратовского медицинского университета в период с 2009 по 2013 г. *Результаты.* Отмечено увеличение частоты тяжелых и атипичных форм дерматоза. При псориазе чаще регистрируются экссудативные и пустулезные формы, при псориатическим артрите встречается несколько больше экссудативных форм. *Заключение.* Риск заболеть псориазом наблюдается в возрастной категории от 10 до 30 лет. При артропатическом псориазе учащение случаев заболеваемости фиксируется в период от 30 до 60 лет.

Ключевые слова: псориаз, псориатический артрит, нозометаморфоз, клинический полиморфизм.

Nelyubova OI, Utz SR. **Nosometamorphosis of psoriasis in the Saratov region. Saratov Journal of Medical Scientific Research 2016; 12 (3): 467–475.**

Aim: to study the clinical polymorphism of psoriasis widely in Saratov region for the last 30 years period. *Materials and methods.* A retrospective analysis of medical records of 2083 patients with various forms of psoriasis, which were hospitalized at the Clinic of Skin and Venereal Diseases of Saratov Medical Institute in the period from 1984 to 1988 and data for statistical comparison from register of 1450 medical records of patients with various forms of psoriasis, also hospitalized at the Clinic of Skin and Venereal Diseases of Saratov State Medical University in the period of 2009–2013. *Results.* An increase in the incidence of severe and atypical forms of dermatosis is noted. Exudative and pustular forms of psoriasis are found more commonly. Psoriatic arthritis is noted to be slightly more associated with exudative form. *Conclusion.* The risk of psoriasis developing is noted in the age group of 10–30 years. In psoriatic arthritis an increase in morbidity is noted in the period of 30–60 years.

Key words: psoriasis, psoriatic arthritis, nosometamorphosis, clinical polymorphism.

Введение. Проблема псориаза постоянно находится в центре внимания исследователей, оставаясь до настоящего времени одной из важнейших в дерматологии [1–4].

В последние десятилетия как в России, так и за рубежом количество больных псориазом продолжает неуклонно возрастать. Отмечается тенденция к увеличению удельного веса тяжелых по своему клиническому течению и атипичных форм дерматоза [5–7].

Причины разнообразия клинической картины псориаза заложены в мультифакториальной природе заболевания, означающей участие в формировании дерматоза множества аддитивно действующих генетических и средовых факторов [8, 9].

Современные взаимоотношения человеческих популяций и природной среды характеризуются бурными темпами модификации последней, все нарастающей мозаичностью ее биотических и физико-химических свойств в различных точках земного шара, что, безусловно, отражается на течении заболеваний человека, и в частности псориаза, приводя к нозометаморфозу заболевания [10–12].

Необходимым условием для совершенствования диспансеризации и реабилитации больных является формирование научно обоснованного представления о клиническом полиморфизме дерматоза и факторах, определяющих течение заболевания в конкретных климатогеографических условиях [13, 14]. Нуждаются в дальнейшей разработке методы скрининга лиц, входящих в группу риска по развитию тяжелых форм псориаза. Переход к более интенсивным формам работы дерматологических учреждений, позволяющим без дополнительных материальных и кадровых ресурсов повысить эффективность лечебно-профилактических мероприятий в группе больных псориазом, требует проведения медико-социологических исследований и разработки рекомендаций по профилактике заболевания и его осложнений.

Цель: комплексное изучение клинического полиморфизма псориаза и его нозометаморфоза в условиях Саратовского региона за тридцатилетний период.

Материал и методы. Исследование проведено на базе клиники кожных и венерических болезней Саратовского государственного медицинского университета им. В.И. Разумовского. Использован банк данных, содержащий сведения о 2083 историях болезни пациентов с различными формами псориаза (мужчин 1171, женщин 912), находившихся на стационарном лечении в клинике кожных и венерических болезней Саратовского медицинского института МЗ СССР в период с 1984 по 1988 г. (I группа). С целью сравнения использованы данные регистра пациентов (1450 историй болезни: мужчин 831, женщин 619), проходивших стационарное лечение в клинике кожных и венерических болезней Саратовского государственного медицинского университета им. В.И. Разумовского в период с 2009 по 2013 г. (II группа). Все пациенты находились в возрастной категории от 18 лет и старше.

Статистическая обработка материала выполнялась с использованием методов параметрической и непараметрической статистики в программе Statsoft, версия 10.0. Различия между параметрами считались значимыми при $p<0,05$.

Ответственный автор — Нелюбова Ольга Игоревна
Тел.: +7845222-38-14
E-mail: nowest777@mail.ru

Результаты. Средний возраст пациентов с псориазом составил 27,7±13,9 года (I группа) и 34,5±7,18 года (II группа). Каких-либо существенных различий в возрастно-половой структуре больных обеих групп выявлено не было.

Для расчета оценки «кумулятивной» заболеваемости, которая представляет собой вероятность заболеть псориазом в какой-либо период жизни на протяжении от рождения до 70 лет и старше, использованы повозрастные показатели заболеваемости. Показатель «кумулятивной» заболеваемости является величиной, не зависящей ни от возрастной структуры популяции, ни от смертности больных.

Наибольшая скорость накопления случаев заболевания наблюдалась в период от 10 до 30 лет (рис. 1). Скорость накопления заболеваемости у мужчин и женщин существенно не отличалась.

В I группе пациентов наиболее частыми факторами, способствующими началу обострения дерматоза,

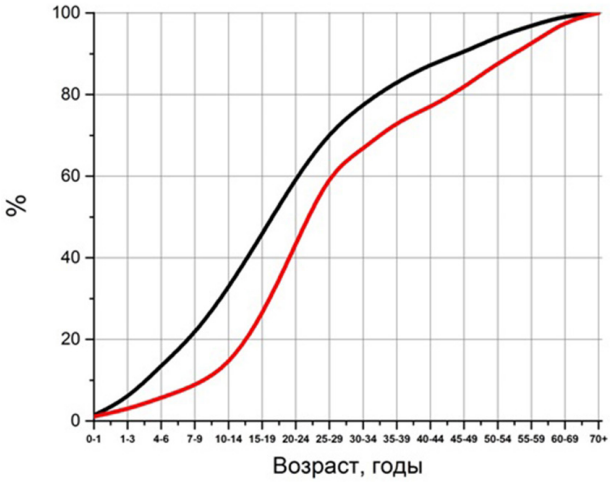

Рис. 1. Кумуляты заболеваемости псориазом. *Здесь и на рис. 14 черным цветом отмечена I группа, красным II группа*

были эмоциональное перенапряжение, инфекционные заболевания, физические травмы, алкогольная интоксикация. У пациентов II группы на первое место выходят эмоциональные факторы (61,7%) и инфекционные заболевания (20,8%), с меньшей частотой встречались алкогольная интоксикация (3,9%), прием лекарственных препаратов (2,8%), физические травмы (2,4%) (рис. 2).

По данным регистра, первые клинические признаки заболевания в I группе появлялись чаще на волосистой части головы (31,0%), в области локтей и колен (26,6%), на нижних конечностях (21,1%). У пациентов II группы дерматоз достоверно чаще манифестировался на волосистой части головы (36,5%) и верхних конечностях (21,4%) (рис. 3). Данные о локализации начальных проявлений в зависимости от пола существенно не отличаются: у женщин несколько чаще впервые поражаются верхние конечности (28,6%), у мужчин в 11,7% случаев ($p<0,05$).

При изучении особенностей локализации псориаза на момент обследования установлено, что в I группе (оба пола) чаще вовлекались в патологический процесс нижние конечности (38%), верхние конечности (37%) и туловище (36%). Во II группе несколько увеличилась частота поражения верхних конечностей (до 40%) (рис. 4).

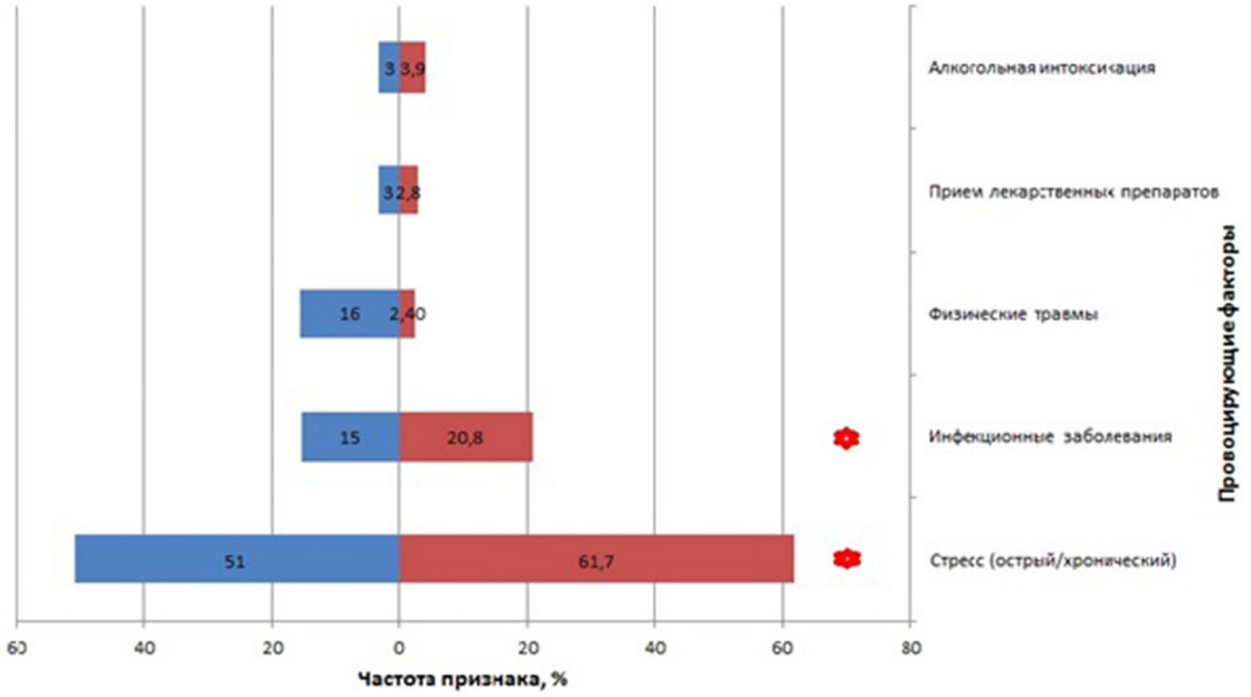

Рис. 2. Провоцирующие факторы. *Здесь и далее на рис. 3–13 синим цветом отмечена I группа, красным II группа; * — полученное эмпирическое значение φ* находится в зоне значимости*

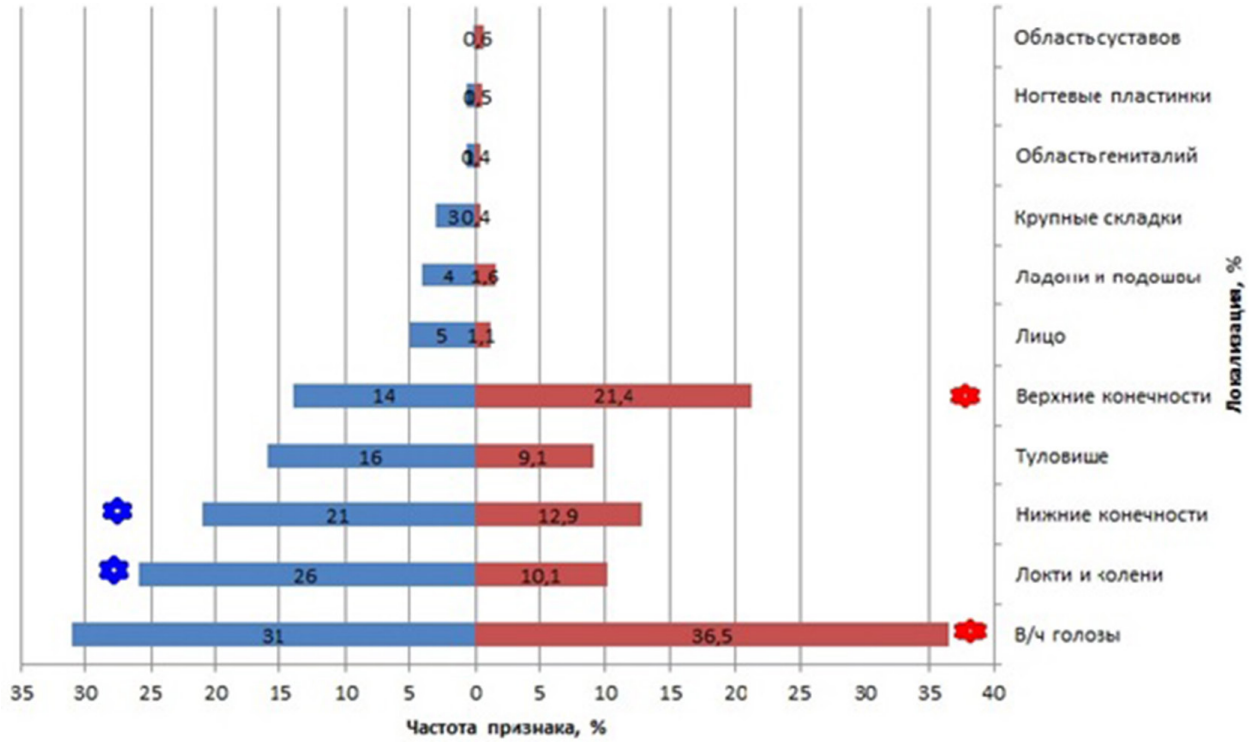

Рис. 3. Начальная локализация

При исследовании вариантов клинической картины поражения кожи в I группе пациентов отмечается наибольшая распространенность вульгарного псориаза (66%). Другие клинические формы заболевания у больных I группы наблюдались значительно реже: экссудативная (17%), гиперкератотическая (11%), псориатическая эритродермия (6%), пустулезный псориаз (менее 1%). У мужчин и женщин не зафиксировано достоверных различий.

Во II группе отчетливо прослеживается тенденция к росту тяжелых и атипичных форм псориаза. Выросло число экссудативных форм (24,4%) и пустулезного псориаза (1,93%) (рис. 5).

При анализе особенностей морфологической картины псориаза замечено, что в обеих группах папулезно-

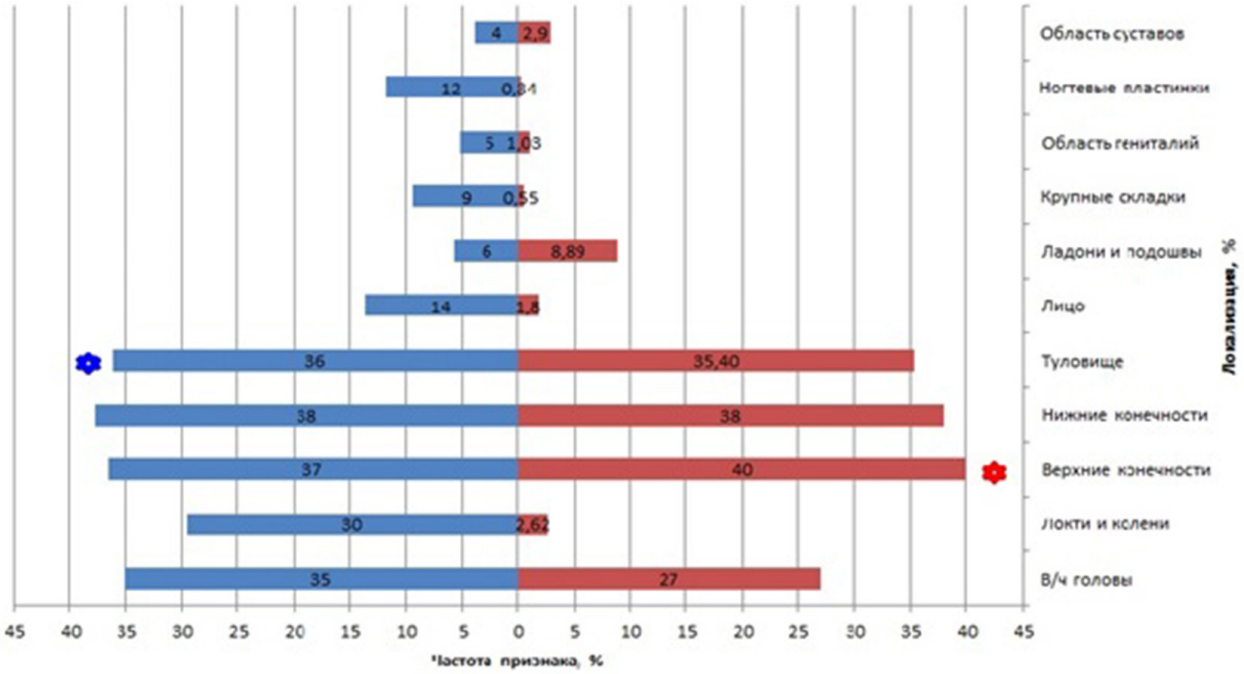

Рис. 4. Начальная локализация на момент обследования

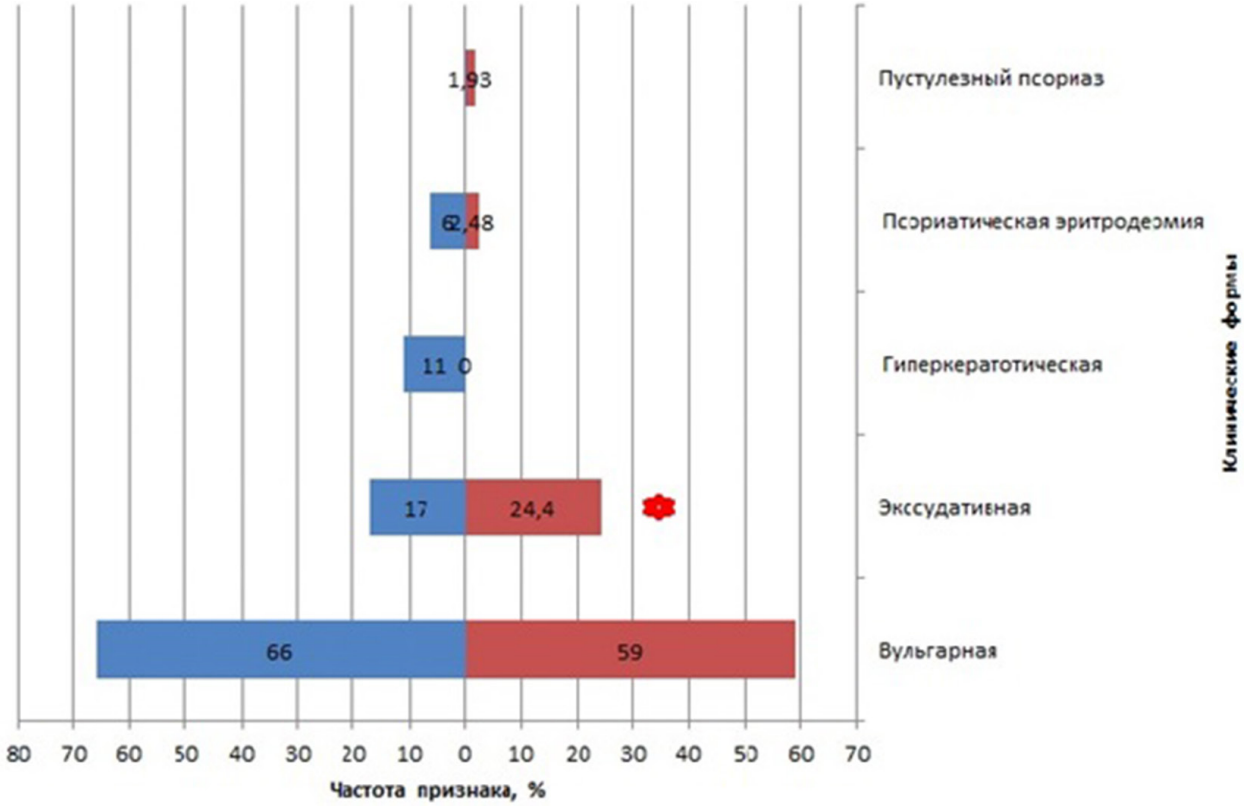

Рис. 5. Клинические формы псориаза (общий показатель, %)

бляшечная форма псориаза занимает первое место (39 и 84,6% соответственно). Однако во II группе отмечается выраженная тенденция к увеличению частоты диффузного (5,86%) и универсального поражения кожи (3,31%): в сравнении с I группой 3 и 1% соответственно (рис. 6).

Сравнивая клинические особенности псориаза в зависимости от длительности дерматоза, удалось установить: при длительности заболевания до одного года удельный вес экссудативной формы составил в I группе 3,9%, во II группе 2,34%, от 10 лет и более — 4,8 и 5,8% соответственно. Отмечается склонность к увеличению числа экссудативных форм у пациентов II группы при длительности заболевания от 10 и более лет (рис. 7).

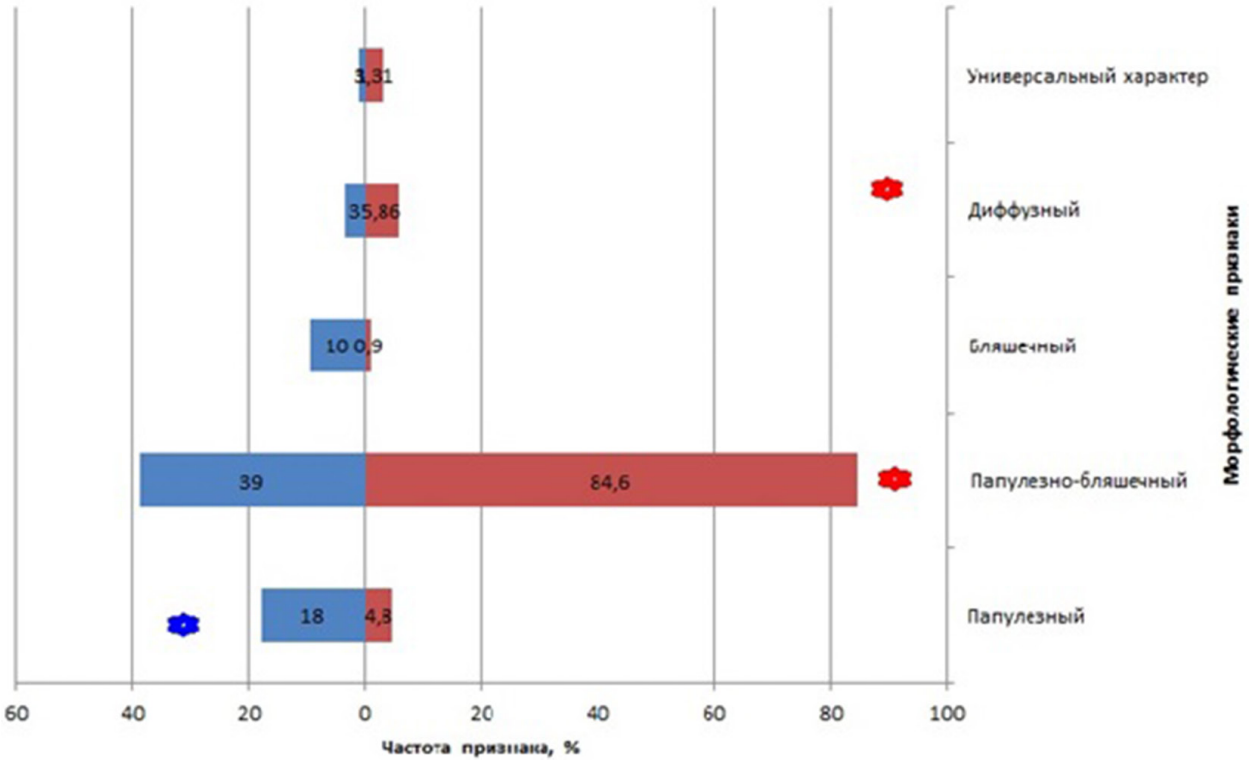

Рис. 6. Распределение больных по морфологическим признакам

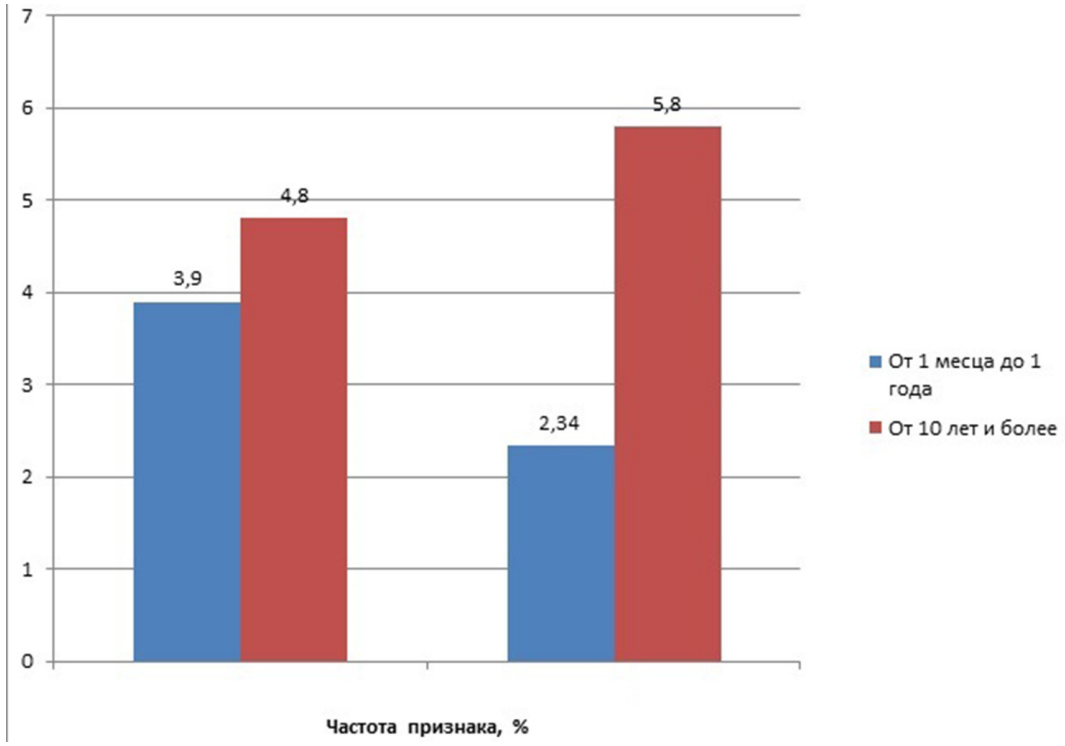

Рис. 7. Удельный вес экссудативной формы псориаза в зависимости от длительности заболевания

Удельный вес пустулезного псориаза при продолжительности заболевания до одного года составил в I группе 0,5%, во II группе 0,8% (p>0,05). При давности псориаза 10 лет и более наблюдается выраженная склонность к увеличению количества пустулезного псориаза в I группе (13%), тогда как во II группе число таких случаев составило лишь 1,4% (p<0,05) (рис. 8).

Количество случаев эритродермической формы псориаза при длительности заболевания до одного года в I группе составило 0,7%, во II группе 0,5% (p>0,05). При длительности дерматоза более 10 лет

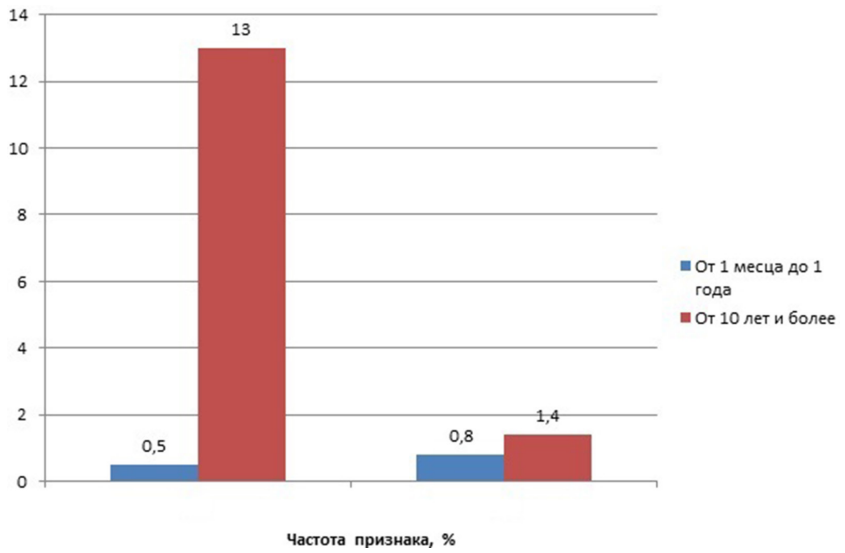

Рис. 8. Удельный вес пустулезного псориаза в зависимости от длительности заболевания

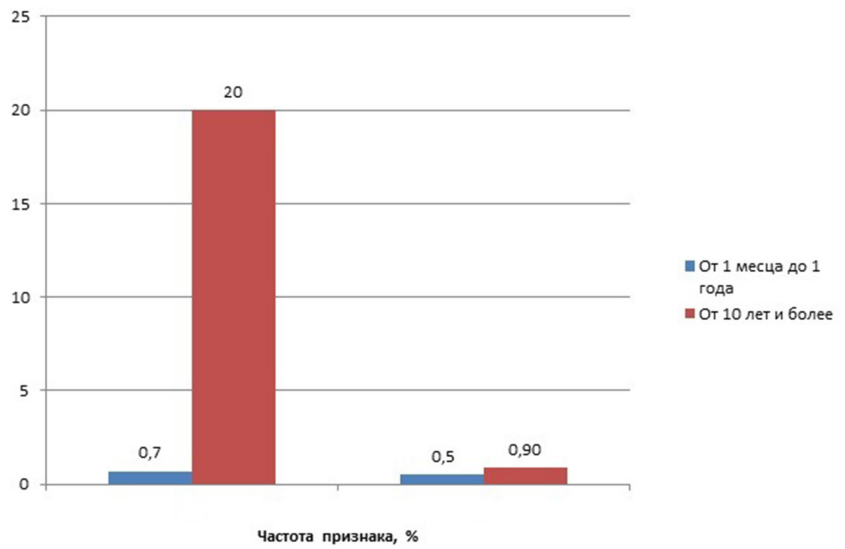

Рис. 9. Удельный вес эритродермической формы в зависимости от длительности заболевания

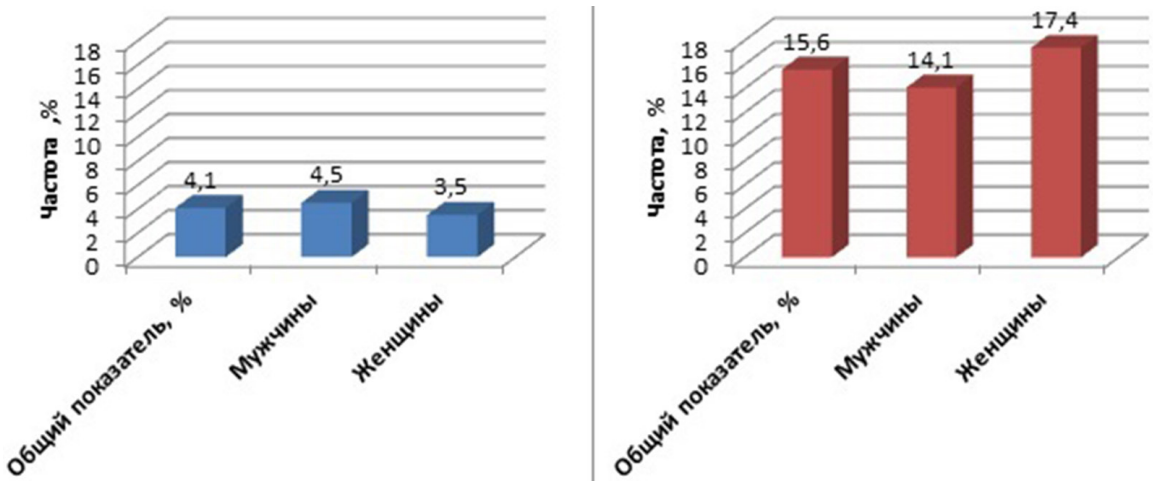

Рис. 10. Псориатический артрит

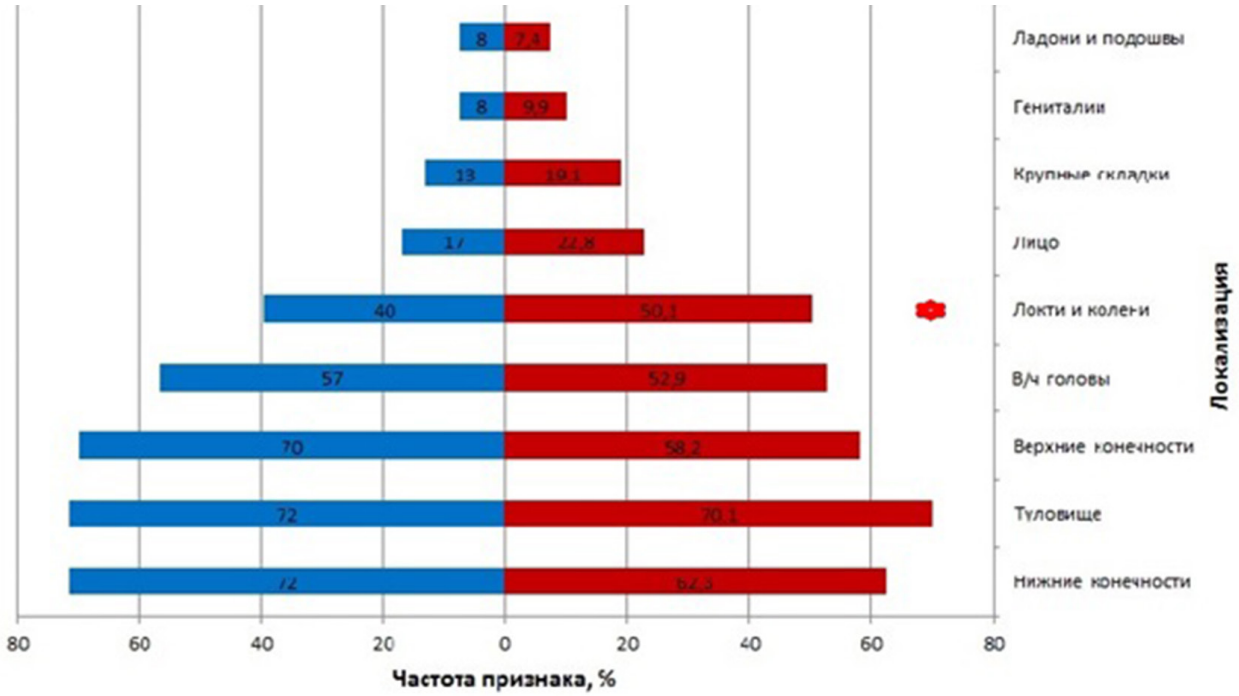

Рис. 11. Локализация высыпаний при псориатическом артрите у мужчин

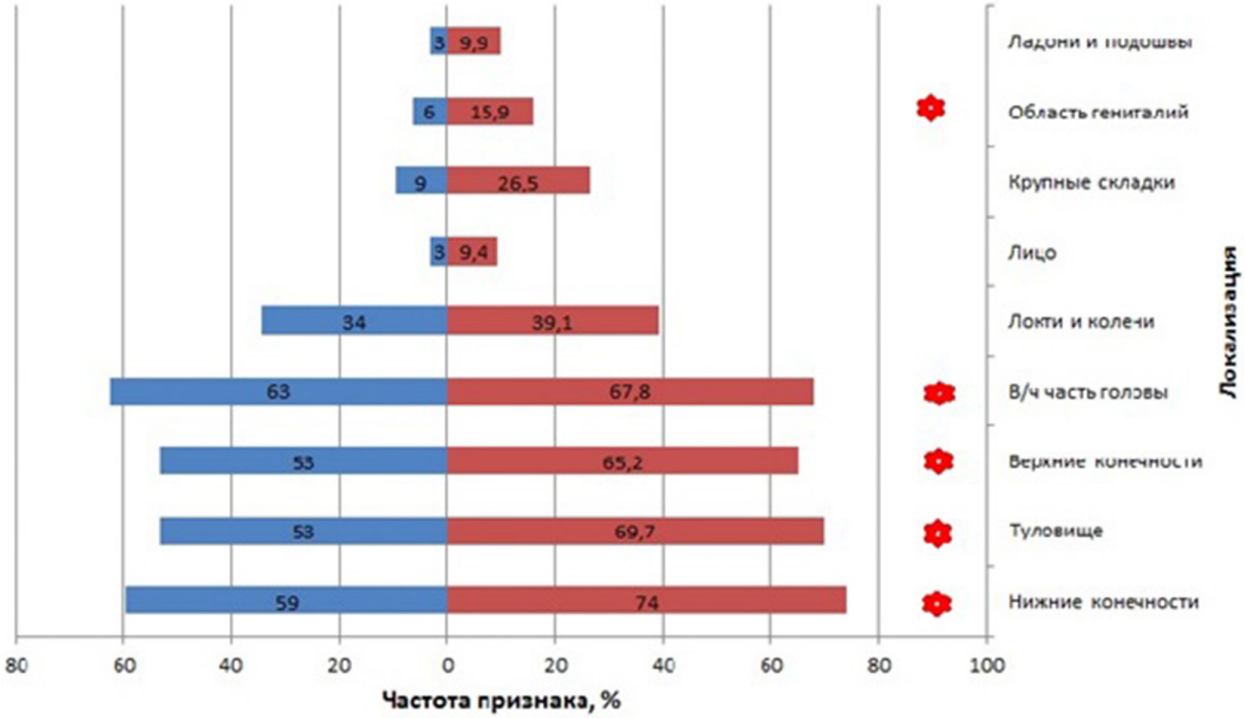

Рис. 12. Локализация высыпаний при псориатическом артрите у женщин

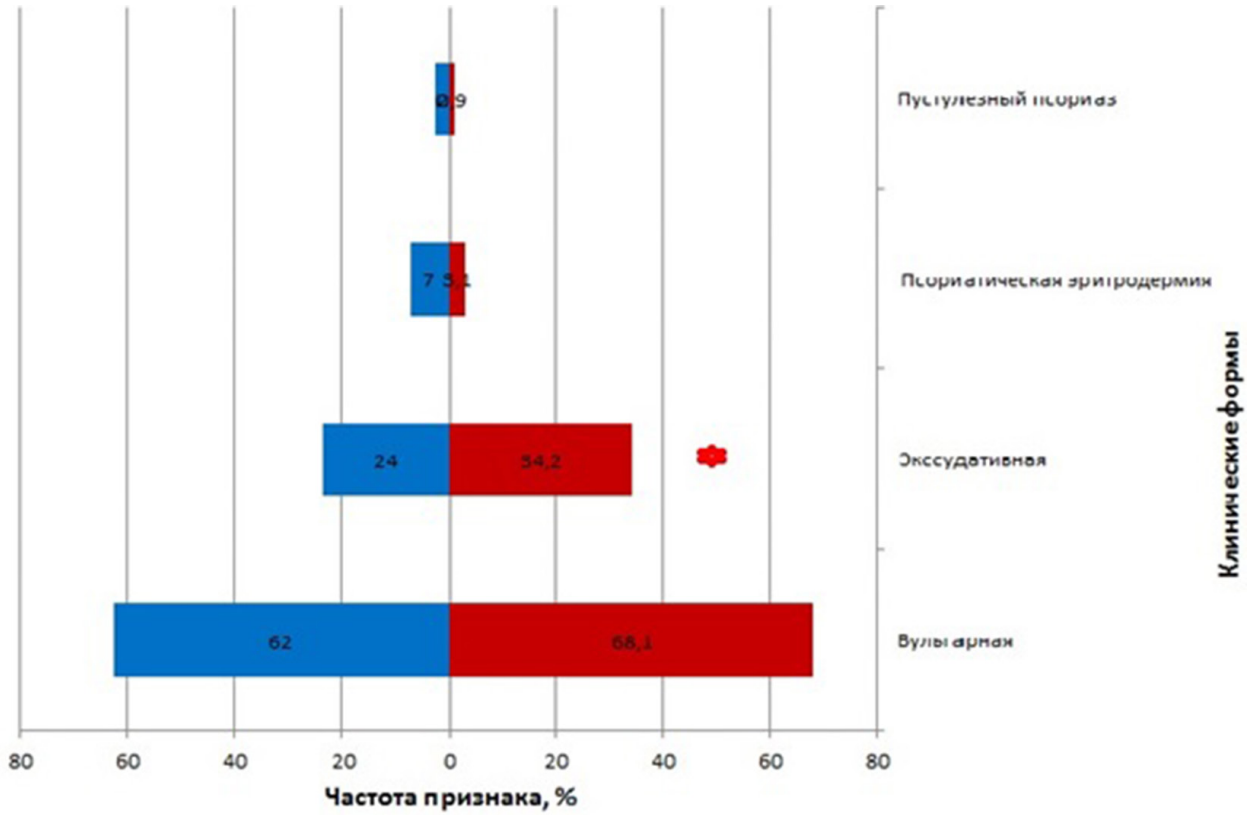

Рис. 13. Клинические формы поражения при псориатическом артрите

удельный вес эритродермии в I группе составил 20%, во II группе чуть меньше 1% (0,90%) (p>0,05) (рис. 9).

Клинические признаки поражения суставов выявлены у 85 (4,1%) из 2083 пациентов I группы и у 166 (14,4%) из 1450 больных II группы. Таким образом, налицо существенное прогрессирование поражения опорно-двигательного аппарата в последние годы (рис. 10). Средний возраст дебюта псориатического артрита составил 33,9 года (I группа) и 42,6 года (II группа) (p>0,05).

Анализ топографических особенностей поражения кожного покрова у пациентов с псориатическим артритом в зависимости от пола свидетельствует о наиболее частой локализации патологического процесса в I группе у мужчин на волосистой части головы (57%), верхних (70%) и нижних конечностях (72%), области туловища (72%). Во II группе при поражении суставов чаще вовлекается в патологический процесс кожа в области туловища (70,1%), верхних (58,2%) и нижних конечностей (62,3%), а также волосистая часть головы (52,9%) (рис. 11).

В I группе у женщин с псориатическим артритом высыпания локализуются сравнительно чаще на волосистой части головы (63%) и нижних конечностях (59%); во II группе — в области туловища (69,7%), крупных складок (25,6%), верхних конечностей (65,2%), волосистой части головы (67,8%) (рис. 12).

При псориатическом артрите у пациентов I группы в несколько раз чаще диагностировались тяжелые и атипичные формы дерматоза: экссудативный псориаз — 24% и псориатическая эритродермия — 7%. Во II группе фиксируется высокая распространенность экссудативной формы псориаза (34,2%) (рис. 13).

Графики на рис. 14 представляют собой кумуляты заболеваемости псориазом и псориатическим артритом. В последние годы (II группа) отмечается увеличение количества случаев возникновения псориатического артрита в возрастном периоде от 30 до 50 лет (более 60%).

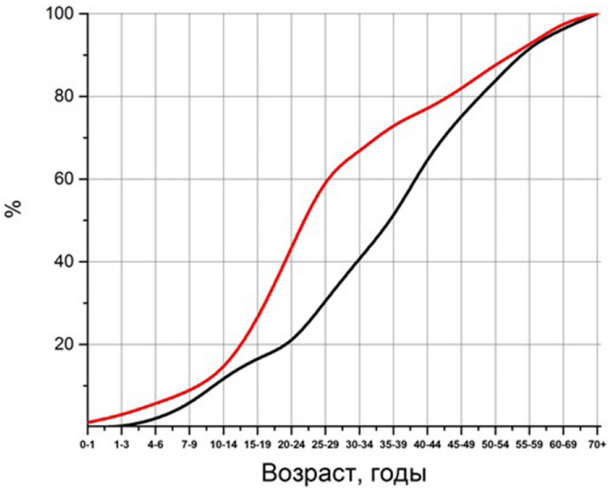

Рис. 14. Кумуляты заболеваемости псориазом и псориатическим артритом

Обсуждение. Клинический полиморфизм псориаза недостаточно исследован [15, 16]. Нами предпринята попытка изучить ряд клинико-анамнестических факторов у больных, находившихся на стационарном лечении в клинике с интервалом в 30 лет. Выявлено увеличение частоты тяжелых и атипичных форм дерматоза. При псориазе чаще встречаются экссудативные и пустулезные формы, при псориатическим артрите регистрируется несколько больше экссудативных форм.

Риск заболеть псориазом наблюдается в возрастной категории от 10 до 30 лет. При артропатической форме псориаза учащение случаев заболеваемости наблюдается в период от 30 до 60 лет.

Заключение. В XXI в., по сравнению с прошлым столетием, более четко выражена тенденция к накоплению случаев заболеваемости псориазом в возрастной категории от 10 до 30 лет; увеличилась доля больных с тяжелыми формами псориаза, экссудативным и пустулезным псориазом. Подавляющее количество случаев начала псориатического артрита регистрируется в возрастном периоде от 30 до 50 лет, что составляет более 60%. В настоящее время достоверно увеличилось количество больных с псориатическим артритом с экссудативной формой поражения псориаза.

Конфликт интересов не заявляется.

Авторский вклад: концепция и дизайн исследования, анализ и интерпретация результатов, написание статьи — О.И. Нелюбова, С. Р. Утц; получение и обработка данных — О.И. Нелюбова; утверждение рукописи для публикации — С. Р. Утц.

References (Литература)

1. Smriti K. Raychaudhuri, Emanual Maverakis, Siba P. Raychaudhuri. Diagnosis and classification of psoriasis. Autoimmunity Reviews 2014; 13: 490–495.
2. Utz SR. Modern approaches to therapy of a psoriasis. Remedium Privolzhye 2016; 1(141): 28-30. Russian (Утц С.Р. Современные подходы к терапии псориаза. Ремедиум Приволжье 2016; 1 (141): 28–30.).
3. Menter MA, Christopher EM, Griffiths EC. Psoriasis: the future. Dermatol Clin 2015; 33: 161–166.
4. Bakulev AL. Strategy "to achieve the goal of treatment" for psoriasis. Topical issues of the sustainability of biological therapy. Vestnik dermatologii i venerologii 2016; (5): 32-38. Russian (Бакулев А.Л. Стратегия "лечение до достижения цели" при псориазе. Актуальные вопросы устойчивости биологической терапии. Вестник дерматологии и венерологии. 2016; (5): 32–38).
5. Johnson MA, Armstrong AW. Clinical and Histologic Diagnostic Guidelines for Psoriasis: A Critical Review. Clinic Rev Allerg Immunol 2013; 44: 166–172.
6. Bronckers MG, Paller AS, Geel MJ, et al. Psoriasis in Children and Adolescents: Diagnosis, Management and Comorbidities. Pediatr Drugs 2015; 14: DOI 10.1007/s40272-015-0137-1.
7. Meier M, Sheth PB. Clinical Spectrum and Severity of Psoriasis. Management of Psoriasis 2009; 38: 1–20.
8. Dovzhansky SI, Utz SR. Psoriasis or psoriatic disease. Saratov: Publishing House of Saratov University, 1992; 172 p. Russian (Довжанский С. И., Утц С. Р. Псориаз или псориатическая болезнь. Саратов: Изд-во Саратов. ун-та, 1992; 172 с.).
9. Parisi R, Symmons DP, Griffiths CE, et al. Global Epidemiology of Psoriasis: a systematic review of incidence and prevalence. Journal of Investigative Dermatology 2012; 2: 1–9.
10. Ladizinski B, Lee KC, Wilmer E, et al. A Review of the Clinical Variants and the Management of Psoriasis. Clinical Management Extra Advances in Skin & Wound Care 2013; 26: 271–284.
11. Naldi L, Gambini D. The clinical spectrum of psoriasis. Clinics in Dermatology 2007; 25: 510–518.
12. Slesarenko NA, Utz SR. The role of bacterial infection in the pathogenesis of psoriasis. Journal of Dermatology and Venereology 2016; 3: 29–35. Russian (Слесаренко Н.А., Утц С. Р. Роль бактериальной инфекции в патогенезе псориаза. Вестник дерматологии и венерологии 2016; 3: 29–35).
13. Weinberg JM, Lebwohl M. Advances in Psoriasis: A Multisystemic Guide. Springer London Heidelberg New York Dordrecht 2014: 301–315.
14. Ryan C, Korman NJ, Gelfand JM. Research gaps in psoriasis: opportunities for future studies. J Am Acad Dermatol 2014; 70: 146–67.
15. Christophers E. Psoriasis: epidemiology and clinical spectrum. Clinical and Experimental Dermatology 2001; 26: 314–320.
16. Znamenskaya LF, Melekhina LE, Bogdanova EV, et al. Incidence and prevalence of psoriasis in the Russian Federation. Journal of Dermatology and Venereology 2012; 5: 20–29. Russian (Знаменская Л.Ф., Мелехина Л.Е., Богданова Е.В. и др. Заболеваемость и распространенность псориаза в Российской Федерации. Вестник дерматологии и венерологии 2012; 5: 20–29).

УДК 616.972 (470.44) Оригинальная статья

АНАЛИЗ ЗАБОЛЕВАЕМОСТИ СИФИЛИСОМ НА ТЕРРИТОРИИ САРАТОВСКОЙ ОБЛАСТИ (2011-2015)

Д.А. Шнайдер *— ГУЗ «Саратовский областной кожно-венерологический диспансер», главный врач;* ***С. Р. Утц*** *— ФГБОУ ВО «Саратовский ГМУ им. В.И. Разумовского» Минздрава России, заведующий кафедрой кожных и венерических болезней, профессор, доктор медицинских наук;* ***Л.А. Шерстобитова —*** *ГУЗ «Саратовский областной кожно-венерологический диспансер», заместитель главного врача по медицинской части;* ***В.В. Мартынова*** *— ГУЗ «Саратовский областной кожно-венерологический диспансер», заместитель главного врача по организационно-методической работе;* ***Е.Н. Горных —*** *ГУЗ «Саратовский областной кожно-венерологический диспансер», заведующий организационно-методическим отделом.*

ANALYSIS OF SYPHILIS INCIDENCE AT THE TERRITORY OF SARATOV REGION (2011-2015)

D.A. Schnaider *— Saratov Regional Dermatovenerological Dispensary, Head Physician;* ***S. R. Utz*** *— Saratov State Medical University n.a. V.I. Razumovsky, Department of Skin and Venereal Diseases, Professor, Doctor of Medical Science;* ***L.A. Sherstobitova —*** *Saratov Regional Dermatovenerological Dispensary, Deputy Director, Medicine Divisional Manager;* ***V.V. Martynova*** *— Saratov Regional Dermatovenerological Dispensary, Deputy Director, Organizational and Methodical Manager;* ***E.N. Gornykh —*** *Saratov Regional Dermatovenerological Dispensary, Head of Organizational and Methodical Department.*

Дата поступления — 28.08.2016 г. Дата принятия в печать — 15.09.2016 г.

Шнайдер Д.А., Утц С. Р., Шерстобитова Л.А., Мартынова В.В., Горных Е.Н. **Анализ заболеваемости сифилисом на территории Саратовской области (2011-2015). Саратовский научно-медицинский журнал 2016; 12 (3): 475–481.**

Цель: анализ динамики и структуры заболеваемости сифилисом в Саратовской области за период 2011–2015 гг. *Материал и методы*. Проанализированы материалы форм государственного статистического наблюдения за 2011–2015 гг. *Результаты.* Анализ данных форм государственного наблюдения за указанные годы показал тенденцию к снижению сифилитической инфекции. Однако в ряде территорий Саратовской области регистрируется неблагополучная ситуация. Показатели заболеваемости по сифилису позднему и нейросифилису сохраняют тенденцию к росту. *Заключение.* Сифилис оказывает негативное влияние на репродуктивное здоровье населения. Частота его распространения должна быть под контролем особенно в условиях демографического кризиса.

Ключевые слова: заболеваемость сифилисом, структура заболеваемости сифилисом, врожденный сифилис, статистическая информация.

***Schnaider DA, Utz SR, Sherstobitova LA, Martynova VV, Gornykh EN.* Analysis of syphilis incidence at the territory in Saratov region (2011-2015). Saratov Journal of Medical Scientific Research 2016; 12 (3): 475–481.**

Aims: analysis of dynamics and pattern of syphilis incidence in 2011–2015 years in Saratov region. *Materials and methods*. The article provides analysis of the state statistical supervision forms from 2011–2015. *Results.* The analysis of the data obtained from the state statistical supervision forms during 2011–2015 years has shown the decreasing tendency of syphilis incidence. However, an unfavorable situation still remains in number of territories of Saratov region. The indicators of morbidity caused by late syphilis and neurosyphilis have increased. *Conclusion.* High incidence of syphilis has negative effect on the reproductive health of the general population. The fast spread of disease is generating special interest in conditions of demographic crisis.

Key words: incidence of syphilis, structure of syphilis incidence, congenital syphilis, statistical data.

Введение. Дерматовенерологическая помощь населению Саратовской области (СО) организована и оказывается согласно нормативным документам федерального и областного уровней, которые определяют принципы межведомственного взаимодействия, стандарты оказания медицинской помощи, порядок организации работы учреждений различного уровня, а также формы контроля за качеством оказания специализированной медицинской помощи.

Ключевыми принципами деятельности дерматовенерологической службы являются следующие: единое организационно-методическое руководство за проведением профилактических и противоэпидемических мероприятий, а также диспансерный метод организации работы [1].

В настоящее время в Российской Федерации (РФ) констатируется напряженная эпидемиологическая ситуация, связанная с продолжающейся регистрацией значительного числа заболеваний, передаваемых половым путем, являющихся одной из серьезных социально-медицинских и психологических проблем современности. Их значение определяется большой распространенностью и опасностью для различных институтов общества [1].

Заболеваемость сифилисом в России не была стабильной и менялась в динамике по годам. Наиболее интенсивный рост показателей заболеваемости отмечен в 1990-х гг. Максимальные показатели заболеваемости зафиксированы в 1997 г. [1].

Материал и методы. Проведен анализ форм федерального государственного статистического наблюдения №9 «Сведения о заболеваниях инфекциями, передаваемыми половым путем, и заразными кожными болезнями» и №34 «Сведения о больных заболеваниями, передаваемыми преимущественно половым путем, и заразными кожными заболеваниями» (утвержденные приказом Росстата от 29.12.2011 № 520 (ред. от 27.11.2015, с изм. от 30.12.2015) «Об утверждении статистического инструментария для организации Минздравсоцразвития России федерального статистического наблюдения за деятельностью учреждений системы здравоохранения») за период с 2011 по 2015 г. Рассчитаны абсолютные и относительные показатели (%).

Результаты. В 2015 г в Российской Федерации было зарегистрировано 34426 вновь выявленных случаев сифилиса, заболеваемость за 5 лет сократилась в 1,6 раза (уровень снижения 64%), достигнув значения 23,5 случая на 100 тыс. населения в 2015 г. (рис. 1).

По итогам 2015 г. среднеобластной показатель заболеваемости сифилисом в Саратовской области на 100 тыс. населения составил 39,7 случая (всего 990 случаев), что на 5,9% выше значений 2014 г. (37,5 случая на 100 тыс. населения) и превышает показатели в 1,7 и в 1,8 раза по РФ и Приволжскому федеральному округу (ПФО) соответственно (табл. 1).

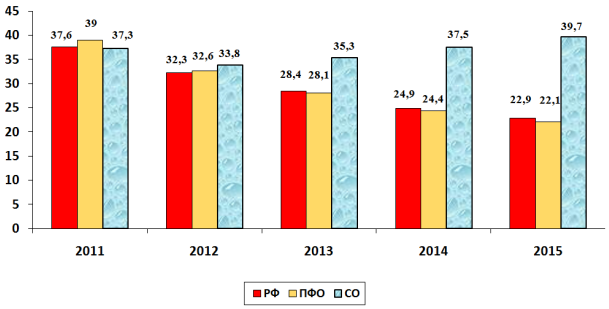

Рис. 1. Динамика заболеваемости сифилисом (2011–2015 гг.; на 100 тыс. населения)

РФ — Российская Федерация

ПФО — Приволжский федеральный округ

СО — Саратовская область

За 9 месяцев 2016 г. выявлено на территории Саратовской области всего 684 случая заболевания сифилитической инфекцией, что составляет 27,44 случая на 100 тыс. населения Саратовской области); это ниже аналогичного периода 2015 г. на 12,2%.

Анализ возрастного состава показал, что наибольший процент заболевших в Саратовской области составляют лица в группе 40 и более лет (57% от общей заболеваемости) и мужчины в данной категории заражаются чаще, тогда как в группе от 20 до 40 лет наибольший процент инфицируется среди лиц женского пола (табл. 2).

За 2015 г. зарегистрирован 1 случай сифилиса у детей в возрасте от 0 до 14 лет, с половым путем заражения. За последние 5 лет снижение заболеваемости среди данной категории произошло в 4 раза (рис. 2). За 9 месяцев 2016 г. в данной возрастной категории заболевших нет.

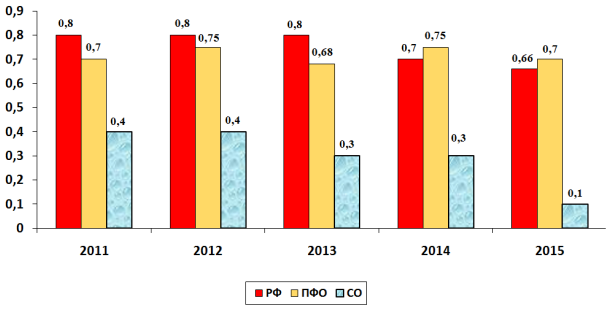

Рис. 2. Заболеваемость сифилисом среди детей 0–14 лет по отношению к общему числу больных с вновь установленным диагнозом «сифилис», %

РФ — Российская Федерация

ПФО — Приволжский федеральный округ

СО — Саратовская область

Ответственный автор — Мартынова Виктория Владимировна
Тел. (сот.): +79053843361
E-mail: sar-okvd@ya.ru

Таблица 1

Динамика заболеваемости сифилисом в Саратовской области (2011-2015)

Показатели	2011	2012	2013	2014	2015
Всего заболевших, человек	982	884	854	937	990
На 100 тыс. населения, человек	38,98	35,24	34,12	37,53	39,71
Изменение показателя по отношению к предыдущему году, %	–17,9	–9,6	–3,2	+9,9	+5,8

Таблица 2

Распределение по полу и возрасту больных сифилисом в Саратовской области (2011-2015), %

Возраст и пол	2011	2012	2013	2014	2015
0–14 лет	0,4	0,5	0,2	0,3	0,1
Мужчины	25	50	50	50	100
Женщины	75	50	50	50	0
15–17 лет	0,8	1,2	0,6	0,9	0,4
Мужчины	57	40	50	38	25
Женщины	43	60	50	62	75
18–19 лет	1,8	1,1	1,3	2,2	1,2
Мужчины	12	33	30	24	33
Женщины	88	67	70	76	67
20–29 лет	23,9	19,8	19,3	18,1	14,6
Мужчины	44	42	41	46	37
Женщины	56	58	59	54	63
30–39 лет	29,7	30,5	29,9	27,5	26,4
Мужчины	43	41	45	42	46
Женщины	57	59	55	58	54
40 и больше лет	43,5	46,9	48,7	50,8	57,3
Мужчины	55	48	54	53	54
Женщины	45	52	46	47	46

В ряде районов регистрация случаев данной инфекции превышает среднеобластные показатели в 1,5 и более раз (табл. 3).

Среди общего количества заболевших сифилисом за пятилетний период неработающее население в среднем составляло 70%.

Анализ клинических форм сифилиса показал, что среди всех больных с вновь установленным диагнозом наибольший удельный вес приходится на пациентов с бессимптомным течением заболевания (93,8%), как в РФ и ПФО.

Следует отметить, что увеличение заболеваемости сифилисом в 2015 г. сопровождается высокими показателями активного выявления с 82,4% в 2011 г. до 88,4% в 2015 г., что выше, чем в РФ и ПФО (рис. 3). В текущем периоде 2016 г. доля пациентов, выявленных активно, составляет 89,8%.

Таблица 3

Ранговая таблица районов области по заболеваемости сифилисом (2011, 2015)

Район	2011 год		2015 год		Темпы роста / снижения (в разы)
	Абс.	На 100000 нас.	Абс.	На 100000 нас.	
Лысогорский	3	15,09	13	66,7	+4,3
Екатериновский	1	5,07	4	21,04	+4
Пугачевский	14	22,71	27	45,26	+1,9
Саратовский	13	27,04	23	46,04	+1,8
Новобурасский	5	30,58	9	55,82	+1,8
Красноармейский	14	28,78	22	46,82	+1,6
Ровенский	8	47,86	13	76,62	+1,6

Окончание табл. 3

Район	2011 год		2015 год		Темпы роста / снижения (в разы)
	Абс.	На 100000 нас.	Абс.	На 100000 нас.	
Вольский	13	13,03	19	19,73	+1,5
Аткарский	8	19	12	29,31	+1,5
Петровский	8	17,53	12	27,62	+1,5
Воскресенский	7	57,83	10	82,32	+1,4
Б.-Карабулакский	7	22,05	10	33,95	+1,4
Федоровский	7	33,67	10	50,46	+1,4
Озинский	8	41,89	10	55,5	+1,3
Балтайский	3	24,53	4	34,88	+1,3
Марксовский	27	41,44	32	50	+1,2
Ртищевский	20	34,15	17	30,29	–0,9
г. Саратов	347	41,95	312	37,05	–1,1
Энгельсский	154	53,97	128	41,93	–1,2
Балаковский	82	37,26	69	32,2	–1,2
Калининский	8	24,09	6	18,96	–1,3
Советский	14	50,06	10	37,13	–1,4
Краснопартизанский	7	45,73	5	35,34	–1,4
Духовницкий	3	23,25	2	16,36	–1,5
Балашовский	33	29,17	19	17,37	–1,7
Ершовский	21	50,63	11	28,53	–1,9
Питерский	2	11,08	1	5,95	–2
Александрово-Гайский	4	23,7	2	12,47	–2
Татищевский	28	98,37	11	26,63	–2,5
Самойловский	8	37,48	3	15,73	–2,7
Аркадакский	6	22,95	2	8,57	–3
Хвалынский	14	58,77	4	17,19	–3,5
Турковский	4	31,29	0	0	–4
Романовский	6	37,19	1	6,75	–6
Ивантеевский	9	59,47	1	7,04	–9
Краснокутский	10	28,9	10	29,26	0
Дергачевский	5	23,72	5	25,73	0
Новоузенский	6	18,65	6	19,57	0
Перелюбский	2	13,59	2	14,47	0

За 2015 г. по Саратовской области в амбулаторно-поликлинических учреждениях (АПУ) медицинских организаций выявлено 628 человек заболевших, что составило 63% от всех впервые выявленных (в 2011 г. 557 чел., или 57%), что на уровне показателей по РФ и ПФО. Из них наибольший процент выявленных при различных медицинских осмотрах — 47,5% (в 2011 г. 18,9%); специалистами всех профилей, кроме дерматовенерологов, — 17,5% (в 2011 г. 22,8%) (рис. 4).

В стационарах медицинских организаций области за 12 мес. 2015 г. выявлено больных сифилисом 342 человека, что составило 34,5% от всех впервые выявленных (в 2011 г. 286 чел., или 29%), что превышает активность выявления по РФ на 17% и в ПФО на 14% (рис. 4).

Удельный вес случаев сифилиса у беременных к общему числу заболевших в 2011 г. составлял 20,5%, а в 2015 г. данный показатель равнялся 15,9% (за 9 месяцев 2016 г. 6%) (рис. 5).

Заболевшие сифилисом беременные в 7% случаев не имеют постоянной регистрации на территории области, часто ведут асоциальный образ жизни, по месту прописки не проживают, что препятствует систематическому медицинскому наблюдению. Этот факт не исключает регистрацию врожденного сифилиса у детей данного контингента.

В области по итогам 2015 г. и девяти месяцев 2016 г. не зарегистрировано ни одного случая сифилиса врожденного (рис. 6).

Обсуждение. В Саратовской области фиксируются более высокие показатели заболеваемости сифилисом, чем среднероссийские, начиная с 2006 г., пе-

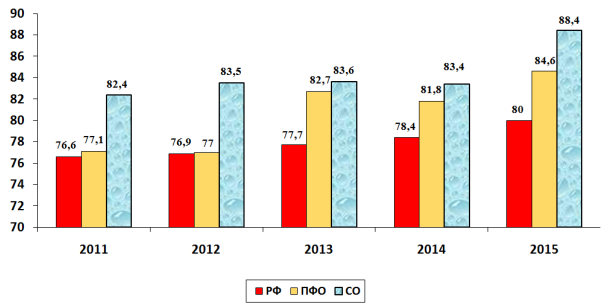

Рис. 3. Активное выявление больных сифилисом по отношению к общему числу больных с вновь установленным диагнозом «сифилис», %

РФ — Российская Федерация

ПФО — Приволжский федеральный округ

СО — Саратовская область

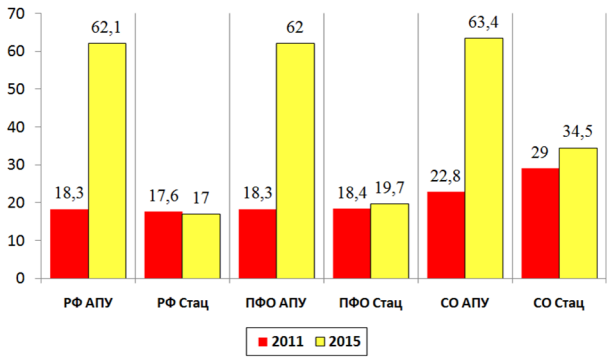

Рис. 4. Выявляемость больных сифилисом в АПУ и стационарах всех профилей по отношению к общему числу больных с вновь установленным диагнозом «сифилис», %

2011–2011 год

2015–2015 год

АПУ — амбулаторно-поликлинические учреждения

Стац. — стационары

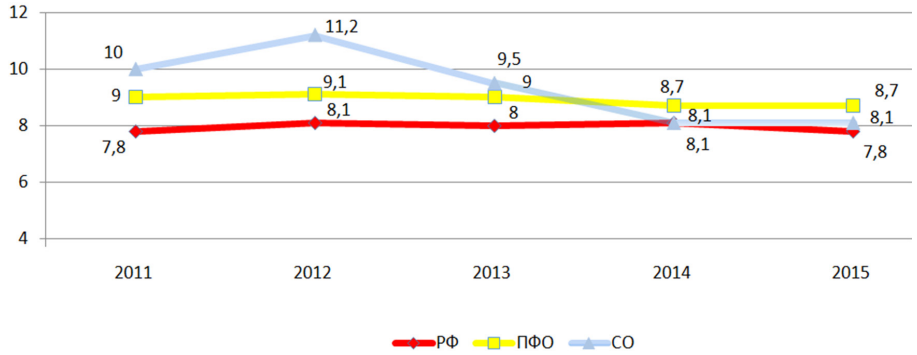

Рис. 5. Беременные женщины с впервые выявленным диагнозом «сифилис» по отношению к общему числу больных с вновь установленным диагнозом «сифилис», %

РФ — Российская Федерация

ПФО — Приволжский федеральный округ

СО — Саратовская область

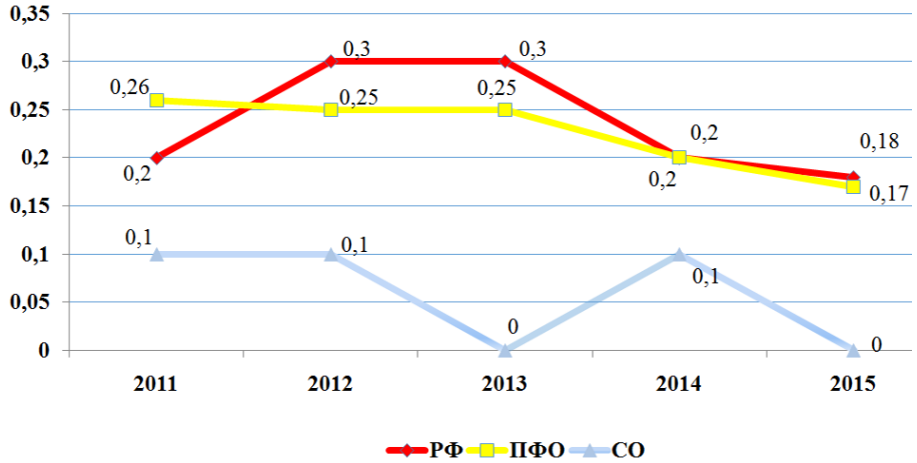

Рис. 6. Заболеваемость врожденным сифилисом по отношению к общему числу больных с вновь установленным диагнозом «сифилис», %

РФ — Российская Федерация

ПФО — Приволжский федеральный округ

СО — Саратовская область

Таблица 4

Структура заболеваемости сифилисом (2011-2015), %

Диагноз	Территория распространения	Годы				
		2011	2012	2013	2014	2015
Сифилис первичный половых органов	РФ ПФО СО	10,5 10,1 2,4	10,2 10 1,5	8,4 7,8 1,6	7,5 6,7 1,3	5,7 5,9 0,7
Сифилис вторичный кожи и слизистых	РФ ПФО СО	27,5 26,2 14,6	26,8 25,7 10,4	24,1 23,8 12,5	21,7 21,7 10,9	18,2 17,5 4,7
Сифилис ранний скрытый и неуточненный	РФ ПФО СО	48 54 39,4	45,9 52,8 33	46,9 53 32,2	45 54 37	44 55 32
Нейросифилис поздний	РФ ПФО СО	6 4,8 7,5	8,2 6,1 6,5	2,4 1,7 3,2	3,2 2,5 6,9	3,2 3,1 7,7
Сифилис поздний	РФ ПФО СО	8 6,6 33	10 8 44	12,2 10 37,1	14,8 11,2 25,8	16,7 15,3 35,9

риода активного внедрения в практику медицинских организаций современных высокочувствительных и специфичных серологических тестов при проведении скринингового обследования на сифилис [2].

В репродуктивно активной возрастной группе отмечается низкая заболеваемость сифилисом. Аналогичная ситуация сохраняется и в 2016 г.

Эпидемиологическими особенностями различных районов области обусловливаются показатели заболеваемости, имеется в виду многообразие факторов: уровень миграции населения, наличие рабочих мест, обеспечение территориального лечебного учреждения квалифицированными специалистами, наличием групп риска.

Особое место в распространении ИППП занимают лица с латентными и асимптомными формами инфекции [3, 4]. На фоне увеличения общей заболеваемости в регионе (с 38,9 до 39,7 случая на 100 тыс. населения в 2011 и 2015 гг. соответственно) сохраняется рост и поздних форм (табл. 4).

Наибольшее количество больных, выявленных активно при всех видах профилактической работы, устанавливаются непосредственно в очагах заболевания при обследовании на сифилитическую инфекцию в государственных медицинских организациях области [2–4].

Выявляемость сифилитической инфекции в 2015 г. выросла на 5,5% врачами в условиях стационара и на 6% врачами поликлиник.

Своевременные мероприятия по контролю за учетом, лечением и диспансеризацией больных сифилисом позволили за последние годы уменьшить долю данной инфекции среди беременных женщин и свести к нулю регистрацию сифилиса врожденного.

Заключение. Эпидемиологический процесс развития сифилитической инфекции в Саратовской области имеет идентичные тенденции, что и в общем по Российской Федерации: отмечается снижение заболеваемости сифилисом среди подростков и лиц репродуктивно активной группы и повышение в старшей возрастной группе; снижение заболеваемости сифилисом среди беременных женщин является индикатором качества эпидемиологической ситуации в регионе.

Однако анализ структуры сифилиса показал, что в 2015 г., как и в предыдущие годы, преобладают пациенты со скрытым течением заболевания и преобладанием поздних стадий. Рост эпидемиологически опасных форм с бессимптомным носительством сифилитической инфекции является прогностически неблагоприятным фактором, что может привести к напряженной эпидобстановке в регионе.

Следует отметить, что строгий контроль со стороны министерства здравоохранения Саратовской области, дерматовенерологической службы за выполнением приказов Министерства здравоохранения РФ от 30 июля 2001 г. №291 «О мерах по предупреждению инфекций, передаваемых половым путем», от 26 марта 2001 г. №87 «О совершенствовании серологической диагностики сифилиса» и приказа министерства здравоохранения Саратовской области №727 от 19 июля 2013 г. «Об организации работы дерматовенерологической службы» способствовал за пятилетний период увеличению в 1,2 раза регистрации случаев сифилиса среди пациентов, обратившихся в общелечебную сеть, что подтверждает неоспоримую роль скринингового обследования различных групп населения с целью исключения сифилиса в условиях отсутствия у пациентов клинических проявлений заболевания.

Совместная скоординированная деятельность дерматовенерологической и других заинтересованных служб, преемственность в работе врачей смежных специальностей являются определяющими принципами организации работы по выявлению и контролю за распространением ИППП.

Конфликт интересов не заявляется.

Авторский вклад: концепция и дизайн исследования, получение и обработка данных — В.В. Мартынова; анализ и интерпретация результатов — Е. Н Горных; написание статьи — Д.А. Шнайдер, С. Р. Утц, Л.А. Шерстобитова, В.В. Мартынова, Е.Н. Горных; утверждение рукописи для публикации — С. Р. Утц, Д.А. Шнайдер.

References (Литература)

1. Kubanova AA, Melekhina LE, Kubanov AA, Bogdanova EV. Syphilis incidence and its tendency in Russian Federation State Research Center of Dermatovenereology and Cosmetology, Ministry of Healthcare of the Russian Federation. Russia. Vestnik dermatologi i venerologii 2014; 5: 24–31. Russian (Кубанова А.А., Мелехина Л.Е., Кубанов А.А., Богданова Е.В. Заболеваемость сифилисом в Российской Федерации за период 2004–2013 гг. / ФГБУ «Государственный научный центр дер-

матовенерологии и косметологии» Минздрава России. Вестник дерматологии и венерологии 2014; 5: 24–31).

2. Resources and activity of healthcare organizations dermatovenereological profile. The incidence of infections, sexually transmitted diseases, infectious skin diseases and skin diseases for 2011–2015 (Statistics materials). Moscow, 2016. Russian (Ресурсы и деятельность медицинских организаций дерматовенерологического профиля: Заболеваемость инфекциями, передаваемыми половым путем, заразными кожными болезнями и болезнями кожи за 2011–2015 гг. (статистические материалы). Москва, 2016).

3. Kubanova AA. Maintaining patients with sexually transmitted diseases and urogenital infections. Clinical referenges. Moscow: DEKS-PRESS, 2012; 112 p. Russian (Кубанова А.А. Ведение больных инфекциями, передаваемыми половым путем, и урогенитальными инфекциями: клинические рекомендации. М.: ДЕКС-ПРЕСС, 2012; 112 с.).

4. Pozdnyakova ON, Dolgikh MY. The analysis of modern case rate of sexually transmitted diseases in Novosibirsk. Medicine and education in Siberia 2015; 3: 17–21. Russian (Позднякова О.Н., Долгих М.Ю. Анализ современной заболеваемости инфекциями, передаваемыми половым путем, в г. Новосибирске. Медицина и образование в Сибири 2015; 3: 17–21).

УДК 616.5–004.1–07”312”(048.8) Обзор

СОВРЕМЕННЫЕ МЕТОДЫ ДИАГНОСТИКИ ОГРАНИЧЕННОЙ СКЛЕРОДЕРМИИ (ОБЗОР)

А.А. Моисеев *— ФГБОУ ВО «Саратовский ГМУ им. В.И. Разумовского» Минздрава России, ассистент кафедры кожных и венерических болезней;* ***С. Р. Утц —*** *ФГБОУ ВО «Саратовский ГМУ им. В.И. Разумовского» Минздрава России, заведующий кафедрой кожных и венерических болезней, профессор, доктор медицинских наук.*

MODERN METHODS OF A LOCALIZED SCLERODERMA DIAGNOSTICS (REVIEW)

A.A. Moiseyev *— Saratov State Medical University n.a. V.I. Razumovsky, Department of Skin and Venereal Diseases, Assistant;* ***S. R. Utz —*** *Saratov State Medical University n.a. V.I. Razumovsky, Head of the Department of Skin and Venereal Diseases, Professor, Doctor of Medical Sciences.*

Дата поступления — 28.08.2016 г. Дата принятия в печать — 15.09.2016 г.

Моисеев А.А., Утц С. Р. **Современные методы диагностики ограниченной склеродермии (обзор). Саратовский научно-медицинский журнал 2016; 12 (3): 481–484.**

Локализованная склеродермия (ЛС) — заболевание, характеризующееся появлением воспалительных, склеротических и/или атрофических изменений в пораженных участках кожи и подлежащих тканях. В МКБ-10 данное заболевание рассматривается в категории L94 «Другие локализованные изменения соединительной ткани». В обзоре рассматривается классификация заболевания, разработанная для федеральных клинических рекомендаций 2015 г. по ведению больных локализованной склеродермией. Кроме того, анализируются различные методы диагностики заболевания, включая лабораторные тесты, инструментальные методы и шкалы тяжести заболевания.

Ключевые слова: склеродермия, диагностика, дерматология.

Moiseyev AA, Utz SR. **Modern methods of a localized scleroderma diagnostics (review). Saratov Journal of Medical Scientific Research 2016; 12 (3): 481–484.**

Localized scleroderma (LS) is a disease that is characterized by the appearance of inflammatory, sclerotic and/or atrophic changes in the affected areas of the skin and underlying tissues. In ICD-10, the disease is considered under category L94 “Other localized connective tissue changes”. This paper presents the classification of the disease developed for federal guideline 2015, for management of patients with localized scleroderma. Also, a brief description of the various methods of diagnosis of the disease, including laboratory tests, instrumental methods and disease severity scale are presented.

Key words: scleroderma, diagnostics, dermatology.

Локализованная склеродермия (ЛС) — заболевание, которое характеризуется появлением воспалительных, склеротических и/или атрофических изменений в пораженных участках кожи и подлежащих тканях. Заболеваемость ЛС составляет от 0,24 до 3 случаев на 100 тыс. населения (в том числе 3–4 случая на 1 млн детей). Очаговая склеродермия возникает в 2,6–6 раз чаще у женщин, чем у мужчин [1–8].

В МКБ-10 данное заболевание рассматривается в категории L94 «Другие локализованные изменения соединительной ткани». Значительное разнообразие проявлений ЛС и возможность существования у одного и того же больного одновременно нескольких клинических вариантов ЛС привели к возникновению разнообразных вариантов классификаций заболевания [2, 3, 5, 9]. В 2006 г. группа немецких экспертов предложила классификацию, которая учитывает тяжесть, степень и глубину фибротического процесса, что позволило выделить пять основных клинических вариантов ЛС: общий, распространенный, линейный, глубокий и смешанный типы [1, 3, 5].

В Федеральных клинических рекомендациях по ведению больных локализованной склеродермией, подготовленных РОДВК, В.А. Волнухин приводит несколько модифицированный вариант классификации [10]:

Бляшечная склеродермия:
— очаговая (морфеа);
— узловатая (келоидоподобная).
Линейная склеродермия:
— полосовидная форма;
— склеродермия по типу «удар саблей».
Генерализованная (многоочаговая) склеродермия.
Глубокая склеродермия.
Пансклеротическая склеродермия.
Буллёзная склеродермия.
Идиопатическая атрофодермия Пазини–Пьерини.

Ответственный автор — Моисеев Александр Андреевич
Тел.: 89603547132
E- mail: s00102008@yandex.ru

Лабораторные параметры (основные и специальные) при локализованной склеродермии

Основные лабораторные тесты: Общий анализ крови (особенно важен при линейных формах ЛС и эозинофильном фасциите)
Клиническая химия: Трансаминазы (АСТ, АЛТ), гамма-глутамилтрансфераза (ГГТ), щелочная фосфатаза (ЩФ), лактатдегидрогеназа, креатинин, креатининкиназа, антинуклеарные антитела (HEp-2 клетки), С-реактивный белок и скорость оседания эритроцитов.
Дополнительные методы исследования: Ревматоидный фактор Антинуклеарные антитела

Прогрессирующая гемиатрофия лица Парри–Ромберга.

Склероатрофический лихен.

Диагностические тесты. Для ЛС характерен Th^2-тип иммунного ответа, что подтверждается повышением уровня циркулирующих цитокинов (интерлейкина (ИЛ) -1, -2 -4, -6 и -13), а также фактора некроза опухолей альфа (ФНОα), растворимых цитокиновых рецепторов (sil-2R и sil-6P), молекул адгезии (Е-селектина, молекулы адгезии сосудистого эндотелия 1) и супероксиддисмутазы. Их уровень зависит от тяжести и распространенности кожного процесса. Авторы выделяют роль трансформирующего ростового фактора бета (TFG_{β}) в активации фибробластов и увеличении продукции коллагена, а также увеличение количества рецепторов TFG_{β} в коже больных очаговой склеродермией [11, 12].

В процессе воспаления при системной склеродермии участвуют клеточные молекулы адгезии (VCAM, ICAM, Е-селектина) и хемокины (CCL2, -5, -7, -17, -22, -27, CXCL8), мононуклеары и Т-хелперы (Th1, Th^2, Th17 (Th^2-тип иммунного ответа)). Отмечается гиперпродукция интерлейкинов (ИЛ-1, -2, -4, -6, -8, -12, -13, -17, ФНОα, интерферон α и μ) [11, 12]. Несмотря на целый ряд общих патогенетических особенностей, системная и локализованная склеродермии различаются не только клинической картиной. Пациенты с ЛС, по сравнению с системной, имеют более высокие уровни ИЛ-2 и ИЛ-6. При дифференциации влияния мононуклеарных клеток крови от субъектов с данными заболеваниями на культивируемые фибробласты обнаружено, что образцы с материалом от пациентов с системной склеродермией вызывают снижение активности матриксной металлопротеазы-1, которая, как и все металлопротеазы, способна разрушать компоненты межклеточного вещества [11, 12].

У пациентов с системной склеродермией в более чем 95% случаев обнаруживались антинуклеарные антитела (ANA), в то время как при ЛС этот феномен регистрировался значительно реже. При системном склерозе определяются антитопомеразные, антицентромеразные-3, анти-м-РНК-полимеразные антитела, а у больных ЛС анти-одноцепочечные, антитопомеразные-2-а, антигистоновые антитела [12].

При ювенильной склеродермии (ЮС) антинуклеарные антитела присутствуют в 40% случаев, что ниже, чем у взрослых с ЛС. У детей с ЛС отсутствует корреляция между обнаружением антинуклерарных антител и подтипом или тяжестью течения заболевания. Антитопоизомеразные антитела (анти-SLC-70) — маркёр системной склеродермии взрослых, у детей с ЮС регистрируются только в 2% [9]. Антигистоновые антитела обнаружены в 47% случаев ЮС, что выше, чем в популяции, но ниже, чем в ограниченной склеродермии. Антицентромеразные антитела найдены у 12% взрослых с локализованной склеродермии, но только у 1,7% детей с ЮС. Ни один из 750 пациентов с положительными SCL-70 и антицентромеразными антителами, в течение трех лет наблюдения не имел признаков поражения внутренних органов. Ревматоидный фактор был у 16% пациентов, у части был сопутствующий артрит [9].

Следует отметить, что до настоящего времени серологические параметры для оценки активности заболевания или мониторинга течения ЛС не обрели своего заслуженного места в клинической практике [1].

При всех формах ограниченной склеродермии необходимо исследование общего и биохимического анализов крови и определение уровня антинуклеарных антител (таблица) [1].

Гистологическая картина. Несмотря на то что биопсия в подавляющем большинстве случаев не является необходимой для постановки диагноза, поскольку не позволяет точно установить форму заболевания и активность процесса в целом, этот метод до сих пор остается наиболее достоверным для подтверждения наличия фиброза и сосудистых изменений в очаге поражения [1, 5, 7, 13, 14]. ЛС характеризуется выраженными воспалительными изменениями и склерозом сосочкового слоя дермы, который, как правило, отсутствует при системной склеродермии [13].

Учитывая, что ЛС, в зависимости от подтипа, может распространяться в подкожно-жировую клетчатку, а также фасции и мышцы, важно, чтобы биопсия была достаточно глубокой [1, 5, 13, 15]. При ЛС гистологическая картина включает две фазы: воспалительную (ранняя фаза) и склеротическую (поздняя фаза) [1, 5, 13, 15].

Для ранних кожных поражений характерно утолщение пучков коллагена в сетчатом слое дермы, которые располагаются параллельно поверхности кожи, и наличие плотных воспалительных инфильтратов между коллагеновыми пучками, вокруг кровеносных сосудов и потовых желез. В инфильтрате преобладают лимфоциты, а также могут присутствовать плазматические клетки, гистиоциты, эозинофильные гранулоциты. Вышележащий эпидермис может быть неизмененным или атрофичным. В поздней фиброзной стадии кожа в очаге практически не имеет сосудов, а коллагеновые волокна резко уплотнены и содержат эозинофильные инфильтраты. Потовые железы атрофированы или отсутствуют. Коллаген может заменить жировые клетки в подкожной клетчатке [1, 5, 7, 13, 15].

Важную роль в ранней диагностике заболевания может играть состояние капилляров, поскольку они одними из первых поражаются в ранней фазе фибротических изменений [7].

С успехом в диагностике состояния сосудов кожи при ЛС применяется капилляроскопия. Морфология дермальных капилляров исследуется при увеличении от 20х до 600х [16]. Согласно протоколу исследования необходимо оценивать минимум две зоны поражения. Нормой является однородное распределение петлеобразных капилляров как «гребневидные структуры» плотностью 9–14 капилляров в мм^2. Независимо от возможных количественных отклонений преобладают нормальные капилляры правильной формы [17–19].

При ЛС обнаруживаются микрососудистые повреждения, характеризующиеся гигантскими капиллярами и микрокровотечениями, что является неспецифическим признаком склеродермии. Характерно также уменьшение количества сосудов, с возникновением больших аваскулярных зон. Для ЛС характерен неоангиогенез, который проявляется в виде разнообразия морфологии капилляров (кустовидная форма, присутствие гигантских капилляров) [17–19].

При ЛС информативна лазерная допплеровская флуометрия и лазерный контрастный анализ (LASCA) [1, 18, 20–22]. Лазерная допплеровская флуометрия позволяет измерить как скорость кровотока, так и его объем в исследуемом участке кожи [1, 5, 18].

Рентгенологические процедуры. Нередко у больных линейными формами ЛС наблюдается неврологическая симптоматика, для исключения поражения центральной нервной системы необходимо использовать магнитно-резонансную томографию [1, 5, 9, 23, 24].

Полуколичественные шкалы и индексы. Для формализованного описания тяжести патологического процесса при ЛС предложено использовать различные индексы. Например, модифицированный индекс тяжести очаговой склеродермии mLoSSI оценивает эритему, толщину кожи, развитие новых или увеличение старых очагов в 18 анатомических областях по степеням от 0 до 3 [1, 2, 5, 25–31]. Индекс LoSDI разработан для оценки эффективности лечебных мероприятий при ЛС и дополнен критерием нарушения пигментации от 0 до 3 [1].

Инструментальные методы.

Ультразвуковая диагностика. Для диагностики ЛС и оценки эффективности терапии широко используются ультразвуковые методы диагностики. С помощью ультразвука регистрируются гиперэхогенные зоны склероза на поздних стадиях и признаки отёка на ранних [1, 5, 8, 23, 24, 32–36].

Кутометрия. Фиброз, присутствующий при ЛС, оказывает значительное влияние на упругость кожи. Деформация кожи в зоне приложения отрицательного давления позволяет количественно определить ее упругость. Результаты существенно варьируются в зависимости от конструктивных особенностей прибора и плохо поддаются стандартизации [1, 5].

Дурометрия. В отличие от кутометра она измеряет не упругость кожи, а ее твердость. Изначально применялась в промышленности для определения прочности предметов. Полученные с помощью дурометрии результаты показывают слабую корреляцию с оценочными шкалами, поэтому методика редко используется при ЛС [1, 5].

Термография. С помощью этого метода можно определить абсолютные температурные показания на поверхности кожи в указанной точке, а также распределение температуры и усредненную температуру по исследуемой области. Достоверное различие температуры между пораженными и здоровыми участками кожи позволяет косвенно судить о нарушениях микроциркуляции и, следовательно, об активности воспалительного процесса. Это проверенный и легковоспроизводимый метод диагностики. Чувствительность инфракрасной термографии достаточно высока, однако высок и уровень ложноположительных результатов [5, 9].

В заключение следует подчеркнуть наличие немалого количества методик оценки состояния воспалительного процесса в коже при ЛС, однако ни одна из них не дает исчерпывающей характеристики дерматоза. Сочетание инструментальных методов и полуколичественных шкал (индексов) позволяет корректно диагностировать стадию заболевания и оценить эффективность терапевтического вмешательства. Дальнейшие исследования должны быть посвящены разработке методов пространственной диагностики очагов и выявлению субклинических проявлений ЛС.

Конфликт интересов не заявляется.

Авторский вклад: написание статьи — С. Р. Утц, А. А. Моисеев; утверждение рукописи для публикации — С. Р. Утц.

References (Литература)

1. Kreuter A, Krieg T, Worm M, et al. German guidelines for the diagnosis and therapy of localized scleroderma; JDDG 1610–0379/2016/1402: 199–216.
2. Marsol I. Update on the classification and treatment of localized scleroderma. Actas Dermo-Sifiliográficas (English edition) 2013; 104 (8): 654–666.
3. Jackson C, Maibach H. Localized scleroderma variants: pharmacologic implications. J Dermatol Treat 2014; 25 (6): 529–531.
4. Ferguson I, Weiser P, Torok K. A Case Report of Successful Treatment of Recalcitrant Childhood Localized Scleroderma with Infliximab and Leflunomide. TORJ 2015; 9: 30.
5. Kreuter A. Localized scleroderma. Dermatologic therapy 2012; 25 (2): 135–147.
6. Careta M, Romiti R. Localized scleroderma: clinical spectrum and therapeutic update. An Bras Dermatol 2015; 90 (1): 62–73.
7. Brady S, Shapiro L, Mousa S. Current and future direction in the management of scleroderma. Arch Dermatol Res 2016; Published online 30 April 2016.
8. Bakulev AL, Galkina EM, Karakaeva AV, Litvinenko MV. Case of localized bulleus scleroderma. Vestnik dermatologii i venerologii 2016; (3): 97–101. Russian (Бакулев А.Л., Галкина Е.Н., Каракаева А.В. Литвиненко М.В. Случай локализованной буллезной склеродермии. Вестник дерматологии и венерологии 2016; (3): 97–101.).
9. Zulian F. Juvenile Localized Scleroderma. Scleroderma 2012; 9: 85–92.
10. Kubanova AA, Kubanov AA, Volnukhin VA. Federal clinical guidelines, 2015. Dermatology Skin Diseases. Infections sexually transmitted. Moscow, 2016; p. 260–274. Russian (Кубанова А. А., Кубанов А. А., Волнухин В. А. Федеральные клинические рекомендации. Дерматовенерология, 2015. Болезни кожи. Инфекции, передаваемые половым путём. Москва, 2016; с. 260–274).
11. Kurzinski K, Torok K. Cytokine profiles in localized scleroderma and relationship to clinical features. Cytokine 2011; 55 (2): 157–164.
12. Fett N. Scleroderma: nomenclature, etiology, pathogenesis, prognosis, and treatments: facts and controversies. Clinics in dermatology 2013; 31 (4): 432–437.
13. Succaria F, Kurban M, Kibbi A, et al. Clinicopathological study of 81 cases of localized and systemic scleroderma. EADV 2013; 27 (2): 191–196.
14. Zulian F, Trainito S, Belloni-Fortina A. Localized Scleroderma of the Face. Skin Manifestations in Rheumatic Disease 2014; 22: 175–183.
15. Hunzelmann N, Horneff G, Krieg T. Skin Manifestations of Localized Scleroderma (LS). Skin Manifestations in Rheumatic Disease 2014; 21: 165–173.
16. Cutolo M, Herrick A, Distler O, et al. Nailfold videocapillaroscopy and other predictive factors associated with

new digital ulcers in systemic sclerosis. ANN RHEUM DIS 2013; 72: 146–147.

17. Cutolo M, Zampogna G, Vremis L, et al. Longterm effects of endothelin receptor antagonism on microvascular damage evaluated by nailfold capillaroscopic analysis in systemic sclerosis. The Journal of Rheumatology 2013; 40 (1): 40–45.

18. Cutolo M, Sulli A, Smith V. How to perform and interpret capillaroscopy? Best practice & research. Clinical rheumatology 2013; 27 (2): 237–248.

19. Sulli A, Pizzorni C, Smith V, et al. Timing of transition between capillaroscopic patterns in systemic sclerosis. Arthritis Rheum 2012; 64 (3): 821–825.

20. Rosato E, Giovannetti A, Pisarri S, et al. Skin perfusion of fingers shows a negative correlation with capillaroscopic damage in patients with systemic sclerosis. The Journal of rheumatology 2013; 40 (1): 98–99.

21. Rosato E, Rossi C, Molinaro I, et al. Laser Doppler perfusion imaging in systemic sclerosis impaired response to cold stimulation involves digits and hand dorsum. Rheumatology 2011; 50 (9): 1654–8.

22. Rosato E, Molinaro I, Rossi C, et al. The combination of laser Doppler perfusion imaging and photoplethysmography is useful in the characterization of scleroderma and primary Raynaud's phenomenon. Scand J Rheumatol 2011; 40 (4): 292–8.

23. Chapin R, Hant F. Imaging of scleroderma. Rheumatic Disease Clinics of North America 2013; 39 (3): 515–546.

24. Schanz S, Fierlbeck G, Ulmer A, Schmalzing M, et al. Localized scleroderma: MR findings and clinical features. Radiology 2011; 260 (3): 817–824.

25. Li S, Fuhlbrigge R, Dedeoglu F, et al. Developing juvenile localized scleroderma (jLS) consensus treatment regimens for comparative effectiveness studies. PReS 2012; 10 (1): A68.

26. Arkachaisri T, Vilaiyuk S, Li S, et al. The localized scleroderma skin severity index and physician global assessment of disease activity: a work in progress toward development of localized scleroderma outcome measures. The Journal of rheumatology 2009; 36 (12): 2819–2829.

27. Hawley D, Pain C, Baildam E, et al. United Kingdom survey of current management of juvenile localized scleroderma. Rheumatology 2014; 53 (10): 1849–1854.

28. Kelsey C, Torok K. The localized scleroderma cutaneous assessment tool responsiveness to change in a pediatric clinical population. J Am Acad Dermatol 2013; 69 (2): 214–20.

29. Avouac J, Fransen J, Walker U, et al. Preliminary criteria for the very early diagnosis of systemic sclerosis: Results of a Delphi Consensus Study from EULAR Scleroderma Trials and Research Group. Ann Rheum Dis 2011; 70 (3): 476–481.

30. Garcia R. Correlation of clinical tools to determine activity of localized scleroderma in pediatric patients 2015.

31. Poff S, el al. Durometry as an outcome measure in juvenile localized scleroderma; British Journal of Dermatology 2016; 174: 228–230.

32. Buense R, Duarte I, Bouer M. Localized scleroderma: assessment of the therapeutic response to phototherapy. Anais brasileiros de dermatologia 2012; 87 (1): 63–69.

33. Su O, Onsun N, Onay H, Erdemoglu Y, et al. Effectiveness of medium-dose ultraviolet A1 phototherapy in localized scleroderma. ISD 2011; 50 (8): 1006–1013.

34. Porta F, Kaloudi O, Garzitto A, et al. High frequency ultrasound can detect improvement of lesions in juvenile localized scleroderma. Modern Rheumatology 2014; 24 (5): 869–873.

35. Li S, Liebling M, Haines K, et al. Initial evaluation of an ultrasound measure for assessing the activity of skin lesions in juvenile localized scleroderma. AC&R 2011; 63 (5): 735–742.

36. Shalaby S, Bosseila M, Fawzy M, et al. Targeted Medium Dose UVA-1 Phototherapy for the Treatment of Localized Scleroderma in the Skin of Color: Pros and Cons. WJMS 2015; 12 (3): 263–267.

УДК 616.5–085.831:547.979.4 (091) (048.8) Обзор

ПРИМЕНЕНИЕ КУРКУМИНА В ДЕРМАТОЛОГИИ (ОБЗОР)

С. Р. Утц *— ФГБОУ ВО «Саратовский ГМУ им. В. И. Разумовского» Минздрава России, главный врач клиники кожных и венерических болезней, заведующий кафедрой кожных и венерических болезней, профессор, доктор медицинских наук;* ***Е. Е. Тальникова*** *— ФГБОУ ВО «Саратовский ГМУ им. В. И. Разумовского» Минздрава России, кафедра кожных и венерических болезней, ординатор.*

CURCUMIN USAGE IN DERMATOLOGY (REVIEW)

S. R. Utz — *Saratov State Medical University n.a. V. I. Razumovsky of the Ministry of Health of Russia, Head of Department of Skin and Venereal Diseases, Professor, Doctor of Medical Science;* ***E. E. Talnikova*** *— Saratov State Medical University n.a. V. I. Razumovsky of the Ministry of Health of Russia, Department of Skin and Venereal Diseases, Attending Physician.*

Дата поступления — 27.08.2016 г. Дата принятия в печать — 15.09.2016 г.

Утц С. Р., Тальникова Е. Е. **Применение куркумина в дерматологии (обзор). Саратовский научно-медицинский журнал 2016; 12 (3): 484–487.**

В обзоре приведены данные литературы, отражающие в историческом аспекте использование куркумина, его физико-химические свойства, а также представлены результаты работ, демонстрирующих эффективность дифероилметана в терапии разных заболеваний, в частности патологии кожи.

Ключевые слова: куркумин, фотодинамическая терапия, микозы, псориаз, лимфомы.

Utz SR, Talnikova EE. **Curcumin usage in dermatology (review). Saratov Journal of Medical Scientific Research 2016; 12 (3): 484–487.**

This review summarizes the literature, reflecting the use of curcumin in historic aspect, its physical and chemical properties, and also results of different researches to demonstrate the effectiveness of diferoylmethane in treatment of various diseases, particularly in treatment of skin diseases.

Key words: curcumin, photodynamic therapy, fungal infections, psoriasis, lymphoma.

Куркума (лат. *Cúrcuma*) известна всему миру в качестве специи на протяжении тысячелетий. Куркумин получают из корневища многолетнего растения *Curcuma longa* (синоним: *Turmeric*), относящегося к семейству Имбирных (*Zingiberaceae*) и произрастающего на территории Индии и других стран Юго-Восточной Азии [1–3]. Впервые, один из основных компонентов *Curcuma longa* — куркумин был выделен

Ответственный автор — Тальникова Екатерина Евгеньевна
Тел.: 89271391984
E-mail: mina_tlt@mail.ru

в 1910 г. Lampe и Milobedzka [1, 4]. *Curcuma longa* издревле используется для лечения заболеваний человека воспалительного характера в аюрведической, традиционной китайской и индийской медицине для терапии заболеваний гепатобилиарного тракта, ревматизма, трофических изменений при сахарном диабете, синуситов и бронхитов [1, 5, 6]. Согласно рекомендациям ВОЗ, количество куркумина в качестве пищевой добавки для ежедневного употребления не должно превышать 3 мг/кг массы тела [7].

Curcuma longa имеет сложную структуру и состоит из трех основных компонентов: куркумина, диметоксикуркумина и бис-диметоксикуркумина (в соотношении 66:23:11), а также летучих масел, белков, сахаров и смол [1, 5, 7, 8]. Бис-диметоксикуркумин продемонстрировал способность к стимуляции иммунной активности моноцитов, в частности к усилению фагоцитоза β-амилоида при болезни Альцгеймера [9].

Однако основным элементом является куркумин. Куркумин (синоним: curcumin, diferuloylmethane, CUR, 1,7-Бис (4-гидрокси-3-метоксифенил) — 1,6-гептадиен-3,5-дион, $C_{21}H_{20}O_6$) — это полифенол, представляющий собой кристаллы желто-оранжевого цвета, не растворимые в воде, но растворимые в полярных и неполярных органических растворителях, таких как щелочи и кислоты. Устойчивость данного полифенольного соединения в жидкостях зависит от уровня pH: если pH<1, то куркумин переходит в протонированную форму и имеет красный оттенок; если pH=1–7, раствор приобретает желтую окраску и состоит из нейтральных молекул; при уровне pH>7,5 цвет соединения оранжево-красный [7]. Куркумин при уровне pH от 1 до 11 и температуре 31,5°C деградирует до ванилина, феруловой кислоты и метанафероила [10, 11]. Исследования, проведенные Tonnesen с соавт. [12], продемонстрировали выраженные фотосенсибилизирующие свойства куркумина в диапазоне 400–510 нм [7, 12].

Куркумин обладает широким спектром биологического действия: противовоспалительным, антиоксидантным, антибактериальным, противогрибковым, противовирусным и антипаразитарным. В литературе приводятся также данные об антиканцерогенном, противоревматическом, тромболитическом, гипогликемическом, гепато- и нефропротективном эффектах куркумина [13–15].

Одним из наиболее перспективных направлений применения препаратов куркумина является дерматология [2, 16–19]. В литературе приводятся многочисленные исследования, доказывающие эффективность данного вещества в терапии как инфекционных, так и неинфекционных дерматозов. Имеются сообщения об использовании куркумина в качестве фотосенсибилизатора для фотодинамической терапии (ФДТ) [2, 16, 20–22]. Однако, в связи с относительно невысокой биодоступностью и химической неустойчивостью, его применение в жидких лекарственных формах в экспериментах *in vivo* и *in vitro* ограничено. С целью повышения устойчивости было предложено использовать в качестве наноносителей куркумина липосомы, наночастицы или применять куркумин в форме микроэмульсии [2, 22–26]. Дифероилметан, как фотосенсибилизатор, абсорбирует свет в диапазоне 408–434 нм [22, 26].

Куркумин обладает выраженной фунгицидной активностью в отношении патогенных и условно-патогенных видов грибов. Была показана его эффективность при лечении онихомикоза у пациента с давностью заболевания более пяти лет [16, 17]. Куркумин был использован в нескольких лекарственных формах: гидрофильного геля и масляной эмульсии в концентрации 1,5%. Освечивание проводилось при помощи лазерного источника с длиной волны 450 нм в течение 20 минут. Отмечался положительный эффект уже после пяти сеансов ФДТ [8, 16]. Фотодинамическая терапия с куркумином оказывает также ингибирующее влияние на *Trichophyton rubrum* [26].

Изучались также антимикотические свойства куркумина, применяемого без воздействия света. Значимого снижения роста грибов зарегистрировано не было. Синий свет, даже без сочетания с фотосенсибилизатором, обладает определенным противогрибковым действием, однако полностью не способен подавить рост грибов [26]. Обнадеживающие результаты получены при сочетанном применении дифероилметана и синего света. Фотоактивированный куркумин индуцирует синтез синглетного кислорода и радикалов, которые инициируют каскад биохимических реакций, летально повреждающих структуры *T. rubrum*. Были также изучены возможности использования наноносителей с куркумином с целью адресной доставки препарата в ткани. Наноносители, в качестве которых выступали липосомы, циклодекстрины и мицеллы, экранируют куркумин от гидролиза, ферментативного расщепления, обеспечивая создание локального депо препарата в ткани-мишени. В сравнении со свободной формой инкапсулированный куркумин сильнее провоцирует фрагментацию ДНК клетки [26]. Чем выше отношение площади поверхности к объему наночастиц, тем более выражен апоптотический эффект, достигаемый за счет повышения биодоступности фотосенсибилизатора [27].

Еще одним перспективным направлением применения куркумина является терапия кандидозной инфекции. Согласно Andrade с соавт. [28], фотодинамическая терапия с препаратами куркумина эффективна в отношении *C. albicans*, *C. glabrata* и *C. dubliniensis*. В культурах клинических изолятов *C. albicans, C. glabrata* и *C. tropicalis* на 85, 85 и 73% (соответственно) регистрировалось значительное снижение клеточного метаболизма [28]. Точкой приложения куркумина в сочетании с синим светом являются топоизомеразы I и II *C. albicans* — ферменты, регулирующие репликацию, транскрипцию, рекомбинацию и конденсацию хромосом микроорганизма [28].

Помимо болезней кожи инфекционной природы, куркумин эффективен и при хронических дерматозах.

Опубликованы результаты применения препаратов куркумина в терапии псориаза. Механизм действия направлен на ингибирование компонентов основных звеньев патогенеза дерматоза — воспалительного процесса по Th_1-типу, в частности ядерного фактора NF-kB, пролиферации кератиноцитов и ангиогенеза [29]. Куркумин угнетает активность ведущих цитокинов — фактора некроза опухоли α (ФНО α) и интерферона γ [29]. Кроме того, куркумин оказывает влияние на продукцию IL-22, участвующего в регуляции процесса пролиферации кератиноцитов и стимулирующего выработку антимикробных пептидов, белков острой фазы и хемокинов [18]. В исследованиях Antiga с соавт. [18] отмечалось снижение уровня IL-22 у пациентов, страдающих псориазом, при использовании препарата куркумина в сочетании с метилпреднизолона ацепонатом 0,1%. Применение дифероилметана в терапии псориаза

непосредственно связано с проблемой его низкой биодоступности, вследствие конъюгации куркумина в желудочно-кишечном тракте. Однако, по данным Antiga с соавт. [19], куркумин при пероральном приеме удовлетворительно переносится пациентами. При проведении двойных слепых плацебо-контролируемых исследований получены положительные результаты: применение дифероилметана в дозе до 8 г/сутки (*per os*) в течение 12 месяцев оказалось безопасным и не вызывало развития каких-либо побочных эффектов. Авторы также предполагают, что использование высоких доз куркумина или применение агентов, увеличивающих его биодоступность, приведет к достижению лучшего клинического эффекта [19].

Куркумин также обладает выраженным антипролиферативным действием и, соответственно, может быть применен для лечения лимфом кожи. В экспериментах *in vitro* при Т-клеточной лимфоме доказано антипролиферативное и проапоптотическое действие дифероилметана. Продемонстрирован также химиотерапевтический эффект турмерика, заключавшийся в уменьшении количества и размеров новообразования [29]. Куркумин способен избирательно поражать клетки опухолей различной локализации (толстого кишечника, молочных желез, печени). Возможный механизм действия, лежащий в основе апоптоза, базируется на ингибировании транскрипционного фактора NF-kB и белка STAT-3 [29]. Возможны два механизма реализации данного эффекта: каспазо-3-зависимый и каспазо-3-независимый. Каспазы-3 — это ферменты, активирующиеся в клетках, подвергающихся апоптозу, и разрушающие клеточные белки. Для куркумина наиболее характерен каспазо-3-зависимый вариант апоптоза. Кроме того, он уменьшает экспрессию белка bcl-2, повышающего устойчивость патологически измененных клеток против лучевой терапии и экстракорпоральной фотохимиотерапии, а также сурвивина — белка, снижающего активность ферментов каспазы и защищающего клетку от апоптоза [29].

Кроме заболеваний кожи, куркумин широко используется и при других патологических состояниях. Он показал свою активность в отношении заболеваний, сопровождающихся метаболическими нарушениями, в частности сахарного диабета 2-го типа и ожирения [30]. Исследования Balasubramanyam с соавт. [31] продемонстрировали возможность применения куркумина при кардиоваскулярной патологии. Его действие направлено на ингибирование транскрипционного фактора p300 HAT в ядре кардиомиоцита и защиту организма от сердечной недостаточности [30, 32]. Дифероилметан эффективен в терапии остеоартрита. Рандомизированные двойные слепые плацебо-контролируемые исследования, проведенные Nakagawa с соавт. [33], доказали эффективность препарата при остеоартрите коленного сустава.

Благодаря антиоксидантным, антибактериальным и противовоспалительным эффектам куркумин может применяться для регенерации тканей при ранениях [5]. Он участвует в ремоделировании процессов, связанных с формированием грануляций и отложением коллагена [5, 34].

Таким образом, куркумин имеет широкий спектр применения в различных отраслях медицины. Одной из наиболее перспективных областей является дерматология, где куркумин может применяться в качестве фотосенсибилизатора для фотодинамической терапии. Дальнейшее изучение его свойств и механизмов взаимодействия с различными структурами кожи позволит открыть дорогу для его широкого использования в дерматологической практике.

Авторский вклад: написание статьи — С. Р. Утц, Е. Е. Тальникова; утверждение рукописи — С. Р. Утц.

References (Литература)

1. Jurenka JS. Anti-inflammatory properties of curcumin, a major constituent of Curcuma Longa: A review of preclinical and clinical research. Alternative Medicine Review 2009; 14 (2): 141–153.
2. Sintov AC. Transdermal delivery of curcumin via microemulsion. International Journal of Pharmaceutics 2015; 481: 97–103.
3. Ammon HP, Wahl MA. Pharmacology of Curcuma Longa. Planta Med 1991; 57: l-7.
4. Lampe V, Milobedzka J. No title available. Ber Dtsch Chem Ces 1913; 46: 2235.
5. Akbik D, Ghadiri M, Chrzanowski W, Rohanizadeh R. Curcumin as a wound healing agent. Life Sciences 2014; 116 (1): 1–7.
6. Chattopadhyay I, Biswas K, Bandyopadhyay U, Banerjee R. Turmeric and curcumin: biological actions and medicinal applications. Curr Sci 2004; 87: 44–53.
7. Lestari MLAD, Indrayanto G. Curcumin. Profiles of Drug Substances, Excipients and Related Methodology 2014; 39: 113–204.
8. Anamika B. Extraction of curcumin. J Environ Sci Toxicol Food Technol 2012; 1: 1–16.
9. Cashman JR, Ghirmai S, Abel KJ, Fiala M. Immune defects in Alzheimer's disease: new medications development. BMC Neuroscience 2008; 9 (Suppl 2): S13.
10. Tonnesen HH, Karlsen J, Henegouwen GBV. Studies on curcumin and curcuminoids VII. Kinetics of curcumin degradation in aqueous solution. Z Lebensm Unters Forsch 1985; 180: 402–404.
11. Wang YJ, et al. Stability of curcumin in buffer solutions and characterization of its degradation products. J Pharm Biomed Anal 1997; 15: 1867–1876.
12. Tonnesen HH, Karlsen J, Henegouwen GBV. Studies on curcumin and curcuminoids VIII. Photochemical stability of curcumin. Z Lebensm Unters Forsch 1986; 183: 116–122.
13. Anand P, Kunnumakkara AB, Newman RA, Aggarwal BB. Bioavailability of Curcumin: Problems and Promises. Molecular Pharmaceutics 2007; 4 (6): 807–818.
14. Padmanaban G, Rangarajan PN. Curcumin as an adjunct drug for infectious diseases. Trends in Pharmacological Sciences 2016; 37 (1): 1–3.
15. Kulkarni SK., Dhir A An overview of curcumin in neurological disorders. Indian J Pharm Sci 2010; 72 (2): 149–154.
16. Silva AP, Carbinatto FM, Bagnato VS, Inada NM. A promising strategy for the treatment of onychomycosis with curcumin and photodynamic therapy. Journal of Pharmacy and Pharmacology 2015; 3: 434–437.
17. Silva AP, Carbinatto FM, Bagnato VS, Inada NM. New strategies for treatment of onychomycosis. Photodiagnosis and Photodynamic Therapy 2015; 12: 325–375.
18. Kurd SK, et al. Oral curcumin in the treatment of moderate to severe psoriasis vulgaris: A prospective clinical trial.. Am Acad Dermatol 2008; 58 (4): 625–631.
19. Antiga E, Bonciolini V, Volpi W, Bianco ED, Caproni M. Oral curcumin (Meriva) is effective as an adjuvant treatment and is able to reduce IL-22 serum levels in patients with psoriasis vulgaris. Bio Med Research International 2015; 2015: 1–7.
20. Utz SR, Galkina EM, Raigorodskiy YM. Blue and red light in the treatment of acne (review). Saratov Journal of Medical Scientific Research 2013; 9 (3): 577–582. Russian (Утц С. Р., Галкина Е. М., Райгородский Ю. М. Синий и красный свет в терапии акне (обзор). Саратовский научно-медицинский журнал 2013; 9 (3): 577–582).
21. Calabro G, Patalano A, Conte VN, Chianese C. Photodynamic chemotherapy in the treatment of superficial mycoses: an evidence-based evaluation. G Ital Dermatol Venereal 2013; 148: 639–48.

22. Baltazar LM, et al. Antimicrobial photodynamic therapy: an effective alternative approach to control fungal infections. Front Microbiol 2015; 6: 202–212.
23. Li L, Braiteh FS, Kurzrock R. Liposome-encapsulated curcumin: In vitro and in vivo effects on proliferation, apoptosis, signaling, and angiogenesis. Cancer 2005; 104 (6): 1322–1331.
24. Chun YS, et al. Intraductal administration of a polymeric nanoparticle formulation of curcumin (Nano Curc) significantly attenuates incidence of mammary tumors in a rodent chemical carcinogenesis model: Implications for breast cancer chemoprevention in at-risk populations. Carcinogenesis 2012; 33 (11): 2242–2249.
25. Hu L, et al. Preparation and Enhancement of Oral Bioavailability of Curcumin Using Microemulsions Vehicle. J Agric Food Chem 2012; 60 (29): 7137–7141.
26. Baltazar LM, et al. Trichophyton rubrum is inhibited by free and nanoparticle encapsulated curcumin by induction of nitrosative stress after photodynamic activation. PLoS ONE 2015; 10 (3): e0120179.
27. Radi R, Cassina A, Hodara R. Nitric oxide and peroxynitrite interactions with mitochondria. Biol Chem 2002; 383: 401–409.
28. Carmello JC, Pavarina AC, Oliveira R, Johansson B. Genotoxic effect of photodynamic therapy mediated by curcumin on Candida albicans. FEMS Yeast Research 2015; 15 (4): fov018.
29. Zhang C, et al. Curcumin selectively induces apoptosis in cutaneous T-cell lymphoma cell lines and patients' PBMCs: potential role for STAT-3 and NF-jB signaling. Journal of Investigative Dermatology 2010; 130: 2110–2119.
30. Sunagawa Y, Katanasaka Y, Hasegawa K, Morimoto T. Clinical applications of curcumin. Pharma Nutrition 2015; 3 (4): 131–135.
31. Balasubramanyam K, et al. Curcumin, a novel p300/CREB-binding protein-specific inhibitor of acetyltransferase, represses the acetylation of histone/nonhistone proteins and histone acetyltransferase-dependent chromatin transcription. J Biol Chem 2004; 279 (49): 51163–71.
32. Sunagawa Y, et al. A natural p300-specific histone acetyltransferase inhibitor, curcumin, in addi-tion to angiotensin-converting enzyme inhibitor, exerts beneficial effects on left ventricular systolic function after myocardial infarction in rats. Circ J 2011; 75 (9): 2151–9.
33. Nakagawa Y, Mukai S, Yamada S, Matsuoka M. Short-term effects of highly- bioavailable curcumin for treating knee osteoarthritis: a randomized, double-blind, placebo-controlled prospective study. J Orthop Sci 2014; 19 (6): 933–9.
34. Joe B, Vijaykumar M, Lokesh B. Biological properties of curcumin-cellular and molecular mechanisms of action. Crit Rev Food Sci Nutr 2004; 44: 97–111.

УДК 616.516.5–053.2–083.4 Авторское мнение

СОВРЕМЕННЫЕ СРЕДСТВА УХОДА ЗА КОЖЕЙ ДЕТЕЙ КАК ОСНОВА БАЗОВОЙ ТЕРАПИИ ПРИ АТОПИЧЕСКОМ ДЕРМАТИТЕ

Т.Ю. Щегельская *— Научно-технический комплекс «Аванта» (Краснодар, Россия), руководитель отдела фармацевтической продукции, кандидат химических наук.*

MODERN CHILD SKIN CARE PRODUCTS AS A BASIC TREATMENT IN ATOPIC DERMATITIS

T.Yu. Shchegelskaya *— Science and Technology Complex "Avanta" (Krasnodar, Russia), Head of pharmaceutical products division, Candidate of Chemical Sciences.*

Дата поступления — 28.08.2016 г. Дата принятия в печать — 15.09.2016 г.

Щегельская Т.Ю. **Современные средства ухода за кожей детей как основа базовой терапии при атопическом дерматите. Саратовский научно-медицинский журнал 2016; 12 (3): 487–489.**

Цель: рассмотрение преимуществ специализированных косметических средств как основы простого, понятного алгоритма базового ухода за кожей детей при атопическом дерматите. Ведущим механизмом патогенеза атопического дерматита является нарушение эпидермального барьера, в первую очередь структуры рогового слоя, что проявляется сухостью кожи, дисбалансом в составе липидов рогового слоя и водно-липидной мантии, изменением деятельности протеолитических ферментов. Сухость кожи при атопическом дерматите способствует проникновению аллергенов, раздражающих веществ и патогенных микроорганизмов, что приводит к запуску цикла «зуд — расчесывание», провоцируя обострение и значительно ухудшая качество жизни пациентов. В методических рекомендациях по ведению таких пациентов базовый уход за кожей с использованием эмолентов (увлажняющих и смягчающих средств) занимает очень важное место. Простой и понятный алгоритм ухода, включающий в себя очищение и увлажнение кожи, а также предотвращение зуда, позволяет добиться значительного улучшения состояния кожи и самочувствия детей с атопическим дерматитом.

Ключевые слова: атопический дерматит, алгоритм базового ухода за кожей, эмоленты.

Shchegelskaya TYu. **Modern child skin care products as a basic treatment in atopic dermatitis. Saratov Journal of Medical Scientific Research 2016; 12 (3): 487–489.**

The aim of the proposed study is to demonstrate the benefits of using specialized cosmetic products as part of basic skin care for children with Atopic Dermatitis (AD). The epidermal barrier dysfunction is known to be the leading factor in pathogenesis of atopic dermatitis and it manifests as dry skin, imbalance in the composition of lipids of the stratum corneum and water-lipid mantle and alterations in the activity of proteases. Due to xerosis, the skin gets easily affected by allergens, irritants and pathogenic microorganisms, which triggers the "itch-scratch" cycle and can lead to AD exacerbation and significantly deteriorate the quality of life of the patient. The basic skin care using the moisturizing and soothing cosmetic products (emollients) is acknowledged by all major Guidelines for treatment of AD as an important part of therapy. Significant improvements in skin status as well as the child's well-being can be achieved with use of this simple to understand skin care algorithm that includes proper skin cleansing, moisturizing and itch prevention.

Key words: atopic dermatitis, skin care procedures in atopic dermatitis, emollients.

Введение. Атопический дерматит (АтД) — хроническое воспалительное заболевание кожи [1], один из самых распространенных дерматитов; АтД поражает до 20% детей и 1–3% взрослых в большинстве стран мира [2].

Принято считать, что возникновение АтД связано с генетически обусловленными нарушениями эпидермального барьера и работы иммунной системы, инфекцией и условиями окружающей среды. По данным многих исследований, ведущим механизмом в патогенезе развития АтД является дисфункция эпидермального барьера [3]. Базовый уход (терапия) при АтД включает в себя восстановление и поддержание нормальной структуры и функции эпидермального барьера, что позволяет предотвратить сенсибилизацию, инфицирование и продлить ремиссию.

Наиболее эффективным способом восстановления эпидермального барьера является применение косметических средств, восстанавливающих структуру рогового слоя эпидермиса и улучшающих уровень гидратации кожи.

Цель: рассмотрение преимуществ применения специализированных косметических средств как основы простого, понятного алгоритма базового ухода за кожей детей при АтД.

Изменение барьерных функций кожи при АтД. Изменение барьерных функций кожи при АтД связано с увеличением проницаемости эпидермального барьера и характеризуется изменением структуры и состава липидного матрикса рогового слоя, снижением концентрации компонентов натурального увлажняющего фактора (NMF) и увеличением pH как в самом роговом слое, так и на поверхности кожи [4].

По мнению многих авторов, ведущую роль в нарушении барьера играет генетический дефект синтеза белка филаггрина [3]. Снижение синтеза филаггрина как предшественника компонентов NMF приводит к уменьшению увлажненности кожи, изменению pH и, как следствие, к изменению активности протеолитических ферментов [5].

Одним из важных компонентов эпидермального барьера являются липиды рогового слоя и липиды кожного сала, входящие в состав себума. Заметные изменения в составе липидов рогового слоя наблюдаются не только на участках пораженной кожи: даже неповрежденная кожа при АтД является таковой только лишь внешне; уровень ее гидратации снижен, выражен ксероз [6]. Изменение pH на поверхности рогового слоя приводит к изменению микробного пейзажа и частному инфицированию [7].

Свой вклад в ухудшение барьерных функций кожи вносит неконтролируемое и нерациональное применение родителями пациентов с АтД наружных топических глюкокортикостероидов: их длительное использование способствует атрофии кожи [8, 9].

Степень нарушения целостности барьера отражает наблюдаемое изменение водного баланса в структурах кожи: повышение трансэпидермальной потери воды и заметное снижение уровня гидратации кожи. Кожа становится сухой, утолщенной, на ней появляются микротрещины. Это способствует проникновению аллергенов, раздражающих веществ и болезнетворных микроорганизмов через кожу: возникает раздражение, появляется или усиливается зуд, развивается воспаление.

Ответственный автор — Щегельская Татьяна Юрьевна
Тел.: +7 (965) 284-13-73
E-mail: atopic@msk.avnt.ru

Основным признаком АтД, самым тяжелым для детей и родителей, является сильный зуд: от 30 до 90% детей испытывают зуд, который обостряется ночью. Дети начинают расчесывать кожу, еще больше повреждая роговой слой, при этом часто присоединяется инфекция [10, 11]. Порочный круг развития АтД замыкается.

Алгоритм базового ухода за кожей при АтД. В методических рекомендациях по ведению пациентов с АтД базовый уход (базовая терапия) с применением увлажняющих и смягчающих средств давно занимает важное место. АтД является одним из немногих заболеваний, при которых основную роль в снижении частоты обострений играет постоянный правильный косметический уход за кожей. Всем больным вне зависимости от тяжести, распространенности, остроты кожного процесса, наличия или отсутствия осложнений назначаются средства базового ухода за кожей: смягчающие и увлажняющие кремы, средства для купания [1, 2]. Более того, в ряде рекомендаций обосновывается необходимость использования специализированных увлажняющих и смягчающих средств — эмолентов у детей с высоким риском развития АтД прямо с рождения [12].

Существуют общепринятые правила ухода за кожей пациентов с АтД и их вариации, зависящие в первую очередь от фазы болезни:

1) *бережное очищение;*
2) *увлажнение и смягчение кожи;*
3) *предотвращение раздражения и зуда.*

Купание ребенка с АтД не только очищает кожу от загрязнений, потенциальных аллергенов и патогенных микроорганизмов, но и увлажняет ее. Очищение кожи во время купания ребенка должно производиться тщательно и осторожно. Следует понимать, что неправильное использование средств для купания, например щелочного кускового мыла, может привести к усилению сухости кожи и прогрессированию нарушения эпидермального барьера. Рекомендуется применение жидкого мыла, гелей для купания на основе мягких поверхностно-активных веществ (ПАВ), pH 5,5–6 [1]. В течение трех минут после купания на кожу следует нанести эмоленты — «правило трех минут».

Применение увлажняющих и смягчающих средств — эмолентов является важнейшим элементом предотвращения и купирования сухости кожи при АтД. Более того, установлено, что использование эмолентов может снизить потребность в местном применении глюкокортикостероидов и облегчить зуд [13].

При постоянном применении специализированных средств ухода тяжесть симптомов АтД значительно снижается, а продолжительность периодов ремиссии увеличивается [14]. Важно, чтобы родители пациентов с АтД понимали, что в период ремиссии кожа ребенка нуждается в постоянном уходе не меньше, чем в фазе обострения. При информировании родителей таких детей акцент следует делать на простоту алгоритма базового ухода, необходимость тщательно следовать рекомендациям врача.

Применение специализированных косметических средств. Необходимо отметить, что для ухода за атопичной кожей не подходят обычные кремы, шампуни, гели для купания. Для проведения «корректирующих» действий разрабатываются специализированные косметические средства. Общие правила рецептур специализированной косметики: использование гипоаллергенных активных ингреди-

ентов с подтвержденной эффективностью и безопасных консервантов, отсутствие потенциально сенсибилирующих компонентов (отдушек, красителей). Все такие средства должны быть созданы из сырья высокой или фармакопейной степени чистоты.

В зависимости от индивидуального статуса кожи, сезонных и климатических условий рекомендуется подбирать соответствующий уход. Применение безводных средств или окклюзивных обратных эмульсий «вода-в-масле» более оправдано зимой и при наличии сильного ксероза, а легких кремов-эмульсий «масло-в-воде» с высоким содержанием влагоудерживающих компонентов (глицерин, мочевина в концентрации 3–5 %, полисахариды) подходит для ухода за сухой кожей в летний период, особенно в условиях высокой влажности [15].

Помимо увлажняющих и смягчающих активных компонентов часто в специализированные кремы добавляют противовоспалительные и противозудные ингредиенты. Бисаболол, гель алоэ-вера, масло ши, кокосовое масло, экстракт виноградных косточек, глицирризиновая кислота, ниацинамид (витамин В3), пальмитилэтаноламид, соли магния и цинка обладают подтвержденными противовоспалительными свойствами и входят в рецептуры многих известных специализированных средств для базового ухода за кожей при АтД [16, 17].

Заключение. В настоящее время целесообразность и необходимость использования специализированных косметических средств для восстановления барьерной функции кожи при легкой и средней степени тяжести АтД не подлежит сомнению. Современный алгоритм базового ухода за кожей включает в себя ее бережное очищение, увлажнение и смягчение, а также предотвращение зуда, как в период ремиссии, так и при обострении. Выбор врачом соответствующей схемы ухода и подбор специализированных косметических средств следует проводить с учетом индивидуального статуса кожи, сезонных и климатических условий.

Конфликт интересов не заявляется.

Авторский вклад: написание статьи, утверждение рукописи для публикации — Т. Ю. Щегельская.

References (Литература)

1. Akdis C, Akdis M, Bieber T, et al. Diagnosis and treatment of atopic dermatitis in children and adults / European Academy of Allergology and Clinical Immunology; American Academy of Allergy, Asthma and Immunology/PRACTALL Consensus Report. Allergy 2006; 61 (8): 969–987.

2. Ring J, Alomar A, Bieber T, et al. Guidelines for treatment of atopic eczema (atopic dermatitis). Part I. Journal of the European Academy of Dermatology and Venereology 2012; 26 (8): 1045–1060.

3. Cork MJ, Danby SG, Vasilopoulos Y, et al. Epidermal barrier dysfunction in atopic dermatitis. Journal of Investigative Dermatology 2009; 129 (8): 1892–1908.

4. Smeden J van, Bouwstra J. Stratum Corneum Lipids: Their Role for the Skin Barrier Function in Healthy Subjects and Atopic Dermatitis Patients. In: Skin Barrier Function. Basel: Karger Publishers, 2016; p. 8–26.

5. Levin J, Friedlander SF, Del Rosso JQ. Atopic Dermatitis and the Stratum Corneum. Part 2: Other Structural and Functional Characteristics of the Stratum Corneum Barrier in Atopic Skin. The Journal of Clinical and Aesthetic Dermatology 2013; 6 (11): 49–54.

6. Ishikawa J, Narita H, Kondo N, et al. Changes in the ceramide profile of atopic dermatitis patients. Journal of Investigative Dermatology 2010; 130 (10): 2511–2514.

7. Williams MR, Gallo RL. The role of the skin microbiome in atopic dermatitis. Current Allergy and Asthma Reports 2015; 15 (11): 1–10.

8. Callen J, Chamlin S, Eichenfield LF, et al. A systematic review of the safety of topical therapies for atopic dermatitis. British Journal of Dermatology 2007; 156 (2): 203–221.

9. Kravcheya SS, Igonina IA, Bakulev AL. Combined external therapy of atopic dermatitis/ Klinicheskaya dermatologiya i venerologiya 2011; (1): 41–44/ Russian (Кравченя С.С., Игонина И.А., Бакулев А.Л. Комбинированная наружняя терапия атонического дерматита. Клиническая дерматология и венерология 2011; (1): 41–44.).

10. Bronkhorst E, Schellack N. Effects of childhood atopic eczema on the quality of life. Current Allergy & Clinical Immunology 2016; 29 (1): 18–22.

11. Metz M, Wahn U, Gieler U, et al. Chronic pruritus associated with dermatologic disease in infancy and childhood: update from an interdisciplinary group of dermatologists and pediatricians. Pediatric Allergy and Immunology 2013; 24 (6): 527–539.

12. Blume-Peytavi U, Cork MJ, Faergemann J, et al. Bathing and cleansing in newborns from day 1 to first year of life: recommendations from a European round table meeting. Journal of the European Academy of Dermatology and Venereology 2009; 23 (7): 751–759.

13. Catherine Mack Correa M, Nebus J. Management of patients with atopic dermatitis: the role of emollient therapy. Dermatology Research and Practice 2012; DOI:10.1155/2012/836931.

14. Cork MJ, Britton J, Butler L, et al. Comparison of parent knowledge, therapy utilization and severity of atopic eczema before and after explanation and demonstration of topical therapies by a specialist dermatology nurse. British Journal of Dermatology 2003; 149 (3): 582–589.

15. Lindh JD, Bradley M. Clinical Effectiveness of moisturizers in atopic dermatitis and related disorders: a systematic review. American Journal of Clinical Dermatology 2015; 16 (5): 341–359.

16. Giam YC, Hebert AA, Dizon MV, et al. A review on the role of moisturizers for atopic dermatitis. Asia Pacific Allergy 2016; 6 (2): 120–129.

17. Tlish MM, Gluzmin MI, Kartashevskaya MI, Psavok FA. Atopic dermatitis in children: prospects of using innovation products as an external therapy. Vestnik Dermatologii i Venerologii 2016; (2): 96–102. Russian (Тлиш М. М., Глузмин М. И., Карташевская М. И., Псавок Ф. А. Атопический дерматит у детей: перспективы применения инновационных средств в наружной терапии. Вестник дерматологии и венерологии 2016; (2): 96–102).

УДК 616.517:616.12/.14–018.74–008.6] –085.277–036.8 (045) Авторское мнение

ПСОРИАЗ, КАРДИОВАСКУЛЯРНЫЙ СИНДРОМ И МЕТОТРЕКСАТ

С. Р. Утц *— ФГБОУ ВО «Саратовский ГМУ им. В.И. Разумовского» Минздрава России, заведующий кафедрой кожных и венерических болезней, профессор, доктор медицинских наук;* ***А.Н. Жук*** *— ФГБОУ ВО «Саратовский ГМУ им. В.И. Разумовского» Минздрава России, кафедра кожных и венерических болезней, ординатор.*

PSORIASIS, CARDIOVASCULAR SYNDROME AND METHOTREXATE

S. R. Utz *— Saratov State Medical University n.a. V.I. Razumovsky of the Ministry of Health of Russia, Head of the Department of Skin and Venereal Diseases, Professor, Doctor of Medical Science;* ***A.N. Juke*** *— Saratov State Medical University n.a. V.I. Razumovsky of the Ministry of Health of Russia, Department of Skin and Venereal Diseases, Attending Physician.*

Дата поступления — 27.08.2016 г. Дата принятия в печать — 15.09.2016 г.

Утц С. Р., Жук А.Н. **Псориаз, кардиоваскулярный синдром и метотрексат. Саратовский научно-медицинский журнал 2016; 12 (3): 490–492.**

Нередко при лечении пациентов с псориазом клиницисты сталкиваются с вопросом выбора тактики терапии. Какой метод лечения лучше? Какой препарат будет более целесообразным в данном случае? Особенно когда псориаз сочетается с другими хроническими заболеваниями в условиях коморбидности. В статье проанализированы литературные данные российских и зарубежных источников об эффективности лечения метотрексатом (в малых и средних дозах) не только псориаза, но и коморбиных с ним патологий. Положительные эффекты этого препарата из группы антиметаболитов, обладающего не только противоопухолевым, но и иммуносупрессивным действием, отражаются на течении как основного заболевания, так и близких по механизму развития состояний.

Ключевые слова: псориаз, кардиоваскулярный синдром, метотрексат, метаболический синдром, сердечно-сосудистые осложнения, антиатерогенный эффект.

Utz SR, Juke AN. **Psoriasis, cardiovascular syndrome and methotrexate. Saratov Journal of Medical Scientific Research 2016; 12 (3): 490–492.**

Often while treating psoriasis, clinicians face great difficulty in choosing the best treatment for patient and often face the question such as: what preparation is more suitable in a concrete case? Especially in psoriasis associated with comorbid diseases. In this article the data from Russian and foreign literature is collected about the effectiveness of methotrexate (in small and medium doses) in treating not only psoriasis but also other comorbid diseases. The positive effects of this medication from cytostatic group having not only anti-tumor activity but also immunosuppressive effect are evident not only on underlying disease, but also on the associated disease that has similar pathogenesis.

Key words: psoriasis, cardiovascular syndrome, methotrexate, metabolic syndrome, cardiovascular complications, antiatherogenic effect.

Псориаз — хроническое воспалительное заболевание мультифакториальной природы, основным морфологическим признаком которого является гиперпролиферация кератиноцитов, сочетающаяся с их неполной дифференцировкой, ведущей к снижению апоптоза, и иммунным воспалением по Th1-типу [1]. Псориаз рассматривается как полиморбидное заболевание с поражением многих органов и систем [2].

Наиболее распространенными заболеваниями и состояниями, коморбидными псориазу, являются: артериальная гипертензия, абдоминальное ожирение, гиперлипидемия и сахарный диабет 2-го типа. Факторами, утяжеляющими течение псориаза и псориатического артрита, считаются метаболический синдром, гиперхолестеринемия, повышенное артериальное давление, курение, злоупотребление алкоголем, потребление трансжиров, дислипидемия, повышенное содержание гомоцистеина, острый и хронический стресс, период менопаузы и др. [1, 3].

При псориазе иммунопатологические процессы характеризуются продукцией дендритными клетками интерлейкинов ИЛ-12, ИЛ-23, активацией Т-лимфоцитов с последующей их дифференцировкой в Т-хелперы типов 1 и 17 (Th1 и Th17) и секрецией соответствующих цитокинов, что в свою очередь приводит к воспалению, гиперпролиферации кератиноцитов, неоваскуляризации, притоку Т-клеток и нейтрофилов и формированию псориатической бляшки и/или псориатического артрита [1, 4]. Характерное для псориаза Th1-зависимое воспаление наблюдается также при таких системных хронических состояниях, как инсулинорезистентность и атеросклероз, а фактор некроза опухоли альфа (ФНОα) является патогенетически важным провоспалительным цитокином как при псориазе, так и при атеросклерозе [1, 5]. Пациенты, страдающие псориазом, имеют повышенный риск развития эндотелиальной дисфункции, атеросклероза и кальцификации коронарных артерий [4, 5].

У больных псориазом часто регистрируется повышенный уровень общего холестерина, триглицеридов и липопротеинов низкой плотности, однако взаимосвязь тяжести кожного процесса с дисбалансом липидного профиля прослеживается не всегда [5, 6].

У больных псориазом высока распространенность метаболического синдрома как ведущего фактора риска развития сердечно-сосудистых заболеваний. Для метаболического синдрома характерно абдоминальное ожирение с гипертриглицеридемией и низким уровнем липопротеинов высокой плотности. Учитывая серьезные осложнения, связанные с последствиями метаболических нарушений, следует обращать особое внимание на наличие метаболического синдрома у больных псориазом [7].

У пациентов с псориазом нередко наблюдается инсулинорезистентность и отмечается повышенный риск развития сахарного диабета 2-го типа, особенно у женщин. Появление резистентности к инсулину в свою очередь вызывает дисфункцию клеток эндотелия, что способствует развитию атеросклероза, инфаркта миокарда или инсульта [8].

Существует мнение, что непрерывная системная терапия, в том числе биологическими препаратами, может остановить «псориатический марш» путем положительного воздействия на инсулинорезистентность и восстановление функционирования эндоте-

Ответственный автор — Жук Александра Николаевна
Тел.: 89179871080
E-mail: sashulya066@mail.ru

лия [9]. В ряду наиболее эффективных и экономически привлекательных препаратов для системной терапии псориаза лидирует метотрексат [10, 11].

Метотрексат химически близок к естественным метаболитам, с которыми он конкурирует за участие в синтезе и репарации ДНК. Основной механизм действия метотрексата определяется его антифолатными свойствами. Цитотоксический эффект метотрексата обеспечивается угнетением фермента дигидрофолатредуктазы (ДФР), что вызывает снижение внутриклеточного содержания тетрагидрофолата — переносчика атомов углерода при синтезе ДНК. Подавление активности ДФР наблюдается при назначении сверхвысоких доз метотрексата и лежит в основе антипролиферативного эффекта препарата. При использовании низких доз метотрексата важная роль принадлежит глутаминированным производным, которые активируют аденозиновые рецепторы, расположенные на поверхности клеток, что в свою очередь приводит к высвобождению аденозина, обладающего выраженной противовоспалительной активностью. Аденозин-зависимыми эффектами метотрексата являются также подавление пролиферации эндотелиальных клеток, прилипание лейкоцитов к эндотелию и их миграция через посткапиллярные венулы в зону воспаления. Эти свойства при использовании метотрексата в низких дозах позволяют рассматривать его не столько как иммуносупрессивный и антипролиферативный, но в большей степени как противовоспалительный препарат [12–14].

Известно, что длительное плохо контролируемое применение метотрексата способно приводить к токсическому повреждению гепатоцитов, подавлению функции костного мозга, индукции тератогенеза, угнетению сперматогенеза, нарушению функции почек и повышению артериального давления [10]. Но одним из достоинств применения метотрексата, отличающим его от других стандартных базисных противовоспалительных препаратов, является снижение частоты развития сердечно-сосудистых осложнений [3, 4, 15]. Этот эффект связывают не только с противовоспалительным действием метотрексата, но и с прямым антиатерогенным влиянием, обусловленным способностью метотрексата выводить холестерин из пенистых клеток астеросклеротической бляшки [15].

В реализации биологической активности низких доз метотрексата важная роль принадлежит активированию аденозиновых рецепторов, что в свою очередь ведет к высвобождению аденозина. Установлено, что аденозин, взаимодействуя с аденозиновыми рецепторами макрофагов, активирует ферменты, которые участвуют в метаболизме и транспорте холестерина из сосудистой стенки в печень. В частности, повышается экскреция холестерина путем превращения его в легкорастворимую форму 27-ОН-холестерин и увеличивается активация связывающего АТФ кассетного транспортера, обеспечивающего транспорт холестерина из клетки на частицы ЛПВП [4].

В работе Т. В. Попковой с соавт. [15] показано, что у больных, получавших метотрексат, дислипидемия встречалась реже, нежели у больных без терапии метотрексатом. Известно, что низкий уровень антиатерогенных липопротеидов высокой плотности является более надежным прогностическим фактором сердечно-сосудистых заболеваний, нежели другие нарушения липидного состава крови [16].

Антиатерогенный эффект метотрексата продемонстрирован в эксперименте на новозеландских кроликах, находящихся на гиперхолестериновой диете. У животных, которым в течение четырех недель внутривенно вводили метотрексат в дозе 4 мг/кг/нед., было отмечено уменьшение объема холестериновых отложений в сосудах на 75%. Препарат ингибировал миграцию макрофагов в интиму на 50% и снижал количество клеток апоптоза на 84% [17].

К одному из опасных осложнений сердечно-сосудистых заболеваний относится нарушение сердечного ритма. Существует множество гипотез развития фибрилляции предсердий. Наиболее распространены теория очаговых механизмов и гипотеза множественных мелких волн, причем эти механизмы могут сочетаться друг с другом. Очаговые механизмы включают в себя триггерную активность автономных зон миокарда, которые формируются за счет органических заболеваний сердца, вследствие чего формируется ремоделирование предсердий и желудочков. Этот процесс обусловлен пролиферацией и дифференцировкой фибробластов в миофибробласты, повышенным отложением соединительной ткани и фиброзом. Метотрексат в низких и средних дозах за счет своего противовоспалительного эффекта способствует уменьшению воспалительной реакции сердечной мышцы при органических заболеваниях (например, при миокардитах), а также снижению триггерной активности автономных зон миокарда. Таким образом, на фоне приема метотрексата риск развития сердечно-сосудистых осложнений снижается [18–20].

Единичные исследования посвящены изучению влияния терапии метотрексатом на развитие артериальной гипертензии и метаболического синдрома. Так, Gonzalez-Juanatey с соавт. [13] отметили, что при приеме метотрексата снижается частота и выраженность артериальной гипертонии, что связано с опосредованным влиянием препарата на метаболический синдром.

Замечена тенденция к снижению частоты развития сахарного диабета у пациентов, получающих метотрексат. Существуют доказательства того, что аденозин стимулирует взаимодействие инсулина с рецептором, усиливая транспорт глюкозы через мембрану клетки. Образование инсулинрецепторного комплекса приводит к стимуляции специфической фосфолипазы С, гидролизу мембранных фосфолипидов. Таким образом, может происходить опосредованное влияние инсулина на метаболизм липидов [6].

Относительно недавно установлено негативное влияние на развитие сердечно-сосудистых заболеваний гомоцистеина, который в норме должен своевременно выводиться из организма. Накопление гомоцистеина приводит к недостатку витаминов B6 и B12. Влияние, которое способен оказывать гомоцистеин на развитие и течение сердечно-сосудистых заболеваний, возможно, более пагубное, чем роль гиперхолестеринемии. Гомоцистеин метаболически связан с метотрексатом: чем выше концентрация метотрексата, тем большее количество гомоцистеина поступает в кровь. Он может служить маркером фармакодинамического воздействия высоких доз метотрексата. С каждым последующим курсом метотрексата пиковый выброс гомоцистеина в кровь снижается. Это может быть следствием того, что реакция купируется за счет остаточного действия лейковорина [21].

Таким образом, влияния метотрексата на сердечно-сосудистую систему разнообразны и разнонаправленны. С одной стороны, препарат оказывает токсическое действие на гепатобилиарную систему, угнетающее действие на систему кроветворения, и,

как следствие, развивается патология со стороны показателей крови в виде геморрагических синдромов с внутренними кровотечениями; а с другой стороны, препарат благотворно влияет на пациентов с сердечно-сосудистыми заболеваниями за счет гиполипидемического, антиатерогенного действий, а также снижения воспалительных реакций в экстракардиальных зонах сердечно-сосудистой системы.

Большинство исследований демонстрируют снижение риска сердечно-сосудистых осложнений, профилактическое действие на раннее развитие и прогрессирование атеросклеротического поражения сосудов, а также на традиционные факторы риска развития сердечно-сосудистых заболеваний при псориазе в случае длительного приема малых доз метотрексата. В то же время вопросы, связанные с влиянием метотрексата на патогенетические механизмы развития атеросклероза и его осложнений, изучены недостаточно. Для решения данного вопроса необходимо проведение рандомизированных клинических исследований, которые позволят более точно определить значение метотрексата в развитии и профилактике сердечно-сосудистых осложнений у больных псориазом.

Конфликт интересов не заявляется.

Авторский вклад: написание статьи — А. Н. Жук; утверждение рукописи к печати — С. Р. Утц.

References (Литература)

1. Dovzhansky SI, Utz SR. Psoriasis or psoriatic disease. Saratov: SGU, 1992. Russian (Довжанский С. И., Утц С. Р. Псориаз или псориатическая болезнь. Саратов: Изд-во Сарат. ун-та, 1992).

2. Bakulev AL, Stoda UM, Utz SR. On the question of comorbidity in psoriasis. Saratov Journal in Medical Scientific Research 2014; 10 (3): 537–539. Russian (Бакулев А. Л., Штода Ю. М., Утц С. Р. К вопросу о коморбидности при псориазе. Саратовский научно-медицинский журнал 2014; 10 (3): 537–539).

3. Schon MP, Boehncke WH. Psoriasis. N Engl J Med 2005; 352 (18): 1899–912.

4. Shtoda UM, Slesarenko NA, Bakulev AL, Utz SR, Platonova AN. Endothelial dysfunction and its treatment in psoriasis patients 2015; (1): 62–66. Russian (Штода Ю. М., Слесаренко Н. А., Бакулев А. Л., Утц С. Р., Платонова А. Н. Об эндотелиальной дисфункции и ее терапевтической коррекции у больных псориазом. Вестник дерматологии и венерологии 2015; (1): 62–66).

5. Boehncke WH, Boehncke S. Cardiovascular mortality in psoriasis and psoriatic arthritis: epidemiology, pathomechanisms, therapeutic implications, and perspectives. Curr Rheumatol Rep 2012; 14 (4): 343–8.

6. Pieringer H, Pichler M, Pohanka E, et al. Will antirheumatic treatment improve cardiovascular outcomes in patients with rheumatoid arthritis? Curr Pharm Des 2013 [Epub ahead of print].

7. Dowlatshahi EA, Kavousi M, Nijsten T, et al. Psoriasis is not associated with atherosclerosis and incident cardiovascular events: the Rotterdam study. J Investig Dermatol 2013; 133 (10): 2347–54.

8. Utz SR. Current approaches to the treatment of psoriasis. Remedium Volga region 2016; 1 (141): 28–30. Russian (Утц С. Р. Современные подходы к терапии псориаза. Ремедиум-Приволжье 2016; 1 (141): 28–30).

9. Ahlehoff O, Skov L, Gislason G, et al. Cardiovascular disease event rates in patients with severe psoriasis treated with systemic anti-inflammatory drugs: a Danish real-world cohort study. J Intern Med 2013; 273 (2):197–204.

10. Nel'ubova OI, Utz SR, Sazanova GYu, Morrison AV. Economical effectiveness of therapy in patients with psoriasis (review). Saratov Journal of Medical Scientific Research 2014; 10 (3): 508–511. Russian (Нелюбова О. И., Утц С. Р., Сазанова Г. Ю., Моррисон А. В. Экономическая эффективность терапии больных псориазом. Саратовский научно-медицинский журнал 2014; (3): 508–511).

11. Bili A, Tang X, Pranesh S, et al. TNF-a inhibitor use and decreased risk for incident coronary events in rheumatoid arthritis patients. Arthritis Care Res (Hoboken) 2013 [Epub ahead of print].

12. Greenberg JD, Kremer JM, Curtis JR, et al. Tumour necrosis factor antagonist use and associated risk reduction of cardiovascular events among patients with rheumatoid arthritis. Ann Rheum Dis 2011; 70 (4): 576–82.

13. Gonzalez-Juanatey C, Vazquez-Rodriguez TR, Miranda-Filloy JA, et al. Anti-TNF-alpha-adalimumab therapy is associated with persistent improvement of endothelial function without progression of carotid intima-media wall thickness in patients with rheumatoid arthritis refractory to conventional therapy. Mediat Inflamm 2012; 2012: 674265.

14. Bakulev AL Utz SR, Shtoda YM. Combined cytostatic and angioptotective therapy of psoriasis. Farmateka 2015; (1): 45–48. Russian (Бакулев А. Л., Утц С. Р., Штода Ю. М. Комбинированная цитостатическая и ангиопротективная терапия больных псориазом. Фарматека 2015; (1): 45–48).

15. Popkova TV, Gerasimova EV, Novikova DC, Nasonov EL. Methotrexate and cardiovascular risk in rheumatoid arthritis. Scientific and Practical Rheumatology 2012: 6 (50). Russian (Попкова Т. В., Герасимова Е. В., Новикова Д. С., Насонов Е. Л. Метотрексат и риск сердечно-сосудистых осложнений при ревматоидном артрите. Научно-практическая ревматология 2012;6 (50)).

16. Solomon DH, Curtis JR, Saag KG, et al. Cardiovascular risk in rheumatoid arthritis: comparing TNF-a blockade with nonbiologic DMARDs. Am J Med 2013; 126 (8): 730.

17. Wakkee M, Meijer W, Neumann HA, et al. Psoriasis may not be an independent predictor for the use of cardiovascular and antidiabetic drugs: a 5-year prevalence study. Acta Derm Venereal 2009; 89 (5): 476–83.

18. Slesarenko NA, Utz SR. The role of bacterial infection in the pathogenesis of psoriasis. Vestnik Dermatologii i Venerologii 2016; (3): 229–35. Russian (Слесаренко Н. А., Утц С. Р. Роль бактериальной инфекции в патогенезе псориаза. Вестник дерматологии и венерологии 2016; (3):29-35).

19. Morgan DR, Trimble M, McVeigh GE. Atrial fibrillation associated with sumatriptan. BMJ 2000; 321: 275.

20. Hung MJ, Wang CH, Kuo LT, Cherng WJ. Coronary artery spasm-induced paroxysmal atrial fibrillation: a case report. Angiology 2001; 52: 559–62.

21. Gu WJ, Weng CL, Zhao YT, et al. Psoriasis and risk of cardiovascular disease: a meta-analysis of cohort studies. Int J Cardiol 2013; 168 (5): 4992–6.

УДК 616.5 (091):929 Пленк Авторское мнение

ПРОФЕССОР Й. Я. ПЛЕНК — ОСНОВОПОЛОЖНИК МИРОВОЙ НАУЧНОЙ ДЕРМАТОЛОГИИ

М. С. Бетехтин *— ФГБОУ ВО «Российский национальный исследовательский медицинский университет им. Н. И. Пирогова» Минздрава России, преподаватель кафедры гуманитарных наук, кандидат медицинских наук;* ***А. И. Завьялов*** *— ФГБОУ ВО «Саратовский ГМУ им. В. И. Разумовского» Минздрава России, профессор кафедры общественного здоровья и здравоохранения с курсами правоведения и истории медицины, доктор медицинских наук.*

PROFESSOR J. J. PLENCK — FOUNDER OF THE WORLD SCIENTIFIC DERMATOLOGY

M. S. Betechtin *— Pirogov Russian National Research Medical University of the Ministry of Health of Russia, Department of Humanities, Assistant, Candidate of Medical Science;* ***A. I. Zavyalov*** *— Saratov State Medical University n.a. V. I. Razumovsky of the Ministry of Health of Russia, Department of Health Service Organization, Public Health and Healthcare with the courses of Law and History of Medicine, Professor, Doctor of Medical Science.*

Дата поступления — 27.08.2016 г. Дата принятия в печать — 15.09.2016 г.

Бетехтин М. С., Завьялов А. И. **Профессор Й. Я. Пленк — основоположник мировой научной дерматологии. Саратовский научно-медицинский журнал 2016; 12 (3): 493–495.**

Представлены биографические сведения о профессоре Й. Я. Пленке, отражающие научно-практический вклад ученого не только в развитие европейской клинической медицины второй половине XXVIII в., но и в становление мировой научной дерматологии.

Ключевые слова: профессор Й. Я. Пленк, клиническая медицина, дерматология, биография.

Betechtin MS, Zavyalov AI. **Professor J. J. Plenk — founder of world scientific dermatology. Saratov Journal of Medical Scientific Research 2016; 12 (3): 493–495.**

The article presents the biography of Professor J. J. Plenck and his scientific and practical contribution to the development of European clinical medicine in the second half of the 18th century and in the establishment of world scientific dermatology.

Key words: Professor J. J. Plenck, clinical medicine, dermatology, biography.

Основоположник мировой научной дерматологии Йозеф Якоб фон Пленк (Joseph Jacob von Plenck) родился в семье военного переплетчика в Австрии 28 ноября 1735 г.

Прежде чем вписать свое имя в анналы дерматологии, он обучался в элитной гимназии иезуитов в Вене (*Akademisches Gymnasium Wien*). После ее окончания был зачислен в число студентов медицинского факультета Венского университета, который не закончил в связи с тем, что 16 июля 1758 г. был призван на службу в австрийскую армию военным врачом. Несмотря на незавершенное образование и отсутствие полноценной врачебной подготовки, Й. Пленк участвовал в Семилетней войне, по окончании которой вернулся к гражданской практике в свой родной город — Вену. В дальнейшем стал учеником видного хирурга Иоганна Кристиана Реттера (Johann Christian Retter) и получил магистерские степени хирурга и акушера. Императрица Мария-Терезия, достаточно наслышанная об успехах Й. Пленка в военные годы, написала ему письмо, датированное 2 августа 1769 г., в котором поручала Пленку инспекцию военных медицинских отделений. Это короткое письмо показывало его репутацию и демонстрировало уважение императрицы. В декабре того же года императорским декретом был учрежден университет в г. Трнава, и Й. Пленк, владевший хирургией и акушерством, был номинирован одним из четырех профессоров на медицинский факультет. С 1777 по 1783 г. Й. Пленк был профессором кафедр акушерства и хирургии медицинского факультета университета г. Буды и г. Пешта (их объединение в один город датируется 17 ноября 1873 г.); с 1785 г. — профессором ботаники и химии Императорской военно-медицинской академии Вены (Josephinum). Затем стал секретарем этой академии, королевским советником, фельдаптекарем и фельдхирургом [1, 2].

Йозеф Якоб фон Пленк
(Joseph Jacob von Plenck, 1735–1807)

Труды Й. Пленка охватывают многие области медицины. Он занимал различные профессиональные посты в Швейцарии, Венгрии и Австрии, и где бы ни работал, записывал, а затем публиковал свои замечания и наблюдения. Й. Пленк совершенствовал свои знания в каждой дисциплине, которую изучал: офтальмологии, акушерстве, зубоврачевании, фармацевтической химии, судебной медицине, болезнях детей. Его научные работы в основном написаны на латинском языке и в значительной части представ-

Ответственный автор — Завьялов Аркадий Иванович
Тел.: +88452223814
E-mail: inf@sarderma.ru

ляют собой компиляции. Высокую оценку они получили благодаря точности изложения. Наибольший интерес и в настоящее время представляют труды Й. Пленка: «Selectus materiae chirurgicae» (1775), «Primae lineae anatomes» (1775), «Doctrina de morbis cutaneis» (1776), «Doctrina de morbis oculorum» (1777), «Elementa medicinae et chirurgicae forensis» (1781), «Pharmacologia chirurgica» (1781), «Toxicologia» (1785) и др. [3].

Исследователи истории медицины John Thorne Crissey и Lawrence Charles Parish сравнивали Й. Пленка с Вольфгангом Амадеем Моцартом: «Йосиф фон Пленк был необычным человеком, который столь же много написал медицинской литературы, сколько его современник Моцарт написал музыкальных трудов — непрерывно на протяжении всей жизни, с каждым разом улучшая качество работ» [4]. Вершиной такой его деятельности является объемный труд по ботанике — семитомное издание «Изображение медицинских растений» (Icones plantar medicinalium, 1788–1803) с 758 цветными гравюрами на меди; сочинение содержит описание фактически всех известных к тому времени травянистых растений, применявшихся в медицине. Руководство вышло на латинском и немецком языках. После смерти ученого в 1812 г. Йозефом Керндлом был издан восьмой том этой работы.

Некоторые труды Й. Пленка, переведенные на русский язык, посвящены вопросам венерологии: «Врачебные наставления о любострастных болезнях» и «О новом способе употребления ртути». Благодаря второй работе он стал известен как автор ртутного лечения, особенностью которого было то, что пациент не страдал одним из самых частых побочных эффектов — гиперсаливацией.

Главной заслугой Й. Пленка в мировой дерматологии считается его работа, в которой он сделал то же, что Карл Линней (Carl von Linné, 1707–1778) с растениями: совершенно по-новому классифицировал высыпания на коже. Его труд «Учение о кожных болезнях, сведенных в классы, роды и виды» (Doctrina morbis cutaneis qua hi Morbi in Suas Classes, Genera et Species Rediguntur) был опубликован в Вене в 1776 г. на 128 страницах на латинском языке, а год спустя — в Варшаве и Дрездене на немецком, затем, несколько позже, на многих других европейских языках (Рис. 2). На французском языке «Учение» появилось лишь в 2006 г., что само по себе является ярким доказательством соперничества различных научных дерматологических школ XVIII–XIX вв. и в конечном итоге признанием исторической ценности этой работы [2, 5]. Й. Пленк полностью разрывал с прошлыми устоями в описании кожных высыпаний. Он отвергал классификации кожных болезней, применявшиеся со времен Джироламо Фракасторо (Girolamo Fracastoro, 1478–1553), в основе которых лежала локализация кожных элементов на тех или иных частях тела. Пленк же пытался сделать описание высыпаний проще. Согласно его классификации все кожные высыпания были разделены на 14 групп: 1) пятна; 2) пустулы; 3) пузырьки; 4) пузыри; 5) папулы; 6) корки; 7) чешуйки; 8) омозолелости; 9) наросты; 10) язвы; 11) раны; 12) сыпь из-за насекомых; 13) болезни ногтей; 14) болезни волос. Кроме того, он классифицировал 150 типов заболеваний кожи, однако в описании клиники самих болезней не добавил ничего нового.

Классификация Й. Пленка имела колоссальное значение. Так, англичанин Роберт Уиллан (Robert Willan, 1757–1812), которого считают основоположником английской школы дерматологов, был вдохновлен классификацией Пленка и модернизировал ее, представив свою версию в работе «О кожных болезнях» (On Cutaneus Disease, 1798–1808), главные основы и термины которой используются до сих пор [5]. Сложно переоценить эффект работы Й. Пленка для специальности. Лидеры других дерматологических центров Европы — Пьер Райе (Pierre François Olive Rayer, 1793–1867) и Лоран-Теодор Биетт (Laurent-Théodore *Biett,* 1781–1840) во Франции, Фердинанд Гебра (*Ferdinand* von Hebra, 1816–1880) в Австрии — находились под влиянием этого труда. Через этих великих людей, а также учеников Р. Уиллана многое из концепции Пленка было сохранено в веках. Работа Пленка оказала влияние и на врачей Германии. Фридрих Якоб Беренд (Friedrich Jakob Behrend, 1803–1889), практикующий в Берлине врач, в 1839 г. опубликовал работу «Изобразительное изложение несифилитических болезней с соответствующими текстами» (Ikonographische Darstellung der nicht syphilitischen Hautkrankheiten mit darauf bezüglichem systematischem Texte). Этот труд — часть всесторонней энциклопедии, предназначенной для «всех возможных медицинских, хирургических и акушерских иллюстрированных работ». После полноценного рассмотрения истории классификаций Беренд описал 14 классов кожных болезней, где, учитывая терминологию Й. Пленка, продолжил системы Р. Уиллана и Т. Бейтмана (Thomas Bateman, 1778–1821) [6].

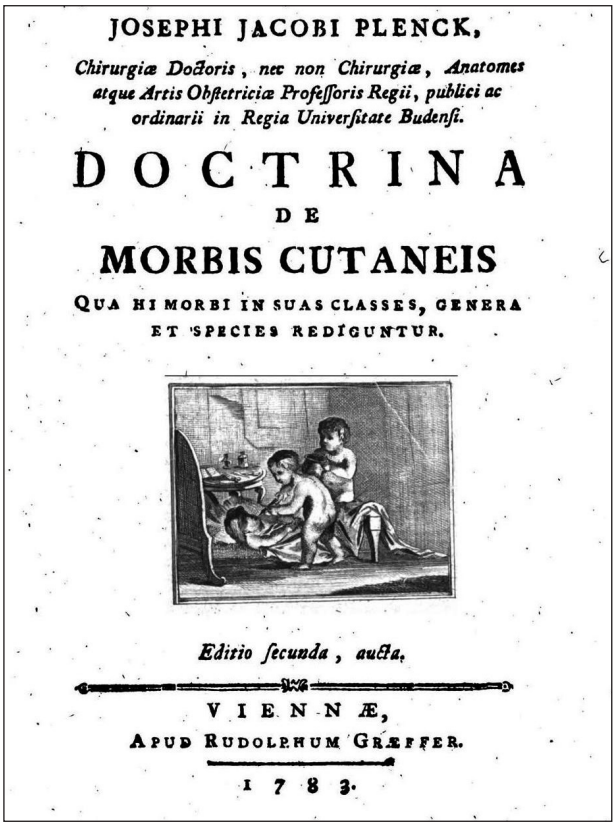
JOSEPHI JACOBI PLENCK,

Chirurgiæ Doctoris, nec non Chirurgiæ, Anatomes atque Artis Obstetriciæ Professoris Regii, publici ac ordinarii in Regia Universitate Budensi.

DOCTRINA

DE

MORBIS CUTANEIS

QUA HI MORBI IN SUAS CLASSES, GENERA ET SPECIES REDIGUNTUR.

Editio secunda, aucta.

VIENNÆ,

APUD RUDOLPHUM GRÆFFER.

1783.

Титульный лист труда Й. Пленка «Учение о кожных болезнях, сведенных в классы, роды и виды» (Doctrina morbis cutaneis qua hi Morbi in Suas Classes, Genera et Species Rediguntur, 1783)

Таким образом, с помощью своей любознательности, энергии и трудолюбия Йозеф Якоб фон Пленк при жизни добился известности в европейской медицине, получил дворянский титул, а благодаря труду о кожных болезнях вписал свое имя в историю современной дерматологии как одного из ее основателей.

Профессор Й. Пленк умер на 72-м году жизни в Баварии (Мюнхен) 24 августа 1807 г.

Авторский вклад: концепция и дизайн исследования, написание статьи, утверждение рукописи для публикации — А. И. Завьялов, М. С. Бетехтин.

References (Литература)

1. Holubar K. A medical Mozart of medicine? Joseph Plenck (28.11.1735–24.8.1807). J Dtsch Dermatol Ges 2007; (5):723–724.
2. Holubar K, Schmidt C, Wolff K. Challenge dermatology — Vienna 1841–1992. Vienna: Verlag der Österreichischen Akademie der Wissenschaften, 1993.
3. Brokgauz's and Efron's encyclopaedic dictionary. Sankt-Peterburg: Tipo-litografija A. I. Efrona, 1899. Vol. 23. (Энциклопедический словарь Брокгауза и Ефрона. Санкт-Петербург: Типо-литография А. И. Ефрона, 1899. Т. 23).
4. Crissey JT, Parish LC. The Dermatology and Syphilology of the Nineteenth Century. New York: Praeger Publishers, 1981.
5. Holubar K, Frankl J. Joseph Jakob von Plenck (1738-1807) A forerunner of modern European dermatology. J Am Acad Dermatol 1983; 9: 326–332.
6. Crissey JT, Parish LC, Holubar K. Historical atlas of dermatology and dermatologists. London: The Pantheon Publishing group, 2002.
7. Scholz A, Holubar K, Burg G. Geschichte der deutschsprachigen Dermatologie. Weinheim: Wiley-VCH, 2009.
8. Grigoriev PS. Textbook of skin diseases. Moskow; Leningrad, 1933. Russian (Григорьев П. С. Учебник кожных болезней. М; Л., 1933).

УДК 616.516.5–08«312» Авторское мнение

ИННОВАЦИОННЫЕ ТЕХНОЛОГИИ ОБУЧЕНИЯ САМОУПРАВЛЕНИЮ АТОПИЧЕСКИМ ДЕРМАТИТОМ

С. Р. Утц *— ФГБОУ ВО «Саратовский ГМУ им. В. И. Разумовского» Минздрава России, заведующий кафедрой кожных и венерических болезней, профессор, доктор медицинских наук;* ***М. Г. Еремина*** *— ФГБОУ ВО «Саратовский ГМУ им. В. И. Разумовского» Минздрава России, доцент кафедры кожных и венерических болезней, кандидат медицинских наук;* ***О. Н. Долинина*** *— ФГБОУ ВО «Саратовский государственный технический университет им. Гагарина Ю. А.», заведующая кафедрой прикладных информационных технологий, доцент, кандидат технических наук.*

INNOVATIVE TECHNOLOGIES OF TEACHING SELF-GOVERNMENT ATOPIC DERMATITIS

S. R. Utz *— Saratov State Medical University n.a. V. I. Razumovsky of the Ministry of Health of Russia, Head of Department of Skin and Venereal Diseases, Professor, Doctor of Medical Sciences;* ***M. G. Eremina*** *— Saratov State Medical University n.a. V. I. Razumovsky of the Ministry of Health of Russia, Department of Skin and Venereal Diseases, Candidate of Medical Science;* ***O. N. Dolinina*** *— Yuri Gagarin State Technical University of Saratov, Head of the Department of Applied Information Technology, Candidate of Technical Sciences.*

Дата поступления — 26.08.2016 г. Дата принятия в печать — 15.09.2016 г.

Утц С. Р., Еремина М. Г., Долинина О. Н. **Инновационные технологии обучения самоуправлению атопическим дерматитом. Саратовский научно-медицинский журнал 2016; 12 (3): 495–497.**

Новое понимание болезни требует разработки современных методов в стратегии управления атопическим дерматитом. Индивидуальный подход в обучении пациентов с использованием современных гаджетов в дополнение к стандартным методам лечения является относительно новой концепцией в дерматологии. Образовательные программы при атопическом дерматите оказывают положительное влияние на тяжесть течения дерматоза, а также на психологические переменные.

Ключевые слова: атопический дерматит, квест, дети.

Utz SR, Eremina MG, Dolinina ON. **Innovative technologies of teaching self-government atopic dermatitis. Saratov Journal of Medical Scientific Research 2016; 12 (3): 495–497.**

The new understanding of the disease requires the development of modern methods in the management strategy of atopic dermatitis. Individual approach to educate patients with use of modern gadgets in addition to the standard methods of treatment is a relatively new concept in dermatology. Educational programs for atopic dermatitis have a positive impact on the severity of dermatoses, as well as on psychological status.

Key words: atopic dermatitis, quest, children.

Результаты многочисленных исследований, посвященных эпидемиологии, диагностике и тактике лечения пациентов с атопическим дерматитом (АтД), привели к новому пониманию этого заболевания. АтД является заболеванием кожи, которое вызывает выраженный психологический дистресс у пациентов и членов их семей. Программы обучения оказывают положительное влияние на тяжесть течения заболевания, а также на психологические переменные [1].

АтД — хроническое воспалительное заболевание кожи, основным субъективным признаком которого является зуд. Показатели частоты АтД в наиболее развитых странах варьируются от 15 до 20% [2–5]. Поскольку АтД характеризуется хроническим течением, понимание сущности болезни и возможность самоуправления очень важны для лечения пациентов [6]. Тем не менее скудость информации, ненадлежащее соблюдение режима питания, ухода и гигиены являются основными причинами неудовлетворительной оценки пациентами своего состояния. Приверженность пациентов к участию в управлении своим здоровьем становится важной проблемой при внедрении новых технологий. Обучение пациентов с АтД является необходимым компонентом рациональной терапии и профилактики [7–9]. Без должного внимания к образованию пациент обречен на ухудшение качества жизни. Существует целый ряд факторов, которые должны быть обсуждены с пациентом и его родственниками: природа заболевания, возможно-

Ответственный автор — Еремина Мария Геннадьевна
Тел.: 8-927-223-10-53
E-mail: 913693@mail.ru

Обучающая игра «Красные щечки»

сти предотвращения неблагоприятного воздействия провоцирующих факторов, особенности гигиены и ухода за кожей, выбор одежды и т.п. [10].

Программы управления АтД быстро становятся популярными. Пациенты и родители должны иметь максимум возможностей получить исчерпывающую информацию о заболевании и задать интересующие вопросы. Общение с врачом в большинстве случаев ограничено рамками консультации во время визитов в лечебное учреждение, ознакомлением с информацией, размещенной на стендах и листовках на территории лечебного учреждения, а также посещением веб-сайтов. В повседневной жизни необходимо активнее использовать современные инновационные технологии.

Специалисты католического университета Кореи изучали степень влияния на течение АтД образовательной программы в дополнение к стандартному лечению. В результате исследования установлено, что 20-минутная образовательная программа по уходу за атопичной кожей, включающая предоставление рекомендаций и психологической поддержки пациентам и их родителям, может быть эффективным инструментом для улучшения качества жизни пациентов и комплаенса [11].

В университетской клинике Гента (Бельгия) в течение 12 недель изучали влияние образовательного процесса на качество жизни пациентов с псориазом и АтД, в результате чего пришли к заключению, что образование и мотивация пациента играют важную роль в долгосрочном управлении хроническими кожными заболеваниями [12].

Институт медицинской психологии и департамент психосоматической медицины и психотерапии университета Гиссена (Германия) обнародовали исследование, целью которого было изучить степень влияния образовательных программ на психоэмоциональное состояние детей младшего возраста с АтД и их родителей. Отрицательные последствия болезни: расстройства сна, тревога, депрессия, состояние беспомощности и разочарования — доставляют страдания не только пациентам, но и их родителям, сталкивающимся с дистрессом, обусловленным болезнью ребенка. Родители испытывают даже больший стресс, чем дети с АтД. Предложенная родителям программа обучения пациентов оказывает положительное влияние на тяжесть течения болез-

ни, удовлетворенность лечением и, косвенно, снижает затраты на лечение, что обусловлено умением управлять заболеванием и поведением детей [13].

Особой формой обучения пациентов является школа АтД, где обучение пациентов осуществляется квалифицированным врачом-специалистом. Однако данная форма обучения не всегда удобна, так как требует значительных затрат времени. Индивидуальное же обучение более эффективно и направленно на конкретного пациента.

Новое понимание заболевания создает новые идеи, целью которых является создание новых стратегий в управлении АтД. Одна из альтернативных форм обучения пациентов с самого раннего детского возраста — игровая платформа с применением современных гаджетов.

На кафедре кожных и венерических болезней Саратовского государственного медицинского университета впервые была разработана игра «Красные щечки», обучающая детей правилам жизни с АтД (рисунок).

Цель игры: научить пациентов управлять своим заболеванием. Целевая аудитория: пациенты с АтД возрастных групп начиная с трехлетнего возраста, имеющие компьютер, планшет или смартфон и владеющие азами компьютерной грамотности. Обучающая программа адаптирована для разных возрастных групп, что позволяет ей всегда находиться «рядом с пациентом», помогая справляться с различными ситуациями, связанными с проявлениями дерматоза. Одним из главных преимуществ программы является ее мобильность.

По принципу «от простого к сложному», переходя из одной локации в другую, дети учатся основным правилам гипоаллергенного питания; сферам спортивной деятельности, подходящим для атопичной кожи; средствам по уходу за кожей, использованию декоративной косметики; методам преодоления межличностных конфликтных ситуаций, возникающих с окружающими из-за их боязни «заразиться» кожным дерматозом. В качестве примеров используются легкоузнаваемые рисунки предметов обихода, продуктов питания и т.п., а также сценки, описывающие конкретные жизненные ситуации.

Форма игры — квест, в котором необходимо кликать на разные предметы, находящиеся в комнате, и отвечать на поставленные вопросы. Если все вопросы пройдены, откроется дверь в следующую локацию. Каждая локация содержит рекомендации, которые скрыты в книге. Рекомендации разработаны врачами-дерматовенерологами в максимально доступной для детей форме.

Обучающий квест реализован на платформе Андроид и имеет версии на русском, английском и французском языках.

Квест «Красные щечки» можно бесплатно скачать в мобильное устройство в интернет-магазине Google Play по адресу: https://play.google.com/store/apps/details?id= ru.sstu.redcheeks&hl=ru.

Таким образом, лечение хронических заболеваний кожи представляет собой непрерывный процесс, ориентированной на пациента медицинской помощи. Квест «Красные щечки» — это уникальный бесплатный обучающий портал, направленный на поддержание качества жизни пациентов с АтД, главными преимуществами которого являются простота, легкость и доступность использования: возможность скачать приложение бесплатно; возможность обучения в любое удобное для пациента время и абсолютно в любом месте; возможность в игровой и доступной форме предоставить информацию по основным правилам жизни с АтД.

Конфликт интересов. Квест «Красные щечки» поддержан грантом в рамках проекта «Дерматологи от сердца» 2015 г. маркой La Roche-Posay.

Авторский вклад: концепция и дизайн исследования — О.Н. Долинина; написание статьи — М.Г. Еремина; утверждение рукописи — С. Р. Утц.

References (Литература)

1. Stefano Triberti, Serena Barello.The quest for engaging AmI: Patient engagement and experience design tools to promote effective assisted living. Journal of Biomedical Informatics 2016; 63: 150–156.

2. Annesi-Maesano I, Mourad C, Daures JP, Kalaboka S, Godard P. Time trends in prevalence and severity of childhood asthma and allergies from 1995 to 2002 in France. Allergy 2009; 64: 798–800.

3. Eichenfield LF, Hanifin JM, Beck LA, et al. Atopic dermatitis and asthma: parallels in the evolution of treatment. Pediatrics 2003; 111: 608–616.

4. Foley P, Zuo Y, Plunkett A, Marks R. The frequency of common skin conditions in preschool-age children in Australia: atopic dermatitis. Arch Dermatol 2001; 137: 293–300.

5. Larsen FS, Hanifin JM. Epidemiology of atopic dermatitis. Immunol Allergy Clin North Am 2002; 22: 1–24.

6. Schiffner R, Schiffner-Rohe J, Landthaler M, et al. Treatment of atopic dermatitis and impact on quality of life: a review with emphasis on topical non-corticosteroids. Pharmacoeconomics 2003; 21: 159–79.

7. Kupfer J, Gieler U, Diepgen TL, et al. Structured education program improves the coping with atopic dermatitis in children and their parents — a multicenter, randomized controlled trial. J Psychosom Res 2010; 68 (4): 353–358.

8. Busse R, Blümel M, Scheller-Kreinsen D, Zentner A. Tackling Chronic Disease in Europe: Strategies, Interventions and Challenges. Observatory Studies Series No. 20, World Health Organization, Copenhagen, 2010; 127 p.

9. Lambert J, Bostoen J, Geusens B, et al. A novel multidisciplinary educational programme for patients with chronic skin diseases: Ghent pilot project and first results. Arch Dermatol Res 2011; 303: 57–63.

10. Ogawa S, Uchi H, Fukagawa S. Development of atopic dermatitis-specific communication tools: Interview form and question and answer brochure. J Dermatol 2007; 34 (3): 164–171.

11. Shin JY, Kim DW, Park CW, et al. An Educational Program That Contributes to Improved Patient and Parental Understanding of Atopic Dermatitis. Ann Dermatol 2014; 26 (1): 66–72.

12. Bostoen J, Bracke S, De Keyser and J. Lambert. An educational programme for patients with psoriasis and atopic dermatitis: a prospective randomized controlled trial. British Journal of Dermatology 2012; 167 (5): 1025–1031.

13. Ersser SJ, Cowdell F, Latter S, et al. Psychological and educational interventions for atopic eczema in children (review). The Cochrane Collaboration 2012; 26 (6), 738–745.

УДК 616.517:616.72-002-085:615.851.859 (045) Оригинальная статья

АНАЛИЗ РЕАЛЬНОЙ ПРАКТИКИ ФАРМАКОТЕРАПИИ ПСОРИАТИЧЕСКОГО АРТРИТА В УСЛОВИЯХ СТАЦИОНАРА

А.И. Левитан *— ФГБОУ ВО «Саратовский ГМУ им. В.И. Разумовского» Минздрава России, кафедра фармакологии, аспирант;* ***О.В. Решетько*** *— ФГБОУ ВО «Саратовский ГМУ им. В.И. Разумовского» Минздрава России, заведующая кафедрой фармакологии, профессор, доктор медицинских наук.*

ANALYSIS OF A REAL PRACTICE IN HOSPITAL PHARMACOTHERAPY PSORIATIC ARTHRITIS

A.I. Levitan *— Saratov State Medical University n.a. V.I. Razumovsky, Department of Pharmacology, Postgraduate;* ***O.V. Reshet'ko*** *— Saratov State Medical University n.a. V.I. Razumovsky, Head of Department of Pharmacology, Professor, Doctor of Medical Science.*

Дата поступления — 28.08.2016 г. Дата принятия в печать — 15.09.2016 г.

Левитан А.И., Решетько О.В. **Анализ реальной практики фармакотерапии псориатического артрита в условиях стационара. Саратовский научно-медицинский журнал 2016; 12 (3): 498–500.**

Цель: на основании фармакоэпидемиологического исследования определить особенности сложившейся практики стационарной фармакотерапии псориатического артрита в рамках оказания специализированной медицинской помощи для оптимизации лечения данной патологии. *Материал и методы.* Проведено ретроспективное фармакоэпидемиологическое исследование, основанное на анализе медицинских карт стационарных больных ревматологического отделения, обратившихся за помощью в период с января по апрель 2016 г. *Результаты.* Для базисной противовоспалительной терапии использовались метотрексат у 67%, сульфасалазин у 25%, циклоспорин и Д-пеницилламин у 4% пациентов. Генно-инженерные биологические препараты (ГИБП) не назначались. В стационаре проводилась противовоспалительная терапия глюкокортикостероидами (ГКС) в 33%, нестероидными противовоспалительными препаратами (НПВС) в 20% и в 47% случаев — их комбинацией. Гастропротективная терапия проведена всем пациентам, получающим ГКС и НПВС. *Заключение.* Лечение псориатического артрита соответствует современным рекомендациям, однако необходимо отметить чрезмерное использование ГКС и отсутствие назначений ГИБП.

Ключевые слова: псориаз, псориатический артрит, фармакоэпидемиология.

Levitan AI, Reshet'ko OV. **Analysis of a real practice in hospital pharmacotherapy psoriatic arthritis. Saratov Journal of Medical Scientific Research 2016; 12 (3): 498–500.**

The Aim of the study: to define the characteristics of the current treatment of psoriatic arthritis in the settings of specialized medical care in a hospital, based on pharmacoepidemiological study, to optimize the treatment of such patients. *Material and Methods*. A retrospective pharmacoepidemiological study is based on an analysis of medical records of hospitalized patients rheumatology department requesting assistance in the period from January 2016 to April 2016. *Result.* As a part of basic anti-inflammatory therapy of psoriatic arthritis, methotrexate was used in 67% patients, sulfasalazine in 25% patients, and cyclosporine and D-penicillamine in 4% patients. Genetically engineered biologic drugs (GEBD) were not used. The anti-inflammatory therapy in hospital was carried out with glucocorticosteroids in 33% patients, with non-steroidal anti-inflammatory drugs (NSAIDs) in 20% cases and in 47% cases a combination of both was used. Gastroprotective therapy was given to all patients receiving corticosteroids and NSAIDs. *Conclusion.* The study shows that, the treatment of psoriatic arthritis meets the current recommendations, although there are problems associated with excessive use of corticosteroids and the lack of GEBD.

Key words: psorias, psoriatic arthritis, pharmacoepidemiology.

Введение. Псориатический артрит (ПсА) — хроническое воспалительное заболевание суставов, позвоночника, энтезисов из группы спондилоартритов, ассоциированное с псориазом. Несмотря на не столь широкое распространение ПсА (0,05–1,2%), как, например, ревматоидного артрита, данное заболевание не теряет своей актуальности, так как деструктивное поражение суставов при ПсА является основным патологическим процессом, ведущим к потере функциональной способности, ограничению в профессиональной и повседневной деятельности [1, 2]. В настоящее время появилась возможность использовать новые группы лекарственных препаратов, направленные на лечение ПсА, разработаны федеральные клинические рекомендации по ведению больных с псориатическим артритом (2015). Однако, несмотря на существенный прогресс фармакотерапии ПсА, достигнутый в последнее время, ее оптимизация остается одной из наиболее актуальных проблем ревматологии и дерматовенерологии.

В связи с этим поставлена *цель*: на основании фармакоэпидемиологического исследования определить особенности сложившейся фармакотерапии ПсА в рамках оказания стационарной специализированной медицинской помощи для оптимизации лечения больных с ПсА.

Материал и методы. Проведено ретроспективное фармакоэпидемиологическое исследование, основанное на анализе медицинских карт стационарных больных ревматологического отделения, обратившихся за помощью в период с января по апрель 2016 г. Критериями включения в исследование были: возраст пациентов 18 лет и старше; диагноз «Псориатический артрит», код по МКБ-X: M07.2. Из исследования исключались пациенты с впервые установленным ПсА, пациенты с онкологическими заболеваниями в анамнезе, а также лица, участвующие в программах клинических исследований новых препаратов. На каждый случай заполнялась специально разработанная индивидуальная регистрационная карта, в которой указывались демографические данные пациента (пол, возраст), медицинский анамнез, а также проводимая терапия и рекомендации. В работе осуществлялся описательный анализ для всех больных, включенных в исследование, по некоторым показателям — подгрупповой анализ. Качественные переменные описывались абсолютными и относительными (%) частотами, для количественных переменных определялись среднее арифметическое, стандартное отклонение. Частоту применения лекарственных средств (ЛС)

Ответственный автор — Левитан Артур Игоревич
Тел: 89271041066
E-mail: levitan1989@yandex.ru

оценивали по основным фармакологическим группам. ЛС кодировались в соответствии с классификацией АТС (Anatomical Therapeutic Chemical). Полученные данные обрабатывались с помощью компьютерной программы Excel для Windows XP.

Результаты. Проанализировано 30 медицинских карт стационарных больных с диагнозом «Псориатичесий артрит», из них 43% мужчины, 57% женщины, средний возраст заболевших 46,5±11,2 года. Продолжительность госпитализаций составила 8,4±1,6 койко-дней. По клиническому варианту ПсА распределился следующим образом: псориатический спондилит — у 47%, симметричный полиартрит (ревматоидоподобная форма) — у 43%, асимметричный моноолигоартрит — только у 10% пациентов.

Во время госпитализации терапию базисными противовоспалительными препаратами (БПВП) получали 80% пациентов, 20% остались без нее. В четырех случаях отсутствие БПВП было связано с высоким содержанием печеночных трансаминаз, и назначение БПВП планировалось после проведения гепатопротекторной терапии, а в двух случаях БПВП не назначались из-за низкой активности процесса.

В стационаре метотрексат был прописан 67% пациентов, сульфасалазин — 25% и по 4% — циклоспорин и Д-пеницилламин. Препаратом выбора для лечения ПсА является метотрексат, который следует назначать в дозе 10–15 мг в неделю с последующим увеличением в зависимости от эффективности и переносимости. Средняя доза метотрексата, прописанная в стационаре, составила 11,8±5,1 мг в неделю, что соответствует современным рекомендациям, но инъекционная форма метотрексата была назначена только в двух случаях, хотя ее использование более эффективно, быстрее оказывает лечебное действие и реже вызывает неблагоприятные желудочно-кишечные эффекты. В стационаре фолиевая кислота в дозе 1 мг/сут постоянно, кроме двух дней в неделю, когда принимается метотрексат, для коррекции фолатной недостаточности назначена в 100% случаев использования метотрексата. Проводимую в стационаре базисную противовоспалительную терапию ПсА рекомендовано продолжить и на амбулаторном этапе, что соответствует современным рекомендациям ведения таких пациентов.

В настоящее время в России для использования у пациентов с ПсА зарегистрированы несколько генно-инженерных биологических препаратов (ГИБП): инфликсимаб, адалимумаб, этанерцепт, голимумаб, цертолизумаба пэгол и устекинумаб, но ни один из них не был назначен во время лечения в стационаре, что можно объяснить их дороговизной.

В стационаре также проводилась противовоспалительная терапия с использованием глюкокортикостероидов (ГКС) и нестероидных противовоспалительных средств (НПВС): 33% — ГКС, 20% — НПВС, 47% — комбинация ГКС и НПВС. ГКС в низких и средних дозах в пероральной форме использованы у 36% пациентов, внутривенные инфузии преднизолона и пентоксифиллина у 13%, одновременное назначение пероральных форм ГКС и парентеральных совместно с пентоксифиллином у 12%. В двух случаях применялись сверхвысокие дозы ГКС (метилпреднизолона) в течение короткого времени (1–3 дня), так называемая пульс-терапия, также в одном случае осуществлялось внутрисуставное введение ГКС. В стационаре использовались и селективные, и неселективные НПВС.

Противовоспалительная терапия при выписке представлена монотерапией НПВС в 50%, ГКС в 37%, комбинацией НПВС+ГКС в 13%. Во всех случаях назначения НПВС использованы селективные представители данной группы для перорального введения. Все назначения ГКС предлагались в виде средних и низких доз в пероральной форме.

Ингибиторы протонной помпы назначены всем пациентам (100%), получающим ГКС и НПВС на этапе стационарного этапа, и на амбулаторный этап.

Обсуждение. ПсА одинаково часто болеют как мужчины, так и женщины во всех возрастных группах, что соответствует данным других эпидемиологических исследований ПсА [3].

Проводимая в стационаре базисная противовоспалительная терапия метотрексатом (препарат выбора), сульфалазином, циклоспорином отвечает современным требованиям ведения данной когорты пациентов, так как основная цель фармакотерапии ПсА — достижение ремиссии и низкой активности процесса, которая осуществляется назначением БПВП. У больных с активным ПсА БПВП (метотрексат, сульфасалазин, лефлунамид и циклоспорин) следует назначать как можно на более ранней стадии процесса (уровень доказательности В). Назначение препаратов второй линии (Д-пеницилламин) нежелательно, так как свидетельствует о непереносимости или неэффективности предыдущей базисной терапии, а это прямое показание для назначения ГИБП, которые вообще не были использованы ни у одного из пациентов [4, 5].

Профилактика фолатной недостаточности, проводимая всем пациентам, получающим метотрексат, является обязательной, поскольку снижает риск развития нежелательных побочных эффектов (уровень доказательности А) [4].

На стационарном этапе лечения ПсА отмечено частое назначение ГКС. Использование ГКС в лечении ПсА вообще не имеет доказательной базы. Системное лечение ГКС не должно осуществляться, так как может приводить к обострению псориаза (уровень доказательности С) [4]. Нет в современных рекомендациях указаний на использование пульс-терапии ГКС у больных ПсА, как нет и доказательной базы для внутрисуставного введения ГКС и применения вазоактивной терапии пентоксифиллином.

НПВС, которые применялись в двух третей случаев, могут назначаться больным с активным ПсА для уменьшения симптомов артрита и других воспалительных проявлений заболевания (энтезитов, спондилитов) (уровень доказательности А).

Отличительной особенностью противовоспалительной терапии в условиях стационара от амбулаторной практики стало использование ГКС в парентеральной форме, что не имеет доказанных преимуществ перед пероральной и приводит к удорожанию лечения.

Назначение всем пациентам и на стационарном, и на амбулаторном этапе ингибиторов протонной помпы соответствует современным представлениям о гастропротективной терапии у больных ПсА [6].

Заключение. Стационарная практика фармакотерапии ПсА соответствует современным клиническим рекомендациям. Большая часть пациентов получает БПВП, но, к сожалению, недостаточно используется метотрексат как препарат выбора, причем его парентеральная форма. Во всех случаях применения метотрексата проведена профилактика развития нежелательных явлений. Необходимо отметить чрезмерное использование ГКС в качестве противовоспалительной терапии, а также отсутствие ГИБП.

Конфликт интересов не заявляется.

Авторский вклад: концепция и дизайн исследования — А.И. Левитан, О.В. Решетько; анализ и

интерпретация результатов, получение и обработка данных, написание статьи — А.И. Левитан; утверждение рукописи для публикации — О.В. Решетько.

References (Литература)

1. Nasonov EL, ed. Rheumatology: Clinical guidelines. Moscow: GEOTAR-Media, 2010; p. 90–230. Russian (Ревматология: клинические рекомендации. Под ред. Е.Л. Насонова. М.: ГЭОТАР-Медиа, 2010; с. 90–230).

2. Balabanova RM, Erdes ShF. Dynamics of the prevalence of rheumatic diseases, included in class XIII of ICD-10 in the adult population of the Russian Federation in 2000–2010. Scientific-practical rheumatology 2012; 3: 10–12. Russian (Балабанова Р.М., Эрдес Ш.Ф. Динамика распространенности ревматических заболеваний, входящих в XIII класс МКБ-10, в популяции взрослого населения Российской Федерации за 2000–2010 гг. Научно-практическая ревматология 2012; 3: 10–12).

3. Gelfand JM, Gladman DD, Mease PJ, et al. Epidemiology of psoriatic arthritis in the population of the United States. J Am Acad Dermatol 2005; 53: 573.

4. Nasonov EL, Sokolovsky EV, Znamenskaya LF, et al. Federal clinical guidelines for the management of patients with psoriatic arthritis 2015. Moscow, 2015. 41 p. Russian (Насонов Е.Л., Соколовский Е.В., Знаменская Л.Ф. и др. Федеральные клинические рекомендации по ведению больных псориатическим артритом, 2015. М., 2015. 41 с.).

5. Bakulev AI. Strategy "to achieve the goal of treatment" for psoriasis. Topical issues of the sustainability of bialogical therapy. Vestnik dermatologii i venerologii 2016; (5): 32–38. Russian (Бакулев А.Л. Стратегия "лечение до достижения цели" при псориазе. Актуальные вопросы устойчивости биологической терапии. Вестник дерматологии и венерологии 2016; (5): 32–38).

6. Hoes JN, Jacobs JWG, Boers M, et al. EULAR evidence-based recommendations on the management of systemic glucocorticoid therapy in rheumatic diseases. Annals Rheumatic Disease 2007; 66: 1560–1567.

УДК 616.521-022-08-06: [[615.2:638.135] –022.532] (045) Клинический случай

ПЕРВЫЙ ОПЫТ КЛИНИЧЕСКОГО ПРИМЕНЕНИЯ НАНОСТРУКТУРИРОВАННОГО ПРЕПАРАТА ПРОПОЛИСА У БОЛЬНЫХ МИКРОБНОЙ ЭКЗЕМОЙ

Д.А. Шнайдер *— ГУЗ «Саратовский областной кожно-венерологический диспансер», главный врач;* ***С.Р. Утц*** *— ФГБОУ ВО «Саратовский ГМУ им. В.И. Разумовского» Минздрава России, заведующий кафедрой кожных и венерических болезней, профессор, доктор медицинских наук;* ***Д.А. Заярский*** *— ФГБОУ ВО «Саратовский ГТУ им. Гагарина Ю.А.», доцент кафедры химии, кандидат технических наук;* ***О.П. Гуськова*** *— ГУЗ «Саратовский областной кожно-венерологический диспансер», заведующая отделением;* ***А.В. Гороховский*** *— ФГБОУ ВО «Саратовский ГТУ им. Гагарина Ю.А.», профессор кафедры химии, доктор химических наук.*

THE FIRST CLINICAL EXPERIENCE OF NANOSTRUCTURED PROPOLIS USAGE IN TREATMENT OF PATIENTS WITH MICROBIAL ECZEMA

D.A. Schnaider — *Saratov Regional Dermatovenerological Dispensary, Head Physician;* ***S. R. Utz*** *— Saratov State Medical University n.a. V.I. Razumovsky of the Ministry of Health of Russia, Department of Skin and Venereal Diseases, Professor, Doctor of Medical Science;* ***D.A. Zayarskiy —*** *Yuri Gagarin State Technical University of Saratov, Department of Chemistry, Associate-professor, Candidate of Engineering Science;* ***O.P. Gus'kova —*** *Saratov Regional Dermatovenerological Dispensary, Head of the Department;* ***A.V. Gorokhovskiy*** *— Yuri Gagarin State Technical University of Saratov; Department of Chemistry, Professor, Doctor of Chemical Science.*

Дата поступления — 28.08.2016 г. Дата принятия в печать — 15.09.2016 г.

Шнайдер Д.А., Утц С.Р., Заярский Д.А., Гуськова О.П., Гороховский А.В. **Первый опыт клинического применения наноструктурированного препарата прополиса у больных микробной экземой. Саратовский научно-медицинский журнал 2016; 12 (3): 500–504.**

Одна из наиболее распространенных форм экземы — микробная — составляет 12–27% от всех случаев, занимая второе место после истинной. Применение нанотехнологий в медицине, в том числе в дерматовенерологии и косметологии, становится все более и более широким. Примером инновационных разработок, демонстрирующих результаты исследований в рамках химической технологии и практической дерматологии и косметологии, является косметическое средство на основе наноструктурированных систем «ядро — оболочка», представляющее собой водную дисперсию наноразмерных флавоноидных «ядер», полученных из натурального прополиса и стабилизированных полиэлектролитной «оболочкой». Цель данной работы: проведение первичных исследований косметического средства «Меллисол» на основе композитных структур «ядро — оболочка», стабилизированных полиэлектролитной оболочкой, для применения его в комплексной терапии при лечении микробной экземы. Описание случаев клинических наблюдений показывает высокую эффективность и безопасность применения косметического средства «Меллисол» в комплексной терапии больных микробной экземой в фазе обострения дерматоза.

Ключевые слова: микробная экзема, прополис, нанотехнологии.

Schnaider DA, Utz SR, Zayarskiy DA, Gus'kova OP, Gorokhovskiy AV. **The first clinical experience of nanostructured propolis usage in treatment of patients with microbial eczema. Saratov Journal of Medical Scientific Research 2016; 12 (3): 500–504.**

One of the most common forms of eczema is microbial eczema constituting 12–27% of all the cases of eczema. Application of nanotechnology in the field of medicine, including dermatology and cosmetology continues to increase. An example of innovation, demonstrating the results of research within the chemical technology and practical dermatology and cosmetology is a cosmetic product based on nanostructured systems "core — shell", which is an aqueous dispersion of nanoscale flavonoid "cores", derived from natural propolis which are stabilized by polyelectrolyte "shell". The purpose of this work is to conduct primary research on cosmetic product "Mellisol" on the basis of composite structures "core — shell" stabilized by polyelectrolyte membrane, for its application in the complex therapy in the treatment of microbial eczema. Description of these cases under clinical observation shows high efficacy and safety of cosmetic product "Mellisol" in the treatment of patients with microbial eczema in its acute phase.

Key words: microbial eczema, propolis, nanotechnology.

Экзема — острое или хроническое рецидивирующее аллергическое заболевание кожи, развивающееся под влиянием эндогенных и экзогенных провоцирующих факторов и характеризующееся появлением полиморфной сыпи, острой воспалительной реакцией, обусловленной серозным воспалением кожи, и сильным зудом.

Среди экзогенных факторов лидируют бактериальные и грибковые инфекционные агенты, химические раздражители и лекарственные препараты. Экзему принято считать полиэтиологическим заболеванием. Одной из наиболее частых форм экземы является микробная, составляющая 12–27% всех случаев и занимающая второе место после истинной. Основными возбудителями при микробной экземе являются: β-гемолитический стрептококк, включающий большое число серологических вариантов; представители рода стафилококков (золотистый и эпидермальный) [1–4]. Кроме того, при микробной экземе нередко обнаруживаются Proteus vulgaris, Neisseria meningitidis, Cl. perfringens, Cl. histolyticum, Cl. septicum, Pseudomonas aeroginosa и др. Возрастает роль дрожжеподобных грибов рода Candida [5–15]. Нередко очаги микробной экземы формируются на фоне варикозного симптомокомплекса, длительно незаживающих и послеоперационных ран, трофических язв [16, 17]. Неблагоприятное фоновое заболевание способствует значительному повреждению барьерной функции кожи. В последние годы микробная экзема имеет тенденцию к более тяжелому течению с частыми продолжительными рецидивами, значительным распространением патологического процесса на коже, а также характеризуется резистентностью к общепринятым методам лечения [18, 19].

Применение нанотехнологий в медицине, в том числе в дерматовенерологии и косметологии, становится все более и более широким [20, 21]. Создаются новые системы адресной доставки лекарственных и биологически активных средств [22], появляются новые композитные материалы, обладающие комбинацией уникальных свойств [23]. Применение наноструктурированных объектов как действующих веществ в составе лекарственных средств и антисептиков позволяет вывести традиционные методы лечения на новый уровень.

Примером инновационных разработок, демонстрирующих результаты исследований в рамках химической технологии и практической дерматологии и косметологии, является косметическое средство на основе наноструктурированных систем «ядро — оболочка», представляющее собой водную дисперсию наноразмерных флавоноидных «ядер», полученных из натурального прополиса и стабилизированных полиэлектролитной «оболочкой». Данный препарат показал широкий спектр антимикробной активности при испытаниях *in vitro* [24, 25], а также продемонстрировал неплохие результаты по ускорению процессов регенерации тканей у лабораторных животных [26].

Косметическое средство «Меллисол» производства компании НПО «Константа» (декларация ТС № RU Д-RU.TP02. B.00546 от 23.08.2016) представляет собой водную дисперсию субмикронных агрегатов флавоноидов, полученных из натурального прополиса, имеющих размер порядка 90 нм [27]. Агрегаты стабилизированы полиэлектролитной «оболочкой» на основе полидиметилдиаллиламмония хлористого (ПДДА), модифицированного ионами йода. Данная «оболочка» препятствует агрегации флавоноидных «ядер» и придает композитной структуре «ядро — оболочка» ярко выраженные антимикробные свойства.

Согласно проведенным ранее исследованиям на музейных культурах микроорганизмов, а также на ряде клинических изолятов внутрибольничных инфекций было показано, что материал «оболочки» обладает очень низкими значениями минимальной бактерицидной концентрации в отношении кокковых форм микроорганизмов, в особенности низкой устойчивостью к нему обладают штаммы *St. aureus и St. epidermidis.* С другой стороны, материал «ядра» обладает ярко выраженными регенерационными свойствами и ускоряет процесс заживления ран на 30%, по данным исследований на животных [28]. Таким образом, сочетание биоцидных и регенерационных свойств, заложенных в состав исследуемого косметического средства, делают его потенциально применимым при лечении микробной экземы.

Цель данной работы: проведение первичных исследований косметического средства «Меллисол» на основе композитных структур «ядро — оболочка», стабилизированных полиэлектролитной оболочкой, для применения его в комплексной терапии при лечении микробной экземы.

Приводим три клинических наблюдения применения косметического средства «Меллисол» в комплексной терапии больных микробной экземой в фазе обострения дерматоза. Степень тяжести процесса на коже и динамическую эффективность проведенной терапии оценивали с помощью индекса EASI [29].

Клинические случаи.

(1) Пациент Щ. 38 лет поступил в стационарное отделение ГУЗ «Саратовский областной кожно-венерологический диспансер» спустя 9 месяцев от начала заболевания. Из анамнеза установлено, что первые проявления дерматоза отметил после травматизации кожи левой стопы. Неоднократно проведенное лечение у хирурга по месту жительства эффекта не принесло, высыпания распространились на кожу левой голени.

При осмотре процесс на коже носил локализованный характер, асимметрично локализовался на коже тыльной поверхности и пальцев левой стопы, с переходом на нижнюю треть левой голени, где на фоне яркой эритемы, выраженного отека, инфильтрации имелись множественные микроэрозии с серозно-гнойным отделяемым, обширные мокнущие эрозии ярко-красного цвета, серозно-гнойные корки, мелкопластинчатое шелушение (рис. 1а). Субъективно больного беспокоили жжение, болезненность кожи в местах высыпаний. В результате микробиологического исследования отделяемого эрозий верифицирован St. epidermidis 10^6 КОЕ. Величина локального индекса EASI до лечения составила 8,8. Пациенту назначена стандартная гипосенсибилизирующая терапия (тиосульфат натрия 30% раствор 10 мл внутривенно струйно 1 раз в день, антигистаминные средства: таблетки ксизал по 5 мг 1 раз в сутки), а в качестве наружной терапии использовали влажно-высыхающую повязку с косметическим средством «Меллисол» 1 раз в сутки. Время аппликации 12 часов.

Анализ динамики регресса симптомов экземы у данного пациента показал, что уже на второй день терапии после однократного наложения повязки с косметическим средством «Меллисол» произошло

Ответственный автор — Шнайдер Дмитрий Александрович
Тел. (сот.): +79626290994
E-mail: sar-okvd@ya.ru

а б в

Рис. 1. Пациент Щ. 38 лет. *Клиническая картина:* а — до начала лечения; б — 2-й день терапии; в — 7-й день терапии

значительное уменьшение эритемы, отека, инфильтрации в очагах поражения на коже. Отмечались эпителизация эрозий и микроэрозий и, как следствие, исчезновение мокнутия и субъективных ощущений в виде жжения и болезненности кожи в местах высыпаний (рис. 1б). В области левой нижней конечности локальный индекс EASI снизился на 54,5% и составил 4,8. Повторно сделан посев из очага на коже с целью определения микрофлоры. В дальнейшем пациенту проводилась стандартная наружная терапия 1%-ным раствором метиленового синего в комбинации с косметическим средством «Меллисол». К 7-му дню пребывания в стационаре процесс на коже разрешился полностью, оставив вторичную пигментацию и умеренную инфильтрацию (рис. 1в). Индекс EASI — 1,8. Посев роста не дал.

(2) Больной И. 72 лет страдал микробной экземой около трех месяцев. Процесс локализовался на коже тыльной и ладонной поверхности правой кисти, пальцев кисти, с переходом на кожу предплечья и был представлен яркой эритемой, инфильтрацией кожи, где на фоне выраженного отека имелись обширные мокнущие микроэрозии и эрозии ярко-красного цвета с отслойкой эпидермиса по периферии, серозно-гнойные корки, мелкопластинчатое шелушение (рис. 2а). В результате изучения биоценоза кожи в очаге поражения культуральным методом был высеян St. aureus 10^5 КОЕ. Индекс EASI равнялся 7,2.

Ко 2-му дню лечения у больного наметилась отчетливая положительная динамика экзематозного процесса: эритема поблекла, уменьшился отек, мокнутие практически отсутствует, эрозии начали эпителизироваться, покрыты серозно-геморагическими корками, что ассоциировано со снижением индекса EASI на 44% (3,5).

К 3-му дню лечения на коже правой кисти и предплечья эритема и отек разрешились, уменьшилась инфильтрация, часть эрозий эпителизировалось, имеются множественные сухие корки, обильное мелкопластинчатое шелушение (рис. 2б).

Состояние клинической ремиссии достигнуто к 5-му дню лечения, когда локальный индекс EASI снизился на 88,8% и зафиксировано полное разрешение высыпаний на коже верхней конечности справа (рис. 2в). По данным бактериологического исследования материала с очагов поражения на коже, проведенного повторно на третьи сутки терапии, микрофлора не выделена.

(3) Пациент М. 52 лет поступил в стационарное отделение спустя месяц от начала обострения микробной экземы. До этого подобный патологический процесс на коже отмечался около двух лет назад. У больного имеется неблагоприятный фон для развития данного заболевания, а именно хроническая венозная недостаточность нижних конечностей.

Процесс на коже носил ограниченный, островоспалительный характер, локализовался на коже правой голени, где на фоне обширного очага яркой эритемы, отека, инфильтрации с четкими фестончатыми границами, занимающего практически всю поверхность голени, имелись микровезикулы и пустулы до 0,3 см в диаметре, мокнущие микроэрозии и эрозии ярко-красного цвета, линейные экскориации, серозно-гнойные и геморрагические корки, мелкопластинчатое шелушение (рис. 3а). Субъективно отмечался зуд и жжение кожи в местах высыпаний. Локальный индекс EASI составил 14,4.

С целью сравнительной оценки эффективности использования косметического средства «Меллисол» у больных с микробной экземой данному пациенту проводилась только топическая терапия с использованием влажно-высыхающих повязок с названным средством. Повязки наносились 1 раз в сутки.

На третьи сутки терапии выраженность клинических признаков микробной экземы была минимальной (рис. 3б), а индекс EASI снизился на 68% от исходного. На 7-е сутки процесс на коже разрешился (рис. 3в).

Интенсивность зуда кожи снизилась после первых суток лечения, а в последующие дни зуд практически не беспокоил.

Бактериологический состав патогенной микрофлоры в очагах поражения до лечения был представлен St. aureus 10^6 КОЕ. К 3-му дню показатель микробной обсемененности St. aureus 10^2 КОЕ, а на 5-й день посев роста не дал.

Всеми пациентами косметическое средство хорошо переносилось, и неблагоприятных побочных эффектов выявлено не было.

Приведенные описания трех случаев показывают высокую эффективность и безопасность применения косметического средства «Меллисол» при лечении микробной экземы.

Конфликт интересов не заявляется.

Авторский вклад: написание статьи — Д.А. Шнайдер, С. Р. Утц, Д.А. Заярский, О.П. Гусь-

а б в

Рис. 2. Пациент И. 72 лет. *Клиническая картина:* а — до начала лечения; б — 3-й день терапии; в — 5-й день терапии

а б в

Рис. 3. Пациент М. 52 лет. *Клиническая картина:* а — до начала лечения (вид спереди, вид сзади); б — 3-й день терапии (вид спереди, вид сзади); в — 7-й день терапии (вид спереди, вид сзади)

кова, А. В. Гороховский; утверждение рукописи для публикации — С. Р. Утц.

References (Литература)

1. Shteynlukht TP. Some pathogenetic differences eczema, atopic dermatitis, and atopic dermatitis. Vestn Dermatol i Venerol 1991; (9): 16–18. Russian (Штейнлухт Т. П. О некоторых патогенетических различиях экземы, аллергического дерматита и атопического дерматита. Вестник дерматологии и венерологии 1991; (9): 16–18).

2. Neuber K, Steinrucke K, Ring J. Staphylococcal enterotoxin B affects in vitro Ig E syntheses, interferon-gamma, interleukin-4 and interleukin-5 production in atopic eczema. Biochem Biophys Acta 1995; 107 (1-3): 179–182.

3. Kanani AS, Sussman GL. The role of infection in atopic dermatitis. J Cutan Med Surg 1999; 3 (2): 29–32.

4. Bakulev AL, Kravchenya SS, Murashkin NN, Igonina IA, Epifanova AYu, Slesarenko NA. Microbal eczema: new opportunities combined topical therapy. Vestnik dermatologii i venerologii 2011; (6): 97–98/ Russian (Бакулев А.Ю., Кравченя С.С., Мурашкин Н.Н., Игонина И.А., Епифанова А.Ю, Слесаренко Н.А. Микробная экзема: новые возможности комбинированной токсической терапии. Вестник дерматологии и венерологии 2011; (6): 97–98.).

5. Chernyshev VN, Essel' AE, Lebedenko AA. Characteristic skin microflora at various clinical variants of allergic dermatoses in children. Vestn Dermatol i Venerol 1991; (10): 35–39. Russian (Чернышев В. Н., Эссель А. Е., Лебеденко А. А. Характеристика микрофлоры кожи при различных клинических вариантах аллергических дерматозов у детей. Вестник дерматологии и венерологии 1991; (10): 35–39).

6. Suvorova KN, Gukasyan DA. The role of secondary infection in atopic dermatitis. In: 9th all-Union Congress of dermatovenerologists. Moscow, 1991; p. 339. Russian (Суворова К. Н., Гукасян Д. А. Роль вторичной инфекции при атопическом дерматите. В сб.: 9-й Всесоюзный съезд дерматовенерологов: тез. докл. Москва, 1991; с. 339).

7. Kungurov NV, Evseeva SN, Zakharov MA. Features of a current and therapy of atopic dermatitis in infants. In: 9th all-Union Congress of dermatovenerologists. Moscow, 1991; p. 256. Russian (Кунгуров Н. В., Евсеева С. Н., Захаров М. А. Особенности течения и терапии атопического лерматита у детей первого года жизни. В сб.: 9-й Всесоюзный съезд дерматовенерологов: тез. докл. Москва, 1991; с. 256).

8. Orkin VF. The clinic, epidemiology, pathogenesis, treatment of the Candida infections of the skin and mucous membranes in patients with chronic dermatoses: DSc diss. Saratov, 1992; 332 p. Russian (Оркин В. Ф. Клиника, эпидемиология, патогенез, лечение кандидозной инфекции кожи и слизистых оболочек у больных хроническими дерматозами: дис…. д-ра мед. наук. Саратов, 1992; 332 с.).

9. Serbina OP, Chebotarev VV. Allergic dermatitis in children: incidence and mechanisms of formation. In: Abstracts of the 8th all-Russia Congress of dermatovenerologists. Moscow, 2001; Vol. 1, p. 69–70. Russian (Сербина О. П., Чеботарев В. В. Аллергические дерматозы у детей: распространенность и механизмы формирования. В сб.: Тезисы IX Всероссийского съезда дерматовенерологов. Москва, 2001; Т. 1, с. 69–70).

10. Yakovenko GT, Kryazheva VN. Experience in the use of ozone therapy in the treatment of venous leg ulcers. In: Abstracts of the 9th all-Russia Congress of dermatovenerologists. Moscow, 2005; Vol. 2, p. 115. Russian (Яковенко Г. Т., Кряжева В. Н. Опыт применения озонотерапии при лечении трофических язв нижних конечностей. В сб.: Тезисы IX Всероссийского съезда дерматовенерологов. Москва, 2005; Т. 2, с. 115).

11. Ingberg A., Segal R., Schvill D. The incidence of skin manifestation by dermatophytes in patients with psoriasis. Mycopathologia 1986; 95 (1): 37–39.

12. Alieva PM. Epidemiology of atopic dermatitis, immunological mechanisms and predisposition immunocorrective therapy: DSc abstract. Moscow, 1993; 35 p. Russian (Алиева П. М. Эпидемио-

логия атопического дерматита, иммунологические механизмы предрасположенности и иммунокорригирующая терапия: автореф. дис. … д-ра мед. наук. М., 1993; 35 с.).

13. Karpova NM. The incidence of children allergic dermatoses in environmentally disadvantaged areas. In: Atopic dermatitis in children. Ekaterinburg, 1994; p. 31. Russian (Карпова Н.М. Заболеваемость детей аллергодерматозами в экологически неблагоприятном регионе. В кн: Атопический дерматит у детей. Екатеринбург, 1994; с. 31).

14. Molotilov BA, Borisyuk SB. Allergology 2003; (2): 18–21. Russian (Молотилов Б.А., Борисюк С. Б. Аллергология 2003; (2): 18–21).

15. Sokolova TV. Features of the course and management of patients with microbial eczema complicated by candidiasis. Russian Journal of Skin and Veneral Diseases 2007; (1): 13–19. Russian (Соколова Т.В. Особенности течения и ведения больных микробной экземой, осложненной кандидозом. Российский журнал кожных и венерических болезней 2007; (1): 13–19).

16. Zoirov PT, Mukhamidieva KM. On the question of treatment of varicose eczema. In: Materials of II Dermatovenerology Congress of Kazakhstan. Almaty, 2000; p. 71. Russian (Зоиров П.Т., Мухамидиева К.М. К вопросу терапии варикозной экземы. В сб.: Материалы II Конгресса дерматовенерологов Казахстана. Алматы, 2000; с. 71).

17. Kirilyuk IA, Rasskazova NI, Pospeeva LA, Afrnas'eva MA, Erina IA. Features of cutaneous microcirculation in patients with eczema. In: Abstracts of the 9th all-Russia Congress of dermatovenerologists. Moscow, 2005; Vol. 2, p. 106. Russian (Кирилюк И.А., Рассказова Н.И., Поспеева Л.А., Афрнасьева М.А., Ерина И.А. Особенности кожной микроциркуляции у больных экземой. В сб.: Тезисы IX Всероссийского съезда дерматовенерологов. Москва, 2005; с. 106).

18. Skripkin YuK., Kubanova AA. Ekzema. In:. Skripkin YuK., ed. Skin and Veneral Diseases. Moscow, 2009; p. 220–235. (Скрипкин Ю.К., Кубанова А.А. Экзема. В кн.: Кожные и венерические болезни. Под ред. Ю.К. Скрипкина. Москва: ГЭОТАР-Медиа 2009; с. 220–235).

19. Kubanova A.A. Analiz epidemiologicheskoy situatsiipo zabolevaemosti infektsiyami, peredavaemyimi polovyim putem, boleznyam i kozhi, i podkozhnoy kletchatki naseleniya Rossiyskoy Federatsii, po dannyim ofitsialnoy gosudarstvennoy statistiki. Vestnik Dermatologii i Venerologii 2008; (5): 8–18. Russian (Кубанова А.А. Анализ эпидемиологической ситуации по заболеваемости инфекциями, передаваемыми половым путем, болезням и кожи, и подкожной клетчатки населения Российской Федерации, по данным официальной государственной статистики. Вестник дерматологии и венерологии 2008; (5): 8–18).

20. Alekseeva OK. Carbon nanotubes in biology. PersT 2009; 16 (4): 5–8. Russian (Алексеева О.К. Углеродные нанотрубки в биологии. ПерсТ 2009; 16 (4): 5–8).

21. Ghafari P, Christine St-DH, Power ME, et al. Impact of carbon nanotubes on the ingestion and digestion of bacteria by ciliated protozoa. Nature Nanotechnology 2008; (3): 347–351.

22. Srivastava S, Kotov NA. Composite Layer-by-Layer (LBL) assembly with inorganic nanoparticles and nanowires. Acc Chem Res 2008; 41 (12): 1831–1841.

23. Ozin GA, Arsenault AC. Nanochemistry (A Chemical Approach to Nanomaterials). RCS Publishing, 2005; printed by Sun Fung Offset Binding Company Ltd, China; 628 p.

24. Nechaeva OV, Zayarskiy DA, Vakaraeva MM, et al. Study of the biological activity poliazolidinammoniya modified hydrate halogen ions, and modifications thereof against microorganisms. Bulletin of Science and Education Development 2014; (1): 32–36. Russian (Нечаева О.В., Заярский Д.А., Вакараева М.М. и др. Изучение биологической активности полиазолидинаммония, модифицированного гидрат ионами галогенов, и его модификаций в отношении микроорганизмов. Вестник развития науки и образования 2014; (1): 32–36).

25. Nechaeva OV, Tikhomirova EI, Zayarskiy DA, Vakaraeva MM. Antimicrobial activity poliazolidinammoniya modified hydrate iodine ions. Zhurnal Mikrobiologii, Epidemiologii i Immunobiologii 2015; (3): 88–92. Russian (Нечаева О.В., Тихомирова Е.И., Заярский Д.А., Вакараева М.М. Антимикробная активность полиазолидинаммония, модифицированного гидрат ионами йода. Журнал микробиологии, эпидемиологии и иммунобиологии 2015; (3): 88–92).

26. Nechaeva OV, Tikhomirova EI, Zayarskiy DA, Vakaraeva MM. Creating innovative products based on heterocyclic compounds and poliazolidinammoniya modified hydrate halogen ions. Fundamental Research 2014; (6): 506–511. Russian (Нечаева О.В., Тихомирова Е.И., Заярский Д.А., Вакараева М.М. Создание инновационных препаратов на основе гетероциклических соединений и полиазолидинаммония, модифицированного гидрат ионами галогенов. Фундаментальные исследования 2014; (6): 506–511).

27. Zayarskiy DA, Portnov SA, Matrosov NA. A process for preparing extracts of vegetable raw materials and products of beekeeping: Patent of the Russian Federation №2446852. Russian (Заярский Д.А., Портнов С. А., Матросов Н.А. Способ получения экстрактов растительного сырья и продуктов пчеловодства: патент Российской Федерации №2446852).

28. Shurshalova NF, Nechaeva OV, Vakaraeva MM, et al. Development and testing of laboratory samples of innovative biologically active compounds based on the structure of the "core — shell". Izvestiya of Saratov University. New Series. Series: Chemistry. Biology. Ecology 2015; 15 (3): 76–80. Russian (Шуршалова Н.Ф., Нечаева О.В., Вакараева М.М. и др. Разработка и испытание лабораторных образцов инновационных биологически активных препаратов на основе структуры «ядро — оболочка». Известия Саратовского университета. Новая серия. Серия: Химия. Биология. Экология 2015; 15 (3): 76–80).

29. Hanifin JM, Thurston M, Omoto M, et al. The eczema area and severity index (EASI): assessment of reliability in atopic dermatitis. EASI Evaluator Group. Exp Dermatol 2001; 10 (1): 11–18.

УДК 616.513.66-036-07-08 (045) (048.8) Клинический случай

КРАСНЫЙ ВОЛОСЯНОЙ ОТРУБЕВИДНЫЙ ЛИШАЙ ДЕВЕРЖИ: КЛИНИЧЕСКИЙ СЛУЧАЙ

Е.М. Галкина *— ФГБОУ ВО «Саратовский ГМУ им. В.И. Разумовского» Минздрава России, кафедра кожных и венерических болезней, ассистент;* ***С. Р. Утц*** *— ФГБОУ ВО «Саратовский ГМУ им. В.И. Разумовского» Минздрава России, заведующий кафедрой кожных и венерических болезней, профессор, доктор медицинских наук;* ***А.А. Бакулев —*** *ФГБОУ ВО «Саратовский ГМУ им. В.И. Разумовского» Минздрава России, кафедра кожных и венерических болезней, профессор, доктор медицинских наук;* ***Т.А. Минёнок*** *— ФГБОУ ВО «Саратовский ГМУ им. В.И. Разумовского» Минздрава России, кафедра кожных и венерических болезней, ординатор.*

PITYRIASIS RUBRA PILARIS (DEVERGIE`S DISEASE): CLINICAL CASE

E.M. Galkina *— Saratov State Medical University n.a. V.I. Razumovsky, Department of Skin and Venereal Diseases, Assistant;* ***S. R. Utz*** *— Saratov State Medical University n.a. V.I. Razumovsky, Head of Department of Skin and Venereal Diseases, Professor, Doctor of Medical Science;* ***A. L. Bakulev —*** *Saratov State Medical University n.a. V.I. Razumovsky, Department of Skin and Venereal Diseases, Professor, Doctor of Medical Science;* ***T.A. Minyonok*** *— Saratov State Medical University n.a. V.I. Razumovsky, Department of Skin and Venereal Diseases, Attending Physician.*

Дата поступления — 28.08.2016 г. Дата принятия в печать — 15.09.2016 г.

Галкина Е.М., Утц С. Р., Бакулев А.Л., Минёнок Т.А. **Красный волосяной отрубевидный лишай Девержи: клинический случай. Саратовский научно-медицинский журнал 2016; 12 (3): 504–509.**

Красный волосяной отрубевидный лишай Девержи (КВОЛД) является редким хроническим папулосквамозным дерматозом неясной этиологии, приводящим к ладонно-подошвенной кератодермии, эритродермии и эктропиону. В связи с редкостью и сложностью дифференциальной диагностики между псориазом и КВОЛД приводятся собственные наблюдения и диагностика. Представлен клинический случай: пациент с 1-м классическим типом взрослого КВОЛД, состояние которого значительно улучшилось после лечения ароматическими ретиноидами системного действия.

Ключевые слова: красный волосяной отрубевидный лишай (КВОЛД).

***Galkina EM, Utz SR, Bakulev AL, Minyonok TA.* Pityriasis rubra pilaris (Devergie`s disease): clinical case. Saratov Journal of Medical Scientific Research 2016; 12 (3): 504–509.**

Pityriasis rubra pilaris (Devergie's disease) is a rare chronic papulosquamous skin disease, it is of unknown etiology, leading to palmoplantar keratoderma, erythroderma and ectropion. Due to its rarity and difficulty in differentiating it with psoriasis, we are presenting our own observations and diagnostcis. We present a patient with a classical type 1iasis rubra pilaris of a type I, whose condition improved significantly after treatment with systemic aromatic retinoids.

Key words: pityriasis rubra pilaris (Devergie's disease).

Красный волосяной отрубевидный лишай Девержи (КВОЛД) представляет собой дерматоз, характеризующийся прогрессирующей эритродермией, имеющей тенденцию к распространению в каудальном направлении, и гиперкератозом ладоней и подошв. КВОЛД подразделяется на шесть клинических типов, различающихся возрастом дебюта заболевания, особенностями клинических проявлений и прогнозом течения заболевания [1]. При выборе тактики лечения КВОЛД отдают предпочтение ароматическим ретиноидам, цитостатическим препаратам, некоторым иммуносупрессивным средствам, эфиру фумаровой кислоты, станозололу и фототерапии. В последнее время в литературе появились сообщения об успешном использовании биологических препаратов, особенно в случаях КВОЛД, не поддающихся иному лечению [2].

Этиология КВОЛД до конца остается неизвестной. Некоторые авторы считают, что ведущую роль в развитии дерматоза играет нарушение метаболизма витамина А. Другие характеризуют КВОЛД как аутоиммунный процесс или же как заболевание, ассоциированное со злокачественными новообразованиями либо инфекциями, особенно с ВИЧ-инфекций [3]. Третьи полагают, что КВОЛД по клинической картине схож с каплевидным псориазом или со стафилококковым синдромом ошпаренной кожи [4].

Заболеваемость среди мужчин и женщин одинакова. Пик заболеваемости приходится на первое и пятое-шестое десятилетие жизни человека [3]. Случаи КВОЛД в Великобритании составляют примерно 1:5000 среди пациентов с заболеванием кожи. В США данные показатели частично совпадают: 1:3500–5000 больных, обращающихся в дерматологические клиники. Встречаемость данного дерматоза не связана с географической местностью и расовой принадлежностью.

Общепринятая классификация КВОЛД предложена Griffiths [5]. Согласно этой классификации выделяют пять типов КВОЛД, основываясь на клинических особенностях, возрасте начала заболевания и прогнозе течения. Позже предложено дополнительно выделить ВИЧ-ассоциированный тип КВОЛД [6]. Отмечают некоторые особенности общего течения КВОЛД: высыпания у взрослых пациентов, как правило, начинают распространяться с головы в направлении конечностей, в то время как у детей чаще имеется обратная зависимость [7]. Ювенильные типы КВОЛД имеют склонность к рецидивированию. КВОЛД могут сопровождать общие симптомы, такие как недомогание, усталость, лихорадка и озноб [8].

Ответственный автор — Галкина Екатерина Михайловна
Тел.: 8845234-10-88
E-mail: kalinina13@mail.ru

1-й тип, классический взрослый КВОЛД, является наиболее распространенной формой. Griffiths описывает многочисленные высыпания в виде фолликулярного гиперкератоза [9]. Прогрессирование эритродермии происходит в связи с усилением перифолликулярной эритемы, которая впоследствии приобретает сливной характер. При этом характерной особенностью является наличие участков (островков) видимо неизмененной кожи на фоне яркой диффузной эритемы. Ладони и подошвы приобретают оранжевый оттенок, появляется выраженный гиперкератоз. Нередко общим симптомом является наличие фолликулярных пробок, принимающих вид мускатного ореха, натертого на терке, и локализующихся на дорсальных фалангах пальцев и тыльной поверхности запястья и бедер. Частыми являются изменения ногтей в виде желто-коричневых пятен с точечными кровоизлияниями, а также утолщения ногтевых пластин.

2-й тип КВОЛД может развиться при тяжелом течении заболевания у пациентов с длительно существующей эритродермией кожи лица и эктропионом. Это атипичный вариант, наблюдающийся почти у 5% больных [5]. В данном случае заболевание может длиться в течение двадцати и более лет. В дополнение к хронизации течения кожного процесса появляется еще одна клиническая особенность, отличающая 2-й тип от 1-го: наличие ихтиозиформных участков на коже нижних конечностей. Распространено облысение. Возможно появление экзематозных высыпаний более грубого ламеллярного (слоистого) гиперкератоза ладоней и подошв.

3-й тип — классический ювенильный КВОЛД, встречающийся у детей, как правило, в первые годы жизни.

4-й тип — локализованная форма КВОЛД (располагается в основном на коже локтевых и коленных суставов).

5-й тип — атипичная форма ювенильного КВОЛД, является хроническим заболеванием и включает в себя большинство семейных форм.

Официальное признание получил также 6-й тип, который возникает у ВИЧ-инфицированных пациентов и характеризуется развитием шиповидных и фолликулярных папул [6]. Как правило, ВИЧ-ассоциированный КВОЛД является устойчивым к терапии [10].

В 2009 г. проведено исследование путем анкетирования 123 пациентов. Распространенность болей в суставах в группе пациентов с КВОЛД была высокой и составила приблизительно 38% всех жалоб у испытуемых. Симптомы, указывающие на воспалительный артрит, зарегистрированы менее чем у половины пациентов с болью в суставах. Таким обра-

зом, весьма вероятна взаимосвязь между КВОЛД и воспалительным артритом. В дальнейшем необходимо, на наш взгляд, провести исследования, оценивающие клинические и рентгенологические характеристики, а также наличие воспалительных маркеров, окончательно подтверждающих такую связь [11].

Диагностика КВОЛД. В роговом слое эпидермиса выявляются очаги гиперкератоза, а также сильно преломляющие свет ядросодержащие клетки, в том числе светлые полигональные структуры, чередующиеся с областями кератоза и имеющие клетки с яркими границами и темными центрами. Вокруг устьев волосяных фолликулов расположена зона паракератоза в виде областей неравномерной яркости, нет сгруппированных или распространенных воспалительных клеток на этом уровне. Слой гранулем присутствует по всем поврежденным кожным участкам. В шиповатом слое визуализируется однородная сотовая структура, типичная для нормальной кожи. Толщина эпидермиса от рогового слоя до эпидермодермального соединения равна примерно 150 μм в пораженных участках, в то время как на непораженных участках колеблется до 80–100 μм. На более глубоких уровнях дермальные сосочки представлены в виде округлых структур неправильной формы и размера и по сравнению с участками здоровой кожи их число уменьшено. В дерме наблюдается расширение кровеносных сосудов, ограниченных открытыми черными округлыми формами (рис 1.).

Гистологическая картина определяется неравномерной эпидермальной гиперплазией, паракератозом, преобладающим в зоне умеренно расширенного устья волосяного фолликула, содержащего кератиновые пробки, а также чередованием очагов паракератоза и кератоза в вертикальном и горизонтальном направлениях, в так называемом шахматном порядке. Тонкий инфильтрат лимфоцитов присутствует вокруг расширенных венул поверхностного сплетения.

Отличительной особенностью КВОЛД является полное отсутствие нейтрофилов, обычно проявляющихся, например при псориазе, округлыми и многоугольными структурами, сосредоточенными в псориатических микроабсцессах и содержанием гранулем по всему пораженному участку. Кроме того, на эпидермодермальном стыке, при КВОЛД имеются неправильной формы и размеров сосочки, в то время как при псориазе они правильно округлые и заполнены извитыми капиллярами [12].

Braun-Falco с соавт. провели гистологическое, гистохимическое и электронно-микроскопическое исследование у пяти пациентов с 1-м типом КВОЛД и сравнили результаты с результатами при вульгарном псориазе [13]. При КВОЛД и псориазе присутствует эпидермальная гиперплазия и гиперкератоз. Зернистый слой всегда утолщен при КВОЛД и отсутствует при псориазе. Сосудистые эктазии дермальных сосочков капилляров отмечены при обоих заболеваниях. Однако степень расширения сосудов значительно

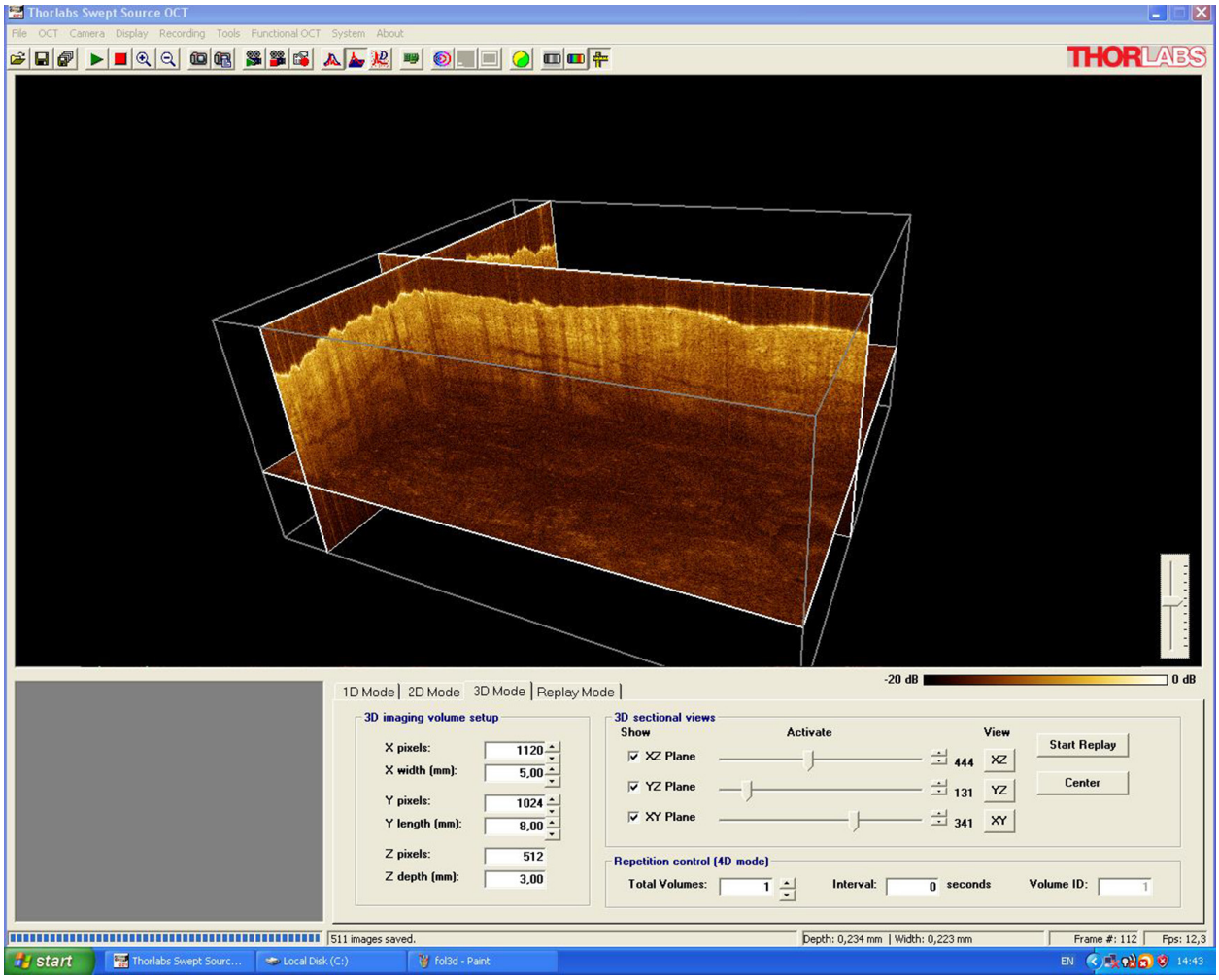

Рис. 1. ОКТ-картина пораженного участка кожного покрова. Четко визуализируются расширенные капилляры дермы

выше при псориазе, чем при КВОЛД. Оба заболевания являлись воспалительными, однако при КВОЛД инфильтраты представлены исключительно лимфоцитами и моноцитами, при псориазе же полиморфно-ядерными лейкоцитами. Акантоз менее выражен при КВОЛД, чем при псориазе, и возможен умеренный спонгиоз. В отличие от псориаза, при КВОЛД в верхних частях рогового слоя отсутствует кислая фосфатаза, характеризующая ортокератоз. Электронная микроскопия выявила сниженное количество тонофиламентов в зернистом слое при КВОЛД и увеличенное количество кератиносом, а также нормальное количество кератогиалиновых гранул. При заболеваниях с нарушением кератинизации, таких как псориаз, количество тонофиламентов и кератогиалиновых гранул снижено [14].

Терапия. КВОЛД часто устойчив к системным и местным методам лечения. Местное лечение часто используют в комбинации с системной терапией для снижения побочных эффектов последнего. Наружная терапия для КВОЛД включает топические кортикостероиды, кератолитики, эмоленты, деготь, кальципотриен (кальципотриол) и топические ретиноиды [18].

Сегодня системные ретиноиды являются наиболее эффективными терапевтическими средствами. Используются и другие методы лечения, применяющиеся с переменным успехом, к которым относят фототерапию (ПУВА-терапию), метотрексат, азатиоприн, циклоспорин, микофенолатамофетил, фумаровую кислоту, биопрепараты и экстракорпоральную фототерапию.

В качестве препаратов первой линии предлагается использовать биологические препараты, например иммуномодулятор этанерцепт, представляющий собой гибридную димерную белковую молекулу, состоящую из ФНО-рецептора с молекулярной массой 75 kD, соединенную с Fc-фрагментом (CH2- и CH3-области) человеческого IgG1 [15]. У 32-летнего пациента с КВОЛД 1-го типа применялся ФНО-альфа и показал отличные результаты [17].

Наиболее эффективны системные ретиноиды (изотретиноин и ацитетин). Препарат алитретиноин (9-цис-ретиноевой кислоты) — новый ретиноид, пан-антагонист обоих рецепторов ретиноевой кислоты и ретиноид X — рецепторов. Алитретиноин обладает иммуномодулирующим и противовоспалительным действием и участвует в регуляции дифференцировки кератиноцитов, но при этом обладает меньшим количеством побочных эффектов, по сравнению со стандартными системными ароматическими ретиноидами, таких как повышение уровня липидов в крови и сухости кожных покровов [18].

У пациентов с атипичными формами КВОЛД и наличием противопоказаний к стандартной терапии следует подумать об использовании экстракорпоральной фотохимиотерапии [13].

Описание клинического случая. Пациентка Н., 65 лет; поступила в клинику кожных и венерических болезней ФБГОУ ВО «Саратовский государственный медицинский университет им. В. И. Разумовского» в октябре 2015 г. с жалобами на высыпания по всему кожному покрову, которые сопровождались интенсивным зудом и утолщением ногтевых пластин.

Анамнез заболевания. Больна в течение полутора лет, когда на волосяной части головы появились зудящие высыпания розового цвета с шелушением на поверхности. Дерматологом поликлиники выставлен диагноз: «себорейный дерматит». Процесс на коже носил непрерывно рецидивирующий характер. Сезонность в течении заболевания не отмечалась. В феврале 2014 г. находилась на стационарном лечении по месту проживания с диагнозом: «псориаз волосистой части головы». В марте 2014 г. выставлен диагноз: «псориатическая эритродермия». Получала р-р глюконата кальция в/в капельно, р-р реамберина в/в капельно, преднизолон 30 мг/сутки внутрь в течение месяца с последующим снижением дозы до полной отмены, витамины: B_6 в/м, аевит, р-р хлоропирамина в/м, витамин А 200000 ед в сутки; наружно: салициловую мазь, акридерм СК, дерматоловую мазь, мометазон. На фоне проводимой терапии положительной динамики не наблюдалось. С октября 2014 г. процесс трансформировался в универсальное поражение кожного покрова.

Наследственность не отягощена. Росла и развивалась соответственно возрасту. Туберкулез и венерические заболевания отрицаются.

Сопутствующие диагнозы: «артериальная гипертензия II ст., III ст. риска; хронический панкреатит в стадии ремиссии, послеоперационный гипотиреоз (резекция щитовидной железы по поводу многоузлового зоба), хроническая двусторонняя тугоухость (справа 3-й ст., слева 2-й ст.), дорсопатия поясничного отдела позвоночника, варикозная болезнь нижних конечностей I–II степени, возрастная катаракта, ангиосклероз сетчатки OU, эктропион век, простая лейкоплакия вульвы». Лекарственной непереносимости не отмечает.

Объективно: общее состояние удовлетворительное; рост 162 см, вес 60 кг; в легких везикулярное дыхание. Границы сердца: левая граница смещена на 1см влево от средне-ключичной линии, тоны сердца приглушены, пульс 76 в мин; АД=126/90 мм рт.ст. Паховые узлы не пальпируются; суставы визуально не изменены, объем движений в них сохранен.

Локальный статус: весь кожный покров ярко-розового цвета, инфильтрирован, с наличием участков нормальной кожи, на поверхности обильное мелкопластинчатое шелушение. В области ладоней, подошв гиперкератоз, линейные трещины с серозными корками на поверхности. Ногтевые пластины утолщены, деформированы (рис. 2, 3).

Общий анализ крови: эритроциты $3{,}93 \times 10^{12}$/л, гемоглобин 113 г/л, лейкоциты $6{,}38 \times 10^{9}$/л, тромбоциты 320х10х9/л; л-26, с-60, м-10, э-3, СОЭ 47 мм/ч.

Биохимическое исследование крови: общий белок 67 г/л, альбумины 33 г/л, креатинин 97,6 мкмоль/л, мочевина 3,0 мкмоль/л, холестерин 4,3 мкмоль/л, глюкоза крови 4,7 ммоль/л, ГГТП 25,7 ед/л, билирубин общий 7,0 мкмоль/л, билирубин прямой 3,1 мкмоль/л, С-реактивный протеин отр, ревмофактор отр., АЛаТ 3,8 ед/л, АСаТ 22,2 ед/л, щелочная фосфатаза 187 ед/л, кислая фосфатаза 4,6 ед/л.

Антитела к ДНК: отр.; LE-клетки: отр.

Общий анализ мочи: прозрачная, соломенно-желтого цвета, удельный вес 1020, белок, сахар нет, лейкоциты 0–3 в поле зрения, эпителий единичный в поле зрения.

При дерматоскопии очага поражения обнаружены множественные беловатые фолликулярные пробки с желтым периферическим фолликулярным кольцом, сливающимся в оранжево-желтый налет (отрубевидный). Фолликулярные папулы окружены эритемой и несколькими линейными сосудами.

Оптическая когерентная топография. В шиповатом слое однородная сотовая структура. Толщина эпидермиса в пораженных участках превышает толщину эпидермиса здоровых участков кожного покро-

Рис. 2. Клинические проявления красного волосяного отрубевидного лишая Девержи

Рис. 3. Изменение ногтевых платин, выраженный гиперкератоз

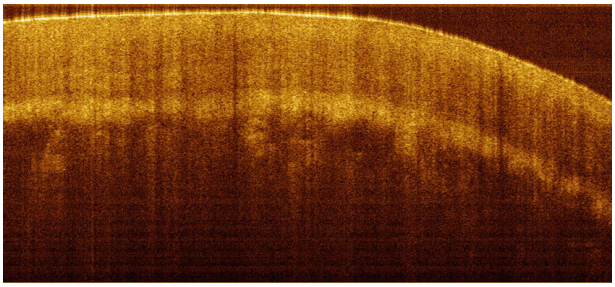

Рис. 4. ОКТ-картина утолщенной ногтевой пластины и подногтевого ложа

ва. Дермальные сосочки визуализировались в виде округлых структур неправильной формы и размера и по сравнению с участками здоровой кожи их число уменьшено. В дерме наблюдалось увеличение диаметра кровеносных сосудов (рис 4–6).

На основании жалоб, анамнеза заболевания, клинической картины, результатов дополнительного обследования выставлен диагноз: «красный волосяной отрубевидный лишай Девержи, взрослый тип, эритродермия».

Проведено комплексное лечение, которое включало: ароматические ретиноиды (неотигазон в дозе 50 мг в сутки 15 дней), гипосенсабилизирующие препараты (хлопирамин 20 мг 1 мл 1 раз в день 15 дней, сульфат магнезии 25% 5мл 10 дней), гепатопротекторы (драже карсил 35 мг по 1 капсуле 3 раза в день 15 дней), нейролептики (25 мг по 1 таб. 1 раз в сутки 10 дней).

На фоне проводимого лечения отмечена положительная динамика в виде частичного регресса высыпаний, уменьшения гиперкератоза на коже конечностей. Свежих высыпаний на коже и видимых слизистых не обнаружено.

В заключение следует отметить следующее. КВОЛД в отечественной и зарубежной литературе рассматривают как заболевание из группы кератозов. Вместе с тем нередко данный дерматоз имеет схожую клиническую картину с псориатической эритродермией, в связи с чем дерматоскопическое, гистологическое исследование, а также выполнение оптической когерентной томографии данным пациентам может стать ценным дифференциально-диа-

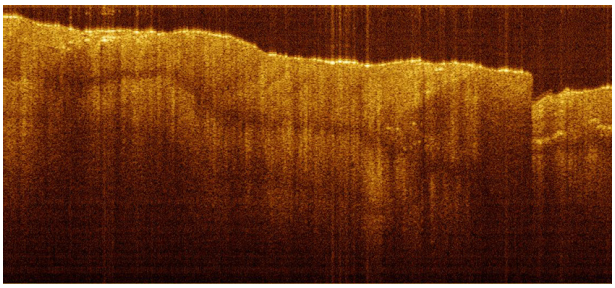

Рис. 5. ОКТ-картина гиперкератотических изменений кожи правой ладони. Визуализируется утолщение рогового слоя

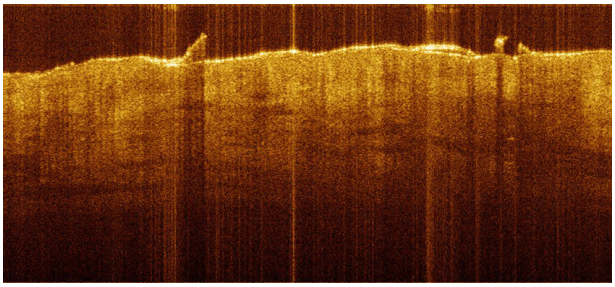

Рис. 6. ОКТ-картина пораженных участков кожи правого предплечья. Дермальные сосочки изменены по форме и размеру

гностическим критерием для постановки правильного клинического диагноза. На примере описанного нами клинического наблюдения выявлены значительно разнящиеся данные при выполнении инструментальных исследований между красным волосяным отрубевидным лишаем Девержи и псориазом.

Конфликт интересов не заявляется.

Авторский вклад: написание статьи — С. Р. Утц, Е. М. Галкина, А.Л. Бакулев, Т. А. Минёнок; утверждение рукописи для публикации — С. Р. Утц.

References (Литература)

1. Watson R, Kirby B. Pityriasis rubra pilaris treated with acitretin and narrow-band ultraviolet B (Re-TL-01). British Journal of Dermatology 2000; 142: 370–393.
2. Muller H, Gattringer C, Zelger B, Hopfl R, Eisendle K. Infliximab monotherapy as first-line treatment for adult-onset pityriasis rubra pilaris: Case report and review of the literature on biologic therapy. J Am Acad Dermatol 2008; 29 (5): 65–70.
3. Klein A, Landthaler M, Karrer S. Pityriasis Rubra Pilaris A Review of Diagnosis and Treatment. Am J Clin Dermatol 2010; 11 (3): 157–170.
4. Lesesky E. Treatment of juvenile pityriasis rubra pilaris with etanercept. J Am Acad Dermatol 2008; 29 (5): 113–114.
5. Griffiths WAD. Pityriasis rubra pilaris. Clin Exp Dermatol 1980; (5): 105–120.
6. Misery L, Faure M, Claudy A. Pityriasis rubra pilaris and human immuno-deficiency virus infection: type 6 pityriasis rubra pilaris? Br J Dermatol 1996; (135): 1008–9.
7. Albert MR, Mackool BT. Pityriasis rubra pilaris. Int J Dermatol 1999; (38):1–11.
8. Rinker MH, Shenefelt PD. Pityriasis rubra pilaris [online]. Available from URL: http://www.emedicine.com/DERM/topic337.htm/ [Accessed 2008Nov].
9. Griffiths WAD. Pityriasis rubra pilaris: an historical approach. 2. Clinical features. Clin Exp Dermatol 1976; (1): 37–50.
10. Chan H, Liu FT, Naguwa S. A Review of Pityriasis Rubra Pilaris and Rheumatologic Associations. Clinical & Developmental Immunology 2004; 11 (1): 57–60.
11. Pietroleonardo L, Stefani AD, Campione E, Chimenti S, Orlandi A, Bianchi L. Confocal reflectance microscopy in pityriasis rubra pilaris. J Am Acad Dermatol 2013; 68 (4): 689–691.
12. Strober B, Jonathan L, Menon K, Reddy S. Pityriasis rubra pilaris and arthritis. Am J Clin Dermatol 2009; 32 (5): 164–165.
13. Braun-Falco O, Ryckmanns F, Schmoeckel C, et al. Pityriasis rubra pilaris: a clinico-pathological and therapeutic study with special reference to histochemistry, autoradiography, and electron microscopy. Arch Dermatol Res 1983; (275): 287–95.
14. Pampin A, Gutierrez AM, Lopez-Estebaranz JL, Successful treatment of atypical adult pityrias. J Am Acad Dermatol 2013; 69 (2): 105–106.
15. Cox V, Lesesky EB, Garcia BD, et al. Treatment of juvenile pityriasis rubra pilaris with etanercept. J Am Acad Dermatol 2009; (59): 113–4.
16. Haenssle HA, Bertsch HP, Emmert S, Wolf C, Zutt M. Extracorporeal photochemotherapy for the treatment of exanthematic pityriasis rubra pilaris. Clinical and Experimental Dermatology 2004; 29: 244–246.
17. Calixto L, Suresh L, Matsumura E, Aguirre A, Radfar L. Oral pityriasis rubra pilaris. Martinez Calixto et al 2006; 101 (5): 604–607.
18. Dooren-Greebe RJ, Kerkhof PCM. Extensive extraspinal hyperostoses after long-term oral retinoid treatment in a patient with pityriasis rubra pilaris. J Am Acad Dermatol 1995; (32): 322–5.

УДК 616.5–003.871-031-053.1–039.42–071 (045) Клинический случай

КЛИНИЧЕСКИЙ СЛУЧАЙ РЕДКОЙ ФОРМЫ ВРОЖДЕННОЙ ЛОКАЛИЗОВАННОЙ КЕРАТОДЕРМИИ

Н.А. Слесаренко *— ФГБОУ ВО «Саратовский ГМУ им. В.И. Разумовского» Минздрава России, профессор кафедры кожных и венерических болезней, профессор, доктор медицинских наук;* ***С.Р. Утц*** *— ФГБОУ ВО «Саратовский ГМУ им. В.И. Разумовского» Минздрава России, заведующий кафедрой кожных и венерических болезней, профессор, доктор медицинских наук;* ***А.А. Шабогина*** *— ФГБОУ ВО «Саратовский ГМУ им. В.И. Разумовского» Минздрава России, клиника кожных и венерических болезней, врач-дерматовенеролог;* ***Т.Д. Пляченко —*** *ФГБОУ ВО «Саратовский ГМУ им. В.И. Разумовского» Минздрава России, ассистент кафедры кожных и венерических болезней;* ***М.А. Персати*** *— ФГБОУ ВО «Саратовский ГМУ им. В.И. Разумовского» Минздрава России, кафедра кожных и венерических болезней, ординатор.*

CLINICAL CASE OF A RARE FORM OF CONGENITAL LOCALIZED KERATODERMA

N.A. Slesarenko *— Saratov State Medical University n.a. V.I. Razumovsky, Department of Skin and Venereal Diseases, Professor, Doctor of Medical Science;* ***S. R. Utz*** *— Saratov State Medical University n.a. V.I. Razumovsky, Head of the Department of Skin and Venereal Diseases, Professor, Doctor of Medical Science;* ***A.A. Shabogina*** *— Saratov State Medical University n.a. V.I. Razumovsky, Clinic of Skin Diseases, Dermatologist;* ***T.D. Plyachenko*** *— Saratov State Medical University n.a. V.I. Razumovsky, Department of Skin and Venereal Diseases, Assistant;* ***M.A. Persati*** *— Saratov State Medical University n.a. V.I. Razumovsky, Department of Skin and Venereal Diseases, Resident.*

Дата поступления — 26.08.2016 г. Дата принятия в печать — 15.09.2016 г.

Слесаренко Н.А., Утц С.Р., Шабогина А.А., Пляченко Т.Д., Персати М.А. **Клинический случай редкой формы врожденной локализованной кератодермии. Саратовский научно-медицинский журнал 2016; 12 (3): 509–511.**

Представлен случай редкой формы врожденной локализованной кератодермии, наследуемой по аутосомно-доминантному типу, в сочетании с грибковой инфекцией. Положительный эффект от лечения достигнут путем применения системных ретиноидов со средневолновой узкополосной фототерапией и кератолитическими мазями.

Ключевые слова: врожденная кератодермия, кератодермия Бушке — Фишера.

Slesarenko NA, Utz SR, Shabogina AA, Plyachenko TD, Persati MA. **Clinical case of a rare form of congenital localized keratoderma. Saratov Journal of Medical Scientific Research 2016; 12 (3): 509–511.**

There a case of a rare form of congenital localized keratoderma is presented. The described case shows an inherited congenital localized keratoderma in an autosomal dominant pattern, associated with the fungal infection. Positive

effect of the treatment was achieved by systemic retinoids use in combination with a localized narrow spectrum medium wave phototherapy and keratolytic ointments.

Key words: congenital keratoderma, keratoderma Buschke — Fischer.

Кератодермии — это группа болезней ороговения наследственного и приобретенного генеза. Для них характерно избыточное ороговение кожи, преимущественно на ладонях и подошвах. По характеру очагов поражения выделяют диффузные и очаговые формы. Тип наследования генетически обусловленных кератодермий аутосомно-доминантный. Нарушения ороговения связаны с мутациями кератинов или рецептора гликопротеина. От типа «мишени» мутаций зависят клиническая и гистологическая картина формы кератодермии, возможность вовлечения в патологический процесс не только кожи, но и ногтевых пластин, зубов, волос, слизистой полости рта, языка, костей (мутиляция фаланг пальцев стоп и кистей), роговицы, слухового аппарата; при некоторых формах возможна неврологическая симптоматика, вплоть до эпилептических припадков, умственной отсталости. При синдроме Хоуэлла — Эванса имеется практически 100%-ный риск рака пищевода [1–3].

Клиническая картина поражения зависит от формы кератодермии. Кератодермия ладонно-подошвенная точечная Бушке — Фишера — Брауэра (*keratodermia palmoplantaris punctatum*, син.: кератоз точечный рассеянный Бушке — Фишера) относится к наиболее распространенным формам очаговой наследственной кератодермии. Тип наследования при этом заболевании аутосомно-доминантный. Первые признаки заболевания появляются в пубертатном периоде или несколько позже. На ладонях и подошвах образуются одновременно или поочередно желто-коричневые роговые узелки-«жемчужины» размером до 1 см и больше, плотные, с выраженным гиперкератозом, которые постепенно превращаются в пробки с кратерообразным краем, при их отторжении остается углубление. Нередко наблюдается ониходистрофия (продольная исчерченность, онихомадез или онихогрифоз). Очень характерна выраженная тактильная чувствительность. Больные вынуждены передвигаться с помощью костылей.

Гистологически выявляется выраженный гиперкератоз, гипергранулез. В дерме воспалительные явления отсутствуют [4]. Рекомендованное лечение: кератолитические средства, препараты витамина А, вплоть до пожизненного назначения системных ретиноидов [5]. Впервые точечную кератодермию описал в 1979 г. Besnier [6], а веррукозную ее разновидность в 1910 г. Buschke и Fischer [7].

Приводим наше наблюдение. В клинику ККВБ СГМУ обратился пациент 27 лет с жалобами на боль при ходьбе, чувство стягивания и высыпания на коже нижних конечностей.

Из анамнеза стало известно, что продолжительность болезни составляет 13 лет, считает себя больным с 15-летнего возраста, когда впервые, без видимой причины, на коже пяток появились болезненные высыпания желтоватого цвета. Постепенно процесс распространился на кожу пальцев и боковых поверхностей стоп. Неоднократно обращался к дерматологам. Был поставлен диагноз: гипергидроз, по поводу чего лечился различными наружными средствами, без эффекта. Очаги поражения увеличивались в размерах, появились трещины, стала беспокоить боль при ходьбе. Обратился на консультацию в ККВБ СГМУ, выставлен диагноз: кератодермия. Со слов больного, подобные высыпания на коже подошв отмечались у отца.

St. Localis: характер поражения кожи очаговый, локализованный. На коже подошв и боковых поверхностях стоп в области опорной части пальцев и пяток имеются множественные узелки от 1 до 10 мм в диаметре, полупрозрачного цвета, округлые участки выраженного гиперкератоза желтого цвета с возвышающимися кратерообразными краями, окруженные гиперкератотическим валиком, болезненные и очень плотные при пальпации. В межпальцевых складках стоп на фоне умеренной эритемы и отека отмечаются линейные трещины, покрытые серозно-гнойными корками, очаги мацерации эпидермиса (рис. 1).

Рис. 1. Больной кератодермией при поступлении

При лабораторных исследованиях крови (общий анализ, биохимический анализ) и мочи значительных отклонений не выявлено.

При определении чувствительности микроорганизмов с поверхности очагов поражения обнаружены элементы дрожжеподобных грибов Candida.

При гистологическом исследовании патологический процесс представлен выраженным гиперкератозом с паракератозом в центральной части, небольшим акантозом, в дерме отсутствуют какие-либо воспалительные явления. Гистологическая картина соответствует диагнозу: кератодермия.

На основании данных анамнеза, клинической картины и обследования выставлен диагноз: «Ладонно-подошвенная точечная кератодермия Бушке-Фишера. Кандидоз».

В течение двух недель пациент получал патогенетическую терапию ароматическими ретиноидами (caps. Neotigason, 50 мг в сутки); гипосенсебилизирующую терапию (Sol. Natrii thiosulfatis 30%, 10мл в/в струйно); гепатопротекторы (Sol. Essential phospholipids, 5ml в/в струйно); наружное лечение противогрибковыми (Cr. Lamisil, 1 раз в день) и кератолитическими препаратами (Salicylic ointment 2%, 1 раз в день); физиотерапевтическое лечение — узкополосная средневолновая УФ-терапия (длина волны 311 нм).

В результате проведенного лечения отмечалась отчетливая положительная динамика: участки гипер-

Ответственный автор — Пляченко Татьяна Дмитриевна
Тел. (сот.): +79626187476
E-mail: tatyanaplyachenko@gmail.com

Рис. 2. После окончания лечения

Рис. 3. После окончания лечения

кератоза уплостились, стали мягче, болезненность при ходьбе не беспокоит. Клинические проявления грибковой инфекции на коже разрешились полностью (рис. 2, 3). После троекратного исследования соскоба на грибы результат был отрицательный.

Пациенту рекомендовано соблюдение гигиенического режима, продолжить терапию неотигазоном в дозе 25мг/сутки под наблюдением дерматолога, наружно — использование мазей, содержащих мочевину и салициловую кислоту.

В заключение следует отметить, что описанный редкий случай наследственной ладонно-подошвенной кератодермии, несмотря на типичный анамнез (раннее начало, наличие подобного заболевания у родственников) и характерную клиническую картину (множественные узелковые элементы, округлые участки выраженного гиперкератоза желтого цвета с возвышающимися кратерообразными краями и углублениями, выраженную болезненность), долгое время не диагностировался. Данный случай представляет интерес также ввиду сочетания этой врожденной патологии с грибковой инфекцией.

Конфликт интересов не заявляется.

Авторский вклад: написание статьи — Н. А. Слесаренко, А. А. Шабогина, Т. Д. Пляченко, М. А. Персати; утверждение рукописи для публикации — С. Р. Утц, Н. А. Слесаренко.

References (Литература)

1. Ivanov OL. Handbook of Skin and Venereal Diseases. Moscow: Meditsina, 1997; 352 p. Russian (Иванов О. Л. Справочник кожных и венерических болезней. М.: Медицина, 1997; 352 с.).
2. Rocken M, Schaller M, Sattler E, Burgdorf W. Color Atlas of Dermatology. Moscow: Medpress-inform, 2014; 220 p. Russian (Рекен М., Шаллер М., Заттлер Э., Бургдорф В. Атлас по дерматологии. М.: Медпресс-информ, 2014; 220 с.).
3. Sukolin IG. Clinical picture of hereditary dermatosis: Atlas-Handbook. Moscow: BINOM, 2013; 38–39 p. Russian (Суколин И. Г. Клиника наследственных дерматозов: атлас-справочник. М.: БИНОМ, 2013; 38–39 с.).
4. Lever UF. Skin hystopatology. Moscow: Medgiz, 1958; 530 p. Russian (Левер У. Ф. Гистопатология кожи. М.: Медгиз, 1958; 530 с.).
5. Goldsmith LA, Katz SI, Gilchrest BA, et al. Fitzpatrick's Dermatology in General Medicine. 2-nd ed. Moscow: Izdatelstvo Panfilova, 2015. T. 1; 1168 p. Russian (Голдсми Л. А., Кац С. И, Джилкрест Б. А. и др. Дерматология Фицпатрика в клинической практике. 2-е изд. М.: Издательство Панфилова, 2015. Т. 1; 1168 с.).
6. Besnier E. Kertodermia des extrimites, forme ponctuee. Moulage Hop. St. Louis 1879; 560.
7. Buscke A, Fisher W. Keradermia maculosa symmetrica palmaris et planaris. Atlas Neisser et Jacobi. Berlin/Vienne: 1910: 183–192.

УДК 616.716.6–008.6–07] –053.31 Клинический случай

КЛИНИЧЕСКИЙ СЛУЧАЙ ДИАГНОСТИКИ СИНДРОМА ГОЛЬДЕНХАРА У НОВОРОЖДЕННОГО МАЛЬЧИКА

Н. А. Слесаренко *— ФГБОУ ВО «Саратовский ГМУ им. В. И. Разумовского» Минздрава России, профессор кафедры кожных и венерических болезней, профессор, доктор медицинских наук;* ***М. Г. Еремина*** *— ФГБОУ ВО «Саратовский ГМУ им. В. И. Разумовского» Минздрава России, доцент кафедры кожных и венерических болезней, кандидат медицинских наук;* ***Ю. В. Белоногова —*** *ФГБОУ ВО «Саратовский ГМУ им. В. И. Разумовского» Минздрава России, ассистент кафедры общей биологии, фармакогнозии и ботаники, кандидат биологических наук;* ***В. В. Рощепкин*** *— ФГБОУ ВО «Саратовский ГМУ им. В. И. Разумовского» Минздрава России, доцент кафедры кожных и венерических болезней, кандидат медицинских наук;* ***А. В. Еремин*** *— ФГБОУ ВО «Саратовский ГМУ им. В. И. Разумовского» Минздрава России, доцент кафедры стоматологии ортопедической, кандидат медицинских наук.*

CLINICAL CASE OF A GOLDENHAR SYNDROME DIAGNOSTICS IN A NEWBORN BOY

N. A. Slesarenko *— Saratov State Medical University n.a. V. I. Razumovsky, Department of Skin and Venereal Diseases, Professor, Doctor of Medical Sciences;* ***M. G. Eremina*** *— Saratov State Medical University n.a. V. I. Razumovsky, Department of Skin and Venereal Diseases, Candidate of Medical Science;* ***Y. V. Belonogova*** *— Saratov State Medical University n.a. V. I. Razumovsky, Department of General Biology, Botany and Pharmacognosy, Assistant, Candidate of Medical Science;* ***V. V. Roshepkin*** *— Saratov State Medical University n.a. V. I. Razumovsky, Department of Skin and Venereal Diseases, Candidate of Medical Science;* ***A. V. Eremin*** *— Saratov State Medical University n.a. V. I. Razumovsky, Department of Orthopaedic Stomatology, Candidate of Medical Science.*

Дата поступления — 26.08.2016 г. Дата принятия в печать — 15.09.2016 г.

Слесаренко Н. А., Еремина М. Г., Белоногова Ю. В., Рощепкин В. В., Еремин А. В. **Клинический случай диагностики синдрома Гольденхара у новорожденного мальчика. Саратовский научно-медицинский журнал 2016; 12 (3): 511–513.**

Актуальность темы обусловлена редкой встречаемостью данного дерматоза, генетической предрасположенностью, развитием в раннем детском возрасте. Учитывая существование множества клинических синдромов при лицевых деформациях, невозможность быстрого выявления сопутствующих признаков поражения других органов и систем, синдром Гольденхара представляет собой трудную диагностическую проблему и вызывает сложности в выборе тактики лечения.

Ключевые слова: синдром Гольденхара, окуло-аурикуло-вертебральная дисплазия, дети.

Slesarenko NA, Eremina MG, Belonogova YV, Roshepkin V. V., Eremin A. V. **Clinical case of a Goldenhar syndrome diagnostics in a newborn boy. Saratov Journal of Medical Scientific Research 2016; 12 (3): 511–513.**

Relative importance of the current issue is based on rare occurrence of this dermatosis, its genetic predisposition and occurrence in early childhood. The Goldenhar syndrome diagnosing is a difficult task and causes difficulty in selecting treatment, due to large number of clinical syndromes presenting with facial deformities and the inability to quickly identify concomitant signs of damage to other organs and systems.

Key words: Goldenhar syndrome, oculo-auriculo-vertebral dysplasia, children.

Синдром Гольденхара, или окуло-аурикуло-вертебральная дисплазия, — наследственное заболевание, связанное с поражением структур, исходящих из первой и второй жаберных дуг. Впервые описано в 1952 г. и названо по фамилии американского врача Гольденхара [1]. В отличие от других лицевых дисморфий, при этом синдроме чаще всего ярко выражена односторонняя гипоплазия лица, аномалии ушных раковин, век, зубов, позвоночника и т.д. Нередко он сопровождается патологией и даже аномалиями нервной, сердечно-сосудистой (пороки сердца), мочевыделительной, пищеварительной систем, у 25% больных отмечается умственная отсталость [2]. Соотношение мужчин и женщин, страдающих данной патологией, составляет 1:1. Частота развития синдрома Гольденхара — 1:3000–5000 [3].

Диагностика синдрома Гольденхара начинается с тщательного опроса родителей и составления анамнеза. Причины проявления данной патологии изучены недостаточно, но, по современным представлениям, они кроются в мутациях гена GSC и гена TCOF1, причем если затронут последний, то развивается дополнительный синдром Тричера — Коллинза, при котором черепно-лицевая деформация затрагивает верхнюю челюсть, нёбо и вызывает проблемы со слухом и дыханием. Тип наследования может быть аутосомно-рецессивным, в данном случае «больной» ген присутствует у обоих родителях, или аутосомно-доминантным, когда этот ген есть у одного из них. Мнение, основанное на якобы спорадических случаях заболевания, когда причиной рождения больного ребенка могут быть только сахарный диабет, ожирение, прежние аборты или другие тератогенные факторы, противоречит общебиологическим закономерностям наследственности и изменчивости [4].

Кроме анамнеза, для диагностики при лицевых деформациях применяется множество процедур: исследование слуха, рентгенография (черепа, шеи, грудной клетки), компьютерная и магниторезонансная томографии (позволяют выявить структурные нарушения органов), ультразвуковое и генетическое исследования. Больные подлежат динамическому наблюдению. Лечение подбирают индивидуально, в зависимости от локализации и характера поражения.

Новорожденные с аномалиями лица, черепа, ушных раковин представляют трудную диагностическую проблему, учитывая разнообразие описываемых синдромов при лицевых деформациях и невозможность быстрого выявления сопутствующих признаков поражения других органов и систем, если они не проявляются сразу [5]. На биологической конференции, проведенной в 2012 г., была представлена исследовательская работа педиатров ОДКБ г. Ярославля, объектом которой послужили 22 ребенка с признаками лицевой дисморфии, находившиеся на лечении в отделении патологии новорожденных в 2005–2010 гг. В 100% случаев поражение в области лица было односторонним: измененные (уменьшенные, деформированные, с выростами) ушные раковины констатированы у 66%, из них в 33% случаев они полностью отсутствовали, в 34% имелась рудиментарная ушная раковина. Во всех случаях отмечалась атрезия наружного слухового прохода. У 10% детей в патологический процесс был вовлечен позвоночник. Аномалии глаз включали микрофтальмию (34%), косоглазие (10%). У 10% отмечена макростомия, у 33% гипоплазия нижней челюсти, у 50% высокое нёбо. Аномалии почек выявлены у четверых (33%), сердца (дополнительная хорда левого желудочка) у двоих (1%). Нейросонография позволила обнаружить кисты сосудистых сплетений у четверых детей. По данным авторов, лишь шестерым новорожденным детям диагноз синдрома Гольденхара был выставлен генетиком [6].

Описание клинического случая. В детской инфекционной больнице для новорожденных нами был проконсультирован мальчик Е. Возраст в момент поступления — 6 часов, в момент консультации — 48 часов. Из анамнеза выяснялось, что ребенок из двойни (дизиготные близнецы). Родились в срок, беременность матери протекала без осложнений. Мать практически здорова. Девочка весом 870 г, здорова. У мальчика с массой 760 г. обращает на себя внимание аномалия развития костей черепа: долихоцефалия (узкий череп), деформированные, уменьшенные, с дополнительными выростами ушные раковины, макростомия (широкий рот) (рис. 1, 2). Несмотря на то что дисморфия не была односторонней, поставлен диагноз: «синдром Гольденхара». Неврологический диагноз: «токсико-гипоксическое и геморрагическое поражение центральной нервной системы (ЦНС), церебральная ишемия II–III степени, левостороннее внутрижелудочковое кровоизлияние, киста сосудистого сплетения». Диагноз отоларинголога: «атрезия обоих наружных слуховых проходов». Диагноз синдрома Гольденхара подтвержден генетиками.

Несмотря на то что синдром Гольденхара не входит в группу дерматозов, при любых видимых черепно-лицевых изменениях у новорожденных педиатры привлекают для консультации дерматологов. Описанное наблюдение представляет клинический

Ответственный автор — Еремина Мария Геннадьевна
Тел.: 8-927-223-10-53
E-mail: 913693@mail.ru

Рис. 1. Аномалия развития ушных раковин

Рис. 2. Аномалия развития ушных раковин, макростомия

интерес тем, что болен ребенок из двойни дизиготных близнецов, а именно мальчик, девочка здорова. Тем самым доказывается генетическая причина синдрома, а именно аутосомно-доминантный характер наследования, когда спонтанная мутация произошла в гамете у одного из родителей и фенотипически проявила себя как доминантная. «Больной» ген присутствует у одного из родителей. Родители не родственники, поэтому аутосомно-рецессивный тип наследования может быть полностью отвергнут. Проведенный генетиками клинико-генеологический метод исследования (на основе анализа родословной семьи) подтвердил диагноз синдрома Гольденхара, хотя клиническая картина поражения челюстно-лицевой части лица, изменения ушных раковин и макростомия симметричны. При этом синдроме у 70% больных отмечается односторонняя аномалия. Неврологический диагноз определяет прогноз заболевания. Ребенок переведен в неврологическое отделение больницы для новорожденных.

Таким образом, синдром Гольденхара — редкое наследственное заболевание. Явления дисплазии затрагивают не только черепно-лицевую область, но и другие органы и системы, при наличии этой патологии ребенок требует специализированных реанимационных мероприятий. Факт, что новорожденный оказался в инфекционной больнице, является врачебной ошибкой. Кроме того, описанный случай заболевания у одного из дизиготных близнецов подтверждает, что причина заболевания кроется именно в генах. Если бы синдром Гольденхара мог возникнуть в результате каких-либо триггерных факторов, включая болезни матери, болели бы оба ребенка.

Конфликт интересов не заявляется.

Авторский вклад: написание статьи — М. Г. Еремина, Ю. В. Белоногова, В. В. Рощепкин, А. В. Еремин; утверждение рукописи — Н. А. Слесаренко.

References (Литература)

1. Kozlova SI, Demikova NS. Hereditary syndromes, medical and genetic counseling: Atlas Directory. M., 2007; 448 p. Russian (Козлова С. И., Демикова Н. С. Наследственные синдромы и медико-генетическое консультирование: атлас-справочник. М., 2007; 448 с.).

2. Krause U. The syndrome of Goldenhar affecting two siblings. Acta Ophthal 1970; 48: 494–500.

3. Terhaar B. Oculo-auriculo-vertebral dysplasia indentical twins. Acta Genet Med Gemellol 1972; 21: 116–24.

4. Burck U. Genetic aspects of hemifacialis microsomia. Hum Genet 1983; 64: 391–6.

5. Barashnev YI, Panov VO, Petrov AA. Diagnosis Goldenhar syndrome in the neonatal period. Russian Bulletin of Perinatology and Pediatrics 2006; 2: 14–17. Russian (Барашнев Ю. И., Панов В. О., Петрова А. А. Диагностика синдрома Гольденхара в период новорожденности. Российский вестник перинатологии и педиатрии 2006; 2: 14–17).

6. Mizintseva SI. Bulletin of the Northern State Medical University 2012; 1 (28): 53. Russian (Мизинцева С. И. Бюллетень Северного государственного медицинского университета. 2012; 1 (28): 53).

УДК 616.5–003.871–056.7–053.2-02-092:005 (048.8) Обзор

ИХТИОЗ: К ВОПРОСУ НАСЛЕДОВАНИЯ (ОБЗОР)

Е. Е. Тальникова *— ФГБОУ ВО «Саратовский ГМУ им. В. И. Разумовского» Минздрава России, кафедра кожных и венерических болезней, ординатор;* ***В. Н. Шерстнева*** *— ФГБОУ ВО «Саратовский ГМУ им. В. И. Разумовского» Минздрава России, ассистент кафедры кожных и венерических болезней, кандидат медицинских наук;* ***А. В. Моррисон*** *— ФГБОУ ВО «Саратовский ГМУ им. В. И. Разумовского» Минздрава России, доцент кафедры кожных и венерических болезней, кандидат медицинских наук;* ***С. Р. Утц*** *— ФГБОУ ВО «Саратовский ГМУ им. В. И. Разумовского» Минздрава России, главный врач клиники кожных и венерических болезней, заведующий кафедрой кожных и венерических болезней, профессор, доктор медицинских наук.*

ICHTHYOSIS: THE QUESTION OF INHERITANCE (REVIEW)

E. E. Talnikova *— Saratov State Medical University n.a. V. I. Razumovsky, Department of Skin and Venereal Diseases, Attending Physician;* ***V. N. Sherstneva*** *— Saratov State Medical University n.a. V. I. Razumovsky, Department of Skin and Venereal Diseases, Candidate of Medical Science, Assistant;* ***A. V. Morrison*** *— Saratov State Medical University n.a. V. I. Razumovsky, Department of Skin and Venereal Diseases, Associate-professor, Candidate of Medical Science;* ***S. R. Utz*** *— Saratov State Medical University n.a. V. I. Razumovsky, Head of Department of Skin and Venereal Diseases, Professor, Doctor of Medical Science.*

Дата поступления — 26.08.2016 г. Дата принятия в печать — 15.09.2016 г.

Тальникова Е.Е., Шерстнева В.Н., Моррисон А.В., Утц С. Р. **Ихтиоз: к вопросу наследования (обзор). Саратовский научно-медицинский журнал 2016; 12 (3): 513–517.**

В обзоре представлены данные литературы, посвященные вопросам этиологии, патогенеза, классификации и наследования ихтиозиформных дерматозов. Приведено описание семейного случая вульгарного ихтиоза в трех поколениях.

Ключевые слова: ихтиоз, детский возраст, генетика, дерматология, наследственность.

Talnikova EE, Sherstneva VN, Morrison AV, Utz SR. **Ichthyosis: the question of inheritance (review). Saratov Journal of Medical Scientific Research 2016; 12 (3): 513–517.**

This review summarizes the literature, specifically describing etiology, pathogenesis, classification and inheritance of ichthyosiform dermatoses. A case of ichthyosis vulgaris inherited in three generations of a family is described.

Key words: ichthyosis, childhood, genetics, dermatology, heredity.

Наследственная патология кожи — один из актуальных вопросов современной дерматовенерологии. В обширном круге заболеваний, относящихся к данной патологии, наиболее распространенными считаются ихтиозиформные дерматозы. Ихтиозы (от греч. «ichthys» — «рыба»; синонимы: диффузная кератома, сауриаз, ихтиозиформные дерматозы) относятся к разнообразной, клинически и этиологически гетерогенной группе менделевских болезней ороговения, вовлекающих в патологический процесс весь или большую часть кожного покрова [1, 2, 3].

История ихтиоза уходит корнями в глубокую древность. Первое упоминание данного дерматоза встречается в источниках Древнего Китая и Древней Индии, относящихся к IV–III тыс. до н.э. Клиническую картину ихтиоза привел Роберт Виллан (1808 г.), а в 1842 г. W. Wilson предложил термин «заболевание кожи в виде рыбьей чешуи» [2, 4].

Яркое описание образа пациента, страдающего сауриазом, дал Артур Конан Дойл (1926 г.) в рассказе «Человек с белым лицом» из цикла «Архив Шерлока Холмса»: «Бесспорный случай псевдопроказы, или ихтиоза… Это вызывающее отвращение и с трудом поддающееся излечению заболевание кожи, к счастью, не заразно».

Однозначного взгляда на этиологию и патогенез ихтиозиформных дерматозов в настоящее время не существует. Мнения как зарубежных, так и российских авторов весьма противоречивы. Однако за последние несколько лет достигнут значительный прогресс в определении молекулярной основы нарушений, встречающихся в этой группе заболеваний [1]. Основное звено в развитии сауриаза — это патология терминальной клеточной дифференцировки и ороговения эпидермиса. Причиной могут служить мутации или нарушение экспрессии генов, кодирующих различные маркеры дифференцировки (кератин, лорикрин, инволюкрин, профиллагрин, трансглутаминаза) [4]. Ведущим белком, отвечающим за процесс ороговения, является филаггрин (FLG), образующийся в результате дефосфорилирования и протеолиза профилаггрина кератогиалиновых гранул. Формирование рогового слоя обеспечивается за счет агрегации молекул FLG с кератиновым цитоскелетом, что приводит к образованию плоских безъядерных клеток. Ген, кодирующий филаггрин, локализуется на длинном плече 1-й хромосомы (1q21) [5]. Ряд авторов полагает, что имеются несколько вариантов развития данной патологии: дефект в гене профилаггрина, участие совокупности генов, один из которых обеспечивает экспрессию профилаггрина; нарушение процессов формирования (дефосфорилирование, протеолиз) филаггрина [4, 6–11].

Согласно данным зарубежных источников, в развитии диффузной кератомы задействована мутация, охватывающая более 50 генов, кодирующих такие процессы, как репарация ДНК, биосинтез липидов, адгезия, десквамация и некоторые другие [12]. Учитывая разнообразие форм ихтиоза, основой каждой из них являются различные генетические нарушения.

В 2006 г. Smith и соавт. опубликовали сведения, свидетельствующие о том, что причиной возникновения вульгарного ихтиоза (ВИ) выступает аутосомно-доминантная мутация в гене филаггрина в виде замены C на T в позиции 1501 вблизи начала повтора 1 в экзоне 3-го гена FLG [5, 12].

При X-сцепленном рецессивном ихтиозе имеет место мутация в гене STS, расположенном на X хромосоме и кодирующем синтез стеролсульфатазы и арилсульфатазы C, входящих в состав фибробластов, лейкоцитов и других типов клеток [12, 13].

Для ихтиоза Арлекина характерна мутация потери функции в гене ABCA12, который кодирует АТФ-связывающий кассетный транспортер (ABC). Последний занимает центральное место в процессе ороговения и формировании липидного барьера и необходим для транспорта липидов в ламеллярные тельца. У гомозигот мутация потери функции приводит к формированию плода Арлекина, в случае миссенс-мутации в гене ABCA12 пробанд имеет менее тяжелые клинические проявления болезни.

В развитии ламеллярного ихтиоза и врожденной ихтиозиформной эритродермии Брока ведущую позицию занимает мутация в одном из девяти генов: TGM1, NIPAL/ICHTHYIN, ALOX12B, ALOXE3, CYP4F22, ABCA12, PNPLA1, CERS3 и LIPN16 [12]. Согласно N.V. Marukian и K.A. Choate, наиболее распространенными являются мутации в гене трансглутаминазы-1 (TGM1), которые встречаются в 32% наследуемых форм аутосомно-рецессивного врожденного ихтиоза [12]. TGM1 входит в состав кератиноцитов и обеспечивает десквамацию рогового слоя эпидермиса [12–14].

В случае эпидермолитического ихтиоза (ЭИ) обнаружена мутация в генах, кодирующих различные типы кератина. ЭИ обусловлен аутосомно-доминантной мутацией в гене кератина 1-го типа (KRT1) и кератина 10-го типа (KRT10), которые принимают участие в поддержании структурной целостности супрабазальных кератиноцитов [12]. Таким образом, неоднородность данной группы генодерматозов, вероятно, обусловлена вариабельностью генетических дефектов.

В настоящее время известно огромное количество классификаций, в основу которых положены различные критерии. С. С. Кряжева и соавт. (1977), с учетом генетического аспекта, выделяют три основные группы ихтиозов: наследственные формы, которые разделяются по типу наследования на аутосомно-доминантные (вульгарный ихтиоз) и аутосомно-рецессивные (ламеллярный, плод Арлекина, линеарный огибающий ихтиоз Комеля, иглистый ихтиоз Ламберта); наследственные синдромы, в состав которых ихтиоз входит как симптом (синдром Нетертона, Рефсума,

Ответственный автор — Тальникова Екатерина Евгеньевна
Тел.: 89271391984
E-mail: mina_tlt@mail.ru

Попова, Руда, Юнга — Вогеля и Шегрена — Ларсона); приобретенные формы ихтиоза (симптоматический, сенильный и дисковидный ихтиоз) [2].

И.В. Шуцкий (1988) предлагает классификацию, основным критерием в которой выступает степень тяжести клинических проявлений болезни: тяжелая форма, приводящая к гибели новорожденного; форма средней степени тяжести, совместимая с жизнью; поздняя форма, дебют которой приходится на второй месяц жизни ребенка [2, 4, 15].

В классификации K. S. Wells и C. B. Kerr (1965) различные нозологические формы ихтиоза выделены с учетом типа наследования: аутосомно-доминантный ихтиоз (вульгарный, врожденная ихтиозиформная эритродермия Брока и др.); аутосомно-рецессивный (синдром Руда, Рефсума, Юнга — Вогеля, Шегрена — Ларсона и др.); Х-сцепленный ихтиоз [16].

Кроме того, имеются клинико-морфологические классификации, в которых критерием выступает тип гиперкератоза: ретенционный, характерный для ВИ; пролиферативный, имеющий место при Х-сцепленном и других генодерматозах этой группы; акантокератолитический, встречающийся при буллезной ихтиозиформной эритродермии Брока [17].

В настоящее время наиболее актуальной является клинико-генетическая классификация, принятая на I Консенсусной конференции по ихтиозу (Сорез, Франция) в 2009 г., в которой всё разнообразие клинических форм ихтиоза разделяется на две когорты: несиндромальные формы (патологические изменения охватывают лишь кожный покров и его производные) и синдромальные формы (в патологический процесс вовлекаются также внутренние органы).

Среди несиндромальных форм выделяют группу общих ихтиозов (ОИ), аутосомно-рецессивные врожденные (АРВ), кератинопатические (КП) и другие формы. В состав ОИ входят вульгарный и Х-сцепленный рецессивный ихтиоз. АРВ имеет неоднородную структуру, данный вид подразделяется на большие типы (плод Арлекина, ламеллярный ихтиоз и врожденная ихтиозиформная эритродермия) и малые варианты («самопроизвольно выздоравливающий» коллодийный плод (selfhealing collodion baby), ихтиоз по типу «купального костюма» (bathing suit ichthyosis), акральный «самопроизвольно выздоравливающий» коллодийный плод). В группу КП относятся эпидермолитический ихтиоз и поверхностный эпидермолитический ихтиоз, а также малые варианты (аннулярный эпидермолитический ихтиоз, ихтиоз Курта — Маклина, эпидермолитический ихтиоз аутосомно-рецессивный, эпидермолитический невус). Кроме перечисленных категорий выделяются также другие формы: лорикриновая кератодермия, вариабельная кератодермия, пилинг-ихтиоз, врожденная ретикулярная ихтиозная эритродермия, линеарный кератоз — врожденный ихтиоз — кератодермия.

Синдромальные формы включают в свой состав синдром Руда, Шегрена — Ларсона, Нетертона, Рефсума, KID-, CHIME-, CHILD-синдром [1, 16].

В настоящее время описано более 50 нозологических форм ихтиоза, каждая из которых имеет свои особенности в виде начала заболевания, его течения, локализации пораженных участков, клинических проявлений и патоморфологических изменений. Однако общим для всех ихтиозиформных дерматозов является наличие трех компонентов: диффузного шелушения, фолликулярного гиперкератоза и гиперлинеарного рисунка ладоней [4, 15].

Наиболее распространенная форма рассматриваемого генодерматоза — вульгарный, или обычный, ихтиоз (ichthyosis vulgaris, ксеродермия). Частота его встречаемости от 1:250 до 1:5000 человек [2]. Отличительными особенностями являются доброкачественное течение, вариабельная клиническая картина, различная степень выраженности шелушения, поражение ногтей (онихогрифоз, онихолизис) и волос, преимущественная локализация в области разгибательных поверхностей конечностей, туловища, лба и щек; наличие выраженного фолликулярного гиперкератоза и в ряде случаев кератодермии. Характерно наличие сопутствующих заболеваний аллергического генеза (атопический дерматит, бронхиальная астма), а также желудочно-кишечного тракта [4, 12]. В соответствии с классификацией К.Н. Суворовой и А.А. Антоньева (1990), в зависимости от клинической картины ichthyosis vulgaris выделяются несколько форм: фолликулярные, чешуйчатые и смешанные. Учитывая тяжесть заболевания, предложено подразделять этот дерматоз на ichthyosis nitida, ichthyosis serpentina, ichthyosis histrix [4, 15, 18].

Ярким представителем группы аутосомно-рецессивного врожденного ихтиоза является ламеллярный ихтиоз (ЛИ) (синонимы: пластинчатый ихтиоз, ichthyosis lamellaris, коллодийная кожа новорожденного, пластинчатая эксфолиация новорожденных, ихтиозиформная сухая эритродермия, универсальная себорея новорожденного, «сальный ихтиоз») [2, 13, 19, 20]. Популяционная частота составляет 1:300000 новорожденных [18, 19]. Е. Селигманн (1841), описав данную клиническую форму, ввел термин «эпидермальная десквамация новорожденных» (рис. 1) [13].

К.Н. Суворова и соавт. (1990) определили следующие диагностические критерии: наличие в анамнезе рождения в «коллодийной» пленке; эритродермия,

Рис. 1. Пациент, страдающий ихтиозом

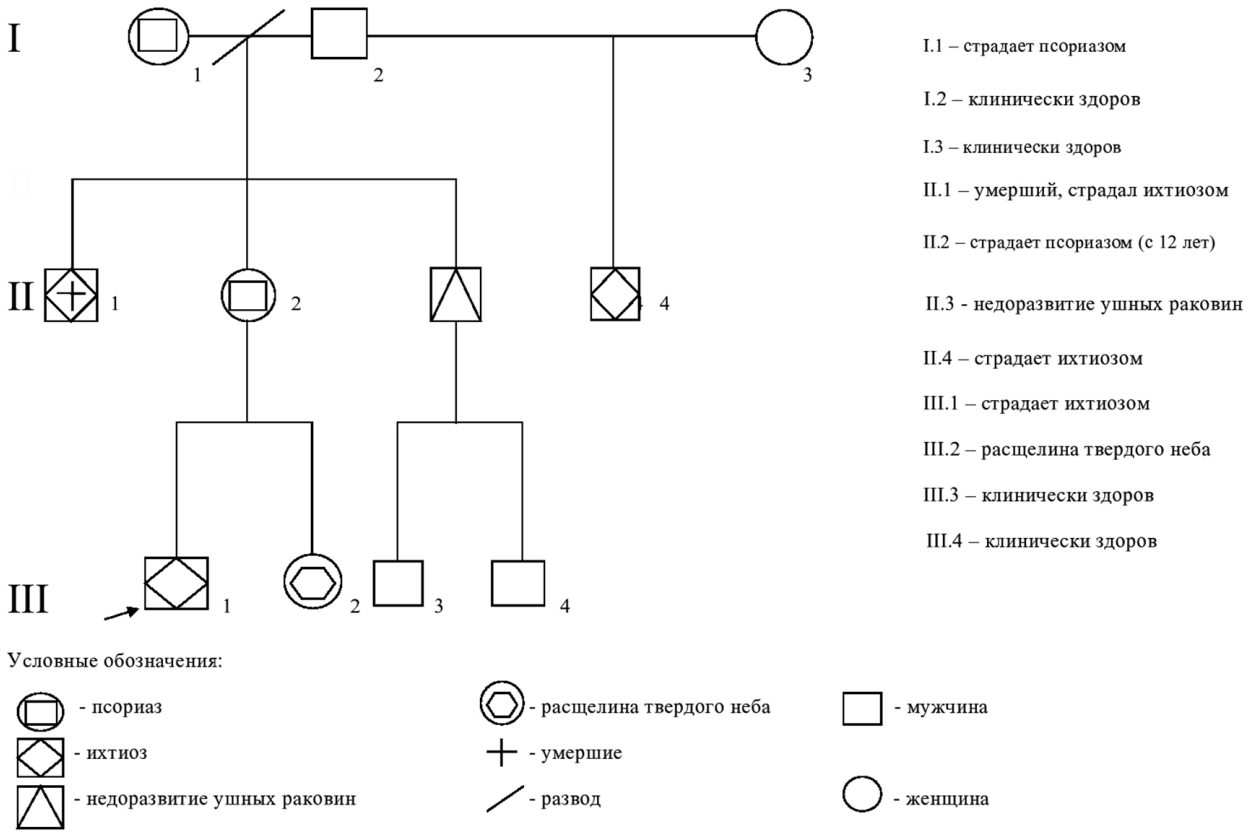

Рис. 2. Генеалогическое древо исследуемой семьи

отечность кожи; связь эритродермии с провоцирующими факторами (инсоляция, прием различных препаратов наружного и системного действия); шелушение, охватывающее весь кожный покров и существующее в течение длительного времени; наибольшая выраженность в области голеней; периодическое временное очищение кожи; дисморфический синдром (эктропион, эксклабион, девиация и укорочение мизинцев, блефарофимоз, деформация ушных раковин); коллодиеподобный гиперкератоз и гипоплазия эпидермальных гребней кожи ладоней и подошв [19–24]. По тяжести генодерматоза различают тяжелую (фетальную) форму (не совместимую с жизнью) и облегченную. Последняя характеризуется универсальной эритродермией, отставанием в физическом развитии, наличием сопутствующей патологии (инфекционные заболевания кожи и верхних дыхательных путей, остеолиз, остеопороз, микроцефалия, конская стопа, арахнодактилия, синдактилизм, кератоконъюнктивиты с помутнением роговицы, глаукома, пигментный ретинит, страбизм, астигматизм) [16, 25, 26].

Эта форма ихтиоза отличается вариабельностью генетических дефектов. В зависимости от гена, в котором произошла мутация, выделяют пять типов ЛИ: I тип — мутация в гене TGM1; II тип — дефект локализуется в гене ABCA12; III тип обусловлен мутацией в гене CYP4F22; IV тип — мутация в гене LIPN; V тип — поврежденный ген локализуется на 17p [12, 16].

Кроме приведенных наиболее часто встречающихся вариантов врожденного ихтиоза, не являются редкостью приобретенные формы. Они могут носить симптоматический характер при лимфоме, лимфогранулематозе, гломерулонефрите, СПИДе, лепре, гипотиреозе, синдроме мальабсорбции, приеме ряда медикаментов (антипсихотики, препараты никотиновой кислоты и циметидина) [4].

Таким образом, несмотря на наличие множества различных классификаций ихтиоза, в каждой из них четко прослеживается генетическая составляющая. В качестве иллюстрации наследственного характера дерматоза приводим наше *клиническое наблюдение семейного случая ихтиоза в трех поколениях* (рис. 2).

Пробанд (III.1) с рождения страдает вульгарным ихтиозом. Наблюдается в ККВБ СГМУ с раннего детского возраста до настоящего времени. Осмотр в возрасте 14 лет: патологический процесс носит ограниченный характер, площадь поражения составляет 15%. На коже ладоней отмечается крупнопластинчатое шелушение и гиперлинеарный рисунок. Субъективные ощущения: периодический слабый зуд в очагах поражения.

Бабушка пробанда (I.1) страдает псориазом.

Дедушка пробанда (I.2) клинически здоров.

Дядя пробанда (II.1) с рождения был болен ихтиозом. Умер в возрасте пяти месяцев (перенес 5 эпизодов пневмонии).

Мать пробанда (II.2) с 12 лет страдает псориазом.

Дядя пробанда (II.3) с рождения имеет недоразвитие ушных раковин.

Сводный дядя пробанда (II.4) с периода новорожденности болен вульгарным ихтиозом.

Сестра пробанда (III.2) с рождения имеет расщелину твердого неба. Прооперирована в раннем детском возрасте.

Братья пробанда (III.3 и III.4) клинически здоровы.

Таким образом, клиническая картина заболевания в семье соответствует вульгарной форме ихтиоза, являющейся наиболее распространенной. Особенностями течения заболевания в данной семье

являются вариабельная клиническая картина дерматоза, ранняя манифестация симптомов болезни, наличие тяжелой формы, сопутствующей патологии и стигм дисэмбриогенеза у родственников пробанда.

Знание типичных клинических проявлений различных нозологических форм ихтиоза необходимо для проведения дифференциального диагноза с заболеваниями, имеющими схожую клиническую картину. Изложенные данные подчеркивают актуальность более детального изучения патогенетических механизмов, совершенствования методов диагностики и терапии указанной группы дерматозов.

Конфликт интересов не заявляется.

Авторский вклад: написание статьи — В. Н. Шерстнева, Е. Е. Тальникова, А. В. Моррисон; утверждение рукописи — С. Р. Утц.

References (Литература)

1. Oji V, Tadini G, Akiyama M, et al. Revised nomenclature and classification of inherited ichthyoses: Results of the First Ichthyosis Consensus Conference in Soreze 2009. J Am Acad Dermatol 2010; 63 (4): 607–641.
2. Sukalo AV, Zhidko LB, Lazar' EA. Congenital ichthyosis in children. Part 1. Medical Journal 2011; 2: 1–14. Russian (Сукало А. В., Жидко Л. Б., Лазарь Е. А. Врожденный ихтиоз у детей. Ч. 1. Медицинский журнал 2011; 2: 1–14).
3. Bakulev AL, Platonova AN. Diseases of keratinization. In Dermatology and venereology. Saratov: Izd-vo SGMU; 2015. pp 138–151. Russian (Бакулев А.Л., Платонова А.И. Болезни ороговения. В кн. Дерматология и венерология. Саратов: изд-во СГМУ, 2015. С. 138–151).
4. Aleksandrova AK, Smol'yannikova VA, Sukolin GI. Vulgar ichthyosis: current view of the problem. Vestnik dermatologii i venerologii 2007; 2: 13–17. Russian (Александрова А. К., Смольянникова В. А., Суколин Г. И. Вульгарный ихтиоз: современный взгляд на проблему. Вестник дерматологии и венерологии 2007; 2: 13–17).
5. Maksimova YuV, Svechnikova EV, Maksimov VN, et al. Clinical polymorphism of atopic dermatitis and ichthyosis vulgaris upon mutations in the filaggrin gene. Klinicheskaya dermatologiya i venerologiya 2015; 5: 157–164. Russian (Максимова Ю. В., Свечникова Е. В., Максимов В. Н. и др. Клинический полиморфизм атопического дерматита и вульгарного ихтиоза при мутациях в гене филаггрина. Клиническая дерматология и венерология 2015; 5: 157–164).
6. DiGiovanna JJ, Robinson-Bostom L. Ichthyosis: etiology, diagnosis and management. Am J Clin Dermatol 2003; 4 (2): 81–95.
7. Nirunsuksiri W, Presland RB, Brumbaugh SG, et al. J Biol Decreased profilaggrin expression in ichthyosis vulgaris is a result of selectively impaired posttranscriptional control. Chemistry 1995; 270 (2): 871–876.
8. Fitspatrik T, Dzhonson R, Polano M, Syurmond D. Dermatology: atlas-handbook. Trans. from English: McGraw-Hill. Praktika, 1999; p. 96–111. Russian (Фицпатрик Т., Джонсон Р., Полано М., Сюрмонд Д. Дерматология: атлас-справочник. Пер. с англ. Мак-Гроу-Хилл. Практика, 1999; с. 96–111).
9. Fleckman P. Management of the Ichthyoses. Skin Ther Let 2003; 8: 3–7.
10. Presland RB, Boggess D, Lewis SP, et al. Loss of normal profilaggrin and filaggrin in flaky tail (ft/ft) mice: an animal model for the filaggrin-deficient skin disease ichthyosis vulgaris. J Invest Dermatol 2000; 115 (6): 1072–1081.
11. Sybert VP, Dale BA, Holbrook KA. Ichthyosis vulgaris: identification of a defect in synthesis of filaggrin correlated with an absence of keratohyaline granules. J Invest Dermatol 1989; 84: 191.
12. Marukian NV, Choate KA. Recent advances in understanding ichthyosis pathogenesis. F1000Research 2016; 5 (1497): 1–9.
13. Kuklin IA, Bochkarev YuM, Keniksfest YuV, Artamonova MA. A rare case of lamellar ichthyosis. Vestnik dermatologii i venerologii 2011; 2: 49–53. Russian (Куклин И. А., Бочкарев Ю. М., Кениксфест Ю. В., Артамонова М. А. Редкий случай лямиллярного ихтиоза. Вестник дерматологии и венерологии 2011; 2: 49–53).
14. Lefevre C, Audebert S, Jobard F, et al. Mutations in the transporter ABCA12 are associated with lamellar ichthyosis type 2. Hum Mol Genet 2003; 12 (18): 2369–2378.
15. Garaeva ZSh. The basic concepts of the pathogenesis and contemporary course of ichthyosis. Prakticheskaya meditsina 2013; 1–4 (73): 17–19. Russian (Гараева З. Ш. Основные концепции патогенеза и современного течения ихтиозов. Практическая медицина 2013; 1–4 (73): 17–19).
16. Kharitonova NA, Yatsyk GV, Belyaeva IA, Kondakova OB. Congenital ichthyosis in the practice of neonatology. Pediatriya 2014; 93 (1): 25–33. Russian (Харитонова Н. А., Яцык Г. В., Беляева И. А., Кондакова О. Б. Врожденный ихтиоз в практике неонатолога. Педиатрия 2014; 93 (1): 25–33).
17. Kondrat'eva YuS, Safonov NE, Kleymush VA, Shipilov AA. Family case of hystriciasis. Vestnik dermatologii i venerologii 2011; 4: 73–79. Russian (Кондратьева Ю. С., Сафонов Н. Е., Клеймуш В. А., Шипилов А. А. Семейный случай иглистого ихтиоза. Вестник дерматологии и венерологии 2011; 4: 73–79).
18. Suvorova KN, Anton'ev AA. Genetically caused skin pathology. Rostov-on-Don, 1990; p. 270–283. Russian (Суворова К. Н., Антоньев А. А. Генетически обусловленная патология кожи. Ростов-на-Дону, 1990; с. 270–283).
19. Adaskevich VP. Clinical forms and methods of treatment of ichthyosiform dermatoses. Meditsinskie novosti 2005; 5: 4–9. Russian (Адаскевич В. П. Клинические формы и методы лечения ихтиозиформных дерматозов. Медицинские новости 2005; 5: 4–9).
20. Adaskevich VP, Kozin VM. Genodermatosis. In: Skin and venereal diseases. M.: Meditsinskaya literature, 2006; p. 390–394. Russian (Адаскевич В. П., Козин В. М. Генодерматозы. В кн.: Кожные и венерические болезни. М.: Медицинская литература, 2006; с. 390–394).
21. Suvorova KN, Kuklin VT, Rukavishnikova VM. Pediatric Dermatology: a guide for physicians cadets graduate education. Kazan', 1996; p. 35–42. Russian (Суворова К. Н., Куклин В. Т., Рукавишникова В. М. Детская дерматовенерология: руководство для врачей курсантов последипломного образования. Казань, 1996; с. 35–42).
22. Braun-Falco O, Plewig G, Wolff HH. Dermatologie und Venerologie. Berlin; Heidelberg; New York, 1997; p. 1456–1464.
23. Zakharova EK. Clinical heterogeneity of autosomal recessive lamellar ichthyosis. Russian Journal of Skin and Venereal Diseases 2002; 2: 26–31. Russian (Захарова Е. К. Клиническая гетерогенность аутосомно-рецессивного пластинчатого ихтиоза. Российский журнал кожных и венерических болезней 2002; 2: 26–31).
24. Kuklin VT, Suvorova KN. Monogenic dermatoses. Yoshkar-Ola, 1993; 158 p. Russian (Куклин В. Т., Суворова К. Н. Моногенные дерматозы. Йошкар-Ола, 1993; 158 с.).
25. Sokolova TV, Karasev EA. The case of congenital (fetal) ichthyosis. In: Bolezni kozhi: Infektsii, peredavaemye polovym putem. Irkutsk, 2001; p. 163–166. Russian (Соколова Т. В., Карасев Е. А. Случай врожденного (фетального) ихтиоза. В кн.: Болезни кожи: Инфекции, передаваемые половым путем. Иркутск, 2001; с. 163–166).
26. Mordovtsev VN, Mordovtseva VV. Hereditary diseases and defects of the skin development. M.: Nauka, 2004; p. 100–134. Russian (Мордовцев В. Н., Мордовцева В. В. Наследственные болезни и пороки развития кожи. М.: Наука, 2004; с. 100–134).

УДК 616.5-039.77-08-06:[615.382:612.111.7](048) Обзор

ПРИМЕНЕНИЕ ОБОГАЩЕННОЙ ТРОМБОЦИТАМИ ПЛАЗМЫ В ДЕРМАТОКОСМЕТОЛОГИИ (ОБЗОР)

Т.О. Поляева – *ФГБОУ ВО «Саратовский ГМУ им. В.И. Разумовского» Минздрава России, клиника кожных и венерических болезней, врач-дерматовенеролог;* ***С.Р. Утц –*** *ФГБОУ ВО «Саратовский ГМУ им. В.И. Разумовского» Минздрава России, заведующий кафедрой кожных и венерических болезней, профессор, доктор медицинских наук.*

THE USE OF PLATELET-RICH PLASMA IN DERMATOCOSMETOLOGY (REVIEW)

T.O. Polyaeva *– Saratov State Medical University n.a. V.I. Razumovsky of the Ministry of Health of Russia, Clinic for Skin and Venereal Diseases, Dermatologist;* ***S.R. Utz*** *– Saratov State Medical University n.a. V.I. Razumovsky of the Ministry of Health of Russia, Head of Department of Skin and Venereal Diseases, Professor, Doctor of Medical Sciences.*

Дата поступления — 27.08.2016 г. Дата принятия в печать — 15.09.2016 г.

Поляева Т.О., Утц С.Р. **Применение обогащенной тромбоцитами плазмы в дерматокосметологии (обзор). Саратовский научно-медицинский журнал 2016; 12(3): 518–520.**

Обзор литературных данных посвящен применению плазмы, обогащенной тромбоцитами, в различных областях медицины, а также методам ее приготовления и вариантам использования в дерматокосметологии.

Ключевые слова: обогащенная тромбоцитами плазма, факторы роста, гнездная алопеция, андрогенетическая алопеция.

Polyaeva TO, Utz SR. **The use of platelet-rich plasma in dermatocosmetology (review). Saratov Journal of Medical Scientific Research 2016; 12(3): 518–520.**

There is an overview of the literature is carried out reflecting the use of platelet-rich plasma in various fields of medicine, methods of preparation and its use in dermatology.

Key words: platelet-rich plasma, growth factors, alopecia areata, androgenetic alopecia.

В последние годы появляется все больше сообщений, посвященных аутологичной плазме, обогащенной тромбоцитами (PRP – platelet-rich plasma). Метод PRP-терапии широко используется в регенеративной медицине в качестве лечебного средства, и интерес к нему только растет. Методика основана на получении плазмы из цельной крови пациента. После центрифугирования происходит разделение форменных элементов крови, остается плазма с тромбоцитами, которые в итоге центифугирования превышают исходное значение в среднем в 3-6 раз. Использование аутокрови делает этот метод абсолютно безопасным в плане трансмиссивных болезней. PRP представляет сложную смесь факторов роста, цитокинов, хемокинов, и все эти биологически активные вещества представлены в плазме в физиологической концентрации, что выгодно отличает PRP от использования рекомбинантных факторов роста. Кроме того, отсутствует действие на ядро клетки, поэтому PRP лишена мутогенного эффекта [1].

Убедительные данные свидетельствуют о тесной связи коагуляции с восстановлением тканей. С этой целью PRP была разработана в качестве метода гемостаза. В 1970 г. Matras впервые использовал фибриновый клей для заживления раны на коже в эксперименте с мышами [2]. В конце 1980-х гг. PRP начали применять в качестве аутологичной альтернативы фибриновых герметиков, которые были широко известны в нескольких областях хирургии в Европе. В 1980-х гг. PRP также была использована в качестве ранозаживляющего средства при хронических язвах путем ускорения образования грануляционной ткани [3]. Позже Whitman и Marx популяризовали концепцию факторов роста в челюстно-лицевой хирургии для регенерации тканей [4, 5].

В настоящее время PRP применяется во многих отраслях медицины. За счет содержания тромбина и фибрина PRP играет важную роль в процессах гемостаза и используется в хирургии во время операций для предотвращения потери крови и аллогенного переливания [3]. Экспериментально инъекции PRP в ишемическую область после инфаркта миокарда у крыс способствовали ангиогенезу и артериогенезу, что открывает новые возможности для кардиохирургии [6]. Bosh с соавт. исследовали влияние PRP на неоваскуляризацияю в эксперименте с травмами сухожилий у лошадей и сообщили, что PRP способствует ангиогенезу больше, чем плацебо [7]. Все проведенные исследования показывают снижение времени заживления и регенерации поврежденных тканей. В офтальмологии PRP применяют местно при язвах роговицы для уменьшения воспаления и субъективных ощущений, особенно боли [8]. В пластической хирургии с помощью инъекций PRP можно предотвратить серьезные осложнения, такие как некроз лоскута, а также повысить эффективность трансплантации жировой ткани, ускорить заживление после вмешательства, и усилить регенерацию не только мягких тканей, но и костной и хрящевой тканей [9, 10]. В косметологии PRP применяется для уменьшения глубины морщин, лечения патологии жирной кожи, уменьшения пигментации, а также для лучшего заживления после аблятивного CO_2-лазера и профилактики эритемы и рубцевания [11]. В дерматологии большое применение данный метод нашел для лечения нерубцовых алопеций.

В настоящее время нет единого способа приготовления PRP. При заборе крови используются несколько вариантов антикоагулянтов. Наиболее распространенными являются цитрат натрия, соли цитрата натрия и раствор глюкозы с аденином ACD (acid citrate dextrose), CPD (citrat phosphat dextrose) и без аденина (ACD-A, CPD-A). Описано много методов получения PRP в результате центрифугирования собственной крови пациента [12]. Для этой цели используется различное оборудование, позволяющее получать разные виды PRP [13].

Ehrenfest [14] предложил классифицировать PRP на четыре категории в зависимости от наличия лейкоцитов и фибрина: L-PRP (leucocyte and platelet-rich plasma) – плазма, богатая тромбоцитами и лейкоцитами; P-PRP (pure platelet-rich plasma) – чистая

Ответственный автор – Поляева Татьяна Олеговна
Тел.: +79878128538
E-mail: tatillik@mail.ru

Основные функции и эффекты факторов роста

Фактор роста	Механизм действия
IGF – инсулиноподобный фактор роста	Стимуляция пролиферации фибробластов, синтез коллагена
PDGF – тромбоцитарный фактор роста	Активация пролиферации и миграции фибробластов, активация моноцитов и макрофагов
TGF-B1 – трансформирующий фактор роста	Регуляция пролиферации кератиноцитов, синтез коллагена, подавление апоптоза
VEGF – фактор роста сосудистого эндотелия	Влияние на проницаемость сосудистой стенки, стимуляция пролиферации эндотелиальных клеток
EGF – эпидермальный фактор роста	Стимуляция пролиферации фибробластов и эндотелиальных клеток, стимуляция миграции кератиноцитов
FGF – фактор роста фибробластов	Увеличение количества фибробластов, стимуляция роста эндотелиальных клеток, усиление роста сетки кровеносных сосудов

обогащенная тромбоцитами плазма; P-PRF (pure platelet-rich fibrin) – чистый обогащенный тромбоцитами фибрин, L-PRF (leucocyte and platelet-rich fibrin) – обогащенный тромбоцитами и лейкоцитами фибрин. Тем самым методы приготовления PRP отличаются по композиции, характеру и сроку активации. Целью любой методики является реализация факторов роста, цитохемокинов, а также плазматических белков, представленных в альфа-гранулах тромбоцитов и лизосомах. На данный момент описано более 30 факторов роста. Особый интерес представляют следующие факторы: инсулиноподобный фактор роста 1 (IGF-1), тромбоцитарный фактор роста (PDGF), трансформирующий фактор роста β (TGF-β), сосудистый эндотелиальный фактор роста (VEGF), эпидермальный фактор роста (ЭФР) и фактор роста фибробластов (FGF). Основные функции этих факторов роста представлены в таблице.

Все эти биологически активные вещества создают оптимальную среду для регенерации и репарации тканей, влияя на пролиферацию клеток и их миграцию, а также на воспаление, ангиогенез и синтез компонентов внеклеточного матрикса.

Для оптимизации процесса секреции факторов роста из альфа-гранул разные авторы предлагают использовать активаторы. К наиболее часто встречающимся относятся Ca^{2+} (в виде глюконата или хлорида кальция) или собственный тромбин. Дегрануляция после активации происходит быстро, поэтому активированная PRP должна быть использована сразу после приготовления [14].

Активно обращаются к PRP для решения многих проблем в трихологии, таких как андрогенетическая алопеция (АГА), диффузное телогеновое выпадение волос, гнездная алопеция, себорейный дерматит, а также во время трансплантации волос. Предполагается, что факторы роста, высвобождающиеся из тромбоцитов, могут воздействовать на стволовые клетки в области фолликула, стимулируя развитие новых фолликулов, содействовать неоваскуляризации и продлевать фазу анагена [15]. Использование PRP для восстановления волос исследовалось многократного. Rinaldi с соавт. [16] описали эффективность и безопасность PRP в лечении гнездной алопеции в рандомизированном двойном слепом плацебоконтролируемом исследовании. 45 пациентов с диагнозом «очаговая алопеция» были отобраны для лечения с помощью инъекции PRP, триамцинолона ацетонида (TrA) и плацебо. После трех процедур с интервалами в один месяц у пациентов, получавших PRP, значительно увеличился рост волос по сравнению с теми, кого обрабатывали TrA. У 27% пациентов, пролеченных с помощью TrA, была достигнута полная ремиссия в течение 12 месяцев по сравнению с 60% пациентов, которым были выполнены инъекции PRP. В последующие 6 месяцев 38% пациентов в группе TRA имели рецидив, в то время как ни один пациент из группы PRP не имел рецидива в это время. Через 12 месяцев у 71% пациентов в группе эксперимента TrA был рецидив заболевания, а в группе PRP только у 31%. Доклад об успешном лечении очаговой алопеции и ее тяжелой формы – офиазиса Jeff Donovan, MD, опубликовал в 2015 г. [17]. Им была пролечена пациентка, которая имела давность заболевания более десяти лет и была резистентна к стандартному лечению гормональными препаратами и миноксидилом. Отрастание волос отмечалось уже после первой процедуры.

Mubki при лечении очаговой алопеции провел сравнение применения комбинации инъекций TrA(4 процедуры) и плазмы, обогащенной тромбоцитами, (4 процедуры) с интервалом в две недели в течение 16 недель на правой половине головы и 4 процедуры TrA на левой половине головы с 4-недельным интервалом. Проанализировав результаты, он пришел к выводу, что комбинация двух методов дала лучшие показатели увеличения среднего диаметра стержня волоса, тогда как количество терминальных волос по сравнению с исходным уровнем не продемонстрировало значительных различий [18].

Эти пилотные исследования позволяют предположить, что методика PRP может служить безопасным и эффективным методом терапии очаговой алопеции и требует более обширных контролируемых исследований.

Уэбель с соавт. показали, что предварительная обработка фолликулярных графтов с помощью PRP перед трансплантацией приводит к улучшению роста и плотности волос [19].

Тем не менее большинство исследований в дерматологии направлены на изучение андрогенетической алопеции (АГА) [20]. Лечение АГА представляет особый интерес, так как, по данным разных авторов, этой патологией в мире страдают от 30 до 80% населения и эффективная специфическая профилактика и терапия отсутствуют. В настоящее время лечение АГА ограничивается назначением миноксидила и финастерида, одобренных FDA. Уровень удовлетворенности пациентов и нежелательные явления от применения данных средств не позволяют считать их универсальными [21]. В последнее время появляются сообщения о применении плазмы, обогащенной тромбоцитами, в качестве эффективной монотерапии АГА.

V. Cervelli с соавт. [22] в 2014 г. провели исследование с клинической и гистоморфологической оценкой. В исследовании принимали участие 10 мужчин в возрасте от 22 до 60 лет с андрогенетической алопецией (II-IV ст. по Норвуду–Гамельтону). PRP получали центрифугированием крови при 1100 g в течение 10 минут и активирования с помощью Ca^{2+}. Половину проблемной зоны обрабатывали с помощью плазмы, во вторую половину вводился только физиологический раствор в качестве плацебо. Всего было проведено три процедуры с интервалом в месяц. Через 3 месяца результаты этого исследования показали значительное увеличение среднего количества волос в зоне обработки PRP на 18,0 волос/см^2 в этой области по сравнению с исходным, в то время как в зоне контроля фиксировалось среднее снижение. Микроскопическая оценка показала увеличение толщины эпидермиса в зоне PRP. После двух недель лечения наблюдалось большее количество базальных кератиноцитов и повышение мелких кровеносных сосудов вокруг волосяных фолликулов по сравнению с исходным уровнем.

Gkini с соавт. [23] оценивали эффективность применения PRP у 20 пациентов с андрогенетической алопецией (18 мужчин и 2 женщины). Центрифугировали 16 мл крови при 1500 g в течение пяти минут; полученную плазму, богатую тромбоцитами, в количестве 6 мл активировали с помощью Ca^{2+} (глюконат кальция) и вводили троекратно с интервалом в три недели. Для оценки эффективности применяли pull-test. В начале исследования при проведении теста среднее число потерянных составляло 8 волос, в то время как через 6 недель и через 3 месяца от начала лечения менее чем три волоса вытягивалось при аналогичном тесте, составляя нормальную потерю волос. Через 6 месяцев и 1 год средняя потеря увеличивалась до 5-6 волос. Несмотря на то что это не объективный метод оценки, он дает представление об общей тенденции выпадения волос. Средняя плотность волос (волосы/см^2) выросла через 6 недель (154,80±34,39), через 3 месяца (170,70±37,81), через 6 месяцев (156,23±37,75) и через 1 год (153,70±39,92) по сравнению с началом терапии. Все пациенты отметили улучшение состояния волос.

PRP-инъекции, по мнению многих авторов, оказывают позитивный эффект в лечении андрогенетической алопеции как у мужчин, так и у женщин, без заметных побочных эффектов. Несмотря на пролиферативный и неоваскуляризующий эффекты, в настоящее время в литературе нет никаких доказательств роли PRP в канцерогенезе, а также опухолевой трансформации при применении данной методики у онкологических больных [3]. Описанные побочные эффекты встречаются при инъекционном применении плазмы и представляют собой боль во время инъекций и эритему.

В заключение следует отметить, что знания о механизмах действия PRP не совершенны. Требуются новые исследования для оптимизации приготовления и использования данной методики при различных патологиях. Неясными остаются и возможные противопоказания и ограничения применения.

Авторский вклад: написание статьи – Т.О. Поляева; утверждение рукописи для публикации – С.Р. Утц.

References (Литература)

1. Marx R. Platelet-rich plasma: evidence to support its use. Oral Maxillofac Surg 2004; 62(4): 489-496.
2. Cheena L, Vivek M. Platelet-Rich Plasma in Dermatology. JK Science 2014; 16(4): 147-150.
3. Andia I, Abate M. Platelet-rich plasma: underlying biology and clinical correlates. Regenerative Medicine 2013; 8(5): 645-658.
4. Whitman D, Berry R, Green D. Platelet gel: an autologous alternative to fibrin glue with applications in oral and maxillofacial surgery. Oral Maxillofac Surg 1997; (55): 1294-1299.
5. Marx R, Carlson E, Eichstaedt R, et al. Platelet-rich plasma: Growth factor enhancement for bone grafts. Oral Surg Oral Med Oral Pathol Oral Radiol Endod 1998; (85): 638-646.
6. Li X, Zhou X, Zeng S, et al. Effects of intramyocardial injection of platelet-rich plasma on the healing process after myocardial infarction. Coron Artery Dis 19(5); 363-370.
7. Bosch G, Moleman M, Barneveld A, et al. The effects of platelet-rich plasma on the neovascularization of surgically created eguine superficial digital flexor tendon lesions. Scand J Med Sci Sports 2011; 21(4): 554-561.
8. Lopes-Plandolit, Morales M, et al. Plasma rich in growth factors as a therapeutic agent for persistent corneal epithelial defects. Cornea 2010; 29 (8): 843-848.
9. Gentile P, Pasquali C, et al. Brest reconstruction with autologous fat graft mix with platelet-rich plasma. Surg Innov 2012; 20(4): 370-376.
10. Sommeling C, Heyneman A, et al. The use of platelet-rich plasma in plastic surgery: a systematic review. Plastic Reconstructive Aestetic Surgery 2012; 66(3): 301-311.
11. Na J, Choi J, Choi H, et al. Rapid healing and reduced erythema after ablative fractional carbon dioxide laser resurfacing combined with the application of autologous platelet-rich plasma. Dermatol Surg 2011; 37(4): 463-468.
12. Hua Lei, Lai Gui, et al. The effect of anticoagulantson the quality and biological efficacy of platelet-rich plasma. Clinical Biochemistry 2009; 1452-1460.
13. Dhurat R, Sukesh M, et al. Principles and methods of preparation of platelet-rich plasma: a review and authors perspective. Cutan Aestetic Surgery 2014; (7): 189-197.
14. Ehrenfest D, et al. Classification of platelet concentrates: from pure platelet-rich plasma (P-PRP) to leucocyte – and platelet-rich fibrin (L-PRF). Trends Biotechnology 2009; 27(3): 158-167.
15. Li Z, Choi H, Choi D, et al. Autologous platelet-rich plasma: a potential therapeutic tool for promoting hair growth. Dermatol Surg 2012; 2 (38):1040-1046.
16. Trink A, Sorbellini E, Bezzola P, et al. A randomized, double-blind, placebo- and activecontrolled, half-head study to evaluate the effects of platelet-rich plasma on alopecia areata. Br J Dermatol 2013; 169: 690-694.
17. Donavan J. Successful treatment of corticosteroid-resistant ophiasis-type alopecia areata with platelet-rich plasma. JAAD Case reports 2015; 1(5): 305-307.
18. Thamer Mubki, et al. Platelet-rich plasma combined with intralesional triamcinolone acetonide for the treatment of Alopecia Areata: A case report. Journal of Dermatology and Dermatologic Surgery 2016; (20): 87-90.
19. Uebel C, et al. The role of platelet plasma growth factors in male pattern baldness surgery. Plastic Reconstructive Surgery 2006; 118: 1458-1466; discussion 1467.
20. Khaty S, et al. Platelet-rich plasma in androgenic alopecia: myth or an effective tool. Cutan Aestetic Surgery 2014; (7): 107-110.
21. McElwee K, Shapiro J. Promising therapies for treating and/or preventing androgenic alopecia. Skin Therapy Let 2012; 17: 1-4.
22. Cerevelli V, Garcovich S, et al. The effect of Autologous Activated platelet-rich plasma (AA-PRP) injections on pattern hair loss: clinical and histomorphometric evaluation. Biomed Reserch International 2014; 760-709.
23. Gkini M, Kouskoukis A, et al. Study of platelet-rich plasma injections in the treatment of androgenetic alopecia through an one-year period. Aestetic Surgery 2014; 7: 213-219.

УДК 616.5:616.981.553:579.22:57.089.24–036.8 (048.8) Обзор

ТОКСИН БОТУЛИЗМА — ЛЕЧЕБНЫЙ ЭФФЕКТ В КОСМЕТОЛОГИИ (ОБЗОР)

А.В. Моррисон *— ФГБОУ ВО «Саратовский ГМУ им. В.И. Разумовского» Минздрава России, кафедра кожных и венерических болезней, доцент, кандидат медицинских наук;* ***Ю.М. Бочарова —*** *ФГБОУ ВО «Саратовский ГМУ им. В.И. Разумовского» Минздрава России, клиника кожных и венерических болезней;* ***В.В. Моррисон*** *— ФГБОУ ВО «Саратовский ГМУ им. В.И. Разумовского» Минздрава России, профессор кафедры патологической физиологии им. А.А. Богомольца, профессор, доктор медицинских наук.*

BOTULINUM TOXIN — THERAPEUTIC EFFECT IN COSMETOLOGY (REVIEW)

A.V. Morrison — *Saratov State Medical University n.a. V.I. Razumovsky, Department of Skin and Venereal Diseases, Candidate of Medical Science;* ***Y.M. Bocharova —*** *Saratov State Medical University n.a. V.I. Razumovsky, Clinic of Skin and Venereal Diseases;* ***V.V. Morrison*** *— Saratov State Medical University n.a. V.I. Razumovsky, Department of Pathological Physiology, Professor, Doctor of Medical Science.*

Дата поступления — 27.08.2016 г. Дата принятия в печать — 15.09.2016 г.

Моррисон А.В., Бочарова Ю.М., Моррисон В.В. **Токсин ботулизма — лечебный эффект в косметологии (обзор). Саратовский научно-медицинский журнал 2016; 12 (3): 521–524.**

В обзоре представлены данные литературы и собственных исследований о механизмах действия ботулинического токсина, его применении в практической медицине (дерматология, косметология). Рассмотрены показания и противопоказания применения в косметологии.

Ключевые слова: токсин ботулизма, дерматология, косметология.

Morrison AV, Bocharova YM, Morrison VV. **Botulinum toxin — therapeutic effect in cosmetology (review). Saratov Journal of Medical Scientific Research 2016; 12 (3): 521–524.**

This review presents the data from published literatures and the research works conducted by the authors about mechanisms of action of botulinum toxin and its use in the practical medicine (particularly in dermatology and cosmetology). Indications and contraindications of botulinum toxin use in cosmetology are also considered in this work.

Key words: botulinum toxin, dermatology, cosmetology.

Всё есть яд, и всё есть лекарство,
и только мера делает одно другим.

Парацельс

Ботулинический токсин (БТ) является мощнейшим бактериальным токсином, что позволило назвать его «ядовитейшим из ядовитых». Более того, БТ рассматривается как один из потенциальных видов бактериологического оружия. Летальность при ботулизме, вызванном различными типами токсина, как в нашей стране, так и рубежом остается довольно высокой, нередко достигающей 30–40% [1, 2].

Однако ботулинический токсин в настоящее время широко применяется в клинической медицине в качестве лечебного препарата. Известно несколько десятков потенциальных показателей для терапевтического применения БТ [3–6].

Ботулинический токсин является экзотоксином, продуцируемым спорообразующими анаэробными бактериями Clostridium botulinum. Выделено семь его разных серотипов (A, B, C, D, E, F, G). Эти серотипы функционально и структурно схожи. Все они взаимодействуют с одним и тем же рецептором, но поражают различные белки в пределах одного холинергического синапса. Наибольшим эффектом и продолжительностью действия обладает БТ типа А. Не вызывает сомнения ингибирование БТ всех типов высвобождения ацетилхолина (АцХ) в терминалях холинергических синапсов, результатом чего является развитие стойкой хемоденервации.

Экзоцитоз АцХ является активным процессом, в реализации которого принимают участие транспортные белки SNARE. В состав SNARE входят три транспортных белка. Ботулинические токсины разных серотипов нарушают действие разных протеиновых компонентов, обеспечивающих экзоцитоз АцХ. Наибольшее значение в ингибировании синаптической передачи БТ типов A, E играет синаптосомально-ассоциированный мембранный протеин SNAP-25; БТ типа C — SNAP-25 и синтаксин; БТ типов B, D, F, G — везикуло-ассоциированный протеин VAMP (синаптобревин). Установлено, что БТ специфически расщепляет эти SNARE белки и тем самым препятствует слиянию синаптического пузырька с мембраной и высвобождению медиатора в синаптическую щель [7, 8].

В литературе обсуждаются два механизма действия БТ. Большинство исследователей придерживаются точки зрения об исключительно периферическом механизме действия токсина, и он не оказывает эффекты на активность центральной нервной системы [9].

В 1960–1980-х гг. исследованиями В.В. Михайлова и представителями его патофизиологической школы в Саратове была сформулирована точка зрения о первичном прямом центральном действии БТ на тела тетанических мотонейронов спинного мозга [10]. Установлено, что развитие ботулинических параличей сопровождается резким снижением возбудимости спинальных α-мотонейронов, которые утрачивают способность к генерации потенциалов действия. Имеются нарушения не только возбудительного, но и тормозного электрогенеза, которые развиваются параллельно по времени и тесно связаны.

Обнаружено, что помимо блокады в холинергических синапсах БТ нарушает нейротрофические эффекты спинальных мотонейронов. В экспериментах на лягушках и крысах установлено, что при отравлении БТ нарушаются скорость и объем аксоплазматического тока [10, 11].

Вероятно, эти теории не исключают, а дополняют друг друга. С целью изучения вклада поражения центральных мишеней БТ в развитие параличей скелетной мускулатуры было проведено исследование нервно-мышечной передачи и сократительной способности быстрых и медленных мышц белых крыс после прецизионного введения БТ в область перед-

Ответственный автор — Моррисон Виталий Викторович
Тел.: 89271484494
E-mail: Morrison@sgmu.ru

них рогов спинного мозга [12]. Установлено, что клиническая картина ботулинической интоксикации возникает при введении БТ в дозах, превышающих в 8–10 раз количество яда, вызывающего такую же картину при внутримышечном его введении. Сделан вывод, что структуры спинного мозга хотя и являются объектом патогенного действия БТ, однако вклад поражения спинальных мотонейронов в возникновение паралитического синдрома меньше непосредственного повреждения нервно-мышечных синапсов.

В последующем появились сведения о возможности не только прямого действия БТ на нервно-мышечные синапсы, но и непрямого на центральные холинергические синапсы и блокирование α-мотонейроны [3, 13].

Первое предположение о возможности применения малых доз БТ в лечении заболеваний, связанных с повышенной мышечной активностью, принадлежит немецкому врачу J. Kerner [4]. В середине прошлого столетия было доказано, что чрезвычайно малые дозы очищенного ботулотоксина можно использовать в медицинских целях для расслабления спазмированных мышц, когда калифорнийский офтальмолог A.B. Scott в эксперименте исследовал влияние малых доз токсина типа А при наличии косоглазия у приматов, а с 1980 г. БТ типа А официально используется для лечения косоглазия и блефароспазма [1, 14, 15]. В 1993 г. показано, что БТ может быть использован для лечения ахалазии нижнего пищеводного сфинктра [16], а в 1994 г. установлено, что инъекции ботулотоксина ингибируют потоотделение [17].

Использование БТ в косметологии началось в конце 1980-х гг. Проводя лечение косоглазия с помощью ботулотоксина, обратили внимание на сопутствующий эффект — разглаживание мимических морщин в области лба [18]. В серии исследований с помощью электромиографии супруги Carruthers (1992) доказали эффект временного паралича мимических мышц под действием БТ, опытным путем определили точки наибольшего мышечного напряжения и разработали методику его введения [1, 19].

В 2002 г. Управление по пищевым продуктам и лекарствам Соединенных Штатов Америки (FDA) официально одобрило применение препарата Botox в косметических целях, а к 2006 г. инъекционная коррекция с его помощью стала самой распространенной косметической манипуляцией, проводимой в США. Первым европейским аналогом Botox стал препарат Dysport, который вначале был ориентирован на применение в неврологии, но с 2004 г. разрешен и для использования в косметических целях. В дальнейшем косметическое применение БТ типа А нашло широкое применение в различных областях пластической хирургии. В качестве лечебного препарата ботулинический токсин типа А (препараты Botox® и Dysport®) зарегистрирован в большинстве стран мира. В России разрешены к использованию следующие препараты: Ботокс (США), Диспорт (Великобритания), Ксеомин (Германия), Лантокс (Китай) [1, 20, 21].

В настоящее время области клинического использования препаратов БТ типа А — неврология, офтальмология, ортопедия, педиатрия, косметология и др.

Основными показаниями к применению препаратов ботулинического токсина являются: 1) гиперактивность поперечнополосатых мышц (страбизм, гемифациальный спазм, блефароспазм, спастическая кривошея, гиперфункциональные (мимические) морщины, тремор и др.; 2) гиперактивность мышц сфинктеров; 3) гиперфункция экзокринных желез (гипергидроз, гиперсаливация); 4) болевые синдромы, миофасциальные и мышечно-тонические синдромы, головная боль напряжения, мигрень, лицевые боли и др. [1, 20].

Косметология — одно из наиболее известных современных направлений клинического применения БТ. Основные показания в этой области следующие: гиперфункциональные мимические морщины, необходимость в коррекции овала лица, асимметрия лица вследствие нейропатии лицевого нерва, профилактика развития грубых рубцов при ранениях и после операции на лице, вегетативные синдромы лица (синдром Фрей, патологическое эритрофобия, слезотечение). Применение ботулинического токсина для коррекции мимических морщин верхней трети лица (надпереносье и вертикальные морщины сдвинутых бровей, горизонтальные морщины лба, «вороньи лапки») является одной из самых востребованных процедур в эстетической медицине. Общее количество точек инъекции при коррекции мимических морщин колеблется от 5 до 10, а доза БТ составляет 20–40 Ед. Терапевтический эффект в зависимости от дозы продолжается 3–6 месяцев после инъекции БТ [6, 22–25].

Восстановление нервно-мышечной передачи происходит благодаря спрутингу, т.е компенсаторному быстрому ветвлению и росту новых нервных окончаний, что начинается уже через сутки после введения БТ [26, 27].

Описаны следующие этапы восстановления нервно-мышечной передачи: 1) скопление везикул с ацетилхолином на цитозольной поверхности мембраны аксона; 2) развитие отростков непосредственно из концевой пластинки нейрона, терминальной части аксона и перехватов Ранвье; 3) врастание отростков в мышечное волокно, восстановление нервно-мышечной проводимости за счет увеличения количества концевых пластинок на мышечном волокне; 4) восстановление функции первичной концевой пластинки.

Развивающийся аксональный спрутинг является транзиторным феноменом. Способность к спрутингу после внутримышечного введения ботулотоксина зависит от его серотипа, введенной дозы, возраста пациента, типа мышцы [28].

Анальгетический эффект обнаружен при использовании БТ по показаниям, не связанным с обезболиванием, и подробно описан в ряде исследований. Установлено, что он может быть использован при лечении мигрени, хронической головной боли, доказано его обезболивающее действие в отношении болевых синдромов при различных неврологических состояниях. Использование БТ при болевых синдромах значительно расширяет области его применения в медицине [20, 26, 29].

Имеется также обширная литература в отношении использования препаратов БТ для лечения аксилярного и ладонного гипергидроза. Среднее количество инъецированного ботулинического токсина, как правило, от 20 до 50 единиц в каждую подмышечную область, разделенную на точки с расстоянием между ними 1–2 см. При лечении ладонного гипергидроза общее количество введенного БТ колеблется от 35 до 120 Ед на каждую ладонь. Препарат вводится в 10–50 точек на расстоянии от 1 до 2 см. При использовании препаратов Ботокс и Диспорт рекомендуется использование коэффициента перерасчета 1:2,5 [30–32].

Осложнения и побочные эффекты применения БТ в рекомендуемых дозах встречаются нечасто. Среди нежелательных эффектов можно выделить следующие: птоз века / бровей, слабость близлежащих мышц, дисфагию, сухость во рту, общее недомогание, аллергические реакции, покраснение, отек, кровоподтеки в области инъекции, нарушение зрения [33].

Не рекомендуется следующее: введение БТ в дозе более 300–400 Ед (1 Ед Ботокса соответствует примерно 3 Ед Диспорта) в течение одной сессии; инъекции на фоне применения ряда групп фармакологических препаратов (миорелаксантов, антибиотиков группы аминогликозидов, линкомицина, антагонистов кальция, транквилизаторов); массаж и нагрев обрабатываемой области.

При сочетании с другими косметическими вмешательствами рекомендуется придерживаться важного принципа: между инъекцией БТ и другими косметологическими процедурами (мезотерапия, поверхностные пилинги, фотоомоложение) должно пройти не менее двух недель. В случае проведения более агрессивных процедур (хирургическая коррекция лица, лазерная шлифовка, глубокий пиллинг) введение БТ может проводиться не ранее чем через 3–4 недели. В течение одного месяца после инъекции необходимо исключить употребление алкоголя [22, 34].

Первичная резистентность к ботулотоксину встречается крайне редко (менее 0,1%). Возможной ее причиной, но не единственной, являются антитела, появившиеся после перенесенного ботулизма или проведенной ранее иммунизации. Причиной вторичной резистентности, возникающей у 3–5% пациентов после повторных инъекций БТ, является образование нейтрализующих IgG-антител. К главным факторам риска образования антител относят введение высоких доз БТ или введение малых доз через короткие промежутки времени [23, 35].

Абсолютные противопоказания применения БТ — нервно-мышечные нарушения (миастения, синдром Ламберта — Итона и др.), беременность, лактация, локальный воспалительный процесс, гиперчувствительность к компонентам препарата. Относительные противопоказания — неврологические заболевания в анамнезе, применение антикоагулянтов и антиагрегантов, хронические заболевания в стадии обострения, гемофилия [36, 37].

В настоящее время препараты ботулотоксина активно применяются на базе лечебно-косметологического центра клиники кожных и венерических болезней Саратовского государственного медицинского университета. В исследовании обобщены результаты работы с 446 пациентами в возрасте от 18 до 60 лет (женщин 435, мужчин 11), проведенной в течение пяти лет (с 2011 по 2015 г.). У пациентов отмечались гиперфункциональные динамические морщины лица и / или шеи: межбровные морщины, горизонтальные морщины в области лба, морщины в периорбитальной области, в области спинки носа, в нижней части лица и шеи. Использовался препарат Диспорт ®. Обязательными условиями лечения являлись: обсуждение с пациентом плана проведения процедуры, выяснение его пожеланий и опасений, изучение анатомических особенностей лица. В зависимости от локализации и выраженности морщин, возраста и пола препарат вводили в 5–10 точек в дозе от 5 до 20 Ед. Общее количество препарата, введенного в область, не превышало 80 Ед.

Параметры эффективности ботулотерапии: степень разглаживания морщин в покое, в состоянии нахмуренности, удовлетворенность пациента процедурой.

Абсолютные и относительные противопоказания применения БТ соответствовали предлагающимся в литературе [36].

Частота нежелательных местных и системных реакций ботулотерапии, таких как птоз век и бровей, слабость близлежащих мышц, общая слабость, не превышала 3%, что соответствует данным литературы [33]. Аллергических реакций не наблюдалось. Все осложнения носили временный характер и полностью купировались в течение 1–2 месяцев. Отсутствие желаемого косметического эффекта отмечалось только у двух пациентов.

Максимальный лечебный эффект в виде значительного уменьшения длины морщин наблюдался через 60–90 дней и держался 3–6 месяцев.

Таким образом, препараты на основе ботулинического токсина широко используются в различных отраслях медицины, но в первую очередь в косметологии и пластической медицине, где они чрезвычайно популярны и эффективны для омоложения кожи лица. Однако использование БТ требует от врачей высокой квалификации и строгого выполнения правил проведения процедур [23, 33, 37].

Конфликт интересов не заявляется.

Авторский вклад: написание статьи — А. В. Моррисон, Ю. М. Бочарова, В. В. Моррисон; утверждение рукописи — В. В. Моррисон.

References (Литература)

1. Shukia HD, Sharma SK. Clostridium botulinum: a bug beauty and weapon. Crit Rev Mcrobiol 2005; 31 (1): 11–18.

2. Cross S. A. Botulism — the most poisonous poison. Utah Law review 2009; (3); 230–235. http://content.lib.utah.edu:81/cgi-bin/showfile.exe? CISOROOT=/ehslnam& CISOPTR=3852&filename=3839.pdf

3. Artemenko AR, Kurenkov AL. Botulinum toxin: yesterday, today and tomorrow. Neuromuscular diseases 2013; (2): 6–18. Russian (Артеменко А.Р., Куренков А.Л. Ботулинический токсин: вчера, сегодня, завтра. Нервно-мышечные болезни 2013; (2); 6–18).

4. Frank JE. Historical notes on botulism, Clostridium botulinum? Botulinum toxin, and the idea of therapeutic use of toxin. Movement Disorders 2004; 19; 2–6.

5. Won CH, Lee HM, Lee WS. Efficacy and safety of a novel botulinum toxin type A product for treatment of moderate to severe glabellar lines: a randomized, double-blind, active-controlled multicenter study. Dermatol Surg 2013; 39 (1, Part 2): 171–178.

6. Yiannakopoulou E. Serious and long-term adverse events associated with the therapeutic and cosmetic use of botulinum toxin. Pharmacology 2015; 95 (1-2): 65–69.

7. Aoki KR, Guyer B. Botulinum toxin type A and other botulinum toxin serotypes: a comparative review of biochemical and pharmacological action. Eur J Neurol 2001; 8 (Suppl 5): 21–29.

8. Jahn R, Fasshauer D, Molecular machines governing exocytosis of synaptic vesicles. Nature 2012; 490; 201–710.1038/naturel13320.

9. Simpson LL. Molecular pharmacology of botulinum and tetanus toxins. Ann Rev Parmacol Toxicol 1986; 26: 427–453.

10. Mikhailov VV. Botulism. Leningrad: Medicine, 1980; 199 p. Russian (Михайлов В.В. Ботулизм. Ленинград: Медицина, 1980; 199 с.).

11. Bray JJ, Harris AJ. Dissociation between nerve-muscle transmission and nerve-trophic effects in rat diaphragm using botulinum toxin. J Physiol (Gr Brit) 1975; 253 (1): 53–77.

12. Morrison VV. Mechanisms of development of functional and metabolic disorders in different types of skeletal muscles in botulinum intoxication and their pharmacological correction: author's abstract of doctoral dissertation. Moscow, 1988. Russian (Моррисон В.В. Механизмы развития функциональных и метаболических расстройств в различных типах скелетных мышц при ботулинической интоксикации и их фармакологи-

ческая коррекция: автореф. дис. … д-ра мед. наук. Москва, 1988).

13. Dressler D, Saberi FA, Barbosa ER. Botulinum toxin: mechanisms of action. Arq Neuropsiquiatr 2005; 63; 180–185.

14. Scott A.B. Botulinum toxin therapy of eye muscle disorders: safety and effectiveness. Ophtalmic Procedures Assessment Recommendation. Ophthalmology 1989; Suppl.: 37–41. PMID 2779991.

15. Bihari K. Safety, effectiveness, and duration of effect of Botox after switching from Dysport for blepharospasm, cervical dystonia, and hemifacial spasm dystonia. Current Medical Research and Opinion 2005; 21 (3): 433–438.

16. Scott AB, Pasricha PJ, Ravich WJ, Kallo AN. Botulinum toxin for achalasia. Lancet 1993; 341 (8839); 244–245.

17. Bushara KO, Park DM. Botulinum toxin and sweating. J Neurol Neurosurg and Psychiatry 1994; 57 (11): 1437–1438.

18. Clark RP, Berris CE. Botulinum toxin A: a treatment for facial asymmetry caused by facial nerve paralysis. Plastic and Reconstructive Surgery 1989; 84 (2): 353–355.

19. Carruthers JD, Carruthers JA. Treatment of glabellar frown lines with botulinum-A exotoxin. J Dermatol Surgery and Oncology 1992; 18 (1): 17–21.

20. Orlova OR, Yakhno NN. Botox usage (botulinum toxin type A) in clinical practice: manual for doctors. Moscow: Catalogue, 2001. Russian (Орлова О.Р., Яхно Н.Н. Применение Ботакса (токсина ботулизма типа А) в клинической практике: руководство для врачей. М.: Каталог, 2001).

21. Giesler M. How Doppelganger Brand images influence the Market Creation Process: Longitudinal insights from the Rise of Botox Cosmetic. J Markeing 2012; 76 (6): 55–68.

22. Barannik MI, Belyanina EO. Botulinum toxin and mimic wrinkles of the upper facial part: analysis and correction of unfavorable esthetic results. Plastic surgery and cosmetology 2010; (2): 251–266. Russian (Баранник М.И., Белянина Е.О. Ботулинический токсин и мимические морщины верхней трети лица: анализ и коррекция нежелательных эстетических результатов. Пластическая хирургия и косметология 2010; (2): 251–266).

23. Timerbaeva SL. Inefficiency of botulinum therapy: the old problem and the new solutions. Nervous diseases 2015; (4) 6: 28–32. Russian (Тимербаева С. Л. Неэффективность ботулинотерапии: старая проблема, новые решения. Нервные болезни 2015; (4): 28–32).

24. Ibrahim O, Keller EC, Arndt K.A. Update on botulinum neurotoxin use in aesthetic dermatology. Semin Cutan Med Surg 2014; 33 (4): 152–156.

25. Philipp-Dormston W.G. Botulinum toxin in dermatology. Hautarzt 2014; 65 (2): 133–143.

26. Artemenko AR, Kurenkov AL, Nikitin SS, Orlova OR. Mechanism of action of botulinum toxin type A. Plastic surgery and cosmetology 2010; (1): 177–187. Russian (Артеменко А.Р., Куренков А.Л., Никитин С. С., Орлова О.Р. Механизм действия ботулинического токсина типа А. Пластическая хирургия и косметология 2010; (1): 177–187).

27. Juzans P, Comella JX, Molgo J, Faille L, et al. Nerve terminal sprouting in botulinum type-A treated mouse levator auris longus muscle. Neuromuscul Disord 1996; 6 (3): 177–185.

28. De Paiva A, Meunier FA, Molgo J. Functional repair of motor endplates after botulinum neurotoxin type A poisoning. Proc Natl Acad Sci USA 1999; 96 (6): 3200–3205.

29. Dodick DW, Turkel CC, DeGryse RE, et al. Onabotulinum toxin for treatment of chronic migaine: pooled results from the double-blind, randomized, placebo-controlled phases of the PREEMPT placebo placebo-clinical program. Headache 2010; 50 (6): 921–936).

30. Grundfld A, Murray CA, Solish N. Botulinum toxin for hyperhidrosis: a review. American Dermatology 2009; 10 (2): 87–102.

31. Hanan MEK, Heba MD, Dalia GA, Nehal MF. Efficacy of onabotulinum toxin A (Botox) versus Abobotulinum toxin A (Dysport) using a conversion factor (1:2.5) in treatment of primary palmar hyperhidrosis. Dermatol Res Pract 2013; 2013: 686329. DOI: 10.1155/2013/686329.

32. Lee KYC, Levell NJ. Turning the tide: a history and review of hyperhydrosis treatment. JRSM Open 2014; 5 (1): 1–4.

33. Nicolau PJ, Chaouat M, Mimoun M. Skin, wrinkles and botulism. Ann Readapt Med Phys 2003; 46 (6): 361–374.

34. Ravenni RL. Effects of temperature on muscular block induce of botulinum neurotoxin (BoNT A) in humans. Mov Disord 2000; 15 (Suppl 2): 27.

35. Müller K, Mix E, Adib Saberi F, et al. Prevalens of neutralizing antibodies treated with botulinum toxin type A for spasticity. J Neural Transm 2009; 116: 579–585.

36. Orlova OR. Possibilities and perspectives in botulin toxin use in the esthetic medicine. Cosmetics and medicine 2005; (2): 38–43. Russian (Орлова О.Р. Возможности и перспективы применения ботулотоксина в эстетической медицине. Косметика и медицина 2005; (2): 38–43.

37. Emer J, Waldorf H. Injectable neurotoxins and fillers: there is no free lunch. Injactable methods in cosmetology 2012; (1): 86–99. Russian (Эмер Д., Уолдорф Х. Инъекционные нейротоксины и филлеры: «бесплатный сыр бывает только в мышеловке». Инъекционные методы в косметологии 2012; (1): 86–99).

УДК 61:57.089.24:611.92–055.1 (048.8) Обзор

ОСОБЕННОСТИ АНАТОМИИ МУЖСКОГО ЛИЦА В ФОКУСЕ ЭСТЕТИЧЕСКОЙ МЕДИЦИНЫ (ОБЗОР)

А.В. Андреева *— ФГБОУ ВО «Саратовский ГМУ им. В.И. Разумовского» Минздрава России, ассистент кафедры кожных и венерических болезней, кандидат медицинских наук;* ***С. Р. Утц*** *— ФГБОУ ВО «Саратовский ГМУ им. В.И. Разумовского» Минздрава России, заведующий кафедрой кожных и венерических болезней, профессор, доктор медицинских наук.*

MALE FACE ANATOMY IN THE FOCUS OF AESTHETIC MEDICINE (REVIEW)

A.V. Andreyeva *— Saratov State Medical University n.a. V.I. Razumovsky, Department of Skin and Venereal Diseases, Assistant, Candidate of Medical Science;* ***S. R. Utz*** *— Saratov State Medical University n.a. V.I. Razumovsky, Head of Department of Skin and Venereal Diseases, Professor, Doctor of Medical Science.*

Дата поступления — 28.08.2016 г. Дата принятия в печать — 15.09.2016 г.

Андреева А.В., Утц С.Р. **Особенности анатомии мужского лица в фокусе эстетической медицины (обзор). Саратовский научно-медицинский журнал 2016; 12 (3): 524–528.**

В обзоре изложены материалы исследований, посвященных половому диморфизму в эффективности дозирования ботулинического токсина. Представлены различия в строении мышечного каркаса мужского и женского лица. Рассмотрены особенности выполнения инъекционных техник в зависимости от пола.

Ключевые слова: ботулотоксин, мужское лицо, особенности дозировки.

Andreyeva AV, Utz SR. **Male face anatomy in the focus of aesthetic medicine (review). Saratov Journal of Medical Scientific Research 2016; 12 (3): 524–528.**

The review presents research materials dealing with sexual dimorphism in the efficacy of botulinum toxin dosing. The differences in the structure of muscle and skeleton of male and female faces are presented. We have also considered the features of implementation of injection techniques, depending on gender.

Key words: botulinum toxin, man's face, dosage.

Желание мужчин как можно дольше быть конкурентоспособными и выглядеть молодыми, рост социальной приемлемости косметологических процедур, а также понимание и осознание безопасности и эффективности ботулотоксина А (БТА) способствуют стабильному росту числа пациентов мужского пола на приеме у врача-косметолога [1]. По данным Американского общества пластических хирургов, количество косметологических процедур для мужчин за период с 1997 по 2012 г. выросло более чем вдвое [2].

При подготовке обзора проанализировано 17 клинических исследований, в которых участвовали 5646 человек, из которых 629 (11,1%) — мужчины. Только в двух исследованиях проводился подгрупповой анализ по половому признаку, показавший меньшую эффективность abo-botulinumtoxin-A у мужчин, чем у женщин. Дополнительное исследование дозирования ona-botulinumtoxin-A выявило, что у мужчин эффективны более высокие дозы, чем те, что используются у женщин. Несмотря на различия в анатомии лица, применение БТА у мужчин недостаточно изучено с точки зрения дозирования, эффективности и безопасности [3].

БТА предлагает немедленные результаты без обязательного поствосстановительного периода, позволяющие человеку немедленно вернуться к работе. Однако достижение желаемого результата в ботулинотерапии у мужчин возможно только при правильном дозировании, понимании профиля безопасности, соответствующем отборе пациентов и точном введении токсина в мышцу. Все это невозможно без тщательного понимания анатомии мужского лица.

Мужская привлекательность может быть описана как некоторое интуитивное понимание симметрии, баланса и гармонии, основанное на полоролевой идентичности, социальной роли, поведенческой и эмоциональной экспрессии. В свою очередь, наследственные антропометрические и анатомо-физиологические параметры, такие как пропорции лицевого черепа, текстура кожи, уровень себопродукции и др., стоят на втором плане, вследствие того что для мужчин понятие «выглядеть моложе» означает подчеркнуть собственную успешность и значимость в обществе более молодых мужчин, воспринимаемых в качестве конкурентов на подсознательном уровне, а также продемонстрировать сексуальность и состоятельность в коммуникации с женщинами. Для мужчин важно устранить во внешности именно те проявления, которые воспринимаются как признаки нездоровья, усталости, апатии, поэтому слегка заметные морщины в области лба и межбровья придают облику мужчины оттенок опытности, сосредоточенности, в то время как женщины стремятся «стереть» с лица признаки возраста полностью.

Целью обзора является обобщение имеющейся информации об анатомических особенностях строения мужского и женского лица и данных об использовании БТА у мужчин.

Стремление устранить мимические, статические и динамические морщины оказывается наиболее частой причиной обращения мужчин к косметологу и успешно решается процедурами инъекций препаратов БТА. По мнению M.-A. Scherer (2016), гендерный поход к проведению ботулинотерапии заключается в уточнении дозы токсина, в несколько ином распределении дозы на точки введения и в отличном расположении точек для управления процессами распространения / диффузии БТА, специфика которых как раз и обусловлена анатомо-топографическими и физиологическими особенностями мужского лица [1]. Я. Юцковская и М. Таран (2013) советуют при очень заметных надбровных дугах у мужчин не вводить большие («мужские») дозы БТА в лобную мышцу, чтобы избежать трансформации брутальности в угрюмость [4]. В соответствии с современными тенденциями эстетической ботулинотерапии при коррекции мужского лица необходимо использовать минимальные достаточные дозы БТА.

В лобной кости рельеф нижнего края чешуи (над корнем носа область глабеллы; надбровная дуга (arcus superciliaris) — валикообразное возвышение, лежащее с каждой стороны над медиальной половиной надглазничного края; надглазничный треугольник (trigonum supraorbitale) — утолщение в области скулового отростка лобной кости) бывает выражен очень различно. Область глабеллы варьируется от едва заметного возвышения до нависающего вздутия. Надбровные дуги или отделены от надглазничного края понижением, или при сильном своем развитии сливаются с ним, образуя край глазницы. Мужчины, по сравнению с женщинами, обладают особенно сильным рельефом нижнего края чешуи лобной кости [5].

На черепном материале заметных различий в горизонтальной профилировке между мужчинами и женщинами не отмечается, но на живых различия выступают достаточно отчетливо: женщины, как правило, более плосколицы, чем мужчины той же популяции, что находит свое объяснение в более обильном жироотложении у женщин на лице.

Половой диморфизм в анатомии лица хорошо описан в медицинской литературе, однако некоторые отличительные особенности активно обсуждаются в исследованиях, посвященных эстетической тематике. Высота и ширина лба больше у мужчин, чем у женщин. При использовании ботулотоксина у мужчин важно оценить не только скелет, мускулатуру, но и особенности строения сосудов лица и кожи. Хотя мышцы лица являются органами-мишенями при проведении ботулинотерапии, есть и другие анатомические особенности полового диморфизма, которые требуется оценить, так как анатомические различия в строении лицевого черепа усиливают половой диморфизм мягких тканей лица.

Мужчины имеют выраженные надбровные дуги, служащие анатомическим ориентиром расположения бровей, в то время как у женщин брови лежат чуть выше надбровных дуг и выступают в латеральной своей трети. Мужской подбородок шире и больше, выступает вперед, а ветвь нижней челюсти имеет заметный изгиб. В исследовании I. Janssen с соавт. (2000) определяли массу скелетных мышц у 468 мужчин и женщин и обнаружили, что у мужчин она равна 33 кг против 21 кг у женщин [6].

Ответственный автор — Андреева Анна Васильевна
Тел.: 89053803759
E-mail: anna-aaw@mail.ru

Исследовав 173 японских мужчин и женщин, установили, что мужчины имеют более глубокие морщины на лице по сравнению с женщинами. Лишь в периоральной области у женщин отмечаются более глубокие морщины. Подкожно-жировой слой у мужчин тоньше вне зависимости от возраста [7, 8].

Инъекции токсина ботулизма несут риск развития синяков из-за разрушения кровеносных сосудов в дермальном сосудистом сплетении. У мужчин плотность сосудистой стенки кровеносных сосудов лица выше, чем у женщин [9–11].

При допплеровском исследовании сосудов кожи лица мужчин и женщин обнаружено, что скорость перфузии потока у мужчин выше, что можно объяснить большим количеством микрососудов на лице, связанным с наличием грубых волос. [12]. По мнению W. Montagna и R.A. Ellis (1957), плотность сплетения артерий поддерживает волосяные фолликулы, а размер сосуда, питающего луковицу волоса, зависит от размера фолликула. Фолликулы с большим диаметром имеют, как правило, больше капилляров, проходящих через дермальный сосочек [13]. Таким образом, более интенсивное кровоснабжение кожи лица у мужчин может способствовать увеличению числа геморрагических осложнений после пластических операций [12].

К 20–25 годам горизонтальные морщины в области лба у мужчин уже сформированы или намечаются вследствие достаточно активной мимики. Лобная мышца по сравнению с аналогичной у женщин отличается не только более выраженной активностью, но и большей силой. Но увеличение стандартной дозы БТА в этом случае приведет к гладкому, «детскому» лбу, создающему ощущение безмятежности, не характерное для мужчин. Риск получения ятрогенного птоза бровей также увеличивается при повышении стандартной дозы БТА. Межбровная область у мужчин — наиболее активная зона экспрессии эмоций, поэтому изолированную коррекцию горизонтальных морщин лба проводят редко [14–18].

Коррекция положения бровей у мужчин и женщин существенно разнится. Женские брови имеют изгиб или подъем латеральной части, в то время как при коррекции мужского лица первостепенную роль играет сохранение положения бровей и их плоского радиуса кривизны [1, 4].

Птоз брови — это наиболее частая особенность у пациентов мужского пола не только в процессе старения. Мягкий птоз брови у мужчин создает впечатление лидерства и власти, и тем не менее мы часто слышим пожелание «открыть глаза», несколько приподняв бровь. У женщин, как правило, БТА вводят на уровне брови в проекции верхней орбитальной части круговой мышцы глаза. За счет расслабления этой мышцы и доминирования леваторной активности латеральной порции лобной мышцы формируется изгиб брови и происходит левация ее хвоста. У мужчин БТА вводится непосредственно в бровь, а также в верхнюю орбитальную часть круговой мышцы глаза, что позволяет приподнять бровь без изменения линейной формы, т.е. с сохранением гендерной особенности [18].

Эстетические проблемы периорбитальной зоны формируются у мужчин рано и выражены в значительной степени из-за преобладания гипертонического или гиперкинетического типа мышечной активности. Единую эстетическую единицу формируют брови и глаза, поэтому возрастные изменения вокруг глаз связаны с изменением положения бровей [15, 17]. По мнению M-A. Scherer (2016), коррекция области латерального угла глаза у мужчин не рассчитана на полное расслабление мышц этой зоны [1]. Глубокая релаксация латеральной части круговой мышцы глаза создает впечатление открытого и доверчивого взгляда, что прекрасно подходит для женщин, но не слишком приемлемо для мужчин, поскольку в этом случае теряется «гендерная» агрессивность [4, 9, 10, 14]. Точки инъекций располагают ниже интеркантальной линии, внутрикожно или подкожно, с целью устранения морщинистости кожи, но остаются единичные морщины и сохраняется мимика естественного и дружелюбного выражения лица [1, 4].

Верхняя и нижняя челюсти, жевательные мышцы у мужчин более выражены, чем у женщин аналогичного возраста. Полные скулы являются женским гендерным признаком. Нос у мужчин немного длиннее и/или шире, чем у женщин. Носогубный угол у женщин 90–100 градусов, в то время как у мужчин 90–95 градусов. В процессе старения у мужчин происходит потеря объема в средней трети лица, что приводит к отвисанию щек вследствие инволюции, поэтому восполнение объема этого компартмента является важным этапом эстетической коррекции. Важно при работе с пациентами-мужчинами исключить гиперкоррекцию, которая приводит к феминизации лица [14–17].

В нижней трети мужское лицо обычно прямоугольной формы, нижняя челюсть и подбородок более выражены и выступают вперед. По мнению M. De Maio (2015), секрет женской привлекательности заключается в форме скул, а для мужчин — в форме подбородка [14]. Мужчина имеет более крупный рот с небольшими тонкими губами. С возрастом возникает тенденция инволютивных изменений формы и объема губ — размываются контуры, истончается красная кайма губ. Потеря объема и дряблость кожи являются наиболее выраженными признаками старения тканей лица у мужчины. Это наиболее выражено в периоральной области, где в результате инволютивных процессов губы становятся тонкими и атрофичными, появляются морщины «марионетки», становятся более выраженными носогубные складки. При работе с контуром губ необходимо быть крайне осторожными, чтобы не допустить увеличения губ, феминизирующего внешность мужчины [1, 4, 9, 14–17].

У мужчин более сильный подбородок с квадратным лицом. Женские щеки полнее и выше. Лобная мышца у мужчин образует больше горизонтальных линий, чтобы компенсировать низкое положение бровей. Для женщин в верхней трети лица характерны арочные брови и круглые глаза, в то время как для мужчин типичны мохнатые брови и меньшие по размеру глаза (рисунок).

В практике специалистов эстетической медицины произошло увеличение количества пациентов-мужчин, что послужило стимулом для всестороннего изучения этой тенденции. По мнению психологов, мотивация пациентов-мужчин к проведению эстетической коррекции продиктована не только осознанием старения лица, но и рядом социальных факторов. Для мужчины очень важна акцентуализация гендерных признаков, мужской сексуальности, личностной состоятельности, социального статуса, общественной роли. Для подавляющего числа мужчин это неотделимо от необходимости омоложения. При проведении ботулинотерапии не стоит ограничиваться только универсальным алгоритмом инъекций. У мужчин, как правило, широкое надпереносье, квадратные

Гендерные различия анатомии лица

орбиты, выпирающие челюсти, большая костная и мышечная масса (в том числе и мышцы лица), более интенсивная васкуляризация лица и выраженные морщины (за исключением периоральной зоны). Все это требует особого подхода к коррекции эстетических недостатков. При наличии общих моментов, пожелания конкретных пациентов могут отличаться, что определяется возрастом, социальным статусом, родом занятий и профессиональной средой [1, 4, 19–29]. Несмотря на то что FDA уже 10 лет тому назад одобрило применение БТА в косметологических целях, только в трех исследованиях изучены половые различия в дозировании БТА, эффективности или безопасности. Исследователи рекомендуют большие дозы у мужчин, так как они более результативны. Более того, в исследованиях не зафиксировано ни одного нежелательного явления у мужчин, по всей видимости связанного с большей плотностью сосудов в коже лица у мужчин и низким положением бровей вдоль края орбиты [20, 22, 23, 25–29]. Интенсивное кровоснабжение лица за счет сосудистого сплетения, связанного с терминальными волосами в области бороды, может нести дополнительные риски синяков у мужчин при использовании филлеров в нижнюю треть лица [9, 12, 13, 16]. Отсутствие птоза брови в клинических исследованиях может быть связано с неадекватным дозированием ботулотоксина у мужчин. Лобная мышца у мужчин нуждается в более высоких дозах БТА, чтобы вызвать клинически значимую разницу птоза бровей [4–10].

Заключение. Рассмотренные в обзоре вопросы связаны с половым диморфизмом в эффективности дозирования токсина. Определение необходимой дозы БТА требует индивидуального подхода к пациенту. Стандартизированные в ходе клинических испытаний дозы БТА не могут быть универсальными для обоих полов. Методики коррекции мимических морщин лица отличаются техникой, местом введения, глубиной, дозой и этапностью. Весьма актуальна разработка способов разметки верхней трети лица перед ботулинотерапией.

Конфликт интересов не заявляется.

Авторский вклад: сбор и анализ литературы — А. В. Андреева; написание статьи — А. В. Андреева; утверждение рукописи для публикации — С. Р. Утц.

References (Литература)

1. Scherer M. Specific aspects of a combined approach to male face correction: botulinum toxin A and volumetric fillers. Journal of Cosmetic Dermatology 2016; 1: 1–9.

2. American Society for Plastic Surgery: 2011 statistics. Available from: http://www.plasticsurgery.org/News-and-Resources/2011-Statistics-.html (November 5, 2012).

3. Carruthers JA, Lowe NJ, Menter MA, et al. A multicenter, double-blind, randomized, placebo-controlled study of the efficacy and safety of botulinum toxin type A in the treatment of glabellar lines. J Am Acad Dermatol 2002; 46: 840–9.

4. Yutskovskaya Y, Taran M. Gender peculiarities of botulinum toxin therapy in men. Cosmetic international 2013; 4: 38–43. Russian (Юцковская Я., Таран М. Гендерные особенности ботулинотерапии у мужчин. Косметик интернешнл 2013; 4: 38–43).

5. Roginskiy YY, Levin MG. The basics of anthropology. The 3-d edition. Moscow: Vysschaya schkola, 1978; 528 p. Russian (Рогинский Я. Я., Левин М. Г. Основы антропологии: учебное пособие. Изд. 3-е. М.: Высшая школа, 1978; 528 с.).

6. Janssen I, Hemsfield S, Wang Z, et al. Skeletal muscle mass and distribution in 468 men and women aged 18–88 years. J Appl Physiol 2000; 89: 81–8.

7. Harii K, Kawashima M. A double-blind, randomized, placebo-controlled, two-dose comparative study of botulinum toxin type A for treating glabellar lines in Japanese subjects. Aesthetic Plast Surg 2008; 32: 724–30.

8. Kawashima M, Harii K. An open-label, randomized, 64-week study repeating 10- and 20-U doses of botulinum toxin type A for treatment of glabellar lines in Japanese subjects. Int J Dermatol 2009; 48: 768–76.

9. Keaney T, Alster T. Botulinum Toxin in Men: Review of Relevant Anatomy and Clinical Trial Data Dermatol Surg 2013; 39: 1434–43.

10. Golubev VL. The man's face from the point of view of its attractiveness (on materials of the lectures for cosmetologists). Vestnik esteticheskoj meditsiny 2014; 13 (2): 51–55. Russian (Голубев В. Л. Лицо человека с точки зрения его привлекательности (по материалам лекции для косметологов). Вестник эстетической медицины 2014; 13 (2): 51–55).

11. Moretti G, Ellis RA, Mescon H. Vascular patterns in the skin of the face. J Invest Dermatol 1959; 33: 103–12.

12. Mayrovitz HN, Regan MB. Gender differences in facial skin blood perfusion during basal and heated conditions determined by laser Doppler flowmetry. Microvasc Res 1993; 45: 211–8.

13. Montagna W, Ellis RA. Histology and cytochemistry of human skin. XIII: The blood supply of the hair follicle. J Natl Cancer Inst 1957; 19: 451–63.

14. De Maio M. Ethnic and Gender Considerations in the Use of Facial Injectables: Male Patients. Plast Reconstr Surg 2015; 136: 40.

15. De Maio M, Rzany B. Facial aesthetics in male patients. In: The Male Patient in Aesthetic Medicine. Berlin: Heidelberg; Springer-Verlag, 2009; p. 1–18.

16. Paes EC, Teepen HJ, Koop WA, et al. Perioral wrinkles: histologic differences between men and women. Aesthet Surg J 2009; 29: 467–72.

17. Ezure T, Yagi E, Kunizawa N, et al. Comparison of sagging at the cheek and lower eyelid between male and female faces. Skin Res Technol 2011; 17: 510–5.

18. Sjostrom L, Smith U, Krotkiewski M, et al. Cellularity in different regions of adipose tissue in young men and women. Metabolism 1972; 21: 1143–53.

19. Lowe NJ, Lask G, Yamauchi P, Moore D. Bilateral, double-blind, randomized comparison of 3 doses of botulinum

toxin type A and placeboin patients with crow's feet. J Am Acad Dermatol 2002; 47: 834–40.

20. Lowe NJ, Ascher B, Heckmann M, et al. Double-blind, randomized, placebo-controlled, dose-response study of the safety and efficacy of botulinum toxin type A in subjects with crow's feet. Dermatol Surg 2005; 31: 257–62.

21. Ascher B, Zakine B, Kestemont P, et al. A multicenter, randomized, double-blind, placebo-controlled study of efficacy and safety of 3 doses of botulinum toxin A in the treatment of glabellar lines. J Am Acad Dermatol 2004; 51: 223–33.

22. Rzany B, Ascher B, Fratila A, et al. Efficacy and safety of 3- and 5-injection patterns (30 and 50 U) of botulinum toxin A (Dysport) for the treatment of wrinkles in the glabella and the central forehead region. Arch Dermatol 2006; 142: 320–6.

23. Monheit G, Carruthers A, Brandt F. A randomized, double-blind, placebo-controlled study of botulinum toxin type A for the treatment of glabellar lines: determination of optimal dose. Dermatol Surg 2007; 33 (1 Spec No.): S51–9.

24. Ascher B, Rzany BJ, Grover R. Efficacy and safety of botulinum toxin type A in the treatment of lateral crow's feet: double-blind, placebo-controlled, dose-ranging study. Dermatol Surg 2009; 35: 1478–86.

25. Brandt F, Swanson N, Baumann L, et al. Randomized, placebo-controlled study of a new botulinum toxin type a for treatment of glabellar lines: efficacy and safety. Dermatol Surg 2009; 35: 1893–901.

26. Kane MAC, Brandt F, Rohrich RJ, et al. Evaluation of variable-dose treatment with a new US botulinum toxin type A (Dysport) for correction of moderate to severe glabellar lines: results from a phase 3, randomized, double-blind, placebo-controlled study. Plast Reconstr Surg 2009; 124: 1619–29.

27. Rubin MG, Dover JS, Glogau RG, et al. The efficacy and safety of a new U. S. botulinum toxin type A in there treatment of glabellar lines following open-label treatment. J Drugs Dermatol 2009; 8: 439–44.

28. Moy R, Maas C, Monheit G, et al. Long-term safety and efficacy of a new botulinum toxin type A in treating glabellar lines. Arch Facial Plast Surg 2009; 11: 77–83.

29. Imhof M, Kühne U. A phase III study of incobotulinum toxin A in the treatment of glabellar frown lines. J Clin Aesthet Dermatol 2011; 4: 28–34.

ТРЕБОВАНИЯ К РУКОПИСЯМ, ПРЕДСТАВЛЯЕМЫМ В «САРАТОВСКИЙ НАУЧНО-МЕДИЦИНСКИЙ ЖУРНАЛ»

Внимание! При подаче статей в редакцию авторы должны в обязательном порядке сообщать подробную информацию (ФИО, место работы, должность, контактный адрес, телефоны, E-mail) о трех внешних рецензентах, которые потенциально могут быть рецензентами представляемой статьи. Важным условием является согласие указываемых кандидатур внешних рецензентов на долгосрочное сотрудничество с редакцией «Саратовского научно-медицинского журнала» (порядок и условия рецензирования подробно освещены в разделе «Рецензентам» на сайте журнала). Представление списка потенциальных рецензентов авторами не является гарантией того, что их статья будет отправлена на рецензирование рекомендованным ими кандидатурам. **Информацию о рецензентах необходимо размещать в конце раздела «Заключение» текста статьи.**

1. Общая информация

В «Саратовском научно-медицинском журнале» публикуются статьи, посвященные различным проблемам теоретической и практической медицины, вопросам организации здравоохранения и его истории. Рукописи могут быть представлены в следующих форматах: оригинальная статья, обзор, краткое сообщение, письмо в редакцию, авторское мнение, лекция, передовая статья (обычно по приглашению редакции). Авторам необходимо указать принадлежность рукописи разделу медицины (например, кардиология, хирургия, травматология и др.). Рукописи обычно оцениваются тремя независимыми рецензентами, после чего редакционной коллегией принимается решение о возможности публикации представленной рукописи.

Представляемый материал должен быть **оригинальным, ранее не опубликованным (!).** При выявлении факта нарушения данного положения (дублирующая публикация, плагиат и самоплагиат и т.п.) редакция оставляет за собой право отказать всем соавторам в дальнейшем сотрудничестве**.**

Общий объем **оригинальной статьи** и обзоров (включая библиографический список, резюме, таблицы и подписи к рисункам) не должен превышать **40 тысяч знаков.** Общий объем писем в редакцию, **кратких сообщений,** авторских мнений не должен превышать **10 тысяч знаков.**

В зависимости от типа рукописи **ограничивается объем иллюстративного материала.** В частности, оригинальные статьи, обзоры и лекции могут иллюстрироваться не более чем тремя рисунками и тремя таблицами, объем иллюстративного материала для краткого сообщения ограничен или одной таблицей, или одним рисунком. Авторские мнения и письма в редакцию публикуются без иллюстративных материалов.

Рукописи, имеющие нестандартную структуру (несоответствие требованиям наименования; иное количество разделов, иллюстративного материала), могут быть представлены для рассмотрения после предварительного согласования с редакцией журнала, при этом необходимо предварительно представить в редакцию мотивированное ходатайство с указанием причин невозможности выполнения основных требований к рукописям, установленных в «Саратовском научно-медицинском журнале». Неполучение авторами в течение двух недель с момента отправки статьи какого-либо ответа означает, что письмо не поступило в редколлегию и следует повторить его отправку. Редакция оставляет за собой право разрешить публикацию подобных статей по решению редакционной коллегии.

Работы должны быть оформлены в соответствии с указанными далее требованиями. Рукописи, не оформленные в соответствии с требованиями журнала, а также опубликованные в других изданиях, к рассмотрению не принимаются.

Редакция рекомендует авторам при оформлении рукописей придерживаться также Единых требований к рукописям Международного комитета редакторов медицинских журналов (ICMJE). Полное соблюдение указанных требований значительно ускорит рассмотрение и публикацию статей в журнале.

Авторы несут полную ответственность за содержание представляемых в редакцию материалов, в том числе за наличие в них информации, нарушающей нормы международного авторского, патентного или иных видов прав каких-либо физических или юридических лиц. Представление авторами рукописи в редакцию «Саратовского научно-медицинского журнала» является подтверждением гарантированного отсутствия в ней указанных выше нарушений. В случае возникновения претензий третьих лиц к опубликованным в журнале авторским материалам все споры решаются в установленном законодательством порядке между авторами и стороной обвинения, при этом изъятия редакцией данного материала из опубликованного печатного тиража не производится, изъятие же его из электронной версии журнала возможно при условии полной компенсации морального и материального ущерба, нанесенного редакции авторами.

Редакция оставляет за собой право редактирования статей и изменения стиля изложения, не оказывающих влияния на содержание. Кроме того, редакция оставляет за собой право отклонять рукописи, не соответствующие уровню журнала, возвращать рукописи на переработку и/или сокращение объема текста. Редакция может потребовать от автора представления исходных данных, с использованием которых были получены описываемые в статье результаты, для оценки рецензентом степени соответствия исходных данных и содержания статьи.

При представлении рукописи в редакцию журнала автор передает исключительные имущественные права на использование рукописи и всех относящихся к ней сопроводительных материалов, в том числе на воспроизведение в печати и в сети Интернет, на перевод рукописи на иностранные языки и т.д. Указанные права автор передает редакции журнала без ограничения срока их действия и на территории всех стран мира без исключения.

К публикации в одном номере издания принимается не более одной статьи одного первого автора.

2. Порядок представления рукописи в журнал

Рукопись вместе с сопроводительными документами представляется в печатном виде (по почте или лично). Для рассмотрения возможности публикации, рукопись со сканированными копиями всей сопро-

водительной документации может быть **предварительно представлена** в редакцию **по электронной почте** ssmj@list.ru.

В печатном (оригинальном) виде в редакцию необходимо представить:

1) **один экземпляр** первой страницы рукописи, визированный руководителем учреждения или подразделения и заверенный печатью учреждения;

2) **направление** учреждения в редакцию журнала;

3) **сопроводительное письмо**, подписанное всеми авторами;

4) **авторский договор**, подписанный всеми авторами. Фамилии, имена и отчества всех авторов обязательно указывать в авторском договоре полностью! Подписи авторов обязательно должны быть заверены в отделе кадров организации-работодателя.

Все присылаемые документы должны находиться в конверте из плотного материала (бумаги). Образцы указанных документов представлены на сайте журнала в разделе «Документы».

Сопроводительное письмо к статье должно содержать:

1) заявление о том, что статья прочитана и одобрена всеми авторами, что все требования к авторству соблюдены и все авторы уверены, что рукопись отражает действительно проделанную работу;

2) имя, адрес и телефонный номер автора, ответственного за корреспонденцию и за связь с другими авторами по вопросам, касающимся переработки, исправления и окончательного одобрения пробного оттиска;

3) сведения о статье: тип рукописи (оригинальная статья, обзор и др.); количество печатных знаков с пробелами, включая список литературы, резюме, таблицы и подписи к рисункам, с указанием детализации по количеству печатных знаков в следующих разделах: текст статьи; резюме (рус.), резюме (англ.); количество ссылок в списке литературы; количество таблиц; количество рисунков;

4) конфликт интересов: указываются источники финансирования создания рукописи и предшествующего ей исследования: организации-работодатели, спонсоры, коммерческая заинтересованность в рукописи тех или иных юридических и/или физических лиц, объекты патентного или других видов прав (кроме авторского);

5) фамилии, имена и отчества всех авторов статьи полностью;

6) если в авторском списке представлены *более шести авторов* для оригинальных статей и кратких сообщений и *более трех авторов* для обзоров, лекций и авторских мнений, следует уточнить вклад в данную работу каждого автора.

3. Требования к представляемым рукописям

Соблюдение данных требований позволит авторам правильно подготовить рукопись к представлению в редакцию

3.1. Технические требования к тексту рукописи

Принимаются статьи, написанные на русском (с наличием перевода некоторых разделов на английский язык; см. правила далее) или английском языках. При подаче статьи, написанной полностью на английском языке, представление русского перевода названия статьи, фамилий, имен и отчеств авторов, резюме не является обязательным.

Текст статьи должен быть напечатан в программе Microsoft Office Word (файлы RTF и DOC). Шрифт Times New Roman, кегль 12 pt., черного цвета, выравнивание по ширине. Интервалы между абзацами отсутствуют. Первая строка – отступ на 6 мм. Шрифт для подписей к рисункам и текста таблиц должен быть Times New Roman, кегль не менее 10 pt. Обозначениям единиц измерения различных величин, сокращениям типа «г.» (год) должен предшествовать знак неразрывного пробела, отмечающий наложение запрета на отрыв их при верстке от определяемого ими числа или слова. То же самое относится к набору инициалов и фамилий. При использовании в тексте кавычек применяются так называемые типографские кавычки («»). Тире обозначается символом «—» (длинное тире); дефис «-».

На 1-й странице указываются УДК, заявляемый тип статьи (оригинальная статья, обзор и др.), название статьи, инициалы и фамилии всех авторов с указанием полного официального названия учреждения места работы и его подразделения, должности, ученых званий и степени (если есть), отдельно приводится полная контактная информация об ответственном авторе (фамилия, имя и отчество контактного автора указываются полностью!). Название статьи, инициалы и фамилии авторов и информация о них (место работы, должность, ученое звание, ученая степень) следует представлять на двух языках — русском и английском.

Формат ввода данных об авторах: инициалы и фамилия автора, полное официальное наименование организации места работы, подразделение, должность, ученое звание, ученая степень (указываются все применимые позиции через запятую). Данные о каждом авторе, кроме последнего, должны оканчиваться обязательно точкой с запятой.

3.2. Подготовка текста рукописи

Статьи о результатах исследования (оригинальные статьи и краткие сообщения) должны содержать последовательно следующие разделы: «Резюме» (на русском и английском языках), «Введение», «Материал и методы», «Результаты», «Обсуждение», «Заключение», «Конфликт интересов», «References (Литература)». Статьи другого типа (обзоры, лекции, клинические случаи, авторские мнения, письма в редакцию) могут оформляться иначе.

3.2.1. Название рукописи

Название должно отражать основную цель статьи. Для большинства случаев длина текста названия ограничена 150 знаками с пробелами. Необходимость увеличения количества знаков в названии рукописи согласовывается в последующем с редакцией.

3.2.2. Резюме

Резюме (на русском и английском языках) должно обеспечить понимание главных положений статьи. Для статей о результатах исследования резюме обязательно должно содержать следующие разделы: *Цель, Материал и методы, Результаты, Заключение*. Объем резюме на русском языке не должен превышать 1500 знаков с пробелами. Перед основным текстом резюме необходимо повторно указать авторов и название статьи (в счет количества знаков не входит). В конце резюме требуется привести не более пяти ключевых слов. Желательно использовать общепринятые термины ключевых слов, отраженные в контролируемых медицинских словарях.

3.2.3. Введение

В конце данного раздела необходимо сформулировать основную *цель* работы (для статей о результатах исследования).

3.2.4. Материал и методы

В достаточном объеме должна быть представлена информация об организации исследования, объекте исследования, исследуемой выборке, критериях включения/исключения, методах исследования и обработки полученных данных. Обязательно указывать критерии распределения объектов исследования по группам. Необходимо подробно описать использованную аппаратуру и диагностическую технику с указанием ее основной технической характеристики, названия наборов для гормонального и биохимического исследований, нормальных значений для отдельных показателей. При использовании общепринятых методов исследования требуется привести соответствующие литературные ссылки; указать точные международные названия всех использованных лекарств и химических веществ, дозы и способы применения (пути введения).

Если в статье содержится **описание экспериментов на животных и/или пациентах**, следует указать, соответствовала ли их процедура стандартам Этического комитета или Хельсинкской декларации 1975 г. и ее пересмотра в 1983 г.

Статьи о результатах клинических исследований должны содержать в данном разделе информацию о соблюдении принципов Федерального закона от 12 апреля 2010 г. № 61 «Об обращении лекарственных средств» (для исследований, проводимых на территории Российской Федерации) и/или принципов Надлежащей клинической практики (Good Clinical Practice). Участники исследования должны быть ознакомлены с целями и основными положениями исследования, после чего подписать письменно оформленное согласие на участие. Авторы должны изложить детали этой процедуры при описании протокола исследования в разделе «Материал и методы» и указать, что Этический комитет одобрил протокол исследования. Если процедура исследования включает рентгенологические опыты, то желательно привести их описание и дозы экспозиции в данном разделе.

Пример описания*: Исследование выполнено в соответствии со стандартами Надлежащей клинической практики (Good Clinical Practice) и принципами Хельсинкской декларации. Протокол исследования одобрен Этическими комитетами всех участвующих клинических центров. До включения в исследование у всех участников получено письменное информированное согласие.*

Авторы, представляющие **обзоры литературы**, должны включить в них раздел, в котором описываются методы, используемые для нахождения, отбора, получения информации и синтеза данных. Эти методы также требуется указать в резюме.

Описывайте **статистические методы** настолько детально, чтобы грамотный читатель, имеющий доступ к исходным данным, мог проверить полученные Вами результаты. По возможности, подвергайте полученные данные количественной оценке и представляйте их с соответствующими показателями ошибок измерения и неопределенности (такими, как доверительные интервалы).

Описание процедуры статистического анализа является неотъемлемым компонентом раздела «Материал и методы», при этом саму статистическую обработку данных следует рассматривать не как вспомогательный, а как основной компонент исследования. Необходимо привести полный перечень всех использованных статистических методов анализа и критериев проверки гипотез. Недопустимо использование фраз типа «использовались стандартные статистические методы» без конкретного их указания. Обязательно указывается принятый в данном исследовании критический уровень значимости «p» (например: «Критический уровень значимости при проверке статистических гипотез принимался равным 0,05)». В каждом конкретном случае желательно указывать фактическую величину достигнутого уровня значимости «p» для используемого статистического критерия. Кроме того, необходимо указывать конкретные значения полученных статистических критериев (например, критерий Хи-квадрат = 12,3, число степеней свободы df=2, p=0,0001). Требуется давать определение всем используемым статистическим терминам, сокращениям и символическим обозначениям. Например, M – выборочное среднее, m – ошибка среднего. Далее в тексте статьи необходимо указывать объем выборки (n), использованный для вычисления статистических критериев. Если используемые статистические критерии имеют ограничения по их применению, укажите, как проверялись эти ограничения и каковы результаты данных проверок (например, как подтверждался факт нормальности распределения при использовании параметрических методов статистики). Следует избегать неконкретного использования терминов, имеющих несколько значений (например, существует несколько вариантов коэффициента корреляции: Пирсона, Спирмена и др.). Средние величины не следует приводить точнее, чем на один десятичный знак по сравнению с исходными данными. Если анализ данных производился с использованием статистического пакета программ, то необходимо указать название этого пакета и его версию.

3.2.5. Результаты

В данном разделе констатируются полученные результаты, подкрепляемые наглядным иллюстративным материалом (таблицы, рисунки). Не повторяйте в тексте все данные из таблиц или рисунков; выделяйте или суммируйте только важные наблюдения. Не допускается выражение авторского мнения и интерпретация полученных результатов. Не допускаются ссылки на работы других авторских коллективов.

3.2.6. Обсуждение

Данный раздел не должен содержать обсуждений, которые не касаются данных, приведенных в разделе «Результаты». Допускаются ссылки на работы других авторских коллективов. Выделяйте новые и важные аспекты исследования, а также выводы, которые из них следуют. Не повторяйте в деталях данные или другой материал, уже приведенный в разделах «Введение» или «Результаты». Обсудите в этом разделе возможность применения полученных результатов, в том числе и в дальнейших исследованиях, а также их ограничения. Сравните Ваши наблюдения с другими исследованиями в данной области. Свяжите сделанные заключения с целями исследования, но избегайте «неквалифицированных», необоснованных заявлений и выводов, не подтвержденных полностью фактами. В частности, авторам не следует делать никаких заявлений, касающихся экономической вы-

годы и стоимости, если в рукописи не представлены соответствующие экономические данные и анализы. Избегайте претендовать на приоритет или ссылаться на работу, которая еще не закончена. Формулируйте новые гипотезы, когда это оправданно, но четко обозначьте, что это только гипотезы. В этот раздел могут быть также включены обоснованные рекомендации.

3.2.7. Заключение / Выводы

Данный раздел может быть написан или в виде общего заключения, или в виде конкретизированных выводов, в зависимости от специфики статьи.

3.2.8. Конфликт интересов

В данном разделе необходимо указать любые финансовые взаимоотношения, которые способны привести к конфликту интересов в связи с представленным в рукописи материалом. Если конфликта интересов нет, то пишется: «Конфликт интересов не заявляется».

Кроме того, здесь приводятся источники финансирования работы. Основные источники финансирования должны быть отражены под заголовком статьи в виде организаций-работодателей авторов рукописи. В тексте же раздела «Конфликт интересов» указывается тип финансирования организациями-работодателями (НИР и др.), а также информация о дополнительных источниках: спонсорская поддержка (гранты различных фондов, коммерческие спонсоры).

В данном разделе отмечается, если это применимо, коммерческая заинтересованность отдельных физических и/или юридических лиц в результатах работы, наличие в рукописи описаний объектов патентного или любого другого вида прав (кроме авторского).

3.2.9. Авторский вклад

С 1 января 2016 года *перед разделом* **References (Литература)** следует указывать вклад каждого автора в написание статьи, в соответствии с положениями Единых требований к рукописям Международного Комитета Редакторов Медицинских Журналов (ICMJE). Необходимо распределить всех авторов по следующим критериям авторства (один автор может соответствовать как одному, так и нескольким критериям одновременно):

(1) концепция и дизайн исследования;
(2) получение данных (непосредственное выполнение экспериментов, исследований);
(3) обработка данных;
(4) анализ и интерпретация результатов;
(5) написание статьи;
(6) утверждение рукописи для публикации.

В тексте статьи необходимо представлять авторский вклад следующим образом: наименование вклада – инициалы и фамилии авторов.

Пример:

Авторский вклад: концепция и дизайн исследования – И.И. Иванов, П.П. Петров; получение данных – П.П. Петров, С.С. Сидоров; обработка данных – С.С. Сидоров; анализ и интерпретация результатов – И.И. Иванов, С.С. Сидоров; написание статьи – И.И. Иванов, К.К. Кукушкина; утверждение рукописи – И.И. Иванов.

Если одни и те же авторы соответствуют сразу нескольким критериям, допускается объединять пункты.

Пример:

Авторский вклад: концепция и дизайн исследования, получение и обработка данных, анализ и интерпретация результатов – И.И. Иванов, П.П. Петров, С.С. Сидоров; написание статьи, утверждение рукописи – И.И. Иванов, К.К. Кукушкина.

Для оригинальных статей и кратких сообщений необходимо обязательно указывать все категории авторства; для обзоров и лекций – пункты (5) и (6); для авторских мнений и клинических случаев – в зависимости от особенностей структуры статьи.

3.2.10. References (Литература)

Редакция рекомендует ограничивать, по возможности, список литературы *десятью* источниками для оригинальных статей и кратких сообщений и *пятьюдесятью* источниками для обзоров и лекций. Нумеруйте ссылки последовательно, в порядке их первого упоминания в тексте. Обозначайте ссылки в тексте, таблицах и подписях к рисункам арабскими цифрами в квадратных скобках. Ссылки, относящиеся только к таблицам или подписям к рисункам, должны быть пронумерованы в соответствии с первым упоминанием в тексте определенной таблицы или рисунка. Ссылки должны быть сверены авторами с оригинальными документами. За правильность приведенных в списке литературы данных ответственность несут авторы!

Не допускаются ссылки на работы, которых нет в списке литературы, и наоборот: все документы, на которые делаются ссылки в тексте, должны быть включены в список литературы; недопустимы ссылки на неопубликованные в печати и в официальных электронных изданиях работы, а также на работы многолетней давности (более 10 лет). Исключение составляют только редкие высокоинформативные работы.

С 1 января 2014 года журнал перешел на формат оформления библиографических ссылок, рекомендуемый Американской национальной организацией по информационным стандартам (National Information Standards Organisation — NISO), принятый National Library of Medicine (NLM) для баз данных (Library's MEDLINE/PubMed database) NLM: http://www.nlm.nih.gov/citingmedicine. Названия периодических изданий могут быть написаны в сокращенной форме. Обычно эта форма написания самостоятельно принимается изданием; ее можно узнать на сайте издательства либо в списке аббревиатур Index Medicus.

В библиографическом описании приводятся фамилии авторов до трех, после чего для отечественных публикаций следует указать «и др.», для зарубежных — «et al.». При описании статей из журналов приводят в следующем порядке выходные данные: фамилия и инициалы авторов, название статьи, название журнала, год, том, номер, страницы (от и до). При описании статей из сборников указывают выходные данные: фамилия, инициалы, название статьи, название сборника, место издания, год издания, страницы (от и до).

Для названия статьи в этом случае **приводится его перевод** на английский язык. В большинстве случаев в статье-первоисточнике содержится официальный перевод ее названия – используйте его!

Название журнала-источника необходимо приводить в формате, рекомендованном на его официальном сайте или публикуемом непосредственно в издании: англоязычная колонка, колонтитулы и др. (официальный перевод или транслитерация). При отсутствии официального англоязычного наименования журнала-источника выполняется его транслитерация.

Примеры оформления ссылок:

Англоязычная статья (обратите внимание на отсутствие точек между инициалами авторов, при сокращении названия журнала, а также после названия журнала):

Vayá A, Suescun M, Solá E, et al. Rheological blood behaviour is not related to gender in morbidly obese subjects. Clin Hemorheol Microcirc 2012; 50 (3): 227-229.

Русскоязычная статья с транслитерацией:

Isaeva IV, Shutova SV, Maksinev DV, Medvedeva GV. On the question of sex and age characteristics of blood. Sovremennye naukoemkie tekhnologii 2005; (4): 45-47. Russian (Исаева И.В., Шутова С.В., Максинев Д.В., Медведева Г.В. К вопросу о половых и возрастных особенностях крови. Современные наукоемкие технологии 2005; (4): 45-47).

Shalnova SA, Deev AD. Russian mortality trends in the early XXI century: official statistics data. Cardiovascular Therapy and Prevention 2011; 10 (6): 5-10. Russian (Шальнова С.А., Деев А.Д. Тенденции смертности в России в начале XXI века: по данным официальной статистики. Кардиоваскулярная терапия и профилактика 2011; 10 (6): 5-10).

Книга:

Ivanov VS. Periodontal disease. M.: Meditsina, 1989; 272 p. Russian (Иванов В.С. Заболевания пародонта. М.: Медицина, 1989; 272 с.)

Глава в англоязычной книге:

Nichols WW, O'Rourke MF. Aging, high blood pressure and disease in humans. In: Arnold E, ed. McDonald's Blood Flow in Arteries: Theoretical, Experimental and Clinical Principles. 3rd ed. London/Melbourne/Auckland: Lea and Febiger, 1990; p. 398-420.

Глава в русскоязычной книге:

Diagnostics and treatment of chronic heart failure. In: National clinical guidelines. 4th ed. M.: Silicea-Polygraf, 2011; p. 203-293. Russian (Диагностика и лечение хронической сердечной недостаточности. В кн: Национальные клинические рекомендации. 4-е изд. М.: Силицея-Полиграф, 2011; с. 203-296).

Интернет-ссылка:

Panteghini M. Recommendations on use of biochemical markers in acute coronary syndrome: IFCC proposals. eJIFCC 14. http://www.ifcc.org/ejifcc/vol14no2/1402062003014n.htm (28 May 2004)

Автореферат диссертации:

Hohlova DP. Ultrasound assessment of uterine involution in parturients with different parity and mass-height ratio: PhD abstract. Dushanbe, 2009; 19 p. Russian (Хохлова Д.П. Ультразвуковая оценка инволюции матки у родильниц с различным паритетом и массоростовым коэффициентом: автореф. дис. … канд. мед. наук. Душанбе, 2009; 19 с.)

Для автореферата докторской диссертации указывается: DSc abstract.

Диссертация:

Hohlova DP. Ultrasound assessment of uterine involution in parturients with different parity and mass-height ratio: PhD diss. Dushanbe, 2009; 204 p. Russian (Хохлова Д.П. Ультразвуковая оценка инволюции матки у родильниц с различным паритетом и массоростовым коэффициентом: дис. … канд. мед. наук. Душанбе, 2009; 204 с.)

Для докторской диссертации указывается: DSc diss.

3.2.11. Графический материал

Объем графического материала — минимально необходимый. Если рисунки были опубликованы ранее, следует указать оригинальный источник и представить письменное разрешение на их воспроизведение от держателя права на публикацию. Разрешение требуется независимо от авторства или издателя, за исключением документов, не охраняющихся авторским правом.

Рисунки и схемы в электронном виде представляются с расширением JPEG, GIF или PNG (разрешение 300 dpi). Рисунки можно представлять в различных цветовых вариантах: черно-белый, оттенки серого, цветные. Цветные рисунки окажутся в цветном исполнении только в электронной версии журнала, в печатной версии журнала они будут публиковаться в оттенках серого. Микрофотографии должны иметь метки внутреннего масштаба. Символы, стрелки или буквы, используемые на микрофотографиях, должны быть контрастными по сравнению с фоном. Если используются фотографии людей, то либо эти люди не должны быть узнаваемыми, либо к таким фото должно быть приложено письменное разрешение на их публикацию. Изменение формата рисунков (высокое разрешение и т.д.) предварительно согласуется с редакцией. Редакция оставляет за собой право отказать в размещении в тексте статьи рисунков нестандартного качества.

Рисунки должны быть пронумерованы последовательно в соответствии с порядком, в котором они впервые упоминаются в тексте. Подготавливаются подрисуночные подписи в порядке нумерации рисунков.

В названии файла с рисунком необходимо указать фамилию первого автора и порядковый номер рисунка в тексте, например: «Иванов_рис1. GIF».

3.2.12. Таблицы

Все таблицы необходимо подготовить в **отдельном** RTF-файле. В названии файла следует указать фамилию первого автора и слово «таблицы», например: «Иванов_таблицы.RTF».

Таблицы должны иметь заголовок и четко обозначенные графы, удобные для чтения. Шрифт для текста таблиц должен быть Times New Roman, кегль не менее 10 pt. Каждая таблица печатается через 1 интервал. Фототаблицы не принимаются.

Нумеруйте таблицы последовательно, в порядке их первого упоминания в тексте. Дайте краткое название каждой из них. Каждый столбец в таблице должен иметь короткий заголовок (можно использовать аббревиатуры). Все разъяснения следует помещать в примечаниях (сносках), а не в названии таблицы. Укажите, какие статистические меры использовались для отражения вариабельности данных, например стандартное отклонение или ошибка средней. Убедитесь, что каждая таблица упомянута в тексте.

3.2.13. Единицы измерения и сокращения

Измерения приводятся по системе СИ и шкале Цельсия. Сокращения отдельных слов, терминов, кроме общепринятых, не допускаются. Все вводимые сокращения расшифровываются полностью при первом указании в тексте статьи с последующим ука-

занием сокращения в скобках. Не следует использовать аббревиатуры в названии статьи и в резюме.

4. Руководство по техническим особенностям подачи рукописей в редакцию журнала читайте на сайте www.ssmj.ru в разделе «Авторам».

Контактная информация:

Адрес: 410012, г. Саратов, ул. Большая Казачья, 112. СГМУ, редакция «Саратовского научно-медицинского журнала».

Тел.: (8452) 66-97-65, 66-97-26.

Факс (8452) 51-15-34.

E-mail: ssmj@list.ru

Киселев Антон Робертович — заведующий отделом по выпуску журнала, доктор медицинских наук.

Фомкина Ольга Александровна — ответственный секретарь, кандидат медицинских наук.