Саратовский научно-медицинский ЖУРНАЛ

2015
Том 11, № 3
Приложение (Дерматовенерология)
Июль — сентябрь

Saratov Journal of Medical Scientific Research

2015
Volume 11, № 3
Supplement (Dermatovenereology)
July —September

УЧРЕДИТЕЛЬ ЖУРНАЛА — САРАТОВСКИЙ ГОСУДАРСТВЕННЫЙ МЕДИЦИНСКИЙ УНИВЕРСИТЕТ

ЖУРНАЛ ЗАРЕГИСТРИРОВАН
В ФЕДЕРАЛЬНОЙ СЛУЖБЕ ПО НАДЗОРУ
ЗА СОБЛЮДЕНИЕМ ЗАКОНОДАТЕЛЬСТВА
В СФЕРЕ МАССОВЫХ КОММУНИКАЦИЙ
И ОХРАНЕ КУЛЬТУРНОГО НАСЛЕДИЯ.
ПИ № ФС77-19956 от 29 апреля 2005 г.

Журнал включен
в Перечень ведущих рецензируемых
научных журналов и изданий, в которых должны быть
опубликованы научные результаты диссертаций
на соискание ученых степеней доктора и кандидата наук,
утвержденный Президиумом
Высшей аттестационной комиссии
Министерства образования и науки
Российской Федерации.

Журнал представлен
в Российском индексе научного цитирования,
Ulrich's International Periodical Directory, Directory of Open
Access Journals, Chemical Abstracts Service, Index Copernicus,
EBSCO, Open J-Gate и др.
(подробности см. на сайте www.ssmj.ru).

ISSN 1995-0039 (Print)
ISSN 2076-2518 (Online)

Подписной индекс
в объединенном каталоге
«Пресса России» — 41908

Адрес редакции:
410012, г. Саратов, ул. Б. Казачья, д. 112.
Тел.: (8452) 66-97-27
Факс: (8452) 51-15-34
E-mail: ssmj@list.ru
Электронная версия журнала —
на сайте www.ssmj.ru

Сведения обо всех авторах находятся в редакции.

Отпечатано в типографии ИП Коваль Ю.В.
Саратов, ул. Бакинская, 1,
тел. 93-50-70, www.design-iprint.ru
Подписано в печать 25.09.2015 г. Формат 60×84 1/8.
Бумага офсетная. Гарнитура «Arial». Печать офсетная.
Усл. печ. л. 15,11. Уч.-изд. л. 18,03.
Тираж 500 экз. Заказ 456.

© Саратовский научно-медицинский журнал, 2015

На обложке — фотография IV корпуса
Саратовского государственного медицинского университета
имени В.И. Разумовского.

Саратовский научно-медицинский журнал

2015. Том 11, № 3
приложение
(Дерматовенерология)
Июль — сентябрь

Saratov Journal of Medical Scientific Research	2015 Volume 11, № 3 suppl. (Dermatovenereology) July —September

Главный редактор
П.В. Глыбочко, чл.-кор. РАН,
В.М. Попков, д-р мед. наук

Зам. главного редактора
Ю.В. Черненков, профессор

Ответственный секретарь
О.А. Фомкина, канд. мед. наук

Редакционный совет:
В. Абламуниц, PhD, MD (США, Нью-Хэвен),
Н.Х. Амиров, академик РАН (Россия, Казань),
Б.П. Безручко, профессор (Россия, Саратов),
Н.Н. Боголепов, академик РАН (Россия, Москва),
Л.А. Бокерия, академик РАН (Россия, Москва),
Н.Н. Володин, академик РАН (Россия, Москва),
Л.Л. Колесников, академик РАН (Россия, Москва),
Г.П. Котельников, академик РАН (Россия, Самара),
Д.В. Крысько, PhD, MD (Бельгия, Гент),
С.Л. Кузнецов, чл.-кор. РАН (Россия, Москва),
В.К. Леонтьев, академик РАН (Россия, Москва),
Е.Л. Насонов, академик РАН (Россия, Москва),
В.Н. Николенко, профессор (Россия, Москва),
В.И. Петров, академик РАН (Россия, Волгоград),
А.А. Свистунов, профессор (Россия, Москва),
А.А. Скоромец, академик РАН (Россия, Санкт-Петербург),
А. Тененбаум, профессор (Израиль, Тель-Авив)

Редакционная коллегия:
В.Б. Бородулин, профессор (Россия, Саратов),
В.И. Гриднев, д-р мед. наук (Россия, Саратов),
П.Я. Довгалевский, профессор (Россия, Саратов),
Ю.Ю. Елисеев, профессор (Россия, Саратов),
В.Ф. Киричук, засл. деятель науки РФ, профессор (Россия, Саратов),
А.И. Кодочигова, профессор (Россия, Саратов),
Т.В. Кочеткова, профессор (Россия, Саратов),
В.В. Кутырев, академик РАН (Россия, Саратов),
А.В. Лепилин, профессор (Россия, Саратов),
Г.Н. Маслякова, профессор (Россия, Саратов),
В.В. Моррисон, профессор (Россия, Саратов),
И.А. Норкин, профессор (Россия, Саратов),
М.Д. Прохоров, д-р физ-мат. наук (Россия, Саратов),
А.П. Ребров, профессор (Россия, Саратов),
И.А. Салов, профессор (Россия, Саратов),
Е.В. Чернышкова, д-р социол. наук (Россия, Саратов),
Ю.Г. Шапкин, профессор (Россия, Саратов),
И.И. Шоломов, профессор (Россия, Саратов),
А.С. Эйберман, профессор (Россия, Саратов)

Заведующий отделом по выпуску журнала
А.Р. Киселев, д-р мед. наук
Ответственный выпускающий редактор
Е.А. Кровякова
Компьютерная верстка, дизайн
А.В. Коваль

ВСЕ ПРАВА ЗАЩИЩЕНЫ
Ни одна часть этого издания не может быть занесена в память компьютера либо воспроизведена любым другим способом без предварительного письменного разрешения редакции.

СОДЕРЖАНИЕ

ДЕРМАТОВЕНЕРОЛОГИЯ

Утц С. Р., Завьялов А. И., Якупов И. А.
ВКЛАД ПРОФЕССОРА П. С. ГРИГОРЬЕВА В РАЗВИТИЕ ОТЕЧЕСТВЕННОЙ ДЕРМАТОЛОГИИ 373

Зимняков Д. А., Утц С. Р., Галкина Е. М., Ювченко С. А., Алонова М. В., Артемина Е. М., Ушакова О. В.
НИЗКОКОГЕРЕНТНАЯ РЕФЛЕКТОМЕТРИЯ КОЖИ: ПЕРСПЕКТИВЫ ДИАГНОСТИЧЕСКОГО ПРИМЕНЕНИЯ В ДЕРМАТОЛОГИИ 376

Султанахмедов Э. С., Утц С. Р., Салтыков Ю. В., Мотин В. Л., Федорова В. А.
ДЕТЕКЦИЯ CHLAMYDIA TRACHOMATIS В ОБРАЗЦАХ КРОВИ КАК МЕТОД ДИАГНОСТИКИ ОСЛОЖНЕННЫХ И ПЕРСИСТИРУЮЩИХ ФОРМ УРОГЕНИТАЛЬНОЙ ХЛАМИДИЙНОЙ ИНФЕКЦИИ. . . 381

Круглова Л. С., Понич Е. С., Бабушкин А. М.
КОМБИНИРОВАННОЕ ПРИМЕНЕНИЕ УСТЕКИНУМАБА И УЗКОПОЛОСНОЙ ФОТОТЕРАПИИ В ЛЕЧЕНИИ ТЯЖЕЛЫХ ФОРМ ПСОРИАЗА 385

Николашина О. Е.
СРАВНИТЕЛЬНАЯ КЛИНИКО-ЛАБОРАТОРНАЯ ОЦЕНКА ЭФФЕКТИВНОСТИ ПРИМЕНЕНИЯ ЛЕФЛУНОМИДА И УЗКОПОЛОСНОЙ СРЕДНЕВОЛНОВОЙ УФ-ТЕРАПИИ ПРИ ПСОРИАЗЕ 389

Утц С. Р., Зимняков Д. А., Галкина Е. М., Ювченко С. А., Алонова М. В., Артемина Е. М., Ушакова О. В.
ПЕРСПЕКТИВЫ ПРИМЕНЕНИЯ ОПТИЧЕСКОЙ КОГЕРЕНТНОЙ ТОМОГРАФИИ ДЛЯ ВИЗУАЛИЗАЦИИ ЗАБОЛЕВАНИЙ КОЖИ 392

Москвин С. В., Утц С. Р., Шнайдер Д. А., Гуськова О. П.
ЭФФЕКТИВНОСТЬ КОМБИНИРОВАННОЙ ЛАЗЕРНОЙ ТЕРАПИИ В КОМПЛЕКСНОМ ЛЕЧЕНИИ АТОПИЧЕСКОГО ДЕРМАТИТА 396

Давыдова А. В., Бакулев А. Л.
СРАВНЕНИЕ И ИНТЕРПРЕТАЦИЯ ШКАЛ ДЕРМАТОЛОГИЧЕСКОГО ИНДЕКСА КАЧЕСТВА ЖИЗНИ И СКИНДЕКС-29 У ПАЦИЕНТОВ С РАЗЛИЧНЫМИ ПОДТИПАМИ РОЗАЦЕА. 401

Понич Е. С., Круглова Л. С., Бабушкин А. М.
КОМБИНИРОВАННОЕ ПРИМЕНЕНИЕ БИОЛОГИЧЕСКОЙ ТЕРАПИИ И МЕТОТРЕКСАТА ПРИ РАЗВИТИИ «ЭФФЕКТА УСКОЛЬЗАНИЯ» ПРИ ПСОРИАЗЕ 405

Тлиш М. М., Сорокина Н. В.
ЦИТОКИНОВЫЕ МАРКЕРЫ ЭФФЕКТИВНОСТИ КОРРЕКЦИИ ОКСИДАТИВНОГО СТРЕССА У БОЛЬНЫХ ОГРАНИЧЕННОЙ СКЛЕРОДЕРМИЕЙ 410

Султанахмедов Э. С., Утц С. Р., Федорова В. А.
ПРОБЛЕМЫ И ПУТИ СОВЕРШЕНСТВОВАНИЯ ЛАБОРАТОРНОЙ ДИАГНОСТИКИ ХЛАМИДИЙНОЙ ИНФЕКЦИИ 414

Николашина О. Е., Бакулев А. Л.
О ВЗАМОСВЯЗИ ВРОЖДЕННОГО И АДАПТИВНОГО ИММУНИТЕТА ПРИ ПСОРИАЗЕ 421

Левитан А. И., Решетько О. В.
ИННОВАЦИОННЫЕ ЛЕКАРСТВЕННЫЕ СРЕДСТВА ДЛЯ ЛЕЧЕНИЯ ПСОРИАТИЧЕСКОГО АРТРИТА (ОБЗОР). 423

Добдина А. Ю.
ИСПОЛЬЗОВАНИЕ ФИЗИЧЕСКИХ ФАКТОРОВ В ТЕРАПИИ БОЛЬНЫХ МИКРОБНОЙ ЭКЗЕМОЙ (ОБЗОР) 425

Решетько О. В., Луцевич К. А., Нелюбова О. И.
ФАРМАКОЭКОНОМИКА КАК ИНСТРУМЕНТ КЛИНИЧЕСКОЙ ФАРМАКОЛОГИИ ДЛЯ ОПТИМИЗАЦИИ ФАРМАКОТЕРАПИИ (ОБЗОР). 428

Алипов Н. В.
О КЛИНИЧЕСКОЙ ЭФФЕКТИВНОСТИ ДАЛЬНЕЙ ДЛИННОВОЛНОВОЙ УФ-ТЕРАПИИ 431

Утц С. Р., Завьялов А. И., Якупов И. А., Пархоменко А. А.
РОЛЬ МУЛЯЖНЫХ МУЗЕЕВ В ПРЕПОДАВАНИИ ДЕРМАТОВЕНЕРОЛОГИИ В МЕДИЦИНСКИХ УНИВЕРСИТЕТАХ РОССИИ И ЕВРОПЫ . . . 435

Шустова О. А., Шнайдер Д. А., Моррисон А. В., Шерстобитова К. Ю.
ОСОБЕННОСТИ КЛИНИЧЕСКОЙ КАРТИНЫ МАСТОЦИТОЗА У ДЕТЕЙ . . . 439

Карпова Е. Н., Шнайдер Д. А., Бобко Н. К.
КЛИНИЧЕСКИЙ СЛУЧАЙ БОЛЕЗНИ ХЕЙЛИ–ХЕЙЛИ . . . 442

Слесаренко Н. А., Утц С.Р., Еремина М.Г., Акимова И.С.
МЛАДЕНЧЕСКИЙ АКРОПУСТУЛЕЗ . . . 445

Шерстобитова К. Ю., Шнайдер Д. А., Утц С. Р.
СОЧЕТАНИЕ ПСОРИАЗА И ВТОРИЧНОГО СИФИЛИСА. РОЛЬ ДЕРМАТОСКОПИИ В ДИФФЕРЕНЦИАЛЬНОЙ ДИАГНОСТИКЕ . . . 447

Утц С. Р., Бакулев А. Л., Слесаренко Н. А., Еремина М. Г., Муратова Д. С.
ТРУДНЫЙ ДИАГНОЗ В ПРАКТИКЕ ДЕРМАТОЛОГА (ОПИСАНИЕ КЛИНИЧЕСКОГО СЛУЧАЯ ПОЗДНЕЙ КОЖНОЙ ПОРФИРИИ) . . . 450

Тальникова Е. Е., Шерстнева В. Н., Утц С. Р.
ФЕНОМЕН ИЗОМОРФНОЙ ПРОВОЦИРУЮЩЕЙ РЕАКЦИИ ПРИ ОГРАНИЧЕННОЙ СКЛЕРОДЕРМИИ (ОБЗОР) . . . 454

Слесаренко Н. А., Утц С.Р., Грашкина И.Г., Еремина М.Г., Акимова И.С.
НЕДЕРЖАНИЕ ПИГМЕНТА (СИНДРОМ БЛОХА–СУЛЬЦБЕРГЕРА) . . . 457

Утц С. Р., Шерстобитова К. Ю., Шнайдер Д. А.
ДИАГНОСТИЧЕСКОЕ ЗНАЧЕНИЕ ДЕРМАТОСКОПИИ ПРИ ПСОРИАЗЕ . . . 462

Филонова А. В., Утц С. Р., Шнайдер Д. А., Гуськова О. П.
ПСИХОКОРРЕКЦИОННЫЕ МЕРОПРИЯТИЯ В КОМПЛЕКСНОЙ ТЕРАПИИ БОЛЬНЫХ ПСОРИАЗОМ . . . 466

Дубенский В. В.
СОВРЕМЕННЫЕ ПОДХОДЫ К ОПЕРАТИВНОМУ ЛЕЧЕНИЮ ЮВЕНИЛЬНЫХ ГЕМАНГИОМ . . . 471

Филонова А. В., Утц С. Р., Шнайдер Д. А., Игонина И. А.
РОЛЬ МОТИВАЦИОННЫХ ФАКТОРОВ В ВЫБОРЕ ВРАЧАМИ-ИНТЕРНАМИ СПЕЦИАЛЬНОСТИ «ДЕРМАТОВЕНЕРОЛОГИЯ» . . . 476

Цымбал Д. Е., Балакина Д. Д.
РАБОТА С ОБРАЩЕНИЯМИ ГРАЖДАН КАК ОДИН ИЗ ЭТАПОВ РЕАЛИЗАЦИИ КОНЦЕПЦИИ ИНФОРМАЦИОННОЙ ОТКРЫТОСТИ ФЕДЕРАЛЬНЫХ ОРГАНОВ ИСПОЛНИТЕЛЬНОЙ ВЛАСТИ (НА ПРИМЕРЕ ТЕРРИТОРИАЛЬНОГО ОРГАНА РОСЗДРАВНАДЗОРА ПО САРАТОВСКОЙ ОБЛАСТИ) . 480

Филонова А. В., Шнайдер Д. А., Утц С. Р.
МЕХАНИЗМЫ ПСИХОЛОГИЧЕСКОЙ ЗАЩИТЫ У БОЛЬНЫХ СИФИЛИСОМ НА РАЗНЫХ СТАДИЯХ ЗАБОЛЕВАНИЯ . . . 483

Утц С. Р., Шерстнева В. Н., Галкина Е. М., Персати М. А., Пашкова Л. В.
ГРАВЮРЫ УИЛЬЯМА ХОГАРТА ИЗ КОЛЛЕКЦИИ САРАТОВСКОГО ГОСУДАРСТВЕННОГО ХУДОЖЕСТВЕННОГО МУЗЕЯ ИМЕНИ А. Н. РАДИЩЕВА, ИЛЛЮСТРИРУЮЩИЕ ПРОЯВЛЕНИЯ СИФИЛИСА . . . 486

ТРЕБОВАНИЯ К РУКОПИСЯМ, ПРЕДСТАВЛЯЕМЫМ В «САРАТОВСКИЙ НАУЧНО-МЕДИЦИНСКИЙ ЖУРНАЛ» . . . 492

CONTENTS

DERMATOVENEROLOGY

Utz S. R., Zavyalov A. I., Yakupov I. A.
PROFESSOR P. S. GRIGORYEV AND HIS CONTRIBUTION TO THE DEVELOPMENT OF RUSSIAN DERMATOLOGY 373

Zimnyakov D. A., Utz S. R., Galkina E. M., Yuvchenko S. A., Alonova I. V., Artemina E. M., Ushakova O. V.
LOW COHERENCE REFLECTOMETRY OF SKIN BENEFITS FOR SKIN IMAGING 376

Sultanakhmedov E. S., Utz S. R., Saltykov Y. V., Motin V. L., Fedorova V. A.
DETECTION OF CHLAMYDIA TRACHOMATIS IN BLOOD SAMPLES AS A DIAGNOSTIC METHOD FOR COMPLICATED AND PERSISTENT FORMS OF UROGENITAL CHLAMYDIA INFECTIONS 381

Kruglova L. S., Ponich E. S., Babushkin A. M.
THE COMBINED USING OF USTEKINUMAB AND NARROW-BAND PHOTOTHERAPY IN TREATMENT OF SEVERE PSORIASIS. 385

Nikolashina O. E.
COMPARATIVE CLINICAL LABORATORY EVALUATION OF LEFLUNOMIDE AND NARROW-BAND MEDIUM WAVE ULTRAVIOLET THERAPY FOR PSORIASIS 389

Utz S. R., Zimnyakov D. A., Galkina E. M., Yuvchenko S. A., Alonova I. V., Artemina E. M., Ushakova O. V.
BENEFITS OF OPTICAL COHERENCE TOMOGRAPHY FOR IMAGING OF SKIN DISEASES 392

Moskvin S. V., Utz S. R., Schnaider D. A., Guskova O. P.
THE EFFECIENCY OF COMBINED LASER THERAPY IN COMPLEX TREATMENT OF PATIENTS WITH ATOPIC DERMATITIS 396

Davydova A. V., Bakulev A. L.
COMPARISON AND INTERPRETATION OF THE DERMATOLOGICAL HEALTH-RELATED QUALITY OF LIFE AND SKINDEX-29 IN PATIENTS WITH DIFFERENT SUBTYPES OF ROSACEA 401

Ponich E. S., Kruglova L. S., Babushkin A. M.
THE COMBINED APPLICATION OF BIOLOGICAL THERAPY AND METHOTREXATE IN CASE OF ESCAPE PHENOMENON PROGRESSING 405

Tlish M. M., Sorokina N. V.
CYTOKINE MARKERS OF THE EFFICIENCY OF CORRECTION OF OXIDATIVE STRESS IN PATIENTS WITH LIMITED SCLERODERMIA 410

Sultanakhmedov E. S., Utz S. R., Fyodorova V. A.
PROBLEMS AND WAYS TO IMPROVE THE LABORATORY DIAGNOSIS OF CHLAMYDIAL INFECTION (REVIEW) 414

Nikolashina O. E., Bakulev A.L.
ON THE RELATIONSHIP BETWEEN INNATE AND ADAPTIVE IMMUNITY IN PSORIASIS. 421

Levitan A. I., Reshetko O. V.
INNOVATIVE MEDICINES FOR TREATMENT OF PSORIATIC ARTHRITIS (REVIEW) 423

Dobdina A. U.
THE USE OF PHYSICAL FACTORS IN THE TREATMENT OF PATIENTS WITH MICROBIAL ECZEMA (REVIEW) 425

Reshetko O. V., Lutsevich K.A., Nelyubova O. I.
PHARMACOECONOMICS AS AN INSTRUMENT OF CLINICAL PHARMACOLOGY FOR OPTIMIZATION OF PHARMACOTHERAPY (REVIEW) 428

Alipov N. V.
ABOUT THE CLINICAL EFFECTIVENESS OF THE FAR LONG-WAVE UV-THERAPY 431

Utz S. R., Zavyalov A. I., Yakupov I. A., Parkhomenko A. A.
ROLE OF WAX MODEL MUSEUMS IN THE TEACHING OF DERMATOVENEROLOGY AT MEDICAL UNIVERSITIES OF RUSSIA AND EUROPE 435

Shustova O.A., Schnaider D.A., Morrison A.V., Sherstobitova K.Y.
CLINICAL FEATURES OF MASTOCYTOSIS IN CHILDREN 439

Karpova E.N., Schneider D.A., Bobko N.K.
CLINICAL CASE OF HAILEY–HAILEY DISEASE. 442

Slesarenko N.A., Utz S.R., Eremina M.G., Akimova I.S.
INFANT ACROPUSTULOSIS 445

Sherstobitova K.Y., Schnaider D.A., Utz S. R.
THE COMBINATION OF PSORIASIS AND SECONDARY SYPHILIS.
A ROLE OF DERMATOSCOPY IN DIFFERENTIAL DIAGNOSTICS 447

Utz S.R., Bakulev A.L., Slesarenko N.A., Eremina M.G., Muratova D.S.
DIFFICULT DIAGNOSIS IN A DERMATOLOGIST'S PRACTICE
(DESCRIPTION OF A CLINICAL CASE OF LATE CUTANEOUS PORPHYRIA) 450

Talnikova E.E., Sherstneva V.N., Utz S.R.
PHENOMENON OF ISOMORPHIC PROVOKING RESPONSES
IN CASES OF LIMITED SCLERODERMA (REVIEW) 454

Slesarenko N.A., Utz S.R., Grashkina I.G., Eremina M.G., Akimova I.S.
BLOCH–SULZBERGER SYNDROME 457

Utz S.R., Sherstobitova K.Y., Schnaider D.A.
DIAGNOSTIC VALUE OF DERMATOSCOPY IN CASE OF PSORIASIS. 462

Filonova A.V., Utz S.R., Schneider D.A., Guskova O.P.
PSYCHOCORRECTION ACTIVITIES IN COMPLEX THERAPY OF PATIENTS WITH PSORIASIS 466

Dubensky V.V.
MODERN APPROACHES TO SURGICAL TREATMENT OF JUVENILE HEMANGIOMAS. 471

Filonova A.V., Utz S. R., Schneider D.A., Igonina I.A.
THE ROLE OF MOTIVATION FACTORS WHICH MAKE INTERNS CHOOSE SPECIALTY
OF DERMATOVENEROLOGIST. 476

Tsymbal D.E., Balakina D.D.
WORK WITH CITIZENS' APPEALS AS ONE OF THE STAGES OF IMPLEMENTATION
OF THE CONCEPT OF THE OPENNESS OF INFORMATION
OF THE EXECUTIVE FEDERAL AUTHORITIES (WITH TERRITORIAL BODY
OF THE FEDERAL SERVISE ON SURVEILLANCE IN HEALTHCARE AND SOCIAL DEVELOPMENT
OF THE SARATOV REGION, AS AN EXAMPLE). 480

Filonova A.V., Schneider D.A., Utz S.R.
PSYCHOLOGICAL DEFENSE MECHANISMS IN PATIENTS WITH SYPHILIS
AT DIFFERENT STAGES OF THE DISEASE 483

Utz S.R., Sherstneva V.N., Galkina E.M., Persati M.A., Pashkova L.V.
WILLIAM HOGARTH'S ENGRAVINGS FROM THE COLLECTION OF SARATOV STATE ART
MUSEUM NAMED AFTER A.N. RADISHEV ILLUSTRATING PRESENTATION OF SYPHILIS 486

REQUIREMENTS TO THE MANUSCRIPTS REPRESENTED
IN «SARATOV JOURNAL OF MEDICAL SCIENTIFIC RESEARCH». 492

УДК 616.5 (470+571):929Григорьев (045) Краткое сообщение

ВКЛАД ПРОФЕССОРА П. С. ГРИГОРЬЕВА В РАЗВИТИЕ ОТЕЧЕСТВЕННОЙ ДЕРМАТОЛОГИИ

С. Р. Утц *— ГБОУ ВПО «Саратовский ГМУ им. В. И. Разумовского» Минздрава России, заведующий кафедрой кожных и венерических болезней, профессор, доктор медицинских наук;* ***А. И. Завьялов*** *— ГБОУ ВПО «Саратовский ГМУ им. В. И. Разумовского» Минздрава России, профессор кафедры кожных и венерических болезней, доктор медицинских наук;* ***И. А. Якупов*** *— заведующий филиалом «Зеленоградский» Московского научно-практического центра дерматовенерологии и косметологии Департамента здравоохранения г. Москвы, кандидат медицинских наук.*

PROFESSOR P. S. GRIGORYEV AND HIS CONTRIBUTION TO THE DEVELOPMENT OF RUSSIAN DERMATOLOGY

S. R. Utz *— Saratov State Medical University n.a. V. I. Razumovsky of the Ministry of Health of Russia, Head of the Department of Skin and Venereal Diseases, Professor, Doctor of Medical Science;* ***A. I. Zavyalov*** *— Saratov State Medical University n.a. V. I. Razumovsky of the Ministry of Health of Russia, Professor of the Department of Skin and Venereal Diseases, Doctor of Medical Science;* ***I. A. Yakupov*** *— Moscow Scientific and Practical Center of Dermatology and Cosmetology of the Moscow City Health Department, the «Zelenograd» branch, the Branch Manager, Candidate of Medical Science.*

Дата поступления — 31.08.2015 г. Дата принятия — 15.09.2015 г.

Утц С. Р., Завьялов А. И., Якупов И. А. **Вклад профессора П. С. Григорьева в развитие отечественной дерматологии. Саратовский научно-медицинский журнал 2015; 11 (3): 373–376.**

В статье раскрывается научно-практический вклад профессора П. С. Григорьева в развитие отечественной дерматологии в первой половине XX столетия.

Ключевые слова: профессор П. С. Григорьев, дерматология.

Utz SR, Zavyalov AI, Yakupov IA. **Professor P. S. Grigoryev and his contribution to the development of Russian dermatology. Saratov Journal of Medical Scientific Research 2015; 11 (3): 373–376.**

The article presents scientific and practical contribution of professor P. S. Grigoryev to the development of native dermatology in the first half of the 20th century.

Key words: Professor Grigoryev, dermatology.

Видный отечественный дерматовенеролог – профессор Павел Семенович Григорьев внес существенный вклад в развитие дерматологии в нашей стране в первой половине XX столетия. Его труды в области дерматологии носили новаторский, разноплановый характер и отличались глубиной исследования изучаемых проблем.

Одной из первых научных работ П. С. Григорьева, выполненной в период его обучения в клинической ординатуре при кафедре систематического и клинического учения о накожных и сифилитических болезнях Саратовского императорского университета, было клинико-гистологическое исследование «К вопросу о множественной идиопатической геморрагической саркоме кожи Kaposi», опубликованное в периодическом российском научном издании «Русский журнал кожных и венерических болезней» (1915). В этой статье, занимающей около сорока страниц, приводится описание трех случаев указанного весьма редкого заболевания. В статье четыре раздела: 1. Общая клиническая и патологоанатомическая картина заболевания; 2. История болезни собственных случаев; 3. Общая гистологическая картина; 4. Общая сводка микроскопических наблюдений. П. С. Григорьев подробно, с мельчайшими деталями, описывает клинические и гистологические изменения кожи у больных саркомой Капоши и проводит дифференциальную диагностику с другими кожными заболеваниями. В дальнейшем эта работа П. С. Григорьева была издана в виде отдельной брошюры [1].

Интерес для специалистов представляет работа П. С. Григорьева «Случай *Acanthosis nigricans*», опубликованная в журнале «Русский врач» (1915), в которой он подробно описывает клинику заболевания и гистопатологические изменения при нем. Наблюдаемый случай автор представляет как типичный, в сравнительно ранней стадии развития заболевания, как с клинической, так и с гистологической точки зрения.

Изучение и обобщение собранного им литературного и статистического материала приводит к

Ответственный автор — Завьялов Аркадий Иванович
Тел.: +88452223814
E-mail: inf@sarderma.ru

Профессор
Павел Семенович Григорьев
(1879–1940)

твердому убеждению, что связь acanthosis nigricans с раками внутренних органов далеко не обязательна и потому онкологическая природа заболевания не является доказанной. Тщательное исследование гистологических препаратов убеждает автора, что в микроскопической картине имеются четкие указания на изменения воспалительного характера, которые вполне согласуются с мнением проф. С. Л. Богрова, доказывающим первичный характер воспалительных явлений при acanthosis nigricans [2].

Хорошо известна среди специалистов работа П. С. Григорьева «К вопросу о лейкемии кожи», опубликованная в журнале «Медицинское обозрение» (1917), в которой автор на основании литературных данных и собственных наблюдений дал детальное описание клинической картины поражений кожи, наблюдаемых при лейкозах, и предложил классификацию этих поражений. Статья явилась первой публикацией в российской медицинской литературе по данному вопросу. В этой работе П. С. Григорьев сумел, по возможности, представить все клинические формы лейкемии кожи. По объему статья занимает около тридцати страниц и состоит из шести глав.

В первой главе П. С. Григорьев подвергает тщательному разбору имеющийся литературный материал по вопросу кожных поражений при лейкемиях и приходит к выводу, что все описанные до него изменения кожи при лейкемиях можно разделить на три основные группы: 1) типичная ограниченная лейкемия кожи со следующими подвидами: а) узелковая, б) узловая, в) с ограниченными инфильтратами); 2) типичная диффузная лейкемия кожи; 3) разные дерматозы, сопутствующие лейкемии. Каждой из этих групп автор дает точную характеристику, приводя тем самым в стройную систему накопившийся материал по сравнительно малоизученному вопросу.

Во второй главе подробно излагается учение о гистологии лейкемических изменений в коже, устанавливаются отличительные микроскопические признаки между I и II формами лейкемии. Для первой, как считает автор, характерно наличие узлов и инфильтратов исключительно из малых лимфоцитов с очень ограниченной местной пролиферацией их, а для второй – преобладание больших лимфоцитов с их пассивной пролиферацией.

В третьей главе П. С. Григорьев вкратце останавливается на малоизученных вопросах этиологии лейкемии и приводит собственное интересное наблюдение. В препаратах от больного, страдающего первой формой кожной лейкемии, он обнаружил небольшое количество частично изолированных, частично попарно, или в виде небольших цепочек, расположенных как кислотоспиртоупорные бактерии, похожие по внешнему виду на туберкулезные палочки, но несколько грубее и короче последних. Аналогичные находки, как сообщает автор, были отмечены и зарубежными учеными B. Fenkel (1910); H. Minch́ и G. Arndt (1911). В то же время П. С. Григорьев опровергает мнение G. Arndt о том, что слизистые оболочки не подвергаются лейкемическим поражениям.

В четвертой главе тщательно и полно освещаются вопросы дифференциальной диагностики кожных проявлений лейкемии. В последующих главах представлены собственные наблюдения с описанием клинической и гистологической картины заболевания, которые являются весьма иллюстративными для всех трех групп болезни. Ограниченная форма лейкемии интересна по своей эксклюзивности, а вторая — типичностью и редкой встречаемостью. Третья группа — иллюстрация того, что на всякое нелейкемическое заболевание кожи лейкемия налагает свой отпечаток, что подтверждается типичной микроскопической картиной с быстрым скоплением лимфоцитов [3].

В области дерматологии П. С. Григорьев широко известен как один из пионеров применения лучей Рентгена в терапии больных актиномикозом. Материалы, посвященные успешному их использованию при актиномикозе кожи были опубликованы статье «К вопросу о лечении актиномикоза человека лучами Рентгена» [4].

В период работы П. С. Григорьева в Саратовском университете под его руководством сотрудниками кафедры был выполнен ряд оригинальных научных исследований, посвященных изучению этиологии, патогенеза и лечению хронических и инфекционных дерматозов: А. Ф. Ухин, З. А. Осипова «К вопросу о *pitiryasis rubra Hebrae*» (1925); А. Ф. Ухин «О пигментарной уртикарии» (1926), «Об этиологии красной волчанки» (1929), «К вопросу о туберкулезной этиологии красной волчанки» (1935), «Гистологическое исследование кожи, пораженной пеллагрой» (1935), «Материалы к изучению этиологии псориаза» (1940), А. С. Зенин «К вопросу о parapsoriasis» (1927), К. П. Кочетов, С. И. Линтварев «Своеобразная форма фолликулярной поверхностной трихофитии» (1940), Е. А. Павловская «К диагностике кожного бластомикоза типа Джилкрайста у человека» (1941), К. Г. Яры-

шева «К вопросу о криотерапии проказы» (1928), «О трихофитии гладкой кожи» (1931).

Кроме того, сотрудниками кафедры был опубликован ряд научных работ, касающихся редких и врожденных дерматозов: А. С. Зенин «*Distrophia adiposegenitalis* в случае болезни *Recklinghausen´a*» (1927); А. Ф. Ухин «*Morbus Fox-Fordyce*» (1928); В. В. Дроздов «Два случая *Morbus Schamberg´a*» (1931); Ф. П. Алексеев «Случай *Ангиокератомы Mibelli*» (1937); П. И. Комаров «Случай врожденного дерматита Дюринга» (1939); Е. А. Павловская «Случай врожденной ихтиозиформной эритродермии Брока» (1939) и др. [3, 5].

Только во второй половине 1930-х годов сотрудниками кафедры кожных болезней были выполнены и успешно защищены 6 кандидатских диссертаций по дерматологии: В. Г. Андреев «Микробные экземы» (1937), К. П. Кочетов «Действие лизатов на ткань гомологических органов в эксперименте на кроликах» (1939), П. И. Комаров «К вопросу об этиологии дискоидной формы эритематозной волчанки» (1939), Е. А. Павловская «Экспериментально-клинические материалы к вопросу о бластомикозе типа Джилкрайста» (1939), Ф. П. Алексеев «О применении антиретикулярной цитотоксической сыворотки при некоторых дерматозах» (1940), С. М. Шварцман «К вопросу о межпальцевых микозах нижних конечностей, вызванных дрожжеподобными грибами» (1940) и одна докторская – А. Ф. Ухиным на тему: «Материалы к изучению вирусной этиологии чешуйчатого лишая» (1940) [6].

В сентябре 1936 г. П. С. Григорьев переводится на должность заведующего кафедрой кожных и венерических болезней 1-го Московского медицинского института.

За сравнительно короткий срок работы в 1-м Московском медицинском институте (1936-1940) П. С. Григорьев сумел провести расширение и реорганизацию лабораторной базы. Одним из направлений научных исследований была разработка вопросов этиологии, патогенеза, диагностики и лечения хронических дерматозов. Этой проблеме посвящены научные исследования в виде кандидатских диссертаций М. М. Желтакова «Гистопатология красного плоского лишая» (1939); Л. А. Нерадова «Индуративный туберкулез кожи» (1941); В. М. Федотова «Семейный псориаз» (1941) [3].

Значительная часть научных работ под руководством П. С. Григорьева выполнена на основе обобщения клинического материала стационара клиники кожных и венерических болезней с 1895 по 1931 г. Приоритетным направлением была выбрана разработка методов терапии тяжелых хронических дерматозов.

Так, в работе Н. С. Жук-Коган «К вопросу о лечении артропатического псориаза» подробно разбираются существующие методы терапии псориатического артрита. И. Т. Акопян в работе «Розовый лишай Жибера» (1941) на основе большого клинического материала (115 больных) представил этапность и морфологию высыпаний на коже в разные периоды заболевания. Он впервые описал атипичные формы розового лишая: везикулезную и фолликулярную. Наряду с этим предложил использовать в лечении розового лишая салициловый натрий, красный стрептоцид и тиосульфат натрия, так как после их применения отмечался наилучший терапевтический эффект.

В научной статье А. А. Алявдина «Лечение розового лишая стрептовакциной» описывается метод терапии розового лишая стрептококковой вакциной. Применение стрептовакцины при данном заболевании обосновано автором возможным этиологическим значением стрептококка.

Среди других научных работ, касающихся терапии различных хронических дерматозов, выполненных сотрудниками кафедры, следует отметить: «Комплемент крови при болезнях кожи» З. А. Якубович (1937); «К вопросу о микробиологии псориаза» З. А. Якубович, М. И. Самосуд (1937); «Лечение *strofulus infantum* парафиновым маслом» В. М. Федотова, В. Я. Арутюнова (1938); «Опыт применения новокаиновой блокады при псориазе» В. А. Рахманова (1939) [1, 3].

Большой клинический интерес для дерматологов представляет работа П. П. Сметанкиной «К вопросу о цилиндромах» (1939), посвященная крайне редкому заболеванию из группы доброкачественных опухолей кожи, которые могут быть множественными и единичными, локализуясь на волосистой части головы, лице и реже на туловище, конечностях и половых органах. Автор статьи приводит два клинических наблюдения с гистологическим исследованием новообразований на коже.

Интерес для практикующих врачей представляет работа П. П. Сметанкиной «Токсикодермии при лечении белым стрептоцидом» (1940), где приводится обширный обзор зарубежной литературы, посвященной токсикодермиям после применения стрептоцида, и описываются два собственных наблюдения развития токсико-аллергического дерматита. Особенностью этих случаев явилось то, что уже после первого приема белого стрептоцида (у первого больного по поводу стрептодермии, а у второго — острой гонореи) появились нарушения общего состояния, повышение температуры тела, обильные высыпания на коже пятнисто-уртикарного и везикулезного характера, сопровождающиеся интенсивным зудом. В заключении автор статьи обращает особое внимание врачей на сбор аллергоанамнеза у пациентов при назначении сульфаниламидных препаратов.

Среди других публикаций, относящихся к описанию случая относительно редко встречающегося заболевания, следует отметить работу И. Т. Акопяна «К вопросу об *Erythema chronicum migrans Lipschutz*», в которой он подробно описывает особенности клинической картины у каждого больного и проводит эпидемиологический анализ о возможности инфекционной природы болезни. Ряд публикаций о случаях редких дерматозов был представлен и другими авторами: А. П. Дубининым «Атипичный случай актиномикоза кожи» (1939); М. М. Желтаковым «О *prurigono dularis*» (1940) [3, 6].

Научно-практический интерес представляет исследование редких случаев сочетания двух хронических дерматозов у одного больного — проказы и туберкулеза кожи, представленное в статье Н. Ф. Павлова «Проказа и туберкулез кожи» (1938). Автор проводит подробный анализ трудности клинической диагностики при сочетании проказы и туберкулеза кожи у одного больного. Резюмируя данные клинического наблюдения, бактериоскопии, гистологии и проведенные экспериментальные исследования по инфицированию морских свинок, убедительно доказал существование у больного одновременно двух инфекционных дерматозов [1, 3].

Таким образом, научные исследования, выполненные П. С. Григорьевым и его сотрудниками, носили несомненный научно-практический характер и позволили значительно расширить методы диагностики и терапевтические возможности, а также

разработать меры профилактики ряда заболеваний кожи. Научные идеи и направления исследований, созданные П. С. Григорьевым, его учениками, внесли существенный вклад в развитие отечественной дерматологии первой половины XX столетия.

References (Литература)

1. Zavyalov AI, Potekaev NS. Pavel Semenovich Grigoryev. Saratov: SGMU, 2001; 40 p. Russian (Завьялов А. И., Потекаев Н. С. Павел Семенович Григорьев. Саратов: Изд-во СГМУ, 2001; 40 с.)
2. Nushtayev IA, Zavialov AI, Utz SR, et al. Grigoryev Pavel Semenovich. In: Employees and graduates of the Saratov State Medical University-honored scientists of Russian Federation. Saratov: SGMU, 2014; 49–57. Russian (Нуштаев И. А., Завьялов А. И., Утц С. Р. и соавт. Григорьев Павел Семенович. В кн.: Сотрудники и выпускники Саратовского государственного медицинского университета — заслуженные деятели науки РФ. Саратов: Изд-во СГМУ, 2014; с. 49–57.)
3. Zavjalov AI, Orkin VF, Roshchepkin VV. Professor P. S. Grigoryev and his scientific school. Saratov: SGMU, 2008; 126. Russian (Завьялов А. И., Оркин В. Ф., Рощепкин В. В. и соавт. Профессор П. С. Григорьев и его научная школа. Саратов: Изд-во СГМУ, 2008; 126 с.)
4. Zavjalov AI, Yakupov IA. Pages of history of Skin and Venereal Diseases Department of Saratov State Medical University. Saratov: SGMU, 2006; 74 p. Russian (Завьялов А. И., Якупов И. А. Страницы истории кафедры кожных и венерических болезней Саратовского медицинского университета. Саратов: Изд-во СГМУ, 2006; 74 с.)
5. Grigoryev PS. Department of Skin and Venereal Diseases. In: Scientific works of Saratov State Medical University. Saratov, 1935; 1 (2): 109–118. Russian (Григорьев П. С. Кафедра дерматологии и венерологии. В кн.: Труды Саратовского мед. ин-та. Саратов, 1935. Т. 1, ч. 2; с. 109–118.)
6. Yakupov IA, Zavialov AI. Professor P. S. Grigoryev and his role in the development of the dermatovenerological science and practice. Problems of social hygiene, health and medical history 2010; 6: 48–51. Russian (Якупов И. А., Завьялов А. И. Профессор П. С. Григорьев и его роль в развитии дерматовенерологической науки и практики. Проблемы социальной гигиены, здравоохранения и истории медицины 2010; (6); 48–51.)

УДК 616.591–001.48–073.576.8 (045) Краткое сообщение

НИЗКОКОГЕРЕНТНАЯ РЕФЛЕКТОМЕТРИЯ КОЖИ: ПЕРСПЕКТИВЫ ДИАГНОСТИЧЕСКОГО ПРИМЕНЕНИЯ В ДЕРМАТОЛОГИИ

Д. А. Зимняков *— ФГБОУ ВО* ***«****Саратовский ГТУ им. Гагарина Ю. А»., заведующий кафедрой физики, профессор, доктор физико-математических наук;* ***С. Р. Утц*** *— ГБОУ ВПО «Саратовский ГМУ им. В. И. Разумовского» Минздрава России, заведующий кафедрой кожных и венерических болезней, профессор, доктор медицинских наук;* ***Е. М. Галкина*** *— ГБОУ ВПО «Саратовский ГМУ им. В. И. Разумовского» Минздрава России, кафедра кожных и венерических болезней, ассистент;* ***С. А. Ювченко*** *— ФГБОУ ВО* ***«****Саратовский ГТУ им. Гагарина Ю. А.», кафедра физики, аспирант;* ***М. В. Алонова*** *— ФГБОУ ВО* ***«****Саратовский ГТУ им.. Гагарина Ю. А», кафедра физики, аспирант;* ***Е. М. Артемина*** *— ГБОУ ВПО «Саратовский ГМУ им. В. И. Разумовского» Минздрава России, кафедра кожных и венерических болезней, аспирант;* ***О. В. Ушакова*** *— ФГБОУ ВО* ***«****Саратовский ГТУ им. Гагарина Ю. А.», докторант кафедры физики, кандидат физико-математических наук.*

LOW COHERENCE REFLECTOMETRY OF SKIN BENEFITS FOR SKIN IMAGING

D. A. Zimnyakov *— Saratov State Technical University n.a. Yu. A. Gagarin, Doctor of Physical and Mathematical Sciences, Professor, Head of chair of Physics;* ***S. R. Utz*** *— Saratov State Medical University n.a. V. I. Razumovsky, Head of the Department of Skin and Venereal Diseases, Doctor of Medical Science, Professor;* ***E. M. Galkina*** *— Saratov State Medical University n.a. V. I. Razumovsky,, Department of Skin and Venereal Diseases, Assistant;* ***S. A. Yuvchenko*** *— Saratov State Technical University n.a. Yu. A. Gagarin, chair of Physics, Post-graduate;* ***I. V. Alonova*** *— Saratov State Technical University n.a. Yu. A. Gagarin, chair of Physics, Post-graduate;* ***E. M. Artemina*** *— Saratov State Medical University n.a. V. I. Razumovsky, Department of Skin and Venereal Diseases, Post -graduate;* ***O. V. Ushakova*** *— Saratov State Technical University n.a. Yu. A. Gagarin, Candidate of Physical and Mathematical Sciences.*

Дата поступления — 2.09.2015 г. Дата принятия в печать — 15.09.2015 г.

Зимняков Д. А., Утц С. Р., Галкина Е. М., Ювченко С. А., Алонова М. В., Артемина Е. М., Ушакова О. В. **Низкокогерентная рефлектометрия кожи: перспективы диагностического применения в дерматологии. Саратовский научно-медицинский журнал 2015; 11(3): 376–380.**

Цель: изучить обоснованность использования метода низкокогерентной рефлектометрии для диагностических целей в клинической дерматологии. *Материал и методы.* Для измерений использован оптический когерентный томограф OCS1300SS (Thorlabs, USA) со свипированием частоты. Обследовано 12 больных с разнообразными заболеваниями кожи (псориаз, акне, склеродермия и др.). *Результаты.* Обнаружена выраженная граница между слоями с различными оптическими характеристиками (и, соответственно, структурой) на глубинах от ≈1000 мкм до ≈2000 мкм для большинства исследованных образцов. Следует отметить хорошую воспроизводимость распределений интерференционного сигнала при переходе от одного участка к другому и близкое к экспоненциальному убывание значений при возрастании глубины зондирования. *Заключение.* В качестве критерия патологических изменений может быть предложена степень пространственной однородности распределений постоянной затухания интерференционного сигнала по глубине, полученная с помощь in vivo низкокогерентной рефлектометрии.

Ключевые слова: низкокогерентная рефлектометрия кожи, диагностика заболеваний кожи.

Zimnyakov DA, Utz SR, Galkina EM, Yuvchenko SA, Alonova IV, Artemina EM, Ushakova OV. **Low coherence reflectometry of skin: benefits for skin imaging. Saratov Journal of Medical Scientific Research 2015; 11(3): 376–380.**

Goal: to examine the effectiveness of use low coherent reflectometry method for diagnostic purposes in clinical dermatology. *Materials and methods*. For measurements optical coherence tomography OCS1300SS (Thorlab, USA) with swiped frequency was used. 12 patients with different skin diseases were studied (psoriasis, acne, scleroderma, etc.). *Results*. Distinct border was detected between layers with different optical characteristics (and structure) at a depth of 1000 m to 2000 microns for majority of the samples studied. It is important to note that a good regerneration of

distribution of the interference signal during transmission from one section to another and close to an exponential decay of signal with an increase in depth of probing. *Conclusion*. As a criterion of pathological changes,may be proposed the degree of spatial uniformity in distribution decay constant of interference signal in depth obtained with help of low coherent reflectometry (*in vivo*).

Key words: low coherence reflectometry, skin diseases diagnostics.

Введение. Методы низкокогерентного интерферометрического зондирования, и в частности оптическая когерентная томография (ОКТ), за прошедшие три десятилетия заняли одну из лидирующих позиций в области морфофункциональной диагностики биологических тканей [1–3]. Количество публикаций, посвященных различным аспектам применения ОКТ в биомедицине, в настоящее время исчисляется тысячами. Подобный интерес объясняется такими особенностями ОКТ по сравнению с другими оптическими и акустическими методами анализа структуры биологических объектов, как относительно высокое пространственное разрешение (порядка нескольких микрометров) при глубинах зондирования до 2–3 миллиметров. Таким образом, пространственное разрешение, близкое к клеточному уровню, в сочетании с глубиной зондирования, перекрывающей несколько сотен клеточных слоев, позволяют ОКТ занять нишу между различными микроскопическими (в частности, конфокальной и флуоресцентной микроскопией) и ультразвуковыми методами морфофункциональной диагностики. Следует учитывать также относительную дешевизну ОКТ систем и возможность их относительно легкой адаптации к клиническим условиям по сравнению, например, с конфокальными микроскопами.

Одним из перспективных и в недостаточной степени проработанных направлений диагностического применения ОКТ является анализ патологических изменений эпидермиса и дермы кожи человека [3–5]. Следует отметить, что в большинстве случаев ОКТ используется для визуализации зондируемых областей биоткани, а получаемая информация носит преимущественно качественный характер (за исключением, пожалуй, случаев количественной оценки толщины слоев ткани с различной структурой). В случайно-неоднородных средах со слоистой структурой (в частности, в биотканях) при ОКТ зондировании регистрируемый интерференционный сигнал содержит шумовую спекл-модулированную составляющую, ухудшающую качество формируемых изображений. Именно наличие этой составляющей, обусловленной диффузно рассеянными компонентами зондирующего излучения с характерными длинами распространения в среде, существенно превышающими глубину зондирования *H*, и определяет предельное значение *H*, достижимое при ОКТ визуализации биотканей. Подавление спекл-модуляции ОКТ сигнала и снижение уровня его шумовой составляющей является одной из насущных задач в оптической когерентной томографии биологических тканей, которая может быть решена как путем низкочастотной фильтрации и сглаживания интерференционного отклика среды с использованием различных алгоритмов [6, 7], так и путем уменьшения коэффициента экстинкции зондируемой среды за счет частичного подавления рассеяния при использовании биологически совместимых иммерсионных агентов [8, 9].

Ответственный автор — Галкина Екатерина Михайловна
Тел.: 8-8452-341088
E-mail: kalinina13@mail.ru

Вместе с тем затухающая при возрастании глубины зондирования шумовая спекл-модулированная составляющая ОКТ сигнала несет информацию об оптических транспортных параметрах (транспортном коэффициенте рассеяния μ_s', коэффициенте поглощения μ_a, параметре анизотропии рассеяния g и эффективном показателе преломления n_{ef}) зондируемой среды, которые определяются ее структурными (в частности, характерным размером рассеивающих центров и их объемной долей) и физико-химическими (в частности, концентрацией хромофоров с выраженным поглощением на длине волны зондирующего излучения) характеристиками. Анализ постоянной затухания интерференционного сигнала в зависимости от глубины зондирования позволяет восстановить значения оптических параметров среды и, с применением адекватной модели взаимодействия излучения со средой, оценить ее структурные характеристики. Подобный подход был реализован применительно к анализу оптически толстых слоев слабопоглощающих случайно-неоднородных сред (образцов полимерных материалов с фибриллярной структурой, структурно неупорядоченных слоев плотноупакованных оксидных наночастиц) [10, 11]. В данном случае зависимость усредненного по ансамблю А-сканов интенсивности спекл-модулированного интерференционного сигнала от глубины зондирования описывается следующими выражениями:

$$I(t)=\frac{3D}{l^*\tilde{L}}exp\left(-\frac{t}{\tau_a}\right)\cdot\sum_{n=1}^{\infty}\left\{exp\left(-\frac{D\pi^2n^2}{\tilde{L}^2}t\right)\cdot\left[1-cos\left(\frac{l^*+Z_1}{\tilde{L}}\cdot 2\pi n\right)\right]\right\}; \quad (1)$$

$$h\approx c/n_{ef}\ .$$

Здесь L — геометрическая толщина слоя, D — коэффициент диффузии излучения, τ_a — характерное время поглощения (для слабопоглощающих образцов $\tau_a\approx\infty$), $\tilde{L}$ — приведенная толщина слоя, Z_1 — коэффициент диффузного отражения верхней границы слоя, l^* — транспортная длина распространения излучения в слое ($l^* = (\mu_s')^{-1}$), c — скорость света в вакууме.

Можно показать, что в случае макроскопически однородных оптически толстых слоев при превышении определенной глубины зондирования h убывание усредненного интерференционного сигнала с ростом h описывается экспоненциальным законом, с постоянной затухания, определяемой геометрической толщиной слоя, его транспортным коэффициентом рассеяния и эффективным показателем преломления. В свою очередь, два последних параметра непосредственно связаны с характерным размером рассеивающих центров, их объемной долей и значениями диэлектрической проницаемости центров и матричной среды. Применение модели эффективной среды в приближении когерентного потенциала для интерпретации данных низкокогерентного рефлектометрического зондирования дает возможность оценки не только ее структурных, но и диэлектрических параметров для длины волны зондирующего излучения [10, 11].

Использование модели затухания низкокогерентного интерференционного сигнала в диффузно рас-

сеивающих слоях (выражение (1)) в ОКТ диагностике *in vivo* биологических тканей ограничено вследствие несоответствия условий взаимодействия пучка низкокогерентного излучения с биотканью принятой геометрии модели (толщина зондируемого слоя сопоставима со средней длиной распространения излучения в среде; однородность оптических характеристик слоя на макроскопическом уровне). Тем не менее высокая чувствительность постоянной затухания средней интенсивности спекл-модулированного интерференционного сигнала к вариациям оптических и структурных характеристик зондируемой среды позволяет рассмотреть данный параметр применительно к идентификации обусловленных различными патологиями структурных изменений эпидермиса и дермы человека.

Целью настоящего исследования явилось изучение обоснованности использования метода низкокогерентной рефлектометрии для диагностических целей в клинической дерматологии.

Материал и методы. Для измерений использован оптический когерентный томограф OCS1300SS (Thorlabs, USA) (рис. 1) со свипированием частоты (центральная длина волны зондирующего излучения 1325 нм, длина когерентности используемого частотно-модулированного полупроводникового лазерного источника 6 мм, глубина зондирования до 3 мм, разрешение по глубине в свободном пространстве 12 мкм, поперечное разрешение 25 мкм).

Процедуру ОКТ выполняли в амбулаторных и стационарных условиях на базе клиники кожных и венерических болезней СГМУ у 12 больных с разнообразными заболеваниями кожи (псориаз, акне, склеродермия и др.) Возраст обследованных лиц варьировал от 22 до 40 лет.

Все измерения производились в соответствии с правилами, обеспечивающими стандартные условия: постоянство температуры (22-23°С) и влажности, обязательной 15-минутной акклиматизации испытуемого.

Результаты. На рис. 2–4 приведены (в полулогарифмическом масштабе) зависимости средней интенсивности спекл-модулированного интерференционного сигнала от глубины зондирования, полученные в результате *in vivo* измерений участков видимо неизмененой кожи и очагов поражения при псориазе, склеродермии, акне и т.д. Отметим, что масштаб по оси *h* показан для случая зондирования в свободном пространстве; для биотканей коэффициент масштабирования по глубине соответствует приблизительно 1,4 (т.е. регистрируемой глубине зондирования 1000 мкм соответствует реальная глубина ≈1400 нм).

На рис. 2 представлены данные, полученные с различных участков видимо неизмененной кожи больного псориазом А., 24 лет. Различные кривые соответствуют различным сканируемым участкам на поверхности кожи (на расстоянии 2–3 см вокруг очага поражения). Следует отметить хорошую воспроизводимость распределений интерференционного сигнала *I(h)* (в качестве нормировочной постоянной I_0 при отображении полученных зависимостей принято значение интерференционного сигнала при *h=0*) при переходе от одного участка к другому и близкое к экспоненциальному убывание значений *I(h)* при возрастании глубины зондирования.

На рис. 3, для сравнения, представлены аналогичные данные для видимо неизмененных участков кожи пациентов с псориазом и акне. Отметим, что, несмотря на существенные различия в постоянных затухания интерференционного сигнала, характер его спада для всех случаев близок к экспоненциальному и при использовании модели сигнала вида

$$I(h) \approx I_0 \, exp\{-k(h)h\}$$

можно предположить близкие к однородным распределения постоянной затухания *k(h)* сигнала по глубине (при достаточно больших различиях в абсолютных значениях *k(h)* для различных пациентов, обусловленных индивидуальными особенностями кожного покрова).

Рис. 1. Оптический когерентный томограф OCS1300SS.

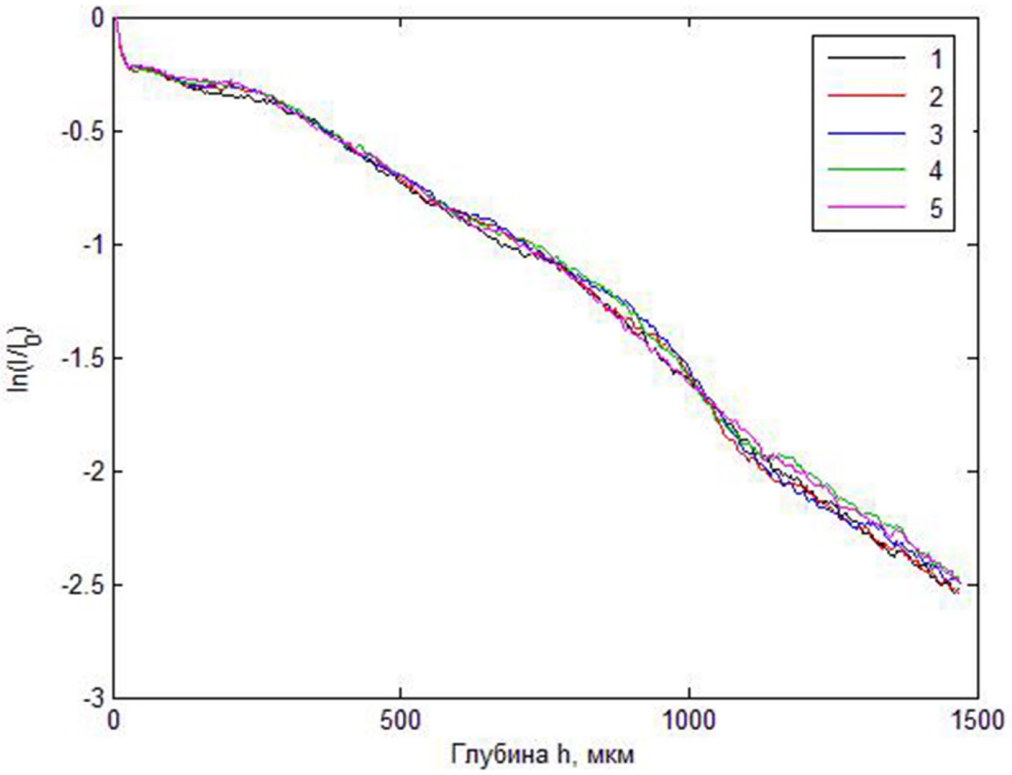

Рис. 2. Зависимости средней интенсивности спекл-модулированного интерференционного сигнала для пяти (1-5) участков видимо неизмененной кожи при псориазе. Пациент А. 24 лет.

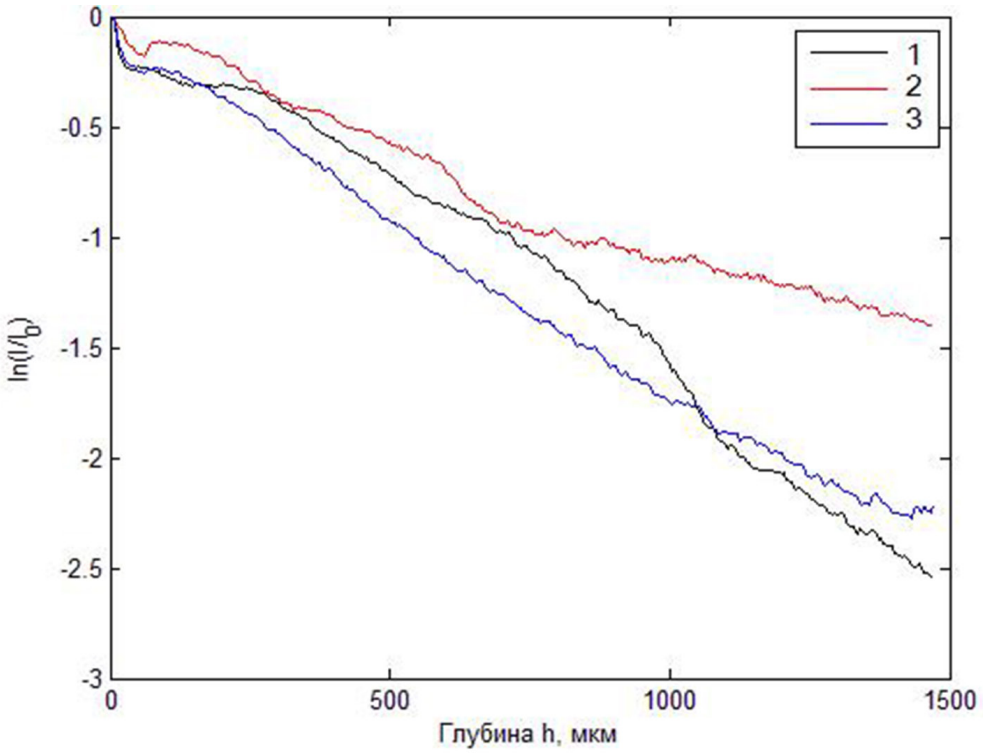

Рис. 3. Зависимости средней интенсивности спекл-модулированного интерференционного сигнала для участков видимо неизмененной кожи при псориазе (1-2) и при акне (3).

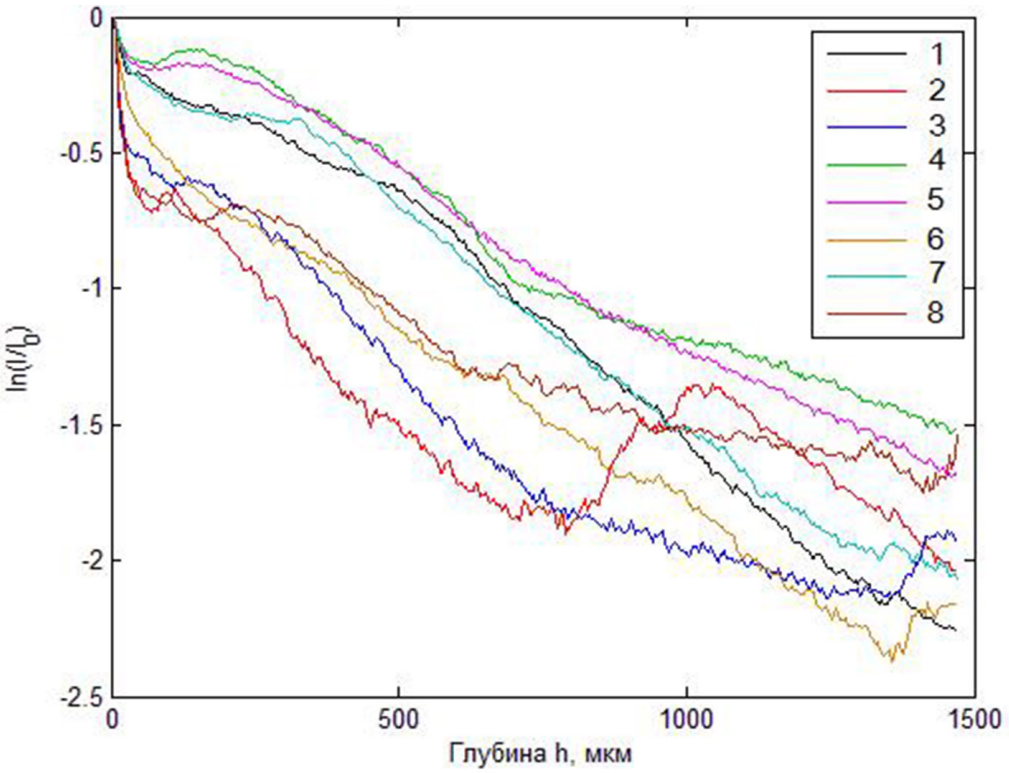

Рис. 4. Зависимости интенсивности интерференционного сигнала от глубины зондирования для очагов поражения при псориазе (1–2 и 8), акне (4-5) и очаговой склеродермии (3 и 6–8).

Ситуация кардинальным образом меняется в случае зондирования очагов поражения кожи (рис. 4). На рис. 4 представлены данные для очагов поражения кожи при псориазе, акне и склеродермии.

Обсуждение. Для акне и склеродермии, но не для псориатических очагов, характерно существенно неоднородное распределение *k(h)* по глубине; на глубинах зондирования порядка 1 мм наблюдается резкое убывание коэффициента затухания (для отдельных образцов до значений, близких к 0). Следует также отметить существование достаточно выраженной границы между слоями с различными оптическими характеристиками (и, соответственно, структурой) на глубинах от ≈1000 мкм до ≈2000 мкм для большинства исследованных очагов поражения.

Заключение. Таким образом, в качестве критерия патологических изменений может быть предложена степень пространственной однородности распределений постоянной затухания интерференционного сигнала по глубине.

Конфликт интересов. Данная работа поддержана грантом РФФИ № 13-02-00440 и грантом Минобрнауки РФ № 14. Z56.15.7102-МК.

References (Литература)

1. Huan D, Swanson EA, Lin CP, et al. Optical coherence tomography. Science 1991; 254 (5035): 1178–81.

2. Zysk AM, Nguyen FT, Oldenburg AL, Marks DL, Boppart SA. Optical coherence tomography: a review of clinical development from bench to bedside. Journal of biomedical optics 2007; 12 (5): 051403.

2. Chua, Shunjie. High-Definition Optical Coherence Tomography for the Study of Evolution of a Disease. Dermatology Bulletin 2015; 26 (1): 2–3. Retrieved 28 May 2015.

4. Utz SR, Zimnyakov DA, Galkina EM, et al. Optical cogerence tomogtaphy of the epidermal sulfacrilate surface strippings. Saratov Journal of Medical Scientific Research 2013; 9 (3): 525–529. Russian (Утц С. Р., Зимняков Д. А., Галкина Е. М. и др. Оптическая когерентная томография сульфакрилатных отрывов эпидермиса. Саратовский научно-медицинский журнал 2013; 9 (3): 525–529.).

5. Utz SR, Reshetnikova EM, Alonova MV, et al. Polarimetric sulfacrilate epidermal strippings analysis as a method of optical biopsy. Saratov Journal of Medical Scientific Research. 2013; 9 (3): 540–543. Russian (Утц СР, Решетникова ЕМ, Алонова МВ и др. Поляриметрический анализ сульфакрилатных отрывов эпидермиса как метод оптической биопсии. Саратовский научно-медицинский журнал 2013; 9 (3): 540–543.)

6. Schmitt JM. Optical coherence tomography (OCT): a review. IEEE Journal of Selected Topics in Quantum Electronics 1999; (5): 1205–1215.

7. Wong A, Mishra A, Bizheva K, Clausi DA. General Bayesian estimation for speckle noise reduction in optical coherence tomography retinal imagery. Optics Express 2015; 18: 8338–8352.

8. Zhu D, Larin KV, Luo Q, Tuchin VV. Recent progress in tissue optical clearing. Laser Photon Rev 2013; 7 (5): 732–757.

9. Larina IV, Carbajal EF, Tuchin VV, Dickinson ME, Larin KV. Enhanced OCT imaging of embryonic tissue with optical clearing. Laser Physics Letters 2008; 5 (6): 476–479.

10. Zimnyakov DA, Sina DA, Yuvchenko SA, et al. Nizkointensivnaya interferometriya kak metod ocenki transportnich parametrov sluchayno-neodnorodnich sred. Kvantovaya electronica 2014; 44 (1): 59–64. Russian (Зимняков Д. А., Сина Д. С., Ювченко С. А. и др. Низкокогерентная интерферометрия как метод оценки транспортных параметров случайно-неоднородных сред. Квантовая электроника 2014; 44 (1): 59–64.)

11. Zimnyakov DA, Sina DA, Yuvchenko SA, et al. Izmerenie transportnogo koefficienta rasseyaniya sluchayno-neodnorodnich sred metodom nizkokogerentnoy reflektometrii. Pisma v GTF 2014; 40 (3): 76–82. Russian (Зимняков Д. А., Сина Дж. С., Ювченко С. А. и др. Измерение транспортного коэффициента рассеяния случайно-неоднородных сред методом низкокогерентной рефлектометрии. Письма в ЖТФ 2014; 40 (3): 76–82.).

УДК616.6+618.1] -022:579.882.11–036.12–036.17] –074 (045) Краткое сообщение

ДЕТЕКЦИЯ CHLAMYDIA TRACHOMATIS В ОБРАЗЦАХ КРОВИ КАК МЕТОД ДИАГНОСТИКИ ОСЛОЖНЕННЫХ И ПЕРСИСТИРУЮЩИХ ФОРМ УРОГЕНИТАЛЬНОЙ ХЛАМИДИЙНОЙ ИНФЕКЦИИ

Э.С. Султанахмедов *— ГБОУ ВПО «Саратовский ГМУ им. В.И. Разумовского» Минздрава России, клиника кожных и венерических болезней, врач-дерматовенеролог;* ***С. Р. Утц*** *— ГБОУ ВПО «Саратовский ГМУ им. В.И. Разумовского» Минздрава России, главный врач Клиники кожных и венерических болезней, заведующий кафедрой кожных и венерических болезней, профессор, доктор медицинских наук;* ***Ю.В. Салтыков*** *— ФГБНУ «Саратовский научно-исследовательский ветеринарный институт» Федерального агентства по научным организациям, младший научный сотрудник отдела зоо- и зооантропонозных заболеваний, ФГБОУ ВПО «Саратовский государственный аграрный университет им. Н.И. Вавилова», аспирант кафедры микробиологии, биотехнологии и химии;* ***В.Л. Мотин —*** *Университет Техаса, медицинский факультет, США, заведующий лабораторией патогенных микроорганизмов, профессор, PhD;* ***В.А. Федорова*** *— ФГБНУ «Саратовский научно-исследовательский ветеринарный институт» Федерального агентства по научным организациям, заведующая отделом зоо- и зооантропонозных заболеваний, профессор, доктор медицинских наук, ФГБОУ ВПО «Саратовский государственный аграрный университет им. Н.И. Вавилова», профессор кафедры микробиологии, биотехнологии и химии.*

DETECTION OF CHLAMYDIA TRACHOMATIS IN BLOOD SAMPLES AS A DIAGNOSTIC METHOD FOR COMPLICATED AND PERSISTENT FORMS OF UROGENITAL CHLAMYDIA INFECTIONS

E.S. Sultanakhmedov *— Saratov State Medical University named after V.I. Razumovsky, Clinic for Skin and Venereal diseases, Dermatovenereologist;* ***S. R. Utz*** *— Saratov State Medical University named after V.I. Razumovsky, Head Physician of Clinic for Skin and Venereal Diseases, Head of Department for Skin and Venereal Diseases, Professor, Doctor of Medical Science;* ***Y.V. Saltykov*** *— Saratov Scientific and Research Veterinary Institute of Federal Agency for Scientific Organizations, Department for Zoonotic Diseases and Anthroponosis, Junior Researcher; Saratov State Agrarian University n.a. N.I. Vavilov, Ph.D. student of Department for Microbiology, Biotechnology and Chemistry;* ***V.L. Motin*** *— University of Texas Medical Branch, Galveston, TX, USA, Department of Pathology, Department of Microbiology & Immunology, Head of Laboratory for Pathogens, Ph.D. (Biol);* ***V.A. Fedorova*** *— Saratov Scientific and Research Veterinary Institute of Federal Agency for Scientific Organizations, Head of Department for Zoonotic Diseases and Anthroponosis, Professor, Doctor of Medical Sciences; Saratov State Agrarian University named after N.I. Vavilov, Professor of Department for Microbiology, Biotechnology and Chemistry.*

Дата поступления — 1.09.2015 г. Дата принятия в печать — 15.09.2015 г.

Султанахмедов Э.С., Утц С. Р., Салтыков Ю.В., Мотин В.Л., Федорова В.А. **Детекция *Chlamydia trachomatis* в образцах крови как метод диагностики осложненных и персистирующих форм урогенитальной хламидийной инфекции. Саратовский научно-медицинский журнал 2015; 11 (3): 381–385.**

Цель: изучение эффективности метода лабораторной диагностики урогенитального хламидиоза (УГХ) у пациентов с хроническим течением инфекции, основанного на детекции *C. trachomatis* в клинических образцах, полученных из генитального и экстрагенитального (кровь) сайтов. *Материал и методы.* Определяли наличие ДНК *C. trachomatis* методом ПЦР в генитальном и экстрагенитальном (кровь) сайтах у 8 пациентов (4 мужчин и 4 женщин). *Результаты.* Установлено, что в биологическом материале, взятом из экстрагенитального сайта, *C. trachomatis* детектировалась у всех обследуемых (в 100% случаев), в то время как в клинических образцах, полученных из генитальных сайтов, только у семи пациентов (87,5%). *Заключение.* Специфическая хламидийная ДНК может быть детектирована в экстрагенитальном сайте даже в случае отсутствия ее в детектируемых количествах в клиническом материале из урогенитального тракта пациентов с УГХ.

Ключевые слова: *Chlamydia trachomatis*, урогенитальная хламидийная инфекция, лабораторная диагностика, молекулярно-биологические методы, персистенция, генитальный сайт, экстрагенитальный сайт, образец крови, клинический образец.

Sultanakhmedov ES, Utz SR, Saltykov YV, Motin VL, Feodorova VA. **Detection of *Chlamydia trachomatis* in blood samples as a diagnostic method for complicated and persistent forms of urogenital chlamydia infections. Saratov Journal of Medical Scientific Research 2015; 11 (3): 381–385.**

Goal: the study of the effectiveness of the method for laboratory diagnostics of urogenital chlamydial infection in patients with chronic form of the disease. *Material and methods.* The presence of DNA of *C. trachomatis* was detected by PCR in either genital or extragenital (blood) sites in eighth patients (four men and four women). *Results.* It is established that in biological material taken from extragenital (blood) sites, *C. trachomatis* was detected in all patients examined (in 100% of cases), while in clinical samples obtained from genital sites, in seven patients only (87.5%). *Conclusion.* We found that specific chlamydial DNA can be detected in extragenital (blood) site, despite the negative reaction in the clinical material from the genital tract of patients with genital chlamydial infection.

Key words: *Chlamydia trachomatis*, genital chlamydial infection, laboratory diagnostics, molecular biological methods, persistence, genital site, extra genital site, blood specimen, clinical sample.

Введение. *Chlamydia trachomatis* — один из самых распространенных возбудителей инфекций, передаваемых половым путем (ИППП). Истинная заболеваемость и распространенность урогенитальной хламидийной инфекции остается неизвестной. По оценке ВОЗ, урогенитальный хламидиоз (УГХ) занимает лидирующие позиции в структуре ИППП, уступая первое место лишь трихомонадной инфекции [1]. Эпидемиологическая ситуация по УГХ в Российской Федерации сохраняется неблагоприятной на протяжении многих лет, составив, например, в 2009 г. 80,3 случая на 100000 населения [2]. Урогенитальная хламидийная инфекция способна нанести серьезный вред репродуктивной системе как мужчин (орхит, эпididимит), так и женщин (цервицит, воспалительные заболевания органов малого таза (ВЗОМТ), трубное бесплодие) [3, 4].

Значительный интерес ученых вызывают хронические формы УГХ, оказывающие существенное влияние на эпидемиологическую обстановку. Существование скрытых форм заболевания, протекающих без какой-либо клинической симптоматики, вероятно,

Ответственный автор — Федорова Валентина Анатольевна
Тел.:89053850120
E-mail: feodorovav@mail.ru

свидетельствует о подавлении иммунного ответа при хронической хламидийной инфекции [5, 6]. При этом возбудитель не теряет своего патогенного потенциала и способности к размножению. В связи с этим хроническое течение УГХ так же опасно, как и выявление у пациента форм заболевания с клиническими симптомами, и требует полноценного лечения, профилактики и своевременной диагностики [5, 7, 8, 9].

Урогенитальная хламидийная инфекция, зачастую протекающая хронически, вызывает многочисленные осложнения, связанные с вероятной диссеминацией хламидий из первичного очага инфекции в другие органы. Это приводит к развитию серьезных заболеваний, таких, как мужское и женское бесплодие, болезнь Рейтера, перигепатит, офтальмо-хламидиоз, тазовый перитонит, патология беременности [8, 10, 11, 12]

Описано несколько путей распространения *C. trachomatis* в организме человека: интраканаликулярный (восходящий), лимфогенный и интранатальный (инфицирование новорожденного при прохождении родовых путей). Диссеминация возбудителя гематогенным путем с развитием экстрагенитальной патологии показана в работах отечественных исследователей [5–9].

Основанием для установления диагноза урогенитальной хламидийной инфекции является наличие клинической симптоматики и выявление *C. trachomatis* лабораторными тестами в клинических образцах. Однако в случаях со слабовыраженными клиническими признаками или при бессимптомном течении заболевания методы лабораторной диагностики становятся основным инструментом для верификации диагноза [13, 14].

В настоящее время для идентификации *C. trachomatis* оптимальным считается использование методов амплификации нуклеиновых кислот (МАНК) [2, 15, 16]. В соответствии с протоколами Европейского руководства по ведению пациентов с инфекцией, вызванной *C. trachomatis,* и рекомендациями CDC, для обнаружения данного возбудителя предложена полимеразная цепная реакция (ПЦР), поскольку во многих исследованиях именно этот вариант МАНК продемонстрировал превосходство над другими лабораторными тестами, применяемыми для диагностики УГХ. Показаны высокая чувствительность и специфичность данной методики [17], ее применимость в лабораторной практике, высокая производительность, удобство интерпретации полученных результатов и относительно низкая стоимость анализа для пациента. Однако при хронических формах урогенитальной хламидийной инфекции и экстрагенитальной локализации возбудителя исследование молекулярно-биологическими методами проб клинического материала из генитального тракта зачастую не позволяет идентифицировать *C. trachomatis* ввиду отсутствия генетического материала хламидий в данных отделах [5, 9].

В связи с этим представляется актуальной разработка лабораторных методов определения *C. trachomatis* в организме человека при хронической инфекции урогенитального тракта с учетом понимания механизмов диссеминации возбудителя.

Основной целью данной работы явилось изучение эффективности метода лабораторной диагностики, основанного на детекции *C. trachomatis* в клинических образцах из генитального и экстрагенитального (кровь) сайтов, полученных от пациентов с УГХ в качестве материала для выявления специфической хламидийной ДНК методом ПЦР.

Материал и методы. По результатам обследования пациентов, обратившихся в Клинику кожных и венерических болезней ГБОУ ВПО «Саратовский ГМУ им. В.И. Разумовского» в период 2012–2014 гг., были отобраны 8 пациентов (4 мужчин и 4 женщины) в возрасте от 25 до 44 лет (средний возраст составил 34,5 года). Критериями отбора явились: клинические признаки урогенитальной инфекции, профилактическое обследование на ИППП, половой контакт с больным УГХ, бесплодие.

Всем пациентам проведено клинико-лабораторное обследование: сбор анамнеза, физикальный осмотр, лабораторные исследования (бактериоскопия с целью определения *Neisseria gonorrhoeae, Trichomonas vaginalis*; ПЦР для идентификации *C. trachomatis, Mycoplasma genitalium, Mycoplasma hominis, Ureaplasma urealyticum,* вируса папилломы человека, вируса простого герпеса 1-го и 2-го типов; метод ИФА для исключения сифилитической инфекции, вирусных гепатитов В и С, ВИЧ), а также инструментальное обследование (ультразвуковое сканирование мочеполовых органов).

Материалом для исследования служили клинические образцы — соскобы из уретры или цервикального канала, кровь. ДНК из соскобного материала изолировали методом нуклеосорбции с применением набора «ДНК-сорб-АМ» (ФБУН ЦНИИ эпидемиологии Роспотребнадзора, Москва, Россия), из крови — набором DNeasy Blood & Tissue Kit (QIAGEN, США) в соответствии с инструкцией. Наличие в материале специфической хламидийной ДНК определяли в ПЦР с последующим определением геновара хламидий по вариабельному региону VD2 гена *omp1 C. trachomatis* согласно рекомендациям [18]. Секвенирование специфических хламидийных ампликонов выполняли в компании «Евроген» (Москва, Россия). Расшифрованные нуклеотидные последовательности сравнивали с депонированными в генном банке последовательностями гена *omp1* клинических изолятов *C. trachomatis.* Параллельно клинические образцы тестировали методом прямой иммунофлуоресценции (ПИФ) с применением набора «ХламиСкан» (БТК ЛАБдиагностика, Москва, Россия), специфические хламидийные антитела в сыворотках крови пациентов определяли коммерческим набором для выявления видоспецифических иммуноглобулинов класса G к *C. trachomatis* в иммуноферментном анализе (ТИФА) «ХламиБест-С. trachomatis-IgG» (ВекторБест, Новосибирск, Россия).

Результаты. Причиной для обращения за медицинской помощью явился один из факторов: наличие жалоб со стороны урогенитального тракта, профилактическое обследование на ИППП, выявление УГХ у полового партнера или направление гинеколога в связи с подготовкой к инвазивным манипуляциям (вспомогательные репродуктивные технологии — ВРТ).

Анализ жалоб пациентов позволил определить субъективные проявления заболевания, такие как патологические выделения из половых путей, неприятный запах вагинального отделяемого, межменструальные и посткоитальные кровяные выделения, периодически возникающие боли внизу живота, в промежности и в яичках. Длительность заболевания составила от 3–4 недель до 12 месяцев.

При анализе анамнестических данных установлено, что у двух пациенток ранее регистрировались эрозия шейки матки и «вторичное бесплодие», у одной пациентки — односторонний сальпингоофорит, у двоих мужчин — хронический простатит и эпидидимит.

У обследованных пациентов средний возраст сексуального дебюта составил от 17,5 до 20,7 года. О регулярной половой жизни сообщили все восемь пациентов. После начала половой жизни и до проведения настоящего обследования пациенты имели от 1 до 15 половых партнеров.

При физикальном обследовании женщин отмечались следующие объективные клинические симптомы: в заднем своде влагалища скудные слизистые выделения, гиперемия слизистой оболочки шейки матки, слизистые или слизисто-гнойные выделения из цервикального канала. При бимануальном исследовании у двух пациенток отмечалось увеличение размеров яичников, умеренная болезненность при пальпации. По результатам УЗИ у двух пациенток были выявлены признаки ВЗОМТ.

При оценке локального статуса у мужчин зарегистрированы скудные слизистые выделения из наружного отверстия мочеиспускательного канала, гиперемия губок уретры. При проведении пальцевого ректального исследования отмечалось увеличение предстательной железы у двоих мужчин, болезненность при пальпации. Трансректальное ультразвуковое сканирование простаты свидетельствовало о наличии у данных мужчин признаков простатита.

Среди отобранных для исследования пациентов, по крайней мере, 62,5% отмечали ранее перенесенный УГХ, что в полной мере соотносится с выявленными у данных пациентов осложнениями в виде сальпингоофорита, хронического простатита, эпидидимита, бесплодия. Однако в сыворотках крови только 37,5% человек удалось обнаружить специфические «анамнестические» хламидийные антитела класса IgG (в титрах 1:8–1:40), считающиеся признаком перенесенной в прошлом хламидийной инфекции или хронического хламидиоза. По результатам лабораторного обследования методом ПИФ в уретральных и цервикальных соскобах в 87,5% случаев были выявлены бактерии *C. trachomatis.* Аналогичные данные были получены в ПЦР — в генитальных сайтах специфическая хламидийная ДНК детектировалась у тех же пациентов (87,5% соответственно). Вместе с тем применение того же варианта ПЦР позволило выявить возбудитель хламидиоза в крови в 100% случаев. Последующее генотипирование хламидийной ДНК, изолированной из генитального и экстрагенитальнго (кровь) сайтов инфекции, подтвердило наличие в указанных клинических образцах пациентов с УГХ генетического материала возбудителя трех (E, F и G) из восьми основных (D, E, F, G, H, I, J и K) сероваров *C. trachomatis,* известных как этиологические агенты УГХ у людей. При этом в генитальных сайтах несколько чаще (в 50% случаев) определялись хламидии геновара E, в то время как ДНК хламидий двух других геноваров, F и G — в сходном количестве образцов из экстрагенитального сайта (образцы крови пациентов с УГХ) — по 25%, соответственно.

Обсуждение. На сегодняшний день УГХ остается актуальной проблемой практического здравоохранения вследствие высоких показателей заболеваемости и отсутствия тенденции к снижению выявления осложненных форм заболевания [1, 3, 4].

Современные клинические рекомендации регламентируют проведение исследований молекулярно-биологическими и культуральными методами для идентификации *C. trachomatis* в клинических образцах, полученных из мочеполового тракта [2, 13–16]. Однако практикующий врач может столкнуться с ситуацией, когда у пациента имеются отрицательные результаты анализов на наличие возбудителей ИППП, взятых из генитальных сайтов, при явной манифестной клинической картине воспалительного заболевания мочеполовой сферы или выделении возбудителя УГХ у полового партнера [3, 17]. Кроме того, ряд диагностических манипуляций (забор биологического материала из урогенитального тракта, массаж предстательной железы, ТРУЗИ/ТВУЗИ) являются психологически дискомфортными для пациентов, а в некоторых случаях и крайне болезненными.

Как недавно было установлено, развитию хронической урогенитальной хламидийной инфекции способствует наличие у возбудителя адаптационных механизмов, приводящих к образованию персистирующих форм патогена. Данные варианты *C. trachomatis* в процессе эволюции приобрели способность противодействовать защитным действиям организма хозяина, что позволяет им длительно выживать в макроорганизме, вызывая и поддерживая воспаление, оказывая влияние на метаболические и биохимические процессы внутри клетки-мишени, приводя к развитию каскада иммунопатологических реакций [8]. Поэтому на первом этапе обследования пациентов нами был разработан следующий комплекс диагностических мероприятий с применением молекулярных и иммунодиагностических методов детекции *C. trachomatis*, который включал:

— выделение ДНК бактерии из образцов биологического материала (соскоб из уретры или шейки матки, кровь). Одновременно уретральные и цервикальные свабы тестировали методом ПИФ, а в сыворотке крови определяли специфические хламидийные антитела с помощью ТИФА;

— амплификацию и секвенирование гена *omp1* ДНК вариантов *C. trachomatis*, выявленных в клинических образцах; гомологи расшифрованных нуклеотидных последовательностей исследуемого гена были обнаружены в базе данных GenBank.

Разработанный алгоритм диагностики различных форм урогенитальной хламидийной инфекции был апробирован на выборке из клинических образцов восьми пациентов с осложненными формами УГХ.

На первом этапе исследования получали хламидийную ДНК из образцов биологического материала (соскобы из уретры и цервикального канала, крови), положительных в ПЦР. Для контроля использовали метод ПИФ с моноклональными антителами с целью обнаружения специфического свечения в соскобном материале со слизистой уретры и шейки матки, а также определяли специфические хламидийные антитела в сыворотках крови пациентов для выявления видоспецифических иммуноглобулинов класса G к *C. trachomatis* в ТИФА с применением соответствующих коммерческих наборов.

В результате проведенного сравнительного анализа было установлено, что методом ПЦР в биологическом материале, взятом из экстрагенитального (кровь) сайта, *C. trachomatis* детектировалась у всех обследуемых (8/8, т.е. в 100% случаев), в то время как в клинических образцах, полученных из генитальных сайтов, у семи пациентов (только у 87,5%). Вероятно, в результате нарушения проницаемости эндотелия сосудов возбудитель УГХ мог проникнуть в кровеносное русло, где захватывался моноцитами, но не элиминировал из крови, а переходил в персистирующее состояние [5, 6]. Таким образом, сформировавшиеся атипичные элементарные тельца диссеминировали с током крови, причем их концентрация оказалась достаточной для детекции специфической ДНК *C. trachomatis* в ПЦР так же, как и у других ис-

следователей [5–9]. В российских стандартах оказания медицинской помощи пациентам с УГХ [2], в рекомендациях Европейского IUSTI [14] и Восточно-Европейской сети репродуктивного здоровья [19] указывается на приоритет ПЦР, а также подчеркивается необходимость определения генотипов и вариантов *C. trachomatis*, так как для некоторых сероваров *C. trachomatis* (D, F, G, Ga, Ia) отмечены характерные особенности клинического течения хламидийной инфекции [20]. Причем в случае получения позитивных результатов МАНК, отсутствует необходимость проведения дополнительных исследований для подтверждения диагноза.

Методом ПИФ в отделяемом из уретры и шейки матки также у семи человек были выявлены бактерии *C. trachomatis,* что соответствует данным литературы о чувствительности и специфичности указанного метода [21, 22]. В сыворотках крови методом ТИФА только у трех человек были обнаружены специфические хламидийные антитела класса IgG, что показало относительно низкую прогностическую значимость данного метода диагностики. Видимо, поэтому серологические методы определения антител к *C. trachomatis* в США и ряде стран Европы исключены из стандартов современной лабораторной диагностики УГХ в связи с низкой диагностической ценностью. Однако данный метод применяется в диагностике венерической лимфогранулемы (определение высоких титров IgA и/или IgG-антител) и неонатальной пневмонии (детекция IgM) в педиатрической практике [22]. Хотя, с другой стороны, отсутствие детектируемых количеств специфических хламидийных антител может быть связано со способностью хламидий модулировать иммунный ответ макроорганизма [6] или же с генетической детерминированностью макроорганизма, обеспечивающей слабый иммунный ответ.

На следующем этапе определялся генотип клинических изолятов *C. trachomatis*. У пациентов с урогенитальной хламидийной инфекцией удалось выявить три геновара *C. trachomatis* — E, F и G, при этом геновар E определялся в два раза чаще двух других геноваров, F и G. Анализ доступных источников научной литературы, касающихся молекулярно-биологических методов детекции *C. trachomatis*, показал преобладание геновара E, а также геноваров G и F, как наиболее распространенных в мире [23–25]. Существует предположение, что преобладание сероваров E и G, вероятно, обусловлено их низкой иммунологической активностью [26].

На основании проведенных исследований нами разработан алгоритм обследования пациентов с различными формами воспалительных заболеваний мочеполовых органов хламидийной этиологии с наличием субъективной и/или объективной симптоматики. Помимо проведения стандартных анамнестических, клинических, инструментальных (УЗИ) и лабораторных (микроскопический, молекулярно-биологический) методов обследования, диагностический поиск был расширен за счет исследования образцов крови с целью детекции ДНК *C. trachomatis*. Использование данного алгоритма является перспективным для внедрения в практическое здравоохранение, что позволит повысить эффективность и качество современных лечебно-диагностических мероприятий, а также снизить финансовые затраты на обследование пациентов с различными формами урогенитальной хламидийной инфекции.

Заключение. В результате проведенных исследований достоверно установлено, что у пациентов с хроническими манифестными или бессимптомными формами урогенитальной хламидийной инфекции эффективность детекции ДНК *C. trachomatis* в экстрагенитальном (кровь) сайте сопоставима и даже превышала частоту обнаружения генетического материала хламидий в генитальных сайтах. Данный метод является перспективным для выделения ДНК возбудителя УГХ независимо от локализации очага инфекции.

Критериями отбора для данного обследования могут служить:

— клинические признаки воспалительных заболеваний урогенитального тракта без лабораторного подтверждения наличия инфекционного агента в нижних отделах мочеполовой системы;

— бесплодие неустановленной этиологии;

— профилактическое обследование на ИППП, в том числе для прегравидарной подготовки.

В ходе выполнения работы также был установлен ряд геноваров *C. trachomatis* (E, F и G), которые могут играть важную роль в развитии осложнений со стороны урогенитального тракта (сальпингоофорит, простатит, орхит, эпидидимит, бесплодие) хламидийной этиологии.

Дифференцированный подход в ведении пациентов с урогенитальной хламидийной инфекцией определяет выбор комплекса диагностических мероприятий, включающего в себя исследования клинических образцов из генитального и экстрагенитального (кровь) сайтов, что повышает эффективность обнаружения *C. trachomatis* у больных с осложненными и персистирующими формами урогенитальной хламидийной инфекции, особенно в случаях затруднения выявления хламидий в клиническом материале пациентов, полученном из генитальных сайтов.

Конфликт интересов отсутствует.

References (Литература)

1. WHO. Prevention and control of sexually transmitted infections: draft global strategy, 2006. URL: http://www.who.int/reproductive-health/docs/stis_strategy.pdf.

2. Dermatovenereology: clinical Guidelines / ed. by A.A. Kubanova. Moscow: ZAO FID Delovoi express, 2010; 413–425. Russian (Дерматовенерология: клинические рекомендации / под ред. А.А. Кубановой. М: ДЭКС-ПРЕСС, 2010; 413–425).

3. Centers for Disease Control and Prevention. Sexually transmitted disease treatment guidelines, MMWR Morbs Mortal Wkly Rep.2010; 59 (RR-12): 1–110. Erratum in: MMWR Recomm Rep. 2011; 60 (1): 18.

4. Fenton KA, Mecer CH, Johnson AM, et al. Reported sexually transmitted disease clinic attendance and sexually transmitted infections in Britain: prevalence, risk factors, and proportionate population burden. J Infect Dis 2005; 191: 127–138.

5. Pashko YP, Zigangirova NA, Kapotina LN, et al. Features of distribution in the organism Chlamydia trachomatis in the chronic course of urogenital chlamydia and pathogen detection in blood serum. Fundamental Research 2010; 7: 50–57. Russian (Пашко Ю.П., Зигангирова Н.А., Капотина Л.Н. и др. Особенности распространения в организме Chlamydia trachomatis при хроническом течении урогенитального хламидиоза и детекция возбудителя в сыворотке крови. Фундаментальные исследования 2010; 7: 50–57).

6. Zigangirova NA, Petyaev IM, Pashko YM, et al. Generalization of infection in patients with urogenital chlamydia infection. Clin Microbiol Antimicrob Chemioter 2007; 9 (4): 351–360. Russian (Зигангирова Н.А., Петяев И.М., Пашко Ю.М. и др. Генерализация инфекции у больных с урогенитальным хламидиозом. Клиническая микробиология антимикробная химиотер. 2007; 9 (4): 351–360)

7. Pashko YP, Zigangirova N, Petyaev IM, et al. Modern aspects of diagnostics of chronic urogenital chlamydia sticks, called persistent forms of chlamydia. J Microbiol 2009; (4): 89–93 Russian (Пашко Ю.П., Зигангирова Н.А., Петяев И.М.

и др. Современные аспекты диагностики хронического хламидиоза, вызванного персистирующими формами хламидий. ЖМЭИ 2009, (4): 89–93.).

8. Pashko YP, Morgunova E, Capatina LN, et al. Diagnosis of active persistent infections in patients with urogenital chlamydia. In: Genodiagnostic infectious diseases 2007: Sat. works. VI all Russian scientific.-practical. conf.; M., 2007; vol.2, p. 181–183. Russian (Пашко Ю.П., Моргунова Е.Ю., Капотина Л.Н. и др. Диагностика активной персистентной инфекции у больных с урогенитальным хламидиозом. Генодиагностика инфекционных болезней 2007: сб. трудов. VI Всерос. науч.-практ. конф. Т. II. М., 2007; с. 181–183).

9. Feodorova VA, Sultanakhmedov ES, Saltykov YV, et al. Testing the blood of patients with urogenital chlamydia infection increases the efficiency of laboratory diagnosis of Chlamydia trachomatis. Molecular diagnosis 2014; (1): 172–173 Russian (Федорова В.А., Султанахмедов Э.С., Салтыков Ю.В. и др. Тестирование крови пациентов с урогенитальным хламидиозом повышает эффективность лабораторной диагностики Chlamydia trachomatis. Молекулярная диагностика 2014. (1): 172–173).

10. Safina ON. Urogenital chlamydia and chronic prostatitis. Sib Jur dermatol and venerol 2003; (4): 62–63 Russian (Сафина О.Н. Урогенитальный хламидиоз и хронический простатит. Сибирский журнал дерматологии и венерологии. 2003. (4): 62–63).

11. Peter N. Fitz-Hugh-Curtis syndrome: A diagnosis to consider in women with right upper quadrant pain. Cleveland Clinic Journal of Medicine 2004; 7 (3): 233–239.

12. Mavrov GI. Chlamydia trachomatis in the lumen of capillaries of the fallopian tubes: the possibility of hematogenous spread of infection. Phys The Academy of medical Sciences of Ukraine 1996; 4: 704–711 Russian (Мавров Г.И. Chlamydia trachomatis в просвете капилляров маточных труб: возможность гематогенного распространения инфекции. Журнал АМН Украины 1996; 4: 704–711).

13. Of sexually transmitted infections: Clinic, diagnostics, treatment / ed. by V.A. Molochkov; M.: Medicine, 2006; p. 384–413. Russian (Инфекции, передаваемые половым путем: клиника, диагностика, лечение / под ред. В.А. Молочкова. М.: Медицина, 2006; с. 384–413)

14. Treatment protocol “Urogenital chlamydial infection” / ed. by V.I. Kissina. M: Nyudiamed, 2011; p. 164–191. Russian (Протокол ведения больных «Инфекции, передаваемые половым путем». В кн.: Урогенитальная хламидийная инфекция / под ред. В.И. Кисиной. М: Ньюдиамед, 2011; с. 164–191).

15. Lanjouw E, Ossewaarde JM, Stary A, et al. 2010 European guidelines for the management of Chlamydia trachomatis infections. Int J STD AIDS 2010; 21 (11): 729–37.

16. Workowski KA, Berman S. Centers for Disease Control and Prevention (CDC). Sexually Transmitted Diseases Treatment Guidelines 2010. MMWR Recomm Rep 2010; 59 (RR-12): 1–10.

18. Centers for Disease Control and Prevention (CDC). Recommendations for the Laboratory-Based Detection of Chlamydia trachomatis and Neisseria gonorrhoeae 2014. MMWR Recomm Rep, March 14, 2014; 63 (RR02): 1–19.

19. Quint KD, van Doorn LJ, Kleter B, et al. A Highly Sensitive, Multiplex broad-spectrum PCR-DNA-enzyme immunoassay and reverse hybridization assay for rapid detection and identification of Chlamydia trachomatis serovars. Molecular Diagnostics 2007; 9: 631–638.

20. Domeika M, Savicheva A, Sokolovskiy E, et al. Guidelines for the laboratory diagnosis of Chlamydia trachomatis infections in East European countries. J Eur Acad Dermatol Venereol 2009 (Dec); 23 (12): 1353–1363.

21. Geisler WM, Suchland RJ, Whittington WL, et al. The relationship of serovar to clinical manifestations of urogenital Chlamydia trachomatis infection. Sex Transm Dis 2003; 30 (2): 160–165.

22. Churakov AA, Kulichenko AN, Kazakova ES. To the question about laboratory diagnostics-the stick of urogenital chlamydia infection. Clinical and laboratory diagnostics 2005; (2): 43–47 Russian (Чураков А.А., Куличенко А.Н., Казакова Е.С. К вопросу о лабораторной диагностике урогенитального хламидиоза. Клиническая и лабораторная диагностика 2005; (2): 43–47).

23. Kubanova AA, Frigo NV, Rotanov SV, et al. Modern approaches and prospects of development of laboratory diagnostics of sexually transmitted infections. Journal of Dermatology and Venereology 2011; 5: 54–63. Russian (Кубанова А.А., Фриго Н.В., Ротанов С. В. и др. Современные направления и перспективы развития лабораторной диагностики инфекций, передаваемых половым путем. Вестник дерматологии и венерологии 2011; (5): 54–63).

24. Gomes JP, Bruno WJ, Nunes A, et al. Evolution of Chlamydia trachomatis diversity occurs by widespread interstrain recombination involving hotspots. Genome Res 2008; 17: 50–60.

25. Stothard DR. Use of a reverse dot blot procedure to identify the presence of multiple serovars in Chlamydia trachomatis urogenital infection. J Clin Microbiol 2001; 39: 2655–2659.

26. Spraaragen J, Verhaest I, Mooi JS, et al. Analysis of Chlamydia trachomatis. Serovar distribution changes in the Netherlands (1986-2002). Sex Transm Infect 2005; 80: 151–152.

27. Lister NA, Faitley CK. C. trachomatis serovars causing urogenital infections in women in Melbourne, Australia. J Clin Microbiol 2005; 43: 2546–2547

УДК 616.517–036.17:615.26:615.831] –059 (045) Краткое сообщение

КОМБИНИРОВАННОЕ ПРИМЕНЕНИЕ УСТЕКИНУМАБА И УЗКОПОЛОСНОЙ ФОТОТЕРАПИИ В ЛЕЧЕНИИ ТЯЖЕЛЫХ ФОРМ ПСОРИАЗА

Л.С. Круглова *— Московский научно практический центр дерматовенерологии и косметологии Департамента здравоохранения г. Москвы, главный научный сотрудник, профессор, доктор медицинских наук;* ***Е.С. Понич*** *— БУ ХМАО-Югры «Ханты-Мансийский клинический кожно-венерологический диспансер», главный врач, кандидат медицинских наук;* ***А.М. Бабушкин*** *— БУ ХМАО-Югры «Ханты-Мансийский клинический кожно-венерологический диспансер», врач дерматовенеролог, кандидат медицинских наук.*

THE COMBINED USING OF USTEKINUMAB AND NARROW-BAND PHOTOTHERAPY IN TREATMENT OF SEVERE PSORIASIS

L.S. Kruglova *— Moscow Scientific and Practical Center of Dermatology, Venereology and Cosmetology of Moscow City Health Department, Professor, Doctor of Medical Sciences;* ***E.S. Ponich*** *— BU Khanty-Mansi Autonomous District — Yugra «Khanty-Mansi clinical skin and venereologic dispensary», Head Physician, Candidate of Medical Science;* ***A.M. Babushkin*** *— BU Khanty-Mansi Autonomous District — Yugra «Khanty-Mansi clinical skin and venereologic dispensary», Dermatovenerologist, Candidate of Medical Science.*

Дата поступления — 1.09.2015 г. Дата принятия в печать — 15.09.2015 г.

Круглова Е.С., Понич Е.С., Бабушкин А.М. **Комбинированное применение устекинумаба и узкополосной фототерапии в лечении тяжелых форм псориаза. Саратовский научно-медицинский журнал 2015; 11 (3): 385–389.**

Цель: оценка эффективности УФВ 311 нм фототерапии у пациентов с «эффектом ускользания», развившимся на 44–56-й неделе применения устекинумаба. *Материал и методы.* В клинических условиях проведены обследование и лечение 9 больных с распространенным вульгарным псориазом, получающих устекинумаб в виде подкожных инъекций в дозе 45 мг при массе тела пациента не более 100 кг и в дозе 90 мг при массе тела выше 100 кг, на 0-й, 4-й и затем на каждой 12-й неделе. Среди них 6 (66,7%) мужчин и 3 (33,3%) женщины в возрасте от 28 до 65 лет (средний возраст 45,3±3,7 года). У всех пациентов на 44–56-й неделе приема устекинумаба отмечался эффект «ускользания», в связи с чем им была назначена узкополосная фототерапия. *Результаты.* Комбинированное применение устекинумаба и УФВ 311 нм фототерапии у пациентов с «ускользанием эффекта» способствует выраженному регрессу клинических симптомов и позволяет длительно контролировать процесс, что подтверждается динамикой индексов PASI, BSA и ДИКЖ. *Заключение.* В случае развития эффекта «ускользания» при применении препаратов биологической терапии (устекинумаб) возможно назначение узкополосной средневолновой фототерапии, курсом 25–30 процедур.

Ключевые слова: псориаз, узкополосная ультрафиолетовая фототерапия, устекинумаб, PASI, BSA, ДИКЖ.

***Kruglova LS, Ponich ES, Babushkin AM.* The combined using of ustekinumab and narrow-band phototherapy in treatment of severe psoriasis. Saratov Journal of Medical Scientific Research 2015; 11 (3): 385–389.**

Aim: research the effectiveness of UVB 311nm phototherapy in patients with the “escape effect” that developed in the 44th — 56th weeks of the ustekinumab use. *Materials and Methods.* The examination and treatment of 9 patients with extensive psoriasis vulgaris receiving ustekinumab by hypodermic injection at a dose of 45 mg if body weight of the patient not more than 100 kg, and 90 mg of body weight over than 100 kg, on the zero week, the 4th week and then every 12 weeks. Among them 6 (66,7%) men and 3 (33,3%) women aged from 28 to 65 years. All patients in the 44th — 56th weeks of ustekinumab observed effect of “escape” in connection with which he has been appointed narrowband phototherapy. *Results.* The combined use of ustekinumab and UVB 311nm phototherapy in patients with “escape effect” contributes to the marked regression of clinical symptoms and allows you to control the process for long, which is confirmed by the dynamics of the index PASI, BSA and DLQI. *Conclusion.* In the case of the effect of “escape” in the application of biological therapy drugs (ustekinumab) possible appointment of a narrow-band medium wave phototherapy course 25–30 procedures.

Key words: psoriasis, narrow-band phototherapy, ustekinumab, PASI, BSA, Quality of Life.

Введение. Актуальность проблемы терапии псориаза обусловлена прежде всего широкой распространенностью дерматоза, неуклонным ростом заболеваемости, увеличением удельного веса тяжелых, торпидных форм и выраженным отрицательным влиянием на качество жизни пациентов [1]. За последнее десятилетие достигнуты значительные успехи в лечении больных псориазом, в значительной степени благодаря появлению новых методик, в том числе биологической терапии, а также пересмотра схем лечения. Разработанные алгоритмы и принципы терапии псориаза с учетом степени тяжести и качества жизни пациентов в большинстве случаев позволяют осуществлять контроль над заболеванием. Вместе с тем следует отметить, что в ряде случаев системной терапии существует высокий риск развития как ранних, так и отдаленных побочных эффектов, что в совокупности со значительной длительностью курсового лечения, а в ряде случаев с кратковременностью достигнутого клинического эффекта снижает комплаентность пациентов [2].

За последнее десятилетие внедрение в широкую клиническую практику биологических препаратов, которые селективно ориентированы на ключевые иммунные механизмы патогенеза псориаза, в значительной степени изменило прогноз при тяжелых формах дерматоза. На сегодняшний день биологическая терапия является основой системного лечения псориаза, поскольку в многочисленных исследованиях была продемонстрирована их высокая эффективность и достаточно благоприятный профиль безопасности без доказательств совокупной органоспецифической токсичности. Биологические методы лечения в настоящее время одобрены для применения среднетяжелого и тяжелого псориаза при отсутствии эффективности других методов системного лечения (метотрексат, циклоспорин, ретиноиды, ультрафиолетовая терапия). Существующие для терапии псориаза биологические препараты можно условно разделить на 2 группы: действующие на фактор некроза опухоли (ФНО) — α (этанерцепт, инфликсимаб, адалимумаб) и ингибиторы интерлейкинов (ИЛ) — 12/23р40 — устекинумаб. Ингибиторы ФНО-α являются сильнодействующими иммунодепрессантами и потенциально могут приводить к реактивации латентного туберкулеза, увеличивать риск инфекций и злокачественных опухолей, особенно у пациентов с ревматоидным артритом и воспалительными заболеваниями кишечника, а также сопровождаться выработкой антител, значительно снижающих со временем эффективность терапии [2–4]. Исследования применения ингибитора интерлейкинов 12/23р40 показали большую безопасность как в отношении реактивации туберкулеза, так и в отношении других системных нежелательных эффектов, характерных для ингибиторов ФНО-α [5,6].

Устекинумаб представляет собой полностью человеческое моноклональное антитело (человеческий иммуноглобулин G1-к) к р40 субъединицы интерлейкина (ИЛ) — 12 и ИЛ-23 и активно воздействует на клинические проявления псориаза и одновременно на основные признаки псориатического артрита. В результате связывания субъединицы р40 ИЛ-12 и ИЛ-23 устекинумаб блокируется их взаимодействие с рецептором ИЛ-12RЯ1, расположенным на NK-клетках и Т-лимфоцитах. Благодаря этому не формируются опосредованные ИЛ-12 и ИЛ-23 сигналы, прерывается аномальный цитокиновый каскад, лежащий в основе патогенеза псориаза и связанные с этим созревание и экспансия клеток Th1 и Th17 [7].

По данным многочисленных исследований, эффективность применения устекинумаба выше, чем других препаратов биологической терапии. Так, достижение PASI 75 к 12-й неделе от начала терапии отмечается у более чем 70% больных [7, 8]. Устекинумаб характеризуется достаточно высоким профилем безопасности: в исследованиях зарегистрированные нежелательные явления (НЯ) в основном были легкой степени тяжести и не требовали коррекции лечения. Наиболее частыми были инфекции верхних

Ответственный автор — Круглова Лариса Сергеевна
Тел. сот. 8-916-705-69-07
E-mail: kruglovals@mail.ru

дыхательных путей, головная боль и артралгия. При этом частота инфекций и других НЯ, которые привели к прекращению лечения, в группах больных, получавших устекинумаб и плацебо, было сопоставимо [7, 8].

При выборе препарата биологической терапии учитывают прежде всего быстроту наступления ожидаемого клинического эффекта и безопасность. Большинство пациентов с псориазом демонстрируют хороший ответ на биологическую терапию уже через 3–6 месяцев от начала лечения, однако у части из них эффект может отсутствовать или быть недостаточным, то есть отмечается развитие первичной неэффективности. В этом случае рекомендуется смена одного биологического препарата на другой. У некоторых пациентов при применении возможно развитие «ускользания эффекта», что, главным образом, связано с появлением нейтрализующих антител к препарату и в большей степени характерно для ингибиторов ФНО-α. В случаях вторичной неэффективности рекомендуется назначение метотрексата либо смена препарата, однако в последующем возможно снижение эффекта.

В случаях «ускользания эффекта», не связанного с образованием антител, обоснованным является применение узкополосной средневолновой фототерапии (УФВ 311нм), так как в этом случае не приходится ожидать повышения частоты системных побочных эффектов. Общепризнано, что наиболее эффективным и безопасным методом лечения псориаза среднетяжелого течения является узкополосная средневолновая фототерапия, что подтверждено многочисленными исследованиями с высокой доказательной базой [9, 10]. Однако до настоящего времени комбинированные методики, включающие биологические препараты и фототерапию, все еще не нашли широкого применения в лечении данного дерматоза, что явилось основанием для разработки схем терапии с использованием устекинумаба и узкополосной средневолновой ультрафиолетовой терапии.

Материал и методы. В клинических условиях были проведены обследование и лечение 9 больных с распространенным вульгарным псориазом, получающих устекинумаб в виде подкожных инъекций в дозе 45 мг при массе тела пациента не более 100 кг и в дозе 90 мг при массе тела выше 100 кг, на 0-й, 4-й и затем на каждой 12-й неделе. Среди них 6 (66,7%) мужчин и 3 (33,3%) женщины в возрасте от 28 до 65 лет (средний возраст 45,3±3,7 года). У всех пациентов на 44–56-й неделе приема устекинумаба отмечался эффект «ускользания». Пациентам была назначена узкополосная средневолновая фототерапия. Процедуры УФВ 311 нм проводились от аппарата Waldman UV-7002 K («Waldman», Германия). Минимальную дозу облучения определяли после установления фототипа кожи пациента. При I типе кожи начальная доза УФБ (311 нм) составляла 0,2 Дж/см^2, при II-IV — 0,3 Дж/см^2, увеличение дозы проводилось на 0,1 Дж/см^2 через процедуру при I типе кожи и на 0,1 Дж/см^2 на каждую последующую процедуру при других фототипах. Процедуры назначали 5 раз в неделю, на курс — 25–30.

Всем больным проводились клинические методы обследования, соответствующие стандартам при данной патологии и включающие осмотр с оценкой дерматологического статуса с использованием общепринятого индекса PASI (Psoriatic area and severity index), BSA (Body Surface Area), а также осуществлялось изучение качества жизни больных с использованием дерматологического индекса качества жизни (ДИКЖ). Это объективные показатели, которые не только отражают тяжесть процесса, но и являются высоковалидными инструментами оценки эффективности проводимого лечения.

Анализ и обработка статистических данных проводились с помощью непараметрического метода Фридмана. Статистический анализ данных осуществлялся с помощью программ SPSS v.21 и Prism 6 Graphpad. Метод Фридмана применялся в связи с небольшим количеством испытуемых, а также поскольку нельзя было подтвердить допущение о нормальности распределения. Достоверными считались различия при $p<0,05$.

Результаты. У всех пациентов на 44–56-й неделе приема устекинумаба отмечался эффект «ускользания»: индекс PASI увеличился в среднем на 25% в сравнении с показателем на 12-й неделе, в связи с чем пациентам в комплекс лечения была включена ультрафиолетовая терапия УФВ 311 нм. После применения комбинированного метода наблюдалась выраженная положительная динамика в отношении всех клинических симптомов псориаза: снижение индекса PASI составило в среднем 65% в сравнении с показателями на 44–56-й неделе (рис. 1).

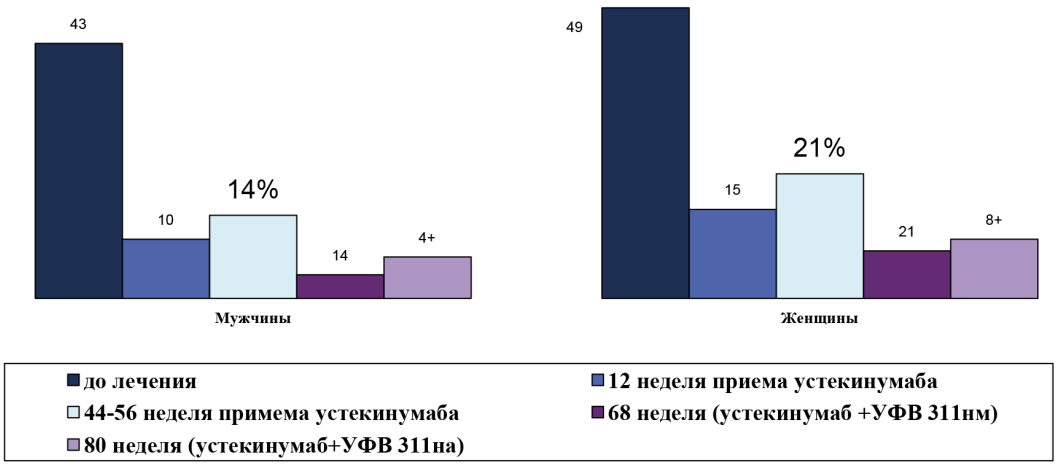

Рис. 1. Динамика снижения индекса PASI (баллы) у пациентов с распространенным вульгарным псориазом, получающих устекинумаб и УФВ 311 нм фототерапию (+ по оси ординат медианы значений индекса при $p<0,002$, сравнение с показателями на 44–56-й неделе).

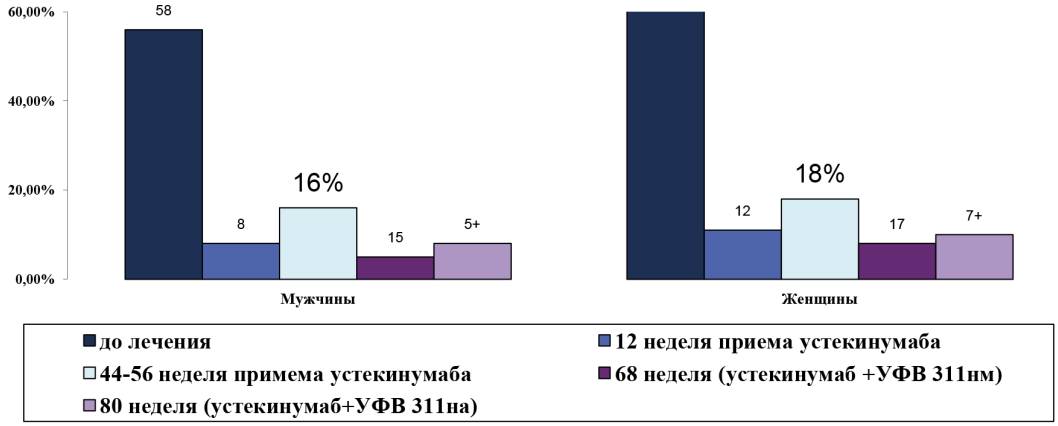

Рис. 2. Динамика снижения индекса BSA у пациентов с распространенным вульгарным псориазом, получающих устекинумаб и УФВ 311 нм фототерапию (**+** по оси ординат медианы значений индекса при p<0,001, сравнение с показателями на 44–56-й неделе).

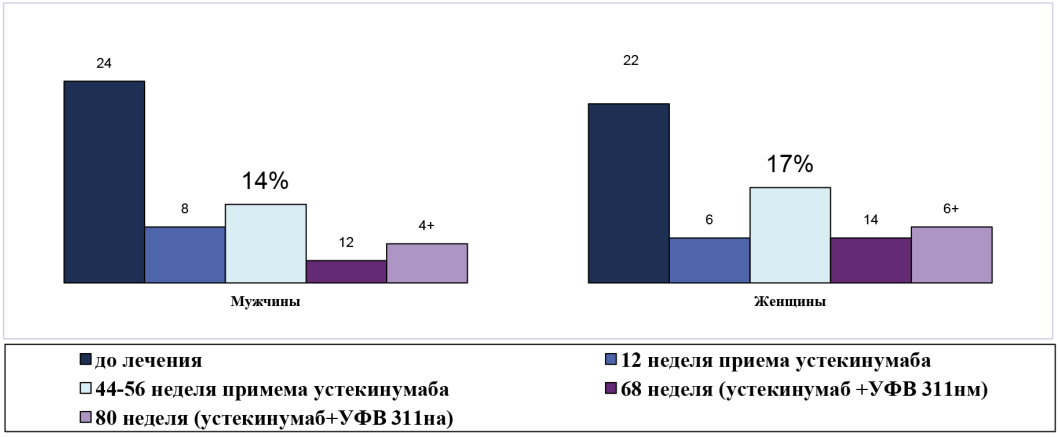

Рис. 3. Динамика индекса ДИКЖ (баллы) у пациентов с распространенным вульгарным псориазом, получающих устекинумаб и УФВ 311 нм фототерапию (+ по оси ординат медианы значений индекса при p<0,001, сравнение с показателями на 44–56-й неделе).

Эти данные подтверждались динамикой индекса площади поражения BSA, который редуцировал в среднем на 60% в сравнении с показателем на 44–56-й неделе и сохранялся ниже 10% на протяжении всего периода наблюдений (рис. 2).

Наблюдения после применения УФВ 311 нм фототерапии показали стойкий клинический эффект в сроки до 80 недель от начала использования устекинумаба, что позволило не сокращать межинъекционный период введения устекинумаба.

Данные о динамике объективных симптомов заболевания (индексы дерматологического статуса) подтверждались данными индекса качества жизни. Положительная динамика индекса ДИКЖ составила в среднем 65% после включения в терапевтический комплекс ультрафиолетовой терапии (рис. 3).

Обсуждение. Получены очень хорошие, обнадеживающие результаты применения УФВ 311 нм терапии у пациентов, получающих препарат биологической терапии (устекинумаб) с развившимся «эффектом ускользания». При анализе непосредственных результатов эффективность комбинированного метода подтверждалась динамикой индекса PASI — 65% и индекса площади поражения BSA, который редуцировал в среднем на 60% в сравнении с показателями на 44–56-й неделе. Стабилизация кожного процесса и положительная динамика в значительной степени способствовали улучшению качества жизни данной категории пациентов.

Отдаленные наблюдения на протяжении 80 недель показали, что применение узкополосной средневолновой фототерапии позволяет достигнуть стойкого клинического эффекта и не рассматривать вопрос о сокращении межинъекционного периода введения устекинумаба или переходе на другой препарат биологической терапии.

Выводы:

1. В случае развития эффекта «ускользания» при применении препаратов биологической терапии (устекинумаб) возможно назначение узкополосной средневолновой фототерапии курсом 25–30 процедур.

2. Комбинированное применение биологической терапии (устекинумаб) и УФВ 311 нм фототерапии в лечении больных вульгарным псориазом способствует выраженному регрессу клинических симптомов и позволяет длительно контролировать процесс, что подтверждается динамикой индексов PASI, BSA и ДИКЖ.

Конфликт интересов отсутствует.

References (Литература)

1. Kurd SK, Gelfand JM. The prevalence of previously diagnosed and undiagnosed psoriasis in US adults: results from NHANES 2003–2004. J Am Acad Dermatol 2009; 60 (2): 218–224.

2. Pathirana D, Ormerod AD, Saiag P, et al. European S3-guidelines on the systemic treatment of psoriasis vulgaris. J Eur Acad Dermatol Venereol 2009; 23 (Suppl 2): 1–70.

3. Dommasch ED, Abuabara K, Shin DB, et al. The risk of infection and malignancy with tumor necrosis factor antagonists in adults with psoriatic disease: a systematic review and meta-analysis of randomized controlled trials. J Am Acad Dermatol 2011; 64 (6): 1035–1050.

4. Doherty SD, van voorhees A, Lebwohl MG, et al. National Psoriasis Foundation consensus statement on screening for latent tuberculosis infection in patients with psoriasis treated with systemic and biologic agents. J Am Acad Dermatol 2008; 59 (2): 209–217.

5. Tsai TF, Ho V, Song M, et al. The safety of ustekinumab treatment in patients with moderate-to-severe psoriasis and latent tuberculosis infection. Br J Dermatol 2012; 167 (5): 1145–1152.

6. Leonardi CL, Kimball AB, Papp KA, et al. Efficacy and safety of ustekinumab, a human interleukin-12/23 monoclonal antibody, in patients with psoriasis: 76-week results from a randomised, double-blind, placebo-controlled trial (PHOENIX 1). Lancet 2008; 371 (9625): 1665–1674.

7. Papp KA, Langley RG, Lebwohl M, Krueger GG, et al. Efficacy and safety of ustekinumab, a human interleukin-12/23 monoclonal antibody, in patients with psoriasis: 52-week results from a randomised, double-blind, placebo-controlled trial (PHOENIX). Lancet. 2008; 371 (9625): 1675–1684.

8. Pathirana D, Ormerod AD, Saiag P, et al. European S3-Guidelines on the systemic treatment of psoriasis vulgaris. J Eur Acad Dermatol Venerol 2009; 23 (2): 1–70.

9. Krutmann J, Elmets CA. Phototherapy of psoriasis update with practical pearls. J Cutan Med 2002; 6 (3): 721–723.

10. Parsed D, Kanwar A, Kumar B. Phototherapy (UVB and PUVA) in the treatment of psoriasis. J EADV 2006; 20 (2): 175–177.

УДК 616.517–085.831.4–085.375] -07–036.8 (045) Краткое сообщение

СРАВНИТЕЛЬНАЯ КЛИНИКО-ЛАБОРАТОРНАЯ ОЦЕНКА ЭФФЕКТИВНОСТИ ПРИМЕНЕНИЯ ЛЕФЛУНОМИДА И УЗКОПОЛОСНОЙ СРЕДНЕВОЛНОВОЙ УФ-ТЕРАПИИ ПРИ ПСОРИАЗЕ

О.Е. Николашина *— ГБУЗ «Пензенский областной клинический центр специализированных видов медицинской помощи», заведующая отделением.*

COMPARATIVE CLINICAL LABORATORY EVALUATION OF LEFLUNOMIDE AND NARROW-BAND MEDIUM WAVE ULTRAVIOLET THERAPY FOR PSORIASIS

O.E. Nikolashina *— Penza Regional Clinical Center of specialized types of medical care, Head of the Department.*

Дата поступления — 1.09.2015 г. Дата принятия в печать — 15.09.2015 г.

Николашина О.Е. **Сравнительная клинико-лабораторная оценка эффективности применения лефлуномида и узкополосной средневолновой УФ-терапии при псориазе. Саратовский научно-медицинский журнал 2015; 11 (3): 389–392.**

Цель: сравнительная клинико-лабораторная оценка эффективности применения лефлуномида и узкополосной средневолновой УФ-терапии у больных псориазом. *Материал и методы.* Обследовано 60 больных псориазом. В зависимости от лечения пациенты были разделены на 2 группы. Больным 1-й группы (30 человек) назначалась узкополосная средневолновая УФ-терапия — 20 процедур. Больные 2-й группы (30 человек) получали лефлуномид в сочетании с узкополосной средневолновой УФ-терапией. Для оценки эффективности терапии изучали цитокиновый профиль. *Результаты.* У пациентов, получавших лефлуномид в сочетании с фототерапией, отмечены более значимые сдвиги изучаемых показателей и более отчетливое разрешение высыпаний на коже. *Заключение.* Использование лефлуномида у больных псориазом в сочетании с узкополосной средневолновой УФ-терапией способствует более отчетливому разрешению псориатических высыпаний на коже и значительному улучшению качества жизни, а также нормализации цитокинового профиля периферической крови.

Ключевые слова: псориаз; лефлуномид; узкополосная средневолновая УФ-терапия; клиническая эффективность терапии; Т-лимфоциты; цитокины.

Nikolashina OE. **Comparative clinical laboratory evaluation of leflunomide and narrow-band medium wave ultraviolet therapy for psoriasis. Saratov Journal of Medical Scientific Research 2015; 11 (3): 389–392.**

Objective: to compare the clinical and laboratory evaluation of the efficacy of leflunomide and narrow-band medium wave UV therapy in patients with psoriasis. *Material and methods.* 60 patients with psoriasis. The patients were divided into 2 groups depending on the treatment. Patients of group 1 (30 patients) administered narrowband medium wave UV therapy — 20 procedures. Group 2 patients (30 persons) received leflunomide in combination with narrow-band medium wave UV-therapy. To evaluate the effectiveness of therapy studied cytokine profile. *Results.* Patients treated with leflunomide combined with phototherapy, marked a significant shift of the studied parameters and clearer resolution of lesions on the skin. *Conclusion.* The use of leflunomide in patients with psoriasis in combination with narrow-band medium wave UV therapy promotes a more definite resolution of psoriatic lesions on the skin and a significant improvement in quality of life, as well as the normalization of peripheral blood cytokine profile.

Key words: psoriasis; leflunomide; narrow-band medium wave ultraviolet therapy; clinical efficacy of therapy; T-lymphocytes; cytokines.

Введение. Псориаз — хронический, иммунологически опосредованный рецидивирующий дерматоз мультифакториальной природы. Популяционная частота псориаза составляет от 0,1 до 5% [1–3].

Основные иммунологические нарушения при псориазе опосредуются системами Т- и В-лимфоцитов, а также цитокинами [4–6].

Лечение больных псориазом является сложной междисциплинарной проблемой, базируется на патогенетических и клинических аспектах дерматоза.

Перспективными направлением лечения больных псориазом является использование средств с антипролиферативным, иммуномодулирующим (иммуносупрессивным) и противовоспалительным действием [7]. К таковым относят лефлуномид [8]. **Лефлуномид** быстро трансформируется в активный метаболит — А771726. Лефлуномид тормозит активность дигидрооротат-дегидрогеназы, которая обеспечивает выработку пиримидиновых нуклеотидов [*9*]. Таким образом, лефлуномид воздействует на Т-лимфоциты, моноциты/макрофаги и В-лимфоциты. Лефлуномид также ингибирует протеин-тирозинкиназу, ответственную за экспрессию и передачу сигнала ИЛ-2R [10].

Из физиотерапевтических методик в лечении псориаза применяют узкополосную (311 нм) фототерапию и фотохимиотерапию. Комбинирование медикаментозного лечения с физиотерапевтическим воздействием повышает эффективность терапии, однако подчас приводит к развитию нежелательных явлений со стороны различных внутренних органов. В связи с этим весьма актуальным является поиск лекарственного препарата, отвечающего принципам высокой эффективности и безопасности, как в качестве монотерапии, так и в составе комбинированной терапии пациентов с псориазом [11, 12].

Цель: сравнительная клинико-лабораторная оценка эффективности применения препарата лефлуномид и узкополосной средневолновой УФ-терапии у больных, страдающих среднетяжелым бляшечным псориазом в фазе прогрессирования процесса.

Материал и методы. Под наблюдением находились 60 больных псориазом (20 мужчин и 40 женщин). Возраст пациентов варьировал от 24 до 56 лет. Длительность заболевания — от 6 месяцев до 15 лет. Продолжительность «последнего» рецидива у 10 пациентов не превышала 1 месяц, у 25 человек — до 3 месяцев, у 5 человек — до 6 месяцев, у 20 пациентов — более 6 месяцев. У всех больных патологический процесс находился в фазе прогрессирования.

Больным 1-й группы (30 человек) назначалась узкополосная средневолновая УФ-терапия — 20 процедур с 0,05 Дж/см^2 до 1,5 Дж/см^2.

Больные 2-й группы (30 человек) получали лефлуномид в дозе 10 мг/сут перорально в течение 20 дней в сочетании с узкополосной средневолновой УФ-терапией — 20 процедур с 0,05 Дж/см^2 до 1,5 Дж/см^2.

Топическую терапию пациенты не получали.

В качестве контрольной группы обследовано 20 здоровых лиц (средний возраст 37±1,6 года).

Для оценки степени тяжести псориаза производили расчет индексов PASI, качества жизни — индекса DLQI.

Для типирования изучаемых популяций лимфоцитов крови использовалась люминесцентная микроскопия с привлечением ФИТЦ — меченых моноклональных антител, направленных к соответствующим маркерам — CD4, CD8.

Для оценки содержания изучаемых цитокинов: интерлейкина-1α (ИЛ-1α), интерлейкина-8 (ИЛ-8) и фактора некроза опухоли α (ФНО-α) в сыворотке крови применяли метод твердофазного иммуноферментного анализа.

Статистическая обработка материала проводилась с помощью программы *Microsoft Office Excel XP*. Использовался параметрический t-критерий Стьюдента.

Результаты. До лечения у всех пациентов нами констатировано повышение индексов PASI, а также увеличение индекса DLQI.

После окончания терапии у всех пациентов обеих групп нами зарегистрировано снижение величины индекса PASI и уменьшение индекса DLQI. Вместе с тем наиболее отчетливые статистически значимые сдвиги изучаемых показателей отмечены нами в группе пациентов, лечившихся лефлуномидом в сочетании с узкополосной средневолновой УФ-терапией (табл. 1, 2). Так, величины индексов PASI и DLQI в данной группе лиц после проведенного лечения оказались в 2,4 и 2,5 раза ниже аналогичных показателей у пациентов, получавших только узкополосную средневолновую УФ-терапию ($p<0,001$).

До лечения у больных псориазом нами зафиксировано достоверное повышение концентрации CD-4 и снижение уровня CD-8 лейкоцитов в периферическом кровотоке ($p<0,001$). После курса узкополосной средневолновой УФ-терапии изучаемые величины оказались практически неизменны ($p<0,001$). У больных псориазом, получивших лефлуномид в сочетании с узкополосной средневолновой УФ-терапией, констатирована нормализация уровня CD-4 и CD-8 лейкоцитов в крови, сопоставимое с таковыми в группе доноров ($p>0,05$) (табл. 3).

Изменение концентрации ФНО-α, ИЛ-1α и ИЛ-8 в периферической крови у пациентов, страдающих псориазом, до лечения и в процессе терапии представлено в табл. 4.

Наиболее отчетливое достоверное уменьшение концентрации ФНО-α в кровяном русле после лечения по сравнению с исходными данными наблюдали у больных псориазом, получивших лефлуномид в сочетании с узкополосной средневолновой УФ-терапией ($p<0,001$). В данной группе пациентов исследуемый показатель практически не отличался от контрольных значений ($p>0,05$) и был достоверно ниже величин, зарегистрированных в группе больных псориазом, получивших традиционную терапию ($p<0,001$).

До лечения в кровяном русле больных псориазом нами был выявлен выраженный дефицит ИЛ-1α.

В обеих группах после проведенной терапии имело место статистически достоверное повышение концентрации ИЛ-1α в сыворотке крови ($p<0,001$). Вместе с тем использование лефлуномида показало более отчетливое повышение уровня ИЛ-1α в крови в сравнении с пациентами, применявшими узкополосную средневолновую УФ-терапию ($p<0,001$).

Концентрация ИЛ-8 в крови исследуемых нами групп больных псориазом была значительно выше физиологической нормы. В результате лечения у больных, получавших лефлуномид и узкополосную средневолновую УФ-терапию, зарегистрировано отчетливое достоверное снижение уровня ИЛ-8 в периферической крови по сравнению с исходными значениями ($p<0,001$) и величиной концентрации

Ответственный автор — Николашина Ольга Евгеньевна
Тел.: 89023537295,
E-mail: nikolashina515@mail.ru

Таблица 1

Величина индекса PASI у больных псориазом, получивших узкополосную средневолновую УФ-терапию и лефлуномид в сочетании с узкополосной средневолновой УФ-терапией (M±m)

Группы пациентов	До лечения	После лечения	p_1	p_2
Получавшие узкополосную средневолновую УФ-терапию (N=30)	18,3±0,1	10,4±0,4	<0,001	
Получавшие лефлуномид в сочетании с узкополосной средневолновой УФ-терапией (N=30)	19,2±0,2	4,3±0,7	<0,001	<0,001

Примечание: p^1 — достоверность различия показателей до и после лечения; p^2 — достоверность различия показателей после лечения в группах.

Таблица 2

Величина индекса DLQI больных псориазом, получивших узкополосную средневолновую УФ-терапию и лефлуномид в сочетании с узкополосной средневолновой УФ-терапией (M±m)

Группы пациентов	До лечения	После лечения	p_1	p_2
Получавшие узкополосную средневолновую УФ-терапию (N=30)	16±0,5	10±0,2	<0,001	
Получавшие лефлуномид в сочетании с узкополосной средневолновой УФ-терапией (N=30)	17±0,9	4±0,1	<0,001	<0,001

Примечание: p^1 — достоверность различия показателей до и после лечения; p^2 — достоверность различия показателей после лечения в группах.

Таблица 3

Содержание Т-лимфоцитов в сыворотке крови больных псориазом, получивших узкополосную средневолновую УФ-терапию и лефлуномид в сочетании с узкополосной средневолновой УФ-терапией (%) (M±m)

Показатель	Доноры	Получавшие узкополосную средневолновую УФ-терапию (N=30)	Получавшие лефлуномид в сочетании с узкополосной средневолновой УФ-терапией (N=30)
CD4	40,4±1,06	55,11±0,54 / 53,8±0,22	56,4±0,14 / 39,3±0,17
p_1		>0,05	<0,001
p_2		<0,001	>0,05
p_3			<0,001
CD8	30,9±0,44	22,86±1,02 / 23,19±0,33	23,02±1,07 / 29,85±0,73
p_1		>0,05	<0,001
p_2		<0,001	>0,05
p_3			<0,001

Примечания: в числителе указаны показатели до лечения, в знаменателе — после лечения; p_1 — достоверность различия показателей до и после лечения; p_2 — достоверность различия показателей после лечения по сравнению с донорами; p_3 — достоверность различия показателей после лечения в группах.

Таблица 4

Динамика содержания ФНО-α, ИЛ-1α и ИЛ-8 в периферической крови у пациентов, страдающих псориазом, получивших узкополосную средневолновую УФ-терапию и лефлуномид в сочетании с узкополосной средневолновой УФ-терапией, (M±m)

Показатель	ФНО-α (пкг/мл)	p_1	p_2	p_3	ИЛ-1α (пкг/мл)	p_1	p_2	p_3	ИЛ-8 (Е/мл)	p_1	p_2	p_3
Доноры	27,0±1,1				74,0±1,56				147,0±1,43			
Получавшие узкополосную средневолновую УФ-терапию (N=30)	54,7±0,85 / 52,3±1,53	>0,05	<0,001		51,74±1,22 / 64,1±0,25	<0,001	<0,001		185,2±1,54 / 170,9±0,42	>0,05	<0,001	
Получавшие лефлуномид в сочетании с узкополосной средневолновой УФ-терапией (N=30)	53,9±0,75 / 28±1,03	<0,001	>0,05	<0,001	52,14±0,51 / 73,4±1,02	<0,001	>0,05	<0,001	188,5±1,01 / 148,03±1,2	<0,001	>0,05	<0,001

Примечания: в числителе указаны показатели до лечения, в знаменателе — после лечения; p_1-достоверность различия показателей до и после лечения; p_2-достоверность различия показателей после лечения по сравнению с донорами; p_3-достоверность различия показателей после лечения в группах

данного показателя в группе пациентов, получивших узкополосную средневолновую УФ-терапию (p<0,001). Также было установлено, что содержание ИЛ-8 в кровяном русле после проведенного лечения лефлуномидом статистически не отличалось от контрольных величин (p>0,05), что свидетельствует о существенном нормализующем воздействии лефлуномида на динамику концентрации ИЛ-8 в сыворотке крови больных псориазом.

Обсуждение. Более отчетливое разрешение высыпаний на коже, ассоциированное с улучшением качества жизни, констатировано у лиц, получивших лефлуномид в сочетании с узкополосной средневолновой УФ-терапией. Под влиянием лефлуномида содержание CD4-, CD8-клеток периферической крови достигло нормальных величин, что свидетельствовало о выраженном нормализующем воздействии лефлуномида на Т-клеточное звено иммунной системы у больных псориазом. Кроме того, отмечено выраженное позитивное влияние лефлуномида на цитокиновый профиль, в частности, на концентрацию в периферической крови ФНО-α, ИЛ-1α и ИЛ-8.

Выводы. Использование лефлуномида у больных среднетяжелым бляшечным псориазом в сочетании с узкополосной средневолновой УФ-терапией способствует более отчетливому разрешению псориатических высыпаний на коже и значительному улучшению качества жизни.

Применение лефлуномида и узкополосной средневолновой УФ-терапии патогенетически обосновано: данный метод позволяет нормализовать нарушения в системе клеточного иммунитета и устранить имеющийся дисбаланс цитокинового профиля периферической крови.

References (Литература)

1. Perlamutrov YN. Psoriasis and modern methods of treatment. Therapist 2004; (5): 38–43. Russian (Перламутров Ю.Н. Псориаз и современные методы его лечения. Лечащий Врач 2004; (5): 38–43.

2. Lench N, Iles MM, Mackay I, et al. Single-point haplotype scores telomeric to human leukocyte antigen-C give a high susceptibility major histocompatability complex haplotype for psoriasis in a caucasian population. J Invest Dermatol 2005; 124 (3): 545–552.

3. Prinz JC. The role of T cells in psoriasis. Eur Acad Dermatol Venereol 2003; 17 (3): 257–270.

4. Prinz JC. Which T cells cause psoriasis? Clin Exp Dermatol 1999; 24 (4): 291–295.

5. Kim J, Krueger JG. The immunopathogenesis of psoriasis. Dermatol Clin 2015; 33 (1): 13–23.

6. Coimbra S, Figueiredo A, Castro E, et al. The roles of cells and cytokines in the pathogenesis of psoriasis. Int J Dermatol 2012; 51 (4): 389–95.

7. Asiri A, Thavaneswaran A, Kalman-Lamb G, Chandran V, Gladman DD. The effectiveness of leflunomide in psoriatic arthritis. Clin Exp Rheumatol 2014; 32 (5): 728–31.

8. Nash P, Thasi D, Behrens F, Falk F, Kaltwasser JP. Leflunomide improves psoriasis in patients with psoriatic arthritis: an in-depth analysis of data from the TOPAS study. Dermatology 2006; 212 (3): 238–49.

9. Rozman B. Clinical pharmacokinetics of leflunomide. Clin Pharmacokinet 2002; 41 (6): 421–30.

10. Rolla G, Ferrero N, Bergia R, Guida G. Perspectives in clinical immunology. Recenti Prog Med 2006, 97 (12): 787–96.

11. Bakulev AL, Kravchenya SS. The effectiveness and safety of clobetasol propionate short course in patients with psoriasis in the phase progression. Vestnik Dermatology and Venereology 2012; (3): 121–125 Russian (Бакулев А.Л., Кравченя С. С. Об эффективности и безопасности применения клобетазола пропионата коротким курсом у больных псориазом в фазе прогрессирования. Вестник дерматологии и венерологии 2012; (3): 121–125)

12. Bakulev AL, Kravchenya SS. Use of hepatic in psoriasis: a comparative clinical-laboratory and Ultrasonographic evaluation. Vestnik Dermatology and Venereology 2010; (1): 112–117. Russian (Бакулев А.Л., Кравченя С. С. Применение гепатопротекторов при псориазе: сравнительная клинико-лабораторная и ультрасонографическая оценка эффективности. Вестник дерматологии и венерологии 2010; (1): 112–117)

УДК 616–073.576.8»313» Краткое сообщение

ПЕРСПЕКТИВЫ ПРИМЕНЕНИЯ ОПТИЧЕСКОЙ КОГЕРЕНТНОЙ ТОМОГРАФИИ ДЛЯ ВИЗУАЛИЗАЦИИ ЗАБОЛЕВАНИЙ КОЖИ

С. Р. Утц *— ГБОУ ВПО «Саратовский ГМУ им. В.И. Разумовского» Минздрава России, заведующий кафедрой кожных и венерических болезней, профессор, доктор медицинских наук;* ***Д.А. Зимняков*** *— ФГОУ ВО «Саратовский ГТУ им. Гагарина Ю.А.», заведующий кафедрой физики, профессор, доктор физико-математических наук;* ***Е.М. Галкина*** *— ГБОУ ВПО «Саратовский ГМУ им. В.И. Разумовского» Минздрава России, ассистент кафедры кожных и венерических болезней;* ***С. А. Ювченко*** *— ФГОУ ВО «Саратовский ГТУ им. Гагарина Ю.А.», аспирант кафедры физики;* ***М.В. Алонова*** *— ФГОУ ВО «Саратовский ГТУ им. Гагарина Ю.А.», аспирант кафедры физики;* ***Е.М. Артемина*** *— ГБОУ ВПО «Саратовский ГМУ им. В.И. Разумовского» Минздрава России, аспирант кафедры кожных и венерических болезней;* ***О.В. Ушакова*** *— ФГОУ ВО «Саратовский ГТУ им. Гагарина Ю.А.», докторант кафедры физики, кандидат физико-математических наук.*

BENEFITS OF OPTICAL COHERENCE TOMOGRAPHY FOR IMAGING OF SKIN DISEASES

S. R. Utz *— Saratov State Medical University n.a. V.I. Razumovsky of the Ministry of Health of Russia, Head of the Department of Skin and Venereal Diseases, Professor, Doctor of Medical Science;* ***D.A. Zimnyakov*** *— Saratov State Technical University n.a. Yu.A. Gagarin, Professor, Head of Chair of Physics, Doctor of Physical and Mathematical Sciences;* ***E.M. Galkina*** *— Saratov State Medical University n.a. V.I. Razumovsky of the Ministry of Health of Russia, Department of Skin and Venereal Diseases, Assistant;* ***S. A. Yuvchenko*** *— Saratov State Technical University n.a. Yu.A. Gagarin, Chair of Physics, Post-graduate;* ***I.V. Alonova*** *— Saratov State Technical University n.a. Yu.A. Gagarin, Chair of Physics, Post-graduate;* ***E.M. Artemina*** *— Saratov State Medical University n.a. V.I. Razumovsky of the Ministry of Health of Russia, Department of Skin and Venereal Diseases, Post-graduate;* ***O.V. Ushakova*** *— Saratov State Technical University n.a. Yu.A. Gagarin, Candidate of Physical and Mathematical Sciences.*

Дата поступления — 31.08.2015 г. Дата принятия в печать — 15.09.2015 г.

***Утц С. Р., Зимняков Д.А., Галкина Е.М., Ювченко С. А., Алонова М.В., Артемина Е.М., Ушакова О.В.* Перспективы применения оптической когерентной томографии для визуализации заболеваний кожи. Саратовский научно-медицинский журнал 2015; 11 (3): 392–396.**

Цель: отработка методики визуализации информации, полученной при оптической когерентной томографии (ОКТ) кожи в норме и при ряде воспалительных заболеваний. *Материал и методы.* Для ОКТ была использована установка OCS1300SS (производство Thorlabs Inc., США), в которой источником зондирующего излучения является суперлюминесцентный диод с центральной длиной волны 1325 нм. Процедуру ОКТ выполняли в амбулаторных и стационарных условиях у 12 больных с разнообразными заболеваниями кожи и у 5 практически здоровых добровольцев. Для сравнительной ультрасонографической оценки применяли цифровую ультразвуковую систему высокого разрешения DUB (TPM GmbH, Германия). *Результаты.* Методика ОКТ демонстрирует существенно более высокую степень детализации объектов по сравнению с ультразвуковой диагностикой. Изображения, полученные с помощью предложенной методики обработки данных, содержат ценную информацию о размерах морфологических элементов, состоянии сосудистых элементов и их плотности на различных глубинах. *Заключение.* Дополнение результатов ОКТ плоскостными сечениями исследуемого участка кожи повысит привлекательность данного метода для практического использования в дерматологической практике.

Ключевые слова: оптическая когерентная томография, диагностика заболеваний кожи.

***Utz SR, Zimnyakov DA, Galkina EM, Yuvchenko SA, Alonova IV, Artemina EM, Ushakova OV.* Benefits of optical coherence tomography for imaging of skin diseases. Saratov Journal of Medical Scientific Research 2015; 11(3): 392–396.**

Aim: working out the methods of visualization of information obtained during optical coherent tomography in normal skin and in series of inflammatory disorders. *Materials and Methods.* OCS1300SS (made in *Thorlab*s, USA) was used in which the source of emission of radiation was a super-luminiscent diode with mean wavelength of 1325 nm. 12 patients with different skin conditions and 5 virtually healthy volunteers were examined with OCT procedure in OPD and IPD settings. High resolution USG numerical system DUB (*TPM GmbH*, Germany) was used for comparative USG assessment. *Results.* OCT demonstrated considerably more detailed picture of the objects scanned compared to USG investigation. Image obtained with the help of OCT contains vital information about sizes of macro-morphological elements, status of vascular elements and their density in different depths of the skin. *Conclusion.* Additional results obtained from OCT of the skin lesions in plane section improves attraction for OCT in practical dermatology.

Key words: optical coherence tomography, skin diseases diagnostics.

Введение. Одним из современных направлений в создании методов и устройств для неинвазивного исследования и диагностики морфофункционального состояния кожи в норме и при патологии является развитие методик ее зондирования излучением видимого и ближнего инфракрасного диапазонов [1–4]. Подобный интерес вполне объясним, поскольку создаваемые с их использованием оптические методы диагностики являются безопасными для пациента, обладают высоким пространственным разрешением, сравнимым с длиной волны зондирующего излучения и используют уникальную особенность оптики кожи — так называемые «окна прозрачности», или «диагностические окна», в диапазоне длин волн 650–1300 нм [5].

Совокупность оптических методов визуализации структуры кожи, использующих разнообразные эффекты взаимодействия света с рассеивающими средами носит название оптической томографии (ОТ). В настоящее время развиваются такие методы ОТ, как оптическая когерентная томография (ОКТ), модуляционная томография, ОТ нестационарных сред на основе спекл-корреляционных методов и др., а также методы, основанные на преобразовании светового излучения в поля другой природы (например, оптоакустическая томография) [6]. С точки зрения разработки оптических методов диагностики, кожа характеризуются как интенсивным рассеянием излучения видимого и ближнего ИК диапазонов, так и селективным поглощением, обусловленным наличием в составе тканей естественных хромофоров (в первую очередь гемоглобина и меланина).

ОКТ — высокоточный метод исследования, построенный на принципах световой низкокогерентной интерферометрии. Разработанная в самом начале девяностых годов прошлого века [7], ОКТ практически сразу же стала объектом пристального внимания со стороны дерматологов [8].

ОКТ с пространственным разрешением 4–10 мкм в состоянии идентифицировать роговой слой, эпидермис и верхние слои дермы, а также придатки кожи и кровеносные сосуды [9]. По разрешающей способности методика ОКТ значительно превосходит метод ультразвукового исследования кожи, уступая лишь конфокальной микроскопии. С другой стороны, глубина зондирования у ОКТ выше, нежели у конфокальной микроскопии (рис. 1). Для сравнения на диаграмме приведены также относительные характеристики некоторых других неинвазивных методик исследования кожи — фотоакустической то-

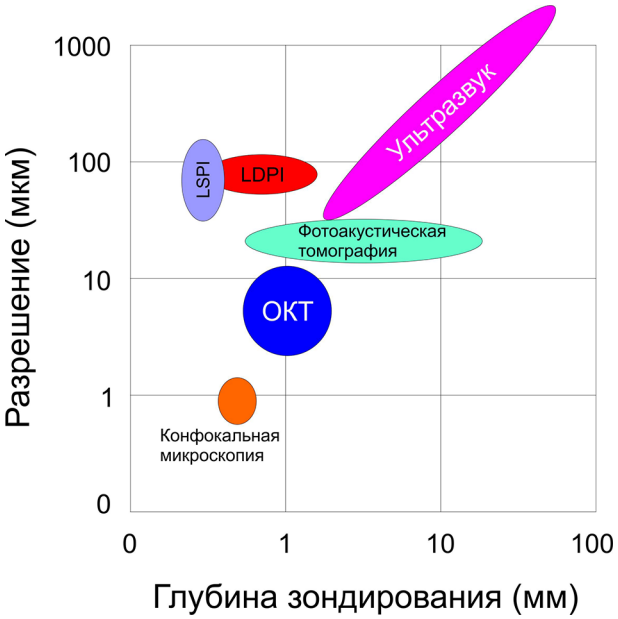

Рис. 1. Сравнительная характеристика неинвазивных методов исследования кожи: разрешение и глубина зондирования.

Ответственный автор — Галкина Екатерина Михайловна
Тел.: 8-8452-34-10-88
E-mail: kalinina13@mail.ru

мографии, лазерной допплеровской визуализации перфузии (*laser doppler perfusion imaging* — LDPI) и лазерной спекл-визуализации перфузии (*laser speckle perfusion imaging* — LSPI), подробно рассмотренных в обзоре Leahy с соавт. [10].

Помимо визуализации и морфометрии кожи и ее придатков в норме [11–13], ОКТ широко используется для изучения разнообразных патологических состояний — как опухолевой (меланома, базально-клеточная карцинома, гемангиома и др.) [11], так и воспалительной природы (псориаз, буллезные дерматозы, контактный дерматит и др.) [14–16]. Обнадеживающие результаты получены при ОКТ-мониторинге эффективности различных фототерапевтических методов и лекарственных препаратов [17–19].

Вместе с тем следует признать, что ОКТ до настоящего времени не получила широкого распространения в дерматологии и не заняла свою «нишу» в ряду высокоинформативных и востребованных диагностических процедур, подобно, например, дерматоскопии и ультразвуковой диагностике [2, 3]. С нашей точки зрения, одной из возможных причин является несовершенство алгоритма обработки и представления диагностической информации в интуитивно малопонятном для врача-дерматолога виде.

Цель: отработка методики визуализации информации, полученной при ОКТ-исследовании кожи в норме и при ряде воспалительных заболеваний.

Материал и методы. Для ОКТ была использована установка OCS1300SS (производство Thorlabs Inc., США) (рис. 2), в которой источником зондирующего излучения является суперлюминесцентный диод с центральной длиной волны 1325 нм и шириной спектра на уровне половины от максимального значения, превышающей 100 нм, что соответствует длине когерентности зондирующего излучения, равной 6 мм. Максимальная глубина зондирования составляет 3 мм [13]. Штатное программное обеспечение позволяет осуществлять 1-, 2- и 3-D-визуализацию исследуемых объектов. Трехмерное изображение допускает визуализацию фрагмента исследуемого участка кожи с размерами 10x10x^3 мм (длина x ширина x глубина). Продольное (по глубине) разрешение томографа составляет 12 мкм при зондировании сред с показателем преломления (n), близким к 1, и 9 мкм — для сред с показателем преломления, близким к показателю преломления воды (n~1,33). Соответственно, для биологических тканей с показателями преломления (n~*1,35–1,5)* продольное разрешение будет несколько выше (до 8 мкм). Поперечное пространственное разрешение при 2-D- и 3-D- сканировании составляет 25 мкм.

При построении 2-D-изображений сечений биоткани (рис. 2) в вертикальной (B-скан) плоскости (по глубине) максимальное разрешение изображения составило 4000x512 пикселей при кадровой частоте в 25 Гц. Подобная комбинация параметров визуализации позволяет не только анализировать на надклеточном уровне особенности морфологии образцов биотканей, обусловленные различными патологиями, но и исследовать кинетику взаимодействия тканей с различными физико-химическими агентами (например, их оптическое просветление при диффузии в объем ткани иммерсионных агентов) [16].

Процедуру ОКТ выполняли в амбулаторных и стационарных условиях (рис. 3) на базе клиники кожных и венерических болезней СГМУ у 12 больных с разнообразными заболеваниями кожи (псориаз, акне, склеродермия и др.) и у 5 практически здоровых добровольцев. Возраст обследованных лиц варьировал от 20 до 40 лет.

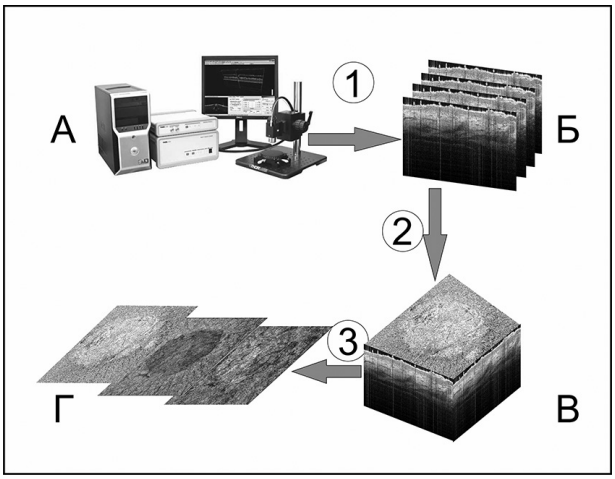

Рис. 2. Схема получения плоскостных сечений кожи *in vivo*: А — оптический когерентный томограф; Б — серия вертикальных томограмм кожи с шагом 4 мкм; В — формирование 3D-фрагмента исследуемого участка кожи разметом 10x10x^3 мм; Г — получение плоскостных томограмм.

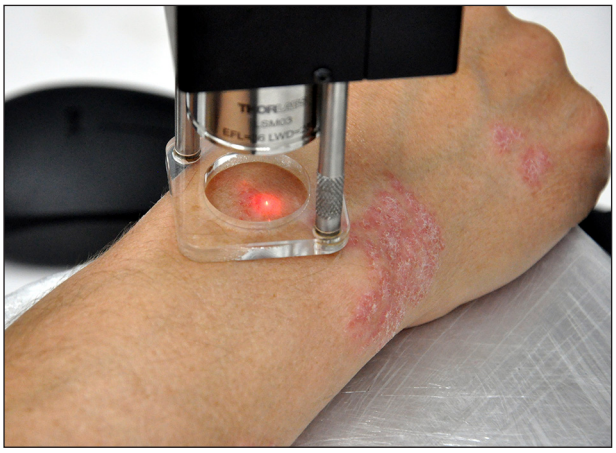

Рис. 3. Оптическая когерентная томография кожи *in vivo.*

В дальнейшем полученные данные подвергались компьютерной обработке с целью получения поперечных плоскостных сечений («срезов») исследуемого участка кожи (см. рис. 2).

Для сравнительной ультрасонографической оценки патологических изменений в эпидермисе и дерме применяли цифровую ультразвуковую систему высокого разрешения DUB (TPM GmbH, Германия). Прибор оснащен датчиком 33 МГц с разрешением 78 мкм. Глубина проникновения сигнала 10–13 мм. Длина сканируемого участка составляла 13 мм. Сканирование проводили в A- и B-режимах. Преобразование сигнала в цифровой с датчика 33 МГц производилось с частотой 100 МГц. Усиление 40 дБ. Получали двухмерную картину «среза» кожи.

Все измерения производились в соответствии с правилами, обеспечивающими стандартные условия: постоянство температуры (22-23°С) и влажности, обязательной 15-минутной акклиматизации испытуемого.

Результаты. На рис. 4 показаны B-сканы, полученные с помощью ОКТ с участков нормальной кожи (рис. 4 а) и очагов поражения при псориазе (рис. 4 б и в), акне (рис. 4 г) и склеродермии (рис. 4 е). Для

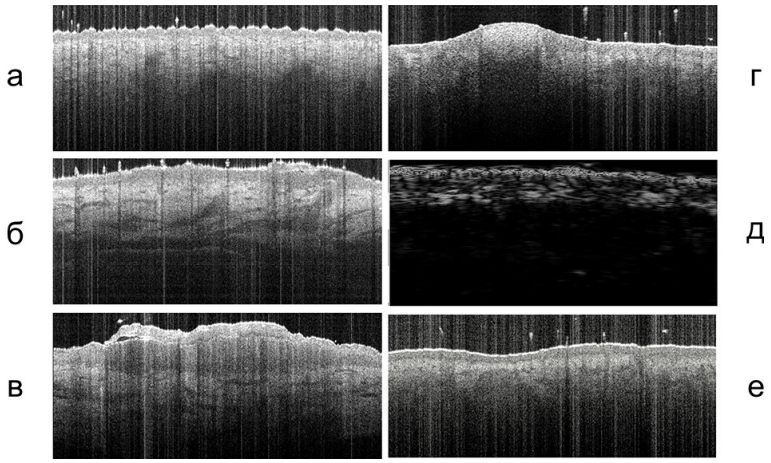

Рис. 4. ОКТ- и ультрасонографические изображения кожи: а — нормальная кожа в области предплечья; б — псориаз; в — псориатическая папула с выраженным гиперкератозом; г — пустулезный элемент при акне; д — ультрасонограмма очага псориатического поражения, представленного на оптической томограмме (б); е — очаг склеродермии.

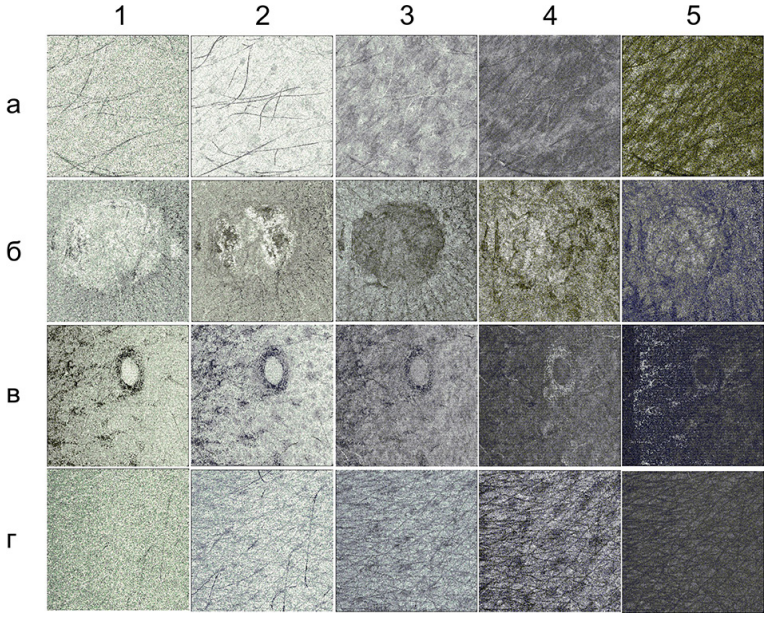

Рис. 5. Горизонтальные плоскостные ОКТ-сечения кожи в норме и при ряде воспалительных заболеваний. а — норма; б — псориаз; в — акне; г — склеродермия: 1 — глубина 25 мкм; 2–150 мкм; 3–350 мкм; 4–600 мкм; 5–1000 мкм.

сравнения на рис. 4 д приведена ультрасонограмма участка кожи больного псориазом, предварительно измененная с помощью ОКТ (рис. 4 б).

Методика ОКТ демонстрирует существенно более высокую степень детализации объектов по сравнению с ультразвуковой диагностикой. На оптических томограммах хорошо видны все слои кожи: эпидермис и верхняя дерма, волосяные фолликулы и сосудистая сеть, потовые и сальные железы.

При псориазе (рис. 4 в) четко выделяются участки пара- и гиперкератоза, папилломатоз и полнокровие капилляров дермы. Оптическая томограмма при склеродермии (рис. 4 е) регистрирует истончение эпидермиса и дермы. При акне (рис. 4 г) удается детально изучить структуру и глубину залегания пустулезного элемента.

Плоскостные ОКТ-сечения кожи для тех же образцов, полученные нами в результате компьютерной обработки массива В-сканов, приведены на рис. 5. Они способны существенно дополнить информацию о структуре кожи в норме и при патологии на различных глубинах.

Изображения, полученные с помощью данной методики обработки данных, содержат ценную информацию о размерах морфологических элементов, состоянии сосудистых элементов и их плотности на различных глубинах. При достаточной скорости обработки сигнала возможно получать плоскостные сечения кожи в реальном масштабе времени. Для врача-дерматолога плоскостные сечения являются интуитивно более понятными и существенно дополняющими информацию, полученную при традиционном сканировании (В-скан).

Обсуждение. Для успешного внедрения современных методов оптической томографии в практическую дерматологию необходимо ориентироваться не только на количественные параметры, получаемые за счет использования высокочувствительных методик, но и на легкость восприятия врачом результатов исследования.

Классическим способом визуализации ОКТ-изображений кожи является В-скан — двумерная картина структуры ткани в вертикальном сечении. Она позволяет выполнить ряд важных для диагностики измерений морфометрических параметров кожи в условиях *in vivo* [8]. Для формирования представления об объеме того или иного морфологического элемента и его ориентации в горизонтальной плоскости необходимо иметь возможность «заглянуть» внутрь кожи с привычной для врача точки обзора. Для этого крайне важно иметь возможность как бы «пролистать» слои кожи, начиная с ее поверхности.

Заключение. Дополнение результатов ОКТ плоскостными сечениями исследуемого участка кожи повысит привлекательность данного метода для практического использования в дерматологической практике.

Конфликт интересов. Данная работа поддержана грантом РФФИ № 13-02-00440 и грантом Минобрнауки РФ № 14. Z56.15.7102-МК.

References (Литература)

1. Sinichkin JuP, Kollias N, Utc SR, Zonios G, Tuchin VV. Reflectance and fluorescence spectroscopy of human skin in vivo. In: Optical biomedical diagnostics. Moscow: Fizmatlit, 2007; p. 77–124. Russian (Синичкин Ю.П., Коллиас Н., Утц С. Р., Зониос Г., Тучин В.В. Отражательная и флуоресцентная спектроскопия кожи человека in vivo. В кн.: Оптическая биомедицинская диагностика. М.: Физматлит, 2007; с. 77–124.)

1. Rezajkin AV, Kubanova AA, Rezajkina AV. Non-invasive methods of skin research. Journal of Dermatology 2009; (6): 28–32. Russian (Резайкин А.В., Кубанова А.А., Резайкина А.В. Неинвазивные методы исследования кожи. Вестник дерматологии 2009; (6): 28–32.)

2. Shtirshnajder JuJu, Michenko AV, Katunina OR, Zubarev AR. Modern non-invasive visualization technologies in dermatology. Journal of Dermatology 2011; (5): 41–52. Russian (Штиршнайдер Ю.Ю., Миченко А.В., Катунина О.Р., Зубарев А.Р. Современные неинвазивные технологии визуализации в дерматологии. Вестник дерматологии 2011; (5): 41–52.)

3. Makarenko LA. Non-invasive diagnostics in dermatology. Russian journal of skin and venereal diseases 2013; (2): 40–45. Russian (Макаренко Л.А. Неинвазивная диагностики в дерматологии. Российский журнал кожных и венерических болезней 2013; (2): 40–45.)

4. Utc SR. Optics of the skin. In: Low level laser therapy. Moscow: LLP “Firm “Technique” 2000; p. 58–70. Russian (Утц С. Р. Оптика кожи. В кн.: Низкоинтенсивная лазерная терапия. М.: ТОО «Фирма «Техника», 2000; с. 58–70.)

5. Zimnjakov DA, Tuchin VV. Optical tomography of tissues. Quantum electronics 2002; 32 (10): 849–867. Russian (Зимняков Д.А., Тучин В.В. Оптическая томография тканей. Квантовая электроника 2002; 32 (10): 849–867.)

6. Huang D, Swanson E, Lin A, et al. Optical coherence tomography. Science 1991; 254 (5035): 1178–1181.

7. Welzel J, Lankenau E, Birngruber R, Engelhardt R. Optical coherence tomography of the human skin. J Amer Acad Dermatol 1997; 37 (6): 958–963.

8. Bechara FG, Gambichler T, Stьcker M. et al. Histomorphologic correlation with routine histology and optical coherence tomography. Skin Research and Technology 2004; 10 (3): 169–173.

9. Leahy MJ, Enfield JG, Clancy NT, et al. Biophotonic methods in microcirculation imaging. Medical Laser Application 2007; 22 (2): 105–126.

10. Welzel J. Optical coherence tomography. In: Non Invasive Diagnostic Techniques in Clinical Dermatology; eds by Berardesca E, et al. Berlin Heidelberg: Springer, 2014; p. 35–40.

11. Mogensen M, Thrane L, Joergensen TM, et al. Optical coherence tomography for imaging of skin and skin diseases. Semin Cutan Med Surg 2009; 28: 196–202.

12. Utc SR, Zimnjakov DA, Galkina EM, et al. Optical coherence tomography sulfakrilatnyh chunking epidermis. Saratov Journal of Medical Scientific Research 2013; 9 (3): 525–529. Russian (Утц С. Р., Зимняков Д.А., Галкина Е.М. с соавт. Оптическая когерентная томография сульфакрилатных отрывов эпидермиса. Саратовский научно-медицинский журнал 2013; 9 (3): 525–529.)

13. Morsy H, Kamp S, Thrane L, et al. Optical coherence tomography imaging of psoriasis vulgaris: correlation with histology and disease severity. Archives of dermatological research 2010; 302 (2): 105–111.

14. Zafar H, Enfield J, O’Connell ML, et al. Assessment of psoriatic plaque in vivo with correlation mapping optical coherence tomography. Skin Research and Technology 2014; 20 (2): 141–146.

15. Gambichler T, Moussa G, Sand M, et al. Applications of optical coherence tomography in dermatology. Journal of dermatological science 2005; 40 (2): 85–94.

16. Gambichler T, Kunzlberger B, Paech V, et al. UVA1 and UVB irradiated skin investigated by optical coherence tomography in vivo: a preliminary study. Clinical and experimental dermatology 2005; 30 (1): 79–82.

17. Kamali T, Doronin A, Rattanapak T, et al. Assessment of transcutaneous vaccine delivery by optical coherence tomography. Laser Physics Letters 2012; 9 (8): 607–610.

18. Shlivko IL, Petrova GA, Garanina OE, et al. The effect of local corticosteroid therapy and tacrolimus on morphological indices of different skin phototypes. Journal of Dermatology 2012; 6:75–81. Russian (Шливко И.Л., Петрова Г.А., Гаранина О.Е. с соавт. Влияние локальной кортикостероидной терапии и такролимуса на морфофункциональные показатели кожи различных фототипов. Вестник дерматологии 2012; 6: 75–81.)

УДК 615.849.19:616.5–002.2 Краткое сообщение

ЭФФЕКТИВНОСТЬ КОМБИНИРОВАННОЙ ЛАЗЕРНОЙ ТЕРАПИИ В КОМПЛЕКСНОМ ЛЕЧЕНИИ АТОПИЧЕСКОГО ДЕРМАТИТА

С. В. Москвин *–ФГБУ «Государственный научный центр лазерной медицины ФМБА РФ», г. Москва, ведущий научный сотрудник, доктор биологических наук;* ***С. Р. Утц*** *— ГБОУ ВПО «Саратовский ГМУ им. В.И. Разумовского» Минздрава России, заведующий кафедрой кожных и венерических болезней, профессор, доктор медицинских наук;* ***Д.А. Шнайдер*** *— ГУЗ «Саратовский областной кожно-венерологический диспансер», главный врач;* ***О.П. Гуськова*** *— ГУЗ «Саратовский областной кожно-венерологический диспансер», заведующая отделением.*

THE EFFECIENCY OF COMBINED LASER THERAPY IN COMPLEX TREATMENT OF PATIENTS WITH ATOPIC DERMATITIS

S. V. Moskvin *— The Governmental research center for laser therapy, FMBA of the Russian Federation, Moscow, Leading researcher, Doctor of Biological Sciences;* ***S. R. Utz*** *— Saratov State Medical University n.a. V.I. Razumovsky, Head of the Department of Skin and Venereal Diseases, Professor, Doctor of Medical Sciences;* ***D.A. Schnaider*** *— Saratov Regional Dispensary of Dermatovenereology, Head of Dispensary, Dermatovenerologist;* ***O.P. Guskova*** *– Saratov Regional Dispensary of Dermatovenereology, Chief manager of Department, Dermatovenerologist.*

Дата поступления — 1.09.2015 г. Дата принятия в печать — 15.09.2015 г.

***Москвин С. В., Утц С. Р., Шнайдер Д.А., Гуськова О.П.* Эффективность комбинированной лазерной терапии в комплексном лечении атопического дерматита. Саратовский научно-медицинский журнал 2015; 11 (3): 396–400.**

Цель: оценка эффективности методики лечения больных атопическим дерматитом, включающей чередование через день внутривенного лазерного освечивания крови низкоинтенсивным лазерным излучением (НИЛИ) с длиной волны 365 нм (ЛУФОК) и 525 нм (зеленый спектр). *Материал и методы.* Под наблюдением находилось 37 больных с атопическим дерматитом (10 женщин и 27 мужчин) в возрасте от 18 до 56 лет (средний возраст 36,2 года), с давностью заболевания от 17 до 54 лет. В основной группе в комплекс лечебных мероприятий была включена лазеротерапия по оригинальной методике аппаратом лазерным терапевтическим «Лазмик-ВЛОК» с лазерными излучающими головками КЛ-ВЛОК-365–2 (для ЛУФОК®) и КЛ-ВЛОК-525–2 для внутривенного лазерного освечивания крови. Для ВЛОК использовали одноразовые стерильные световоды КИВЛ-01. *Результаты.* Показано, что комбинированное внутривенное лазерное освечивание крови НИЛИ с длиной волны 365 нм и НИЛИ с длиной волны 525 нм через день 10 сеансов в комплексном лечении больных атопическим дерматитом позволяет получить полный регресс всех островоспалительных проявлений заболевания — эритемы, папул, шелушения, экскориаций у 87,5% больных со средне-тяжелым течением заболевания (средний индекс SCORAD 57,5±4,0) и снизить в 3,4 раза средний индекс SCORAD (до 21,3±4,0) у больных с тяжелым течением заболевания (исходное значение 72,8±3,0) при общей положительной динамике. *Заключение*. Применение комбинированных методов лазеротерапии при атопическом дерматите обоснованно и эффективно.

Ключевые слова: атопический дерматит, лазерная терапия, внутривенное лазерное освечивание крови

***Moskvin SV, Utz SR, Schnaider DA, Guskova OP.* The effeciency of combined laser therapy in complex treatment of patients with atopic dermatitis. Saratov Journal of Medical Scientific Research 2015; 11 (3): 396–400.**

Objective: to access the effectiveness of treatment methods in patients with atopic dermatitis, including every alternate day intravenous blood exposure of a low-intensity laser (LIL) with a wavelength of 365 nm (LUFOK) and 525 nm (green spectrum). *Materials and methods.* We observed 37 patients with atopic dermatitis (10 females and 27 males) with age ranging from 18 to 56 years (mean age 36.2) with duration of disease ranging from 17 to 54 years. In the main group in the complex therapeutic measures has been included traditional method of laser therapy with Laser therapeutic apparatus “Lazmik-VLOK” (registration certificate number RZN 2014/1410 of 02.06.2014) laser emitting heads VLOK CL-365–2 (for LUFOK) and CL-525–2 VLOK intravenous blood laser flash coverage. For VLOK we used disposable sterile radiation emitters KIVL-01 TU 9444-005-72085060-2008 Production Research Centre “Matrix” (Moscow, Russia). *Results.* It is shown that the combined intravenous laser LLLT treatment of blood with a wavelength of 365 nm (or 365-VLOK LUFOK) and LLLT with a wavelength of 525 nm (green spectrum VLOK-525) through 10 sessions per day in treatment of patients with atopic dermatitis allows you to get full regression of acute inflamatory symptoms of the disease like — erythema, papules, scaling, excoriations in 87.5% of patients with moderate-severe course of the disease (average index SCORAD 57,5±4,0) and reduce 3.4 times the average index SCORAD (up 21,3±4,0) in patients with severe disease course (original value 72,8±3,0) with an overall positive trend. *Conclusion.* The use of combined methods of physiotherapy in atopic dermatitis is justified and effective.

Key words: atopic dermatitis, LASER therapy, LASER irradiation of intravenous blood.

Введение. Атопический дерматит (АтД) — аллергическое заболевание кожи, возникающее, как правило, в раннем детском возрасте у лиц с наследственной предрасположенностью к атопическим заболеваниям, имеющее хроническое рецидивирующее течение, возрастные особенности локализации и морфологии очагов воспаления, характеризующееся кожным зудом и обусловленное гиперчувствительностью как к аллергенам, так и к неспецифическим раздражителям [1].

АтД — хроническое заболевание, развивающееся у людей с генетической предрасположенностью к атопии, на фоне которой в тканях-мишенях (кожа, слизистая оболочка желудочно-кишечного тракта, органов дыхания) развивается аллергическое воспаление. Заболевание имеет рецидивирующее течение и характеризуется экссудативными и (или) лихеноидными высыпаниями, повышением уровня сывороточного IgE, гиперчувствительностью к специфическим (аллергенным) и неспецифическим раздражителям. У больных атопическим дерматитом имеются существенные нарушения в ферментных системах свертывания крови и фибринолиза, сочетающиеся с изменением клеточного и гуморального звеньев иммунитета, что является важным аспектом патогенеза [2].

Все это обуславливает необходимость комплексного подхода к лечению больных АтД. Применение методов физиотерапии в первую очередь с использованием низкоинтенсивного лазерного излучения (НИЛИ), способного влиять на различные звенья патогенеза заболевания, обеспечивая при правильной методике воздействия системный отклик организма больного, позволяет во многих случаях получить лечебный эффект [3]. Этим и определяется разнообразие методов лазерной терапии, как местное, локальное воздействие, для которого чаще всего используется импульсное инфракрасное (ИК) НИЛИ с длиной волны 890–904 нм в сочетании с постоянным магнитным полем (т.н. магнитолазерная терапия или МЛТ), и системное (на рефлекторные зоны или точки акупунктуры).

Показано, что МЛТ позволяет нормализовать у больных АтД различные звенья иммунитета [4], а дополнительное освечивание воротниковой зоны и проекции коры надпочечников способствует устранению дисбаланса в гуморальном звене иммунной системы, оказывает выраженное десенсибилизирующее и противоаллергическое действие [5]. Н.Г. Кочергин [6] и Л.И. Малишевская [7] рекомендуют в комплексное лечение больных атопическим дерматитом включать лазерную акупунктуру (длина волны 633 нм, диаметр световода 2 мм, мощность 2–3 мВт, экспозиция 10 с на аурикулярную точку, 20 с — на корпоральную). Курс лечения состоит из 12–15 ежедневных процедур, по показаниям проводится по 2–3 курса. Точки акупунктуры подбирают индивидуально в зависимости от особенностей клинической картины, локализации поражений и общего состояния больного, чаще всего это: GI20, MC6, P7, E36, T14, V11, V13, GI11, TR5, GI4, а также RP1, RP4, RP6, RP10, IG3, IG4, IG8, I22. Для одного сеанса одновременно подбираются не более 6–7 точек [5].

Ответственный автор — Шнайдер Дмитрий Александрович
Тел.: +79042404158
E-mail: sar-okvd@rambler.ru

Пожалуй, самым распространенным методом лазерной терапии больных АтД является внутривенное лазерное освечивание крови (ВЛОК) с использованием НИЛИ в красной области спектра (633–635 нм, мощность 1–2 мВт, экспозиция 10–20 мин) [7].

Однако несовершенство ВЛОК с использованием «классического» НИЛИ красного спектра, выражающееся в достаточно большом числе отрицательных результатов лечения, настоятельно требует развития методики. Например, предлагается увеличить экспозицию до 30 мин [8]. Но радикально это не решает проблему, требуется оптимизировать спектральные характеристики лазерного света для повышения эффективности отклика на воздействие. В частности, более широко использовать ультрафиолетовый (УФ) свет, учитывая его влияние на иммунную систему.

Показано, что при тяжелом упорном течении заболевания дополнительно к воздействию НИЛИ местно и на точки акупунктуры часто эффективно добавлять экстракорпоральное ультрафиолетовое освечивание крови (УФОК) [9]. С. Н. Головин [10] доказал, что внутривенный метод эффективнее наружного местного освечивани, и обосновал комбинирование ВЛОК (633 нм) и экстракорпоральное УФОК для лечения больных АтД.

Комбинирование ВЛОК (633 нм) с внутривенным УФОК некогерентным светом (УФ-лампа) в комплексном лечении атопического дерматита способствует более быстрому купированию воспалительного процесса в коже, сокращению на 4–5 дней сроков лечения и снижению в 1,5–2 раза рецидивов заболевания. Значительно быстрее, по сравнению с традиционной терапией, устраняется дисбаланс цитокинов, восстанавливается количество лимфоцитов $CD4^+$, $CD16^+$ и $CD8^+$ фенотипа и экспрессия активационных маркеров ($CD25^+$, $HLA\text{-}DR^+$), снижается цитотоксическая активность эозинофилов [11–13].

Поскольку в настоящее время лампы для УФОК (длина волны 254 нм) практически полностью вытеснены современными и более эффективными лазерными диодами, а само освечивание всегда проводится внутривенным способом через специальный световод [14], представляется перспективным адаптировать данные методики, используя современную высокоэффективную аппаратуру.

Такой вариант внутривенного лазерного освечивания крови известен как методика «ВЛОК+УФОК» и рекомендуется при генерализованном процессе у больных атопическим дерматитом в качестве первого этапа комплексного лечения. Параметры ВЛОК: аппарат лазерный терапевтический «Матрикс-ВЛОК» с разветвителем на два канала, лазерные излучающие головки КЛ-ВЛОК и КЛ-ВЛОК-365 (для УФОК), длина волны 635 нм, мощность на выходе световода 1–2 мВт, экспозиция 7–15 минут в зависимости от возраста и лазерное УФОК — длина волны 365 нм, мощность на выходе световода 1–2 мВт, экспозиция 2–5 минут. Курс состоит из восьми процедур с чередованием режимов через день [15]. Дальнейшее совершенствование методики многие авторы связывают с переходом от красного спектра к зеленому (520–525 нм).

Интерес к НИЛИ зеленого спектра возрос после появления недорогих и портативных КТР-лазеров (длина волны 532 нм, Nd:YAG на второй гармонике). В первую очередь заинтересовал факт большей поглощающей способности крови именно в этом спектральном диапазоне (510–550 нм) по сравнению с длиной волны 635 нм. Несмотря на то что в силу ряда конструктивных особенностей КТР-лазеры не нашли применения в физиотерапии, интерес представляют многочисленные сравнительные исследования, показавшие, в частности, что для получения близких по знаку и величине эффекту в зеленой области необходимо в 2 раза меньше энергии (плотности мощности или экспозиции), чем для красного спектра. Причем схожие результаты были получены как для модельных экспериментов *in vitro* [16,17], так и *in vivo* [18, 19].

Появившиеся совсем недавно диодные лазеры с длиной волны 520–525 нм позволили разработать высокоэффективную физиотерапевтическую аппаратуру на их основе, как для наружного применения, так и для ВЛОК. Уже опубликованы первые клинические работы с использованием зеленых диодных лазеров для внутривенного лазерного освечивания крови (ВЛОК-525). Например, представлены результаты комплексной лазерной терапии при реактивированной форме цитомегаловирусной инфекции урогенитального тракта у женщин репродуктивного возраста [20, 21].

Цель: оценка эффективности разработанной нами методики лечения больных атопическим дерматитом, включающей чередование ВЛОК-365 (ЛУФОК®) и ВЛОК-525.

Материал и методы. Под наблюдением находилось 37 больных с АтД (10 женщин и 27 мужчин) в возрасте от 18 до 56 лет (средний возраст 36,2 года), с давностью заболевания от 17 до 54 лет. До лечения, после 3, 7 и 10 сеансов лазеротерапии для всех больных рассчитывался индекс тяжести АД — SCORAD [1].

Пациента были разделены на 3 группы:

1-я группа — 16 больных со среднетяжелым течением АтД. Средний индекс SCORAD 57,5±4,0

2-я группа — 5 больных с тяжелым течением АтД. Средний индекс SCORAD 72,8±3,0.

3-я группа сравнения — 16 человек со среднетяжелым течением АтД. Средний индекс SCORAD 65,5±3,9.

Всем пациентам в соответствии с приказом МЗ и СР РФ от 30.05.2006 г. № 432 «Об утверждении стандарта медицинской помощи больным атопическим дерматитом», а также приказом МЗ от 28.12.2012 г. № 1613н «Об утверждении стандарта специализированной медицинской помощи при тяжелых формах атопического дерматита» проводилось комплексное лечение. Медикаментозная терапия включала растворы, влияющие на водно-электролитный баланс, солевые растворы, препараты кальция, антигистаминные, седативные средства. В качестве наружной терапии использовались смягчающие и увлажняющие средства, топические глюкокортикостероиды. Наряду с описанной терапией назначалась лазеротерапия по специальным методикам, а пациенты 3-й группы получали только базовую, стандартную терапию.

В основной группе в комплекс лечебных мероприятий была включена лазеротерапия по оригинальной методике аппаратом лазерным терапевтическим «Лазмик-ВЛОК» (регистрационное удостоверение № РЗН 2014/1410 от 06.02.2014, рис. 1) с лазерными излучающими головками (табл. 1). Для ВЛОК использовали одноразовые стерильные световоды КИВЛ-01 по ТУ 9444-005-72085060-2008 производства научно-исследовательского центра «Матрикс» (Россия, Москва).

Таблица 1

Параметры лазерных излучающих головок к АЛТ «Лазмик-ВЛОК», используемых в терапии больных атопическим дерматитом

Наименование	Длина волны, нм	Максимальная мощность, мВт	Режим работы
КЛ-ВЛОК-365–2 (для ЛУФОК®)	365	2	Непрерывный
КЛ-ВЛОК-525-2	525	2	Непрерывный

Аппарат лазерный терапевтический «Лазмик-ВЛОК» с лазерными излучающими головками.

В первой половине дня проводили 12 ежедневных сеансов по предложенной нами ранее схеме (табл. 2), мощность устанавливалась максимальная (2 мВт).

Таблица 2

Параметры комбинированной лазерной терапии больных атопическим дерматитом

Сеанс	Экспозиция, мин	
	КЛ-ВЛОК-365–2 (ЛУФОК)	КЛ-ВЛОК-525-2
1	2	—
2	—	2
3	2	—
4	—	7
5	3	—
6	—	10
7	3	—
8	—	10
9	2	—
10	—	7
11	2	—
12	—	5

Всем больным для оценки качества проводимого лечения проводилось дерматоскопическое исследование элементов на коже на видеодерматоскопе «MoleMaxHD» (компания «Дерма Медикал Системс», Австрия) с увеличением х30; х60; х100.

Статистическая обработка результатов исследования осуществлялась методами параметрической статистики (критерий Стъюдента) с использованием программы *Statistica v. 10.0.* Статистически значимыми признавались результаты с $p<0,05$.

Результаты. До лечения при поступлении в стационар при увеличении х30 дерматоскопическая картина мономорфная, очаги с жемчужным блеском, визуализируется атипичные ярковыраженные сосуды в виде точек, незначительное шелушение, чешуйки беловатого цвета. При увеличении х60 и х100 видно, что атипичные сосуды представляют собой красные расширенные петли, формирующие кольцевидные структуры и структуры в виде запятой.

На третьи сутки на всей протяженности элементов наблюдается значительное уменьшение количества и выраженности сосудистых элементов, шелушения, чешуек. На 7-е сутки после проводимой терапии наблюдается полный регресс очага, отсутствие жемчужного блеска. При увеличении х60 и х100 заметны единичные слабо выраженные сосудистые элементы в виде колец и небольшое количество белесоватых чешуек.

Уже на третьи сутки терапии, после получения двух процедур лазеротерапии наблюдалось уменьшение эритемы, отека в очагах поражения на коже, а также субъективных признаков: жалобы на зуд отсутствуют, сон не нарушен. Средний индекс SCORAD у пациентов 1-й группы снизился до 47,5±4,0 (в 1,2 раза, $p<0,05$). У пациентов 2-й группы с тяжелым течением заболевания индекс SCORAD составил 49,8±3,0 (снижение в 1,5 раза, $p<0,01$).

В течение последующих десяти дней терапии клинические проявления заболевания продолжали плавно регрессировать: эритема блекла, инфильтрация кожи уменьшалась, папулы уплощались, корочки и чешуйки отторгались.

По окончании лечения после получения десяти процедур лазеротерапии (15-е сутки) у 14 пациентов 1-й группы наблюдали полный регресс всех островоспалительных проявлений заболевания — эритемы, папул, шелушения, экскориаций. Субъективных признаков не отмечалось. Сохранялась лишь минимальная инфильтрация и лихенификация кожи в типичных местах локализации (локтевые сгибы, подколенные ямки). У двух пациентов отмечали еще и незначительное шелушение. Средний индекс SCORAD составил 18±3,0 балла (снижение в 3,1 раза, $p<0,001$).

Во 2-й группе пациентов по окончании терапии сохранялись умеренно выраженная инфильтрация, лихенификация и незначительное шелушение в типичных местах высыпаний на коже. Эритема, папулы, экскорнации разрешились полностью. Зуд кожи и нарушение сна не беспокоили. Средний индекс SCORAD в данной группе составил 21,3±4,0 (снижение в 3,4 раза, $p<0,001$).

В 3-й группе наблюдаемых пациентов динамика кожного процесса менялась менее выраженно, субъективные признаки (зуд кожи, нарушения сна) сохранялись на протяжении всего курса лечения, что требовало назначения более сильных топических глюкокортикостероидов. По окончании терапии у 6 пациентов данной группы отмечался регресс элементов на коже, а у 10 пациентов на коже в очагах поражения

сохранялись умеренная инфильтрация, лихенификация, единичные экскориации, геморрагические корочки, шелушение. Средний индекс SCORAD составил 24,3±3,8 (снижение в 3,2 раза, p<0,001).

Обсуждение. Все пациенты хорошо перенесли лазеротерапию. При проведении процедуры большинство больных констатировали седативный эффект и чувство сонливости. Многообразие механизмов воздействия НИЛИ на различные звенья патогенеза АД обеспечивает системный отклик организма больного [3].

Заключение. Комбинированное внутривенное лазерное освечивание крови НИЛИ с длиной волны 365 нм и НИЛИ с длиной волны 525 нм в комплексном лечении больных атопическим дерматитом позволяет добиться полного регресса островоспалительных проявлений заболевания — эритемы, папул, шелушения, экскориаций у 87,5% больных со средне-тяжелым течением заболевания (средний индекс SCORAD 57,5±4,0) и достоверно (p<0,05) снизить в 3,4 раза средний индекс SCORAD (до 21,3±4,0) у больных с тяжелым течением заболевания (исходное значение 72,8±3,0) при общей положительной динамике.

Конфликт интересов отсутствует.

References (Литература)

1. Atopic dermatitis: recommendations for practitioners. Under the General editorship of R.M. Haitov, A.A. Kubanova. M.: Print Farmarus, 2002; 192 p. Russian (Атопический дерматит: рекомендации для практических врачей. Под общ/ ред. Р.М. Хаитова и А.А. Кубановой. М.: Фармарус Принт. 2002; 192 с.).

2. Moskvin SV. System analysis of efficiency of control of biological systems by low-energy laser radiation: DSc abstract. Tula, 2008; 38 p. Russian (Москвин С. В. Системный анализ эффективности управления биологическими системами низкоэнергетическим лазерным излучением: автореф. дис. … д-ра биол. наук. Тула, 2008; 38 с.).

3. Trinity DV. Evaluation of clinical and immunological efficiency of radio-serotherapy in patients with atopic dermatitis: PhD abstract. Saratov, 2000; 22 p. Russian (Троицкий ДВ. Оценка клинико-иммунологической эффективности магнитолазеротерапии у больных атопическим дерматитом: автореф. дис…. канд. мед. наук. Саратов, 2000; 22 с.)

4. Kruglova LS. Magnetolaser therapy in complex treatment of patients ATO-tropical dermatitis. Questions of balneology, physiotherapy and exercise therapy 2008; (1): 44–46. Russian (Круглова ЛС. Магнитолазерная терапия в комплексном лечении больных атопическим дерматитом. Вопросы курортологии, физиотерапии и ЛФК 2008; (1): 44–46.)

5. Kochergin NG. The main aspects of pathogenesis, clinics and modern treatment of atopic dermatitis: DSc abstract. Moscow, 2001; 30 p. Russian (Кочергин НГ. Основные аспекты патогенеза, клиники и современной терапии атопического дерматита: автореф. дис…. д-ра мед. наук. М., 2001; 30 с.)

6. Maliszewski LI. laser acupuncture in complex treatment and preventive measures of eczema and atopic dermatitis: DSc abstract. Moscow, 1999; 24 p. Russian (Малишевская Л.И. Лазеропунктура в комплексе лечебных и профилактических мер при экземе и атопическом дерматите: автореф. дис…. д-ра мед. наук. М., 1999; 24 с.)

7. Isakov SA. The influence of Intravascular laser radiation in the treatment of patients with eczema and atopic dermatitis: PhD abstract. Moscow, 1994; 16 p. Russian (Исаков СА. Внутрисосудистое воздействие лазерного излучения в лечении больных экземой и атопическим дерматитом: автореф. дис…. канд. мед. наук. М., 1994; 16 с.)

8. Grishaeva EV, Kokhan MM, Kungurov NV, et al. Pat. 2150306 EN, MKI A61N5/067: A method for the treatment of atopic dermatitis the stated 27.08.1996; publ. 10.06.2000. Russian (Пат. 2150306 RU, МКИ A61N5/067). Способ лечения атопического дерматита / Е.В. Гришаева, М.М. Кохан, Н.В. Кунгуров и др.; заявлено 27.08.1996; опубл. 10.06.2000).

9. Gromov VV. Some modern methods of treatment of children sick of allergo-medicine. In: Abstracts of VI all-Russian Congress of dermatologists and Venera-logs. Part 2. Chelyabinsk, 1989; 263–264. Russian (Громов В.В. Некоторые современные методы лечения детей, больных аллергодерматозами. В кн.: Тезисы докладов VI Всероссийского съезда дерматологов и венерологов. Ч. 2. Челябинск, 1989; с. 263–264).

10. Golovin SN. Laser- and AUTOC therapy of patients with diffuse neurodermatitis and their influence on lipid parameters: PhD abstract. Moscow, 1991; 16 p. Russian (Головин С. Н. Лазеро- и АУФОК-терапия больных диффузным нейродермитом и их влияние на показатели липидов: автореф. дис…. канд. мед. наук. М., 1991; 16 с.)

11. Rusanova TS. Clinical and immunological efficiency of efferent methods in complex treatment of atopic dermatitis: PhD abstract. Kursk, 2006; 21 p. Russian (Русанова Т.С. Клинико-иммунологическая эффективность эфферентных методов в комплексном лечении атопического дерматита: автореф. дис…. канд. мед. наук. Курск, 2006; 21 с.)

12. Yudina S, Rusanova T. Atopic dermatitis. A differentiated approach to the application of efferent methods of treatment. Saarbrucken, Germany: LAP LAM-BERT Academic Publishing, 2012; 133 p. Russian (Юдина С., Русанова Т. Атопический дерматит: Дифференцированный подход к применению эфферентных методов лечения. Saarbrucken, Germany: LAP LAMBERT Academic Publishing, 2012; 133 с.).

13. Yudina SM, Ivanov IA, Rusanova TS. Clinical efficiency of efferent methods in complex therapy of atopic dermatitis. Aller-geologicheskii magazine 2011; 4: 34–39. Russian. (Юдина С. М., Иванова И.А., Русанова Т.С. Клиническая эффективность эфферентных методов в комплексном лечении атопического дерматита. Российский аллергологический журнал 2011; 4: 34–39.).

14. Geynits AV, Moskvin SV. New technologies of intravenous laser irradiation of blood: “vlok+UFOC” and “vlok-405”. Tver: «Triad», 2010; 96 p. Russian (Гейниц АВ, Москвин СВ. Новые технологии внутривенного лазерного облучения крови: «ВЛОК+УФОК» и «ВЛОК-405». Тверь: ООО «Издательство «Триада», 2010; 96 с.).

15. Geynits AV, Moskvin SV. Laser therapy in cosmetology and dermatology. Tver: «Triada», 2010; 400 p. Russian (Гейниц А.В., Москвин С. В. Лазерная терапия в косметологии и дерматологии. Тверь: «Триада», 2010; 400 с.)

16. Mi XQ, Chen JY, Cen Y, et al. A comparative study of 632.8 and 532 nm laser irradiation on some rheological factors in human blood in vitro. Journal of Photochemistry and Photobiology B: Biology 2004; 74 (1): 7–12.

17. Sikurova L, Balis P, Zvarik M. Penetration of laser light through red blood cell ghosts. Journal of Photochemistry and Photobiology B: Biology 2011; 103 (3): 230–233.

18. Machneva TV, Kosmacheva NV, Vladimirov YA, Osipov AN. The influence of low intensive laser radiation of blue, green and red bands on its free-radical processes in blood of rats under experimental endotoxic-ish shock. Biomedical chemistry 2013; 59 (4) 411–424. Russian (Мачнева Т.В., Космачева Н.В., Владимиров Ю.А., Осипов А.Н. Влияние низкоинтенсивного лазерного излучения синего, зеленого и красного диапазонов на свободно-радикальные процессы в крови крыс при экспериментальном эндотоксическом шоке. Биомедицинская химия 2013; 59 (4): 411–424.)

19. Lubart R, Rochkind S, Sharon U, Nissan M. A light source for phototherapy. Laser Therapy 1991; 3 (1): 15–17.

20. Moskvin SV, Perlamutrov YN, Chernov NI, Olkhovskaya KB. Pat. 2513474 EN, IPC A61N5/067: A method of treating reactivated form of cytomegalovirus infection of the urogenital tract in women of reproductive age. № 2013115641/13. 08.04.2013 stated. Publ. 17.02.2014. Russian (Пат. 2513474 RU, МПК A61N5/067: Способ лечения реактивированной формы цитомегаловирусной инфекции урогенитального тракта у женщин репродуктивного возраста / С. В. Москвин, Ю.Н. Перламутров, Н.И. Чернова, К.Б. Ольховская. № 2013115641/13. Заявл. 08.04.2013. Опубл. 17.02.2014.).

21. Perlamutrov JN, Chernova NI, Olkhovskaya KB, Moskvin SV. Combined laser therapy in the form of a reactivated cytomegalovirus infection Uro-genital tract in women of reproductive age. Questions of balneology, physiotherapy and medical physical culture 2013; (3): 45–51. Russian (Перламутров Ю.Н., Чернова Н.И., Ольховская К.Б., Москвин С. В. Сочетанная лазерная терапия при реактивированной форме цитомегаловирусной инфекции урогенитального тракта у женщин репродуктивного возраста. Вопросы курортологии, физиотерапии и лечебной физической культуры 2013; (3): 45–51).

УДК616.53–002.282–092.11–058 (049.5) (045) Краткое сообщение

СРАВНЕНИЕ И ИНТЕРПРЕТАЦИЯ ШКАЛ ДЕРМАТОЛОГИЧЕСКОГО ИНДЕКСА КАЧЕСТВА ЖИЗНИ И СКИНДЕКС-29 У ПАЦИЕНТОВ С РАЗЛИЧНЫМИ ПОДТИПАМИ РОЗАЦЕА

А.В. Давыдова *— ГБОУ ВПО «Саратовский ГМУ им. В.И. Разумовского» Минздрава России, аспирант кафедры кожных и венерических болезней;* ***А.Л. Бакулев*** *— ГБОУ ВПО «Саратовский ГМУ им. В.И. Разумовского» Минздрава России, профессор кафедры кожных и венерических болезней, доктор медицинских наук*

COMPARISON AND INTERPRETATION OF THE DERMATOLOGICAL HEALTH-RELATED QUALITY OF LIFE AND SKINDEX-29 IN PATIENTS WITH DIFFERENT SUBTYPES OF ROSACEA

A.V. Davydova *— Saratov State Medical University n.a. V.I. Razumovsky, Department of Skin and Venereal Diseases, Postgraduate student;* ***A.L. Bakulev —*** *Saratov State Medical University n.a. V.I. Razumovsky, Department of Skin and Venereal Diseases, Professor, Doctor of Medical Sciences*

Дата поступления — 1.09.2015 г. Дата принятия в печать — 15.09.2015 г.

Давыдова А.В., Бакулев А.Л. **Сравнение и интерпретация шкал дерматологического индекса качества жизни и СКИНДЕКС-29 у пациентов с различными подтипами розацеа. Саратовский научно-медицинский журнал 2015; 11 (3): 401–405.**

Цель: сравнение и интерпретация шкал дерматологического индекса качества жизни (ДИКЖ) и СКИНДЕКС-29 у пациентов с различными подтипами розацеа. *Материал и методы.* 48 пациентов с тремя подтипами розацеа (первым, вторым и третьим) интервьюированы посредством опросников ДИКЖ и СКИНДЕКС-29, который в отечественной литературе имеет очень скудные описание и категоризацию. Полученные данные обработаны статистически и оформлены в таблицы. *Результаты.* Подтверждена чувствительность и взаимозаменяемость СКИНДЕКС-29 и ДИКЖ для пациентов с различными подтипами розацеа. Более подробное описание и интерпретация СКИНДЕКС-29 увеличит понимание полученных баллов у пациентов с любой дерматологической патологией. Применение двух опросников, исследующих качество жизни, увеличивает контроль психосоциального обследования и максимально подробно детализирует показатели. *Заключение.* Преобразование абстрактных баллов СКИНДЕКС-29 и его четкая категоризация в клинически значимые величины поможет формировать, управлять и при необходимости объединять группы пациентов в зависимости от эмоциональных параметров, физических симптомов и психологического функционирования для налаживания партнерских отношений в системе «врач — пациент».

Ключевые слова*:* розацеа, качество жизни, СКИНДЕКС-29.

Davydova A.V., Bakulev A.L. **Comparison and interpretation of the dermatological health-related quality of life and SKINDEX-29 in patients with different subtypes of rosacea. Saratov Journal of Medical Scientific Research 2015; 11 (3): 401–405.**

Aim: comparison and interpretation of dermatological health-related quality of life (HRQoL) and SKINDEX-29 in patients with different subtypes of rosacea. *Materials and methods.* Questionnaires HRQoL and SKINDEX-29 (which is very slightly described and categorized in Russian literature) were used to question 48 patients with rosacea of 3 subtypes (the 1st, the 2nd and the 3rd). The data resulting from the study were processed statistically and tabulated. *Results.* Sensitivity and interchangeability SKINDEKS-29 and HRQoL were confirmed for patients with different subtypes of rosacea. A more detailed description and interpretation of SKINDEX-29 will increase the understanding of the scores obtained in patients with any dermatological pathology. The use of two questionnaires, investigating the quality of life, increases the control of psychosocial examination and the most narrowly figures details. *Conclusions.* Conversion of abstract SKINDEX-29 points and its clear categorization into clinically significant quantities will help to form, manage and to unite, if necessary, groups of patients, depending on the parameters of emotional, physical symptoms and psychological functioning for partnerships in the “doctor — patient” system.

Key words: rosacea, quality of life, SKINDEX-29.

Введение. В клинической практике достаточно непросто оценить тяжесть дерматологических заболеваний. Очень часто степень тяжести дерматоза не коррелирует со степенью нарушения качества жизни пациентов с кожной патологией. Клиницисты с легкостью интерпретируют клинические измерения (например, показатели анализов крови, скорости клубочковой фильтрации, величины артериального давления, индекса массы тела и т.д.), и только в последнее время исследователи стали задумываться о значениях психометрических показателей. Поэтому интерпретация более абстрактных показателей здоровья, таких как качество жизни, выраженность тревожности и депрессии, уровень алекситимии, и многих других вызывает трудности для большинства специалистов клинической медицины и исследователей. На самом деле тяжесть заболевания кожи неразрывно связана как с клиническими показателями, так и с оценкой по психометрическим шкалам. Несмотря на то, что СКИНДЕКС-29 является одним из наиболее часто используемых, связанных со здоровьем и качеством жизни инструментов в дерматологии, интерпретация полученных баллов не очень хорошо описана и документирована в научных публикациях.

Розацеа — одно из часто встречающихся хронических воспалительных заболеваний кожи лица, проявляющееся эритемой, множественными телеангиэктазиями, папулами, пустулами, а также гиперплазией соединительной ткани и сальных желез с формированием фим различных локализаций, а также с воздействием провоцирующих факторов экзогенного и эндогенного характера. Пациенты с розацеа часто имеют трудности в социальных взаимодействиях и испытывают значительные психологические расстройства, ограничивающие в физических, эмоциональных и других аспектах жизни, влияют на

Ответственный автор — Давыдова Анна Владимировна
Тел. (сот): +79179861126
E-mail: davydova_av@bk.ru

социальную активность и карьеру. Следовательно, анализируемые показатели влияния розацеа на профессиональную сферу, повседневную активность лиц трудоспособного возраста необходимо проводить для поиска путей нивелирования отрицательного влияния хронического кожного заболевания на пациента с помощью не только лекарственных препаратов, но и социально-психологических подходов, коррекции системы медицинского диспансерного наблюдения и обследования.

Цель: сравнение и интерпретация шкал дерматологического индекса качества жизни (ДИКЖ) и СКИНДЕКС-29 у пациентов с различными подтипами розацеа.

Задачи исследования: детализировать и оценить основные детерминанты качества жизни по СКИНДЕКС-29 и ДИКЖ пациентов с различными подтипами розацеа.

Материал и методы. Всего под наблюдением находилось 48 пациентов с I, II и III подтипами розацеа и степенью тяжести в каждом подтипе от легкой до тяжелой. Возраст обследуемых составил от 26 до 55 лет, среди которых было 15 (31,3%) мужчин и 33 (68,7%) женщины. Градация по возрастным диапазонам у мужчин составила 5 человек от 26 до 35 лет, 6 человек от 36 до 45 лет и 4 пациента от 46 до 55 лет. Среди женщин основной возрастной интервал от 36 до 45 лет, включавший в себя 15 человек. От 26 до 35 лет — 13 человек, возраст пяти пациенток составил от 46 до 55 лет. Давность заболевания на момент первичного обращения составляла от 3 месяцев до 15 лет. У 21 (43,8%) пациента давность дерматоза составила от 2 до 6 лет; 9 (18,8%) пациентов с недавно возникшим патологическим процессом от 3 до 6 месяцев, а 4 (8,3%) человека — от 6 месяцев до 1 года; 3 (6,2%) пациента вошли в группу по длительности патологического процесса от 1 до 2 лет; 6 (12,5%) пациентов от 6 до 10 лет и 5 (10,4%) — от 10 до 15 лет. Согласно клинической картине и диагностическим критериям дерматоза все пациенты были разделены по степени тяжести течения розацеа на легкую, среднюю и тяжелую. При этом I подтип (эритематозно-телеангиэктатическая) розацеа состоял из 7 пациентов с легкой и 6 пациентов со средней тяжестью патологического процесса, из них 4 мужчин и 9 женщин. II подтип (папуло пустулезная) розацеа включал в себя 4 пациентов с легким, 18 пациентов со средним и 9 пациентов с тяжелым течением дерматоза. А 3 мужчины, из которых один имел легкую степень тяжести, один — среднюю и один — тяжелую, а также одна женщина со средней степенью тяжести вошли в III подтип (фиматозная) розацеа.

Для оценки показателей качества жизни использовались русскоязычные версии опросников дерматологического индекса «качества жизни» («The Dermatology Life Quality Index») и СКИНДЕКС-29. ДИКЖ, включающий 10 вопросов, детализирован по шести параметрам качества жизни: симптомы и ощущения (вопросы 1–2), ежедневная деятельность (вопросы 3–4), отдых (вопросы 5–6), работа и/или учеба (вопрос 7), межличностные отношения (вопросы 8–9), лечение (вопрос 10) [1]. Для оценки степени влияния кожного заболевания на качество жизни применялась шкала Likert — четырех балльная система с градацией от 0 до 3 баллов, где: 0 — нет, 1 — незначительным образом, 2 — достаточно сильно, 3 — очень сильно). Максимально возможная сумма баллов — 30, при этом качество жизни пациента обратно пропорционально сумме баллов.

Структурное подразделение СКИНДЕКС-29, состоящего из 29 вопросов, имеет три раздела: симптомы, эмоции и функции [2]. Физические симптомы включают 7 пунктов: болезненность; жжение или покалывание; зуд; неприятные ощущения при контакте с водой; раздражение кожи; чувствительность; кровоточивость. Эмоциональная сфера характеризуется такими десятью пунктами, как обеспокоенность состоянием кожи; чувство угнетенности; чувство стыда; беспокойство о том, что от кожного заболевания могут остаться рубцы; переживание об ухудшении состояния кожи; тревожное настроение; смущение; чувство униженности; раздражение по поводу состояния кожи; неприятие себя.

Раздел «Функции» — это 12 пунктов: качество сна; работа и хобби; социальная активность; сексуальная жизнь; одиночество; утомленность; нежелание выходить из дома; ограничение близости с другими людьми; затруднение в осуществлении повседневной деятельности; сложности в проявлении чувств; препятствие создания отношений с окружающими; ограничение тесного общения с родственниками. Ответы на вопросы оценивались по условной пяти балльной шкале, представленной следующими цифровыми значениями, наиболее подходящими для пациента в настоящее время: 0 — никогда, 25 — редко, 50 — иногда, 75 — часто, 100 — всегда. Чем больше набранных баллов по каждому из разделов, тем ниже психологическое качество жизни пациента. А общая оценка по разделам вычислялась как среднее арифметическое по количеству вопросов [3]. Интерпретация и категоризация разделов СКИНДЕКС-29 представлена в табл. 1 [4, 5].

Таблица 1

Категоризация разделов СКИНДЕКС-29 [4, 5]

Степень тяжести	Разделы СКИНДЕКС-29			Общий СКИНДЕКС-29
	Эмоции	Функции	Симптомы	
Слабая	0–23,9	0–20,9	0–38,9	0–24,9
Умеренная	24–34,9	21–31,9	39–41,9	25–31,9
Тяжелая	35–38,9	32–36,9	42–51,9	32–43,9
Очень тяжелая	≥ 39	≥ 37	≥ 52	≥ 44

Оба опросника заполнялись всеми больными самостоятельно на первичном осмотре. Для взаимного контроля чувствительности ДИКЖ и СКИНДЕКС-29 проводился сравнительный анализ их использования.

Статистическая обработка полученных данных производилась на персональном компьютере с использованием пакета статистических прикладных программ «Microsoft Office Excel 2010» и «Statistica 7.0» (StatSoft Inc, USA). Анализировались полученные данные, включающие в себя параметрические и непараметрические методы одномерной и многомерной статистики. Для исключения ошибок при формировании базы данных использовался двойной, последовательный ввод информации. Методами параметрической статистики при нормальном распределении признака вычислялись среднее арифметическое значение (M), стандартная ошибка среднего значения (m). Результаты представлялись в виде (M±m). Вычисляли 95%-ных доверительный интервал. При сравнении

средних показателей между различными группами использовали критерий Стьюдента. Оценку уровней значимых ($p<0,05$) и достоверных ($p<0,001$) межгрупповых различий по количественным (метрическим) и порядковым (балльным или полуметрическим) признакам производили с использованием непараметрических критериев Манна — Уитни и Фишера.

Результаты. Интерпретацию полученных данных проводили, обращая внимание на гендерные характеристики и возраст пациентов, подтип дерматоза, а также степень тяжести патологического процесса. У 68,7% респондентов заболевание оказывает умеренное влияние на их жизнь, то есть выявлен диапазон значений ДИКЖ от 6 до 10 баллов. Показатель качества жизни 14,6% пациентов с розацеа находится в интервале от 2 до 5 баллов, что свидетельствует о незначительном влиянии дерматоза на социальную активность, но при детальном разборе оказалось, что длительность их заболевания составила от 8 до 15 лет, что можно трактовать как «свыкание» с заболеванием и психологическое отстранение от него. Очень сильное влияние на жизнь данный дерматоз оказывает у 16,7% больных розацеа. Детализировав ответы пациентов с розацеа, установили, что в 69,3% качество жизни снижают субъективные ощущения (зуд, жжение, ощущение неловкости или смущение в связи с состоянием кожи), влияние на ежедневную деятельность и межличностные отношения обнаружено в 41,9 и 48,4% случаев соответственно. А у 32,3% опрошенных вызывают беспокойство вопросы, связанные с лечением. Примерно в равных пропорциях (26,5 и 28,7%) розацеа создает помехи в осуществлении активного отдыха, а также нарушает рабочую и/или учебную атмосферу.

В табл. 2 наглядно показано, что пациенты со II и III подтипами розацеа имели значимые ограничения в отношениях с окружающими, в сексуальной активности, полноценной работоспособности, в проведении лечебных мероприятий, в занятиях уборкой дома или покупками, а также испытывали ощущение неловкости в связи с состоянием кожи и субъективные ощущения в виде зуда, жжения или болезненности, по сравнению с пациентами с I подтипом розацеа. На возможность заниматься спортом патологический процесс не оказывал значимых изменений ни у одного подтипа розацеа. А влияние дерматоза на досуг и социальную активность было выражено у всех подтипов. Балльная оценка значимости показателей в трех группах не превышала 0,5. Чем выше показатели индекса качества жизни, тем более выраженное влияние оказывает заболевание на жизнь пациента. У респондентов со вторым подтипом розовых угрей зуд был более всего выражен (3,35±0,03 против 0,44±0,12 при первом и 1,33±0,14 при втором подтипах, $p<0,05$). Это говорит о том, что пациенты с розацеа испытывают и физические страдания. Респонденты со вторым подтипом ощущали в большей степени чувства неловкости и/или смущения в связи с состоянием кожи (2,09±0,12 против 0,36±0,02 при первом и 1,18±0,04 при втором подтипах, $p<0,05$). Суммарная оценка ДИКЖ в баллах (M±m) в зависимости от подтипа розацеа и гендерных различий составляет у женщин с I подтипом 4,7±0,2, со II подтипом 9,3±0,4, с III под-

Таблица 2

Параметры ДИКЖ у пациентов с различными подтипами розацеа (в баллах; M±m)

№	Вопросы ДИКЖ	Подтип I, n=13	Подтип II, n=31	Подтип III, n=4
1	Испытывали ли Вы зуд, жжение или болезненность на прошлой неделе?	0,44±0,12*	3,35±0,03	1,33±0,14
2	Испытывали ли Вы ощущение неловкости или смущение в связи с состоянием Вашей кожи?	0,36±0,02*	2,09±0,12	1,18±0,04
3	Как сильно Ваши проблемы с кожей мешали Вам заниматься уборкой дома или покупками?	0,32±0,01*	2,64±0,06	1,14±0,02
4	Насколько сильно состояние Вашей кожи влияло на выбор Вашего гардероба на прошлой неделе?	0,22±0,03*	1,35±0,03	0,14±0,02*
5	Как сильно влияло состояние Вашей кожи на Ваш досуг и социальную активность на прошлой неделе?	1,19±0,05	2,33±0,14	1,11±0,05
6	На прошлой неделе состояние Вашей кожи мешало Вам заниматься спортом?	0,34±0,02	0,34±0,15	0,28±0,01
7	Пропускали ли Вы учебу, отсутствовали на работе из-за состояния Вашей кожи? — Если «нет», то насколько сильно Вас беспокоило состояние Вашей кожи, когда Вы находились на работе или учебе?	0,21±0,01*	2,54±0,08	1,68±0,07
8	Влияло ли состояние Вашей кожи на Ваши отношения с родственниками, партнерами, друзьями на прошлой неделе?	0,19±0,02*	2,34±0,06	1,77±0,41
9	Насколько сильно Ваши проблемы с кожей влияли на Вашу сексуальную жизнь?	0,12±0,03*	1,18±0,07	1,13±0,32
10	На прошлой неделе насколько сильно лечение заболевания кожи причиняло Вам неудобства, отнимало время, создавало проблемы?	0,28±0,04*	1,35±0,02	1,15±0,08

Примечание: * — показатели имеют достоверные различия со значениями у пациентов с первым, вторым и третьим подтипами розацеа по критерию Стьюдента ($p<0,05$).

типом 11,1±0,03. У мужчин с I подтипом данный индекс равнялся 3,8±0,4, со II подтипом 8,4±0,6 и с III подтипом 9,8±0,6 балла (табл. 3). ДИКЖ доказывает большую эмоциональность женщин и снижение показателя качества жизни по сравнению с мужчинами аналогичных подтипов. ДИКЖ хорош для скрининговой диагностики, но он не способен различать детальные изменения параметров качества жизни, поэтому оценку данного параметра мы дополнили еще одним опросником — СКИНДЕКС-29.

Таблица 3

Качество жизни пациентов, по данным ДИКЖ, в зависимости от пола и подтипа розацеа (суммарная оценка индекса в баллах; M±m)

Параметр исследования		Подтип I	Подтип II	Подтип III
ДИКЖ	Жен.	4,7±0,2	9,3±0,4*	11,1±0,03*
	Муж.	3,8±0,4	8,4±0,6*	9,8±0,6*

Примечание: * — показатели имеют достоверные различия со значениями у пациентов с I подтипом розацеа (p<0,05).

С помощью СКИНДЕКС-29 получены следующие данные при статистически значимом различии p<0,05 у пациентов с эритематозно-телеангиэктатической розацеа по шкале «симптомы» — 28,6±1,5 балла (слабая степень), по шкале «функции» — 25,1±1,7 балла (средняя степень), по шкале «эмоции» — 34,3±1,1 (средняя степень снижения качества жизни). То есть это пациенты испытывающие чувство страха, стыда, смущения, тревоги и раздражения по поводу состояния своей кожи. Больные с папулопустулезной розацеа показали среднюю степень снижения качества жизни по шкалам «симптомы» — 39,8±0,6, «функции» — 23,4±1,9 и «эмоции» — 28,3±1,1. На респондентов с фиматозной розацеа в большей степени оказали влияние и снизили качество жизни субъективные ощущения в виде покалывания, жжения, зуда, гиперреактивности кожи, чувства стягивания после контакта с водой. Распределение по шкалам: «симптомы» — 46,2±1,7; «функции» — 28,7±1,6; «эмоции» — 31,1±1,2 (рисунок).

При анализе полученных значений при исследовании дерматологического индекса качества жизни и СКИНДЕКС-29 подтверждается преобладание умеренного снижения качества жизни пациентов с различными подтипами розацеа.

Обсуждение. Кожные заболевания влияют на пациентов и со стороны психосоциальной, и со стороны физической сферы. Психосоциальная сфера включает когнитивный, эмоциональный и социальный компоненты. Физическая сфера состоит из ощущений дискомфорта и/или ограничений в физическом функционировании, что изменяет место и роль пациента в социальной жизни. Следовательно, оценивая степень воздействия дерматозов на жизнь больных, необходимо максимально полное представление о характере повреждающего воздействия болезни для принятия мер по оптимизации социальной активности, увеличения производительности труда, своевременного терапевтического лечения, преодоления психологических барьеров [6, 7]. При хроническом течении болезни выявляются существенные ограничения не только в физических, эмоциональных и социальных аспектах жизни пациента, но и в его профессиональной жизни [8]. Данные о качестве жизни дают возможность осуществлять постоянный мониторинг состояния больного и в случае необходимости проводить коррекционную терапию. Необходимо понимать, что качество жизни — это не критерий тяжести заболевания, а показатель того, как пациент переносит своё заболевание. Показатели качества жизни наряду с традиционным медицинским заключением, сделанным врачом, позволяют составить полную и объективную картину заболевания [1, 9]. Более глубокое понимание преимуществ оценки качества жизни пациентов с розацеа и для клинических специалистов, и для пациентов поможет в повседневной дерматологической практике. Заполняя опросники ДИКЖ и СКИНДЕКС-29, пациенты могут получить более глубокое представление о последствиях болезни, увеличить свое самосознание, а также расширить возможности в плане обсуждения своих проблем с родственниками, друзьями, партнерами [10]. Кроме того, такие данные могут выделить специфические аспекты качества жизни, которые страдают больше всего, например тревоги или депрессии, стыда или смущения [4]. Умение понимать психологическое состояние больного и находить соответствующий подход к нему особенно актуально в вопросах хронического течения болезни. И чем больше эти отношения основываются на доверии, тем активнее они выполняют роль эмоциональной защиты на протяжении всех стадий лечения. Хороший психологический контакт с больным обеспечивает взаимо-

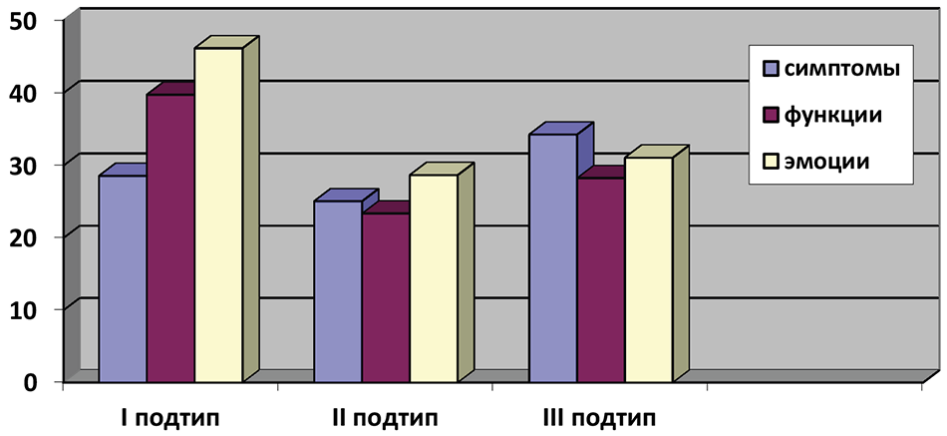

Качество жизни пациентов, по данным СКИНДЕКС-29, в зависимости от подтипа розацеа (оценка индекса в баллах).

понимание, доверие в отношениях, эффективность в решении поставленных задач [11].

Заключение. Фактическое измерение психометрических конструкций является высокоразвивающимся направлением клинической медицины. В частности, ДИКЖ несомненно удобен для общей скрининговой оценки качества жизни дерматологических больных. Но для более обширного взгляда на проблемы пациентов и детализации изменения показателей качества жизни он должен быть подтвержден дополнительным методом интервьюирования, например опросником СКИНДЕКС-29. В данном исследовании подтверждена чувствительность и взаимозаменяемость ДИКЖ и СКИНДЕКС-29 для пациентов с различными подтипами и степенью тяжести розацеа. Несмотря на то, что СКИНДЕКС-29 является одним из наиболее часто используемых инструментов, связанных с показателями качества жизни, интерпретация полученных баллов в отечественной литературе достаточно скудно документирована. Данное более подробное описание и интерпретация СКИНДЕКС-29 увеличат понимание полученных баллов у пациентов с дерматологической патологией. Соответственно, преобразование абстрактных баллов в клинически значимые величины поможет формировать группы, управлять группами пациентов и при необходимости объединять их в зависимости от эмоциональных параметров, физических симптомов и психологического функционирования. В процессе выяснения анамнестических сведений применение нескольких опросников, детализирующих какой-либо параметр, например качество жизни, позволит собрать данные более объективно и систематизировать их. Знания специалистами любых специальностей особенностей психологического реагирования пациентов могут помочь в поиске оптимальных решений психосоциальной адаптации, способных избежать внутреннего конфликта пациента и наладить партнерские отношения в системе «врач — пациент».

Конфликт интересов. Статья написана в рамках диссертационного исследования аспиранта кафедры кожных и венерических болезней СГМУ А.В. Давыдовой.

References (Литература)

1. Kochergin NG, Smirnova LM. Dermatology quality of life as a psychosomatic symptom dermatosis. Russian Journal of Skin and Venereal Diseases 2006; (4): 11–15. Russian (Кочергин Н. Г, Смирнова Л.М. Дерматологическое качество жизни как психосоматический симптом дерматоза. Российский журнал кожных и венерических болезней 2006; (4): 11–15).

2. Adaskevich VP. Diagnostic index in dermatology. Moscow: Med. Science, 2004; 146–164 p. Russian (Адаскевич В.П. Диагностические индексы в дерматологии. М.: Мед. книга, 2004; 146–164 с.).

3. Abeni D, Picardi A, Pasquini P, Melchi CF, Chren MM. Further evidence of the validity and reliability of the Skindex-29: an Italian study on 2,242 dermatological outpatients. Dermatology 2002; 204: 43–49.

4. Prinsen CA, Lindeboom R, Sprangers MA, et al. Health-related quality of life assessment in dermatology: interpretation of Skindex-29 scores using patient-based anchors. J Invest Dermatol 2010; 130: 1318–1322.

5. Prinsen CA, Lindeboom R, Korte de J. Interpretation of Skindex-29 scores: cutoffs for mild, moderate, and severe impairment of health-related quality of life. J Invest Dermatol 2011; 131: 1945–1947.

6. Misery L, Finlay AY, Martin N, et al. Atopic dermatitis: impact on the quality of life of patients and their partners. Dermatology 2007; 215: 123–129.

7. Seikowski K, Gelbrich M, Harth W. Sexuelle Selbstreflexion bei Patienten mit Neurodermitis und Psoriasis. Hautarzt 2008; 59: 297–303.

8. Nijsten T, Sampogna F, Abeni D. Categorization of Skindex-29 scores using mixture analysis. Dermatology 2009; 218: 151–154.

9. Kubanova AA, Martinov AA. The concept and definition of the quality of life of patients in dermatology. Journal of Dermatology 2004; (4): 16–19. Russian (Кубанова А.А., Мартынов А.А. Концепция и определение качества жизни больных в дерматовенерологии. Вестник дерматологии 2004; (4): 16–19).

10. Sampogna F, Abeni D. Interpretation of Skindex-29 scores. J Invest Dermatol 2011; 131: 1790–17922.

11. Efimenko SA, Reshetnikov AV. The conducting medical and sociological monitoring. Teaching aid. 2007; p. 9–14. Russian (Ефименко СА, Решетников АВ. Проведение медико-социологического мониторинга: учебно-методическое пособие. 2007; с. 9–14).

УДК 616.517–085:615.26] –059 (045) Краткое сообщение

КОМБИНИРОВАННОЕ ПРИМЕНЕНИЕ БИОЛОГИЧЕСКОЙ ТЕРАПИИ И МЕТОТРЕКСАТА ПРИ РАЗВИТИИ «ЭФФЕКТА УСКОЛЬЗАНИЯ» ПРИ ПСОРИАЗЕ

Е.С. Понич *— БУ ХМАО-Югры «Ханты-Мансийский клинический кожно-венерологический диспансер», главный врач, кандидат медицинских наук;* ***Л.С. Круглова*** *— Московский научно-практический центр дерматовенерологии и косметологии Департамента здравоохранения г. Москвы, главный научный сотрудник, профессор, доктор медицинских наук;* ***А.М. Бабушкин*** *— БУ ХМАО-Югры «Ханты-Мансийский клинический кожно-венерологический диспансер», врач дерматовенеролог, кандидат медицинских наук.*

THE COMBINED APPLICATION OF BIOLOGICAL THERAPY AND METHOTREXATE IN CASE OF ESCAPE PHENOMENON PROGRESSING

E.S. Ponich *— BU Khanty-Mansi Autonomous District — Yugra «Khanty-Mansi clinical skin and venereologic dispensary», Head Physician, Candidate of Medical Science;* ***L.S. Kruglova*** *— Moscow Scientific and Practical Center of Dermatology, Venereology and Cosmetology of Moscow City Health Department, Professor, Doctor of Medical Sciences;* ***A.M. Babushkin*** *— BU Khanty-Mansi Autonomous District — Yugra «Khanty-Mansi clinical skin and venereologic dispensary», Dermatovenerologist, Candidate of Medical Science.*

Дата поступления — 31.08.2015 г. Дата принятия в печать — 15.09.2015 г.

Понич Е.С., Круглова Л.С., Бабушкин А.М. **Комбинированное применение биологической терапии и метотрексата при развитии «эффекта ускользания» при псориазе. Саратовский научно-медицинский журнал 2015; 11 (3): 405–409.**

Цель: изучение эффективности применения метотрексата у пациентов с «эффектом ускользания» на фоне терапии устекинумабом. *Материал и методы.* Представлены результаты применения метотрексата в дозе

15–20 мг/нед в комплексном лечении 4 пациентов, получающих терапию биологическим препаратом устекинумаб и с развившимся «эффектом ускользания». Устекинумаб примененялся в виде подкожных инъекций в дозе 45 мг при массе тела пациента не более 100 кг и в дозе 90 мг при массе тела выше 100 кг, на 0-й, 4-й и затем на каждой 12-й неделе. Мониторинг пациентов соответствовал стандартам ведения больных на биологической терапии. *Результаты.* В результате исследования показано, что в случае развития резистентности при применении препаратов биологической терапии целесообразно назначение метотрексата в дозе 15–20 мг/нед на протяжении до 6 месяцев. Комбинированное применение биологической терапии и метотрексата в лечении больных вульгарным псориазом с «эффектом ускользания» способствует выраженному регрессу клинических симптомов и позволяет длительно контролировать процесс, что подтверждается динамикой индексов PASI, BRS и ДИКЖ. Комбинированный метод является высокобезопасным, о чем свидетельствует отсутствие угнетения гемопоэза, нормальный уровень печеночных трансаминаз и креатинина в сыворотке крови, что в значительной степени повышает комплаентность пациентов к данному виду терапии. *Заключение.* В статье приводятся данные комбинированного применения препарата биологической терапии (устекинумаб) и цитостатика (метотрексат) для лечения пациентов с распространенной формой вульгарного псориаза. Показано, что в случае развития резистентности при применении препаратов биологической терапии рекомендуется назначение метотрексата. Комбинированное применение биологической терапии и метотрексата позволяет длительно контролировать процесс.

Ключевые слова: псориаз, системная терапия, биологическая терапия, устекинумаб, метотрексат, PASI, BSA, ДИКЖ.

***Ponich ES, Kruglova LS, Babushkin AM.* The combined application of biological therapy and methotrexate in case of escape phenomenon progressing. Saratov Journal of Medical Scientific Research 2015; 11 (3): 405–409.**

Aim: the study of the efficacy of methotrexate in patients with the “escape effect” during the ustekinumab therapy. *Materials and Methods.* The results of methotrexate at a dose of 15–20 mg/week in treatment of 4 patients receiving biologic and developed “escape effect”. Ustekinumab is used as a hypodermic injection at a dose of 45 mg for a body weight of a patient no more than 100 kg, and 90 mg of body weight over 100 kg, at the zero week, the 4th week and then every 12 weeks. Patients control meets the standard management of patients in biological therapy. *Results.* The study shows that in the case of the resistance progressing when applying preparations of biological therapy, methotrexate is useful at a dose of 15–20 mg/week for up to 6 months. The combined use of biologic therapy and methotrexate in the treatment of patients with psoriasis vulgaris, “escape effect” contributes to the marked regression of clinical symptoms and allows to control the process long enough, which is confirmed by the dynamics of the index PASI, BRS and DLQI. The combined method is highly safe, as evidenced by the lack of inhibition of hematopoiesis, the normal level of hepatic transaminases and serum creatinine, which greatly improves patient compliance in this type of therapy. *Conclusion.* The article presents the data of the combined application of biological medication therapy (ustekinumab) and methotrexate for the treatment of patients with the common form of psoriasis vulgaris. In the case of the development of resistance of biological therapy recommended the appointment of methotrexate. The combined use of methotrexate and biologic therapy in the treatment of patients with psoriasis vulgaris contributes to marked regression of clinical symptoms and allows to control the process for a long time.

Key words: psoriasis, system therapy, biological therapy, ustekinumab, methotrexate, PASI, BSA, Quality of Life.

Введение. Псориаз является хроническим воспалительным заболеванием, поражающим около 2% населения планеты. Примерно у 80% пациентов псориаз протекает в виде ограниченных форм, в то время как у 20% диагностируются тяжелые формы, при этом степень тяжести определяется не только распространенностью процесса BSA>10 баллов, но и определенной локализацией в так называемых «трудных» участках кожи (лицо, кисти и стопы, гениталии), когда кожные высыпания в значительной степени отрицательно влияют на качество жизни больных, их повседневное функционирование, а также имеют тенденцию к торпидному, постоянно рецидивирующему течению.

На современном этапе развития медицинской науки псориаз рассматривается как воспалительный иммуноопосредованный дерматоз, клинические симптомы которого реализуются через достаточно сложные механизмы взаимодействия кератиноцитов с клетками системы врожденного и адаптивного иммунитета. Так, иммунопатологические процессы характеризуются продукцией дендритными клетками интерлейкинов (IL) — 12 и –23, активацией Т-лимфоцитов с последующей их дифференцировкой в Т-хелперы субпопуляций 1 и 17 (Th1 и Th17) с характерным для них набором цитокинов, которые и приводят к развитию воспалительной реакции за счет инфильтрации Т-клетками и нейтрофилами, нарушению неоваскуляризации и пролиферации кератиноцитов [1].

Именно изучение иммунных механизмов развития псориаза создало предпосылки к созданию принципиально новой группы высокоэффективных таргетных лекарственных средств, представляющих собой продукты генно-инженерных технологий, отличающиеся от других препаратов системной терапии псориаза более целенаправленным воздействием на определенные структуры (цитокины, сигнальные пути), участвующие в иммунопатогенезе псориаза. Данная группа препаратов характеризуются высокой специфичностью, обеспечивающей селективное действие на звенья патогенеза иммуновоспалительных заболеваний при минимальном влиянии на физиологические механизмы функционирования иммунной системы.

Еще одним ключевым моментом в лечении тяжелых форм псориаза является вопрос длительного применения системных препаратов (метотрексата, ацетритина, циклоспорина, ультрафиолетовой терапии) с целью контроля над заболеванием. Однако длительное применение этих методов в значительной степени ограничено из-за прогнозируемых тяжелых осложнений — гепато-, гемато- и нефротоксических побочных явлений, поэтому они являются «стандартом» терапии обострений псориаза. В этом плане именно препараты биологической терапии с высоким профилем безопасности являются наиболее привлекательными для длительной непрерывной терапии тяжелых и среднетяжелых форм псориаза. Существует мнение, что непрерывная терапия биологическими препаратами посредством

Ответственный автор — Круглова Лариса Сергеевна
Тел.: 8-916-705-69-07
E-mail: kruglovals@mail.ru

коррекции инсулинорезистентности и восстановления функционирования эндотелия при рассмотрении псориаза как полиморбидного состояния может остановить «псориатической марш», в значительной степени тем самым улучшая общий прогноз. Таким образом, биологические препараты воздействуют на ключевые механизмы развития воспаления и обеспечивают патогенетическую направленность мероприятий при псориазе, что обуславливает их достаточно высокую эффективность при тяжелых формах дерматоза не только для купирования обострений, но и для осуществления длительного контроля [2, 3].

В настоящее время в России для лечения псориаза зарегистрированы 4 биологических препарата: адалимумаб, инфликсимаб, этанерцепт и устекинумаб. Адалимумаб, инфликсимаб и этанерцепт являются ингибиторами фактора некроза опухоли альфа и рекомендованы для лечения больных со среднетяжелыми и тяжелыми формами псориаза и активного псориатического артрита. Единственным препаратом с отличным от блокаторов фактора некроза опухоли механизмом действия является устекинумаб, содержащий продуцируемые рекомбинантной клеточной линией антитела и являющийся ингибитором провоспалительных интерлейкинов (ИЛ) — 12, — 23, который рекомендован к применению при среднетяжелых и тяжелых формах вульгарного псориаза.

Устекинумаб представляет собой полностью человеческие моноклональные антитела класса IgG1k, которые связываются с общей для ИЛ-12 и ИЛ-23 субъединицей p40, что приводит к снижению экспрессии цитокинов к их белковым рецепторами на иммунокомпетентных клетках и блокировке опосредованных ИЛ-12 и ИЛ-23 сигналов, что в конечном счете регулирует созревание и экспансию субпопуляций лимфоцитов класса Th1и Th17, в результате чего нарушается работа сигнального и цитокинового каскадов, задействованных в патогенезе псориаза [4]. Препарат отличается рядом преимуществ: низким уровнем иммуногенности (образование антител), оптимальным профилем безопасности (сравнимо с плацебо), низкой частотой возникновения нежелательных явлений (в сравнении с другими биологическими препаратами) [5, 6]. Устекинумаб показан для лечения пациентов старше 18 лет со среднетяжелыми и тяжелыми формами бляшечного псориаза, а также пациентов с активным псориатическим артритом в качестве монотерапии или в комбинации с метотрексатом.

В клинической практике уже накоплен достаточно обширный опыт применения устекинумаба при псориазе гладкой кожи и псориатическом артрите в качестве монотерапии [7–10]. Однако работы по комбинированному применению устекинумаба и метотрексата с оценкой безопасности и эффективности совместного применения препаратов при псориазе гладкой кожи носят единичный характер, что и обуславливает дальнейшее изучение данного вопроса.

Материал и методы. Под нашим наблюдением находились 14 пациентов, среди них 9 (64,3%) мужчин и 5 (35,7%) женщин в возрасте от 41 года до 59 лет, с тяжелым псориазом: PASI 49,3±4,3 балла, BSA 59,7±2,9%, ДИКЖ 23,2±2,1 балла. Ранее пациенты получали все виды системного лечения (метотрексат, циклоспорин, ацетритин) и фототерапии, однако на протяжении 4–6 месяцев до обращения процесс стал носить торпидный характер, резистентный к назначенной терапии. Было принято решение перевести пациентов на биологическую терапию. Все пациенты перед началом терапии прошли тщательное обследование: клинический анализ крови, общий анализ мочи, биохимию крови, иммунный статус, ЭКГ, фиброгастроскопию, консультации терапевта, кардиолога и гастроэнтеролога. После комплексного обследования, для выявления противопоказаний для назначения биологической терапии, был назначен устекинумаб в виде подкожных инъекций в дозе 45 мг при массе тела пациента не более 100 кг и в дозе 90 мг при массе тела выше 100 кг, на 0-й, 4-й и затем на каждой 12-й неделе.

После 32–44 недель терапии устекинумабом у 4 (28%) пациентов отмечалось появление единичных бляшек, торпидных к терапии и имеющих тенденцию к прогрессированию. Данным пациентам был назначен метотрексат в дозе 15–20 мг/нед. Мониторинг пациентов соответствовал стандартам ведения больных на биологической терапии.

Эффективность проводимого лечения оценивалась с помощью высоковалидных индексов дерматологического статуса: PASI — Psoriatic area and severity index (Fredriksson T., Pettersson U., 1978), BSA — Body Surface Area, качества жизни с использованием индекса качества жизни (ДИКЖ, Finlay, 1994).

В соответствии с динамикой индексов PASI, BSA и ДИКЖ эффективность проводимого лечения оценивалась следующим образом: клиническая ремиссия — снижение индекса более чем на 95%; значительное улучшение — снижение индекса 94–75%; улучшение — снижение индекса менее чем на 74–50%; 49–30% — незначительное улучшение, без эффекта — снижение индекса менее чем на 29%, ухудшение — сохранение отрицательной динамики или дальнейшее прогрессирование процесса.

Анализ и обработка статистических данных проводились с помощью непараметрического метода Фридмана. Статистический анализ данных осуществлялся с помощью программ SPSS v.21 и Prism 6 Graphpad. Метод Фридмана применялся в связи с небольшим количеством испытуемых, а также поскольку нельзя было подтвердить допущение о нормальности распределения. Достоверными считались различия при $P<0.05$.

Результаты. После назначения устекинумаба снижение индексов дерматологического статуса было стабильным: через 12 недель у большинства пациентов составило более 75% и к 24-й неделе привело к практически абсолютной редукции показателей PASI, BSA, ДИКЖ. После 32–44-й недели терапии устекинумабом у 4 (28%) пациентов отмечалось появление свежих элементов, торпидных к назначенной наружной терапии и имеющих тенденцию к прогрессированию. Пациентам был назначен метотрексат в дозе 15–20 мг/нед в виде подкожных инъекций. Терапию метотрексатом проводили на протяжении 6 месяцев, в дальнейшем пациенты продолжали получать устекинумаб в стандартных дозировках в виде монотерапии.

Включение в терапевтический комплекс позволило стабилизировать процесс и добиться практически абсолютной редукции показателей дерматологического статуса (рис. 1, 2, 3).

Данные клинических наблюдений по комбинированному применению устекинумаба и метотрексата показали высокую эффективность метода, при этом следует отметить, что удалось избежать сокращения интервала между инъекциями устекинумаба и не переводить пациента на другой препарат биологической терапии.

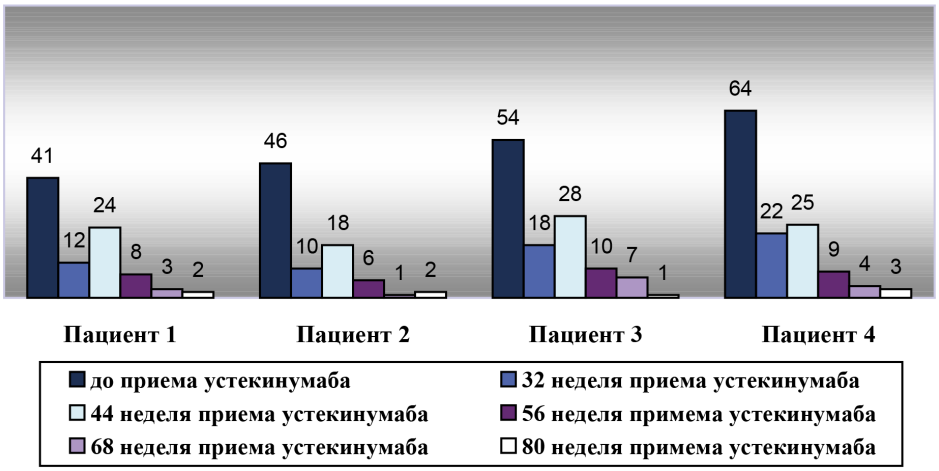

Рис. 1. Динамика индекса тяжести кожного процесса (PASI, баллы) у пациентов, получавших комбинированную терапию устекинумабом и метотрексатом.

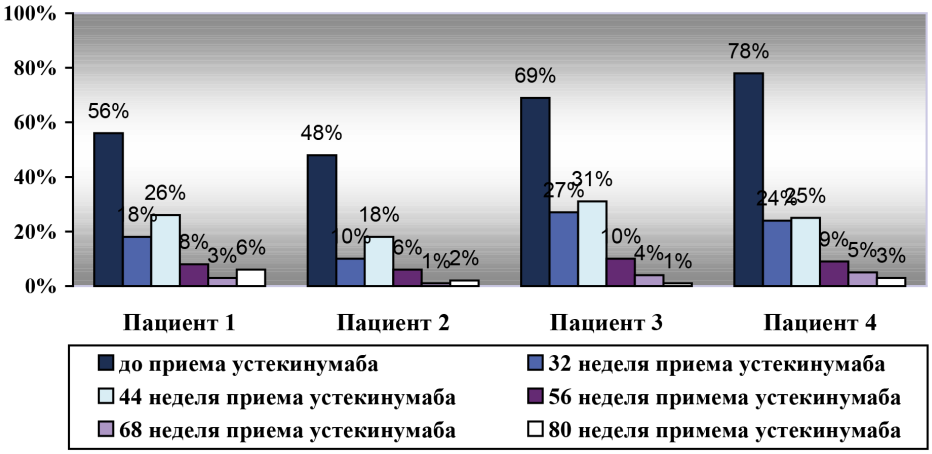

Рис. 2. Динамика индекса площади поражения (BSA) у пациентов, получавших комбинированную терапию устекинумабом и метотрексатом.

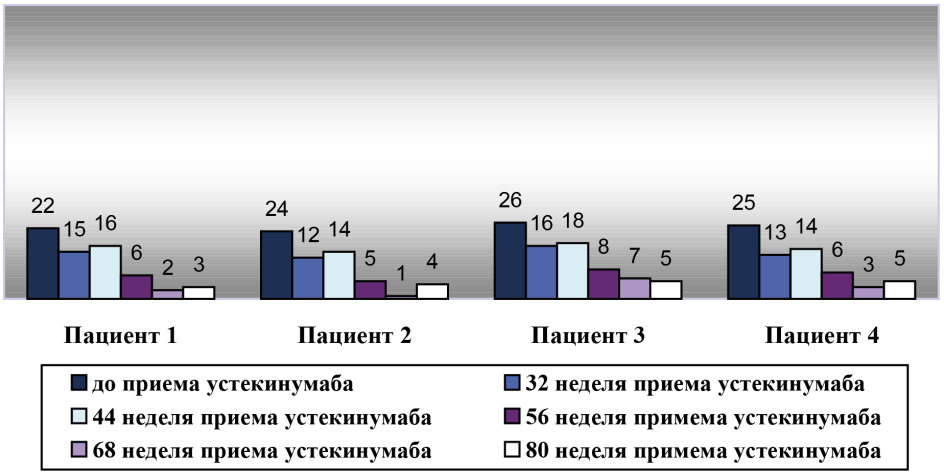

Рис. 3. Динамика индекса качества жизни (ДИКЖ, баллы) у пациентов, получавших комбинированную терапию устекинумабом и метотрексатом.

Одним из основных моментов при комбинированном применении биологических и цитостатических препаратов, ограничивающих их назначение, является вопрос безопасности. На фоне лечения устекинумаба были зарегистрированы единичные нежелательные явления, которые в основном были легкой степени тяжести и не требовали коррекции лечения. Наиболее частыми были головная боль и артралгия. Основные побочные эффекты от применения метотрексата связаны с угнетением гемопоэза, гепато- и нефротоксичностью (в отсроченные сроки приема препарата). До лечения у пациентов отмечался лейкоцитоз и повышенное СОЭ, до 10,66 ± 0,38 (p<0,05) при норме 5,83 ± 0,24 и 17,9 ± 2,0 (p<0,05) при норме 5,5±1,3 соответственно. Вероятнее всего, выявленные отклонения от нормы показателей гемограммы у нескольких больных могут объясняться наличием коморбидных состояний, в том числе псориатического артрита.

На фоне применения устекинумаба отмечалась достоверно значимое уменьшение количества лейкоцитов и СОЭ: 6,23±0,18109/л при p<0,05 и 5,8±0,5 мм/ч при p<0,05 против показателей до лечения. Включение в терапевтический комплекс метотрексата ни в одном клиническом случае не вызывало отрицательной динамики со стороны показателей периферической крови. Признаков угнетения гемопоэза (количество тромбоцитов, эритроцитов) такжене отмечалось ни в одном клиническом случае.

Известно, что применение метотрексата может обусловливать гепатотоксичный эффект, сопровождающийся повышением уровня печеночных трансаминаз и возможностью развития фиброза и цирроза печени, а также нефротоксичность, что связано с повышением уровня креатинина в сыворотке. До лечения у пациентов, находившихся под наблюдением, отмечалось незначительное повышение содержания трансаминаз — АЛАТ 29,6±3,1 (P<0,05) при норме 19,5±2,1, АСАТ 37,4±3,5 (P<0,05) при норме 15,9±2,5, значительное повышение щелочной фосфатазы 226,3±22,8 (P<0,05) при норме 132,6±25,1, холестерина 6,6±0,2 (P<0,05) при норме 4,8±0,6, общего билирубина 16,7±2,1 (P<0,05) при норме 9,5±1,1. Уровень сывороточного креатинина составил 79,4±5,2 мкмоль/л, что соответствовало нормальным значениям: 68,7±3,5 мкмоль/л. Повышение уровня мочевой кислоты является характерным для псориаза, у пациентов до лечения этот показатель был незначительно увеличен и в среднем составлял 365,5±24,1 ммоль/л (P<0,05) при норме 208,4±32,6 ммоль/л. Эти изменения являются достаточно типичными для псориаза и не являются противопоказанием для назначения системной терапии. После терапии устекинумабом и метотрексатом ни в одном клиническом случае не отмечалось отрицательной динамики в отношении биохимических показателей. ЭКГ и УЗИ-исследование ни у одного больного не выявило сколько-нибудь значимых изменений по сравнению с исходом.

Обсуждение. Данные клинические наблюдения по применению препарата биологической терапии (устекинумаб) и цитостатика (метотрексат) у пациентов с распространенной формой вульгарного псориаза и развившимся «эффектом ускользания» пока носят единичный характер и являются достаточно ценными, поскольку количество больных нуждающихся в проведении биологической терапии неуклонно растет [2]. В результате исследования показано, что в случае развития резистентности при применении препаратов биологической терапии целесообразно назначение метотрексата в дозе 15–20 мг/нед на протяжении до 6 месяцев. Комбинированное применение биологической терапии и метотрексата в лечении больных вульгарным псориазом с «эффектом ускользания» способствует выраженному регрессу клинических симптомов и позволяет длительно контролировать процесс, что подтверждается динамикой индексов PASI, BRS и ДИКЖ. Комбинированный метод является высокобезопасным, о чем свидетельствуют отсутствие угнетения гемопоэза, нормальный уровень печеночных трансаминаз и креатинина в сыворотке крови, что в значительной степени повышает комплаентность пациентов к данному виду терапии.

Выводы:

1. В случае развития резистентности при применении препаратов биологической терапии (устекинумаб) рекомендуется назначение метотрексата в дозе 15–20 мг/нед. на протяжении до 6 месяцев.
2. Комбинированное применение биологической терапии (устекинумаб) и метотрексата в лечении больных вульгарным псориазом способствует выраженному регрессу клинических симптомов и позволяет длительно контролировать процесс, что подтверждается динамикой индексов PASI, BSA и ДИКЖ.
3. Комбинированный метод является высокобезопасным, о чем свидетельствуют отсутствие угнетения гемопоэза, нормальный уровень печеночных трансаминаз и креатинина в сыворотке крови, что в значительной степени повышает комплаентность пациентов к данному виду терапии.

Конфликт интересов отсутствует.

References (Литература)

1. Pujola RM, Puiq L, Daudйn E. Mental health selfassessment in patients with moderate to severe psoriasis: an observational, multicenter study of 1164 patients in Spain (the VACAP Study). Actas Dermosifiliogr 2013 Dec; 104 (10): 897–903.
2. Gottlieb A, Korman NJ, Gordon KB, et al. Guidelines of care for the management of psoriasis and psoriatic arthritis: Section 2: Psoriatic arthritis: overview and guidelines of care for treatment with an emphasis on the biologics. J Am Acad Dermatol 2008 (May); 58 (5): 851–864.
3. Gottlieb A, Menter A, Mendelsohn A, et al. Ustekinumab, a human interleukin 12/23 monoclonal antibody, for psoriatic arthritis: randomised, double-blind, placebo-controlled, crossover trial. Lancet 2009; 373 (9664): 633–640.
4. O'Neill JL, Kalb RE. Ustekinumab in the therapy of chronic plaque psoriasis. Biologics 2009; 3: 159–168.
5. Puig L, Lopez A, Vilarrasa E, Garcıa I. Efficacy of biologics in the treatment of moderate-to-severe plaque psoriasis: a systematic review and meta-analysis of randomized controlled trials with different time points. JEADV 2014; 28: 1633–1653.
6. McInnes I, Kavanaugh A, Gottlieb A, et al. Ustekinumab in patients with active psoriatic arthritis: Results of the phase 3, multicenter, double-blind, placebo-controlled PSUMMIT I study. Ann Rheum Dis 2012; 71: 107–10.
7. Laws PM, Warren RB. Ustekinumab for the treatment of psoriasis. Expert Rev Clin Immunol 2011 Mar; 7 (2): 155–64.
8. Kurzeja M, Rudnicka L, Olszewska M. New interleukin-23 pathway inhibitors in dermatology: ustekinumab, briakinumab, and secukinumab. Am J Clin Dermatol 2011 Apr 1; 12 (2): 113–125.
9. Yeilding N, Szapary P, Brodmerkel C, et al. Development of the IL-12/23 antagonist ustekinumab in psoriasis: past, present, and future perspectives. Ann N Y Acad Sci 2011 Mar; 1222 (1): 30–39.
10. Kimball AB, Papp KA, Wasfi Y, et al. Long-term efficacy of ustekinumab in patients with moderate-tosevere psoriasis treated for up to 5 years in the PHOENIX 1 study. J Eur Acad Dermatol Venereol. 2013 Dec; 27 (12): 1535–45.

УДК 616.5–004.1–031.84–06: [[576.33/.36:577.121.7]:616–078.33] (045) Краткое сообщение

ЦИТОКИНОВЫЕ МАРКЕРЫ ЭФФЕКТИВНОСТИ КОРРЕКЦИИ ОКСИДАТИВНОГО СТРЕССА У БОЛЬНЫХ ОГРАНИЧЕННОЙ СКЛЕРОДЕРМИЕЙ

М. М. Тлиш *— ГБОУ ВПО «Кубанский ГМУ» Минздрава России, заведующий кафедрой дерматовенерологии, профессор, доктор медицинских наук;* ***Н. В. Сорокина*** *— ГБОУ ВПО «Кубанский ГМУ» Минздрава России, аспирант кафедры дерматовенерологии.*

CYTOKINE MARKERS OF THE EFFICIENCY OF CORRECTION OF OXIDATIVE STRESS IN PATIENTS WITH LIMITED SCLERODERMIA

M. M. Tlish*– Kuban State Medical University of the Ministry of Health of Russia, Head of the Department of Dermatology, Professor, Doctor of Medical Science;* ***N. V. Sorokina****– Kuban State Medical University, Department of Dermatology, Postgraduate Student.*

Дата поступления — 2.09.2015 г. Дата принятия в печать — 15.09.2015 г.

Тлиш М. М., Сорокина Н. В. **Цитокиновые маркеры эффективности коррекции оксидативного стресса у больных ограниченной склеродермией. Саратовский научно-медицинский журнал 2015; 11 (3): 410–414.**

Цель: улучшение результатов лечения больных ОСД за счет повышения эффективности и сокращения сроков их лечения. *Материал и методы.* Проведено обследование и лечение 52 пациентов с ограниченной склеродермией. Методом адаптивной рандомизации из этих пациентов было сформировано две группы. В контрольной группе проводилось комплексное лечение согласно стандартам при данной нозологии. В основной группе пациенты дополнительно получали антиоксидантную терапию. Курс лечения в обеих группах составил 21 день. Результаты лечения оценивали в соответствии с динамикой кожного патологического процесса и цитокинового профиля. *Результаты.* В процессе лечения положительная клиническая динамика у больных основной группы проходила быстрее и сопровождалась более выраженным снижением воспалительной активности сыворотки крови. *Заключение.* Полученные результаты свидетельствуют о том, что антиоксидантная терапия повышает эффективность и сокращает сроки лечения больных ограниченной склеродермией.

Ключевые слова: ограниченная склеродермия, цитокины, оксидативный стресс.

Tlish MM, Sorokina NV. **Cytokine markers of the efficiency of correction of oxidative stress in patients with limited sclerodermia. Saratov Journal of Medical Scientific Research 2015; 11 (3): 410–414.**

Objective: to improve treatment of patients with limited sclerodermia (LSD) by increasing efficiency and reducing the time of their treatment. *Material and methods.* The examination and treatment of 52 patients with circumscribed scleroderma were conducted. Two groups of these patients were formed with method of adaptive randomization. In the control group complex treatment was underwent according to the standards in this nosology. In the general group the patients additionally received antioxidant therapy. The course of treatment was 21 days in both groups. *Results.* Treatment results were evaluated in accordance with the dynamics of cutaneous pathological process and cytokine profile. In the course of treatment positive clinical dynamics in patients of the study group went faster and was accompanied by a more pronounced reduction in inflammatory activity in the blood serum. *Conclusion.* The results suggest that antioxidant therapy improves the efficiency and reduces the treatment time of patients with circumscribed sclerodermia.

Key words: circumscribed sclerodermia, cytokines, oxidative stress

Введение. Ограниченная склеродермия (ОСД) представляет собой аутоиммунное заболевание соединительной ткани, в основе которого лежит каскад иммунных реакций, в том числе аутоагрессии, нарушения обменных процессов внеклеточного матрикса, а также повреждение эндотелиальных клеток [1–4]. Механизм аутоиммунного разрушения клеток и тканей при ОСД идентичен тому, который действует в условиях нормы при адаптивном иммунитете и включает как специфические антитела различных классов, так и субпопуляции Т-клеток, способных реагировать на собственные антигены. Некоторые авторы считают, что повышенный уровень коллагеновых белков, являясь источником активной антигенной стимуляции, создает фон, на котором, при генетической предрасположенности, реализуются аутоиммунные реакции. Возникающий порочный круг взаимовлияния лимфоидных и коллагенсинтезирующих клеток ведет к прогрессированию фиброзного процесса. Особое патогенетическое значение при склеродермии придается изменениям микроциркуляции, заключающимся в поражении преимущественно стенок мелких артерий, артериол и капилляров, пролиферации и деструкции эндотелия, гиперплазии интимы, сужении просвета сосудов и их облитерации [5–9].

Ответственный автор — Сорокина Наталия Владимировна
Тел. (сот): +79184674827.
E-mail: natalia888sorokina@mail.ru

Существуют данные о важной роли нарушений клеточного иммунитета в развитии фиброза при ОСД. Так, у больных ОСД при биопсии здоровой на вид кожи вокруг очагов склероза обнаруживают ее периваскулярную и диффузную инфильтрацию преимущественно Т-лимфоцитами и макрофагами [10]. Еще одно подтверждение важной роли клеточного иммунитета в патогенезе данного заболевания — сходство кожных проявлений и хронической реакции «трансплантат против хозяина», которая, как известно, опосредована активированными Т-лимфоцитами. Иммунорегуляторный индекс (соотношение лимфоцитов CD4 и CD8) в крови больных ОСД обычно повышен за счет одновременного снижения числа лимфоцитов CD8 и повышения числа лимфоцитов CD4 [11].

В различных типах клеток стимуляция рецепторов для фактора некроза опухоли (ФНО) вызывает быстрое возрастание внутриклеточного уровня активных кислородных метаболитов (АКМ). Один из возможных механизмов образования АКМ при действии ФНО — нарушение функции митохондриальной цитохром-с-оксидазы. Энергетический дисбаланс в митохондриях приводит к снижению синтеза АТФ, усилению генерации АКМ и развитию оксидативного стресса [11, 12].

ФНО — основной, но далеко не единственный медиатор воспалительной реакции. По мере нарастания этой реакции в ней начинают участвовать интерлейкин (ИЛ) — 1, сходный с ФНО по своей био-

логической активности, интерферон гамма (ИНФ-γ) и другие цитокины. Все они взаимодействуют между собой, усиливая действие друг друга и вызывая синтез и секрецию дополнительных медиаторов воспаления. Так, ИЛ-1 индуцирует синтез ИЛ-2 и ИЛ-4 — ростовых факторов, секретируемых Т-хелперами. Кроме того, ИЛ-1 усиливает экспрессию рецепторов к ИЛ-2 и ИЛ-4, что создает условия для аутокринной регуляции пролиферации Т-хелперов. Повышенный уровень ИЛ-2 и свободных рецепторов ИЛ-2 на ранних стадиях склеродермии — признак прогрессирования заболевания. Выработка ИЛ-4 активированными Т-хелперами и тучными клетками стимулирует пролиферацию фибробластов и синтез коллагена, а также усиливает адгезию Т-лимфоцитов к эндотелию. Биологические эффекты ИЛ-6 сходны с таковыми ИЛ-1 и ФНОα. По многообразию клеточных источников продукции и мишеней биологического действия одним из наиболее активных цитокинов является ИЛ-6, который участвует в реализации воспалительной и иммунной реакций. Выраженным иммуносупрессорным эффектом обладает ИЛ-10, который снижает продукцию провоспалительных цитокинов, усиливает выработку антагониста рецептора ИЛ-1 и уменьшает адгезию лейкоцитов к эндотелиальным клеткам. Широко обсуждается роль ИЛ-17 в развитии аутоиммунных заболеваний за счет его способности запускать обширную тканевую реакцию, приводящую к миграции нейтрофилов в зону воспаления [11–14].

Тканевая ишемия и продукция некоторых провоспалительных цитокинов, в частности ФНО, способствуют формированию АКМ. Они, в свою очередь, индуцируют повреждение ДНК и эндотелиальных клеток, усиливают активацию тромбоцитов и приводят к повышенной секреции молекул адгезии или секреции воспалительных и профиброгенных цитокинов, стимулируют в низких концентрациях пролиферацию фибробластов кожи и повышенный синтез коллагена [15].

Изложенное свидетельствует о тесной взаимосвязи всех звеньев патогенеза ОСД и диктует необходимость коррекции оксидативных нарушений при данной нозологии. В этой связи представляет интерес «Цитофлавин» — препарат естественных метаболитов цикла Кребса, которые обуславливают метаболическую энергокоррекцию, антигипоксическую и антиоксидантную активность, оказывающую положительный эффект на процессы энергообразования в клетке, уменьшающую продукцию свободных радикалов и восстанавливающую активность ферментов антиоксидантной системы.

Цель: улучшение результатов лечения больных ОСД за счет повышения эффективности и сокращения сроков их лечения.

Материал и методы. Нами проведено обследование и лечение 52 пациентов (22 мужчин и 30 женщин) в возрасте 37±4,0 года с бляшечной формой ОСД. Длительность заболевания составляла 3,8±1,6 года. Прогрессирующая стадия дерматоза определена у подавляющего числа пациентов — 42 (80,8%) человек, стадия стабилизации — у 10 (19,2%). Методом адаптивной рандомизации из этих пациентов было сформировано две группы.

В первой группе (контрольная) 25 пациентам проводилось традиционное комплексное лечение согласно стандартам при данной нозологии: глюкокортикостероидные, противовоспалительные, антифиброзные, иммуномодулирующие, ферментные препараты, вазодилататоры, ангиопротекторы, антагонисты кальция и препараты, улучшающие метаболизм в тканях, витамины.

Во второй группе (основная) 27 больным, помимо традиционного лечения, дополнительно проводилась антиоксидантная терапия препаратом «Цитофлавин» в режиме дозирования: по 760 мг двукратно — утром и вечером, с интервалом между приемами 8–10 часов, не позднее 17 часов, не менее чем за 30 мин до еды, не разжевывая и запивая водой.

Курс лечения в обеих группах составил 21 день.

Результаты лечения оценивали на 7-е, 14-е, 21-е сутки в соответствии с динамикой кожного патологического процесса:

значительное улучшение: исчезновение периферического венчика роста, уменьшение плотности и размеров очага, отсутствие субъективных ощущений (парестезии, чувства покалывания, жжения и дискомфорта в очаге);

улучшение: исчезновение периферического венчика роста, некоторое уменьшение плотности очага, прежние размеры поражения, отсутствие субъективных ощущений;

стабилизация: побледнение периферического венчика роста, отсутствие новых очагов поражения, прежние размеры и плотность очага, уменьшение субъективных ощущений;

без эффекта: отсутствие динамики;

ухудшение: прогрессирование патологического процесса, увеличение размеров очага или появление новых.

Выполняли иммунологические исследования пациентам обеих групп до и в конце лечения на 21-е сутки. Количественные показатели ФНО-а, ИЛ-1, ИЛ-2, ИЛ-4, ИЛ-6, ИЛ-10, ИЛ-17, ИНФ-у в сыворотке крови определяли методом иммуноферментного анализа с применением наборов реагентов, выпускаемых ЗАО «Вектор-Бест» (г. Новосибирск). Для получения сыворотки венозную кровь собирали в чистые пробирки с активатором свертывания в утреннее время с 9 до 11 часов (не ранее чем через 8 часов после приема пищи). Полученные результаты выражали в пикограмме вещества в 1 миллилитре плазмы (пг/мл).

Статистическую обработку результатов исследований проводили с использованием пакета статистических программ «Statistica 6.0» для персонального компьютера. Описательная статистика количественных признаков представлена средними и среднеквадратическими отклонениями. Для анализа нормально распределенных признаков применялись параметрические методы (t-критерий Стьюдента). Уровень достоверности соответствовал 95% ($p<0,05$).

Результаты. Динамика кожного патологического процесса у пациентов в обеих группах отличалась на каждом этапе обследования.

На 7-е сутки улучшение патологического процесса наблюдалось только в основной группе у 2 (7,4%) пациентов. Стабилизация кожного процесса в контрольной и основной группах констатирована соответственно у 4 (16,0%) и у 11 (40,8%) пациентов, отсутствие эффекта у 20 (80,0%) и у 14 (51,8%) (рис. 1а).

На 14-е сутки значительное улучшение отмечено только в основной группе у 2 (7,4%) пациентов. Улучшение в обеих группах (контрольной и основной) наблюдали у 5 (20,0%) и у 12 (44,5%), стабилизацию у 9 (36,0%) и у 10 (37,0%), отсутствие эффекта у 10 (40,0%) и у 3 (11,1%) пациентов соответственно (рис. 1б).

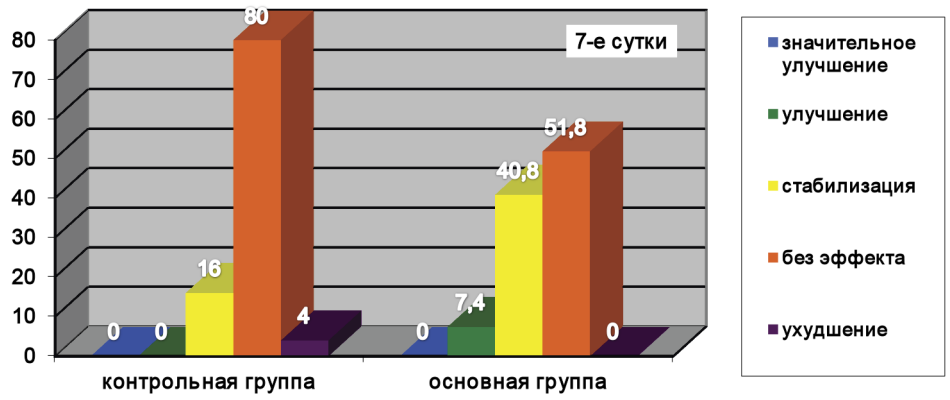

а)

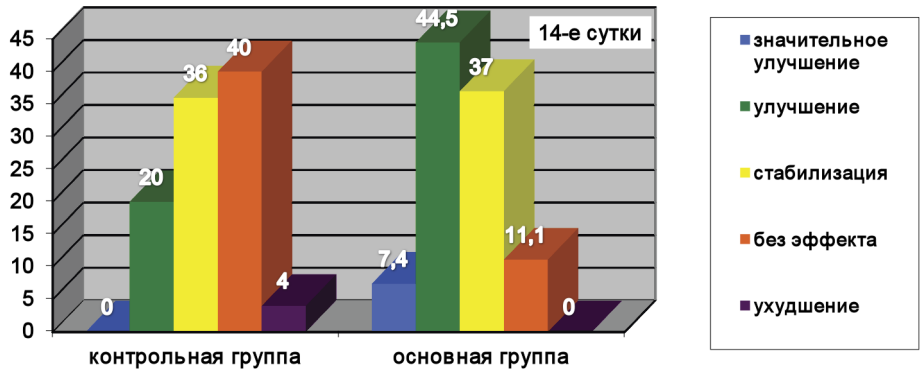

б)

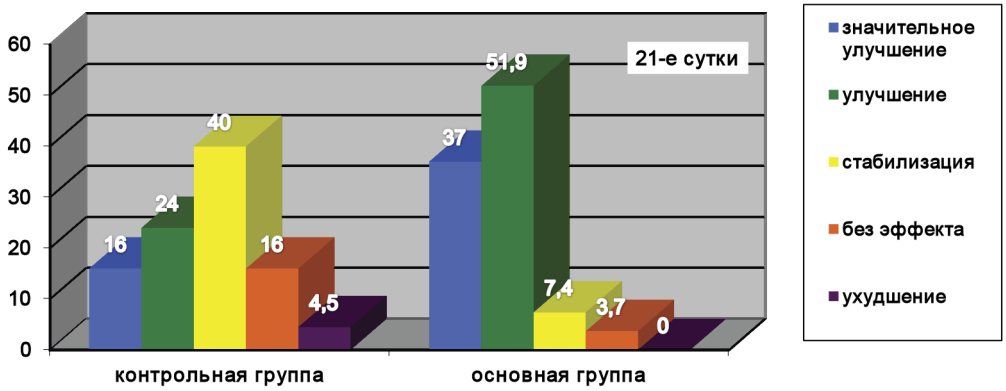

в)

Рис 1. Динамика кожного патологического процесса у больных ОСД:
а) динамика кожного патологического процесса у больных ОСД контрольной и основной групп на 7-е сутки;
б) динамика кожного патологического процесса у больных ОСД контрольной и основной групп на 14-е сутки;
в) динамика кожного патологического процесса у больных ОСД контрольной и основной групп на 21-е сутки.

На 21-е сутки значительное улучшение в контрольной и основной группах зарегистрировано у 4 (16,0%) и у 10 (37,0%), улучшение у 6 (24,0%) и у 14 (51,9%), стабилизация у 10 (40,0%) и у 2 (7,4%), отсутствие эффекта у 4 (16,0%) и у 1 (3,7%) пациентов соответственно (рис. 1в).

Ухудшение патологического процесса отмечалось только у одного больного (4,0%) контрольной группы на протяжении всего периода лечения.

Следует также отметить, что динамика кожного процесса сопровождалась улучшением показателей цитокинового профиля. Результаты иммунологического исследования представлены в таблице.

Анализируя содержание провоспалительных цитокинов на 21-й день после проведенного лечения, мы выявили следующие изменения.

Содержание ИЛ-1 в сыворотке крови у пациентов с ОСД было повышено в среднем до 6,8±2,4 пг/мл. На фоне проводимой стандартной терапии у 14 (56,0%) пациентов контрольной группы отмечена тенденция к снижению концентрации данного интерлейкина в среднем до 4,8±1,4 пг/мл. В основной груп-

Показатели цитокинового профиля крови больных ОСД до и после лечения в контрольной и основной группах

Показатель	До лечения	Контрольная группа (n=25) после лечения	Основная группа (n=25) после лечения	норма
ИЛ-1	6,8±2,4	4,8±1,4	3,2±1,1*	1,8±0,7
ИЛ-2	9,3±3,3	7,1±2,3	6,7±1,8	5,0±2,3
ИЛ-4	0,7±0,1	1,8±0,1*	2,1 ±0,9*	2,2±1,0
ИЛ-6	7,7±2,5	5,9±2,7	4,1±1,2*	2,0±1,3
ИЛ-10	1,3±0,4	1,8±0,4	2,0±0,8	3,2±1,5
ИЛ-17	6,4±3,0	5,2±1,5	4,3±1,4	1,2±0,5
ФНО	5,6±2,4	4,3±1,2	2,5±1,2*	1,5±0,3
ИНФ-у	6,7±2,3	6,1±2,4	4,5±1,3	2,0±1,2

Примечание: * — статистически значимые различия с группой пациентов до начала лечения, при p<0,05.

пе пациентов снижение данного показателя было более выраженным (M= 3,2±1,1 пг/мл) и наблюдалось у 21 пациента (77,8%), p<0,05.

Концентрация ИЛ-2 до начала терапии у пациентов обеих групп была повышена до 9,3±3,3 пг/мл. Достоверных изменений содержания ИЛ-2 в периферической крови после проведенной терапии нами выявлено не было. Однако отмечалась общая тенденция к снижению данного показателя в обеих группах (без достоверных различий между группами). Концентрация ИЛ-2 в сыворотке крови больных контрольной группы у 12 (48,0%) снижалась в среднем до 7,1±2,3 пг/мл. У пациентов основной группы снижение уровня ИЛ-2 выявлено у 17 больных (62,9%), при этом концентрация цитокина составила в среднем 6,7±1,8 пг/мл.

У 23 пациентов (85,2%) основной группы концентрация ИЛ-6 статистически значимо снижалась (в среднем до 4,1±1,2 пг/мл (p<0,05). В 25% случаев имела место тенденция к снижению (в среднем до 5,5±1,6 пг/мл) без статистически значимых отклонений. После проведенного стандартного комплекса лечения (контрольная группа) у 14 пациентов (56,0%) также отмечалась тенденция к снижению уровня ИЛ-6 (M=5,9±2,7 пг/мл), однако достоверных изменений выявлено не было.

Повышенное содержание ФНО до начала лечения у пациентов с ОСД (M=5,6±2,4 пг/мл) статистически значимо снижалось у 24 (88,9%) пациентов основной группы исследуемых больных (M=2,5±1,2 пг/мл). При этом в контрольной группе данный показатель имел тенденцию к снижению у 17 пациентов (68,0%), составив в среднем 4,3±1,2 пг/мл.

Содержание ИНФ — у у исследуемых пациентов было повышено до 6,7±2,3 пг/мл в первый день госпитализации. После проведенной терапии концентрация данного показателя имела тенденцию к снижению у 10 человек (40,0%) контрольной группы до 6,1±2,4 пг/мл и более выраженную у 16 человек (59,3%) основной группы до 4,5±1,3 пг/мл. Достоверных различий по группам получено не было.

Исследование уровня ИЛ-17 выявило исходное его повышение у пациентов с ОСД (6,4±3,0 пг/мл). После курса лечения также отмечается подавление синтеза цитокина у 11 человек (44,0%) контрольной группы и у 15 человек (55,6%) основной, более выраженное у пациентов второй группы (4,3±1,4 пг/мл).

Противовоспалительные цитокины, сниженные у пациентов с ОСД до начала лечения, после окончания его курса имели тенденцию к повышению концентрации в сыворотке крови. Так, содержание ИЛ-4 статистически значимо повышалось у 18 пациентов (72,0%) контрольной группы и у 21 пациента (77,8%) основной группы (1,8±0,1 пг/мл и 2,1±0,9 пг/мл соответственно; p<0,05).

Концентрация ИЛ-10 повышалась после проведенной терапии в обеих исследуемых группах и составила в среднем 2,0±0,8 пг/мл у пациентов основной группы и 1,8±0,4 пг/мл у пациентов контрольной группы. При этом повышение концентрации цитокина было отмечено у 10 пациентов контрольной группы (40,0%) и у 16 пациентов (59,3%) основной. Статистически значимых отличий при сравнении групп по данному показателю выявлено не было.

Обсуждение. Таким образом, у пациентов основной группы, получавших в составе комплексного лечения «Цитофлавин», регресс дерматоза начинался в более ранние сроки и проходил более активно. Нами также выявлено повышение концентрации провоспалительных и снижение уровня противовоспалительных цитокинов у больных ОСД до начала лечения [10–14]. После проведенного курса терапии отмечено в обеих группах снижение воспалительной активности сыворотки крови, причем достоверное повышение концентрации противовоспалительных цитокинов (ИЛ-4) и снижение содержания провоспалительных цитокинов (ИЛ-1, ИЛ-6, ФНО) зафиксировано у пациентов основной группы, прошедших курс традиционной терапии в сочетании с препаратом «Цитофлавин».

В ходе проведения лечения каких-либо побочных действий и осложнений ни в одном клиническом случае выявлено не было.

Заключение. «Цитофлавин», обладая антигипоксическим и антиоксидантным действием, способствует снижению провоспалительных и повышению противовоспалительных цитокинов, сокращает сроки терапии и повышает эффективность лечения больных ОСД.

Конфликт интересов не заявляется.

References (Литература)

1. Dacczak-Pazdrowska A, Kowalczyk M, Szramka-Pawlak B, Gornowicz-Porowska J, et al. Clinical research Interleukin-17A and interleukin-23 in morphea / Arch Med Sci 2012; 8 (6): 1089–1095 DOI (digital object identifier): 10.5114/aoms.2012.32421.

2. Kreuter A, Krieg T, Worm M, et al. Diagnosis and therapy of localized scleroderma. J Deutsch Dermatol Ges 2009; 7 (suppl. 6): S1–14.

3. Xie Y, Zhang X, Wakasugi S, Makino T, Inoue Y, Ihn H. Immunohistochemical characterization of the cellular infiltrate in localized scleroderma. Int J Dermatol 2008; 47: 438–42.

4. Dziankowska-Bartkowiak B, Gerlicz-Kowalczuk Z, Waszczykowska E. Angiogenin and SDF-1alpha serum concen-

tration in patients with systemie sclerosis: In relation to clinical status. Arch Med Sci 2011; 7: 92–96.

5. Carolyn A., Bangert, Kim A, Jacobe H. Localized Scleroderma. In: Mayes MD (ed.) A Visual Guide to scleroderma and approach to Treatment Springer. DOI 10.1007/978-1-4939-0980-3. Science+Business Media New York, 2014; p. 5–21.

6. Hatomochi A, Ono M, Arakawa M, et al. Analysis of collagen gene expression by cultured fibroblasts in morphea. Br J Dermatol 1992; 126: 216–221.

7. Scharffetter Kochanek K, Goldermann R, Lehmann P, et al. PUVA therapy in disabling pansclerotic morphea of children. Br J Dermatol 1995; 132: 830–831.

8. El-Mofty M, Zaher H, Basseila M. Low dose broad-band UVA in morphea using a new method for evaluation. Photodermatol Photoimmunol Photomed 2000; 16: 43–49. DOI: 10.1034/j.1600–0781.2000.d01–1.x.

9. Mayes MD, Lacey JV Jr, Beebe-Dimmer J, et al. Prevalence, incidence, survival and disease characteristics of systemic sclerosis in a large US population. Arthritis Rheum 2003; 48: 2246–2255.

10. Yagoda AV, Gladkikh NN. Autoimmune aspects of collagen homeostasis disorder in undifferentiated connective tissue dysplasia. Medical immunology 2007; 9 (1): 61–68. Russian (Ягода АВ, Гладких НН. Аутоиммунные аспекты нарушения коллагенового гомеостаза при недифференцированной дисплазии соединительной ткани. Медицинская иммунология 2007; 9 (1): 61–68)

11. Kozlov VA, Sennikova SV. The system of cytokines. Novosibirsk: Nauka, 2004; 324 p. Russian (В.А. Козлова, С. В. Сенникова. Система цитокинов. Новосибирск: Наука, 2004; 324 с.)

12. Kalinina EP, Ivanov EM, Isachenko EG. Violations of intersystem interactions in chronic inflammatory process. Medical immunology 2007; 9 (6): 581. Russian (Калинина ЕП, Иванов ЕМ, Исаченко ЕГ. Нарушения межсистемных взаимодействий при хроническом воспалительном процессе. Медицинская иммунология 2007; 9 (6): 581).

13. Abbas AK, Lichtman AH. Basic Immunology 2-ed. Elsevier, 2004; 322 p.

14. Ivanov AA, Smooth OP, Kuznetsova AV, Danilova TI. Intercellular and cell-matrix interaction in pathology. Molecular medicine 2005; 2: 16–21. Russian (Иванов АА, Гладких ОП, Кузнецова АВ, Данилова ТИ. Межклеточные и клеточно-матриксные взаимодействия в патологии. Молекулярная медицина 2005; 2: 16–21.)

15. Sambo P, Baroni SS, Luchetti M, et al. Oxidative stress in scleroderma: Maintenance of scleroderma fibroblast phenotype by the constitutive upregulation of reactive oxygen species generation through the NADPH oxidase complex pathway. Arthritis Rheum 2001; 44: 2653–2664.

УДК 616.98–02:579.882.11.001.891.53 (048.8) Обзор

ПРОБЛЕМЫ И ПУТИ СОВЕРШЕНСТВОВАНИЯ ЛАБОРАТОРНОЙ ДИАГНОСТИКИ ХЛАМИДИЙНОЙ ИНФЕКЦИИ (ОБЗОР)

Э. С. Султанахмедов *— ГБОУ ВПО «Саратовский ГМУ им. В. И. Разумовского» Минздрава России, клиника кожных и венерических болезней, врач-дерматовенеролог;* ***С. Р. Утц*** *— ГБОУ ВПО «Саратовский ГМУ им. В. И. Разумовского» Минздрава России, главный врач клиники кожных и венерических болезней, заведующий кафедрой кожных и венерических болезней, профессор, доктор медицинских наук;* ***В. А. Федорова*** *— ФГБНУ «Саратовский научно-исследовательский ветеринарный институт» Федерального агентства по научным организациям, заведующая отделом зоо- и зооантропонозных заболеваний, профессор, доктор медицинских наук, ФГБОУ ВПО «Саратовский государственный аграрный университет им. Н. И. Вавилова», профессор кафедры микробиологии, биотехнологии и химии.*

PROBLEMS AND WAYS TO IMPROVE THE LABORATORY DIAGNOSIS OF CHLAMYDIAL INFECTION (REVIEW)

E. S. Sultanakhmedov *— Saratov State Medical University named after V. I. Razumovsky, Clinic for Skin and Venereal diseases, dermatovenereologist;* ***S. R. Utz*** *— Saratov State Medical University named after V. I. Razumovsky, Head Physician of Clinic for Skin and Venereal Diseases, Head of Department for Skin and Venereal Diseases, Professor, Doctor of Medical Science;* ***V. A. Fyodorova*** *— Saratov Scientific and Research Veterinary Institute of Federal Agency for Scientific Organizations, Head of Department for Zoonotic Diseases and Anthroponosis, Professor, Doctor of Medical Sciences, Saratov State Agrarian University named after N. I. Vavilov, Professor of Department for Microbiology, Biotechnology and Chemistry.*

Дата поступления — 31.08.2015 г. Дата принятия в печать — 15.09.2015 г.

Султанахмедов Е. С., Утц С. Р., Федорова В. А. **Проблемы и пути совершенствования лабораторной диагностики хламидийной инфекции (обзор). Саратовский научно-медицинский журнал 2015; 11 (3): 414–421.**

В обзоре освещены исторические аспекты и современные представления о лабораторной диагностике хламидийной инфекции. Рассматриваются работы по изучению различных штаммов *Chlamydia trachomatis* как в Российской Федерации, так и за рубежом. Проанализированы и представлены результаты исследований отечественных и зарубежных ученых, направленных на поиск совершенного лабораторного теста для идентификации *C. trachomatis* на основе молекулярно-биологических методов.

Ключевые слова: *Chlamydia trachomatis*, лабораторная диагностика, хламидийная инфекция, молекулярно-биологические методы.

Sultanakhmedov ES, Utz SR, Fyodorova VA. **Problems and ways to improve the laboratory diagnosis of chlamydial infection (review). Saratov Journal of Medical Scientific Research 2015; 11 (3): 414–421.**

The review highlights the historical aspects and modern concepts of laboratory diagnosis of chlamydial infection. The studies on investigation of different strains of *Chlamydia trachomatis* performed in Russian Federation and abroad are summarized. The results of research of domestic and foreign scientists aimed at finding the perfect laboratory test for identification of *C. trachomatis* on the basis of molecular biological methods are analyzed and presented.

Key words: *Chlamydia trachomatis*, laboratory diagnostics, chlamydial infection, molecular and biological methods.

Согласно данным Всемирной организации здравоохранения (ВОЗ), в мире ежегодно выявляется около 100 млн случаев хламидийной инфекции, поэтому ее считают наиболее распространенной бактериальной инфекцией, передающейся половым путем (ИППП). Мало- или бессимптомное течение заболевания обусловливает быстрое распространение хла-

Ответственный автор — Султанахмедов Эдгар Султанахмедович
Тел. 89271185326
E-mail: sul-ehdgar@yandex.ru

мидийной инфекции по всему миру, что заставило медицинское сообщество признать ее одной из важнейших проблем в области охраны здоровья. Особое место отводят урогенитальному хламидиозу (УГХ), характерной особенностью которого считают отсутствие специфических проявлений и выраженной клинической симптоматики. Национальные системы здравоохранения ежегодно расходуют колоссальные финансовые ресурсы для диагностики, лечения и профилактики данного заболевания. Несмотря на мощное и динамичное развитие лабораторной науки, ученой мысли и современных технологий, остановить неуклонный рост заболеваемости урогенитальной хламидийной инфекцией не представляется возможным. Актуальность обсуждаемой проблемы выдвигает на первый план необходимость создания и внедрения в рутинную практику качественных, достоверных и доступных методов диагностики.

Возбудителем урогенитальной хламидийной инфекции считаются хламидии вида *Chlamydia trachomatis* — облигатного внутриклеточного организма размером от 0,2 до 0,8 мкм, относящегося к прокариотам. В настоящий момент описано 19 сероваров *C. trachomatis* и установлено, что серотипы A, B и C вызывают трахому, серотипы D-K — урогенитальный хламидиоз, а серотипы L 1-L 3 — венерическую лимфогранулему.

Уникальный жизненный цикл хламидий во многом предопределяет трудности диагностики УГХ. Оставаясь сложной и трудоемкой задачей, эффективное выявление возбудителя УГХ требует от лабораторной службы и практикующего врача глубоких знаний в области микробиологии и биоинформатики и, как следствие, осведомленности в вопросах становления и эволюции лабораторных методов выявления инфекции, что значительно расширяет кругозор специалиста.

Развитие лабораторной диагностики хламидийной инфекции имеет более чем вековую историю. Так, еще в 1907 г. Halberstaedter и Prowazek [1] при исследовании больных, страдающих трахомой глаз, впервые обнаружили в клетках пораженной конъюнктивы цитоплазматические включения с многочисленными мельчайшими частицами — возбудителями трахомы, получившими название *Chlamydozoon* (от *Chlamys* — мантия, *zoon* — животное). В 1910 г. Lindner [2] выявил аналогичные включения в конъюнктивальных клетках новорожденных с негонококковой бленореей, в цервикальных соскобах их матерей, а также в уретральном эпителии мужчин с негонококковым уретритом (НГУ), назвав заболевание паратрахомой. В 1945 г. Мошковский отнес возбудителей трахомы и паратрахомы к группе цитотропных микробов — *Chlamydozoa*, обозначив как *Chlamydozoon trachomatis* и *Chlamydozoon oculogenitale*. В том же году Jones с соавт. [3] впервые обоснованно рекомендовали таксономическое название *Chlamydia*. В 1966 г. Page [4] предложил соединить возбудителей группы ПЛТ (пситтакоз, лимфогранулема, трахома) в единый род — *Chlamydia*, а в 1968 г. причислить их к двум видам: *C. trachomatis* и *Chlamydia psittaci* (*C. psittaci*) [5]. В последующем Storz [6] поддержал выделение рассматриваемых микроорганизмов в самостоятельный порядок, однако обозначил его как *Chlamydiales*. С 1 января 1980 г., согласно решению Юридической комиссии Международной ассоциации микробиологических обществ, название *Chlamydia* для обсуждаемых микроорганизмов стало обязательным.

Принципиально важным этапом в изучении *C. trachomatis* явились работы Tang с соавт. [7], которым впервые (в 1957 г.) удалось выделить возбудитель трахомы. Для культивирования этого микроорганизма использовали развивающиеся куриные эмбрионы, которые инфицировали путем занесения в желточный мешок биологического материала, взятого от больных трахомой. Для защиты зараженных хламидиями куриных эмбрионов от вероятной сопутствующей инфекции применяли пенициллин, однако данный антибиотик, как оказалось, неблагоприятно воздействовал на хламидийные клетки. Проводимые эксперименты выявили чувствительность *C. trachomatis* к тетрациклину, а также резистентность к действию аминогликозидов. Несколько позже Collier и Sowa [8] обнаружили серологическое родство клинических изолятов хламидий из желточных мешков куриных эмбрионов и возбудителя трахомы, а вскоре Collier совместно с Duke-Elder и Jones [9] экспериментальным путем доказали передачу возбудителя трахомы от человека к человеку. Спустя два года, в 1959 г., Jones, Collier и Smith [10] впервые выделили бактерии *C. trachomatis* из соскоба уретры мужчины с клиническими проявлениями бактериального уретрита.

Ряд пионерских исследований был проведен в Великобритании в Институте офтальмологии [11] при обследовании матерей и отцов детей, страдающих конъюнктивитами инфекционной природы. В соскобах из цервикального канала матерей и в уретральных соскобах отцов были обнаружены хламидии указанного вида (*C. trachomatis*). Кроме того, тот же возбудитель выявлялся в выделениях из мочеиспускательного канала мужчин с диагнозом конъюнктивиты с включениями, которые в настоящие время считаются хронической формой трахомы. Аналогичные результаты были получены и при исследовании клинического материала мужчин, имевших половой контакт с женщинами с аналогичным диагнозом. Так, при обследовании мужчин с НГУ использовался метод культивирования на желточных мешках куриных эмбрионов. Dunlop с соавт. [12] в 1966 г. выделили *C. trachomatis* у 4 (40%) из 10 обследованных мужчин, а при обследовании женщин впервые выявили возбудитель в соскобах из цервикального канала у 14 (35%) из 40 женщин [13].

Таким образом, с помощью культурального метода удалось подтвердить передачу хламидийной инфекции половым путем, а также связь *C. trachomatis* с негонококковыми воспалительными процессами в мочеполовом тракте, взаимосвязь урогенитальных заболеваний хламидийной этиологии у взрослых и поражений глаз у детей с диагнозом «трахома».

Несмотря на привлекательность метода, культивирование хламидий на желточных мешках куриных эмбрионов являлось дорогостоящей и трудоемкой процедурой. Кроме того, сообщалось о многочисленных ложноотрицательных результатах исследования. С момента забора материала и до получения результата требовалось около 7 дней, что оказалось неприемлемым для скрининговых исследований. Отмечено, что сезонные колебания восприимчивости куриных эмбрионов к инфекции оказывали выраженное влияние на чувствительность метода [14].

Значительным прорывом в диагностике хламидиоза явилась работа Gordon и Quan [15], которые

в 1965 г. внедрили способ культивирования *C. trachomatis* на монослойных клеточных культурах, известный в настоящее время как культуральный метод. Данный вариант оказался более простым технически, обладал высокой чувствительностью и воспроизводительностью относительно предыдущих методик. Dunlop с соавт. [16] отметили, что метод культивирования на монослойных культурах клеток применим для выделения *C. trachomatis* не только из генитального тракта и глаз, но и из других органов, например из прямой кишки.

В 1970 г. на симпозиуме в Бостоне, посвященном трахоме, Gordon и Quan представили результаты исследований пяти лабораторий, выделивших штаммы *C. trachomatis* из генитального тракта людей с клиническими проявлениями ИППП. У лиц с НГУ с помощью метода тканевых культур возбудитель УГХ обнаруживали в 12–42% случаев. Детекция *C. trachomatis* проводилась с использованием метода культивирования клеток линий Hella-229 и L-929. Метод имел 100%-ную специфичность, но не обладал 100%-ной чувствительностью. Подтверждением явились исследования, доказавшие возможность выделения *C. trachomatis* из соскобов (шейка матки) не более чем у 90% матерей новорожденных, имевших конъюнктивит и пневмонию хламидийной этиологии [17]. Серологические методы и повторные попытки получить клинические изоляты хламидий в культуре клеток демонстрировали определенные пределы чувствительности рассматриваемого метода: он не позволял выявить *C. trachomatis* примерно у 10–15% мужчин с хламидийными уретритами и у 20–25% женщин с хламидийнымим цервицитами [18, 19]. Оказалось, что для выделения *C. trachomatis* в культуре клеток немаловажное значение имеет выживаемость хламидий в клинических образцах, особенно в случаях, когда заражение культуры не было произведено сразу же после забора биологического материала от пациента. Установлено, что хранение клинических образцов при температуре от –7 до +4 градусов по Цельсию в течение 24 часов снижало жизнеспособность возбудителя на 60–80%. Тем не менее основными достоинствами культурального метода, безусловно, остаются эффективность, высокая специфичность, а также возможность определения чувствительности возбудителя к антибактериальным препаратам. В связи с вышеизложенным реализация этого метода затруднительна в лабораториях большинства лечебно-профилактических учреждений.

Трудности культивирования *C. trachomatis in vitro* привели к необходимости активного поиска серологических методов диагностики УГХ. Одним из первых был использован метод комплементфиксации с родоспецифическим антигеном пситтакоза или венерической лимфогранулемы, получивший в отечественной литературе название «реакция связывания комплемента» (РСК) [20]. Метод обладал особой ценностью для диагностики венерической лимфогранулемы, орнитоза и хламидиоза зоонозной природы, однако оказался малоэффективным для диагностики УГХ, НГУ и конъюнктивита с включениями ввиду низкой чувствительности.

Значительным событием в диагностике УГХ явилось применение метода иммунофлюоресценции или метода флюоресцирующих антител (МФА). Первой модификацией явился разработанный Wang [21] метод микроиммунофлюоресценции (МИФ), который впервые дал возможность провести серотипирование клинических изолятов *C. trachomatis*, выделенных от пациентов с УГХ. Для этого применяли панель субгрупповых хламидийных антигенов, а клиническим материалом служили отделяемое из генитального тракта, сыворотка и слезная жидкость больных людей. Специфичность метода МИФ убедительно продемонстрировали Dwyer с соавт. [22], указав также на возможность дифференциации *C. trachomatis* и других патогенов, а при исследовании сывороток больных удалось определить антитела к некоторым серотипам. Wang и Grayston [23] использовали непрямой вариант МИФ для внутривидовой дифференциации представителей вида *C. trachomatis*, а в дальнейшем применили для изучения серологического ответа к данному возбудителю у людей с УГХ. Метод МИФ показал высокую чувствительность и специфичность и позволял выявлять все известные на тот момент 15 серотипов *C. trachomatis*. Среди недостатков метода отмечали трудности получения и стандартизации антигена. Кроме того, достоинства серодиагностики оказались сомнительными для верификации этиологического агента УГХ, поскольку не было обнаружено прямой корреляции между активностью инфекционного процесса и титром хламидийных антител. Для диагностики УГХ предлагались также разнообразные методы окраски цитоплазматических включений в эпителиальных клетках клинических образцов из мочеполового тракта пациентов: метод Романовского — Гимзе, окраска раствором Люголя, который позволял обнаружить гликоген, находившийся во включениях *C. trachomatis*, а также применение метиленового зеленого и нейтрального красного. Однако, несмотря на простоту анализа, окраска хламидийных включений имела ряд весомых недостатков, прежде всего низкую чувствительность. Кроме того, от опыта и компетентности лаборанта, а также, безусловно, качества взятия клинического материала во многом зависели специфичность и чувствительность метода. Выявление цитоплазматических включений хламидий требовало от исследователя колоссальных усилий и значительного внимания, что прямо пропорционально отражалось на пропускной способности методов окраски.

Для дальнейшего углубленного исследования *C. trachomatis* были разработаны другие варианты МФА, направленные на выявление антигенов хламидий, представленные в двух основных модификациях: прямой (ПИФ) и непрямой (НИФ). Чувствительность МФА была гораздо выше, чем у бактериоскопического метода. Кроме того, МФА позволял обнаруживать как внутри-, так и внеклеточно расположенные хламидии. Вместе с тем использование в МФА поликлональных антисывороток имело серьезный недостаток, заключавшийся в неспецифической флюоресценции внеклеточно расположенного антигена, что затрудняло интерпретацию полученных результатов анализа. Указанные трудности удалось преодолеть в 1982 г., когда Stephens [24] выделил первые клоны мышиных гибридов — продуцентов моноклональных антител (МКА) к *C. trachomatis*. Это событие привело к созданию диагностикумов, в которых использовались моноклональные иммуноглобулины, меченные флуорохромами, что значительно увеличило чувствительность и специфичность МФА. Чуть позже, в середине 1990-х годов, отечественными учеными были разработаны моноклональные диагностикумы для ПИФ на основе смеси МКА ко всем сероваростецифическим эпитопам *C. tracho-*

matis [25]. С помощью этих диагностических наборов удавалось обнаружить бактерии *C. trachomatis* в секретах из генитальных и окулярных сайтов. Высокая специфичность (79–90%) и чувствительность (более 90%) этих тест-систем обеспечила их высокую востребованность в отечественном здравоохранении [26, 46, 47, 76].

Настоящим прорывом в диагностике УГХ явилось применение иммуноферментного анализа (ИФА). Достоинством этого метода явились не только возможность выявления антител к *C. trachomatis* в сыворотках крови пациентов, но и обнаружение хламидийных антигенов в клинических образцах из очагов поражения, в частности уретры, цервикального канала и др. В 1974 г. в НИИЭМ им. Гамалеи АМН СССР был впервые использован ИФА для выявления антигенов хламидий. Позднее он был описан как иммунопероксидазный метод [27]. Простота выполнения, применение световой микроскопии, более длительные сроки хранения препаратов, индикация антигенов хламидий не только внутриклеточной, но и внеклеточной локализации явились преимуществом по сравнению с МФА. Несколько позже, в 1986 г., Duggan с соавт. [28] применили улучшенный вариант ИФА на основе системы «авидин-биотин» и МКА, что значительно повысило чувствительность и специфичность метода.

В 1977 г. Lewis с соавт. [29] впервые сообщили о применении твердофазного ИФА (ТИФА), целью которого явилось выявление антител к хламидиям. В этом методе антигенами служили элементарные тельца (ЭТ) *C. psittaci*, выделенные от попугая культуральным методом. Для исследования использовали сыворотки от больных, страдающих пситтакозом, венерической лимфогранулемой, и от здоровых лиц, составивших контрольную группу. Была отмечена хорошая корреляция результатов ТИФА с РСК. Однако ТИФА оказался в 4–5 раз чувствительнее РСК. Skaug с соавт. [30] с помощью данного варианта ТИФА удалось определить хламидийные антитела в сыворотке крови женщин с острым сальпингитом. Для указанного анализа использовались плоскодонные планшеты, где роль антигена выполняли элементарные тельца *C. trachomatis* серовара L-2, выделенные из зараженной культуры путем разрушения клеток ультразвуком и подверженные ультрацентрифугированию. Было обследовано 34 женщины с острым сальпингитом, из которых у 29 (85%) определялись антитела к *C. trachomatis* класса IgG в титрах 1:8 и выше. Достоверное 4-кратное и более увеличение титров показали 16 парных сывороток, что свидетельствовало о высокой активности инфекционного процесса в репродуктивных органах обследованных женщин. В свою очередь, Evans и Taylor-Robinson [31], исследовав сыворотки крови людей с УГХ и экспериментально зараженных обезьян, методом ТИФА обнаружили антитела к *C. trachomatis* классов IgG и IgM. Как показали эти исследования, метод ТИФА оказался сопоставим с МИФ, значительно превышая по этому параметру РСК.

В описанных трудах в большинстве случаев определялись антитела к *C. trachomatis* класса IgG. Расширенные исследования были впервые проведены в 1984 г. Cevenini с соавт. [32]. Авторы применили ТИФА с целью диагностики УГХ, исследуя сыворотки крови на наличие антител к *C. trachomatis* классов IgG и IgA. В качестве антигена были использованы элементарные тельца *C. trachomatis* серовара L-2. Доказательством высокой чувствительности метода явились показатели титров 1:229 в ТИФА и 1:29 в МИФ. Было предложено использование группового (родоспецифического) антигена для выявления антител к *C. trachomatis* классов IgG и IgM. Доказано, что при острой форме УГХ в сыворотке крови пациентов преобладали хламидийные антитела классов IgG и IgM, в то время как у больных с хроническими воспалительными заболеваниями мочеполовых органов хламидийной этиологии намного чаще выявлялись хламидийные антитела классов IgG и IgA [33–35]. В то же время ТИФА оказался малоинформативным и малопригодным для использования в качестве критерия излеченности пациентов после проведенного лечения, поскольку у них не наблюдалось существенных изменений в динамике серологического ответа, основанного на выявлении хламидийных антител классов IgG и IgA. Однако существующие по этому вопросу данные литературы довольно противоречивы [36–39]. В настоящее время отсутствует единое мнение о диагностической ценности местных секреторных IgA к хламидиям в эндоцервикальной слизи и эякуляте [40–44].

Считается, что серодиагностика может быть весьма информативной для верификации латентных форм хламидийной инфекции, когда в рутинной клинической практике *C. trachomatis* сложно выявить другими методами. Также применение серодиагностики может быть перспективным при клинических формах, когда очаг хламидийной инфекции расположен в сайтах, труднодоступных для забора клинического материала, элиминации возбудителя или его невысокой концентрации. Так, ряд исследований продемонстрировал, что при диагностике латентно протекающих сальпингитов методы, основанные на определении антигена, и культуральный метод не выявляли *C. trachomatis* в соскобах из цервикального канала. Однако у данной группы пациентов определялся высокий титр антихламидийных антител. Дальнейшее обследование позволило выделить возбудитель из ткани маточных труб [48, 49]. Отсутствие клинической симптоматики и данные лапараскопических исследований не исключали обсеменение бактериями *C. trachomatis* слизистой оболочки маточных труб. При этом концентрация данных микроорганизмов в канале шейки матки у бесплодных женщин может быть невысокой [50]. Тогда как у 30–60% женщин с бесплодием в сыворотке крови выявляются хламидийные антитела класса IgG. Через несколько лет после инфицирования обнаружить возбудитель в цервикальном канале не всегда возможно ввиду его отсутствия, а *C. trachomatis* может локализоваться в верхнем половом тракте. Лапараскопические данные зачастую свидетельствуют о несоответствии спектра патогенных микроорганизмов в маточных трубах и в цервикальном канале, что определяет высокую значимость серологических методов диагностики, не зависящих от локализации хламидий [51]. Особую значимость серологическим исследованиям отводят при хронических формах хламидиоза, а также при болезни Рейтера. Доказано, что *C. trachomatis*, обладающие различной метаболической активностью, индуцируют иммунологические и метаболические нарушения в организме, приводя к развитию синдрома эндогенной интоксикации. Поэтому, помимо идентификации *C. trachomatis* в урогенитальном тракте, целесообразно проводить комплексное исследова-

ние иммунологических и метаболических изменений в организме пациентов с целью дальнейшего выбора рациональной фармакотерапии [52].

Значительные достижения в области молекулярной биологии способствовали разработке методов, основанных на выявлении нуклеотидных последовательностей ДНК и РНК, специфичных для *C. trachomatis*. Публикация Palva с соавт. [53] явилась поистине революционной в лабораторной диагностике хламидийной инфекции. Авторы описали сэндвич-вариант гибридизации ДНК для детекции *C. trachomatis* в клиническом материале пациентов с УГХ. Вскоре Hyypia с соавт. [54] и Tuokko с соавт. [55] предложили новые модификации ДНК-гибридизации и сравнили данный метод с ТИФА. Однако по чувствительности метод ДНК-гибридизации уступал культуральному методу. Попытки усилить сигнал путем соединения различных олигонуклеотидных зондов и применение хемилюминесценции не позволили определять более 10000 ЭТ *C. trachomatis* в образцах, что было малоприемлемым для клинических специалистов.

Существенным прорывом в современных методах диагностики УГХ стало использование методов амплификации нуклеиновых кислот (МАНК): полимеразная цепная реакция (ПЦР), лигазная цепная реакция (ЛЦР), метод амплификации с вытеснением цепи — SDA (Strand Displacement Amplification), транскрипционная амплификация NASBA (Nucleic Acid Sequence-Based Amplification), которые убедительно доказали высокую степень чувствительности в сравнении с предложенными ранее диагностическими тестами. Суть ЛЦР заключается в лигировании олигонуклеотидов, комплементарных какой-либо ДНК-мишени. Для анализа могут применяться уретральный или эндоцервикальный образцы, а также моча пациентов. Ряд исследователей полагают, что для диагностики УГХ ЛЦР превосходит ПЦР по специфичности [56–58]. В основе транскрипционной амплификации лежит транскрипция и гибридизационная защита для выявления рибосомной РНК хламидии в клинических образцах, полученных у мужчин и женщин. К недостаткам NASBA относят дороговизну метода, специальные требования к помещениям, наличие необходимого оборудования, проведение качественной оценки анализа, определяющей исключительно наличие или отсутствие возбудителя, высокий риск контаминации между образцами и реагентами [59, 60].

В настоящее время наиболее предпочтительным в лабораторной диагностике хламидиоза оказался ПЦР. Для постановки данной реакции применяются праймеры к разным мишеням: гену, определяющему структуру основного белка внешней мембраны *omp*1 (от английского Major Outer Membrane Protein 1), гену 16S рибосомальной РНК, а также генам криптической плазмиды, специфической для *C. trachomatis*. Для диагностики УГХ наиболее информативными и эффективными до недавнего времени считали наборы для детекции в ПЦР генов криптической плазмиды [61]. Как известно, плазмиды *C. trachomatis* впервые описал Lovett с соавт. [62], позднее была расшифрована их полная нуклеотидная последовательность [63, 64].

Существует предположение, что криптическая плазмида несет гены вирулентности *C. trachomatis* [65,66], а также способны регулировать экспрессию хромосомных генов хламидий [67]. Контраргументом служат данные о существовании бесплазмидных штаммов *C. trachomatis,* способных вызывать инфекционный процесс, не отличающийся от того, что индуцируют плазмидсодержащие штаммы [68, 69]. В 2006 г. в Стокгольме шведскими учеными были обнаружены штаммы *C. trachomatis,* несущие мутантные плазмиды (обозначены как новый шведский вариант, nvCT от англ. novel variant *C. trachomatis*), которые не выявлялись наиболее распространенными в Европе наборами CobasTaqMan CT для амплификации гена *orf1* криптической плазмиды производства Roch Diagnostics [70, 71]. Было установлено, что в Скандинавских странах, в зависимости от региона, 20–64 % пациентов с УГХ оказались инфицированы nvCT, оставаясь практически недиагностированными [72]. Для выявления нового варианта хламидий использовали ПЦР-наборы для идентификации хромосомного гена *omp1 C. trachomatis* “LC MOMP PCRKit” (Qiagen) или специально разработанный дуплексный вариант для одновременной детекции хромосомного и плазмидного генов. Полученные данные лабораторных исследований свидетельствовали о том, что значительная часть лиц сексуально активного возраста оказалась инфицирована генетически атипичным штаммом *C. trachomatis* несмотря на отрицательные результаты, полученные при использовании стандартных наборов для ПЦР-диагностики УГХ. Очевидно, широкое распространение мутантных штаммов *C. trachomatis* в Европе крайне негативно сказалось на эпидемиологической обстановке по хламидийной инфекции отдельных европейских стран. В России отдельный случай обнаружения nvCT был зарегистрирован в 2012 г. в Санкт-Петербурге [74], а недавно и в нашем регионе [75]. В этих условиях, безусловно, чрезвычайно важными являются критерии оценки и интерпретации результатов любых, даже самых современных диагностических тестов [73–75].

Пашко с соавт. [76], используя культуральный метод и ПЦР, впервые экспериментально доказали возможность циркуляции в крови больных *C. trachomatis*. Показано, что при хронических воспалительных процессах мочеполового тракта и при экстрагенитальной локализации патологического очага детекция бактерий C. trachomatis в сыворотке крови в 2–3,5 раза чаще, чем в клиническом соскобном материале. Таким образом, существует возможность обнаружения *C. trachomatis* вне зависимости от локализации инфекции. Это является принципиально новым подходом для прямого выявления возбудителя УГХ, что было нами успешно подтверждено при исследовании клинического материала из генитальных и экстрагенитальных сайтов пациентов с УГХ [77].

В то же время, как показано недавно, для детекции штаммов *C. trachomatis* зачастую хромосомные мишени имеют даже большую диагностическую значимость, чем плазмидные таргеты. Следовательно, при создании китов для лабораторной диагностики хламидийной инфекции необходимо отводить особое место хромосомным маркерам, так как это позволит выявлять практически все варианты *C. trachomatis*, включая штаммы с дефектами в плазмидном репликоне [75, 78].

Главной ценностью методов генной диагностики, несомненно, является высокая чувствительность. Для оценки сравнительной чувствительности различных методов выявления хламидий в клинических образцах проведено большое количество работ, значительная часть из которых подтверждает необходимость комплексного исследования (ПЦР, ПИФ, культуральный метод). В Российской Федерации, со-

гласно клиническим рекомендациям Российского общества дерматовенерологов и косметологов (2010), верификация диагноза хламидийной инфекции основывается на результатах лабораторных тестов с помощью одного из двух методов: молекулярно-биологического, основанного на выявлении специфических фрагментов ДНК и/или РНК *C. trachomatis*, и культурального, направленного на выделение *C. trachomatis* в культуре клеток [79].

Вместе с тем потребность клинической медицины в дальнейшем совершенствовании методов лабораторной диагностики УГХ диктует необходимость разработки новых диагностических тестов с учетом понимания биологии и эволюции *C. trachomatis*.

References (Литература)

1. Halberstaedter L, von Prowazek S. Zur Atiologie des Trachoms (in German). Deutsch Med Wochenschr 1907; 33: 1285–1287.
2. Lindner K. Zur aetiologie der gonokokkenfrien urethritis. Wiener klinische Wochenschrift 1910; 23: 283–284.
3. Jones H, Rake G, and Stearns B. Studies on lymphogranuloma venerum. III. The action of the sulfonamides on the agent of lymphogranuloma venerum. Journal of Infectious Diseases 1945; 76: 55–69.
4. Page LA. Revision of the family Chlamydiaceae Rake (Rickettsiales): unification of the psittacosis-lymphogranuloma venerum-trachoma group of organisms in the genus Chlamydia Jones, Rake, and Stearns, 1945. Int J Syst Bacteriol 1966; 16: 223–252.
5. Page LA. Proposal for the recognition of two species in the genus Chlamydia Jones, Rake, and Stearns, 1945. Int J Syst Bacteriol 1968; 18: 51–66.
6. Storz J, Page LA. Taxonomy of the chlamydiae: reasons for classifying organisms of the genus Chlamydia, family Chlamydiaceae, in a separate order, Chlamydiales. Int J Syst Bacteriol 1971; 21: 332–334.
7. Tang FF, Chang HL, Hiang YT, et al. Studies on the etiology of trachoma with special reference to isolation of the virus in chick embryo. Chin Med J 1957; 75: 429–447.
8. Collier LH, Sowa J. Isolation of trachoma virus in embryonated eggs. Lancet 1958; 1: 993–996.
9. Collier LH, Duke-Elder S, Jones BR. Experimental trachoma produced by cultured virus. British Journal of Ophthalmology 1958; 42: 705–720.
10. Jones BR, Collier LH and Smith CH. Isolation of virus from inclusion blennorrhea. Lancet 1959; 1: 902–905.
11. Jones BR, Al-Hussaini MK, Dunlop EMC. Genital infection in association with TRIC virusinfection of the eye. I. Isolation of virus from urethra, cervix, andeye: preliminary report. Br J Vener Dis 1964; 40: 19–24.
12. Dunlop EMC, Harper IA, Al-Hussaini MK, et al. Relation to TRIC agent to “non specific” genital infection. Br J Vener Dis 1966; 42: 77–87.
13. Dunlop EMC, Freedman A, Garland JA, et al. Infection by Bedsoniae and the possibility of spurious isolation: 2. Genital infection, disease of the eye, Reiter’s disease. Amer. J Ophthalmol 1967; 63: 1073–81.
14. Thygeson P, Hanna L, Dawson C, et al. Inoculation of human volunteer with egg-grown inclusion conjunctivitis virus. Am J Ophtalmol 1962 May; 53: 786–795.
15. Gordon FB, Quan AL. Isolation of the trachoma agent in cell culture. Proc Soc Exp Biol Med 1965 Feb; 118: 354–359.
16. Dunlop EM, Hare MJ, Darougar S, et al. Detection of Chlamydia (Bedsonia) in certain infections of man. II. Clinical study of genital tract, eye, rectum, and other sites of recovery of Chlamydia. J Infect Dis 1969 Oct; 120 (4): 463–470.
17. Shatkin AA, Mavrov II. Urogenital chlamydiosis. Kiev: Health, 1983; 14 p. Russian (Шаткин А.А., Мавров И.И. Урогенитальные хламидиозы. Киев: Здоровье, 1983; 14 с.)
18. Ripa KT, Mardh PA. Cultivation of CT in cycloheximide-treated mccoy cells. J Clin Microbiol 1977 Oct; 6 (4): 328–331.
19. Dmitriev GA. Urogenital Chlamydial infection: approaches to diagnosis and therapy. Clin Dermatol and Venerol 2003; 2: 24–28. Russian (Дмитриев Г.А. Урогенитальная хламидийная инфекция: подходы к диагностике и терапии. Клин дерматол и венерол 2003; 2: 24–28).
20. Popovich GG. The study of antigens obtained by ultrasonic disintegration of Chlamydia in the RSK cross. J Microbiol 1978; 40 (4): 477–479. Russian (Попович Г.Г. Изучение антигенов, полученных при помощи ультразвуковой дезинтеграции из хламидий, в перекрестных РСК. Микробиол. журн. 1978; 40 (4): 477–479).
21. Wang S-P. A micro-immunofluorescence method. A study of antibody response to TRIC organisms in mice. In: Trachoma and Related Disorders caused by Chlamydial Agents. Nichols R L, ed. Amsterdam: Excerpta Medica, 1971; p. 273–288.
22. Dwyer RStC, Treharne JD, Jones BR, et al. Chlamydial infection. Results of micro-immunofluorescence tests for the detection of type-specific antibody in certain chlamydial infections. Brit J vener Dis 1972; 48: 452.
23. Wang S-P, Grayston JT. Human serology in CT infections with micro-immunofluorescence. J Infect Dis 1974; 130: 388–379.
24. Stephens RS, Tam MR, Kuo CC, et al. Monoclonal antibodies to CT: antibody specificities and antigen characterization. J Immunol 1982 Mar; 128 (3): 1083–1089.
25. Kutlin AV, Drobyshevskaia EI, Shatkin AA. The immunochemical and biological properties of monoclonal antibodies to Chlamydia trachomatis. Zh Microbiol Epidemiol Immunobiol, 1996 Jan-Feb; (1): 3–6.
26. Gomberg MA, Mashkilleyson AL, Delektorkaya VV. Use of antichlamydia antibodies for the diagnosis of urogenital chlamydiosis. Journal of Dermatology 1986; (8): 57–61. Russian (Гомберг М.А., Машкиллейсон А.Л., Делекторский В.В. Применение антихламидийных антител для диагностики урогенитального хламидиоза. Вестник дерматологии 1986; (8): 57–61).
27. Shatkin AA, Beskin RS, Pankratov V, et al. Display galprovy antigen (Chlamydia) direct immunoperoxidase method. J Mycrobiol epidemiol immunol 1976; (9): 74–78. Russia (Шаткин А.А., Бескина Р.С., Панкратова В.Н. и др. Индикация антигенов гальпровий (хламидий) прямым иммунопероксидазным методом. Журн. микроб. эпидемиол., иммунол. 1976; (9): 74–78).
28. Duggan MA, Pomnoni C, Kay D, et al. Infantile chlamydial conjunctivitis: A comparison of Papanicolaou, Giems and immunoperoxidase stainin methods. Acta cytol 1986; 30 (4): p. 341–346.
29. Lewis VJ, Thacker WL, and Mitchell SH. Enzyme-linked immunosorbent assay for chlamydial antibodies. J Clin Microbiol 1977 Nov; 6 (5): 507–510.
30. Skaug K, Vik ISS, Qvigstad E, et al. Chlamydial serum IgG antibodies in patients with acute salpingitis measured by an enzyme-linked immunosorbent assay. Acta Phathol Microbiol Immunol Scand C 1982 Nov; 90 (6): 67–71.
31. Evans RT, Taylor-Robinson D. Development and evaluation of an enzyme-linked immunosorbent assay (ELISA), using chlamydial group antigen, to detect antibodies to Chlamydial trachomatis. J Clin Pathol 1982; 35: 1122–1128.
32. Cevenini R, Sarov I, Rumpianesi F, et al. Serum specific IgA antibody to CT in patient with chlamydial infections detected by ELISA and an immunofluorescence test. J Clin Pathol 1984 Jun; 37 (6): 686–691.
33. Miettinen A, Heinonen PK, Teisala K, et al. Antigen specific serum antibody response to CT in patients with acute pelvic inflammatory disease. J Clin Pathol 1990 Sep; 43 (9): 758–761.
34. Samra Z, Soffer Y. IgA antichlamydia antibodies as a diagnostic tool for monitoring of active chlamydial infection. Eur J Epidemiol 1992 Nov;8 (6):882–884.
35. Kumamoto Y, Sato T, Hiroi M, et al. Assessment of CT-specific IgA and IgG serum antibodies in genitourinary CT infection — comparative study between HITAZYME and IPAzyme. Kansenshogaku Zasshi 1993 Apr; 67 (4): 315–30.
36. Maruta N. Study of CT in chronic prostatitis. Hinyokika Kiyo 1992 Mar; 38 (3): 297–304. Japanese.
37. Piura B, Sarov B, and Sarov I. Persistence of antichlamydial antibodies after treatment of acute salpingitis with doxycycline. Eur J Obs Gyn Reprod Biol 1993; 48: 117–121.
38. Workowski KA, Lampe MF, Wong KG, et al. Long-term eradication of CT genital infection after antimicrobial therapy: Ev-

idence against persistent infection. JAMA 1993 Nov 3; 270 (17): 2071–5.

39. Henry-Suchet J, Askienazy-Elbhar M, Thibon M, et al. Post-therapeutic evolution of serum chlamydial antibody titers in women with acute salpingitis and tubal infertility. Fertil Steril 1994 Aug; 62 (2): 296–304.

40. Bjercke S, and Purvis K. Chlamydia serology in the investigation of infertility. Hum Reprod 1992; 7: 621–4.

41. Wolff H, Neubert U, Volkenandt M, et al. Detection of CT in semen by antibody-enzyme immunoassay compared with polymerase chain reaction, antigen-enzyme immunoassay, and urethral cell culture. Fertil Steril 1994; 62: 1250–1254.

42. Dieterle S, Mahony JB, Luinstra KE, et al. Chlamydial immunoglobulin IgG and IgA antibodies in serum and semen are not associated with the presence of CT DNA or rRNA in semen from male partners of infertile couples. Hum Reprod 1995; 10: 315–19.

43. Corradi G, Konkoly Thege M, Panovics J, et al. Is semen fluid a suitable specimen for detecting chlamydial infection in men? Acta Microbiol Immunol Hung 1995; 42 (4): 389–94.

44. Ludwig M, Hausmann G, Hausmann W, et al. CT antibodies in serum and ejaculate of male patients without acute urethritis. Ann Urol (Paris) 1996; 30 (3): 139–46.

45. Bannikova VA. Development of ELISA for the laboratory diagnosis of Chlamydia: PHD diss. Saratov, 2004; 174 p. Russian (Банникова В.А. Разработка твердофазного иммуноферментного анализа для лабораторной диагностики хламидиоза: дис. … канд. мед. наук. Саратов, 2004; 174 с.).

46. Fedorova VA, Bannikova VA, Alikberov Sh, et al. Comparative efficacy of detection of the causative agent of urogenital chlamydia immunofluorescence methods, PCR and Dot-immunoassay. Clinical Laboratory Services 2007; (7): 30–35. Russian (Федорова В.А., Банникова В.А., Аликберов Ш.А. и др. Сравнительная эффективность обнаружения возбудителя урогенитального хламидиоза методами иммунофлюоресценции, ПЦР и ДОТ-иммуноанализа. Клиническая лабораторная диагностика 2007; (7): 30–35).

47. Fedorova VA, Alikberov Sh, Eliseev YY, et al. A comparative study of the effectiveness of methods serodiagnostics urogenital chlamydiosis. Clinical Laboratory Services 2010; (4): 45–49. Russian (Федорова В.А., Аликберов Ш.А., Елисеев Ю.Ю. и др. Сравнительное изучение эффективности методов серодиагностики урогенитального хламидиоза. Клиническая лабораторная диагностика 2010; (4): 45–49).

48. Selkov SA, Kostyuchek DF, Richuk SV, et al. Seasonal fluctuations in the incidence of chlamydia, mycoplasmosis and ureaplasmosis. In: Ecology and Development of North-West Russia: Abstracts of scientific reports of the 7th International conference. St. Petersburg, 2002; p. 83–84. Russian (Сельков С. А., Костючек Д.Ф., Рищук С. В. и др. Сезонные колебания заболеваемости хламидиозом, микоплазмозом и уреаплазмозом. В кн: Экология и развитие Северо-Запада России: тезисы научных докладов 7-й международной конференции. СПб, 2002; с. 83–84. ().

49. Kuhtinova NV, Krotov SA, Krotov VA. Recurrent and chronic forms hlamidofileza in children: current standards of diagnosis, clinical features, family rehabilitation scheme: Manual for physicians. Koltsovo, 2004; 150 c. Russian (Кухтинова Н.В., Кротов С. А., Кротова В.А. Рецидивирующие и хронические формы хламидофилеза у детей: современные стандарты диагностики, клинические особенности, схемы семейной реабилитации: Пособие для врачей. Кольцово, 2004; 150 с.).

50. Cohenm CR, Sinei SS, Bukusi EA, et al. Human leukocyte antigen class IIDQ alleles associated with CT tubal infertility. Obstet and Gynec 2000; 95 (1): 72–77.

51. Chernesky M, Luinstra K, Sellors J, et al. Can serology diagnose upper genital tract CT infections? Studies on women with pelvic pain, with or without chlamydial plasmid DNA in endometrial biopsy tissue. Sex Transm Dis 1998; 25: 14–9.

52. Bakulev AL. Syndrome of endogenous intoxication in Reiter`s disease and optimization of pharmacotherapy: DSc abstract. Saratov, 2003; 35 p. Russian (Бакулев А.Л. Синдром эндогенной интоксикации при болезни Рейтера и оптимизация фармакотерапии: автореф. дис. … д-ра мед. наук. Саратов, 2003; 35 с).

53. Palva A, Jousimies-Somer H, Saikku P, et al. Detection of CT by nucleic acid sandwich hybridization. FEMS Microbiology Letters 1984; 23 (1): 83–89.

54. Hyypia T, Jalava A, Larsen SH, et al. Detection of CT in clinical specimens by nucleic acid spot hybridization. J Gen Microbiol 1985 Apr; 131 (4): 975–978.

55. Tuokko H, Ruuska P, Hyypia T. Comparison of nucleic acid hybridization with enzyme immunoassay and isolation for detection of CT. Eur J Clin Microbiol Infect Dis 1989 Apr; 8 (4): 320–1.

56. Krotov SA, Krotov VA, Yuryev SY. Chlamydia: epidemiology, pathogen characteristics, methods of laboratory diagnostics, treatment of genital Chlamydia: Abstract messages. Koltsovo, 1997; 63 p. Russian. (Кротов С. А, Кротова В.А., Юрьев С. Ю. Хламидиозы: эпидемиология, характеристика возбудителя, методы лабораторной диагностики, лечение генитального хламидиоза: Реферативное сообщение. Кольцово, 1997; 63 с.).

57. Shalepo KV, Shipitsyna EV, Savicheva, AM et al. Comparison of methods for the laboratory diagnosis of urogenital infections caused by CT. Journal of Obstetrics and gynecological diseases 2001; 50 (4): 77–82. Russian. (Шалепо К.В., Шипицына Е.В., Савичева А.М. и др. Сравнение методов лабораторной диагностики урогенитальных инфекций, вызванных CT. Журнал акушерства и женских болезней 2001; 50 (4): 77–82).

58. Churakov AA, Kulichenko AN, Kazakov ES. On the issue of laboratory diagnosis of urogenital chlamydiosis. Clinical and laboratory diagnosis 2005; (2): 43–47. Russian (Чураков А.А., Куличенко А.Н., Казакова Е.С. К вопросу о лабораторной диагностике урогенитального хламидиоза. Клиническая и лабораторная диагностика 2005; (2): 43–47).

59. Shipitsyna EV, Vorobyova NE, Savicheva AM, et al. Application of NASBA (Nucleic Acid Sequence-Based Amplification) in real time to diagnose the urogenital chlamydial infection. Journal of Obstetrics and gynecological diseases 2005; 54 (4). Russian (Шипицына Е.В., Воробьева Н.Е., Савичева А.М. и др. Применение метода NASBA (Nucleic Acid Sequence-Based Amplification) в реальном времени для диагностики урогенитальной хламидийной инфекции. Журнал акушерства и женских болезней 2005; 54 (4)).

60. Tikhomirov AL, Sarsania SI. Modern approaches to the treatment of pelvic inflammatory disease: Guidelines, M., 2005; 32 p. Russian (Тихомиров А.Л., Сарсания С. И. Современные подходы к лечению воспалительных заболеваний женских половых органов: Методические рекомендации, М., 2005; 32 с.)

61. Trum JW, Pannekoek Y, Spanjaard L, et al. Accurate detection of male subclinical genital tract infection via cervical culture and DNA hybridization assay of the female partner. Int J Andr 2000; 23 (1): 43–45.

62. Lovett M, Kuo K-K, Holmes K, et al. (1980). Plasmids of the genus Chlamydia. In: Current chemotherapy and infectious diseases, vol. 2, pp. 1250–1252 (Eds Nelson, J & Grassi, C) published by American Society of Microbiology, Washington DC.

63. Comanducci M, Ricci S, Cevenini R, et al. Diversity of the CT common plasmid in biovars with different pathogenicity. Plasmid 1990; 23: 149–154.

64. Thomas NS, Lusher M, Storey CC, et al. Plasmid diversity in Chlamydia. Microbiology 1996 Jun; 143 (Pt6), 1847–1854.

65. Comanducci M, Cevenini R, Moroni A, et al. Expression of a plasmid gene of CT encoding a novel 28 kDa antigen. J Gen Microbiol 1993; 139: 1083–1092.

66. O'Connell CM, Ingalls RR, Andrews CW Jr, et al. Plasmid-deficient Chlamydia muridarum fail to induce immune pathology and protect against oviduct disease. J Immunol 2007; 179: 4027–4034.

67. Carlson JH, Whitmore WM, Crane DD, et al. The CT plasmid is a transcriptional regulator of chromosomal genes and a virulence factor. Infect Immun 2008; 76: 2273–2283.

68. Peterson EM, Markoff BA, Schachter J, et al. The 7,5 kb plasmid present in CT is not essential for the growth of this microorganism. Plasmid 1990; 23: 144–148.

69. Stothard DR, Williams JA, Van Der Pol B, et al. Identification of a CT serovar E urogenital isolate witch lacks the cryptic plasmid. Infect Immun 1998; 66: 6010–6013.

70. Ripa T, Nilsson P. A variant C. trachomatis with deletion in cryptic plasmid: implications for use of PCR diagnostic tests. Euro Surveill 2006; (11): 9–11.

71. Ripa T, Nilsson P. A C. trachomatis strain with a 377-bp deletion in the cryptic plasmid causing false-negative nucleic acid amplification tests. Sex Transm Dis 2007; 34 (5): 255–6.

72. Pedersen LN, Hermann B, Moller JK. Typing C. trachomatis: from egg yolk to nanotechnology. FEMS Immunol Med Microbiol 2009 Mar; 55 (2): 120–30.
73. Marions L, Rotzen-Ostlund M, Grillner L, et al. High occurrence of a new variant of CT escaping diagnostic tests among STI clinic patients in Stockholm, Sweden. Sex Transm Dis 2008 Jan; 35 (1): 61–4.
74. Shipitsyna E, Hadad R, Ryzhkova O, et al. First reported case of the Swedish new variant of Chlamydia trachomatis (nvCT) in Eastern Europe (Russia), and evaluation of Russian nucleic acid amplification tests regarding their ability to detect nvCT. Acta Derm Venereol 2012 May; 92 (3): 330–1.
75. Feodorova VA, Sultanakhmedov ES, Saltykov YuV, et al. The first case of the Swedish new variant Chlamydia trachomatis in the Southeastern European region Russia. In: Proceeding Book, IUSTI Europe Scientific Meeting in St Julian, Malta, September, 18–20. 2014; p. 106.
76. Pashko YP, Zigangirova NA, Kapotina LN, et al. Features of distribution in the organism Chlamydia trachomatis in the chronic course of urogenital chlamydia and pathogen detection in blood serum. Fundamental Research 2010; 7: 50–57. Russian (Пашко Ю.П., Зигангирова Н.А., Капотина Л. Н и др. Особенности распространения в организме Chlamydia trachomatis при хроническом течении урогенитального хламидиоза и детекция возбудителя в сыворотке крови. Фундаментальные исследования 2010; 7: 50–57).
77. Feodorova VA, Sultanakhmedov ES, Saltykov YV, et al. Testing the blood of patients with urogenital chlamydia infection increases the efficiency of laboratory diagnosis of Chlamydia trachomatis. Molecular diagnosis 2014; 1: 172–173. Russian (Федорова В.А., Султанахмедов Э.С., Салтыков Ю.В. и др. Тестирование крови пациентов с урогенитальным хламидиозом повышает эффективность лабораторной диагностики Chlamydia trachomatis. Молекулярная диагностика 2014; 1: 172–173).
78. Feodorova VA, Konnova SS, Polyanina TI. Using a variety of targets to identify strains of Chlamydia trachomatis. Proceedings of the Saratov University 2011; 11 (2): 73–76 (Федорова В.А., Коннова С. С., Полянина Т.И. Использование различных мишеней для выявления штаммов Chlamydia trachomatis. Известия Саратовского университета 2011; 11 (2): 73–76).
79. Kubanova AA, ed. Dermatovenerology: Clinical Guidelines. Moscow: ZAO FID Delovoi express, 2010; 413–425. Russian (Российское общество дерматовенерологов. Инфекции, передаваемые половым путем: Клинические рекомендации. Дерматовенерология. Под ред. А.А. Кубановой. М: ДЭКС-ПРЕСС, 2010; 413–425).

УДК 616.517-02-092 (048.8) Обзор

О ВЗАИМОСВЯЗИ ВРОЖДЕННОГО И АДАПТИВНОГО ИММУНИТЕТА ПРИ ПСОРИАЗЕ

О.Е. Николашина *— ГБУЗ «Пензенский областной клинический центр специализированных видов медицинской помощи», заведующая отделением;* ***А.Л. Бакулев*** *— ГБОУ ВПО «Саратовский ГМУ им. В.И. Разумовского» Минздрава России, кафедра кожных и венерических болезней, профессор, доктор медицинских наук.*

ON THE RELATIONSHIP BETWEEN INNATE AND ADAPTIVE IMMUNITY IN PSORIASIS

O.E. Nikolashina *— Penza Regional Clinical Center of specialized types of medical care, Head of the Department.* ***A.L. Bakulev*** *— Saratov State Medical University n.a. V.I. Razumovsky, Department of Skin and Venereal Diseases, Professor, Doctor of Medical Sciences.*

Дата поступления — 1.09.2015 г. Дата принятия в печать — 15.09.2015 г.

Николашина О.Е., Бакулев А.Л. **О взаимосвязи врожденного и адаптивного иммунитета при псориазе. Саратовский научно-медицинский журнал 2015; 11(3): 421–423.**

Проведен обзор современных литературных данных, в котором отражены ключевые аспекты этиологии и патогенеза псориаза. Показана генетически детерминированная, мультифакториальная природа дерматоза. Обобщены многочисленные отечественные и зарубежные данные об иммунологических (клеточных, гуморальных, медиаторных, ангиогенетических) и неимунных механизмах генеза псориаза.

Ключевые слова: псориаз; этиология; патогенез; кератиноциты; молекулы адгезии; цитокины.

Nikolashina OE, Bakulev AL. **On the relationship between innate and adaptive immunity in psoriasis. Saratov Journal of Medical Scientific Research 2015; 11(3): 421–423.**

There is an overview of the current literature data, which reflects the key aspects of the etiology and pathogenesis of psoriasis. A genetically determined, multifactorial nature of the dermatosis was displayed. There were summarized numerous domestic and foreign data on immunological (cellular, humoral, mediator, extravasation, angiogenesis) and non-immune mechanisms of genesis of psoriasis.

Key words: psoriasis; etiology; pathogenesis; keratinocytes; adhesion molecule; cytokines.

Псориаз — хронический рецидивирующий дерматоз неясной этиологии, в генезе которого лежит избыточная иммунно-опосредованная пролиферация кератиноцитов [1–3]. Популяционная частота дерматоза — от 0,2 до 6% [4, 5].

Проблемы этиологии и патогенеза псориаза остаются чрезвычайно актуальными в современной дерматологии [6–8].

На различных этапах изучения данного заболевания было предложено значительное число концепций происхождения псориаза (в частности, инфекционная, нейроэндокринная, обменная, вирусная) [9].

В последние годы показана отчетливая роль наследственных факторов в возникновении псориаза [10, 11]. Обсуждается участие системы HLA — B13, B17, B37, B16, B27, Bw17, Bw37, Bw16, Bw35, B35; A1, A26, A32, A19, Cw6, Cw7, Cw8, DR6, DR7 [12–14]. Установлены определенные локусы хромосом (PSORS1 PSORS2, PSORS3, PSORS4, PSORS5, PSORS6 и PSORS7), ответственные за развитие дерматоза [15, 16].

В зависимости от HLA-ассоциации существует условное деление псориаза на два типа. Общими признаками псориаза первого типа являются тесная вза-

Ответственный автор — Николашина Ольга Евгеньевна
Тел.: 89023537295
E-mail: nikolashina515@mail.ru

имосвязь с системой HLA и ранняя манифестация, как правило в юношеском возрасте [17, 18]. Псориаз второго типа не связан с системой HLA, возникает гораздо позже и характеризуется торпидным течением, резистентным к различным видам терапии [19].

Разнообразные триггерные факторы как формируют унифицированный патофизиологический ответ различных эпидермальных и дермальных структур кожи, так и определяют развитие той или иной клинической разновидности псориатической болезни, в частности себорейного, экссудативного, интертригинозного псориаза, псориаза ладоней и подошв, пустулезного псориаза, рупиоидного псориаза, псориаза ногтевых пластин, псориаза слизистых оболочек. На сегодняшний день известно более ста триггеров, в частности травма, инфекции, эндокринные факторы, инсоляция, некоторые медикаменты, психогенные факторы, алкоголь, ВИЧ-инфекция и другие [20,21].

Псориаз, по сути, это аутоиммунное, CD4+ и CD8+-опосредованное «заболевание кератиноцитов» [22–25]. Инициирующим аспектом развития псориатической папулы является изменение количества и функциональной активности клеток Лангерганса [26]. Презентация антигенов определяет дальнейшую стимуляцию Т-лимфоцитов [27–29].

Такая стимуляция приводит к галопирующей секреции Т-клетками и кератиноцитами цитокинов (ИЛ-1, ИЛ-2, ИЛ-4, ИЛ-6, ИЛ-8, ИЛ-10, ИЛ-12, ИЛ-17, ИЛ-19, ИЛ-20, ИЛ-23, ИФН-γ и ФНО-α,) и нарастанию цитокинового дисбаланса [30, 31].

В активной фазе псориатического процесса в пораженной коже в избытке определяются проангиогенные мессенджеры (факторы роста эндотелия сосудов (VEGF), ФНО-α, IL-8 и IL-17) [32]. Так, при псориазе констатирована суперэкспрессия адгезивных молекул ICAM-1, ICAM-3, VCAM-1, LFA-1 и ELAM-1, рецепторов факторов роста (IGF-I, EGF, α-TGF, KGFG, HB-EGF,NGF), снижение экспрессии T-Cadherins при значительном повышении P-Cadherins [33–38].

Таким образом, псориаз является аутоиммунным, генетически детерминированным дерматозом мультифакториальной природы, при котором избыточная пролиферация кератиноцитов не является «банальным феноменом», а возникает в результате сложных иммунологических (клеточных, гуморальных, медиаторных, ангиогенетических) и неимунных процессов, происходящих в эпидермисе и дерме, что клинически выражается в формировании псориатических высыпаний на коже [39–41].

References (Литература)

1. Gudjonsson JE, Johnston A, Sigmundsdottir H, Valdimar sson H. Immunopathogenic mechanisms in psoriasis. Clin Exp Immunol 2004; 135 (1): 1–8.
2. Kastelan M, Massari LP, Pasic A, Gruber F. New trends in the immunopathogenesis of psoriasis. Acta Dermatovenerol Croat 2004; 12 (1): 26–29.
3. Ortonne JP Redefining clinical response in psoriasis: targeting the pathological basis of disease. J Drugs Dermatol 2004; 3 (1): 13–20.
4. Perlamutrov YN, Solov'ev AM. Psoriasis and modern methods of treatment. Therapist 2004; (5): 38–43. Russian (Перламутров Ю.Н., Соловьев А.М. Псориаз и современные методы его лечения. Лечащий Врач 2004; (5): 38–43.)
5. Lench N, Iles MM, Mackay I, et al. Single-point haplotype scores telomeric to human leukocyte antigen-C give a high susceptibility major histocompatability complex haplotype for psoriasis in a caucasian population. J Invest Dermatol 2005; 124 (3): 545–552.
6. Rie MA, Goedkoop AY, Bos JD. Overview of psoriasis. Dermatol Ther 2004; 17 (5): 341–349.
7. Korotkij NG, Udzhuhu VY, Dvornikova TV. Modern approaches to the treatment of erythrodermic psoriasis. Ros. zhurn. leather. and Venus. diseases. 2001; (1): 7–11. Russian (Короткий Н.Г., Уджуху В.Ю., Дворникова Т.В. Современные подходы к лечению псориатической эритродермии. Российский журнал кожных и венерических болезней. 2001; (1): 7–11.)
8. Mukhtar R, Choi J, Koo JY. Quality-of-life issues in psoriasis. Dermatol Clin 2004; 22 (4): 389–395.
9. Marinina GN, Marinin VS. Treatment of psoriasis. 4th ed., rev. Kharkov: Spectrum, 2000. 104 p. Russian (Маринина, Г.Н. Маринин В.С. Лечение псориаза. 4-е изд., перераб. Харьков: Спектр, 2000; 104 с.)
10. Belic D, Ristic-Nikolic S, Damjan S, et al. Heredity of psoriasis. Med Pregl. 2004; 57 (3-4): 171–174.
11. Sagoo GS, Cork MJ, Patel R, Tazi-Ahnini R. Genome-wide studies of psoriasis susceptibility loci. J Dermatol Sci 2004; 35 (3): 171179.
12. Gupta R, Debbaneh MG, Liao W. Genetic Epidemiology of Psoriasis. Curr Dermatol Rep 2014; 3 (1): 61–78.
13. Vasilca V, Vasilca A, Munteanu D, et al. HLA-B57 is significantly associated with psoriasis in Northeast Romania. Roum Arch Microbiol Immunol 2002; 61 (4): 259–265.
14. Bahcetepe N, Kutlubay Z, Yilmaz E, Tuzun Y, Eren B. The role of HLA antigens in the aetiology of psoriasis. Med Glas (Zenica) 2013, 10 (2): 339–342.
15. Ammar M, Souissi-Bouchlaka C, Gati A, et al. Psoriasis: physiopathology and immunogenetics. Pathol Biol (Paris) 2014; 62 (1): 10–23.
16. Valdimarsson H. The genetic basis of psoriasis. Clin Dermatol 2007; 25 (6): 563–567.
17. Elder JT, Henseler T, Christophers E. The genetic of psoriasis. Arch Dermatol 1994; 130: 216–224.
18. Tomfohrde J, Silverman A, Barnes R. Gene for familial psoriasis susceptibility mapped to the distal end of human chromosome 17q. Science 1994; 264: 1141–1145.
19. Matthews D, Powles A. V, Fry L. Conformation of genetic heterogeneity in familial psoriasis. J Invest Dermatol 1995; 105 (3): 457–461.
20. Mordovtsev VN, Sukolin GI, Sergeev AS. Epidemiology and genetics of psoriasis. In: Symposium on psoriasis dermatovenerologists socialist countries, 3rd: tez.dokl. Moscow, 1987; 89 p. Russian (Мордовцев В.Н., Суколин Г.И., Сергеев А.С. Эпидемиология и генетика псориаза. В кн.: Симпозиум по псориазу дерматовенерологов социалистических стран, 3-й: тез.докл. М., 1987; 89 с.)
21. Vasileysky SS. The relationship of immunological and non-immune factors, the pathogenesis of psoriasis. Vestnik of Dermatology and Venereology 1990 (9): 26–29. Russian (Василейский С. С. Взаимоотношение иммунологических и неиммунных факторов патогенеза псориаза. Вестник дерматологии и венерологии 1990; (9): 26–29.)
22. Prinz JC. The role of T cells in psoriasis. Eur Acad Dermatol Venereol 2003; 17 (3): 257270.
23. Prinz JC. Which T cells cause psoriasis? Clin Exp Dermatol 1999; 24 (4): 291–295.
24. Kim J, Krueger JG. The immunopathogenesis of psoriasis. Dermatol Clin 2015; 33 (1): 13–23.
25. Coimbra S, Figueiredo A, Castro E, et al. The roles of cells and cytokines in the pathogenesis of psoriasis. Int J Dermatol 2012; 51 (4): 389–395.
26. Alshenawy HA, Hasby EA. Immunophenotyping of dendritic cells in lesional, perilesional and distant skin of chronic plaque psoriasis. Cell Immunol 2011; 269 (2): 115–119.
27. Иabrijan L, Lipozeниiж J. Adhesion molecules in keratinocytes. Clin Dermatol 2011; 29 (4): 427–431.
28. Onuma S. Immunohistochemical studies of infiltrating cells in early and chronic lesions of psoriasis. J Dermatol 1994; 21 (4): 223–232.
29. Cabrijan L, Batinac T, Lenkovic M, Gruber F. The distinction between lesional and non-lesional skin in psoriasis vulgaris through expression of adhesion molecules ICAM-1 and VCAM-1. Med Hypotheses 2009; 72 (3): 327–329.
30. Christophers E, Metzler G, Rцcken M. Bimodal immune activation in psoriasis. Br J Dermatol. 2014, 170 (1): 59–65.
31. Shegay MM, Keshileva ZB, Akyshbaeva G. A The role of certain cytokines in the development of psoriasis. Vestnik of Dermatology and Venereology 1998; (5): 7–12. Russian (Шегай М.М., Кешилева З.Б., Акышбаева Г.А. Роль некоторых

цитокинов в развитии псориаза. Вестн. дерматологии и венерологии 1998, (5): 7–12.)

32. Varricchi G, Granata F, Loffredo S, Genovese A, Marone G. Angiogenesis and lymphangiogenesis in inflammatory skin disorders. J Am Acad Dermatol 2015; 73 (1): 144–153.

33. Mitsui A, Tada Y, Shibata S, et al. Deficiency of both L-selectin and ICAM-1 exacerbates imiquimod-induced psoriasis-like skin inflammation through increased infiltration of antigen presenting cells. Clin Immunol 2015; 157 (1): 43–55.

34. Li W, Man XY, Chen JQ, Zhou J, Cai SQ. Zheng MTargeting VEGF/VEGFR in the treatment of psoriasis. Discov Med 2014, 18 (98): 97–104.

35. Edmondson SR, Thumiger SP, Werther GA, Wraight CJ. Epidermal homeostasis: the role of the growth hormone and insulin-like growth factor systems. Endocr Rev 2003; 24 (6): 737–764.

36. Ramirez-Bosca A, Martinez-Ojeda L, Valcuende-Cavero F, Castells-Rodellas A. A study of local immunity in psoriasis. Br J Dermatol 1988; 119 (5): 587–595.

37. Ivanova IP, Mareeva TE. Violations of lipid peroxidation, activity of lysosomal hydrolases and their correction in patients with psoriasis. Vestnik of Dermatology and Venereology 1987; (4): 26–31. Russian (Иванова И. П., Мареева Т. Е. Нарушения перекисного окисления липидов, активности лизосомальных гидролаз и их коррекция у больных псориазом. Вестник дерматологии и венерологии 1987; (4): 26–31.)

38. Shilov VN, Sergienko VI. New approaches to the study of the pathogenesis and treatment of psoriasis. Vestnik of Dermatology and Venereology 1998; (3): 49–52. Russian (Шилов В. Н., Сергиенко В. И. Новые подходы к изучению патогенеза и лечению псориаза. Вестник дерматологии и венерологии 1998; (3): 49–52.)

39. Kapuscinska R, Wysocka J, Zelazowska B, Niczyporuk W. Evaluation of neutrophils adhesive molecules CD11b/CD18 in course of photochemotherapy (PUVA) psoriasis vulgaris. Pol Merkuriusz Lek. 2004; 16 (96): 547–550.

40. Bakulev AL, Whistlers AA, Kravchenya SS. Some of the clinical and immunological features of endotoxemia in psoriasis. Russian Journal of Skin and Venereal Diseases 2005 (3): 21–23. Russian (Бакулев А. Л., Свистунов А. А, Кравченя С. С. Некоторые клинико-иммунологические особенности эндотоксикоза при псориазе. Российский журнал кожных и венерических болезней 2005; (3): 21–23.)

41. Bakulev AL, Kravchenya SS. Psoriasis of the scalp: new opportunities topical therapy. Journal of Dermatology and Venereology 2013; (2): 73–78. Russian (Бакулев А. Л., Кравченя С. С. Псориаз волосистой части головы: новые возможности топической терапии. Вестник дерматологии и венерологии 2013; (2): 73–78.)

УДК 615.038 Обзор

ИННОВАЦИОННЫЕ ЛЕКАРСТВЕННЫЕ СРЕДСТВА ДЛЯ ЛЕЧЕНИЯ ПСОРИАТИЧЕСКОГО АРТРИТА (ОБЗОР)

А. И. Левитан *— ГБОУ ВПО «Саратовский ГМУ им. В. И. Разумовского» Минздрава России, аспирант кафедры фармакологии;* ***О. В Решетько*** *— ГБОУ ВПО «Саратовский ГМУ им. В. И. Разумовского» Минздрава России, заведующая кафедрой фармакологии, профессор, доктор медицинских наук.*

INNOVATIVE MEDICINES FOR TREATMENT OF PSORIATIC ARTHRITIS (REVIEW)

A. I. Levitan *— Saratov State Medical University n.a. V. I. Razumovsky of the Ministry of Health of Russia, Department of Pharmacology, Postgraduate;* ***O. V. Reshetko*** *— Saratov State Medical University n.a. V. I. Razumovsky of the Ministry of Health of Russia, Head of Department of Pharmacology, Professor, Doctor of Medical Science.*

Дата поступления — 29.08.2015 г. Дата принятия в печать — 15.09.2015 г.

Левитан А. И., Решетько О. В. **Инновационные лекарственные средства для лечения псориатического артрита (обзор). Саратовский научно-медицинский журнал 2015; 11 (3): 423–425.**

Проблему эффективного лечения псориатического артрита нельзя считать решенной. Поиск новых лекарственных средств идет по многим направлениям. На этапе клинических исследований находятся препараты — блокирующие интерлейкин-17-а (секукинумаб, иксекизумаб, бродалумаб), препараты, подавляющие интерлейкина-12 и интерлейкина-23 (устекинумаб). К современным средствам для лечения псориатического артрита относят лекарственные средства, являющиеся ингибиторами малых молекул или киназных путей (апремиласт, тофацитиниб).

Ключевые слова: псориатический артрит, ингибиторы интерлейкина-17-а, интерлейкина-12, интерлейкина-23, ингибиторы янус-киназ.

Levitan AI, Reshetko OV. **Innovative medicines for treatment of psoriatic arthritis (review). Saratov Journal of Medical Scientific Research 2015; 11 (3): 423–425.**

The problem of effective treatment of psoriatic arthritis has not been solved yet. The search for new therapeutic options is very active in many directions. At the stage of clinical trials are drugs that block interleukin-17-a (secukinumab, ixekizumab, brodalumab), drugs that suppress interleukin-12 and interleukin-23 (ustekinumab). To modern means to ensure psoriatic arthritis include drugs that are inhibitors of small molecules or kinase pathways (apremilast, tofacitinib).

Key words: psoriatic arthritis, inhibitors of interleukin-17-a, inhibitors of interleukin-12, inhibitors of interleukin-23, Janus-kinase inhibitor.

Псориатический артрит — хроническое системное прогрессирующие заболевание, ассоциированное с псориазом, которое приводит к развитию эрозивного артрита, костной резорбции, множественных энтезитов и спондилоартрита. В популяции распространенность псориаза составляет 2–3 %, в них артрит встречается до 47 % случаев [1, 2]. Псориатический артрит сопровождается поражением не только периферических суставов, позвоночника, энтезов, ногтей и кожи, но часто в патологический процесс вовлекаются другие органы и системы организма, определяя исходы и прогноз заболевания.

В настоящее время разработаны подходы к лечению псориатического артрита, основная цель ко-

Ответственный автор — Левитан Артур Игоревич
Тел. +79271041066
E-mail: levitan1989@yandex.ru

торых достижение ремиссии заболевания или минимальной степени активности процесса. Основными средствами лечения псориатического артрита являются базисные противовоспалительные препараты (БПВП). Препаратом первой линии является метотрексат, а при наличии противопоказаний используются лефлунамид, сульфасалазин или циклоспорин А. Также в последние годы в лечении больных с активным псориатическим артритом, не достигших ремиссии, стали использоваться генно-инженерные биологические препараты (ГИБП). В РФ с этой целью разрешены к использованию только ингибиторы ФНО-а (инфликсимаб, адалимумаб, этанерцепт, голимумаб) [3]. Несмотря на достигнутый прогресс в лечении данной нозологии существует необходимость открытия и изучения новых лекарственных препаратов с различными механизмами действия, потому что даже использование анти-ФНО-терапии не всегда имеет достаточный терапевтический ответ.

В последние годы проводится большое количество научно-исследовательских работ, направленных на изучение и внедрение в практическую медицину инновационных лекарственных средств для лечения псориатического артрита. В ходе многочисленных исследований было показано, что существенную роль в развитии воспалительного процесса у больных с псориазом и псориатическим артритом играет интерлейкин 17-а, который стал одной из основных целей таргетной терапии псориатичесого артрита [4, 5].

Одним из таких препаратов стал секукинумаб (secukinumab), являющийся гуманизированным моноклональным антителом к интерлейкину-17-а. В ходе II фазы исследований, в которой приняли участие 42 пациента, страдающих псориатическим артритом, была показана клиническая эффективность препарата секукинумаб по сравнению с плацебо [6]. В настоящее время началось 3-летнее исследование III фазы FUTUREI [7].

Другим препаратом, нейтрализующим интерлейкин 17-а, является иксекизумаб (ixekizumab), который находится на этапе III фазы исследований. В ходе исследования SPIRIT-P1 планируется оценить эффективность и безопасность препарата иксекизумаб по сравнению садалимумабом и плацебо [7].

Также был изобретен препарат бродалумаб (brodalumab), который представляет собой моноклональное антитело к рецептору интерлейкина-17-а. Блокируя одно из центральных звеньев патогенеза псориатического поражения, бродалумаб доказал свою эффективность и безопасность в ходе II фазы исследований, в которой участвовало 168 пациентов с псориатическим артритом [8]. В ходе III фазы клинических испытаний бродалумаба AMVISION-1 и AMVISION-2 также планируется оценить эффективность препарата и его способность предотвращать повреждение суставов.

При многих заболеваниях, сопровождающихся аутоиммунными нарушениями, в том числе и псориатическом артрите, имеет место патологическое образование интерлейкина-12 и интерлейкина-23, которые играют важную роль в патофизиологических механизмах развития псориатического артрита [9]. Одним из препаратов, мишенью которого являются указанные цитокины, стал устекинумаб (ustekinumab), зарегистрированный в нашей стране под названием «Стелара®» для лечения среднетяжелого и тяжелого псориаза. В ходе II фазы испытаний препарата у больных с псориатическим артритом наблюдалась хорошая переносимость и значительное улучшение симптомов псориатического артрита [10]. В настоящее время проводятся различные исследования III фазы, и на данный препарат возлагают большие надежды в лечении псориатического артрита.

Одним из главных достижений фармакологии в последние годы стало открытие новых синтетических препаратов для перорального использования с целевым механизмом действия — ингибиторы малых молекул или киназных путей. К этой группе относится Отезла / Otezla® (апремиласт / apremilast), который получил одобрение FDA в 2014 г. Апремиласт является пероральным селективным ингибитором фосфодиэстеразы IV (PDE4), участвующей в гидролизе циклического аденозинмонофосфата (цАМФ). Повышая содержание цАМФ, апремиласт оказывает влияние на уровень провосполительных цитокинов, таких как ФНО-а, интерлейкин-23 и др. В результате этого и реализуется его противовоспалительный эффект [11, 12]. В ходе 24-недельного исследования PALACE (III фаза) апремиласт показал клинически значимые улучшения показателей (у пациентов, получающих апремиласт 20 мг 2 раза в сутки, ACR20 составило 31%, 30 мг 2 раза в сутки — 40%, плацебо — 19% ($p<0.001$) [13].

Особый интерес среди инновационных средств для лечения псориатического артрита представляют ингибиторы сигнальных молекул. Их действие направлено на киназы — ферменты, участвующие в регуляции внутриклеточной сигнализации, определяющие биологическую активность цитокинов. Таким препаратом является тофацитиниб (tofacitinib) с торговым названием «Яквинус®», первый обратимый ингибитор Janus-ассоциированных киназ (JAK), разрешенный FDA к применению для лечения ревматоидного артрита и уже зарегистрированный в России [14]. Доказав свою клиническую эффективность и безопасность в лечении ревматоидного артрита, тофацитиниб проходит сейчас III фазу клинических испытаний у больных с псориатическим артритом.

Таким образом, лекарственные препараты для лечения псориатического артрита, находящиеся на этапе клинических испытаний, вероятно позволят улучшить эффективность и безопасность фармакотерапии с целью достижения ремиссии у таких пациентов. Появление лекарственных средств с новым механизмом действия («таргентных» БПВП) расширит спектр препаратов базисной противовоспалительной терапии как в ревматологии, так и в дерматологии.

References (Литература)

1. Nasonov EL. Rheumatology: Clinical guidelines. M.: GEOTAR-Media, 2008; 282 p. Russian (Насонов Е. Л. Ревматология: Клинические рекомендации. М.: ГЭОТАР-Медиа, 2008; 282 с.)

2. Nasonov EL. Rheumatology: Clinical guidelines. M.: GEOTAR-Media, 2010; 752 p. Russian (Насонов Е. Л. Ревматология: клинические рекомендации. М.: ГЭОТАР-Медиа, 2010; 752 с.)

3. Federal guidelines for rheumatology. www.rheumatology.ru Russian (Федеральные клинические рекомендации по ревматологии. www.rheumatology.ru)

4. Siba P. Raychaudhuri. Role of IL-17 in Psoriasis and Psoriatic Arthritis. Clinical Reviews in Allergy & Immunology 2013; 44: 183–193.

5. Kirkham BW, Kavanaugh A, Reich K. Interleukin-17A: a unique pathway in immune-mediated diseases: psoriasis, psoriatic arthritis and rheumatoid arthritis. Immunology 2014; 141: 133–142.

6. McInnes IB, Sieper J, Braun J, et al. Efficacy and safety of secukinumab, a fully human anti-interleukin-17A monoclonal antibody, in patients with moderate-to-severe psoriatic arthritis: a 24-week, randomised, double-blind, placebo-controlled, phase

II proof-of-concept trial. Annals Rheumatic Disease 2014; 73: 349–356.
7. http://www.clinicaltrials.gov/
8. Mease PJ, Genovese MC, Greenwald MW, et al. Brodalumab, an Anti-IL17RA Monoclonal Antibody, in Psoriatic Arthritis. The New England Journal of Medicine 2014; 370: 2295–2306.
9. Ritchlin C, Haas-Smith SA, Hicks D, et al. Patterns of cytokine production in psoriatic synovium. Rheumatology 1998; 25: 1544–1552.
10. Gottlieb A, Menter A, Mendelson A, et al. Ustekinumab, a human interleukin-12/23 monoclonal antibody, for psoriatic arthritis: randomised, double-blind, placebo-controlled, crossover trial. Lancet 2009; 373: 633–640.
11. Schafer P. Apremilast mechanism of action and application to psoriasis and psoriatic arthritis. Biochemical Pharmacology 2012; 83: 1583–1590.
12. McCann FE, Palfreeman AC, Andrews M, et al. Apremilast, a novel PDE4 inhibitor, inhibits spontaneous production of tumour necrosis factor-alpha from human rheumatoid synovial cells and ameliorates experimental arthritis. Arthritis Resaerch&Terapy 2010; 12: R107.
13. Kavanaugh A, Mease PJ, Gomez-Reino JJ, et al. Treatment of psoriatic arthritis in a phase 3 randomised, placebo-controlled trial with apremilast,an oral phosphodiesterase 4 inhibitor.Annals Rheumatic Disease 2014; 73: 1020–1026.
14. http://www.fda.gov/

УДК 616.521–022.7:615.015.16 (0 Обзор

ИСПОЛЬЗОВАНИЕ ФИЗИЧЕСКИХ ФАКТОРОВ В ТЕРАПИИ БОЛЬНЫХ МИКРОБНОЙ ЭКЗЕМОЙ (ОБЗОР)

А. Ю. Добдина *— ГБОУ ВПО «Саратовский ГМУ им. В. И. Разумовского» Минздрава России, кафедра кожных и венерических болезней, ассистент.*

THE USE OF PHYSICAL FACTORS IN THE TREATMENT OF PATIENTS WITH MICROBIAL ECZEMA (REVIEW)

A. U. Dobdina *— Saratov State Medical University n.a. V. I. Razumovsky, Department of Skin and Venereal Diseases, Assistans.*

Дата поступления — 2.09.2015 г. Дата принятия в печать — 15.09.2015 г.

Добдина А. Ю. **Использование физических факторов в терапии больных микробной экземой (обзор). Саратовский научно-медицинский журнал 2015; 11 (3): 425–427.**

В обзоре литературы, посвященном физиотерапии микробной экземы, обсуждаются вопросы влияния различных физических факторов на клинические проявления и течение данного дерматоза. Представлены сведения о новых возможностях лечения пациентов с микробной экземой с помощью видимого и инфракрасного излучения, прошедшего фильтрацию через воду.

Ключевые слова: микробная экзема, терапия, физические факторы, видимое и инфракрасное излучение, прошедшее фильтрацию через воду.

Dobdina AU. **The use of physical factors in the treatment of patients with microbial eczema (review). Saratov Journal of Medical Scientific Research 2015; 11 (3): 425–427.**

The article presents a review of the literature devoted to physical therapy of microbial eczema. The issues of the influence of various physical factors on the clinical manifestations and course of the given dermatosis are dicussed. The information about the new treatment of patients with microbial eczema is presented, using visible and infrared radiation transmitted through the water filtration.

Key words: microbial eczema, therapy, physical factors, visible and infrared light passed through the water filter.

Экзема представляет собой повсеместно встречающееся, чаще острое, реже хроническое рецидивирующее аллергическое заболевание кожи, характеризующееся полиморфизмом морфологических элементов сыпи, сильным зудом, острой воспалительной реакцией, обусловленной серозным воспалением кожи [1].

Экзема — наиболее распространенный дерматологический симптомокомплекс, составляющий до 30% всей кожной патологии. Развивается в результате комплексного воздействия метаболических, нейроэндокринных, инфекционно-аллергических, вегето-сосудистых и наследственных факторов. Развитие данного заболевания сопровождается изменениями в центральной нервной системе, нарушением равновесия между симпатическим и парасимпатическим отделами вегетативной нервной системы, изменением функционального рецепторного аппарата кожи, разнообразными нарушениями со стороны трофики тканей и обменных процессов. В последние годы активно изучается роль иммунной системы в патогенезе данного дерматоза. Иммунологические сдвиги характерны преимущественно для клеточного звена иммунитета [2]. Выявлена относительная недостаточность иммунной системы у больных экземой за счет снижения функциональной активности Т-лимфоцитов и увеличения количества В-лимфоцитов, синтезирующих иммуноглобулины, что приводит к нарушению соотношения этого класса белков в крови [3].

В настоящее время единой классификации экземы не существует. Различают истинную, микробную, детскую, профессиональную и себорейную. Каждая из них может протекать остро, подостро или хронически с фазами обострения и ремиссии.

Микробная экзема — хронический рецидивирующий дерматоз, характеризующийся эволюционным полиморфизмом элементов сыпи, зудом, мокнутием и своеобразной аллергической реакцией сенсибилизированной кожи на продукты распада микроорганизмов и их токсинов, развивающейся на фоне

Ответственный автор — Добдина Анна Юрьевна
Тел.: 89271042539
E-mail: annepifanova@mail.ru

длительно существующего пиогенного очага при нарушении важнейших регуляторных систем организма [4]. Микробная экзема клинически проявляется асимметричными очагами поражения, покрытыми гнойно-серозными корками, при снятии которых обнажается мокнущая эрозированная поверхность. По периферии образуются отдельные пустулы и гнойные корки.

Микробная экзема включает нумулярную, паратравматическую, микотическую, варикозную и экзему сосков.

Нумулярная экзема проявляется симметричными округлыми очагами с четкими границами. Интертригинозная экзема характеризуется очагами поражения в складках кожи, сопровождается мацерацией. Паратравматическая и микотическая экзема развиваются на фоне травматического и микотического поражения кожи. Экзема варикозная развивается на фоне варикозного расширения вен голени и трофических язв. Экзема сосков часто развивается после травматизации при вскармливании или как результат осложнения чесотки [5].

Лечение экземы комплексное, строго индивидуальное, с учетом характера поражений кожных покровов. В острой стадии экземы рекомендованы гипосенсибилизирующие средства и антигистаминные препараты; при распространенности процесса, выраженном воспалении и экссудации используют системные глюкокортикостероиды. Для нормализации функциональной активности нервной системы применяют седативные средства. С целью коррекции функционального состояния желудочно-кишечного тракта используют ферментные препараты, энтеросорбенты, с учетом чувствительности флоры в комплекс терапевтических мероприятий входят антибактериальные препараты. Местное лечение проводят в зависимости от стадии и выраженности воспалительного процесса. Применяют наружные средства с противозудным, протововоспалительным, кератолитическим, дезинфицирующим и антиэкссудативным действием.

Физиотерапевтические процедуры назначаются в сочетании с общим лечением, применяют лекарственный электрофорез, ультразвуковую терапию и ультрофонофорез, электрическое поле УВЧ на очаги поражения и рефлексогенные зоны, местную дарсонвализацию, индуктотермию на область надпочечников, лазеротерапию, озонотерапию и фототерапию.

Лекарственный электрофорез — сочетанное воздействие на организм постоянного электрического тока и лекарственного вещества, вводимого с помощью этого тока [6]. В механизме данного метода имеет значение суммирование биологического действия постоянного тока и специфических свойств лекарственного вещества. Постоянный электрический ток не только оказывает существенные особенности введения лекарственных препаратов, но и влияет на фармакокинетику и фармакодинамику. Лекарственный электрофорез характеризуется следующими особенностями: лечебные эффекты большинства форетируемых лекарств потенцируются и реализуются при достаточно низких концентрациях; непосредственно в зоне очага поражения создаются значительные концентрации лекарственного вещества.

При электрофорезе значительно реже возникают аллергические реакции и отсутствуют побочные эффекты перорального и парентерального введения лекарственных препаратов [6, 7].

Ультразвуковая терапия — применение ультразвука с лечебной целью. Механизм физиологического действия ультразвука обусловлен механическим, тепловым и физико-химическим эффектом. Ультразвук обладает выраженным противовоспалительным, болеутоляющим, противозудным, гипосенсибилизирующим, антиаллергическим и сосудорасширяющим действием, улучшает местное кровообращение, нормализует тонус сосудов, активизирует механизмы неспецифической резистентности и иммунологической реактивности организма. Ультрафонофорез — метод лечения, при котором на организм воздействуют ультразвуковые колебания и вводимые с их помощью лекарственные вещества [7].

Ультравысокочастотная (УВЧ) терапия — лечебное использование электрической составляющей переменного электромагнитного поля ультравысокой частоты. УВЧ терапия обладает выраженным противовоспалительным действием, оказывает сосудорасширяющий эффект, улучшает трофические процессы в тканях, повышает тонус парасимпатической нервной системы и снижает тонус симпатической нервной системы, вызывает анальгезирующий и миорелаксирующий эффект, ускоряет биохимические и ферментативные процессы.

Местная дарсонвализация — лечебное применение на отдельные участки тела больного слабого импульсного переменного током высокого напряжения и средней частоты.

Данное физиотерапевтическое воздействие оказывает анальгетический, противозудный, трофический, вазоактивный, противовоспалительный и бактерицидный эффект.

Индуктотермия — метод лечебного воздействия электромагнитного поля высокой и ультравысокой частоты. Индуктотермия обладает седативным действием, стимулирует функцию коры надпочечников, оказывает сосудорасширяющее влияние, улучшает микроциркуляцию, вызывает анальгетический, противовоспалительный и рассасывающий эффект.

Лазеротерапия — лечебное применение оптического излучения, источником которого является лазер. Лазеры — оптические квантовые генераторы, превращающие различного рода энергию в когерентное, монохроматическое излучение света [7]. Лазерное излучение малой мощности стимулирует регенерацию кожи и слизистых оболочек, обладает обезболивающим, противовоспалительным, сосудорасширяющим действием, активизирует трофические процессы в коже.

По мнению В.Т. Базаева и соавторов (2010), в комплексном лечении микробной экземы, сочетанной с трофическими язвами венозной этиологии, хороший клинический эффект оказывает озонотерапия. Озон обладает антивирусным, антибактериальным эффектом, оказывает противовоспалительное и иммуномодулирующее действие, усиливает микрогемодинамику и активизирует репаративные процессы [8].

Одним из наиболее востребованных методов физиотерапии является фототерапия. Основная часть солнечного излучения достигает поверхности земли в виде трех составляющих: ультрафиолетовых лучей (10%), видимого света (40%) и инфракрасного излучения (50%).

Инфракрасное излучение на протяжении многих лет применяется в физиотерапевтической практике. На электромагнитной шкале волн инфракрасное излучение занимает промежуточное положение между радиоволнами и видимым светом и подразделяется на спектры А (коротковолновое), В (средневолновое)

и С (длинноволновое) [9]. Из этих спектров только излучение спектра А обладает наибольшей способностью проникать через кожный барьер, проникающая способность достигает максимума и составляет 60–70 мм, а в среднем и дальнем ИК-диапазонах резко снижается до 0,3–0,5 мм [10].

Длинноволновое ИК-излучение поглощается преимущественно в эпидермисе, в то время как видимые и ближние ИК-лучи — в дерме и подкожной жировой клетчатке.

Инфракрасное излучение оказывает противовоспалительный, метаболический, местный анальгетический эффект, обладает вазоактивным и ангиоспастическим действием.

Интегральное видимое излучение вызывает в коже выделение тепла, активирует сегментарно-рефлекторные и местные реакции микроциркуляции, активирует иммуногенез кожи и локальную гуморальную регуляцию обменных процессов в коже [10].

Медицинским прибором, работающим в видимом спектре света — Visibl Light (VIS) и инфракрасном А-излучении, прошедшем фильтрацию через воду — Waterfiltered infrared A (WIRA), является Photodyn 750. Спектр действия аппарата находится на длинах волн от 400 до 1380 нм.

Термин wIRA означает инфракрасное излучение в зоне спектра А, прошедшее фильтрацию водой.

При помощи специальной гидрокюветы лучи, преимущественно инфракрасные спектров В и С, поглощаются, и остаются фильтрованные лучи спектра А. Таким образом, wIRA осуществляет терапевтическое нагревание глубоких слоев тканей в течение длительных промежутков времени без прогрева поверхностных слоев кожи. Терапия с использованием wIRA является наиболее естественным видом лечения, так как имитирует инфракрасное излучение солнца, фильтрующееся влажностью атмосферы. При этом отмечается ускорение циркуляции крови в нижележащих тканях, уменьшение напряжения в мышцах, повышение потенциальной энергии клетки организма, деятельности специфических клеточных структур, увеличение активности ферментов и эстрогенов.

Помимо термических, wIRA имеет нетермические эффекты. Инфракрасное излучение, прошедшее фильтрацию через воду, оказывает влияние на цитохром С, рост нейронов, заживление ран, стимулирует защитные свойства. WIRA обеспечивает обезболивающий эффект, уменьшает экссудацию и воспаление, стимулирует иммуномодулирующие эффекты [9].

Таким образом, в настоящее время для лечения микробной экземы имеется широкий спектр возможностей, в том числе с использованием различных физических факторов. Термические и нетермические эффекты wIRA обуславливают применение данного метода лечения при микробной экземе как патогенетически оправданного.

References (Литература)

1. Kubanova AA, ed. Dermatovenerology: clinical guidelines of the Russian Society dermatologists. M.: Dax-Press, 2010; 428 p. Russian (Дерматовенерология: Клинические рекомендации Российского общества дерматовенерологов / под ред. А. А. Кубановой. М.: ДЭКС-Пресс, 2010; 428 с.)
2. Bakulev AL, ed. Dermatology and Venereology: tutorial. Saratow: Publisher Saratov State Medical University, 2015; 324 p. Russian (Дерматология и венерология: учебное пособие / под ред. А. Л. Бакулева. Саратов: Издательство Саратовского медицинского университета, 2015; 324 с.)
3. Potekaev NS. Eczema: remarks to the modern concepts. Clinical Dermatology and Venereology 2009; (1): 67–73. Russian (Потекаев Н. С. Экзема: ремарки к современным представлениям. Клиническая дерматология и венерология 2009; (1): 67–73).
4. Bakulev AL, Kravchenya SS, Murashkin NN, et al. Microbial eczema, new opportunities combined topical therapy. Journal of Dermatology and Venereology 2011; (6): 98–104. Russian (Бакулев А. Л., Кравченя С. С., Мурашкин Н. Н. и др. Микробная экзема: новые возможности комбинированной топической терапии. Вестник дерматологии и венерологии 2011; (6): 98–104)
5. Batkaev EA, ed. Selected lectures on dermatology. T. 1: Skin diseases. M: GOU DPO RMAPO Roszdrav, 2007; 150 p. Russian (Избранные лекции по дерматовенерологии / под ред. Э. А. Баткаева. Т.1: Заболевания кожи. М: ГОУ ДПО РМАПО Росздрава, 2007; 150 с.)
6. Bogolyubov VM, Ponomarenko GN. General physiotherapy: textbook for medical students, 1998; 345 p. Russian (Боголюбов В. М., Пономаренко Г. Н. Общая физиотерапия: учебник для студентов медицинских вузов, 1998; 345 с.).
7. Dovzhansky SI, Orzheshkovsky VV. Physiotherapy skin diseases. Saratov: Publisher Saratov University, 1986; 200 p. Russian (Довжанский С. И., Оржешковский В. В. Физиотерапия кожных заболеваний. Саратов: Издательство Саратовского университета, 1986; 200 с.)
8. Basaev VT, Tsarueva MS, Tseboeva MB, Fidarov AA. Peculiarities of microbial eczema associated with trophic ulcers of venous etiology. Clinical Dermatology and Venereology 2010; (2): 68–71. Russian (Базаев В. Т., Царуева М. С., Цебоева М. Б., Фидаров А. А. Особенности течения микробной экземы, ассоциированной с трофическими язвами венозной этиологии. Клиническая дерматология и венерология 2010; (2): 68–71.)
9. Vladimirov VV, Sirmais NS. New applications in the medical practice, the visible and infrared spectra of the electromagnetic radiation passing through the water filtration. Clinical Dermatology and Venereology 2011; (6): 97–102. Russian (Владимиров В. В., Сирмайс Н. С. Новые возможности применения в медицинской практике видимого и инфракрасного спектров электромагнитного излучения, прошедших фильтрацию через воду. Клиническая дерматология и венерология 2011; (6): 97–102.)
10. Abramovich SG. Phototherapy. Irkutsk: RIO FGBI «NTSRVH» SB RAMS, 2014; 200 p. Russian (Абрамович С. Г. Фототерапия. Иркутск: РИО ФГБУ «НЦРВХ» СО РАМН, 2014. 200 с.)

УДК 615.03 Обзор

ФАРМАКОЭКОНОМИКА КАК ИНСТРУМЕНТ КЛИНИЧЕСКОЙ ФАРМАКОЛОГИИ ДЛЯ ОПТИМИЗАЦИИ ФАРМАКОТЕРАПИИ (ОБЗОР)

О.В. Решетько — *ГБОУ ВПО «Саратовский ГМУ им. В.И. Разумовского» Минздрава России, заведующий кафедрой фармакологии, профессор, доктор медицинских наук;* ***К.А. Луцевич —*** *ГБОУ ВПО «Саратовский ГМУ им. В.И. Разумовского» Минздрава России, доцент кафедры фармакологии, кандидат медицинских наук;* ***О.И. Нелюбова*** *— ГБОУ ВПО «Саратовский ГМУ им. В.И. Разумовского» Минздрава России, кафедра кожных и венерических болезней, аспирант.*

PHARMACOECONOMICS AS AN INSTRUMENT OF CLINICAL PHARMACOLOGY FOR OPTIMIZATION OF PHARMACOTHERAPY (REVIEW)

O.V. Reshetko — *Saratov State Medical University n.a. V.I. Razumovsky of the Ministry of Health of Russia, Head of Department of Pharmacology, Professor, Doctor of Medical Science* ***K.A. Lutsevich —*** *Saratov State Medical University n.a. V.I. Razumovsky of the Ministry of Health of Russia, Assistant Professor, Candidate of Medical Science;* ***O.I. Nelyubova*** *— Saratov State Medical University n.a. V.I. Razumovsky of the Ministry of Health of Russia, Department of Skin and Venereal Diseases, Graduate Student.*

Дата поступления — 29.08.2015 г. Дата принятия в печать — 15.09.2015 г.

Решетько О.В., Луцевич К.А., Нелюбова О.И. **Фармакоэкономика как инструмент клинической фармакологии для оптимизации фармакотерапии (обзор). Саратовский научно-медицинский журнал 2015; 11 (3): 428–431.**

Фармакоэкономика является важной составляющей в оценке медицинских технологий здравоохранения и оценке лекарственных средств для пациентов, занимается сравнительным изучением соотношения между затратами, экономической эффективностью, безопасностью применения ЛС, качеством жизни пациента при альтернативных схемах лечения и профилактики заболевания. Это сравнительно молодая дисциплина, ее методы продолжают развиваться. Фармакоэкономический анализ включает такие исследования, как «минимизация затрат», «затраты — эффективность», «затраты — полезность» и «затраты — прибыль», предоставляя необходимую критическую информацию для оптимизации фармакотерапии, оптимального распределения ресурсов здравоохранения и разработки новых лекарственных препаратов.

Ключевые слова: фармакоэкономика, анализ, клиническая фармакология, экономическая эффективность

Reshetko OV, Lutsevich KA, Nelyubova OI. **Pharmacoeconomics as an instrument of clinical pharmacology for optimization of pharmacotherapy (review). Saratov Journal of Medical Scientific Research 2015; 11 (3): 428–431.**

The article presents pharmacoeconomics is an essential component of health technology assessment and the appraisal of medicines for use by patients. As a comparatively young discipline, its methods continue to evolve. Pharmacoeconomic analyses encompass cost — minimization, cost — utility, cost — benefit, and cost — effectiveness studies, providing essential information critical for optimization of pharmacotherapy, optimal health-care resource allocation and drug development success.

Key words: pharmacoeconomics, analysis, clinical pharmacology.

В течение последних двух десятилетий внимание специалистов в сфере здравоохранения все больше заостряется на оценке экономической целесообразности использования той или иной медицинской технологии, лекарственного средства (ЛС) [1, 2]. На сегодняшний день доля затрат, приходящихся на лекарственное обеспечение, в экономически развитых странах составляет от 8 до 17%. Стратегия рационализации должна характеризоваться не ограничениями использования и закупки дорогих препаратов, а правилами, направленными на возможности поиска, выбора наиболее экономически и клинически эффективных с позиции лекарственных препаратов в рамках отпускаемых денежных средств [3–5].

Основной задачей современной экономики здравоохранения является рациональный обоснованный выбор распределения финансовых ресурсов для максимально возможного социально-экономического эффекта.

Как известно, клиническая ценность ЛС определяется их эффективностью и безопасностью. С расширением ассортимента предлагаемых фармацевтическими компаниями лечебных препаратов у врачей появилась возможность выбора оптимальной терапии с учетом ее фармакоэкономических, клинико-экономических показателей. Однако необходима достоверная и точная информация, которая позволила бы практикующему врачу выбирать оптимальные методы диагностики и схемы лечения. Включение того или иного препарата в «медицинский стандарт» фактически означает всеобщее признание целесообразности его применения и, в значительной мере, освобождает врача от трудоемкого поиска доказательств его эффективности и безопасности [6, 7].

В России при постоянной нехватке финансовых средств встает вопрос о том, как экономно, без экономического ущерба расходовать имеющиеся «денежные средства» на медицинские технологии. Учитывая этот фактор, распространено применение традиционных, но малоэффективных ЛС и вмешательств, нередко неоправданное использование дорогостоящих медицинских технологий диагностики и лечения, неэффективное использование имеющейся ресурсной базы [4]. Результаты фармакоэкономических исследований должны являться одним из важнейших элементов принятия управленческих решений в сфере обращения ЛС. Потребление, применение лекарственных препаратов является объективной необходимостью, обусловленной состоянием здоровья населения, демографическими показателями, экономическими факторами. Экономические показатели оценки эффективности лечения в данных условиях являются критериями, которые позволяют в непосредственной клинической ситуации выбрать наиболее приемлемую схему лечения с учетом эффективности и стоимости. Определенные знания в области клинической фармакологии позволили определить основные клинические факторы рационального выбора и оценки использования ЛС, что способствует оптимизации и индивидуализации фармакотерапии, улучшает распределение рационального использования препаратов, минимизирует

Ответственный автор — Решетько Ольга Вилоровна
Тел.: (8452) 22-18-47
E-mail: reshetko@yandex.ru

расходы на лечение, повышает его безопасность, качество. Недостаток финансирования в здравоохранении присутствует во многих странах мира, что позволило фармакоэкономическим исследованиям стать одним из приоритетных научных направлений, а также помимо повышения качества терапии и соответственно качества жизни пациентов существенно экономить затраты для каждого пациента [8, 9].

Постоянное увеличение цен на медицинские услуги и медикаменты в 1960–1970-х гг. привело к появлению термина «экономическая эффективность», который подразумевал простое соотношение затрат на входе и результат на выходе. Сделана попытка адаптировать традиционный экономический анализ «затраты — выгода» к потребностям и особенностям здравоохранения. Самое первое исследование в области фармакоэкономики относится к XVII столетию, когда английский врач W. Petty рассчитал стоимость человеческой жизни: по его данным, 60–90 фунтов стерлингов. В XIX в. W. Farr рассчитал экономическую выгоду от медицинской помощи, оказываемой рабочим во время эпидемий, говоря о ее непроизводительности. Однако данные попытки были, по-видимому, исключением, и до середины XX столетия экономический анализ в медицине не проводился. Американские исследователи Arrow и M. Fridmann в 1950 г. опубликовали возможность применения экономической теории в медицине. Лишь 1960–1970-х гг. датируются первые примеры фармакоэкономического анализа. В 1974 г. в Австралии были приведены результаты первого фармакоэкономического расчета, касающегося применения лекарственных препаратов с точки зрения выделения государственных субсидий на здравоохранение. Затем получает развитие метод анализа «затраты — эффективность», чуть позже параллельно начали применять медико-социальный показатель: число лет сохраненной жизни. И в 1980-х гг. был разработан новый интегральный критерий оценки последствий медицинских вмешательств: QALY (Quality Adjusted Life Year — сохраненные годы качественной жизни). Этот критерий объединил количественные и качественные аспекты, способствуя выделению из метода «затраты — эффективность» отдельного специфического вида анализа «затраты — полезность (утилитарность)» [10–12].

Фармакоэкономические исследования являются реально действующим механизмом для взаимопонимания и взаимодействия производителей и потребителей ЛС. Производитель лекарственного препарата заинтересован в проведении хорошо спланированных и организованных клинических испытаний, не только подтверждающих его эффективность и безопасность, но и позволяющих получить данные, необходимые для фармакоэкономических расчетов, чтобы оценить реальную перспективу конкурентоспособности препарата. Результаты фармакоэкономического анализа особенно важны при наличии альтернативных методов лечения или близких по клинической ценности препаратов (аналоги ЛС) [13–17]. Фармакоэкономика — это новая наука, отрасль экономики здравоохранения, изучающая клиническую и экономическую эффективность преимущества лекарственных препаратов, соотношение между затратами и эффективностью, безопасность препарата, качество жизни, схемы назначения лекарственной терапии. Экономический анализ в здравоохранении изучает наиболее эффективное использование «ресурсов» и средств распределения источника финансирования.

Стоимость лечения заболевания всегда является важным и актуальным вопросом. Фармакоэкономический анализ позволяет оценить расходы и преимущества, получаемые при различном использовании ограниченных ресурсов. Любое ограничение ресурсов предоставляет необходимость выбора, а фармакоэкономический анализ позволяет не сокращать расходы а сделать выбор более рациональным и менее ущербным для лечебного учреждения, является наиболее эффективным методом, способствующим принятию оптимальных решений для медицинских организаций.

Существуют различные подходы к определению критериев эффективности того или иного вида лечения: экономия денежных средств, увеличение продолжительности жизни и улучшение ее качества, а также получение прямой экономической прибыли. Наиболее часто экономическая эффективность лечения выражается стоимостью одного продленного года жизни (cost per life-year gained) или стоимостью года лечения, включая госпитализацию, диализ и т.д. В настоящее время существуют основные методики фармакоэкономического анализа, позволяющие оценить соотношение между затратами и полученными результатами. Выбор данных методик зависит от экономической позиции, цели исследования, выбора медицинской технологии ожидаемого клинического результата, также важен учет прямых, косвенных, нематериальных затрат [18–22].

Анализ «стоимости болезни» (cost of illness — COI). При расчете стоимости болезни учитываются все затраты на пациента, затраты на оплату лечения, также оплата больничных листов, диагностика, экономический ущерб, что позволяет определить, какое лечение наиболее эффективно, выгодно, приемлемо с точки зрения экономической эффективности. Существует несколько методов расчета стоимости заболевания, чтобы правильно оценить и рассчитать их настоящую стоимость.

Один из них — расчет по медицинским стандартам. Стандарты предназначены для того, чтобы оценивать затраты на лечение, учитывать финансовые расходы, но поскольку не все услуги лечебные препараты будут использованы в лечении, данная методика расчета будет неточной. Следующий метод основан на настоящей клинической практике, где используются статистические методы. Для данного вида расчета необходима электронная база историй болезни, статистические программы, поэтому, учитывая данные факторы, предложенная методика будет доступна не для всех лечебных учреждений.

Метод расчета «общей стоимости болезни» оценивает прямые и непрямые затраты, косвенные затраты, выраженные в денежном эквиваленте. Как правило, выбирают наиболее стандартизированные схемы лечения, после чего подводят итог в выборе наиболее выгодной схемы лечения, рассчитывают затраты, экономические потери, прибыль.

Согласно зарубежным данным (Германия, Израиль, Швейцария), пациент, желающий обратиться в клинику, может заранее узнать стоимость своего лечения, что очень удобно для самого пациента и лечебного учреждения. Расчет стоимости лечения производится индивидуально для каждого пациента, при этом пациент выбирает клинику, где желает провести лечение, в выбранную клинику направляется запрос на предварительную стоимость лечения, медицинских услуг. Также есть возможность сравнить стоимость лечения в различных странах и выбрать наиболее выгодную стоимость.

Оценка «стоимости болезни» помогает распределить, увеличить финансирование, рассчитать экономию однако, расчет стоимости болезни не является полноценным методом экономического анализа в связи с тем, что он не дает сведений о взаимосвязи экономических и клинических критериев и не основан на сравнении двух и более методов лечения. Следовательно, данный метод не создает условий для управления качеством оказываемой медицинской помощи, но достаточно часто используется для подсчета прямой стоимости медикаментозной терапии различных заболеваний, особенно наносящих обществу значительный экономический ущерб [23].

Анализ «минимизации затрат» (cost minimization analysis — CMA). Данный вид анализа учитывает клиническую, экономические составляющие для сравнения двух и более вмешательств или ЛС, для определения выбора наименее дорогостоящего. Целью исследования является сравнение стоимости вмешательств или препаратов, оценка экономической эффективности. Анализ дает возможность сделать выбор для принятия решения о применении различных лекарственных форм одного и того же ЛС, учитывает расходы, эффективность лечебных мероприятий. В данном виде анализа не требуется от сравниваемых ЛС одинаковых результатов, здесь важно выявить, является ли предложенная схема лечения более эффективной и менее дорогой. Другими словами, при помощи данной методики мы выбираем различные по стоимости схемы лечения, а «плательщик» — медицинская организация выбирает наиболее выгодную — «дешевую» для себя [24].

Анализ «затраты — эффективность» (cost — effectiveness analysis — CEA). Анализ «затраты — эффективность» является одним из основных наиболее часто применяемых экономических исследований, он сравнивает затраты, которые необходимы для достижения общих эффектов: проводят сравнительную оценку результатов и затрат при двух и более вмешательствах, при различной эффективности.

Анализ такого рода позволяет учесть и соотнести расходы и эффективность лечебного компонента, где при лечении одного заболевания несколькими видами медицинских вмешательств достигается одна и та же цель. Учитываются экономические и клинические последствия, что имеет большое значение для руководителей медицинских организаций.

Анализ «затраты — эффективность» может применяться для выбора лекарственного препарата из группы дженериков. Для этого необходимо учитывать данные характеристики лекарственных средств: способ применения; частоту и длительность использования; показания к применению; пути элиминации из организма; количество лекарственных взаимодействий, а также взаимодействия с пищевыми продуктами. При оценке эффективности препаратов важны показатели по снижению смертности, снижению частоты побочных эффектов, повышению частоты выздоровления, снижению хронических и инвалидизирующих заболеваний, улучшению лабораторных функциональных показателей внутренних органов, улучшению основных лабораторных показателей, повышению качества жизни, переносимости препарата больными.

При определении размера средних и/или предельных расходов на одного пациента результаты часто оцениваются на основе методов «анализа решений», который является одним из методов моделирования, применяемых в фармакоэкономике, которое проводится при невозможности получить реальные данные, необходимые для проведения фармакоэкономических расчетов, в эксперименте или исследовании-наблюдении [25].

Анализ «затраты — утилитарность (полезность)» (cost — utility analysis — CUA). Экономическая оценка медицинского вмешательства с помощью стоимостного анализа эффективности имеет определенные ограничения, связанные с тем, что часто требуется комплексная оценка эффективности лечения, учитывающая его влияние не только на продолжительность жизни, но и на ее качество, обусловленное состоянием здоровья. Для преодоления указанных ограничений разработан метод «анализ полезности затрат», или «затраты — утилитарность», который позволяет проводить экономическую оценку эффективности ЛС на основе показателей, объединяющих данные о качестве жизни, ее продолжительности. Данный вид анализа помогает понять, что для пациента важно — увеличение продолжительности жизни или качество жизни. Таким образом, показатель «затраты — полезность» предназначен для обеспечения повышения качества жизни. Оценка качества жизни на данный момент является актуальной темой, поскольку при прохождении лечения пациент ожидает не только клинического эффекта, удовлетворенности от лечения, но и повышения качества жизни.

Для расчета полезности затрат наиболее часто применяют критерий соотношения количества лет продлённой жизни к её качеству (Quality Adjusted Life Years — QALY). Полезность ЛС при данном виде анализа измеряется в так называемых единицах «полезности». В данном виде анализа рассчитывается сопоставление количества лет жизни с уровнем её качества [26–29].

Анализ «затраты — прибыль» (cost — benefit analysis — CBA). Данный вид анализа, при котором затраты и результаты представлены в денежном выражении, дает возможность сравнивать экономическую эффективность различных вмешательств с результатами, для чего за единицу оценки клинических результатов принимают денежную единицу. Прямые затраты на лечение сравнивают с денежным выражением непосредственного лечебного эффекта, что позволяет определить, приносит ли денежную прибыль вложение средств в определенную медицинскую технологию. Однако в связи с несовершенством методологии исследование «затраты — выгода» на настоящий момент может рассматриваться только как дополнительный метод к исследованию анализа «минимизации затрат», «затраты — эффективность» или «затраты — полезность».

Конкретный выбор между представленными видами экономической оценки зависит от целей и задач исследования; от исследуемой медицинской технологии и от конечного результата ее применения. Показатель качества жизни является одним из значимых и важных для оценки медицинских технологий, которые служат для обосновании терапии, в качестве одного из параметров распределения финансирования. Фармакоэкономический анализ важен для принятия решений о выборе лекарственной терапии, позволяет рассчитать прибыль, убытки, оптимизировать затраты, служит методом в выборе тактики лечения [30–34].

Конфликт интересов отсутствует.

References (Литература)

1. Ritter JM. Money makes the world go round: the pervasiveness of pharmacoeconomics. Br J Clin Pharmacol 2008; 66: 755–757.

2. Drummond M. Pharmacoeconomics: friend or foe? Ann Rheum Dis 2006; 65 (Suppl III): iii44-iii47.

3. Pang F. Design, analysis and presentation of multinational economic studies: The need for guidance. Pharmacoeconomics 2002; 20: 75–90.

4. Petrov VI. Pharmacoepidemiology and pharmacoeconomics in Russia: the status of the problems and prospects of development. Klinicheskie issledovanija lekarstv v Rossii 2002; (1): 8–10. Russian (Петров В.И. Фармакоэпидемиолог ия и фармакоэкономика в России: состояние проблемы и перспективы развития. Клинические исследования лекарств в России 2002; (1): 8–10).

5. Edlin R, Round J, Hulme C, McCabe C. Cost effectiveness analysis and efficient use of the pharmaceutical budget: the key role of clinical pharmacologists. Br J Clin Pharmacol 2010; 70: 350–355.

6. Mohan L, Kumari KM, Dikshit H, Biswas NR. Pharmacoeconomic exercise for undergraduate medical students. Int J Basic Clin Pharmacol 2014; 3: 1099–1100.

7. Kulkarni U, Deshmukh YA, Moghe VV, Rege N, Kate M. Introducing pharmacoeconomics (PE) in medical undergraduate curriculum. Afr J Pharm Pharmacol 2010; 4: 27–30.

8. Babar ZU, Scahill S. Is there a role for pharmacoeconomics in developing countries? Pharmacoeconomics 2010; 28: 1069–1074.

9. Singh J. International society for pharmacoeconomics and outcomes research. Indian J Pharmacol 2006; 38: 376–377.

10. Lyles A. Recent trends in pharmacoeconomics: Needs and unmet needs. Eur J Pharm Sci 2008; 34: S7-S24.

11. Brazier J. Valuing health states for use in cost-effectiveness analysis. Pharmacoeconomics 2008; 26: 769–779.

12. Drummond M, Barbieri M, Cook J, Glick H, Lis J, Malik F, et al. Transferability of economic evaluations across jurisdictions: ISPOR good research practices task force report. Value Health 2009; 12: 409–418.

13. Bodrogi J, Kalo Z. Principles of pharmacoeconomics and their impact on strategic imperatives of pharmaceutical research and development. Br J Pharmacol 2010; 159: 1367–1373.

14. Honig PK, Lalonde R. The economics of drug development: a grim reality and a role for clinical pharmacology. Clin Pharmacol Ther 2010; 87: 247–251.

15. Honig PK. Comparative effectiveness: The fourth hurdle in drug development and a role for clinical pharmacology. Clin Pharmacol Ther 2011; 89: 151–156.

16. Krammer H. Pharmacoeconomic analyses — chance or 4th hurdle for innovative drugs. Wien Med Wochenschr 2006; 156: 606–611.

17. Grabowski H, Vernon J, DiMasi JA. Returns on research and development for 1990s new drug introductions. Pharmacoeconomics 2002; 20 (Suppl. 3): 11–29.

18. Robertson J, Lang D, Hill S. Use of pharmacoeconomics in prescribing research. Part 1: costs-moving beyond the acquisition price for drugs. J Clin Pharm Ther 2003; 28: 73–79.

19. Newby D, Hill S. Use of pharmacoeconomics in prescribing research. Part 2: cost-minimization analysis — when are two therapies equal? J Clin Pharm Ther 2003; 28: 145–150.

20. Lopert R, Lang DL, Hill S. Use of pharmacoeconomics in prescribing research. Part 3: Cost-effectiveness analysis — a technique for decision-making at the margin. J Clin Pharm Ther 2003; 28: 243–249.

21. Brinsmead R, Hill S. Use of pharmacoeconomics in prescribing research. Part 4: is cost-utility analysis a useful tool? J Clin Pharm Ther 2003 28: 339–346.

22. McCabe C, Dixon S. Testing the validity of cost-effectiveness models. Pharmacoeconomics 2000; 17: 501–513.

23. Khanna D, Tsevat J. Health-related Quality of Life — an introduction. Am J Managed Care 2007; 13: S218-S223.

24. Vemer P, Molken MPMH. Largely ignored: the impact of the threshold value for a QALY on the importance of a transferability factor. Eur J Health Econ 2011; 12: 397–404.

25. Nelyubova OI, Utz SR, Sazanova GYu, Morrison AV. Cost-effectiveness of therapy in patients with psoriasis. Saratov Journal of Medical Scientific Research 2014; (3): 508–511. Russian Нелюбова О.И., Утц С. Р., Сазанова Г.Ю., Моррисон А.В. Экономическая эффективность терапии больных псориазом. Саратовский научно-медицинский журнал 2014; (3): 508–511.

26. Hughes D. An agenda for UK clinical pharmacology. Pharmacoeconomics. Br J Clin Pharmacol 2012; 73: 968–972.

27. Hughes D, Reynolds DJ. Pharmacoeconomics: principles and relevance to the activities of drug and therapeutics committees. Clin Med 2009; 9: 490–492.

28. Rohilla A, Kumar A, Keshari R, et al. Pharmacoeconomics: An overview. International Journal of Research in Pharmacy and Chemistry 2013; 3: 64–68.

29. Waldman SA, Terzic A. Pharmacoeconomics in the era of individualized medicine. Clin Pharmacol Ther 2008; 84: 179–182.

30. Iram M, Rani S, Hiremath R. Pharmacoeconomics: Need for the day. Indian J Pharm Pract 2009; 2: 16–18.

31. Vegter S, Boersma C, Rozenbaum M, et al. Pharmacoeconomic evaluations of pharmacogenetic and genomic screening programmes: a systematic review on content and adherence to guidelines. Pharmacoeconomics 2008; 26: 569–587.

32. Rani S., Hiremath R. Methods of Pharmacoeconomic Evaluation — An Overview. Journal of Pharmaceutical Research 2015; 27–28.

33. Oruyire O, Reginster JY, Ethgen O. Personalized Medicine: Pharmacoeconomic aspects. Revue medicale de Liege 2014; 70 (5-6): 339–342.

34. Murthy RK, DeLong LK, Chen SC. Critical Appraisal of Pharmacoeconomic Studies. Evidence-Based Dermatology 2014; 3: 62–65.

УДК 616:615.831.4–036.8 (045) Краткое сообщение

О КЛИНИЧЕСКОЙ ЭФФЕКТИВНОСТИ ДАЛЬНЕЙ ДЛИННОВОЛНОВОЙ УФ-ТЕРАПИИ

Н.В. Алипов — *ГОУ ВПО «Саратовский ГМУ им. В.И. Разумовского» Минздрава России, кафедра кожных и венерических болезней, аспирант.*

ABOUT THE CLINICAL EFFECTIVENESS OF THE FAR LONG-WAVE UV-THERAPY

N. V. Alipov — *Saratov State Medical University n.a. V. I. Razumovsky, Department of skin and venereal diseases, Post-graduate.*

Дата поступления — 29.08.2015 г. Дата принятия в печать — 15.09.2015 г.

Алипов Н.В. **О клинической эффективности дальней длинноволновой УФ-терапии. Саратовский научно-медицинский журнал 2015; 11 (3): 431–434.**

Цель: оценка клинической эффективности и безопасности применения дальней длинноволновой ультрафиолетовой терапии у детей детского и подросткового возраста, страдающих АтД в фазе обострения дерматоза. *Материал и методы. П*редставлены данные о использовании дальней длинноволновой УФ-терапией в лечении 38 детей, страдающих атопическим дерматитом. Вторая группа пациентов (42 пациента) получала стандартную терапию с применением привычных подходов к лечению данного заболевания и не отличалась от первой группы по основным критериям: возрасту, продолжительности и форме заболевания. *Результаты.* У всех наблюдаемых на фоне проводимой терапии отмечалась положительная динамика со стороны патологического процесса на коже, однако у пациентов первой группы наблюдалось более раннее (в среднем на 5–7 дней),

чем во второй группе, разрешение клинических проявлений АД, что подтверждалось достоверным снижением величин SCORAD (1,9±0,7; p<0,05). *Заключение.* Установлена высокая эффективность дальней длинноволновой УФ-терапии, о чем свидетельствует уменьшение абсолютных величин индексов SCORAD.

Ключевые слова: атопический дерматит, фототерапия, дальняя длинноволновая УФ-терапия, узкополосная средневолновая УФ-терапия, лечение.

***Alipov NV.* About the clinical effectiveness of the far long-wave UV-therapy. Saratov Journal of Medical Scientific Research 2015; 11 (3): 431–434.**

Objective: to assess clinical efficiency and safety of using long wavelength ultraviolet therapy in children children and adolescents suffering from atopic dermatitis during exacerbation of the dermatosis. *Materials and methods.* The data about the usage of the far long-wave UV therapy in the treatment of 38 children suffering from atopic dermatitis. The 2nd group of patients (42 patients) received standard therapy with the use of the usual doses and methods of taking medication and did not differ from the first group by age of patients, duration and form of the disease. *Results*. All observed on the background of therapy was noted positive dynamics of the pathological process in the skin, however, patients of the 1st group were observed earlier (average 5–7 days) than in the 2nd group, resolution of the clinical manifestations of AD, which was confirmed by a significant decrease in SCORAD values (1,9±0,7; p<0.05). *Conclusion*. The high efficiency of the far long-wave UV therapy, as evidenced by a reduction of the absolute values of SCORAD index.

Key words: atopic dermatitis, phototherapy, far long-wave UV therapy, treatment.

Введение. В последние годы в современном обществе наблюдается рост количества пациентов [1]. Одним из наиболее распространенных аллергических заболеваний стал атопический дерматит, характеризующийся стадийным течением, клиническим полиморфизмом, а также нарастающими патологическими изменениями в системах человеческого организма [2]. По данным статистики, у детей атопический дерматит (далее — АтД) встречается чаще других аллергических заболеваний, при этом являясь генетически детерминированным аллергическим воспалением, патофизиологические механизмы которого заключаются в IgE-зависимом механизме формирования, стадийности и переходе к хроническим рецидивирующим формам [3].

Ведущую роль в развитии у пациентов атопического дерматита отводится эндогенным факторам — атопии, наследственной предрасположенности, индивидуальным свойствам кожи. Некоторые особенности окружающей внешней среды связаны с генетическими факторами развитиял атопического дерматита. У детей в первый год их жизни начальные симптомы данного заболевания зачастую являются следствием неправильного питания. Однако при дальнейших рецидивах повышается значение таких этиологических факторов, как бытовые, бактериальные, вирусные, грибковые, пыльцевые и других аллергены. Влияние данных причин развития дерматитов связано с нарушением целостности кожного покрова. В настоящее время выделяют четыре иммунологических вида АтД: для одного характерен рост количества CD8+ лимфоцитов при традиционном уровне IgE; для иного — среднее и выше среднего содержание IgE при нормальном количестве CD8+ и CD4+ лимфоцитов; для третьего — вариабельное содержание IgE при уровне CD4+ лимфоцитов выше нормы; для четвертого CD4+ и CD8+ лимфоцитов ниже нормы при изменении значений содержания IgE [4].

При атопическом дерматите доказана взаимосвязь между уровнем выраженности иммунных реакций и тяжестью патологического процесса на коже. У детей со среднетяжелым и тяжелым течением данного заболевания во время обострения, характеризующегося изменением индекса SCORAD в диапазоне от 40 до 103, происходит рост (p<0,001) значения общего IgE, увеличение продукции ИЛ-13 и ИЛ-5 на фоне понижения ИНФ-γ и при показателях ИЛ-4, соответствующих норме [5].

В связи с рядом нерешённых вопросов этиологии и патогенеза АтД патогенетическое лечение больных вызывает определенные трудности. В настоящее время для лечения больных широко применяют топические глюкокортикостероиды, топические ингибиторы кальциневрина, эмоленты, а при среднетяжелых и тяжелых формах — азатиоприн, циклоспорин А, антигистаминные и дезинтоксикационные средства. Однако назначение этих терапевтических методов в соответствующих дозах для достижения ремиссии ограничивается их многочисленными противопоказаниями, осложнениями и ограничениями по возрасту.

Характерно, что при АтД в летний период отмечается положительная динамика в лечении больных, а зимой — отрицательная [6]. Возможно, сказывается благотворное влияние УФ-лучей, которые оказывают воздействие на продукцию цитокинов, обладая, иммуносупрессивным и противовоспалительным воздействием [1, 6]. На данном механизме действия основан весьма популярный в настоящее время метод лечения АтД фотохимиотерапией (ПУВА) [7].

Другим методом фотолечения, оказывающим благоприятное влияние на степень выраженности основных клинических проявлений АтД (в том числе у детей), является узкополосная средневолновая УФ-терапия. Данный метод также позволяет нормализовать содержание ключевых про- и противовоспалительных цитокинов в организме больных АтД [8].

В последние годы в практической дерматологии стала использоваться дальняя длинноволновая ультрафиолетовая терапия. В настоящее время накоплены сведения об использовании данного метода при локализованной склеродермии и псориазе. Имеются немногочисленные публикации, касающиеся применения дальней длинноволновой ультрафиолетовой терапии у взрослых лиц, страдающих АтД. Сведений, касающихся использования данного метода фотолечения у детей, страдающих АтД, в доступной литературе не найдено.

Цель: оценка клинической эффективности и безопасности применения дальней длинноволновой ультрафиолетовой терапии у детей детского и подросткового возраста, страдающих АтД в фазе обострения дерматоза.

Материал и методы. Под наблюдением находились 80 пациентов с АтД в стадии обострения (44 мальчика и 36 девочек), в возрасте от 5 до 18 лет. Клинические проявления оценивали коэффициентом SCORAD. Клинические проявления и степень тяже-

Ответственный автор — Алипов Никита Владимирович
Тел.: 89272237080
E-mail: alipov.nikita@mail.ru

сти АтД по индексу SCORAD включают следующие характерные признаки: степень распространения поражений кожи (А), выраженность и интенсивность изменений кожного покрова (В) и субъективные оценки пациентом (С) [9].

А. Распространенность поражения кожи оценивали на основе переднезаднего рисунка по шкале 0–100; использовали правило «девяток», где площадь ладонной поверхности кисти взята за единицу.

В. Выраженность и интенсивность изменений кожного покрова при АтД (объективные симптомы) оценивали по шести симптомам: сухость кожи, эритема, отек или папула, корки или мокнутие, экскориации и лихенификация. Для каждого признака выставляли от 0 до 3 баллов (0 — отсутствие, 1 — легкий, 2 — средний, 3 — тяжелый). Оценки в баллах выносили в специализированной оценочной таблице, после чего общий индекс SCORAD высчитывался по формуле, показанной далее. Выделяли области со средней интенсивностью признаков поражения, исключая область-мишень, где степень поражения была наибольшей. Одна и та же область поражения могла иметь два и более признаков заболеваний, т.е. в одной и той же области могли быть признаки как экскориаций, так и эритемы. В областях без ярких высыпаний или лихенификаций отмечалась выраженная сухость кожи.

С. Субъективная оценка пациента (зуд и нарушение сна), связывается с наличием высыпаний на коже и чувством зуда. Данные показатели отмечались у детей в возрасте более 7 лет при условии адекватной оценки родителями жалоб ребенка. Больному или его родителям было предложено указать точку в границах 10-сантиметровой линейки, соответствующую интенсивности зуда и неудовлетворительного сна, усредненную за предыдущие 3 суток. Каждому субъективному симптому давали оценку в разбросе от 0 до 10 баллов; баллы суммировали. Заключительный этап — непосредственный расчет величины индекса SCORAD. Все накопленные баллы переносили в оценочный лист. Индекс SCORAD высчитывали по формуле: SCORAD=A/5+7*B/2+C, где А — площадь пораженной кожи, %; В — сумма баллов объективных признаков (эритема, отек, мокнутие, экскориации, лихенификация, сухость); С — сумма баллов субъективных признаков (зуд, потеря сна) [10].

Абсолютные величины SCORAD у наблюдаемых детей составляли в среднем 41,5±0,27 балла, что соответствовало средней степени тяжести заболевания.

Все наблюдаемые были разделены на 2 группы: 1-я группа — 38 пациентов, которым в комплексное лечение включали курс дальней длинноволновой ультрафиолетовой терапии по следующей методике: с использованием кабины Waldmann UV-7001 K лампами F85/100 W-TL 10 R со спектром излучения 350–400 Нм. Начальная разовая доза 1,0–3,0 Дж/см^2. 2-я группа (42 человека) получала терапию гипосенсибилизирующими средствами, энтеросорбентами, топическими стероидами.

Анализ и обработка статистических данных проводилась с помощью непараметрического метода Манна — Уитни. Статистический анализ данных осуществлялся с помощью программ SPSS v.21 и Prism 6 Graphpad. Достоверными считались различия при $p<0,05$.

Результаты. У всех наблюдаемых на фоне проводимой терапии отмечалась положительная динамика со стороны патологического процесса на коже и лабораторных показателей, однако у пациентов 1-й группы наблюдалось более раннее (в среднем на 5–7 дней), чем во 2-й группе, разрешение клинических проявлений АД, что подтверждалось достоверным снижением величин SCORAD (1,9±0,7; $p<0,05$).

Примером, характеризующим особенности течения атопического дерматита при назначении дальней длинноволновой УФ-терапии, является следующее наблюдение.

Больной К., 15 лет, поступил в ККБ СГМУ с жалобами на зуд и высыпания на коже в области шеи, туловища, верхних и нижних конечностей. Со слов родителей болеет с 2-летнего возраста, когда впервые были отмечены зудящие высыпания на коже ягодиц. В последующем аналогичные высыпания появились на других участках кожного покрова. Обострения отмечались несколько раз в год в зимне-весенний период. Дерматологом по месту жительства регулярно проводилось лечение антигистаминными препаратами, энтеросорбентами, витаминами группы А, Е, В, наружно — мазями с глюкокортикостероидами — с разрешением процесса на коже.

Из перенесенных ребенком заболеваний родители отмечали ветряную оспу, коревую краснуху и респираторные заболевания. Семейный анамнез без особенностей. Непереносимости лекарственных препаратов нет. При клиническом исследовании установлено, что поражения кожи носят диссеминированный характер, они занимают до 35% кожного покрова и локализуются на коже лица, в области верхней части груди, локтевых сгибов и подколенных ямок. Поражения кожи в виде очагов диффузной эритемы ярко-розового цвета с выраженной инфильтрацией, множественные милиарные папулы полушаровидной формы более яркой окраски с точечными эрозиями, экскориацией, покрытой сочными серозно-геморрагическими корками. Участки лихенификации имеют плотную консистенцию и мелкопластинчатое шелушение с четкими границами в области локтевых сгибов и подколенных ямок. Дермографизм белый стойкий.

Оценка объективных признаков: эритема — 3 балла, образование папулезных элементов — 2 балла, экскориации — 3 балла, лихенификация — 2 балла, сухость — 2 балла. Итого: общий балл интенсивности равен 12.

Оценка субъективных симптомов: зуд — 9 баллов, нарушение сна — 6 баллов. Итого: общий балл равен 15.

Индекс SCORAD=64 балла.

Диагноз: «Атопический дерматит, фаза обострения, среднетяжелая стадия».

Пациенту назначена традиционная медикаментозная терапия в комплексе с дальней длинноволновой

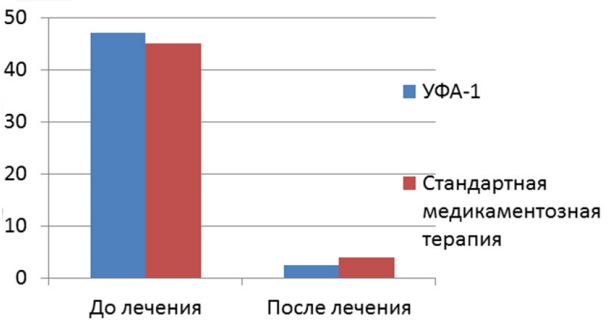

Рис. 1 Изменение величины индекса SCORAD у детей, больных АтД, различных терапевтических групп.

а) б)

Рис 2. Пациент К., 15 лет: а) до лечения; б) после лечения.

УФ-терапией. Физиотерапевтические процедуры проводили 5 раз в неделю, с начальной дозой облучения, учитывая III фототип кожи, 1,0 Дж/см^2. Курс лечения включил 15 процедур. На 8-й день лечения полностью исчезли зуд, эрозии. Экскориации заэпителизировались на 9-й день, на 15-й день уплостились папулезные элементы, на 20-й день лихенификация была не выражена, на 27-й день ребенок был выписан с разрешением патологического процесса на коже.

Оценка субъективных признаков: эритема — 0 баллов, образование папул — 0 баллов, лихенификация — 0 баллов, экскориации — 0 баллов, сухость — 1 балл. Итого: общий балл интенсивности равен 1. Оценка субъективных симптомов: зуд — 0 баллов, степень нарушения сна — 0 баллов. Итого: общий балл — 0. Индекс SCORAD =5,3 балла.

Обсуждение. Трудности лечения АтД связаны с нерешенными вопросами этиологии и патогенеза этого заболевания. Традиционное лечение начинают при обострении течения атопического дерматита, и зачастую такая терапия является несвоевременной.

В результате исследования показано, что применение дальней длинноволновой ультрафиолетовой терапии приводит к снижению индекса SCORAD, при этом отсутствуют побочные эффекты и отмечается хорошая переносимость процедур, что свидетельствует об эффективности и безопасности данного метода лечения у детей, страдающих АтД.

Заключение. Дальняя длинноволновая ультрафиолетовая терапия в комплексном лечении атопического дерматита у детей с клинической точки зрения является высокоэффективным и безопасным методом.

References (Литература)

1. Balabolkin II. Early treatment of children with atopy. Pediatrics 2005; (2): 56–58. Russian (Балаболкин И.И. Раннее лечение детей с атопией. Педиатрия 2005; (2): 56–58)

2. Khaitov RM, Luss LV, Aripova MS, Lysikov IV, Ilyina NI. Prevalence of symptoms of asthma, allergic rhinitis and allergic children according to the criteria of ISAAC. Allergy, asthma and clinical immunology 1998; (9): 58–69. Russian (Хаитов Р. М., Лусс Л.В., Арипова Т.У., Лысикова И.В., Ильина Н.И. Распространенность симптомов бронхиальной астмы, аллергического ринита и аллергодерматозов у детей по критериям ISAAC. Аллергия, астма и клиническая иммунология 1998; (9): 58–69).

3. Pashkov VK, Levitsky EF, Ogorodova LM. The use of bromine sodium chloride water and brine in the treatment of atopicdermatitis children have a Manual for physicians (appr. The health Ministry of the Russian Federation No. 3/00 from 12.01.2000,). Tomsk, 2000; 12 p. Russian (Пашков В.К., Левицкий Е.Ф., Огородова Л.М. Применение хлоридно-натриевой йодобромной воды и рапы в лечении атопического дерматита у детей: пособие для врачей (утв. МЗ РФ №3/00 от 12.01.2000 г.). Томск, 2000; 12 с.).

4. Platonova AN, Bakulev AL. Materials of the 45th scientific and practical conference of dermatovenerologists. Ulyanovsk, 2010; 127. Russian (Платонова А.Н., Бакулев А.Л. Материалы 45-й научно-практической конференции дерматовенерологов. Ульяновск, 2010; с. 127)

5. Khaitov RV, Pinegin BV, Istamov HI. Ecological immunology. M., 1995; p. 67–69. Russian (Хаитов Р.В., Пинегин Б.В., Истамов Х.И. Экологическая иммунология. М., 1995; с. 67–69)

6. Bakulev AL. Tacrolimus: 10 years of successful clinical application 2010; (6): 23–37. Russian (Бакулев А.Л. Такролимус: 10 лет успешного применения в клинической практике 2010; (6): 23–37)

7. Kruglova LS. Comprehensive pharmacophysiotherapy treatment of atopic dermatitis. Klin Dermatol Venerol 2008; (5): 57–62. Russian (Круглова Л.С. Комплексное фармакофизиотерапевтическое лечение атопического дерматита. Клиническая дерматология и венерология 2008; (5): 57–62)

8. Leung DYM, Bhan AK, Schneeberger EE, Geha RS. Characterization of the mononuclear cell infiltrate in atopic dermatitis using monoclonal antibodies. J Allergy Clin Immunol 1989; (71): 47.

9. Bakulev AL, Slesarenko NA, Platonova AN, at al. Efficiency of using a narrow-band 311 nm mid-wavelength ultraviolet therapy at atopic dermatitis in children. Vestnik Dermatologii i Venerologii 2010; (2): 37–42. Russian (Бакулев А.Л., Слесаренко Н.А., Платонова А.Н. Эффективность применения узкополосной средневолновой ультрафиолетовой терапии 311 нм при атопическом дерматите у детей. Вестник дерматологии и венерологии 2010; (2): 37–42.)

10. Smirnova GI. Modern technologies of treatment of severe atopic dermatitis in children. Vopr Adv Pediatrics 2002; 2 (3): 66–72. Russian (Смирнова Г.И. Современные технологии лечения тяжелых форм аллергодерматозов у детей. Вопросы современной педиатрии 2002; 2 (3): 66–72.)

УДК 616.5: [069.445.2:069.445.5]:378 (4) (470+571) (045) Авторское мнение

РОЛЬ МУЛЯЖНЫХ МУЗЕЕВ В ПРЕПОДАВАНИИ ДЕРМАТОВЕНЕРОЛОГИИ В МЕДИЦИНСКИХ УНИВЕРСИТЕТАХ РОССИИ И ЕВРОПЫ

С. Р. Утц – *ГБОУ ВПО «Саратовский ГМУ им. В. И. Разумовского» Минздрава России, заведующий кафедрой кожных и венерических болезней, профессор, доктор медицинских наук;* ***А. И. Завьялов*** *– ГБОУ ВПО «Саратовский ГМУ им. В. И. Разумовского» Минздрава России, профессор кафедры кожных и венерических болезней, доктор медицинских наук;* ***И. А. Якупов –*** *заведующий филиалом «Зеленоградский» Московского научно-практического центра дерматовенерологии и косметологии Департамента здравоохранения г. Москвы, кандидат медицинских наук;* ***А. А. Пархоменко –*** *ГБОУ ВПО «Саратовский ГМУ им. В. И. Разумовского» Минздрава России, ассистент кафедры общественного здоровья и здравоохранения с курсами правоведения и истории медицины.*

ROLE OF WAX MODEL MUSEUMS IN THE TEACHING OF DERMATOVENEROLOGY AT MEDICAL UNIVERSITIES OF RUSSIA AND EUROPE

S. R. Utz *– Saratov State Medical University n.a. V. I. Razumovsky of the Ministry of Health of Russia, Head of Department of Skin and Venereal Diseases, Professor, Doctor of Medical Sciences;* ***A. I. Zavyalov*** *— Saratov State Medical University n.a. V. I. Razumovsky of the Ministry of Health of Russia, Professor of Department of Skin and Venereal Diseases, Doctor of Medical Sciences;* ***I. A. Yakupov*** *– Moscow Scientific and Practical Center of Dermatology and Cosmetology of the Moscow City Health Department, the «Zelenograd» branch, the Branch Manager, Candidate of Medical Science,* ***A. A. Parkhomenko*** *— Saratov State Medical University n.a. V. I. Razumovsky of the Ministry of Health of Russia, Assistant of professor of Department of organization of health care with the course of medical law and history of medicine.*

Дата поступления — 2.09.2015 г. Дата принятия в печать — 15.09.2015 г.

Утц С. Р., Завьялов А. И., Якупов И. А., Пархоменко А. А. **Роль муляжных музеев в преподавании дерматовенерологии на медицинских факультетах университетов России и Европы. Саратовский научно-медицинский журнал 2015; 11(3): 435–438.**

В работе показана история и значение использования восковых слепков в наглядности преподавания дерматологии и венерологии студентам медицинских факультетов университетов в странах Европы и России в XIX — XX столетиях.

Ключевые слова: дерматология, венерология, восковые модели, муляжный музей.

Utz SR, Zavyalov AI, Yakupov IA, Parkhomenko AA. **Role of wax model museums in the teaching of dermatovenerology at medical universities of Russia and Europe. Saratov Journal of Medical Scientific Research 2015; 11(3): 435–438.**

The article shows the history and the significance of use of wax masks in the process of visual teaching of dermatology and venereology for students of medical universities in Europe and Russia in the XIX–XX centuries.

Key words: dermatology, venereology, wax masks, waxworks museum.

Использование муляжей (восковых моделей) для наглядности преподавания студентам медицинских наук впервые официально было введено в конце XVII в. во Флоренции. Первоначально они применялись в изучении нормальной (в конце XVI — начале XVII в.), а затем и патологической анатомии [1]. Италия является колыбелью анатомических восковых моделей. Уже через 100 лет после издания учебника по анатомии человека А. Везалия, положившего начало анатомии как научной дисциплины, стали использовать цветные восковые модели в натуральную величину, доведенные до совершенства в художественных школах Северной Италии [1, 2]. С этого же времени началось производство муляжей, которые использовались для преподавания анатомии студентам-медикам. Пионером в совершенствовании иллюстративного материала по анатомии был художник Людовик Чиголи. Использование восковых моделей в изучении анатомии человека объяснялось существовавшим в то время запретом (вплоть до XIX в.) на вскрытие трупов [2]. Особый интерес Папы Бенедикта XIV, проявленный к работам анатома Эрколе Лелли (1702-1766) позволил анатомам получать специальное разрешение на вскрытие трупов и изготовление муляжей. В дальнейшем восковые слепки стали широко использовать в учебном процессе не только в изучении анатомии, но и, например, при подготовке хирургов.

Полноцветное изготовление восковых моделей позволило художнику-муляжисту А. Элфингеру (1821-1864) значительно расширить их использование в преподавании и изучении студентами медицинских факультетов клинических дисциплин, где пальму первенства получили дерматология и венерология [3]. Существенный вклад в изготовление цветных муляжей внес художник-муляжист К. Хеннинг, который за период с 1890 по 1917 г. выполнил более 1500 восковых моделей с самыми разнообразными заболеваниями кожи. С помощью восковых муляжей удалось с необыкновенной реалистичностью и убедительной точностью передать всю полноту клинической картины кожных и венерических болезней и вариантов их течения [4].

Во многих ведущих университетах Европы (Австрия, Англия, Германия, Италия, Франция) с середины XIX в. при преподавании на кафедрах кожных и венерических болезней использовались восковые слепки [5–7].

Со второй половины XIX столетия восковые муляжи, изготовленные европейскими мастерами, стали приобретаться для учебного процесса медицинскими школами США (Пенсильванский, Гарвардский, Сент-Луисский университеты и др.) [4].

Основоположник японской дерматологии Кейзо Дохи (1866-1931), находясь на стажировке в Венской клинике Морица Капоши в 1895 г., познакомился с художником-муляжистом с К. Хенингом, у которого обучился технике изготовления восковых муляжей. По возвращении на родину в качестве профессора дерматологии Токийского университета, он совместно с художниками организовал изготовление большой коллекции восковых моделей по дерматологии и венерологии для учебного процесса. Спустя несколько лет восковые слепки стали приобретаться и другими

Ответственный автор — Завьялов Аркадий Иванович
Тел.: 8-8452-22-38-14
E-mail: inf@sarderma.ru

японскими университетами, где были созданы муляжные музеи [8].

Одним из первых, кто стал использовать восковые модели в учебном процессе по дерматологии, был профессор Венского университета Фердинанд фон Гебра (1816-1880). Собрав большую коллекцию муляжей с различной дерматологической патологией, он в 1860 г. издал цветной атлас «Портреты болезней кожи», который на протяжении многих десятилетий был настольной книгой для студентов. Преемник проф. Ф. Гебры Мориц Капоши продолжил сотрудничество по изготовлению восковых слепков с лучшими художниками-муляжистами Европы, что позволило значительно увеличить их количество и пополнить коллекции и выставки в музеях, посвященных медицинской тематике [4].

Огромный вклад в развитие французского муляжного искусства в области дерматологии и венерологии внес широко известный художник-муляжист Ж. Варетта (1865-1914), изготовивший более 2000 экспонатов, значительная часть которых использовалась в учебном процессе на медицинском факультете университета. Кроме того, художник экспонировал свои муляжи в зале заседаний на Первом международном конгрессе дерматологов и венерологов, который состоялся в 1889 г. в музее при госпитале Сен-Луи в Париже. Это событие стало поворотным моментом не только для производства в Европе восковых слепков для обучения студентов-медиков, но и инструментом в санитарно-просветительской работе среди населения в борьбе с венерическими и заразными кожными заболеваниями [3, 4]. Восковые модели, изготовленные Ж. Баретта, по настоящее время находятся в муляжном музее, сохранив естественные цвета и обеспечивая исчерпывающий отчет о наиболее распространенных кожных заболеваниях, которые превалировали в то время во Франции.

Делегаты Первого конгресса по дерматологии и венерологии дали высокую оценку выставке муляжей художника Ж. Баретта и признали важность их использования в учебном процессе в подготовке будущих врачей. Из многих университетов Европы были поданы заявки на приобретение муляжей, а также на обучение их изготовлению. В Германии, благодаря стараниям основателя Берлинского дерматологического общества проф. О. Лассара, в 1889 г. было организовано производство муляжей в Берлине [9].

В 1892 г. некоторые восковые модели Ж. Баретта демонстрировались на дерматовенерологическом конгрессе, проходившем в Вене. Художественное исполнение и высокое качество восковых слепков определяли спрос на них во всем мире. Заказы на изготовление восковых моделей Баретта поступали и из России. Так, заведующий кафедрой кожных и венерических болезней Московского университета проф. А.И. Поспелов, участвовавший в работе дерматологического конгресса в Вене, приобрел несколько восковых моделей, хранившихся в госпитале Св. Людовика в Париже, в качестве основных образцов для своего будущего музея. Вернувшись в Москву, А.И. Поспелов пригласил на работу в мастерскую художника-самоучку С. П. Фивейского, который изготовил для муляжного музея кафедры значительное количество экспонатов по сифилису и кожным заболеваниям, не уступавших по художественному исполнению и качеству французским муляжам. С. П. Фивейский, не имея специального образования, но обладая большими способностями к рисованию и лепке, смог самостоятельно овладеть мастерством муляжиста. Он стал основателем муляжного дела в нашей стране. Благодаря труду и таланту Сергея Павловича был создан уникальный музей восковых слепков в клинике и на кафедре кожных и венерических болезней 1-го Московского медицинского университета. Кроме того, С. П. Фивейский внес значительный вклад в изготовление и пополнение в муляжные фонды других медицинских вузов страны. Восковые муляжи, изготовленные им более чем 100 лет назад, не утратили своего практического значения до настоящего времени [10].

Вслед за Москвой муляжные музеи дерматовенерологического профиля создаются на медицинских факультетах в Казанском, Киевском, Харьковском, Томском, Новороссийском и Саратовском университетах.

С помощью восковых слепков некоторые художники-муляжисты в начале XX в. не только представляли патологические процессы при заболеваниях кожи и слизистых оболочек, но и наглядно показывали клинический эффект при применении новых лекарственных средств (например, сальварсана, синтезированного и предложенного для лечения сифилиса в 1909 г. П. Эрлихом).

Спустя всего два года после введения этого препарата в лечение больных сифилисом греческий врач и муляжист Джордж Фотино изготовил большое количество восковых слепков, отражающих клинические изменения разных форм сифилиса на фоне проводимого лечения. В 1911 г. в Риме он представил эту коллекцию на выставку, где в динамике продемонстрировал результаты лечения, вызвав невероятный интерес не только у специалистов, но и у посетителей [11].

Демонстрация восковых слепков в Европе проводилась не только с целью обучения врачей и студентов-медиков, но и для широкого круга граждан. Большой интерес публики к выставкам с дематовенерологической тематикой побудил немецких врачей организовать первую публичную демонстрацию муляжей в Германии в 1911 г. на Международной гигиенической выставке в Дрездене. В последующем подобные экспозиции проводились там же в 1930 и 1931 гг. [9, 12].

Профессор Санкт-Петербургской военно-медицинской академии В.М. Тарновский считал важнейшим элементом в преподавании демонстративность лекций и практических занятий, что имело важное значение в изучении сифилидологии, где требовалось выработать у учащихся навыки в распознавании многообразных проявлений сифилиса на коже и слизистых оболочках и их дифференцирование. В.М. Тарновский организовал при кафедре сифилидологии «собрание учебных муляжей», часть которых приобрел в Париже у художника-муляжиста Ж. Баретта, а другая часть была выполнена под его руководством российским художником-муляжистом и доктором И.Л. Карповичем. Последние не уступали по точности передаче изображения лучшим французским образцам. Следует отметить, что первый муляжный музей в России был организован в Военно-медицинской академии в конце XIX в. [13].

Многочисленные ученики проф. В.М. Тарновского в конце XIX в. проходили усовершенствование по дерматологии и венерологии в лучших клиниках Европы под руководством профессоров Й. Ядассона, А. Нейссера, П. Унны, М. Иозефа, Э. Лессера и др., которые в учебном процессе широко использовали наглядные пособия в виде восковых слепков, рисун-

ков и атласов. После возвращения из заграничной командировки в Россию эти методы преподавания кожных и венерических болезней стали широко внедряться на всех медицинских факультетах университетов [13].

Организатором муляжного музея на кафедре кожных и венерических болезней Саратовского медицинского университета был профессор В. И. Теребинский. В августе 1915 г. он приобрел первую коллекцию превосходных муляжей (62 экспоната на сумму 1629 руб. 50 коп.) от лучшего муляжиста Москвы С. П. Фивейского, работавшего в клинике кожных и венерических болезней проф. А. И. Поспелова. Копии восковых слепков были в основном изготовлены с оригиналов французского мастера Ж. Баретта [14].

В. И. Теребинский уделял муляжам как наглядному пособию при изучении дисциплины особое внимание. Он говорил: «В преподавании медицины требуется наглядное обучение, но особенно оно необходимо при изучении дерматологии и венерологии. Неоспоримое преимущество перед всеми средствами наглядности имеют муляжи, которые дают выпуклое, пластичное изображение болезненно измененного органа со всеми мельчайшими подробностями».

Приобретенная первая коллекция восковых слепков из клиники кожных и венерических болезней Московского университета не позволяла создать музей, который смог бы полностью удовлетворить нужды преподавания. Поэтому В. И. Теребинский недостающую часть восковых моделей приобрел у известного казанского муляжиста Э. Э. Спориуса.

Первоначально специального помещения для муляжного музея не было, экспонаты размещались в восьми деревянных шкафах со стеклянными дверями в трех учебных комнатах.

В марте 1920 г. кафедру кожных и венерических болезней возглавил проф. П. С. Григорьев, который вновь вернулся к идее расширения музея восковых слепков отечественного производства и проведения реставрационных работ на имеющихся муляжах. Для решения поставленной задачи он обратился с ходатайством в Правление университета о выделении на кафедре специальной должности художника-муляжиста. После утверждения этой должности на кафедре П. С. Григорьев приглашает на работу художника-муляжиста и фотографа Б. В. Болдырева. Затем в течение многих лет муляжистом А. А. Будниковым проводилась работа не только по изготовлению новых муляжей, но и по реставрация тех, которые приходили в частичную негодность в результате постоянного использования их в учебном процессе. За более чем 100-летний период существования муляжного музея на кафедре более 80 % муляжей сохранено в первоначальном виде до настоящего времени [15].

Экспонаты муляжного музея кафедры использовались не только в учебном процессе, но и нередко демонстрировались для наглядности при обсуждении докладов редких дерматозов на заседаниях студенческого научного кружка кафедры, возглавляемого проф. П. С. Григорьевым.

После завершения строительства нового корпуса клиники кожных и венерических болезней в 1982 г. для муляжного музея было выделено специальное помещение (рис. 1), а часть не уместившихся там экспонатов перенесена в учебные комнаты в соответствии с темами практических занятий со студентами и врачами ординаторами. Сотрудники кафедры на протяжении многих лет прилагали немало усилий по сохранению уникальных экспонатов и реставрации шкафов для их хранения. В 2013 г. коллективом кафедры подготовлен и издан цветной атлас восковых слепков, находящихся в муляжном музее (рис. 2) [16].

Несмотря на широкое использование в преподавании дерматологии и венерологии современных технических средств (цветные слайды, фотографии, видеофильмы, мультимедийные установки), муляжи остаются незаменимым пособием, передающим рельефное изображение очага поражения с мельчайшими подробностями патологического процесса на коже и слизистых оболочках. Восковые слепки можно широко использовать при проведении итогового экзаменационного контроля в качестве так называемых визиотестов, что дает возможность проверить практическую подготовленность студентов и клинических ординаторов.

Таким образом, восковые слепки муляжных музеев при кафедрах кожных и венерических болезней медицинских факультетов и университетов можно по

Рис. 1. Занятие со слушателями факультета повышения квалификации врачей в муляжном музее кафедры кожных и венерических болезней Саратовского государственного медицинского университета.

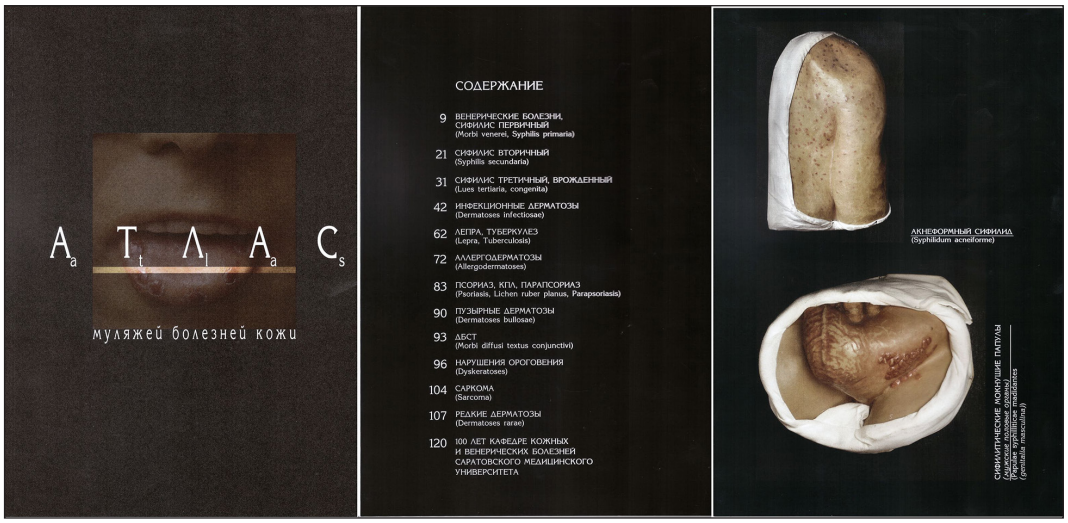

Рис. 2. Атлас муляжей болезней кожи [16].

праву считать уникальным трехмерным учебным материалом в обучении дерматологии и венерологии студентов и подготовке клинических ординаторов, а также отражением истории, ее традиций, заложенных основателями ведущих научных дерматовенерологических школ европейских и российских университетов. Муляжи не только обладают художественной ценностью, но и представляют собой удивительно качественное хранилище историй болезни для медиков многих поколений.

References (Литература)

1. Schnalke T. A brief history of the dermatologic moulage in Europe. Part 1. Int J Dermatol 1988; 27 (2): 134–139.

2. Schnalke T. A brief history of dermatologic moulage in Europe. Part 2. Int J Dermatol 1992; 31 (2): 134–141.

3. Joshi R. Moulages in dermatology-venereology. Ind J Dermatol Venereol & Leprol 2010; 76: 434–438.

4. Schnalke T. A brief history of the dermatologic moulage in Europe. Part 3. Int J Dermatol 1993; 32 (6): 453–463.

5. Neave R. Pictures in the round: moulage and models in medicine. J Audiovisual Media in Medicine 1989; 12: 80–84.

6. Mears MM, Feaster V. The wax medical moulage collection at Scott and White memorial hospital. Int J Dermatol 1994; 3 (6): 446–447.

7. Lawrence CP, Michael LG. The wax model. Dermatol Clin 2011; 9 (5): 275–277.

8. Imazumi T, Nagatoya Y. Dermatologic moulage in Japan. Int J Dermatol 1995; 11 (34): 817–821.

9. Michael L. Traces of Marion B. Sulzberger in the museum of wax moulages in Zurich and their importance for the history of dermatology. J Am Acad Dermatol 2009; 60 (6): 980–984.

10. Lounsberry CR. Reproduct of pathologic specimens in dermatologic practice by making. Arch Dermatol Syphil 1935; 32 (5): 735–737.

11. Robin A. A moulage museum is not just a museum. Virchows Arch 2010; 457: 513–520.

12. Sticherling M, Euler U. The collection of dermatologic wax moulages at the University of Kiel, Germany. Intern J Dermato. 2001; 40: 586–592.

13. Yakupov IA, Artemyev AA, Kryuchkov YA. Meaning of the wax works museum of Department of Skin and Venereal Diseases of Saratov Medical University in teaching and pedagogical process: materials of the Interregional Scientific and Practical Conference “The history of medicine in the collections of archives, libraries and museums.” Volgograd, 2014; 166–170. Russian (Якупов И.А., Артемьев А.А., Крючков Ю.А. Значение муляжного музея кафедры кожных и венерических болезней Саратовского медицинского университета в учебно-педагогическом процессе: материалы межрегиональной научно-практической конференции «История медицины в собраниях архивов, библиотек и музеев». Волгоград, 2014; с. 166–170.)

14. Nushtayev IA, Zavialov AI. Vladimir Ippolitovich Terebinskij. Saratov: SGMU, 2004; 63 p. Russian (Нуштаев И.А., Завьялов А.И. Владимир Ипполитович Теребинский. Саратов: Изд-во СГМУ, 2004; 63 с.)

15. Zavjalov AI, Orkin VF, Roshchepkin VV. Professor P. S. Grigoryev and his scientific school. Saratov: SGMU, 2008; 126. Russian (Профессор П.С. Григорьев и его научная школа / Завьялов А.И., Оркин В.Ф., Рощепкин В.В. [и др.]. Саратов: Изд-во СГМУ, 2008; 126 с.)

16. Atlas of moulage of skin diseases: Tutorial / eds by S. R. Utz and A. L. Bakulev. Saratov: Benefit, 2013; 127 p. Russian (Атлас муляжей болезней кожи: учебное пособие / под ред. С. Р. Утца и А.Л. Бакулева, Саратов: Бенефит, 2013; 127 с.).

УДК 616.514.4–036.1–053.2 (045) Клинический случай

ОСОБЕННОСТИ КЛИНИЧЕСКОЙ КАРТИНЫ МАСТОЦИТОЗА У ДЕТЕЙ

О.А. Шустова *— ГУЗ «Саратовский областной кожно-венерологический диспансер», врач-дерматовенеролог;* ***Д.А. Шнайдер*** *— ГУЗ «Саратовский областной кожно-венерологический диспансер», главный врач;* ***А.В. Моррисон*** *— ГБОУ ВПО «Саратовский ГМУ им. В.И. Разумовского» Минздрава России, доцент кафедры кожных и венерических болезней, кандидат медицинских наук;* ***К.Ю. Шерстобитова*** *— ГУЗ «Саратовский областной кожно-венерологический диспансер», врач-онколог-дерматовенеролог.*

CLINICAL FEATURES OF MASTOCYTOSIS IN CHILDREN

O.A. Shustova *— Saratov Regional Dermatovenerologic Dispensary, Dermatovenerologist;* ***D.A. Schnaider*** *— Saratov Regional Dermatovenerologic Dispensary, Head Physician;* ***A.V. Morrison****- Saratov State Medical University n.a. V.I. Razumovsky of the Ministry of Health of Russia, Department of Skin and Venereal Diseases, Associate-professor, Candidate of Medical Science;* ***K.Y. Sherstobitova*** *— Saratov Regional Dermatovenerologic Dispensary, Oncologist-Dermatovenerologist.*

Дата поступления — 29.08.2015 г. Дата принятия в печать — 15.09.2015 г.

Шустова О.А., Шнайдер Д.А., Моррисон А.В., Шерстобитова К.Ю. **Особенности клинической картины мастоцитоза у детей. Саратовский научно-медицинский журнал 2015; 11 (3): 439–441.**

Представлен случай кожной формы мастоцитоза, относящейся к редко встречающимся дерматозам. Обобщены данные этиологии, патогенеза, клинической картины.

Ключевые слова: мастоцитоз, этиология, патогенез, клиника.

Shustova OA, Schnaider DA, Morrison AV, Sherstobitova KY. **Clinical features of mastocytosis in children. Saratov Journal of Medical Scientific Research 2015; 11 (3): 439–441.**

A case of cutaneous mastocytosis, relating to the rarely seen dermatoses, is presented in the study. The data of etiology, pathogenesis, clinical picture are generalize.

Key words: mastocytosis, etiology, pathogenesis, clinic.

Введение. Мастоцитоз представляет собой относительно редкое заболевание, патогенез которого связан с гиперпролиферацией тучных клеток в органах и тканях человеческого организма [1].

Частота встречаемости мастоцитоза: в общей популяции 1:8000, у детей — чаще (1:1400-2500). Среди взрослого населения заболевание одинаково часто встречается у мужчин и женщин, у детей на его долю приходится большая часть, поэтому детские дерматологи наблюдают таких пациентов чаще. Нередкие ошибки в диагностике данного заболевания, а также отсутствие единых стандартов в лечении у детей делают данную проблему актуальной в наше время [2, 3].

Ключевую роль в развитии мастоцитоза играют тучные клетки (мастоциты). В очаге поражения отмечается их пролиферация. Тучные клетки пролиферируют под действием фактора стволовых клеток, рецептор которого кодируется геном KIT. У большинства пациентов в клетках крови и других тканях обнаруживаются мутации этого гена [1, 4].

Под влиянием как иммунных, так и неиммунных факторов происходит дегрануляция тучных клеток. Дегранулированные мастоциты высвобождают биологически активные вещества, такие как гистамин, простагландин D2, гепарин, триптаза. Высвобождение данных медиаторов из тучных клеток приводит к широкому спектру местных и системных проявлений (крапивница, различная патология со стороны желудочно-кишечного тракта, сердечно-сосудистой системы, приливы, бронхоспазм, кровоизлияния, остеопороз) [1, 2, 5].

Согласно классификации ВОЗ 2001 г. различают системный и кожный мастоцитоз (табл. 1). Кожный мастоцитоз в свою очередь подразделяется на локализованную и генерализованные формы (табл. 2) [1].

Таблица 1

Мастоцитоз: Классификация ВОЗ, 2001 г.

1. Кожный мастоцитоз
2. Вялотекущий системный мастоцитоз
3. Системный мастоцитоз, сопутствующий миелодиспластическим синдромам и миелоидным лейкозам
4. Агрессивный системный мастоцитоз
5. Тучноклеточная саркома
6. Тучноклеточный лейкоз
7. Внекожная мастоцитома

Таблица 2

Кожный мастоцитоз: классификация

Локализованный	Генерализованный
Мастоцитома	Пятнисто-папулезный мастоцитоз
	Узловатый мастоцитоз
	Пигментная крапивница
	Стойкая пятнистая телеангиэктазия
	Диффузный мастоцитоз

У взрослых в основном наблюдается системный мастоцитоз, проявляющийся поражением кожи и внутренних органов. У детей обычно процесс ограничен только кожей. Как правило, заболевание в подростковом возрасте регрессирует самостоятельно, и все-таки у 5% детей развивается системный процесс [4].

Солитарная мастоцитома представлена одиночными отечными пятнами, папулами или узлами коричневатого или розовато-красного цвета округлой формы от 1 до 3 см в диаметре. На поверхности элементов часто отмечается образование пузырей. Прогноз при этом варианте наиболее благоприятный. Большинство мастоцитом проходит самостоятельно

Ответственный автор — Шустова Ольга Александровна
Тел. (сот): 79372405057
E-mail: olga-shustova88@mail.ru

к периоду полового созревания. Высыпания необходимо дифференцировать с пигментным невусом, ювенильной ксантогранулемой [2, 6].

Пигментная крапивница — самая частая форма мастоцитоза кожи. У детей высыпания появляются в первые недели и месяцы жизни и представляют собой множественные коричневатого цвета зудящие пятна или папулы овальной или округлой формы, местами сливающиеся между собой. Количество элементов варьирует от единичных до нескольких сотен. С течением времени высыпания приобретают буроватый оттенок [2, 3].

Узловатая форма мастоцитоза встречается преимущественно у грудных детей и детей младшего возраста. Проявляется желто-коричневыми бляшками с четкими границами и неровными краями, достигающими размеров 2–5 см, без шелушения на поверхности [1, 7].

Стойкая пятнистая телеангиэктазия наблюдается только у взрослых. Клиническая картина представлена распространенными эритематозными коричневато-красноватыми пятнами различной формы и мелкими телеангиэктазиями [1, 6].

Диффузный кожный мастоцитоз — редкая форма дерматоза, представляющая собой обширные, сливающиеся оранжево-коричневые бляшки, плотные при пальпации. В грудном возрасте может проявляться эритродермией, пузырями [5, 7].

В диагностике мастоцитоза патогномоничным является симптом Унны — Дарье, когда при растирании высыпаний появляются отек, эритема, волдыри. Это явление объясняется тем, что при трении элементов происходит высвобождение большого количества биологически активных веществ из гранул тучных клеток [4, 5].

В целях исключения системного мастоцитоза все больные должны подвергаться тщательному клинико-лабораторному обследованию: общий анализ крови с определением лейкоцитарной формулы, общий анализ мочи, биохимический анализ крови с определением щелочной фосфатазы, аминотрансфераз, альфа-триптазы, ультразвуковое исследование органов брюшной полости [6].

Большое диагностическое значение имеет гистологическое исследование кожи, при котором выявляется пигментация базального слоя эпидермиса, в дерме — периваскулярный и интерстициальный инфильтрат, состоящий из лимфоцитов и тучных клеток [4, 5, 8].

Выявить тучные клетки в тканях позволяют окрашивание толуидиновым синим, окрашивание по Гимзе и Ледеру, обработка моноклональными антителами к триптазе и KIT [5].

Описание клинического случая. В ГУЗ «СОКВД» с 2012 г. на диспансерном учете состоят 8 детей (7 девочек и один мальчик в возрасте от 1 года до 5 лет) с диагнозом: «Мастоцитоз» (МКБ-10 — Q82.2). У 7 детей имеется локализованная форма мастоцитоза, высыпания в основном единичные, расположены на коже верхних, нижних конечностей, спины, представлены пятнами, папулами диаметром от 1 до 3 см, желтоватого или розовато-буроватого цвета. Средний возраст появления высыпаний 7 месяцев (рис. 1, 2).

С целью дифференциальной диагностики с пигментными невусами в феврале 2015 г. всем больным было выполнено дерматоскопическое исследование элементов на видеодерматоскопе при увеличении x40. При дерматоскопии определялись неравномерная пигментная сеть и ретикулярный сосудистый ри-

Рис. 1. Локализованная форма мастоцитоза.

Рис. 2. Локализованная форма мастоцитоза.

Рис. 3. Дерматоскопическая картина мастоцитоза.

сунок по всей площади очага, что не соответствовало дерматоскопическим признакам меланоцитарного образования, а типично для дерматоскопической картины мастоцитоза и соответствует пигментации базального слоя эпидермиса, выявляемой при гистологических исследованиях (рис. 3).

После проведения дерматоскопии отмечалось появление эритемы (аналог симптома Дарье — Унны).

На основании анамнестических данных, клинической картины и дерматоскопического исследования диагноз «мастоцитоз» был подтвержден.

Особый интерес представляет пациентка Б., 2012 г. рождения, с генерализованной формой мастоцитоза.

Из анамнеза известно, что ребенок от первой доношенной беременности, роды у матери протекали без патологии. Находилась на грудном вскармливании до 1,5 лет. Профилактические прививки по календарю. Аллергологический анамнез не отягощен. В 1,5-месячном возрасте стали появляться высыпания на коже спины, через некоторое время распространились на живот, лицо, верхние и нижние конечно-

Рис. 4. Генерализованная форма мастоцитоза.

сти. Высыпания периодически краснели и набухали при трении, купании в теплой воде. При обращении к педиатру по месту жительства был выставлен диагноз: «Атопический дерматит». Назначенная педиатром терапия (таблетки супрастин по 1/4 таблетки 2 раза в сутки 7 дней, крем бепантен 2 раза в сутки 7 дней) не дала эффекта, врачом-дерматовенерологом не консультирована.

В двухмесячном возрасте консультирована дерматологом ГУЗ «СОКВД». При осмотре кожный процесс носил распространенный характер. На коже лица, туловища, верхних и нижних конечностей имелись пятна и слегка выпуклые папулы желтовато-коричневого цвета округлой формы, диаметром от 0,5 до 1 см, местами склонные к слиянию. При трении элементов отмечалось их покраснение и набухание, что свидетельствовало о положительном симптоме Дарье — Унны. На основании клинической картины, положительного симптома Дарье — Унны, был выставлен диагноз: «Крапивница пигментная». С целью исключения системности процесса направлена на обследование в ГУЗ «Саратовская областная детская больница».

При обследовании: в общем анализе крови с лейкоцитарной формулой, общем анализе мочи, биохимическом анализе крови патологии не выявлено. Ревматологические пробы — отрицательные. Уровень общего Ig E в пределах нормы.

При ультразвуковом исследовании органов брюшной полости отмечалось незначительное увеличение размеров селезенки (53*21 мм), что соответствовало возрастным нормам.

С учетом результатов проведенного обследования системный мастоцитоз был исключен, рекомендовано наблюдение дерматолога, педиатра по месту жительства.

Девочка наблюдается у дерматолога 3-й год, каждые 6 месяцев проходит клинико-лабораторное обследование, получает курсами антигистаминные препараты (капли зиртек по 2,5 мг 2 раза в сутки 30 дней, капли фенистил по 0,5 мг 3 раза в сутки 30 дней), наружное лечение (эмоленты и корнеопротекторы — крем эмолиум, физиогель, липикар).

За время нахождения на диспансерном учете наблюдается улучшение кожного процесса в виде уменьшения количества высыпаний на коже верхних и нижних конечностей (рис. 4). Продолжается динамическое наблюдение за пациенткой.

Обсуждение клинического случая. Данная нозология встречается крайне редко, может под маской местного процесса скрываться системная патология, поэтому своевременная диагностика мастоцитоза у детей очень важна. Проведение дерматоскопического исследования в дифференциальной диагностике данного заболевания играет значимую роль, поскольку локализованная форма мастоцитоза очень часто расценивается педиатрами, хирургами как пигментные невусы [3, 7].

Вывод. Таким образом, из-за вероятности перехода кожного мастоцитоза у взрослых в системный необходимо осуществлять диспансерное наблюдение за детьми, страдающими этим заболеванием.

Конфликт интересов отсутствует.

References (Литература)

1. Wolf K, Johnson RD, Syurmond D. Dermatology: Guidebook. M.: Practice, 2007; p.608–613. Russian (Вульф К, Джонсон Р, Сюрмонд Д. Дерматология: атлас-справочник. М.: Практика, 2007; с. 608–613)
2. Halliulin YG. Mastocytosis: clinical presentation, diagnostic methods and tactics of the patients. Lechaschiy vrach 2012; (8): 83–90. Russian (Халлиулин Ю.Г. Мастоцитоз: клинические проявления, методы диагностики и тактика ведения пациентов. Лечащий врач 2012; (8): 83–90).
3. Kaljuzhnaja LD. Mastocytosis. Clinical Immunology. Allergology. Infektologii 2014; (1): 4–9. Russian (Калюжная Л.Д. Мастоцитоз. Клиническая иммунология. Аллергология. Инфектология 2014; (1): 4–9).
4. Nagornay NV, Bordyugova EV, Koval AP. Mastocytosis in children: a review of the literature and their own clinical observation. Child Health 2013; 7 (50): 173–177. Russian (Нагорная Н.В., Бордюгова Е.В., Коваль А.П. Мастоцитоз у детей: Обзор литературы и собственное клиническое наблюдение. Здоровье Ребенка 2013; 7 (50): 173–177).
5. Kay Shou-Mei Kane, Peter A. Lio. Pediatric Dermatology. Color Atlas and Reference. M.: Bean, 2011; 349–353 p. Russian (Кей Шу-Мей Кейн, Питер А. Лио. Детская дерматология: цветной атлас и справочник. М.: Бином, 2011; 349–353 с.)
6. Rakhmatullina NM, Gariffullina GZ. Clinical cases of mastocytosis in medical practice. Kazan Medical Journal 2015; 96 (4): 598–601. Russian (Рахматуллина Н.М., Гариффуллина Г.З. Клинические случаи мастоцитоза во врачебной практике. Казанский медицинский журнал 2015; 96 (4): 598–601)
7. Lebedev TY, Federyakina OB, Dubensky VV. Mastocytosis in children. Verhnevolzhskiy medical Journal 2012; 10 (3): 15–16. Russian (Лебедева Т.Ю., Федерякина О.Б., Дубенский В.В. Мастоцитоз у детей. Верхневолжский медицинский журнал 2012; 10 (3): 15–16).
8. Kozlovskaya VV, Boer-Auer A. Perivascular dermatitis without epidermal involvement. Consilium medicum. Dermatology 2015; (1): 23–26. Russian (Козловская В.В., Беер-Ауер А. Периваскулярный дерматит без эпидермальных изменений. Consilium medicum. Дерматология 2015; (1): 23–26.)

УДК 616.527–056.7–036.1 (045) Краткое сообщение

КЛИНИЧЕСКИЙ СЛУЧАЙ БОЛЕЗНИ ХЕЙЛИ–ХЕЙЛИ

Е.Н. Карпова *— ГУЗ «Саратовский областной кожно-венерологический диспансер», врач — дерматовенеролог;* ***Д.А. Шнайдер*** *— ГУЗ «Саратовский областной кожно-венерологический диспансер», главный врач;* ***Н.К. Бобко*** *— ГУЗ «Саратовский областной кожно-венерологический диспансер», заведующая отделением.*

CLINICAL CASE OF HAILEY–HAILEY DISEASE

E.N. Karpova *— Saratov Kegional Dermatovenereologic Dispensary, Dermatologist;* ***D.A. Schneider*** *— Saratov Regional Dermatovenereologic Dispensary, Head Physician;* ***N.K. Bobko*** *— Saratov Regional Dermatovenereologic Dispensary, Head of the Department.*

Дата поступления — 31.08.2015 г. Дата принятия в печать — 15.09.2015 г.

Карпова Е.Н., Шнайдер Д.А., Бобко Н.К. **Клинический случай болезни Хейли–Хейли. Саратовский научно-медицинский журнал 2015; 11 (3): 442–444.**

Представлен случай относительно редкого дерматоза — семейной доброкачественной хронической пузырчатки (болезнь Хейли–Хейли), наследуемой по аутосомно-доминантному типу, у пациентки 58 лет. Обобщены данные этиологии, патогенеза, клинической картины и дифференциальной диагностики. Описаны основные пути лечения заболевания.

Ключевые слова: семейная доброкачественная хроническая пузырчатка (болезнь Хейли–Хейли), ATP2C1 ген, кальциевые АТФазы, клиническая картина, лечение.

Karpova EN, Schneider DA, Bobko NK. **Clinical case of Hailey–Hailey disease. Saratov Journal of Medical Scientific Research 2015; 11 (3): 442–444.**

The study presents a relatively rare case of dermatosis. It is familial benign chronic vesicular fever (Hailey–Hailey disease) in a 58-years old female patient which is inherited as an autosomal dominant mode. The data about etiology, pathogenesis, clinical picture and differential diagnosis were summarized. The main ways of treatment of the disease are described.

Key words: familial benign chronic vesicular fever (Hailey–Hailey disease), ATP2C1 gene, calcium ATP-ase, clinical picture, treatment.

Семейная доброкачественная хроническая пузырчатка (болезнь Хейли–Хейли) — хронический интраэпидермальный буллезный дерматоз, тип наследования аутосомно-доминантный с полной пенетрантностью и вариабельной экспрессивностью [1, 2]. Первое описание заболевания у детей принадлежит Gougerot и Allee (1933), развитие после периода полового созревания отметили братья Howard и Hugh Hailey в 1939 г. [3, 4].

Этиология. Развитие заболевания связано с мутацией ATP2C1 гена, локализующегося на хромосоме 3q21-q24, который кодирует синтез Са АТФазы (тип 2 номер 1) [5, 6]. Этот фермент участвует в работе кальциевой помпы, что обеспечивает стабильно низкий уровень Ca^{2}++ в цитозоле. Целая группа кальциевых АТФаз, различающихся по локализации в клетке, строению и способу регуляции, переносит ионы кальция из клеточного сока во внеклеточную жидкость или внутриклеточные депо кальция — пузырьки эндоплазматического ретикулума [7].

Ионы кальция играют ведущую роль в межклеточной адгезии, поэтому нарушения в работе кальциевой помпы приводят к патологическим изменениям в формировании сцепления между клетками (акантолизу) [3, 8].

Есть много предположений о причинах манифестации клинических проявлений болезни Хейли–Хейли: оксидативный стресс, травмы [9, 10], грибы, бактерии, вирусы [11], избыточное потоотделение, также разрабатывается генетическая концепция сегментарных проявлений аутосомно-доминантных заболеваний [12]. Учитывая особенности патогенеза, можно предположить роль нарушений кальциевого обмена, как вследствие дефицита витамина Д и его активного метаболита 1,25 диоксихолекальциферола, так и в результате дисбаланса половых гормонов.

Ответственный автор — Карпова Елена Николаевна
Тел. (сот.): +79379636990
E-mail: elena.surovtseva2010@yandex.ru

Клиническая картина. Высыпания локализуются преимущественно в складках (паховых, подмышечных, межъягодичных), под молочными железами, на боковых поверхностях шеи, туловище, бедрах. Первичный элемент — пузырь или группа пузырей небольших размеров с серозным содержимым, которые очень быстро вскрываются, обнажая эрозии, на поверхности которых возникают серозно-гнойные слоистые корки и извилистые трещины, так называемые мозговидные извилины. Вследствие быстрого вскрытия пузырей их можно не обнаружить при осмотре больного. Сливаясь, пузыри образуют эрозивные очаги с четкими границами и желтоватыми корками на поверхности, характерен рост по периферии с разрешением в центре. В патологический процесс могут вовлекаться слизистые оболочки конъюнктивы, рта, пищевода, влагалища. Разрешение патологического процесса может происходить спонтанно, не оставляя рубцовых изменений. Симптом Никольского положителен лишь у части больных и только в пределах очагов поражения [13, 14].

Патогистология. В эпидермисе щели и лакуны; акантолиз, признаки дискератоза; нередко имеется эпидермальная гиперплазия, паракератоз. Реакция прямой иммунофлюоресценции отрицательна [13–15].

Диагностика болезни Хейли–Хейли основана на обнаружении буллезных высыпаний в местах естественных складок, хроническом рецидивирующем течении заболевания, удовлетворительном самочувствии больных, наследственном анамнезе, наличии акантолитических клеток без дегенеративных изменений, данных биопсии [13,14].

Дифференциальная диагностика проводится с вульгарной пузырчаткой, герпетиформным дерматитом Дюринга, буллезной формой болезни Дарье, микробной экземой, импетиго, кандидозом крупных складок, субкорнеальным пустулезом Снеддона–Уилкинсона [14].

Генетический тест однозначно подтверждает диагноз, указывая на наличие мутации ATP2C1 гена [6].

Лечение. В основе эффективной терапии лежит правильный гигиенический режим, комбинация сильных топических стероидов, антибактериальных и фунгицидных препаратов [16]. Системные антибиотики (эритромицин) снижают бактериальную колонизацию в очагах поражения, что способствует укреплению межклеточных связей. [17]. Системные кортикостероиды показаны при обширных поражениях [18]. Проводились работы по изучению эффективности топического такролимуса, топических аналогов витамина Д, системных ретиноидов, циклоспорина, ацитретина и в рефрактерных случаях метотрексата [19–24], но одни и те же препараты оказались эффективны не у всех пациентов. Рекомендуют дермобразию [25], ботулотоксин тип А [26], различные лазеры [27, 28], фотодинамическую терапию [29]. Нам представляется интересной возможность положительного влияния субэритемных доз ультрафиолетового излучения, витамина А и препаратов кальция, что приведет к увеличению синтеза витамина Д, повышению активности кальциевых АТФаз и нормализации процессов кератинизации, а также окажет противовоспалительный эффект. Однако этот вопрос требует дальнейшего изучения.

Приводим собственное наблюдение из клинической практики.

Пациентка Т., 58 лет, обратилась к дерматовенерологу по месту жительства в марте 2015 г. с Ds: «Болезнь Хейли–Хейли».

При поступлении больная предъявляла жалобы на высыпания на коже туловища, конечностей.

Из анамнеза известно, что больной себя считает с 1989 г., когда во время второй беременности, преимущественно в складках — паховых, подмышечных, появились высыпания, которые впоследствии распространились на кожу туловища, верхних и нижних конечностей. Неоднократно лечилась в Клинике кожных и венерических болезней Саратовского государственного медицинского университета имени В.И. Разумовского (ККВБ СГМУ) с диагнозом: «Семейная доброкачественная хроническая пузырчатка Хейли–Хейли». Получала системное лечение преднизолоном, триамцинолоном, антибактериальными препаратами, топическими стероидами — с незначительным эффектом. Выписки предоставить не может. Последняя госпитализация в 2008 г. Течение заболевания хроническое, рецидивирующее, внесезонное. С 2008 по 2015 г. к врачам не обращалась, самостоятельно лечилась таблетированными формами триамцинолона, преднизолона, топическими стероидами (акридерм) — с переменным успехом.

Наследственность: отец пациентки отмечал похожие высыпания с 20-летнего возраста, мать здорова; сын с 16 лет (9.08.1983 г.р.) страдает болезнью Хейли — Хейли, неоднократно находился на амбулаторном лечении в ККВБ СГМУ, дочь (26.02.1990 г.р.) перенесла удаление правых придатков матки, а также субтотальную резекцию тонкой кишки по поводу дисгерминомы правого яичника с метастазами в возрасте 18 лет. Онкологические заболевания у гетерозигот описаны многими авторами [30, 31].

Сопутствующие заболевания: миопия слабой степени. Дорсопатия на пояснично-крестцовом уровне. Остеохондроз. Грыжа диска L5-S1; протрузия диска L4-L5.

Перенесенные заболевания: с 2011 г. признана инвалидом II группы по поводу деформирующего остеоартроза IV ст. правого и левого тазобедренного сустава с выраженным нарушением функции.

В 2014 г. произведено тотальное эндопротезирование правого тазобедренного сустава, в марте 2015 г. — тотальное эндопротезирование левого тазобедренного сустава.

Рис. 1. Пациентка Т., 58 лет. Болезнь Хейли–Хейли. Март 2015 г.

На момент обращения кожный статус характеризовался распространенными в складках (паховых, подмышечных, межъягодичных), под молочными железами, на боковых поверхностях шеи, туловище, в области гениталий мелкими вялыми пузырями, мацерированными очагами эритемы размером до 5х7 см в диаметре с четкими очертаниями и неровной поверхностью, на которой определялись трещины и участки веррукозных разрастаний, эрозии, серозно-гнойно-геморрагические корки (рис. 1). Симптом Никольского положительный на участках, непосредственно прилегающих к очагам поражения.

На основании жалоб, данных анамнеза и клинической картины заболевания был поставлен диагноз: «Семейная доброкачественная хроническая пузырчатка (болезнь Хейли–Хейли)».

Проведены следующие диагностические исследования:

РМП+ИФА на Lues — отрицательные;

ОАК: эритроциты $4{,}5*10^{12}$/л, гемоглобин 127 г/л, тромбоциты $272*10^{12}$/л, лейкоциты $6{,}5*10^{9}$/л, лимфоциты 50%, палочкоядерные 2%, сегментоядерные 41%, моноциты 5%, эозинофилы 2%, СОЭ 8 мм/ч;

биохимическое исследование крови: общий белок 75 г/л, альбумин 40 г/л, триглицериды 1,44 ммоль/л, холестерин общий 5 ммоль/л, глюкоза 5,2 ммоль/л, креатинин 90 мкм/л, мочевина 4,2 ммоль/л, общий билирубин 11,2 мкм/л, билирубин прямой 2,7 мкм/л, АСТ 21,7 ед/л, АЛТ 26,1 ед/л, СРБ отрицательный;

ОАМ: без патологии. Кал на я/глист: я/глист не обнаружены;

мазок-отпечаток на акантолитические клетки: акантолитические клетки обнаружены. Посев на флору и чувствительность к антибиотикам: выделены Staphyl. epidermidis. Исследование на возбудителя грибковой инфекции: грибы не найдены.

Учитывая тяжесть и распространенность патологического процесса на коже, пациентка направлена на госпитализацию в условиях дерматовенерологического отделения стационара ГУЗ СОКВД. От госпитализации отказалась. Рекомендовано: режим амбулаторный; гигиенический режим; диета; кальций сандоз форте 500 мг по 1 таблетке 2 раза в день — 1 месяц; капсулы аевит по 1 капсуле 2 раза в день после еды — 1 месяц; обработка очагов раствором KMnO4 2 раза в день, топические стероиды — крем клобетазола пропионат 0,05% 2 раза в день, а также санаторно-курортное лечение.

Рис. 2. Пациентка Т., 58 лет. Болезнь Хейли–Хейли. Август 2015 г.

В августе 2015 г. явилась на прием, рекомендации выполняла. Отмечена выраженная положительная динамика: очаги эритемы бледно-розового цвета, серозно-гнойно-геморрагические корки полностью отторглись, на сгибательной поверхности левого предплечья единичные эрозии, недалеко от места в/в забора крови (пациентка находилась на обследовании у терапевта для МСЭ) (рис. 2).

Обсуждение. Болезнь Хейли–Хейли занимает особое место среди хронических рецидивирующих дерматозов, являясь одной из актуальных проблем современной медицины. Рассмотренное наблюдение представляет клинический интерес в связи с относительной редкостью болезни Хейли–Хейли, выраженностью кожных проявлений, а также отсутствием общепризнанных схем ведения пациентов [14], что обусловлено недостаточной изученностью патогенеза семейной доброкачественной хронической пузырчатки. Тактика ведения пациентов с данным заболеванием вызывает определенные сложности, требуется индивидуальный, комплексный подход с участием врачей разных специальностей.

Выводы. В настоящее время отсутствуют общепризнанные схемы ведения пациентов с болезнью Хейли–Хейли [14]. Принимая во внимание частоту онкологичеких заболеваний у данной категории пациентов [30, 31], рекомендуется комплексное обследование всех органов и систем, а также совместное наблюдение врачами разных специальностей. Следует отметить необходимость дальнейшего изучения этиологии и патогенеза данного заболевания, что значительно повлияет на успехи в лечении.

Конфликт интересов отсутствует.

References (Литература)

1. Hailey H, Hailey H. Familial benign chronic pemphigus. Arch Dermatol.1939; 39: 679–85.
2. Megahed M. Histopathology of Blistering Diseases. Springer 2004; 174–122.
3. Skin and venereal diseases: Guide for physicians / ed. YK Skripkina. Moskow: Medicine, 1995; Vol. 2. P. 295–298. Russian (Кожные и венерические болезни: Руководство для врачей: в 4 томах / под ред. Ю. К. Скрипкина. М.: Медицина, 1995; Т. 2. С. 295–298.
4. Hailey H, Hailey H. Arch Dermatol Syphilol 1939; 39: 679–685.
5. Sudbrak R, Brown J, Dobson-Stone C, et al. Hailey-Hailey disease is caused by mutations in ATP2C1 encoding a novel Ca (2+) pump. Hum Mol Genet. 2000; 9: 1131–40.
6. Hu Z, Bonifas JM, Beech J, et al. Mutations in ATP2C1, encoding a calcium pump, cause Hailey-Hailey disease. Nat Genet 2000; 24: 61–5.
7. Vladimirov UA. Calcium pumps of a living cell. Soros educational journal in text format: Biologia 1998; (3). Russian (Владимиров Ю. А. Кальциевые насосы живой клетки. Соросовский образовательный журнал в текстовом формате: Биология. 1998; (3).)
8. Manca S, Magrelli A, Cialfi S, et al. Oxidative stress activation of miR-125b is part of the molecular switch for Hailey– Hailey disease manifestation. Exp Dermatol 2011; 20: 932.
9. Cialfi S, Oliviero C, Ceccarelli S, et al. Complex multipathways alterations and oxidative stress are associated with Hailey–Hailey disease. Br J Dermatol 2010; 162: 518.
10. Chen MY, Chiu HC, Su LH, et al. Presence of human papillomavirus type 6 DNA in the perineal verrucoid lesions of Hailey–Hailey disease. J Eur Acad Dermatol Venereol 2006; 20: 1356.
11. Poblete-Gutiйrrez P, Wiederholt T, Kцnig A, et al. Allelic loss underlies type 2 segmental Hailey — Hailey disease, providing molecular confirmation of a novel genetic concept. J Clin Invest 2004; 114: 1467.
12. Samcov AV, Belousova IE. Bullous dermatosis. St. Petersburg, 2012; p. 14–16. Russian (Самцов А. В., Белоусова И. Э. Буллезные дерматозы. СПб, 2012; 14–16.)
13. Skripkina YK, Boutova YS, eds. Clinical dermatovenereology. Moscow, 2009; vol. II, p. 309–311. Russian (Клиническая дерматовенерология / под ред. Ю. К. Скрипкина, Ю. С. Бутова. Москва, 2009; Том II. С. 309–311.)
14. Dovzhansky SI. Diagnostics and treatment of skin diseases, Saratov, 2002; 183 p. Russian (Довжанский С. И. Диагностика и лечение кожных заболеваний, Саратов, 2002; 183 с.)
15. Burge SM. Hailey — Hailey disease: the clinical features, response to treatment and prognosis. Br J Dermatol 1992; 126: 275.
16. Persic-Vojinovic S, Milavec-Puretic V, Dobric I, et al. Disseminated Hailey — Hailey disease treated with topical tacrolimus and oral erythromycin: Case report and review of the literature. Acta Dermatovenerol Croat 2006; 14: 253.
17. Marsch W, Stuttgen G. Generalized Hailey–Hailey disease. Br J Dermatol 1978; 99: 553–560.
18. Rabeni EJ, Cunningham NM. Effective treatment of Hailey–Hailey disease with topical tacrolimus. J Am Acad Dermatol 2002; 47: 797–8.
19. Hunt MJ, Salisbury EL, Painter DM, Lee S. Vesiculobullous Hailey–Hailey disease: successful treatment with oral retinoids. Australas J Dermatol 1996; 37: 196.
20. Berger EM, Galadari HI, Gottlieb AB. Successful treatment of Hailey — Hailey disease with acitretin. J Drugs Dermatol 2007; 6: 734.
21. Vilarinho C, Ventura F, Brito C. Methotrexate for refractory Hailey — Hailey disease. J Eur Acad Dermatol Venereol 2010; 24: 106.
22. Bianchi L, Chimenti MS, Giunta A. Treatment of Hailey–Hailey disease with topical calcitriol. J Am Acad Dermatol. 2004; 51: 475–6.
23. Berth-Jones J, Smith SG, Graham-Brown RA. Benign familial chronic pemphigus (Hailey–Hailey disease) responds to cyclosporin. Clin Exp Dermatol 1995; 20: 70–2.
24. Hamm H, Metze D, Brocker EB. Hailey–Hailey disease. Eradication by dermabrasion. Arch Dermatol 1994; 130: 1143–9.
25. Koeyers WJ, Van Der Geer S, Krekels G. Botulinum toxin type A as an adjuvant treatment modality for extensive Hailey–Hailey disease. J Dermatolog Treat 2008; 19: 251.
26. Hunt KM, Jensen JD, Walsh SB, et al. Successful treatment of refractory Hailey–Hailey disease with a 595-nm pulsed dye laser: a series of 7 cases. J Am Acad Dermatol 2015; 72: 735.
27. Kukova G, Homey B, Bruch-Gerharz D, Diedrichson E. [Familial benign chronic pemphigus (Hailey–Hailey disease): successful treatment with carbon dioxide laser]. Hautarzt 2011; 62: 258.
28. Fernбndez Guarino M, Ryan AM, Harto A, et al. Experience with photodynamic therapy in Hailey-Hailey disease. J Dermatolog Treat 2008; 19: 288.
29. Okunade GW, Miller ML, Azhar M, et al. Loss of the Atp^2c1 secretory pathway Ca (2+) — ATPase (SPCA1) in mice causes Golgi stress, apoptosis, and midgestational death in homozygous embryos and squamous cell tumors in adult heterozygotes. J Biol Chem 2007; 282: 26517.
30. Chun SI, Whang KC, Su WP. Squamous cell carcinoma arising in Hailey–Hailey disease. J Cutan Pathol 1988; 15: 234.

УДК 616–002.33-031-036.1–053.31 (045) Клинический случай

МЛАДЕНЧЕСКИЙ АКРОПУСТУЛЕЗ

Н.А. Слесаренко *— ГБОУ ВПО «Саратовский ГМУ им В.И. Разумовского» Минздрава России, кафедра кожных и венерических болезней, профессор, доктор медицинских наук.* ***С. Р. Утц*** *— ГБОУ ВПО «Саратовский ГМУ им В.И. Разумовского» Минздрава России, заведующий кафедрой кожных и венерических болезней, профессор, доктор медицинских наук.* ***М.Г. Еремина*** *— ГБОУ ВПО «Саратовский ГМУ им В.И. Разумовского» Минздрава России, кафедра кожных и венерических болезней, кандидат медицинских наук.* ***И.С. Акимова*** *— ГБОУ ВПО «Саратовский ГМУ им В.И. Разумовского» Минздрава России, кафедра кожных и венерических болезней, ординатор.*

INFANT ACROPUSTULOSIS

N.A. Slesarenko *— Saratov State Medical University n.a. V.I. Razumovsky of the Ministry of Health of Russia, Department of Skin and Venereal Diseases, Professor, Doctor of Medical Science.* ***S. R. Utz*** *— Saratov State Medical University n.a. V.I. Razumovsky of the Ministry of Health of Russia, Department of Skin and Venereal Diseases, Professor, Doctor of Medical Science.* ***M.G. Eremina*** *— Saratov State Medical University n.a. V.I. Razumovsky of the Ministry of Health of Russia, Department of Skin and Venereal Diseases, Candidate of Medical Science.* ***I.S. Akimova*** *— Saratov State Medical University n.a. V.I. Razumovsky of the Ministry of Health of Russia, Department of Skin and Venereal Diseases, Intern.*

Дата поступления — 29.08.2015 г. Дата принятия в печать — 15.09.2015 г.

Слесаренко Н.А., Утц С.Р., Еремина М.Г., Акимова И.С. **Младенческий акропустулез. Саратовский научно-медицинский журнал 2015; 11 (3): 445–447.**

Представлен клинический случай редкого заболевания (младенческий акропустулез) у новорожденного ребенка, описаны клинические признаки, гистология, лечение.

Ключевые слова: младенческий акропустулез, дифференциальная диагностика, варианты лечения.

Slesarenko NA, Utz SR, Eremina MG, Akimova IS. **Infant acropustulosis. Saratov Journal of Medical Scientific Research 2015; 11 (3): 445–447.**

A rare clinical case of an infant acropustulosis at a newborn child is presented in the article clinical signs, histology, treatment are described.

Key words: infant acropustulosis, differential diagnosis, treatment options.

Введение. Младенческий акропустулез — довольно редкое, доброкачественное заболевание кожи новорожденных. Как правило, оно начинается в раннем грудном возрасте, но может манифестировать и в период новорожденности. Данное заболевание впервые описано в 1939 г. Kahn G. и соавт. [1]. В литературе чаще всего сообщается о случаях данного заболевания у южноафриканских детей, однако болезнь встречается и среди представителей других рас и стран (в частности, в Скандинавии) [2–4].

Младенческий акропустулез имеет хроническое рецидивирующее течение. Эпизоды обострения обычно имеют длительность 1–3 недели, периоды ремиссии 2–3 недели. Характеризуется младенческий акропустелез периодическим появлением обильных везикулопустулезных высыпаний на ладонях и подошвах, но могут захватывать волосистую часть головы, туловище, ягодицы и конечности. Во время обострения заболевания дети обычно беспокойные и отмечается сильный зуд [5].

Причина акропустулеза неизвестна, но у некоторых детей высыпаниям может предшествовать заражение чесоточным клещом, и может представлять собой аллергическую реакцию на чесоточного клеща [4, 6].

При гистопатологическом исследовании находят стерильные внутриэпидермальные и субкорнеальные пустулы. Окрашенный материал по Райту показывает наличие многочисленных нейтрофилов и отдельных эозинофилов.

Лечение данного заболевания у новорожденных симптоматическое. Основной задачей терапии является устранение кожного зуда препаратами, которые приносят временное облегчение без риска для здоровья: антигистаминные препараты внутрь, топические кортикостероиды средней и высокой силы, которые наносят на ладони и подошвы. По мнению многих авторов, системное применение дапсона в дозе 1–3 мг/кг массы тела в день подавляет развитие болезни и устраняет симптомы через 24–48 часов [3–4]. Применение дапсона связано с высоким риском развития гемолитических анемий и метгемоглобинемий. Этот вариант лечения применим только в устойчивых к терапии случаях и не у грудных детей [6].

Прогноз заболевания благоприятный. Ко 2-му году периоды ремиссии удлиняются, а к 3-му году жизни ребенка высыпания разрешаются совсем [1].

Дифференциальный диагноз младенческого акропустулеза проводят с дерматозами, при которых имеются везикулезные высыпания: с герпесом новорожденных, везикулопустулезом, потницей, транзиторным неонатальным пустулезным меланозом, токсической эритемой новорожденных, недержанием пигмента, с неонатальными угрями, милиумом. Для детей, вышедших из периода новорожденности, до 3 лет следует иметь в виду чесотку, дисгидротическую экзему, пустулезный псориаз, субкорнеальный пустулезный дерматоз.

Диагноз ставят на основании клинической картины заболевания и данных гистологического исследования.

Описание клинического случая. Нами был консультирован ребенок в детской инфекционной больнице № 6 г. Саратова (рис. 1). Возраст ребенка на момент поступления 10 часов, на момент консультации 2 дня. Ребенок родился от 2-й беременности, срочных родов на фоне отягощенного акушерского анамнеза: ДУЩЖ 1-й степени, с оценкой по шкале Апгар 7–9 баллов. Состояние ребенка с момента рождения удовлетворительное, крик громкий, поза флексорная, мышечный тонус достаточный, физиологические рефлексы вызываются. При рождении кожные покровы ярко-розового цвета, шелушатся, с множественными мелкими везикулезными и отдельными пустулезными элементами по всему кожному

Ответственный автор — Еремина Мария Геннадьевна,
Тел.: 89272231053;
E-mail: 913693@mail.ru

покрову, но с преимущественой локализацией на коже ладоней и подошв (рис. 2). В связи с наличием высыпаний на коже ребенок был переведен в детскую инфекционную больницу № 6, где был выставлен диагноз: «Везикулопустулез». Была назначена системная антибактериальная терапия и глюкокортикоиды (преднизолон 0,05 мг на 1 кг веса).

Объективно: состояние ребенка на 2-й день жизни средней степени тяжести. Тяжесть состояния определена по поражению кожи, так как по всему кожному покрову на фоне участков эритемы имеются множественные диссеминированные везикулы и пустулы, диаметром 1–2 мм; максимальная концентрация элементов — кожа ладоней и подошв (рис. 3). Клинические и биохимические анализы крови в динамике без патологии. Посев содержимого пустул роста не дал.

Обсуждение. Инфекционная природа заболевания была отвергнута. Диагноз везикулопустулеза (перипорита), входящего в группу нефолликулярных стафилококковых пиодермитов у детей, как поверхностная форма, нередко сочетающаяся с глубокой (псевдофурункулез или множественные абсцессы у детей), был снят в связи с удовлетворительным состоянием ребенка и отсутствием роста возбудителя в посеве из пустул. По той же причине вполне удовлетворительного состояния вопрос о герпесе новорожденных не поднимался [6, 7]. Потница (миллиария) — это группа заболеваний, связанная с затруднением оттока секрета эккринных потовых желез. Различают три вида потницы в зависимости от уровня обструкции протока потовой железы, Самая поверхностная — кристаллическая потница. Учитывая, что у нашего пациента основным первичным морфологическим элементом является везикула с прозрачным содержимым, дифференциальный диагноз с этой патологией проводился, но при потнице пузырьки располагаются на неизмененном фоне, чаще поражаются кожа лица, туловища и складок. Возможен наследственный характер заболевания [8]. При красной и пустулезной потнице локализация везикул или пустул ограничивается областью лба, иногда складок и верхних отделов туловища. Кроме того, болеют в основном жители тропических стран (тропический лишай, тропическая потница) [7, 8]. При токсической эритеме новорожденных, которая наблюдается у 50% детей, в центре неоднородно окрашенных эритематозных пятен имеются паулы, везикулы или пустулы, иногда они сливаются в бляшки. Ладони и подошвы в патологический процесс не вовлекаются [6–8]. Транзиторный пустулезный меланоз новорожденных — очень редкий дерматоз, даже среди новорожденных афроамериканского происхождения составляет 5%. Клинически характеризуется пустулами без окружающей эритемы, при вскрытии которых остаются мелкие пигментные пятна, окруженные венчиком чешуек. Локализуются высыпания чаще в области лба и туловища, очень редко на ладонях и подошвах. Недержание пигмента (синдром Блоха — Сульцбергера) относится к мозаичной патологии. Его воспалительная стадия может проявляться не только буллезными, но и везикулезными высыпаниями, и они располагаются по линиям Блашко, что нехарактерно для нашего пациента [9]. Неонатальные угри (акне новорожденных, транзиторный неонатальный краниальный пустулез) возникают, главным образом, на второй, третьей и четвертой неделе жизни, редко сразу после рождения. Характеризуются папулезными и пустулезными высыпаниями на лице, груди, спине и в паховой области. Считается, что их возникновение может быть связано с колонизацией кожи грибами рода *Malassezia.* Из других возможных причин обсуждается повышение андрогенов [7, 8]. Милиум может возникать у 40% новорожденных. Это мелкие белые или желтые кисты на лбу, щеках, носу, иногда в ротовой полости («жемчужины Эпштейна») [7, 8]. Проанализировав проявления данных дерматозов, сравнив их с клинической картиной поражения кожи наблюдаемого нами больного, был выставлен диагноз: «Младенческий акропустулез». Системная антибактериальная терапия и преднизолон были

Рис. 1. Мальчик с акропустулезом, 2 дня.

Рис. 2. Поражение ладоней у ребенка с акропустулезом.

Рис. 3. Поражение лица и волосистой части головы у ребенка с акропустулезом.

отменены. Ребенку назначена только наружная терапия — водные растворы анилиновых красителей. Внутрь — антигистаминный препарат «зиртек». Рекомендовано диспансерное наблюдение, так как характерным для этого заболевания являются рецидивы.

Вывод. Данное клиническое наблюдение интересно в связи с редкой встречаемостью младенческого акропустулеза, сложностью дифференциальной диагностики и тактики ведения новорожденных детей с данным заболеванием среди неонатологов и педиатров.

References (Литература)

1. Kahn G, Rywlin AM. Acropustulosis of infancy. Arch Dermatol 1939; 115: 831–834.
2. Jarratt M, Ramsdell W. Infantill acropustulosis. Arch Dermatol 1979; 115: 834–836.
3. Dorten DW, Kaufmann M. Palmoplantar pustulos in an infant. Acropustulosis of infancy. Arch Dermatologi 1991; 132: 1365–1366.
4. Mancini AJ, Frieden IJ, Paller AS Infantile Acropustulosis Revisited: History of Scabies and Response to Topical Corticosteroids. Pediatr Dermatol 1998; 15 (5): 337–41.
5. Cohen BA. Pediatric Dermatology. Moscow: MEDpress-Inform, 2015; 423 c. Russian (Коэн В.А. Педиатрическая дерматология. М.: МЕДпресс-информ, 2015; 423 с.).
6. Hëger PG. Pediatric Dermatology. M.: Publishing Panfilov; BINOM. Knowledge Laboratory in 2013; p. 70–104. Russian (Хёгер П.Г. Детская дерматология. М.: Издательство Панфилова; БИНОМ. Лаборатория знаний, 2013; с. 70–104).
7. Krouchuk DP, Mancini AD. Pediatric Dermatology. Moscow: Practical Medicine, 2010; p. 72–74. Russian (Кроучук Д.П., Манчини А.Д. Детская дерматология. М.: Практическая медицина, 2010; с. 72–74).
8. Kay Shiu-May Kane, Lio PA, Stratigos АДж, Johnson RA. Children's dermatology. M., 2011; 488 p. Russia (Кей Шу-Мей Кэйн, Лио П.А., Стратигос А.Дж., Джонсон Р.А. Детская дерматология. М., 2011; 488 с.).
9. Pedrero RM, Rodriguez MF, Perez RP, Laguna RL. Incontinencia pigmenti. Piel (BARC) Formation Cjntinuada tn Dermatologia 2015; 30 (1): 24–34.

УДК 616.516:615.831–08 (045) Клинический случай

СОЧЕТАНИЕ ПСОРИАЗА И ВТОРИЧНОГО СИФИЛИСА. РОЛЬ ДЕРМАТОСКОПИИ В ДИФФЕРЕНЦИАЛЬНОЙ ДИАГНОСТИКЕ

К.Ю. Шерстобитова *— ГУЗ «Саратовский областной кожно-венерологический диспансер», врач-дерматовенеролог-онколог;* ***Д.А. Шнайдер*** *— ГУЗ «Саратовский областной кожно-венерологический диспансер», главный врач;* ***С. Р. Утц —*** *ГБОУ ВПО «Саратовский ГМУ им. В.И. Разумовского» Минздрава России, заведующий кафедрой кожных и венерических болезней, профессор, доктор медицинских наук.*

THE COMBINATION OF PSORIASIS AND SECONDARY SYPHILIS. A ROLE OF DERMATOSCOPY IN DIFFERENTIAL DIAGNOSTICS

K.Y. Sherstobitova — *Saratov Regional Dermatovenerologic Dispensary, Dermatologist Oncologist;* ***D.A. Schnaider*** *— Saratov Regional Dermatovenerologic Dispensary, Head Physician;* ***S. R. Utz —*** *Saratov State Medikal University n.a. V.I. Razumovsky, Head of Department of Skin and Venereal Diseases, Professor, Doctor of Medical Science*

Дата поступления — 2.09.2015 г. Дата принятия в печать — 15.09.2015 г.

Шерстобитова К.Ю., Шнайдер Д.А., Утц С. Р. **Сочетание псориаза и вторичного сифилиса. Роль дерматоскопии в дифференциальной диагностике. Саратовский научно-медицинский журнал 2015; 11 (3): 447–450.**

Представлен клинический случай сочетания псориаза и вторичного сифилиса. Рассмотрены вопросы дифференциальной диагностики клинических проявлений сифилиса и псориаза, в том числе с использованием дерматоскопии.

Ключевые слова: псориаз, сифилис, дерматоскопия

Sherstobitova KY, Schnaider DA, Utz SR. **The combination of psoriasis and secondary syphilis. Role of dermatoscopy in differential diagnostics. Saratov Journal of Medical Scientific Research 2015; 11 (3): 447–450.**

A clinical case of the combination of psoriasis and secondary syphilis is presented. The problem of differential diagnostics of the clinical manifestations of syphilis and psoriasis, including the dermatoscopy usage are considered.

Key words: psoriasis, syphilis, dermatoscopy.

Введение. Полиморфизм проявлений сифилиса, схожесть морфологических элементов с проявлениями различных дерматозов представляют возможность для появления диагностических ошибок в клинической практике [1–3].

Клиническая картина вторичного сифилиса может маскироваться под многие дерматозы, в том числе псориаз. В практике врача-дерматовенеролога возникает необходимость проведения дифференциальной диагностики между псориазиформными сифилидами и псориатическими папулами, особенно в случае сочетания сифилиса и псориаза у одного больного [4–8].

Описание клинического случая. Приводим собственное наблюдение из клинической практики.

В стационар ГУЗ «Саратовский ОКВД» поступил мужчина П., 32 лет, с направительным диагнозом: «Псориаз диссеминированный папулезно-бляшечный, с поражением волосистой части головы и ногтевых пластин кистей и стоп. Стадия прогрессирования. Внесезонный тип. Вторичный сифилис кожи и слизистых оболочек? Полиаденит».

За месяц до госпитализации в стационар ГУЗ «СОКВД» пациент отмечал повышение температуры тела до 37,2^0 С, недомогание, озноб, головную боль, а также появление высыпаний в виде пузырьков на

Ответственный автор — Шерстобитова Ксения Юрьевна
Тел.: 8-937-968-20-40
E-mail: k.sherstobitova@gmail.com

коже лица, волосистой части головы, которые распространились на кожу туловища, верхних конечностей. По этому поводу консультирован терапевтом и инфекционистом в поликлинике по месту жительства, где был поставлен диагноз: «Ветряная оспа». Обследован на сифилис — реакция микропреципитации (3+). Направлен в ГУЗ «СОКВД».

При проведении дополнительного обследования получены положительные результаты тестов на сифилис: комплекс серологических реакций (КСР) — реакция Вассермана с кардиолипиновым антигеном отрицательная, реакция Вассермана с трепонемным антигеном отрицательная, реакция микропреципитации 2+ титр 1:2. Реакция пассивной гемагглютинации (РПГА) 4+. Иммуноферментный анализ (ИФА) положительный, коэффициент позитивности 11,1.

Результат исследования крови на ВИЧ методом ИФА отрицательный. Результат исследования крови на HCVAg методом ИФА: обнаружены антитела к HCV. Результат исследования крови на HBs Ag методом ИФА отрицательный.

Из анамнеза известно, что болеет псориазом около 15 лет, обострения без видимой причины, вне зависимости от времени года. Неоднократно лечился у дерматовенеролога, получал антигистаминные, десенсибилизирующие препараты, гепатопротекторы, наружно — стероидные мази и эмоленты с временным эффектом. Семейный анамнез не отягощен. Венерические заболевания, туберкулез, вирусные гепатиты в прошлом отрицает. Не женат. Постоянного полового партнера нет. Случайные половые связи в анамнезе, последняя около восьми месяцев тому назад.

Объективно: кожный процесс носит распространенный островоспалительный характер (рис. 1). На коже груди, живота, спины, плеч, бедер множество эпидермо-дермальных папул с фестончатыми краями ярко-красного цвета с серебристо-белым шелушением на поверхности, до 5–7 мм в диаметре. По краю роста волос, на коже волосистой части головы, вокруг локтевых, коленных и лучезапястных суставов, разгибательной поверхности предплечий, передней поверхности голеней, инфильтрированные папулы ярко-красного цвета с мелкофестончатыми краями, на поверхности рыхлые серебристые мелкопластинчатые чешуйки. По периферии папул и бляшек определяется венчик эритемы, свободный от шелушения. Псориатическая триада положительная. Отмечена повышенная ломкость ногтевых пластин, с расщеплением их в продольном направлении. Ногти тусклые, свободный край с «изъеден». Отмечается подногтевой гиперкератоз. На коже ладоней и подошв (рис. 2, 3) имеются четко отграниченные папулы

Рис. 1. Псориаз диссеминированный папулезно-бляшечный, с поражением волосистой части головы и ногтевых пластин кистей и стоп. Стадия прогрессирования. Внесезонный тип. На коже спины множество эпидермо-дермальных папул с фестончатыми краями ярко-красного цвета с серебристо-белым шелушением на поверхности, до 5–7 мм в диаметре. По краю роста волос, на коже волосистой части головы, вокруг локтевых, коленных и лучезапястных суставов, разгибательной поверхности предплечий, передней поверхности голеней, инфильтрированные папулы ярко-красного цвета с мелкофестончатыми краями, на поверхности рыхлые серебристые мелкопластинчатые чешуйки. По периферии папул и бляшек определяется венчик эритемы свободный от шелушения. Псориатическая триада положительная.

Рис. 2,3. Папулезные сифилиды ладоней и подошв.
На коже ладоней и подошв имеются четко отграниченные папулы синюшно-красного цвета, не склонные к периферическому росту, плотные при пальпации.

синюшно-красного цвета, не склонные к периферическому росту, плотные при пальпации. Рост волос, бровей, ресниц не нарушен. Доступные пальпации лимфатические узлы (паховые, подмышечные, подчелюстные, заднешейные) определяются размером до фасоли, плотно-эластической консистенции, безболезненные, не спаянные с окружающими тканями, кожа над ними не изменена.

Наружные половые органы развиты правильно, оволосение по мужскому типу. На коже гениталий, перианальной области высыпаний не отмечено.

Консультирован неврологом. Клинических проявлений специфического поражения нервной системы не выявлено.

Результат исследования спинномозговой жидкости: бесцветная, прозрачная, цитоз $4x10^6$/л, эритроциты — нет, общий белок 0,43г/л, реакция Панди — отр., реакция Нонне — Апельта отр. Результат исследования ликвора на сифилис методом ИФА положительный, КП=1,4. Результат исследования ликвора на сифилис методом реакции Вассермана с кардиолипиновым антигеном отр., с трепонемным антигеном — отр. Консультирован терапевтом, окулистом. Специфических симптомов не зарегистрировано.

Проведено микроскопическое исследование ногтевых пластин на наличие грибковой инфекции — мицелий и споры гриба не обнаружены.

Дерматоскопическое исследование проводилось на видеодерматоскопе экспертного класса MoleMaxHD (компании Дерма Медикал Системс, Австрия) при увеличении от х30 до х100. Необходимым условием при проведении процедуры было минимальное давление линзой видеодерматоскопа на исследуемые очаги с целью сохранения морфологии сосудистого рисунка кожи. В качестве иммерсионной среды нами использовался гель для ультразвукового исследования.

При исследовании очагов на ладонях (рис. 3, 4) получили следующие результаты: на синюшно-красном фоне определяются неравномерно, густо распределенные расширенные капилляры в виде точек и запятых, архитектоника борозд ладоней в данном очаге нарушена. Подобная картина резко контрастирует с нормальной дерматоскопической картиной кожи ладоней: капиллярные петли в виде точек расположены линейно вдоль борозд дерматоглифов.

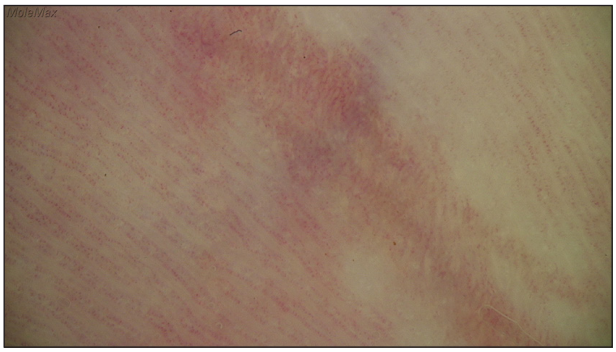

Рис. 4. Дерматоскопическая картина сифилитической папулы ладони. Увеличение Х80.
На синюшно-красном фоне определяются неравномерно, густо распределенные расширенные капилляры в виде точек и запятых, архитектоника борозд ладоней в данном очаге нарушена. Подобная картина резко контрастирует с нормальной дерматоскопической картиной кожи ладоней: капиллярные петли в виде точек расположены линейно вдоль борозд дерматоглифов.

Для псориатических папул на коже ладоней и подошв характерна особая дерматоскопическая картина: светло-красный, красный фон; расположенные вдоль борозд дерматоглифов точечные сосуды, которые при большом увеличении (х60-х100) определяются как дилатированные извитые капилляры, формирующие клубочки; чешуйки белесоватого или серебристого цвета на поверхности бляшки.

Дерматоскопическое исследование подтвердило отсутствие клинических проявлений псориаза на коже ладоней и подошв.

Учитывая клиническую картину, данные серологических исследований, результаты дерматоскопии, выставили клинический диагноз: «Псориаз диссеминированный, папулезно-бляшечный с поражением волосистой части головы, ногтевых пластин кистей и стоп, стадия прогрессирования. Внесезонный тип. Вторичный сифилис кожи и слизистых оболочек (папулы ладоней и подошв, полиаденит)».

В условиях стационарного отделения ГУЗ «СОКВД» по поводу сифилитической инфекции пациент получал бензилпенициллина натриевую соль по 1 млн ЕД внутримышечно 4 раза в сутки через каждые 6 часов в течение 20 дней. На фоне пенициллинотерапии, после введения первой дозы антибактериального препарата, отмечалось повышение температуры тела до 37,2°, недомогание, головная боль; новые высыпания на коже не визуализировались. На 10-е сутки лечения папулы на коже ладоней и подошв приобрели желтоватый оттенок. К завершению курса специфической терапии в местах поражения определялись вторичные гиперпигментированные пятна. Лимфатические узлы наблюдаемых локализаций уменьшились в размерах до 0,5 см в диаметре, стали более элластичными.

Обсуждение. Вторичный период сифилиса характеризуется разнообразием клинических проявлений: сифилитические розеолы, папулы, в т.ч. ладоней и подошв, пустулезный сифилид, пятнистая лейкодерма, алопеция, которые следует дифференцировать со многими заболеваниями. В отличие от псориатических, папулезные элементы при вторичном сифилисе медно- или ветчинно-красного цвета, с четкими границами, не склонные к периферическому росту. Поверхность папул гладкая, а когда высыпания разрешаются, в центре элементов появляется шелушение, которое распространяется по периферии в виде ободка — «воротничок Биетта». В сроки до двух месяцев папулы самопроизвольно разрешаются. При вторичном сифилисе высыпания не вызывают субъективных ощущений [9, 10]. Патогистологически для папул на ладонях и подошвах характерен гиперкератоз с плотной воспалительной околососудистой инфильтрацией у основания (форма «рукава от пальто») и резкой отграниченностью от окружающей ткани. В поверхностной сети кровеносных сосудов отмечаются явления эндо-, мезо-, периваскулита. Просветы сосудов сужены, стенки их утолщены, нередко образуются тромбы [7, 9, 11].

В настоящее время в дерматологии широкое распространение приобретают неинвазивные методы обследования и дифференциальной диагностики [12, 13]. Одним из самых удобных и доступных на сегодняшний день является дерматоскопия, которая преследует главную задачу — провести дифференциальный диагноз между доброкачественными и злокачественными образованиями. Метод востребован также в общей дерматологии для диагностики

дерматозов различной природы и контроля эффективности терапии [14, 15].

Заключение. Данное наблюдение представляет клинический интерес в связи с относительной редкостью одновременной диагностики сифилиса и псориаза у одного пациента. Для дифференциальной диагностики с успехом может быть использована дерматоскопия.

References (Литература)

1. Kubanova AA, Melekhina LE, Kubanov AA, Bogdanova EV. Resources and activities of dermatovenereologikal medical organizations in Russian Federation in 2013. Vestn Dermatol Venerol 2014; (3): 16–36. Russian (Кубанова А.А., Мелехина Л.Е., Кубанов А.А., Богданова Е.В. Ресурсы и деятельность медицинских организаций дерматовенерологического профиля в Российской Федерации в 2013 году. Вестник дерматологии и венерологии 2014; (3): 16–36.).

2. Krasnoselskikh TV, Sokolovsky EV. Pathogenesis and modern features the clinical picture Acguired Syphilis (Part1). Modern problems of dermatovenerology immunologi and medical cosmetology 2010; 2 (2):73–76. Russian (Красносельских Т.В., Соколовский Е.В. Патогенез и современные особенности клинической картины приобретенного сифилиса (часть1). Современные проблемы дерматовенерологии, иммунологии и врачебной косметологии 2010; 2 (2): 73–76.).

3. Utz SR, Zavyalov AI, Slesarenko NA, Bakulev AL. Pathomorphism in early forms of syphilis today (review). Saratov Journal of Medical Scientific Research 2012; 8 (2): 660–663. Russian (Утц С. Р., Завьялов А.И., Слесаренко Н.А., Бакулев А.Л. О патоморфозе ранних форм сифилиса в настоящее время (обзор). Саратовский научно-медицинский журнал 2012; 8 (2): 660–663.).

4. Katunina OR. Pathomorphological studies in diagnostics of skin diseases. Vestn dermatol venerol 2009; (4): 74–79. Russian (Катунина О.Р. Патоморфологические исследования в диагностике заболеваний кожи. Вестн. дерматол.и венерол. 2009; (4): 74–79.).

5. High WA, Hoang MP, Bergstresser PR, Psoriasis guttata with palmoplantar involvement clinically mimicking secondary syphilis. Cutis 2005; 76 (6): 358–360.

6. Rahman A, Iftikhar N, Sheikh Z, et al. Ber Secondary Syphilis mimicking palmoplantar pustular Psoriasis: an unusual clinical presentation. Pak Armed Forces Med J 2008; 58: 2: 225–228.

7. Antonio AA, Babayants RS, Berenbein BA. Differential diagnosis of skin diseases. M.: Medicina, 1983; 559 p. Russian (Антоньев А.А., Бабаянц Р.С., Беренбейн Б.А. Диф ференциальная диагностика кожных болезней / под ред. А.А. Студеницина. М.: Медицина, 1983; 559 с.).

8. Pankratov VG, Pankratov OV, Erigina ES. Syphilis at patients psoriazom. In: Topical issues of a dermatovenerologiya and cosmetology: Mater. scientific практич. конф. with the international participation, formations of Vitebsk OKVD devoted to the 90 anniversary (Vitebsk, on July 182013 г.). Vitebsk, 2013. p. 66–69. Russian (Панкратов В.Г., Панкратов О.В., Ерыгина Е.С. Сифилис у больных псориазом. В кн.: Актуальные вопросы дерматовенерологии и косметологии: Матер. науч.-практ. конф. с международным участием, посвящ. 90-летию образования Витебского ОКВД (Витебск, 18 июля 2013 г.). Витебск, 2013; с. 66–69.).

9. Cvetkova GM, Mordovceva VV, Vavilov AM, Mordovcev VN. Pathologi of skin diseases: a guide for physicians. M.: Medicina, 2003; 496 p. Russian (Цветкова Г.М., Мордовцева В.В., Вавилов А.М., Мордовцев В.Н. Патоморфология болезней кожи: руководство для врачей. М.: Медицина, 2003; 496 с.).

10. Kokhan MM, Keniksfest YuV, Grishayeva YeV, Shefer AYu, Rimar OG. Mechanisms of psoriatic plagues formation and combined balneophoto-chemotherapy of psoriasis vulgaris patients. Medikal Journal 2013; (10): 16–19. Russian (Кохан М.М., Кениксфест Ю.В., Гришаева Е.В., Шефер А.Ю., Римар О.Г. Механизмы формирования псориатической бляшки и комбинированная бальнеофотохимиотерапия больных вульгарным псориазом. Лечащий врач 2013; (10): 16–19.).

11. Shlopov VG. Pathological an anatomiya: uchebnik for doctors. Vinnytsia? 2014; 768 p., chapter 31. Russian (Шлопов В.Г. Патологическая анатомия: учебник для врачей. Винница, 2014; 768 с., глава 31.).

12. Zalaudek I, Giacomel J, Cabo H, et al. Entodermoscopy: a new tool for diagnosing skin infections and infestations. Dermatology 2008; 216: 14–23.

13. Vazguez-Lopez F, Kreusch J, Marghoob AA. Dermoscopic semiology: further insights into vascularfeatures by screening a large spectrum of nontumoral skin lesions. Br J Dermatol 2004; 150: 226–31.

14. Zalaudek I, Argenziano G. Dermoscopy subpatterns of inflammatory skin disorders. Arch Dermatol 2006; 142: 808.

15. Lallas A, Apalla Z, Tzellos T, et al. Dermoscopic in clinically atypical psoriasis. J Dermatol Case Rep 2012; 6: 75–78.

УДК 616.5-036-07-08 (045) Клинический случай

ТРУДНЫЙ ДИАГНОЗ В ПРАКТИКЕ ДЕРМАТОЛОГА (ОПИСАНИЕ КЛИНИЧЕСКОГО СЛУЧАЯ ПОЗДНЕЙ КОЖНОЙ ПОРФИРИИ)

С. Р. Утц *— ГБОУ ВПО «Саратовский ГМУ им В.И. Разумовского» Минздрава России, заведующий кафедрой кожных и венерических болезней, профессор, доктор медицинских наук;* ***А.Л. Бакулев*** *— ГБОУ ВПО «Саратовский ГМУ им В.И. Разумовского» Минздрава России, кафедра кожных и венерических болезней, профессор, доктор медицинских наук;* ***Н.А. Слесаренко*** *— ГБОУ ВПО «Саратовский ГМУ им В.И. Разумовского» Минздрава России, кафедра кожных и венерических болезней, профессор, доктор медицинских наук;* ***М.Г. Еремина*** *— ГБОУ ВПО «Саратовский ГМУ им В.И. Разумовского» Минздрава России, кафедра кожных и венерических болезней, кандидат медицинских наук;* ***Д.С. Муратова*** *— ГБОУ ВПО «Саратовский ГМУ им В.И. Разумовского» Минздрава России, кафедра кожных и венерических болезней, ординатор.*

DIFFICULT DIAGNOSIS IN A DERMATOLOGIST'S PRACTICE (DESCRIPTION OF A CLINICAL CASE OF LATE CUTANEOUS PORPHYRIA)

S. R. Utz *— Saratov State Medical University n.a. V.I. Razumovsky of the Ministry of Health of Russia, Head of Department of Skin and Venereal Diseases. Professor, Doctor of Medical Science;* ***A.L. Bakulev*** *— Saratov State Medical University n.a. V.I. Razumovsky of the Ministry of Health of Russia, Department of Skin and Venereal Diseases, Professor, Doctor of Medical Science;* ***N.A. Slesarenko*** *— Saratov State Medical University n.a.V.I. Razumovsky of the Ministry of Health of Russia, Skin and Venereal Diseases, Professor, Doctor of Medical Science;* ***M.G. Eremina*** *— Saratov State Medical University n.a. V.I. Razumovsky of the Ministry of Health of Russia, Skin and Venereal Diseases, Candidate of Medical Science;* ***D.S. Muratova*** *— Saratov State Medical University n.a. V.I. Razumovsky of the Ministry of Health of Russia, Department of Skin and Venereal Diseases, Intern.*

Дата поступления — 1.09.2015 г. Дата принятия в печать — 15.09.2015 г.

Утц С. Р., Бакулев А.Л., Слесаренко Н.А., Еремина М.Г., Муратова Д.С. **Трудный диагноз в практике дерматолога (описание клинического случая поздней кожной порфирии). Саратовский научно-медицинский журнал 2015; 11 (3): 450–453.**

Представлен случай клинического наблюдения поздней кожной порфирии у пациента 50 лет. Обобщены данные этиологии, патогенеза и клинической картины. Проведена дифференциальная диагностика с вульгарной пузырчаткой, приобретенным буллезным эпидермолизом и псевдопорфирией. Приведены результаты успешного комплексного лечения заболевания препаратами хинолинового ряда, системными глюкокортикостероидами, флеботомией.

Ключевые слова: поздняя кожная порфирия, дифференциальная диагностика, комплексное лечение.

***Utz SR, Bakulev AL, Slesarenko NA, Eremina MG, Muratova DS.* Difficult diagnosis in a dermatologist's practice (description of a clinical case of late cutaneous porphyria). Saratov Journal of Medical Scientific Research 2015; 11 (3): 450–453.**

The article presents a case report of clinical observations of late cutaneous porphyria in a 50-years old patient. The data of the etiology, pathogenesis and clinical picture are summarized. A differential diagnosis with vulgar disease, acquired epidermolysis bullosa and pseudoporphyria. The results of a successful comprehensive treatment of disease by drugs quinoline series, systemic glucocorticosteroids, phlebotomy.

Key words: late cutaneous porphyria, differential diagnosis, comprehensive treatment.

Введение. Поздняя кожная порфирия (ПКП) представляет собой наиболее распространенный вариант порфирий в мире — группы заболеваний, которые характеризуются избыточным содержанием порфиринов в тканях. Это происходит вследствие наследственной или приобретенной недостаточности одного из энзимов, синтезирующих гем [1]. Термин «порфирия» происходит от греческого «пурпурный». Этот цвет характеризует окраску мочи у больных порфирией. ПКП впервые описал J. G. Waldenstrom в 1937 г. Позднее этому заболеванию давалось много различных названий: актинический травматический буллезный дерматоз, симптоматическая порфирия, буллезная форма порфириновой болезни, поздняя порфирия кожи (ППК) [2–5]. Каждый тип порфирии характеризуется специфической ферментной недостаточностью и определенными клиническими признаками. Порфирии могут быть эритропоэтические, печеночные и смешанные. Ведущую роль в нарушении порфиринового обмена играет печень. ПКП возникает вследствие дефицита активности уропорфириноген-декарбоксилазы печени, что приводит к гиперпродукции порфиринов (в основном уропорфирины), которые откладываются в коже и повышают ее чувствительность к УФ-лучам [6].

Существует три вида ПКП: наследственная, или семейная (аутосомно-доминантная), спорадическая и токсическая. При спорадической ПКП поражение печени ассоциированно с воздействием алкоголя, вируса гепатита С, реже — эстрогенов, злокачественных или метастазирующих опухолей, саркоидоза, повышения уровня железа и ферритина в сыворотке крови, ВИЧ-инфекции [7].

Токсическая форма обусловлена воздействием определенных лекарственных веществ (ароматических углеводородов) [8].

Наследственной формой заболевают в 30–40 лет. Споратической формой ПКП болеют чаще всего мужчины и женщины среднего или пожилого возраста, а также молодые женщины, принимающие пероральные контрацептивные средства [9].

Клиническая картина ПКП представлена полиморфными высыпаниями преимущественно на участках, подверженных воздействию солнца, таких как лицо и шея, тыльная поверхности кистей и предплечья. На ранних этапах заболевания возникают эритема и отек, затем везикулы и буллы с последующим развитием глубоких эрозий и корок серозно-геморрагического характера. Отмечается повышенная ранимость кожи на щеках, задней поверхности шеи, ушных раковинах и тыльной поверхности кистей. На месте разрешившихся элементов кожи могут образоваться участки рубцевания. К кожным симптомам ПКП также относятся: гипертрихоз, гипопигментация и гиперпигментация в области лица, шеи, кистей. Гипертрихоз лица — очень важный диагностический признак, который развивается постепенно и часто заставляет лиц женского пола обратиться к дерматологу. На участках кожного покрова как подверженных солнечному излучению, так и защищенных от света могут возникать белого цвета, индурированные склеродермоидные бляшки [10].

ПКП в сочетании с злоупотреблением алкоголем имеет тенденцию к хроническому рецидивирующему течению [11]. Устранение воздействия токсина может приводить к постепенному улучшению.

Патоморфология. Пузыри при ПКП имеют субэпидермальное происхождение. Основные отличительные черты ПКП: 1) наличие PAS-позитивных и диастазорезистентных эозинофильных гиалиновых масс в стенках сосудов верхней части дермы; 2) «гусеничные тельца» («caterpillar bodies») — это колоидные тельца в нижних отделах эпидермиса. Дермальный инфильтрат обычно редкий.

Диагностика основана на характерной клинической картине, а также на лабораторных данных: повышение уропорфирина в моче и плазме крови, копропорфирина — в стуле.

Лечение в основном основано на защите кожи от УФ-лучей, применяют кровопускание, препараты аминохинолинового ряда.

Описание клинического случая. Больной К. 50 лет, водитель. Поступил в клинику кожных и венерических болезней 15.09.2014 с жалобами на наличие множественных зудящих высыпаний, локализующихся в области лица, верхних и нижних конечностей (рис. 1, 2). Считает себя больным с мая 2014 г., когда впервые без видимой причины отметил появление пузырей на коже левой ушной раковины, которые самостоятельно вскрывались с образованием эрозий, корок. После отторжения корок, аналогичные элементы появлялись на соседних участках ушной раковины. Постепенно процесс распространился на кожу лица, верхних конечностей. Лечился в стационаре КВД г. Балашова с диагнозом: «Фотодерматоз» (тиосульфатом натрия в/в №10, наружно крем акридерм, раствор фукорцина). Эффекта от лечения не отмечал. В сентябре 2014 г. появились новые высыпания на коже лица, в связи с чем обратился на консультацию в ККБ СГМУ им. В. И. Разумовского. Госпитализирован на стационарное лечение в дерматомикологическое отделение.

Аллергоанамнез и наследственность не отягощены. Вредные привычки: курение (1 пачка в день), употребление алкоголя.

Ответственный автор — Еремина Мария Геннадьевна
Тел.: 89272231053
E-mail:913693@mail.ru

Локальный статус при поступлении: патологический процесс носил диссеминированный характер. На коже лица, ушных раковинах, верхних конечностях имелись очаги эритемы розового цвета с синюшным оттенком, на фоне которых локализовались множественные эрозии округлой, овальной формы, от 1 до 5 см в диаметре, склонные к эпителизации (рис. 2). Местами эрозии были покрыты слоистыми серозно-гемморагическими корками. Наряду с этим преимущественно на коже верхних конечностей локализовались белесоватые атрофические рубчики (рис. 3). Слизистые оболочки полости рта свободны от высыпаний. Субъективно беспокоил зуд и чувство жжения в очагах поражения.

Исходя из клинической картины, проведен дифференциальный диагноз со следующими заболеваниями: вульгарная пузырчатка, приобретенный буллезный эпидермолиз, псевдопорфирия.

Для вульгарной пузырчатки характерно образование пузырей с серозным содержимым, которые быстро вскрываются, обнажая ярко-красные эрозии. Как правило, заболевание начинается с поражения слизистых оболочек полости рта и зева, далее пузыри могут проявляться на любом участке кожного покрова. Диагностика вульгарной пузырчатки основана на выявлении положительного симптома Никольского и обнаружении в мазках-отпечатках акантолитических клеток.

Приобретенный буллезный эпидермолиз — это редкое аутоиммунное субэпидермальное буллезное заболевание, которое может быть индуцировано лекарственными препаратами и обостряться под влиянием УФО. Клиническая картина приобретенного буллезного эпидермолиза характеризуется образованием напряженных пузырей с прозрачным или геморрагическим содержимым на фоне внешне неизмененной кожи и эрозий на месте травм. Разрешаются элементы с образованием рубцов и милиумов. Поражаются преимущественно тыльные поверхности кистей.

Псевдопорфирия является фототоксическим субэпидермальным буллезным дерматозом, проявляющимся пузырями на кистях и стопах. Описаны случаи псевдопорфирии после приема нестероидных противоспалительных средств, антибиотиков, сульфаниламидов, дапсона и других лекарственных веществ [12].

Псевдопорфирия и приобретенный буллезный эпидермолиз по течению и клинической картине напоминают ППК, однако уровень порфиринов в сыворотке крови, моче и кале остается в норме [13].

С целью уточнения диагноза проведено обследование: ОАК, ОАМ, определение уровня СОЭ, биохимический анализ крови, определение акантолитических клеток в мазках-отпечатках, УЗИ органов брюшной полости и почек.

Лабораторные данные: повышение уровня СОЭ (45 мм/ч), в биохимическом анализе крови (АСТ 59,1 U/л; ЩФ 319 U/л; ГГТ 117,9 U/л; прямой билирубин 5,9 ммоль/л), в общем анализе мочи обнаружены порфирины, в мазке-отпечатке с эрозий акантолитические клетки не найдены. Заключение УЗИ органов брюшной полости и почек: диффузные изменения печени и поджелудочной железы, деформация желчного пузыря, синусные (парапельвикальные) кисты почек.

На основании жалоб, данных анамнеза, клинической картины, лабораторных и инструментальных методов исследования выставлен диагноз: «Поздняя кожная порфирия».

Рис. 1. Мужчина, 50 лет. Поражение кожи лица.

Рис. 2. Поражение кожи ушных раковин и лица.

Рис. 3. Поражение кожи верхних конечностей.

За время пребывания в стационаре пациенту были назначены препараты хинолинового ряда: гидроксихлорохин в минимальной дозировке по 1 таблетке 2 раза в неделю, гемоэкстракция в объеме 250 мл однократно. Параллельно проводилась дезинтоксикационная терапия, препараты, улучшающие микроциркуляцию, гепатопротекторы и наружное лечение в виде анилиновых красителей.

Спустя 2 недели от начала терапии патологический процесс на коже был в стадии разрешения:

Рис. 4. Пациент с порфирией после лечения.

Рис. 5. Пациент, 50 лет. После лечения (лицо, ушные раковины).

эрозии заэпителизировались, большинство корок отторглось полностью, на месте разрешившихся элементов остались вторичные гиперпигментированные пятна. Субъективных ощущений не отмечалось (рис. 4, 5).

Пациент направлен на амбулаторное лечение с рекомендациями постепенного увеличения дозы гидроксихлорохина в 2 раза каждый месяц, под контролем лабораторных показателей и дерматолога по месту жительства на амбулаторном этапе; фотопротекторы с фактором защиты не менее 50. Кроме того, существуют данные, что пациенты с ПКП нуждаются в максимальной защите от лучей спектра А.

Обсуждение. ПКП является достаточно редко встречающимся заболеванием (5–20 случаев на 100000 населения) [7]. Трудность диагностики, схожесть клинических проявлений с другими фотодерматозами нередко приводят к тому, что пациенты годами получают лечение, которое лишь снимает некоторые симптомы, но не является патогенетически обусловленным [9]. Стоит предположить, что низкая частота встречаемости данного дерматоза, возможно, объясняется отсутствием клинически и лабораторно подтвержденного диагноза данного дерматоза, нередко скрывающегося за другими кожными дерматозами.

Заключение. Данное клиническое наблюдение интересно в связи с редкой встречаемостью дерматоза, сложностью дифференциальной диагностики на амбулаторном этапе.

Постановка диагноза часто затрудняется схожестью клинических и биохимических признаков с другими заболеваниями. Для установления правильного диагноза необходим в первую очередь тщательно собранный анамнез, позволяющий выявить внешний токсин (алкоголь, эстроген, хлорированный углеводород), который мог послужить триггерным фактором для дебюта заболевания. Комбинированная терапия флеботомией и препаратами хлорохинового ряда может снижать тяжесть гепатотоксических реакций на хлорохин, ускорять и удлинять ремиссию заболевания.

References (Литература)

1. Habif TP. Photodermatosis and pigmentation disorders. Skin disease: diagnosis and treatment 2006; (15): 376–379.
2. Zeligman MD, Baum MD. Porphyric bullous dermatosis. Arch Derm Syphilo. 1948; 58 (4): 357–371.
3. Tschudy DP, Valsamis M, Magnussen CR. Acute intermittent porphyria: clinical and selected research aspects. Ann Intern Med 1975 Dec; 83 (6): 851–64.
4. Waldenstrom J. Stadien uber Porphyrias. Acta Med Scand 1937; 82 [Supple]: 1–254.
5. Ajioka JD, et al. Down-regulation of hepcidin in porphyria cutanea tarda. Blood 2008; (112): 4723.
6. Phillips JD, et al. A mouse model of familial porphyria cutanea tarda. Proc Natl Acad Sci, U S A 2001; (98): 259.
7. Wolf K, Goldsmith LA, Katz S, et al. Fitzpatrick Dermatology in clinical practice. 2012; Vol. 2, p. 1343–1370. Russian (Вольф К., Голдсмит Л.А., Кац С. И. и др. Дерматология Фицпатрика в клинической практике. М., 2012; т. 2; с. 1343–1370).
8. Bissell DM, Wang B. Acute Hepatic Porphyria. J Clin Transl Hepatol 2015; 3 (1): 17–26.
9. Gasson T, Klein K. Nurse Pract. Porphyria: pathophysiology, diagnosis, and treatment 2015; 40 (8): 1–6.
10. Karim Z, Lyoumi S, Nicolas G, et al. Porphyrias: A 2015 update. Clin Res Hepatol Gastroenterol 2015; 39 (4): 412–25.
11. Jappe U, Zillikencs D, Bonnekoh B, et al. Epidermolysis bullosa acquisita with ultraviolet radiation sensitivity. Br J Dermatol 2000; 142: 517–529.
12. DeGiovanni CV, Darley CR. Pseudoporfhyria occurring during a course of ciprofloxacin. Clin Exp Dermstol 2008; (33): 109–110.
13. Green JJ, Manders SM. Pseudoporphyria. J Am Acad Dermatol 2000; 41: 197–208.

УДК 616.5–004.1–031:616.511 (048.8) Обзор

ФЕНОМЕН ИЗОМОРФНОЙ ПРОВОЦИРУЮЩЕЙ РЕАКЦИИ ПРИ ОГРАНИЧЕННОЙ СКЛЕРОДЕРМИИ (ОБЗОР)

Е. Е. Тальникова *— ГБОУ ВПО «Саратовский ГМУ им. В. И. Разумовского» Минздрава России, кафедра кожных и венерических болезней, врач-ординатор;* ***В. Н. Шерстнева*** *— ГБОУ ВПО «Саратовский ГМУ им. В. И. Разумовского» Минздрава России, кафедра кожных и венерических болезней, ассистент, кандидат медицинских наук;* ***С. Р. Утц*** *— ГБОУ ВПО «Саратовский ГМУ им. В. И. Разумовского» Минздрава России, заведующий кафедрой кожных и венерических болезней, профессор, доктор медицинских наук.*

PHENOMENON OF ISOMORPHIC PROVOKING RESPONSES IN CASES OF LIMITED SCLERODERMA (REVIEW)

E. E. Talnikova *— Saratov State Medical University n.a. V. I. Razumovsky, Department of Skin and Venereal Diseases, Attending Physician;* ***V. N. Sherstneva*** *— Saratov State Medical University n.a. V. I. Razumovsky, Department of Skin and Venereal Diseases, Assistant of Professor, Candidate of Medical Science;* ***S. R. Utz*** *— Saratov State Medical University n.a. V. I. Razumovsky, Head of Department of Skin and Venereal Diseases, Professor, Doctor of Medical Science.*

Дата поступления — 31.08.2015 г. Дата принятия в печать — 15.09.2015 г.

Тальникова Е. Е., Шерстнева В. Н., Утц С. Р. **Феномен изоморфной провоцирующей реакции при ограниченной склеродермии (обзор). Саратовский научно-медицинский журнал 2015; 11 (3): 454–457.**

В историческом аспекте рассматривается возникновение термина «феномен Кёбнера». Представлены данные литературы, отражающие этиологию, патогенетические механизмы и эпидемиологию изоморфной провоцирующей реакции при красном плоском лишае, псориазе, склеродермии, сифилисе. Приведены варианты классификаций ФК. Описаны клинические случаи развития ограниченной склеродермии после механической травмы.

Ключевые слова: феномен Кёбнера, склеродермия, детский возраст, псориаз, красный плоский лишай, сифилис, провоцирующие факторы, иммунитет.

Talnikova EE, Sherstneva VN, Utz SR. **Phenomenon of isomorphic provoking responses in cases of limited scleroderma (review). Saratov Journal of Medical Scientific Research 2015; 11 (3): 454–457.**

The article presents the historical origin of the term “Koebner phenomenon”. The literature data reflect the etiology, pathogenesis and epidemiology of isomorphic mechanisms provoking responses in lichen planus, psoriasis, scleroderma, syphilis. Variants of the Koebner phenomenon’s classifications are given. The clinical cases of limited scleroderma after mechanical injury are described.

Key words: Koebner phenomenon, scleroderma, childhood, psoriasis, lichen planus, syphilis, triggers, immunity.

Феномен Кёбнера (ФК) (от греч. *isos* — «равный», «соразмерный», «одинаковый»; *morhpe* — «вид», «форма») — один из наиболее известных симптомов в дерматологии, характеризуется возникновением морфологических элементов на видимо неизмененной коже после воздействия различных травматических факторов [1, 2]. Феномен имеет также другое название — изоморфная провоцирующая реакция [3].

ФК наиболее часто (до 75% случаев) наблюдается у пациентов с псориазом, хотя нередко встречается при других заболеваниях: красном плоском лишае (КПЛ), витилиго, васкулитах, буллезном пемфигоиде, ревматоидном артрите, диффузных заболеваниях соединительной ткани, генодерматозах, опухолях и др. [3, 4]. Нередко ФК может служить дебютом этих дерматозов [5].

Первое описание изоморфной реакции принадлежит одному из выдающихся дерматологов XIX в., президенту Берлинского дерматологического общества Генриху Кёбнеру (1838-1904). Его научные интересы охватывали самые различные области дерматовенерологии: микозы, лепру, пузырчатку, лекарственную аллергию и сифилис [4, 6]. В 1872 г. Кёбнер сообщил о необычной реакции кожи, которую наблюдал у пациентов с псориазом, на месте расчесов, татуировок и лошадиных укусов [7]. Впоследствии данные клинические проявления получили название «феномен Кёбнера», а механизм воспроизведения данной реакции стал известен как «эксперимент Кёбнера» [1, 3, 8]

Ответственный автор — Тальникова Екатерина Евгеньевна
Тел. (сот.): +79271391984
E-mail: mina_tlt@mail.ru

Рядом авторов [4] высказывались предположения об инфекционной и паразитарной природе ФК. Положительный эффект от проводимой антибактериальной и антипаразитарной терапии косвенно подтверждал данную гипотезу. В качестве профилактики появления ФК некоторые дерматологи рекомендовали проводить дезинфекцию одежды, постельного белья и других предметов быта пациентов.

Вместе с тем мнение ученых относительно происхождения этого феномена не было единодушным. В 1893 г. Nielsen, изучая ФК, пытался предотвратить появление феномена с помощью предварительного нанесения на кожу больных псориазом антисептика. Однако им не было получено определенных результатов в связи с малым количеством наблюдений. В разное время изучением ФК занимались Lipschutz, Levi, Bettman и Hoffman [4, 9].

Спектр провоцирующих факторов как эндогенной, так и экзогенной природы при ФК чрезвычайно широк. К экзогенным триггерам относят физические воздействия: ожоги, отморожения, давление, трение, хирургические вмешательства, татуировки, кожные скарификационные пробы, вакцинацию, укусы животных и насекомых, ультрафиолетовое, рентгеновское и лазерное излучение. К данной группе относят также химические факторы: кислоты, щелочи и местнораздражающие средства. Кроме того, определенная роль отводится сезону года (зима — осень, весна — лето) [1, 2, 10, 11]. Среди эндогенных причин важную роль играют нарушения метаболических процессов в организме, инфекции (острые и хронические), интоксикации, психоэмоциональный стресс и др. [1].

Несмотря на то что с момента описания ФК прошло уже почти полтора столетия, однозначного

взгляда на морфогенез изоморфной реакции до сих пор не существует. Сам Кёбнер связывал развитие изоморфной реакции с наличием «диспозиции» кожи, которая может быть врожденной, наследственно обусловленной или приобретенной [2]. В 1918 г. Samberger пытался ввести новый термин для обозначения этого явления — «паракератотический диатез» [2]. Опубликованы данные о возможном участии в формировании ФК различных иммунологических, сосудистых, ферментативных, гормональных и генетических факторов [12]. По мнению некоторых исследователей, нарушения в капиллярном русле предшествуют морфологическим изменениям в дерме [12].

Развитие ФК может быть напрямую связано с нарушениями врожденного или приобретенного иммунитета. В первом случае характерно воспаление с активацией цитокинов и нейропептидов, во втором — специфические реакции приобретенного иммунитета (клеточного и/или гуморального) на фоне генетической предрасположенности [2].

Возможно, что в основе изоморфной реакции лежит выраженная гиперергия, в результате видимо неизменная кожа находится в состоянии готовности к воспалительной реакции. Малейшее её раздражение вызывает гиперпролиферацию эпидермиса и является ультимативным стимулом к появлению новых высыпаний [2, 6].

Скрытый период от момента травмы до появления морфологических элементов в среднем составляет от 10 до 20 дней. Однако в ряде случаев он может сокращаться до 3 дней или увеличиваться до 2 лет [10, 13].

При ФК наблюдается закон «всё или ничего», заключающийся в том, что если происхождение феномена связано с одним раздражителем, то кожа отреагирует и на все остальные. И наоборот, если нет реакции на один раздражитель, то будет отсутствовать ответ и на другие провоцирующие факторы [10, 14].

Рядом авторов описан так называемый «обратный» феномен Кёбнера, при котором после травмы происходит разрешение морфологических элементов [12, 15–18].

Существует несколько классификаций ФК, базисом которых являются клинические критерии. Так, Bizzozero [19] выделяет максимальный, минимальный, абортивный и ФК без клинических проявлений. При максимальном ФК патологические очаги локализуются по всей поверхности травмы, при минимальном — лишь в отдельных ее областях, при абортивном высыпания регрессируют спонтанно через 12–20 дней, в последнем варианте после травматизации кожа остается интактной [10].

Согласно классификации, предложенной Boyd и Nelder [20], выделяют 4 типа ФК. I тип — истинный ФК — наблюдается при псориазе, красном плоском лишае и витилиго. Характеризуется развитием реакции у всех пациентов с данной патологией и не связан с инфекционными или аллергическими агентами. II тип, или псевдо ФК, возникает в результате внедрения инфекции в кожу при травме или при некрозе тканей, без процессов пролиферации в них (гангренозная пиодермия, контагиозный моллюск, бородавки). К III типу относится «случайный» ФК, при котором элементы сыпи иногда локализуются в местах травмы, например при болезни Дарье, многоформной эритеме, саркоме Капоши, болезни Бехчета и др. IV тип — сомнительный ФК — встречается среди заболеваний, при которых случаи развития данной реакции единичные [1, 8, 10, 11].

При псориазе ФК, вероятно, обусловлен повышенной готовностью эпидермиса к нарушению процессов пролиферации и дифференцировки кератиноцитов в результате активации клеточного звена иммунитета, ассоциирующегося с антигенами системы HLA [2].

В норме гиперпролиферация эпидермиса относится к защитным реакциям (адекватное воспаление). При псориазе же она становится патологической (неадекватное воспаление). Отсюда бесполезные и бесконечные попытки регенерации эпидермиса. [2]

При КПЛ изоморфная реакция кожи носит название феномена Кёбнера — Крейбиха. Патогенез и механизм ответной реакции мало чем отличается от таковых при псориазе. ФК часто обнаруживается на слизистой оболочке полости рта в результате травматизации протезами или вследствие патологического прикуса, что редко наблюдается при псориазе. Особенностью ФК при КПЛ также является его появление на месте экскориаций, возникновение которых провоцируется интенсивным зудом [21].

Изоморфная реакция при витилиго наблюдается в 21–62 % случаев [3]. В развитии ФК при данной патологии выделяют два этапа [3]. Первый этап заключается в выработке провоспалительных факторов, таких как ФНО-α, IL1, IL6, Hsp70, Hsp72, Hsp90, и ICAM-1. Второй этап — специфические аутоантигены способствуют развитию и прогрессированию локального воспаления. Изоморфная реакция характеризуется различными клиническими вариантами: участки депигментации могут четко соответствовать зоне поражения, выходить за ее пределы или располагаться по краям повреждения («трихромное» витилиго) [3].

В 1877 г. профессор В. М. Тарновский опубликовал результаты изучения роли травмы в развитии сифилидов, наблюдая появление гумм на месте нанесения раздражающих средств (*syphilis provocatoria*) [22]. «Организм больных третичным сифилисом реагирует глубокими инфильтратами на неспецифические раздражители» (В. М. Тарновский, 1877, цит. по [23]). В результате формируется специфическая гранулема, преимущественно состоящая из плазматических клеток («плазмома») и завершающаяся формированием рубца [23]. Это обусловлено иммунологическими особенностями организма и различными видами травм (механическая, психическая, медикаментозная) [2, 6]. Позже П. С. Григорьев отмечал, что ФК и феномен Тарновского имеют ряд общих черт [2].

Не исключено развитие ФК у пациентов с ревматологической патологией. Нередко ревматоидный артрит (РА) дебютирует с кожного синдрома, который может быть представлен ревматоидными узелками, нейтрофильным дерматитом или васкулитом, а клинически проявляется данным феноменом. Наиболее часто поражается кожа в области крестца и затылка, а также кожа рук и стоп. Однако ревматоидные узелки могут формироваться не только на поверхности кожи, но и во внутренних органах (легких, сердце, желудочно-кишечном тракте и позвоночнике). В этом случае речь идет о «глубоком» ФК, обусловленном чувствительностью внутренних органов, подобно коже, к механическим воздействиям. В развитии «внутреннего» ФК также играют роль инфекционные агенты [24]. Например, легочные ревматоидные узелки могут сформироваться в результате перенесенной бактериальной пневмонии [24, 25].

Травматические повреждения кожи могут предшествовать склеродермии [26].

Мы наблюдали 2 случая развития склеродермии после механической травмы у детей разных возрастных групп.

Клинический случай. Девочка 13 лет поступила в клинику кожных болезней 02.05.2015 с жалобами на появление очагов уплотнения и пятен белого цвета на коже лица, туловища, верхних и нижних конечностей (рисунок).

Из анамнеза известно, что 3 года назад впервые на боковой поверхности туловища появилось пятно белого цвета. Позже на коже спины и живота стали наблюдаться безболезненные очаги уплотнения лилового цвета. Изменения на коже связывала с частыми механическими травмами (падения на тренировках по художественной гимнастике). Лечилась амбулаторно по месту жительства без положительного эффекта. Постепенно высыпания распространились на кожу лица, верхних и нижних конечностей.

Из перенесенных заболеваний: ОРВИ, сотрясение мозга. Наследственность не отягощена. Имеет место пищевая аллергия (ангионевротический отек в анамнезе). Непереносимость лекарственных препаратов отрицает.

При осмотре: патологический процесс носит многоочаговый характер. На коже груди, живота, спины, боковых поверхностей туловища наблюдаются очаги розовато-сиреневого цвета, преимущественно округлой формы, с четкими границами, диаметром до 10 см, умеренной плотности при пальпации, с гладкой поверхностью, окруженные венчиком эритемы по периферии. В центре очагов — участки атрофии. При дерматоскопии отмечаются изменения рельефа кожи, исчезновение сетчатого рисунка, ромбических полей, а также участки линеарной депигментации. На коже лица симметрично расположены несколько депигментированных пятен с четкими границами, различных по форме и очертаниям, размером до 7х8 см. Дермографизм смешанный, быстрый. Субъективные ощущения отсутствуют.

При проведении лабораторно-инструментальных исследований в общем анализе крови отмечалось повышение эозинофилов до 13%, остальные показатели в пределах возрастной нормы. В биохимическом анализе крови, общем анализе мочи патологических изменений не выявлено. УЗИ органов брюшной полости — без патологии.

С учетом клинико-анамнестических данных, результатов лабораторных исследований был установлен диагноз: «Склеродермия локализованная, бляшечная, многоочаговая, фаза эритемы, индурации, атрофии, стадия прогрессирования. Витилиго».

Была назначена антибактериальная, противогрибковая, антигистаминная, спазмолитическая, метаболическая терапия. На фоне проведенного лечения отмечалась положительная динамика.

Второй клинический случай — ребенок 1 года 9 месяцев.

Родилась от 8-й беременности, в срок, весом 3 кг 700 г. До 1 года находилась на грудном вскармливании. Развивалась соответственно возрасту. Родители и близкие родственники здоровы.

В возрасте 6 недель, через две недели после падения, на левой ягодице у ребенка появилось розовато-синюшное пятно. Постепенно очаг увеличивался в размерах и становился плотным. Длительное время лечение не проводилось.

При поступлении в клинику состояние ребенка удовлетворительное. Грудная клетка правильной формы, дыхание пуэрильное. Тоны сердца чистые. Живот мягкий, печень и селезенка не увеличены. Лимфатические узлы не изменены.

В области левой ягодицы и бедра расположен очаг индурации красновато-синюшного цвета, в форме неправильного овала, размером 5,5х9,5 см, с четкими границами. Кожа в пределах очага натянута, блестящая, с трудом берется в складку. По периферии имеется розовый венчик.

При биохимическом анализе крови выявлена слабоположительная реакция на С-реактивный белок (+). Остальные лабораторные показатели в пределах нормы.

Диагноз: «Ограниченная склеродермия, бляшечная форма, фаза индурации, эритемы, стадия прогрессирования».

Приведенное наблюдение представляет интерес в связи с тем, что в подростковом возрасте пациентка обращалась повторно по поводу появления очага уплотнения на коже правого предплечья после термического ожога. Диагностирована ограниченная склеродермия, бляшечная форма, фаза индурации и атрофии.

В результате проведенных обследований выявлена слабоположительная реакция на С-реактивный белок (+). Других патологических изменений не найдено. От лечения больная отказалась [27].

Таким образом, ФК нередко наблюдается при самом широком круге хронических дерматозов, которые отличаются не только своим патогенезом, но и характером клинических проявлений (локализация, морфологические элементы, патогистология и субъективные ощущения). Однако местная ответная реакция, которая носит разное название (ФК, изоморфная провоцирующая реакция, феномен Кёбнера — Крейбиха, паракератотический диатез, феномен Тарновского), тем не менее имеет сходство патогенетических механизмов развития.

References (Литература)

1. Shamov BA. The Koebner phenomenon. In: Modern Dermatology: Problems and Solutions 2015; p. 210–221. Russian (Шамов Б.А. Феномен Кёбнера. В кн.: Современная дерматовенерология: проблемы и решения. 2015; с. 210–221.)
2. Karpov VV, Islamov VG, Elistratova IV. About Koebner phenomenon and disease. Clinical Dermatology and Venereology 2010; 6: 125–130. Russian (Карпов В.В., Исламов В.Г., Елистратова И.В. О феномене и болезни Кебнера. Клиническая дерматология и венерология 2010; 6: 125–130.)
3. Geel van N, Speeckaert R, Taieb A, et al. Koebner`s phenomenon in vitiligo: European position paper. Pigment Cell Melanoma Research 2011; 24: 564–573.
4. Robert AW, Miller MD. The Koebner phenomenon. International Journal of Dermatology 1982; 21: 192–197.
5. Salvador A-S, Espineira-Carmona MJ, Aneiros-Fernandes J. The Koebner phenomenon: psoriasis in tattoos. CMAJ 2013; 185 (7): 585.
6. Skripkin JV, Mordovtsev VN. Skin and venereal disease: Guide for physicians. M: Medicine, 1999; 2: 116–145. Russian (Скрипкин Ю.В., Мордовцев В.Н. Кожные и венерические болезни: Руководство для врачей. М: Медицина, 1999; 2: 116–145).
7. Koebner H. Zur aetiologie der psoriasis. Vjschr Dermatol 1876; 3: 559.
8. Adaskevich VP. The specific clinical symptoms and phenomena in dermatology. Dermatology 2014; 1: 52–58. Russian (Адаскевич В.П. Специфические клинические симптомы и феномены в дерматологии. Дерматология 2014; 1: 52–58.)
9. Nielsen L. Clinical and etiological researches in psoriasis. In: Selected Monographs in Dermatology. Translated by Barendi FH. The New Sydenham Society 1893; 143–569.
10. Weiss G, Shemer A, Trau H. The Koebner phenomenon: review of the literature. JEADV 2002; 16: 241–248.
11. Sagi L, Trau H. The Koebner phenomenon. Clinics in Dermatology 2011; 29: 231–236.
12. Thappa DM. The isomorphic phenomenon of Koebner. Indian J Dermatol Venereol Leprol 2004; 70: 187–189.
13. Shelley WB, Arthur RB. Biochemical and physiological clues to the nature of psoriasis. Arch Dermatol 1958; 78: 14–29.
14. Pedace FJ, Muller SA, Winkelmann RK. The biology of psoriasis. An experimental study of the Koebner phenomenon. Acta Derm Venereol 1969; 49: 390–400.
15. Shamsadini S, Varesvazirian M, Shamsadini A. Cryotherapy as a treatment for psoriasis. Dermatol Online J 2005; 11: 21.
16. Grekin DA, Van Scott EJ. Dermal role and controls in psoriasis. Arch Dermatol 1973; 108: 425.
17. Hellgren L. Psoriasis: A statistical, clinical and laboratory investigation of 255 psoriatics and matched healthy controls. Acta Derm Venereol 1964; 44: 191–207.
18. Lintas N. Case of psoriasis cured after intercurrent measles. Minerva Dermatol 1959; 34: 296–297.
19. Bizzozero ME. Sur le phenomena de Koebner dans le psoriasis (Psoriasis factice). Ann Dermatol Syphilol 1931; 3: 510–529.
20. Boyd AS, Nelder KH. The isomorphic response of Koebner. Int J Dermatol 1990; 29: 401–410.
21. Dovzhansky SI, Slesarenko NA, Utz SR. Lichen planus. Saratov: Publishing Saratov State Medical University, 2013; p. 82–86. Russian (Довжанский С. И., Слесаренко Н.А., Утц С. Р. Красный плоский лишай. Саратов: Изд-во Сарат. мед. ун-та, 2013; с. 82–86)
22. Skripkin YuK, Sharapova GY, Selisskii GD. Diseases transmitted through sexual contact. L.: Meditsina, 1985; 40 p. Russian Скрипкин Ю.К., Шарапова Г.Я., Селисский Г.Д. Болезни, передающиеся при половых контактах. Л.: Медицина, 1985; 40 с.)
23. Kulaga VV, Lemeshko VA. Skin and venereal disease. Practitioners. Lugansk: Elton-2, 2009; 281 p. Russian (Кулага В.В., Лемешко В.А. Кожные и венерические болезни. Практикующему врачу. Луганск: Элтон-2, 2009; 281 с.)
24. Yamanoto T, Ueki H. Koebner phenomenon in rheumatoid arthritis. J Genet Syndr Gene Ther 2013; 4 (8): 173.
25. Ueki H. Koebner phenomenon in lupus erythemattosus with special consideration of clinical findings. Autoimmun Rev 2005; 4: 219–223.
26. Bureau G. Sclerodermie localisee du visage post-trumatique. Bull de dermat 1962; 69: 88.
27. Sherstneva VN. The case of scleroderma in infant. Questions skin pathology 1974; 103: 74. Russian (Шерстнева В.Н. Случай склеродермии у ребенка грудного возраста. Вопросы патологии кожи 1974; 103: 74.)

УДК 616–003.829.5–071 (045) Клинический случай

НЕДЕРЖАНИЕ ПИГМЕНТА (СИНДРОМ БЛОХА — СУЛЬЦБЕРГЕРА)

Н.А. Слесаренко *— ГБОУ ВПО «Саратовский ГМУ им В.И. Разумовского» Минздрава России, кафедра кожных и венерических болезней, профессор, доктор медицинских наук.* ***С. Р. Утц*** *— ГБОУ ВПО «Саратовский ГМУ им В.И. Разумовского» Минздрава России, заведующий кафедрой кожных и венерических болезней, профессор, доктор медицинских наук.* ***И.Г. Грашкина*** *— ГБОУ ВПО «Саратовский ГМУ им В.И. Разумовского» Минздрава России, кафедра кожных и венерических болезней, кандидат медицинских наук.* ***М.Г. Еремина*** *— ГБОУ ВПО «Саратовский ГМУ им В.И. Разумовского» Минздрава России, кафедра кожных и венерических болезней, кандидат медицинских наук.* ***И.С. Акимова*** *— ГБОУ ВПО «Саратовский ГМУ им В.И. Разумовского» Минздрава России, кафедра кожных и венерических болезней, ординатор.*

BLOCH — SULZBERGER SYNDROME

N.A. Slesarenko *— Saratov State Medical University n.a.V.I. Razumovsky, Department of Skin and Venereal Diseases. Professor, Doctor of Medical Science.* ***S. R. Utz*** *— Saratov State Medical University n.a.V.I. Razumovsky, Head of Department of Skin and Venereal Diseases, Professor. Doctor of Medical Science.* ***I.G. Grashkina —*** *Saratov State Medical University n.a.V.I. Razumovsky, Department of Skin and Venereal Diseases, Candidate of Medical Science.* ***M.G. Eremina*** *— – Saratov State Medical University n.a.V.I. Razumovsky, Department of Skin and Venereal Diseases, Candidate of Medical Science.* ***I.S. Akimova*** *— Saratov State Medical University n.a.V.I. Razumovsky, Department of Skin and Venereal Diseases, Intern.*

Дата поступления — 1.09.2015 г. Дата принятия в печать — 15.09.2015 г.

Слесаренко Н.А., Утц С. Р., Грашкина И.Г., Еремина М.Г., Акимова И.С. **Недержание пигмента (синдром Блоха — Сульцбергера). Саратовский научно-медицинский журнал 2015; 11 (3): 457–462.**

Представлено пять клинических наблюдений в течение полугода пациентов детского возраста с недержанием пигмента. Проведена дифференциальная диагностика в зависимости от стадии заболевания. Приведены варианты лечения данной категории пациентов.

Ключевые слова: недержание пигмента, дифференциальная диагностика, варианты лечения.

***Slesarenko NA, Utz SR, Grashkina IG, Eremina MG, Akimova IS.* Bloch — Sulzberger syndrome. Saratov Journal of Medical Scientific Research 2015; 11 (3): 457–462.**

Five clinical observations in pediatric patients with Bloch — Sulzberger syndrome are presented. The observation had been performed for six months. The differential diagnosis depending on the stage of the disease was done. The article contains variants of treating patients of this category.

Key words: Bloch — Sulzberger syndrome, differential diagnosis, treatment options.

Введение. Недержание пигмента (НП) относится к врожденным нарушениям ороговения, а именно к мозаичным заболеваниям, при которых подразумевается наличие в тканях одного организма генетически различающихся клеток, происходящих из одной зиготы. Мозаичность может встречаться в любом органе, но на коже она распознается особенно легко: высыпания располагаются по линиям Блашко. Под термином «линии Блашко» понимают пути распространения клеток из эмбриональной морулы в ходе эмбриогенеза. Мозаичность при НП обусловлена врожденным дефектом (мутации или инактивация) Х-хромосомы. Выявлены два генетических локуса для НП: 1) НП1 с Xq11-аутосомной транслокацией, приводящей к генетическим аномалиям и характеризующейся клинической картиной поражения кожи без предшествующей воспалительной фазы; 2) НП2 с Х-сцепленными доминантными мутациями в гене NEMO (nuclear factor-kB essential modulator)/IKK-ɣ (inhibitor kappa kinase-ɣ), гена, расположенного на хромосоме Xq28. Предполагают, что в этом случае возникает снижение иммунной толерантности в эктодермальных тканях. Помимо эктодермальной дисплазии у гетерозиготных девочек возникает реакция, похожая на аутоиммунную (воспалительная фаза), а у гомозиготных мальчиков — реакция по типу «трансплантат против хозяина», в результате чего плод погибает [1, 2]. Мозаицизм, который как термин предложил и теоретически обосновал Chemke с соавт. [3], при недержании пигмента был доказан на клеточном уровне на рубеже XX и XXI веков [4].

Популяционная частота НП составляет 1 случай на 50 тысяч новорожденных [5]. Заболевание впервые, почти одновременно, описано Bloch и Sullzberger в конце 20-х годов XX в. [6, 7]. При НП главным образом поражаются ткани и органы, производные из эктодермы или нейроэктодермы. Несмотря на то, что в патологический процесс вовлекаются волосы, ногти, глаза, центральная нервная система, отмечается эозинофилия в крови и тканях, диагноз НП как при наличии воспалительной фазы в период новорожденности, так и без нее ставится (или подтверждается) клинической картиной поражения кожи. Различают 4 стадии болезни: буллезную или везикулезную (воспалительную), гипертрофическую, пигментную и атрофическую [7–8]. В связи с доказанными дефектами генов, расположенных на разных хромосомах (Xq28 — с предшествующей воспалительной фазой и Xq11 — без нее) можно говорить о двух формах болезни.

Патоморфология. Клиническая и патоморфологическая картины поражения кожи зависят от стадии заболевания. Воспалительная фаза характеризуется наличием пузырей и пузырьков на фоне яркой эритемы, линейно расположенных, чаще на конечностях, но нередко и на туловище, даже на лице и коже волосистой части головы, образующих очаги по линиям Блашко. Они могут существовать уже при рождении или появляются в первые дни жизни. Существуют до 1–2 месяцев, реже дольше. Иногда заболевание прогрессирует, элементы появляются толчкообразно, захватывая все новые участки тела, однако генерализованный характер поражения кожи отмечается редко. На месте вскрывшихся пузырьков и пузырей появляются эрозии, корочки. Слизистые оболочки не поражаются. Общее состояние ребенка не страдает. Постепенно высыпания самостоятельно разрешаются, но на их месте, так же линейно и дугообразно, в виде завитков и завихрений (по линиям Блашко), каплевидно, как «брызги грязи», возникают веррукозные разрастания, которые приобретают желто-бурый цвет, иногда на их поверхности появляются пузырьки, которые трактуются как экзематизация, но, скорее всего, являются проявлением самого заболевания, т.е. возможно существование двух его стадий. Через несколько месяцев, иногда лет, бородавчатые очаги разрешаются, оставляя коричневые и темно-серые пятна или гипопигментацию с легкой атрофией.

При второй форме НП (без воспалительной стадии) в 2–3-летнем возрасте сразу появляются бородавчатые разрастания по линиям Блашко, нередко принимаемые за невусы. Они существуют долго, до пубертатного периода и даже дольше.

Гистологически, в 1-й стадии выявляются внутриэпидермальные пузыри, спонгиоз, инфильтрация эозинофилами; во 2-й — гиперкератоз, акантоз (напоминающий псевдокарциноматозную гиперплазию), дискератоз, более выраженный, чем в 1-й стадии; в 3-й и 4-й — в дерме обнаруживаются очаги скопления меланина при уменьшении его количества в базальном слое эпидермиса [9].

При электронной микроскопии во всех стадиях видны дискератоз и фагоцитоз дискератотических клеток и меланосом в дерме, что подтверждает, что в патогенезе заболевания принимает участие аутоиммунный механизм [9, 10].

Производные эпидермиса — ногти и волосы также бывают вовлечены в патологический процесс. У 25% лиц с НП имеются очаги облысения и изменения структуры волос. Практически у всех пациентов ногтевые пластинки маленькие и тонкие, очень часто наблюдаются дефекты зубов (отсутствие некоторых, их неправильное расположение и др.; гипо- или гиперплазия десен; патология со стороны глаз (нистагм, страбизм, катаракта, голубые склеры, пигментация сетчатки, атрофия зрительного нерва), аномалии скелета. Возможны мезодермальные дефекты: патология сердечно-сосудистой системы, почек, матки [11–13]. В 40–50% случаев отмечается поражение центральной нервной системы [14–15].

Описан случай рождения девочки с заболеванием центральной нервной системы клинически выражающимся микроцефалией и судорогами; при исследовании мозга с помощью магнитоядерного резонанса (МРТ) обнаруживались изменения тканей мозга (церебральная атрофия, гипоплазия мозолистого тела, повреждение белого вещества). На коже отмечалось лишь небольшое количество линейно расположенных пузырьков и пузырей на туловище и в области

Ответственный автор — Еремина Мария Геннадьевна
Тел.: 89272231053
E-mail: 913693@mail.ru

Диагностические критерии болезней недержания пигмента (НП)

Отсутствие доказательств НП среди женщин-родственников первой линии родства	Наличие НП как минимум у одного родственника женского пола первой линии родства
Большие критерии	
Эритема, везикулы с эозинофилами, типичная гиперпигментация, в основном на туловище	Предположительная история НП или типичные кожные проявления НП (эритема, пузыри, гиперпигментация)
По линиям Блашко	Линейные очаги атрофии
Линейные атрофические, лишенные волос очаги	Полосовидная потеря волос
Ретинопатия	Облысение. Ретинопатия. Привычные выкидыши плода мужского пола
Малые критерии	
Дефекты зубов, изменения ногтей, различные виды дистрофии волос, алопеция	
Как минимум один большой критерий необходим для твердой постановки диагноза спорадического НП. Малые критерии, если присутствуют, будут поддерживать диагноз	Диагноз НП

паховых складок. Hadj-Rabia с соавт. провели ретроспективный анализ 47 случаев НП у детей, наблюдавшихся в педиатрической клинике с 1986 по 1999 г. [13]. Эти авторы, а также Pedrero с соавт. предлагают несколько модифицировать большие и малые диагностические критерии НП, предложенные Landy и Donal [7, 13] (таблица).

Дифференциальный диагноз. Дифференциальная диагностика зависит от стадии заболевания. При первой (воспалительной) стадии приходится исключать буллезные дерматозы. Инфекционные: простой пузырьковый лишай новорожденных, полиморфизм высыпаний — пятна, папулы, пузырьки располагаются группами, часто процесс генерализуется, состояние ребенка тяжелое. Выделяют три формы инфекции: высыпания на коже, на слизистой, поражение глаз, ЦНС. Это потенциально летальное заболевание. Пол не имеет значения. Вирус ветряной оспы: ветряная оспа новорожденных — тяжелая инфекция с пневмонией, гепатитом, менингоэнцефалитом, смертность достигает 20%; на коже множество мелких пятнистых, папулезных и везикулезных элементов, быстро покрывающихся корками.

Из других инфекционных заболеваний у новорожденного могут быть буллезное импетиго, стафилококковая (эпидемическая) и сифилитическая пузырчатки.

При эпидемической пузырчатке пузыри появляются на фоне яркой разлитой эритемы, быстро вскрываются, эрозии сливаются, окаймлены обрывками эпидермиса. Состояние ребенка тяжелое, требующее реанимационных мероприятий. Болеют и девочки, и мальчики.

Сифилитическая пузырчатка, как проявление раннего врожденного сифилиса, характеризуется образованием пузырей на инфильтрированном основании, не сливающихся, локализующихся преимущественно на ладонях и подошвах. Состояние ребенка, так же как и при НП, вполне удовлетворительное.

Из неинфекционных заболеваний этого периода жизни ребенка следует исключить буллезный эпидермолиз, а именно тип Кёбнера, Даулинга — Меара и простой буллезный эпидермолиз с мышечной дистрофией, при которых в местах соприкосновения с пеленками, памперсами и в местах трения имеются обширные эрозии, покрытые спавшимися покрышками пузырей, при некоторых формах эпидермолиза имеются некротические струпы. Свежие буллезные элементы удается увидеть редко. Врожденная буллезная ихтиозиформная эритродермия отличается появлением крупных дряблых пузырей с последующим отслоением эпидермиса и образованием обширных эрозий, наличием гиперкератоза и шелушения на ладонях и подошвах, тяжелым состоянием ребенка. Большую трудность в дифференциальной диагностике представляет исключение линеарного IgA-зависимого дерматоза у детей, клиническая картина которого наиболее сходна с воспалительной стадией НП (пузыри с плотной покрышкой, линейно расположенные). Герпетиформный дерматит Дюринга, характеризующийся группами полиморфных высыпаний, среди которых есть буллезные и везикулезные элементы, также может в какой-то степени напоминать НП. Менее похожи высыпания при буллезном пемфигоиде, буллезных высыпаниях врожденной красной волчанки, буллезном варианте мастоцитоза, акантолитической пузырчатке. При постановке диагноза учитываются все составляющие: анамнез (наследственность, течение беременности, наличие выкидышей или мертворожденных детей у матери, их пола) и объективные данные (клиническая картина, критерии диагностики).

При веррукозных разрастаниях и гиперпигментации НП дифференцируют с невусами, дискератозом Дарье, вульгарными бородавками, реже — доброкачественной пузырчаткой Хейли Хейли.

Прогноз при НП зависит от степени вовлеченности других (экстракутанных) органов и систем. Терапия больных с НП зависит от стадии заболевания. В стадии воспалительных явлений используется симптоматическая наружная терапия (водные анилиновые красители, антисептические растворы и присыпки). При генерализации процесса возможно назначение дезинтоксикационных средств, системных антибиотиков, редко — глюкокортикостероидов. В стадии веррукозных разрастаний рекомендованы кератолитические препараты, наружные, а иногда и системные ароматические ретиноиды.

Описание клинического случая. Несмотря на редкость данного заболевания, в течение шести месяцев мы наблюдали пять детей с НП. Трое из них от 2 до 14 дней жизни находились в детской инфекционной больнице и двое обратились на консультацию в нашу клинику в возрасте четырех и пяти лет. Все больные с НП девочки, в семейном анамнезе у матери одной пациентки был мертворожденный мальчик. У девочки, родившейся через два года, в период новорожденности проявлений НП не было, но в три

года начали появляться очаги красноты, шелушения, бородавчатых разрастаний асимметрично на левой кисти, предплечье и левой половине туловища. В течение всей жизни обращали внимание на то, что у девочки тонкие ногтевые пластинки, мелкие зубы, несколько отставала в речевом развитии, занималась с логопедом. Вторая девочка в стадии бородавчатых разрастаний, по словам матери, в период новорожденности лечилась в детской инфекционной больнице с высыпаниями на коже.

Три девочки периода новорожденности родились от первой беременности. В семейном анамнезе кожных заболеваний, выкидышей и мертворождения не было. У одной пациентки поражение кожи было генерализованным (рис. 1). По всему кожному покрову на фоне эритемы преимущественно линейно или дугообразно располагаются пузыри размером до мелкой горошины с плотной, напряженной покрышкой, с серозным и серозно-геморрагическим содержимым. На коже волосистой части головы высыпания образуют завихрения и бляшки, покрытые серозно-геморрагическими корками (рис. 2).

У двух других девочек типичные линейно расположенные пузыри на фоне эритемы распологались на бедрах, голенях, отдельные пузыри были на туловище, располагаясь по линиям Блашко (рис. 3, 4).

Инфекционный характер заболевания был отвергнут в первые дни пребывания детей в инфекционной больнице. Дифференциальный диагноз проводился с буллезным эпидермолизом и линеарным IgA-зависимым дерматозом у детей, буллезной врожденной ихтиозиформной эритродермией.

При буллезном эпидермолизе пузыри возникают на кистях, стопах и в местах трения, они интраэпидермальные, поэтому быстро вскрываются и обнаруживаются лишь эрозии, окаймленные обрывками пузырей. У наших больных основным проявлением заболевания являются пузыри. Их расположение линейное, дугообразное по линиям Блашко. Буллезная врожденная ихтиозиформная эритродермия проявляется генерализованной эритродермией, обширными эрозиями, чаще в складках, гиперкератозом.

Исключение линеарного IgA-зависимого дерматоза у детей представляет значительные трудности, так как пузыри с толстой покрышкой располагаются в тех же местах (волосистая часть головы, нижняя часть тела, ягодицы, внутренняя поверхность бедер, паховая область, голени), но не по линиям Блашко, в центре пузырей часто имеются корочки.

Больные с воспалительной стадией НП, находящиеся в детской инфекционной больнице, получали антибиотики. Наружно назначались водные антисептические растворы и анилиновые красители. Через месяц дети консультированы в клинике кожных болезней. Отмечено значительное улучшение. Сохранялись очаги неяркой эритемы и единичные пузыри.

У двух девочек четырех и пяти лет с бородавчатыми разрастаниями клиническая картина поражения кожи была сходной (рис. 5). На левой кисти в области 5-го пальца с переходом на тыльную поверхность, предплечье линейно располагаются веррукозные очаги, гиперпигментация. Ранее в поликлинике по месту жительства ставился диагноз невоидного образования и лечение не назначалось. Нами были рекомендованы наружные кератолитические средства (кремы с мочевиной, салициловой, молочной кислотой), смягчающие и увлажняющие кремы и молочко (эмоленты), ароматические ретиноиды (радевит, клензит)

Рис. 1. Генерализованное поражение кожи у девочки с НП.

Рис. 2. Поражение кожи волосистой части головы у девочки с НП.

Рис. 3. Высыпания на коже бедер по линиям Блашко у девочки с НП.

Рис. 4. Линейно расположенные высыпания на коже задней поверхности нижних конечностей у девочки с НП.

Рис. 5. Гиперпигментация кожи при НП у девочки в возрасте четырех лет.

Обсуждение. Таким образом, новорожденные с пузырными высыпаниями, наблюдаемые неонатологами, требуют тщательного обследования и определения тактики ведения. Описанные нами три случая НП у девочек, находящихся в детской инфекционной больнице, свидетельствуют о неправильном подходе ведения этих больных. Их направление в инфекционную больницу было ошибочным [7, 14].

Больных с веррукозной стадией НП поликлинические дерматологи ошибочно ориентировали в отношении прогноза заболевания и не назначали лечения. Кроме того, отсутствие воспалительной стадии в период новорожденности у одной из девочек с веррукозными высыпаниями, появившимися в пятилетнем возрасте, подтверждает возможность существования двух вариантов НП [2].

Вывод. Описанные клинические наблюдения интересны в связи с редкой встречаемостью дерматоза, сложностью постановки диагноза у пациентов раннего детского возраста. Описанные случаи свидетельствуют о необходимости проведения тщательного дифференциального диагноза данной категории пациентов для выбора правильной тактики ведения, которая зависит не только от стадии процесса, но и от степени вовлеченности других органов и систем.

References (Литература)

1. Sefiani A, Abel L, Heuertz S, et al. The gene for incontinentia pigmenti is assigned to g28. Genomics 1989; 4: 427–429.
2. Treadwell P. A. Sustemic conditions in children associated with pigmentary changes. Clinics in Dermatology. 2014; 12: 1–4.
3. Molho-Pessach V, Schaffer Julie V. Blaschko lines and other patterns of cutantous mozaicism. Clinics in Dermatology 2011; 29: 205–225.
4. Chemke J, Rappoport S, Etrog R. Abenant melanoblast migra associated with trisomy 18 mosaicism. J Med Genet 1983; 20 (2): 13.
5. Sacuntabhai A, Dhitavat J, Burge S, Hovnanian F. Mosaicism for ATP2A2 mutations causes segmental Darier s diseseas. J Jnvest Dermatol 2000; 115 (6): 1144–7.
6. Olisova OJ, Grabovskaya OV Teplyuk NP, et al. Unilateral dermatitis, contact with lines Blashko and neurological changes. Russian Journal of Skin and Venereal Diseases 2014; 5: 22–29. Russian (Олисова О.Ю., Грабовская О.В., Теплюк Н.П. и др. Унилатеральные дерматозы, связь с линиями Блашко и неврологическими изменениями. Российский журнал кожных и венерических болезней 2014; 5: 22–29)
7. Pedrero RM, Rodriguez MF, Perez RP, Laguna RL. Incontinencia pigmenti. Piel (BARC) Formation Cjntinuada tn Dermatologia 2015; 30 (1): 24–34.
8. Bloch B. Eigentumliche bisher night beschriebene Pigmentaffektion (Incontinentia Pigmenti) Schweiz mtd Wschr.1926; 56: 404–405.
9. Sulzberger MB. Uber eine bishernight beschriebene congenitale Pigmentanomalie (Incontinentia Pigmenti). Arch Derm Syph (Berlin) 1927; 157: 19–32.
10. Reken M, Schaller M, Sattler E, Burgdorf B. Atlas of Dermatology. M., 2014: 405 p. Russian (Рекен М., Шаллер М., Заттлер Э., Бургдорф В. Атлас по дерматологии. М., 2014: 405 с.)
11. Makhneva NV, Tarasova ZM, Narogan MV, et al. Bloch — Sulzberger syndrome (clinical and immunopathological observation). Clinical Dermatology and Venereology. 2013; 6: 36–45. Russian (Махнева Н.В., Тарасова З.М., Нароган М.В. и др. Синдром Блоха — Сульцбергера (клинико-иммунопатологическое наблюдение). Клиническая дерматология и венерология 2013; 6: 36–45.)

12. Sukolin GI. Clinic hereditary dermatoses. Moscow: Binom, 2014; 311 c. Russian (Суколин Г.И. Клиника наследственных дерматозов. Москва: БИНОМ, 2014; 311 с.)

13. Hiadj-Rabia S, Froidevaux D, Bodak N, et al. Clinicfl Study of 40 Cases of Incontinentia Pigmenti. http//archderm.jamonetwork.com/by a New York University User on 02/17/2015.

14. Turkmen M, Eliacik K, Temocin K, et al. A rare cause of neonatal seizure: Incontinentia Pigmenti. The Turkish J of Pediatriics 2007; 49: 327–330.

15. Landy SJ, Donnal D. Incontinencia pigmenti (Bloch — Sulzberger syndrome). J Med. Genet. 1993; 30: 53–59.

УДК 616.517–071 (045) Краткое сообщение

ДИАГНОСТИЧЕСКОЕ ЗНАЧЕНИЕ ДЕРМАТОСКОПИИ ПРИ ПСОРИАЗЕ

Утц С. Р. *— ГБОУ ВПО «Саратовский ГМУ им. В.И. Разумовского» Минздрава России, заведующий кафедрой кожных и венерических болезней, профессор, доктор медицинских наук;* ***Шерстобитова К.Ю.*** *— ГУЗ «Саратовский областной кожно-венерологический диспансер», врач-онколог-дерматолог;* ***Шнайдер Д.А.*** *— ГУЗ «Саратовский областной кожно-венерологический диспансер», главный врач.*

DIAGNOSTIC VALUE OF DERMATOSCOPY IN CASE OF PSORIASIS

Utz S. R. *— Saratov State Medical University n.a. V.I. Razumovsky of the Ministry of Health of Russia, Department of Skin and Venereal Diseases, Professor, Doctor of Medical Science;* ***Sherstobitova K.Y.*** *— Saratov Regional Dermatovenerologic Dispensary, oncologist — dermatologist;* ***Schnaider D.A.*** *— Saratov Regional Dermatovenerological Dispensary, Head Physician.*

Дата поступления — 29.08.2015 г. Дата принятия в печать — 15.09.2015 г.

Утц С. Р., Шерстобитова К.Ю., Шнайдер Д.А. **Диагностическое значение дерматоскопии при псориазе. Саратовский научно-медицинский журнал 2015; 11 (3): 462–466.**

Цель: оценить дерматоскопическую картину при псориазе в различные стадии заболевания. *Материал и методы.* Под наблюдением находилось 30 пациентов с диагнозом: «Псориаз папулезно-бляшечный диссеминированный в стадии прогрессирования». Дерматоскопическое исследование проводилось на видеодерматоскопе экспертного класса MoleMaxHD (компании Дерма Медикал Системс, Австрия) при увеличении от х30 до х80 до начала терапии, на 7-й и 15-й дни лечения. *Результаты.* Изменения дерматоскопической картины при псориазе отмечаются уже в первые дни лечения и опережают динамику основных клинических проявлений заболевания, регистрируемую человеческим глазом. *Заключение.* Дерматоскопия позволяет выявить самые ранние признаки положительной динамики от проводимой терапии и может быть использована для выбора рационального метода лечения.

Ключевые слова: псориатическая бляшка, видеодерматоскопия, сосудистый рисунок.

Utz SR, Sherstobitova KY, Schnaider DA. **Diagnostic value of dermatoscopy in case of psoriasis. Saratov Journal of Medical Scientific Research 2015; 11 (3): 462–466.**

Aim: to evaluate the picture of dermatoscopy in case of psoriasis at different stages of the disease. *Materials and Methods.* We observed 30 patients with a diagnosis of disseminated papular — plaque psoriasis at the stage of progression. Dermatoscopic study was conducted by the expert class videodermatoskop MoleMaxHD (company Derma Medical Systems, Austria), with an increase from x30 to x80 to initiation of therapy, on the 7th and 15th days of treatment. *Results.* Changes of dermatoscopic picture in psoriasis are observed on the first days of treatment, and outperformed the major clinical manifestations of infections detected by the human eye. *Conclusion.* Dermatoscopy reveals the earliest signs of positive dynamics of the therapy and can be used to select a rational method of treatment.

Key words: psoriatic plaque, videodermatoskopy, vascular pattern.

Введение. Псориаз представляет собой заболевание мультифакториальной природы, морфологические проявления которого обусловлены гиперпролиферацией кератиноцитов в сочетании с наличием хронической воспалительной реакцией в дерме [1–5]. Исследования, проводимые в последние годы, значительно расширили наши представления об изменениях состояния микрососудистой системы кожи в очагах поражения при различных по тяжести клинических разновидностях псориаза [6].

Ценным неинвазивным методом диагностики в дерматоонкологии является дерматоскопия, которая находит все большее применение и в общей дерматологии. Возможности используемого для диагностики оборудования при дерматоскопии позволяют рассматривать кожу при очень большом увеличении (от х40 до х600). Имеются отдельные публикации, посвященные дерматоскопическим особенностям ряда наиболее распространённых дерматозов [7–11].

Сосудистые структуры представляют собой наиболее важную группу критериев в процессе дерматоскопической оценки воспалительных кожных заболеваний, поэтому адекватное знание сосудистого рисунка нормальной кожи позволяет выделить микрососуды при псориазе, отличающиеся формой и размерами.

Под большим увеличением (х40) в нормальной коже сосуды определяются как регулярно рассеянные по поверхности красные точки; при увеличении х60-х100 точки представляют собой капилляры в виде запятых, расположенных равномерно в каждом сосочке дермы. Однако следует учитывать, что в некоторых областях тела дерматоскопическая картина сосудов может меняться, что связано с особенностями их строения (подошвы, ладони, складки кожи, некоторые участки лица) [12, 13].

Дерматоскопический паттерн (паттерн — англ. *pattern* — образец, шаблон) продолжает интенсивно

Ответственный автор — Шерстобитова Ксения Юрьевна
Тел.: 8-937-968-20-40
E-mail: k.sherstobitova@gmail.com

исследоваться в целях эффективного использования для дифференциальной диагностики псориаза с другими эритемосквамозными дерматозами [7–9, 14–18].

Точечные и гломерулярные (клубочковые) или глобулярные сосуды являются общей дерматоскопической особенностью, присутствующей в каждом псориатическом элементе (рис. 1). Обнаружение любого другого морфологического типа сосудов должно вызвать сомнения относительно диагноза «псориаз».

Термин «глобулы» может быть использован для описания схожих дерматоскопических признаков [14]. Различие между точками и глобулами основано на диаметре структур (точки мельче; диаметр, как правило, до 0,1 мм). При псориазе могут быть использованы оба термина, поскольку округлые сосудистые структуры могут иметь различные диаметры, хотя в пределах одного поражения (псориатической бляшки) обычно они имеют схожий размер.

При высоком увеличении (х60-х100) красные точки представляют собой расширенные удлиненные, извилистые капилляры, формирующие клубочки и кольца (рис.1а) [17]. Располагаются они более густо, чем в здоровой коже, и соответствуют ангиоэктазиям папиллярной дермы, обеспечивающим феномен «кровяной росы».

Равномерное или регулярное распределение красных точек в пределах очага также является отличительным признаком псориаза (рис. 1), что особенно значимо при дифференциальной диагностике его с некоторыми воспалительными дерматозами, где одним из дерматоскопических признаков являются точечные сосуды (красный плоский лишай, отрубевидный лишай, розовый лишай Жибера). Симметричное, однородное расположение сосудов наблюдается и при удалении гиперкератотических наслоений с псориатической бляшки, которые препятствуют их визуализации [8].

Светло-красный фон и тонкие, беловатые или серебристые поверхностные чешуйки (рис. 1) — еще два дополнительных дерматоскопических критерия псориаза. Как показывают наши наблюдения, цвет чешуек позволяет выделить псориаз среди эритемосквамозных дерматозов и некоторых дерматитов. Для ряда перечисленных дерматозов и таких дерматитов, как монетовидная экзема, характерно наличие на поверхности очага желтых чешуек [8].

Анализируя данные дерматоскопических исследований очагов поражения у больных псориазом с такими локализациями, как волосистая часть головы (ВЧГ), складки, ладони и подошвы, мы пришли к выводу, что перечисленные ранее диагностические критерии могут существенно видоизменяться при данных локализациях. Поэтому при дифференциальной диагностике дерматоскопической картины псориаза некоторых локализаций и других воспалительных дерматозов следует учитывать анамнез заболевания, общую клиническую картину и область поражения.

Дерматоскопия с успехом может использоваться как для контроля эффективности проводимой терапии, так и для своевременной диагностики рецидива псориаза. С помощью дерматоскопии может быть выявлена стероид-обусловленная атрофия кожи на ранней стадии: обнаруживаются характерные линейные сосуды задолго до того, как телеангиэктазии станут клинически очевидными [4, 19].

Цель: оценить дерматоскопическую картину при псориазе в различные стадии заболевания.

Материал и методы. Исследование проводилось на базе ГУЗ «Саратовский ОКВД». Под нашим наблюдением находилось 30 пациентов в возрасте от 40 до 68 лет с диагнозом: «Псориаз папулезно-бляшечный диссеминированный в стадии прогрессирования». Высыпания на коже у больных были представлены папулезными элементами и бляшками различных размеров с «венчиком роста» по периферии, с выраженным шелушением, при пальпации бляшек отмечалась инфильтрация. На преимущественное обострение процесса в зимний период указывали 72,2% пациентов, летом — 17,5%. В 10% случаев больные не могли отметить сезонности в течении болезни. В анамнезе большинства обследованных имелись частые рецидивы, короткие ремиссии после клинического улучшения, резистентность к традиционно применяемым методам терапии.

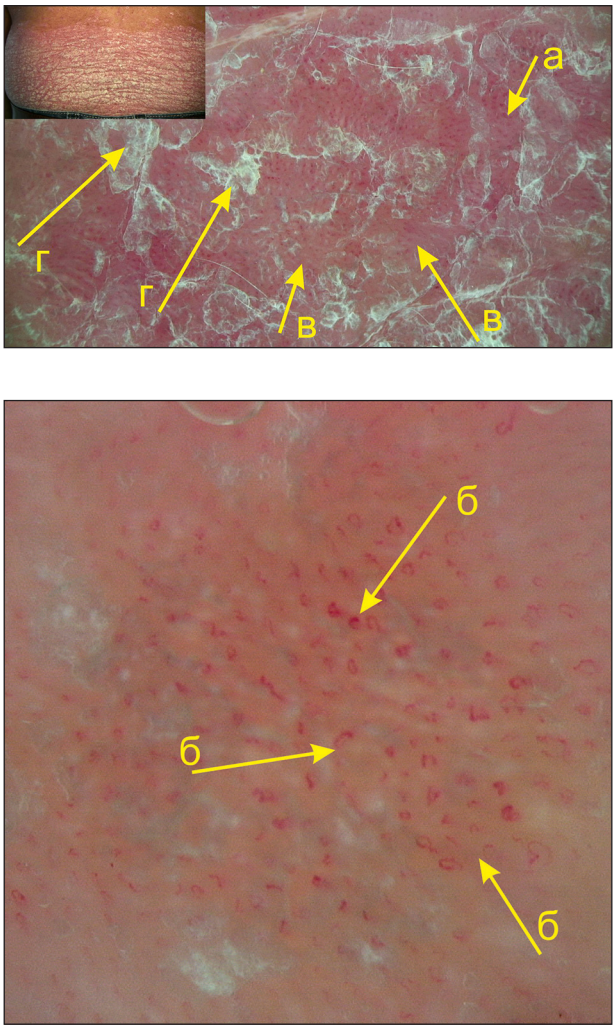

Рис. 1. Типичный дерматоскопический паттерн псориаза, представленный при увеличении Х30 точечными сосудами (а), регулярно распределенными в пределах псориатической бляшки. При высоком увеличении (Х60, Х80, Х100) красные точки представляют собой расширенные удлиненные, извилистые капилляры, формирующие клубочки и кольца (б). Светло-красный фон (в) и белые или серебристые поверхностные чешуйки (г) — еще две общих диагностических находки.

Критерии включения пациентов в группу наблюдения: информированное согласие пациента на участие в исследовании; наличие клинически подтвержденного диагноза псориаза в стадии прогрессирования; возраст от 40 до 68 лет.

Критерии исключения из исследования: тяжелые сопутствующие соматические заболевания; пора-

жение таких областей, как ВЧГ, ладони и подошвы, складки, половые органы.

Средний возраст пациентов составил 54±1,3 года, среди них 10 женщин (33,3%) и 20 мужчин (66,7%). Индекс PASI до лечения в среднем составил 39,5±3,2. Давность заболевания от 5 до 20 лет.

Пациенты были разделены на две равные группы. Больным первой группы проводилась комбинированная лазерная терапия (Лазмик-ВЛОК), включающая местное воздействие на псориатические очаги импульсным низкоинтенсивным лазерным излучением (НИЛИ) красного спектра (λ=635 нм) мощностью 40 Вт с изменением частоты следования имульсов до 10000 Гц и внутривенное лазерное освечивание крови (λ=525 нм) по оригинальной методике [20]. Пациентам второй группы (n=15) проводили ПУВА-терапию (Dermalight1000) с аммифурином по 4-дневной методике. В обеих группах также проводилась базовая терапия в соответствии со стандартами [21].

Дерматоскопическое исследование проводилось на видеодерматоскопе экспертного класса при увеличении от х30 до х80 до начала терапии и на 7-й и 15-й дни лечения в обеих группах. При исследовании псориатической бляшки на очаг оказывалось минимальное давление линзой видеодерматоскопа для сохранения морфологии сосудов кожи, в качестве иммерсионной среды использовался гель для ультразвукового исследования. С целью предотвращения расхождений во время проведения процедуры создание дерматоскопических снимков видеосистемой производилось одним и тем же специалистом на протяжении всех исследований. Оценка результатов осуществлялась двумя независимыми специалистами.

При дерматоскопии псориатических бляшек оценивались следующие критерии (табл. 1): морфология сосудов (точечные сосуды, сосуды в виде клубочков, извитые); распределение сосудов (равномерное, неравномерное); цвет фона, на котором располагались

Таблица 1

Оценка дерматоскопических критериев псориатической бляшки

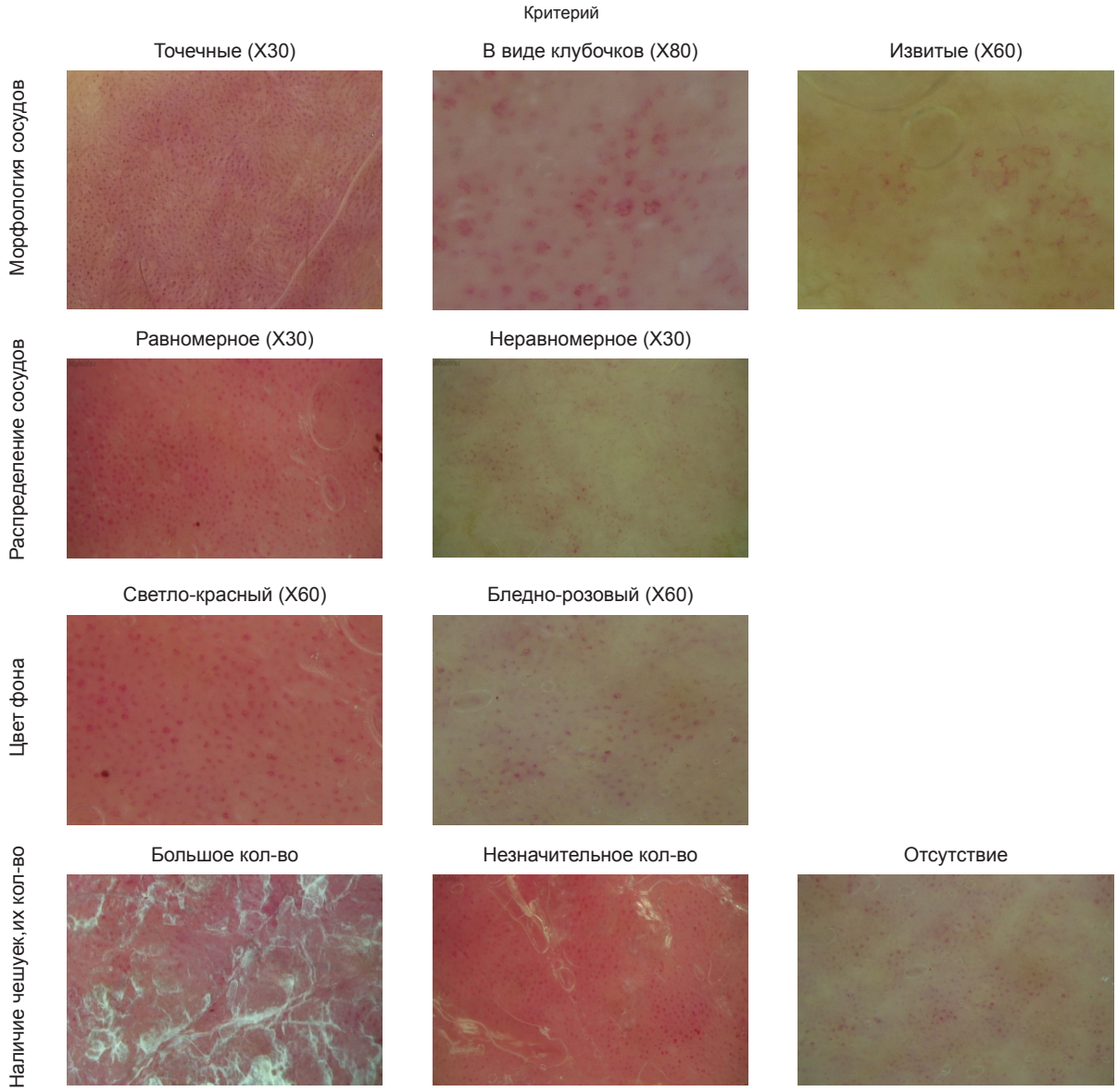

Таблица 2

Результаты анализа дерматоскопических критериев

Критерии	До лечения	Лазер (15 чел)		Пува (15 чел)	
		7-й день	15-й день	7-й день	15-й день
Цвет фона					
Светло-красный	30 (100%)	15 (100%)	1 (6,7%)	15 (100%)	0
Бледно- розовый	0	0	14 (93,3%)	0	15 (100%)
Тип сосудов					
Точечные (Х30)	30 (100%)	15 (100%)	15 (100%)	15 (100%)	15 (100%)
В виде клубочков (Х60,80)	30 (100%)	15 (100%)	15 (100%)	15 (100%)	15 (100%)
Извитые (Х 30,60,80)	0	0	10 (66,7%)	0	15 (100%)
Распределение сосудов					
Равномерное	30 (100%)	15 (100%)	0	15 (100%)	0
Неравномерное	0	0	15 (100%)	0	15 (100%)
Наличие чешуек					
Отсутствие	0	0	15 (100%)	4 (26,7%)	15 (100%)
Большое количество	25 (83,3%)	0	0	0	0
Небольшое количество	5 (16,7%)	15 (100%)	0	11 (73,3%)	0
Цвет чешуек					
Серебристо-белый	28 (93,3%)				
Желтоватый	2 (6,7%)				

сосуды (светло-красный, бледно-розовый); наличие чешуек и их количество (большое количество чешуек, незначительное количество или их отсутствие); цвет чешуек (серебристо-белый, желтоватый).

Статистическая обработка материалов исследования проводилась с помощью пакета программ Statistica V.10.0. Для оценки достоверности различий между анализируемыми показателями использовался метод Фишера. Значимыми признавались результаты при $p<0,05$.

Результаты. Результаты анализа дерматоскопических критериев до начала, на 7-й и 15-й дни лечения представлены в табл. 2.

Обсуждение. Типичная дерматоскопическая картина псориатических элементов наблюдалась в обеих группах исследуемых. По клиническим признакам она соответствовала прогрессирующей стадии псориаза. У всех пациентов при дерматоскопии до начала лечения при увеличении х30 на светло-красном фоне определялись точечные сосуды, которые при увеличении х60 или х80 представляли собой клубочки капилляров, равномерно расположенные по всей площади очага. Чешуйки на поверхности бляшки присутствовали также у всех пациентов. В большинстве случаев, они определялись в большом количестве. Цвет чешуек в 93,3% случаев был серебристо-белый, в 6,7% желтоватый.

В обеих группах к середине курса терапии у всех пациентов (100%) цвет фона оставался светло-красным; сосуды: при увеличении х30 точечные, при увеличении х80 в виде клубочков также у всех 15 пациентов. Вместе с тем у больных, получавших ПУВА-терапию, к середине курса наблюдалось некоторое уменьшение размера точечных сосудов в бляшках и изменение их цвета (более темные, коричневатые по сравнению с цветом сосудов до лечения). Оценивая интенсивность проявления клинических признаков и подсчитывая индекс PASI у данной группы больных, мы отметили, что большая часть элементов визуально не изменилась (PASI 33,7±0,45), что нашло отражение в высоких баллах интенсивности эритемы, шелушения и инфильтрации, хотя в дерматоскопической картине произошли существенные изменения.

После окончания курса лечения (на 15-й день) дерматоскопическая картина бляшек заметно менялась в обеих группах и соответствовала клинической картине, наблюдаемой на стадии регресса: цвет фона побледнел, стал бледно-розовым у 93,3% в 1-й группе и у 100% пациентов во 2-й группе, у всех пациентов в 1-й и 2-й группах при увеличении х30 также определялись точечные сосуды, однако они визуально были меньше, чем до лечения, и имели коричневатый цвет. При увеличении х80 сосуды представляли собой уменьшенные за счет сужения просвета капилляров плотно сжатые клубочки. Одновременно с наличием точечных и клубочковых сосудов в бляшках мы обнаружили в обеих группах извитые капилляры, не формирующие клубочки. Отмечалось уменьшение количества самих сосудов.

Чешуйки на поверхности псориатических элементов отсутствовали у всех 30 испытуемых. После лечения был также подсчитан индекс PASI (5,7±0,7), при этом оценка степени выраженности основных клинических проявлений (эритемы, шелушения и инфильтрации) полностью совпала с результатами оценки дерматоскопической картины.

Заключение. Проведенные нами исследования продемонстрировали необходимость дальнейшего внедрения дерматоскопии в повседневную практику врача-дерматовенеролога, в частности для контроля эффективности терапии псориаза.

References (Литература)

1. Mordovtsev VN, Mushet TN, Albanova VI. Psoriasis (pathogenesis, clinical features, treatment). Kishinev: Shtiintsa, 1991; 184 c. Russian (Мордовцев В.Н., Мушет Т.Н., Альбанова В.И. Псориаз (патогенез, клиника, лечение). Кишенев: Штиинца, 1991; 184 с.).

2. Zhilova MB, Kaganova NL, Frigo NV, Znamenskaya LF, Volkov IA, Volnukhin VA. Selection of genes associated with the DNA excision repair system and development of a study method to forecast the efficacy and safety of the UV therapy of psoriasis patients. Vestn Dermatol Venerol 2009; (6): 59–66. Russian (Жилова М.Б., Каганова Н.Л., Фриго Н.В., Знаменская Л.Ф., Волков И.А., Волнухин В.А. Выбор генов, ассоциированных с эксцизионной системой репарации ДНК. Разработка протокола исследования для изучения прогнозирования эффективности и безопасности ультрафиолетовой терапии больных псориазом. Вестн. дерматол. и венерол. 2009; (6): 59–66).

3. Sobolev VV, Soboleva AG, Zolotarenko AD, Nikolayev AA, Korsunskaya IM, Minnibayev MSh, Bruskin SA. Investigation of C-JUN, JUN-B, JUN-D and C-FOS gene expression for the eveluation of the efficiency of low-intensity laser therapy for psoriasis. Clinic Dermatol Venerol 2013; (1): 16–21. Russian (Соболев В.В., Соболева А.Г., Золотаренко А.Д., Николаев А.А., Корсунская И.М., Миннибаев М.Ш., Брускин С. А. Изучение экспрессии генов C-JUN, JUN-B, JUN-D и C-FOS для оценки эффективности лечения псориаза низкоинтенсивным лазерным излучением. Клин. дерматол. и венерол. 2013; (1): 16–21).

4. Potekayev NS, Lvov AN, Fadeyev VV, Samoilenko VV. Severe systemic side effects of topical steroid therapy for psoriasis. Clinic Dermatol Venerol 2013; (1): 31–37. Russian (Потекаев Н.С., Львов А.Н., Фадеев В.В., Самойленко В.В. Тяжелые системные побочные эффекты топической стероидной терапии псориаза. Клин. дерматол. и венерол. 2013; (1): 31–37).

5. Orlova VO. Clinical experience with immunosuppressants used in the treatment of pustular psoriasis. Clinic Dermatol Venerol 2013; (1): 103–106. Russian (Орлова В.О. Клинический опыт применения иммунодепрессантов при лечении пустулезного псориаза. Клин. дерматол. и венерол. 2013; (1): 103–106).

6. Kubylinsky AA. Rationale for the use of high-intensity pulsed laser radiation in the treatment of psoriasis: PhD abstract. Moscow, 2012; 28 p. Russian (Кубылинский А.А. Обоснование применения высокоинтенсивного импульсного лазерного излучения в терапии псориаза: автореф. дис…. канд. мед. наук. Москва, 2012; 28 с.).

7. Zalaudek I, Argenziano G. Dermoscopy subpatterns of inflammatory skin disorders. Arch Dermatol 2006; 142: 808.

8. Lallas A, Kyrgidis A, Tzellos TG, et al. Accuracy of dermoscopic criteria for the diagnosis of psoriasis, dermatitis, lichen planus and pityriasis rosea. Br J Dermatol 2012; 166: 1198–205.

9. Vazguez-Lopez F, Kreusch J, Marghoob AA. Dermoscopic semiology: further insights into vascularfeatures by screening a large spectrum of nontumoral skin lesions. Br J Dermatol 2004; 150: 226–31.

10. Dupuy A, Dehen L, Bourrat E, et al. Accuracy of standard dermoscopy for diagnosing scabies. J Am Acad Dermatol 2007; 56: 53–62.

11. Zalaudek I, Giacomel J, Cabo H, et al. Entodermoscopy: a new tool for diagnosing skin infections and infestations. Dermatology 2008; 216: 14–23.

12. Kreusch JF. Clin Dermatol 2002; 20: 248–254.

13. Pankratov VG, Revotyuk AA, Pankratov OV. Dermatoscopy picture of some widespread dermatoses. Medic News 2011; (12): 14–18. Russian (Панкратов В.Г., Ревотюк А.А., Панкратов О.В. Дерматоскопическая картина некоторых распространенных дерматозов. Мед. нов. 2011; (12): 14–18).

14. Vazguez-Lopez F, Manjon-Haces JA, Maldonado-Seral C, et al. Dermoscopic features of plague psoriasis and lichen planus: new observations. Dermatology 2003; 207: 151–6.

15. Vazguez-Lopez F, Zaballos P, Fueyo-Casado A, et al. A dermoscopy subpattern of plaque-tupe psoriasis: red globular rings. Arch Dermatol 2007; 143: 1612.

16. Lallas A, Apalla Z, Tzellos T, et al. Dermoscopic in clinically atypical psoriasis. J Dermatol Case Rep 2012; 6. http://dx.doi.org/10.3315/jdcr.2012.1102.

17. De Angelis R, Bugatti L, Del Medico P, et al. Videocapillaroscopic findings in the microcirculation of the psoriatic plaque. Dermatology 2002; 204: 236–9.

18. Kim GW, Jung HJ, Ko HC, et al. Dermoscopy can be useful in differentiating scalp psoriasis from seborrhoeic dermatitis. Br J Dermatol 2011; 164: 652–6.

19. Vazquez-Lopez F, Marghoob AA. Dermoscopic assessment of long-term topical therapies with potent steroids in chronic psoriasis. J Am Acad Dermatol 2004; 51: 811–3.

20. Moskvin SV, Utts SR, Shnajder DA. Patent 2562316 RU, MPK A61N5/067. № 2014149852/14. Method of laser therapy of patients with psoriasis. Publ.10.09.2015. Bull. № 25. Russian (Москвин С. В., Утц С. Р., Шнайдер Д.А. Патент 2562316 RU, МПК A61N5/067. № 2014149852/14. Способ лазерной терапии больных псориазом. Опубл. 10.09.2015. Бюл. № 25).

21. Order of the Ministry of Health of the Russian Federation N 433 dated 30.05.2006 «Approval of standard of care for patients with psoriasis». Russian (Приказ МЗ РФ от 30.05.2006 г № 433 «Об утверждении стандарта медицинской помощи больным псориазом». М., 2006).

УДК 616.517–085.581.862:316.6 (045) Краткое сообщение

ПСИХОКОРРЕКЦИОННЫЕ МЕРОПРИЯТИЯ В КОМПЛЕКСНОЙ ТЕРАПИИ БОЛЬНЫХ ПСОРИАЗОМ

А.В. Филонова *— ГУЗ «Саратовский областной кожно-венерологический диспансер», клинический психолог;* ***С. Р. Утц*** *— ГБОУ ВПО «Саратовский ГМУ им. В.И. Разумовского» Минздрава России, заведующий кафедрой кожных и венерических болезней, профессор, доктор медицинских наук;* ***Д.А. Шнайдер*** *— ГУЗ «Саратовский областной кожно-венерологический диспансер», главный врач;* ***О.П. Гуськова*** *— ГУЗ «Саратовский областной кожно-венерологический диспансер», заведующая стационарным отделением, врач- дерматовенеролог.*

PSYCHOCORRECTION ACTIVITIES IN COMPLEX THERAPY OF PATIENTS WITH PSORIASIS

A.V. Filonova *— Saratov Regional Dermatovenerologic Dispensary, Clinical Psychologist;* ***S. R. Utz*** *— Saratov state medical University n.a. V.I. Razumovsky of the Ministry of Health of Russia, Head of Department of Skin and Venereal Diseases, Professor, Doctor of Medical Science;* ***D.A. Schneider*** *— Saratov Regional Dermatovenerologic Dispensary, Head Physician;* ***O.P. Guskova*** *— Saratov Regional Dermatovenerologic Dispensary, Head of Ppatient Departments, Dermatovenereologists.*

Дата поступления — 29.08.2015 г. Дата принятия в печать — 15.09.2015 г.

Филонова А.В., Утц С. Р., Шнайдер Д.А., Гуськова О.П. **Психокоррекционные мероприятия в комплексной терапии больных псориазом. Саратовский научно-медицинский журнал 2015; 11 (3): 466–471.**

Цель: изучить психоэмоциональное состояние больных псориазом и выбрать оптимальные методики коррекционных мероприятий с пациентами и их родственниками. *Материал и методы.* В исследовании участвовало 230 пациентов с различными формами псориаза (150 мужчин и 80 женщин, средний возраст 42±2,3 года), а также 183 совместно проживающих с ними родственника. Использовались методики оценки тревожности Ч.Д. Спилбергера и Ю.Л. Ханина, оценки качества жизни (SF-36 health status survey), а также разработанная нами анкета больного псориазом. *Результаты.* После проведенных психокоррекционных мероприятий у пациентов снизился уровень тревожности, повысилась жизненная активность, улучшились взаимоотношения с близкими, улучшилось эмоциональное состояния. *Заключение.* При использовании психотерапии в комплексе с медикаментами лечение псориаза становится более эффективным: снижается уровень тревоги, повышается жизненная активность, взаимодействие с близкими становится более доверительным, улучшается эмоциональное состояние.

Ключевые слова: псориаз, психокоррекционные мероприятия.

***Filonova AV, Utz SR, Schneider DA, Guskova OP.* Psychocorrection activities in complex therapy of patients with psoriasis. Saratov Journal of Medical Scientific Research 2015; 11 (3): 466–471.**

Aim: to examine the psycho-emotional state of patients with psoriasis and to choose the optimal methods of correctional interventions with patients and their family-relatives. *Materials and methods.* The study included 230 patients with various different forms of psoriasis (150 men and 80 women, mean age 42±2,3) and 183 of their cohabitating relatives. The method of C.D. Spielberg and J.L. Khanin was used for the assessment of anxiety degree, quality of life assessment (SF-36 health status survey), as well as a questionnaire, elaborated by our team, for patients with psoriasis. *Results.* After psychocorrection events in the patients there were noticed the following: decreased anxiety, increased vitality, improved relationships with loved ones, improved emotional state. *Conclusion.* When using psychotherapy in combination with medication, psoriasis treatment becomes more effective: reduced levels of anxiety, increased life activity, interaction with loved ones becomes more confident, improves emotional state.

Key words: psoriasis, psychocorrection events.

Введение. На диспансерном учете в кожно-венерологических диспансерах Саратовской области состоит 4175 больных псориазом, что составляет 27% от общего количества пациентов, состоящих на диспансерном учете с заболеваниями кожи в регионе. Заболеваемость составляет 167,2 на 100 тыс. населения. Более высокий показатель заболеваемости отмечается у жителей крупных промышленных городов области (Саратов, Энгельс, Балаково, Балашов). В дерматологическом отделении ГУЗ «Саратовский ОКВД» за период с января 2014 г. по апрель 2015 г. пролечено 478 пациентов с различными формами псориаза, что составляет около 30% от общего числа больных, находившихся на стационарном лечении в диспансере.

В последние годы отмечается прогрессивное снижение возраста начала заболевания и увеличение резистентных к терапии форм псориаза [1, 2].

Существенное влияние социальных и индивидуально-психологических факторов на манифестацию и рецидивирующий характер течения псориаза предполагает необходимость интеграции методов нейрорегуляторной коррекции в комплексную терапию дерматоза [3–6].

Одним из значимых факторов, оказывающих воздействие на развитие псориаза является психоэмоциональный стресс. Значимость стресса как триггерного фактора, увеличение числа спонтанных форм без выявленной наследственной предрасположенности, важность оказания психологической помощи контингенту больных описаны многими авторами [7–11].

Психологическая составляющая заболевания, раскрывающая роль личности в оптимизации и в повышении эффективности проводимых комплексных лечебно-реабилитационных мероприятий, остается недостаточно изученной. В связи с этим проведение экспериментально-психологических исследований при псориазе и организация психокоррекционной помощи больным псориазом и их родственникам весьма актуальны и востребованы.

Цель: изучение психоэмоционального состояния больных псориазом и выбор оптимальных методик коррекционных мероприятий с пациентами и их родственниками.

Материал и методы. В исследовании участвовало 230 человек с различными формами псориаза (150 мужчин и 80 женщин), а также 183 родственника, проживающих с ними. Средний возраст пациентов составил 42±2,3 года. Для диагностики психоэмоционального состояния использовались опросники: Методика оценки тревожности Спилбергера и Ханина [12], методика оценки качества жизни (SF-36 health status survey) [13] и анкета, разработанная в ГУЗ «Саратовский ОКВД» [14].

Дизайн исследования**:** коррекционная работа проходит в четыре этапа:

I. *Подготовительный этап*. Осуществляется в индивидуальной форме.

Задачи, решаемые на подготовительном этапе: установление психологического контакта; формирование доверительных отношений; получение добровольного согласия на проведение психокоррекционных мероприятий.

II. *Диагностический этап*. На данном этапе проводится оценка психоэмоционального состояния, а также уровня качества жизни больного.

Пациентам предлагается заполнить ряд тестов: оценки тревожности Спилбергера и Ханина [12]; оценки качества жизни (SF-36 health status survey) [13]; анкету больного псориазом [14];

III. *Основной этап.* Осуществляется в индивидуальной и групповой психотерапии. Групповая психотерапия используется для решения внутренних межличностных конфликтов, коррекции поведения, избавления от психологических комплексов. выработки новых стратегий поведения и адаптивных механизмов защиты.

Направления, которым уделяется наибольшее внимание в психокоррекционной работе: выражения эмоции; принадлежность к группе; осознание соб-

Ответственный автор — Филонова Анастасия Владимировна
Тел.: 8-919-839-4078,
E-mail: anastasiafila@mail.ru

ственного «Я»; принятие себя; обучение плодотворному общению с участниками терапии [15].

На данном этапе проводятся групповые занятия с ближайшим окружением пациентов, Работа с родственниками включает информирование и обсуждение особенностей поведения больных, выработку навыков эмоциональной поддержки и поддержания нейтрального средового взаимодействия. Группы формируются по 3–5 человек. В группы включаются: жены, матери, дети больных, проживающие совместно. В ходе групповых и индивидуальных занятий используются: коммуникативных тренинги, позволяющие проанализировать природу своих особенностей, осознать и принять собственные чувства и эмоции, выработать эмпатийные умения; обучение дифференцировать собственные чувства, переживания эмоций; развитие креативности, уверенности в себе; развитие новых поведенческих стратегий и навыков.

Одновременно с этим пациентам дается достоверная информация с использованием видеофильмов, демонстрационных материалов: о причинах возникновения псориаза; о факторах способствующих его обострению и прогрессированию; о современных методах лечения заболевания; о необходимости динамического наблюдения у дерматолога по месту жительства; о необходимости своевременного выявления и лечения у смежных специалистов сопутствующей патологии внутренних органов.

Проводятся беседы, обучающие правильному гигиеническому уходу за кожей и волосами. Даются полезные советы и рекомендации по здоровому образу жизни, правильному питанию, выбору одежды и уходу за ней.

IV. *Заключительный этап*. На данном этапе в группе проводятся: повторное тестирование; обработка и анализ полученных результатов; оценка эффективности проведенной работы; оценка психоэмоционального состояния пациентов и их родственников; создание благоприятной психосоциальной среды в быту пациента; профилактика психических расстройств и депрессивных состояний.

Статистическая обработка материалов исследования проводилась с помощью пакета программ Statistica v.10.0. Для оценки достоверности различий между анализируемыми показателями использовался метод Фишера. Значимыми признавались результаты при $p<0,05$.

Результаты. После проведенных мероприятий получены следующие результаты:

По методике оценки качества жизни (SF-36 health status survey):

1. Физическое функционирование, отражающее степень, в которой физическое состояние ограничивает выполнение физических нагрузок Низкие показатели по этой шкале у 57%, свидетельствуют о том, что физическая активность пациента значительно ограничивается состоянием его здоровья.

2. Ролевое функционирование, обусловленное физическим состоянием. Низкие показатели по этой шкале у 65% свидетельствуют о том, что повседневная деятельность значительно ограничена физическим состоянием пациента.

3. Интенсивность боли и ее влияние на способность заниматься повседневной деятельностью, включая работу по дому и вне дома. Низкие показатели по этой шкале у 63%.

4. Общее состояние здоровья — оценка больным своего состояния здоровья в настоящий момент и перспектив лечения: у 59% низкие оценки.

5. Жизненная активность. Низкие баллы у 48% свидетельствуют об утомлении пациента, снижении жизненной активности.

6. Социальное функционирование. Низкие баллы у 44% свидетельствуют о значительном ограничении социальных контактов, снижении уровня общения в связи с ухудшением физического и эмоционального состояния.

7. Ролевое функционирование, обусловленное эмоциональным состоянием, низкие показатели по этой шкале у 69% опрошенных интерпретируются как ограничение в выполнении повседневной работы, обусловленное ухудшением эмоционального состояния.

8. Психическое здоровье. Низкие баллы у 78% опрошенных свидетельствуют о наличии депрессивных, тревожных переживаний, психическом неблагополучии.

После курса реабилитации наблюдалась коррекция ряда показателей: общего состояния здоровья, жизненной активности, социального функционирования, ролевого функционирования, психического здоровья (рис. 1, 2).

По методике оценки тревожности Ч.Д. Спилбергера и Ю.Л. Ханина:

Ситуативная тревога. Состояние ситуативной тревоги возникает при попадании в стрессовую ситуацию и характеризуется субъективным дискомфортом, напряженностью, беспокойством и вегетативным возбуждением. Уровень ситуативной тревоги снизился у 44% больных (рис. 3).

Личностная тревога. Личностная тревога представляет собой конституциональную черту, обусловливающую склонность воспринимать угрозу в широком диапазоне ситуаций. уровень личностной тревоги снизился у 24% больных (рис. 4).

Результаты по анкете больного псориазом:

По результатам анкетирования было выявлено, что у больных стало более позитивное отношение к лечению, отмечается улучшение отношений с близкими, отсутствие раздражительности и дискомфорта в работе и общении с людьми.

Анкета, разработанная в ГУЗ «Саратовский ОКВД»

Ваше отношение к лечению:

	До лечения	После лечения
Избегаю лечения, организм справится сам	23%	10%
Верю в успех лечения и в результат реабилитационной программы	64%	73%
Новые лекарства и технологии меня привлекают	13%	17%

После проведенных психокоррекционных мероприятий отношение к лечению улучшилось у 90% опрошенных.

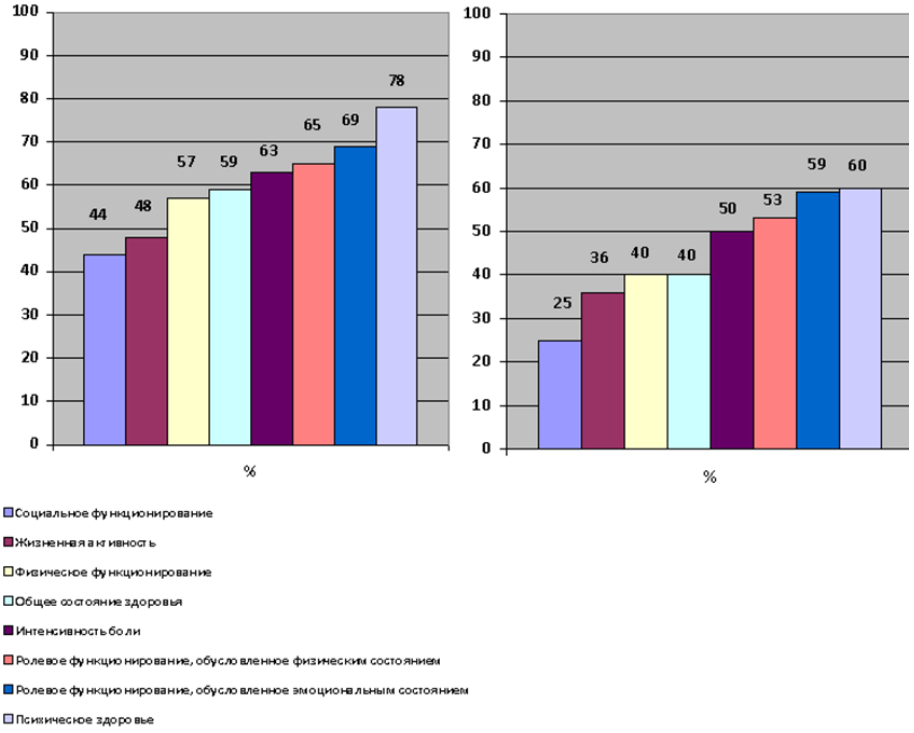

Рис. 1. Результаты по методике оценки качества жизни (SF-36 health status survey).

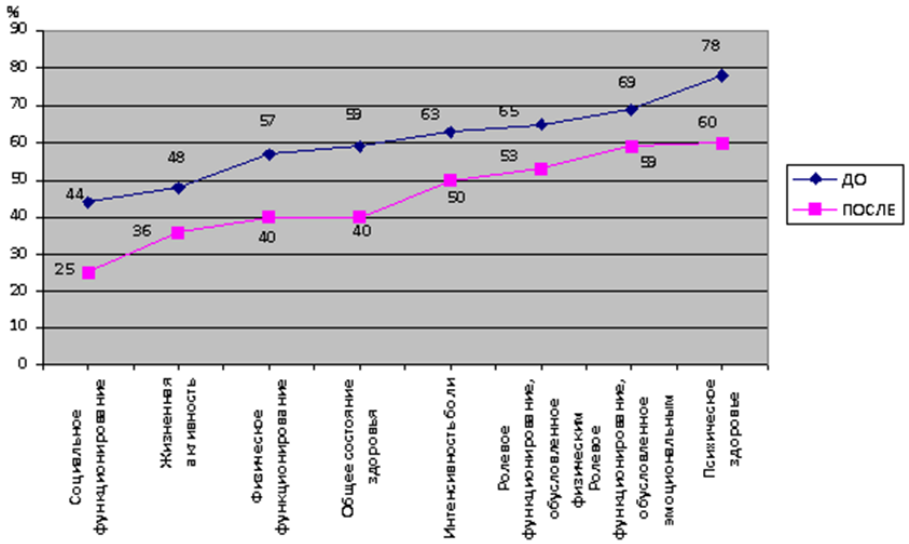

Рис. 2. Сравнительная оценка качества жизни «до» и «после» психокоррекционных мероприятий.

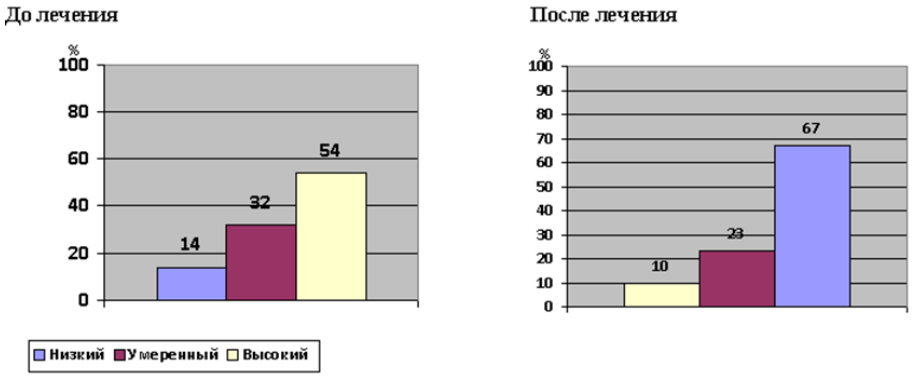

Рис. 3. Ситуативная тревога по методике оценки тревожности Ч.Д. Спилбергера и Ю.Л. Ханина.

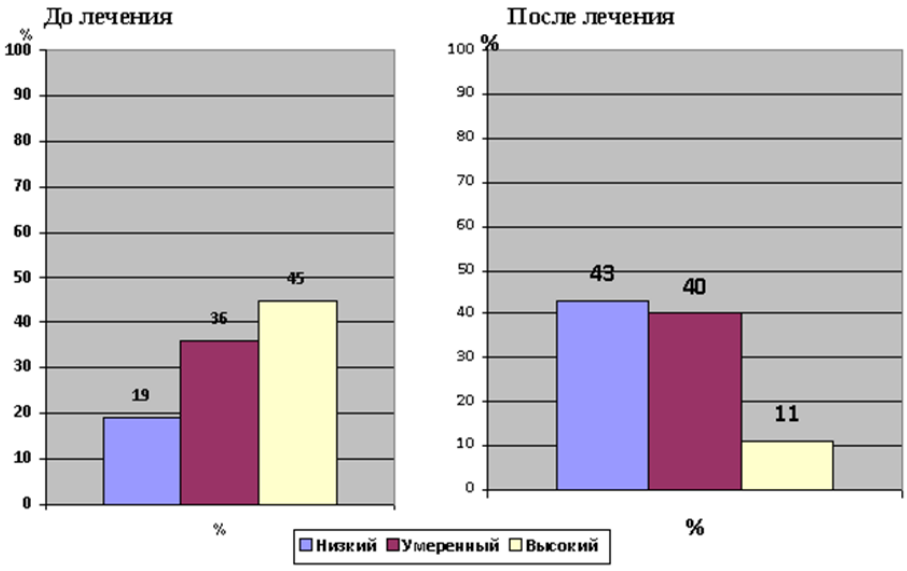

Рис. 4. Личностная тревога по методике оценки тревожности Ч. Д. Спилбергера и Ю. Л. Ханина.

Отношение к близким:

	До лечения	После лечения
Мне хочется поделиться своими переживаниями по поводу болезни со своими близкими	47%	45%
Я стесняюсь своей болезни даже перед близкими	10%.	5%
Мне необходима помощь и поддержка близких	43%	50%

Больные, которые стеснялись своей болезни, после проведенной работы, стали более коммуникабельны, и им требовалась помощь близких.

Отношение к болезни:

	До лечения	После лечения
Из-за болезни я стал нервным и раздражительным	53%	10%
Стараюсь не поддаваться болезни	13%	45%
Постоянно думаю о болезни, о ее последствиях	34%	45%

Число пациентов, которые были раздражительны и постоянно думали о болезни, значительно снизилось. Состояние улучшилось у 90%.

Мое самочувствие:

	До лечения	После лечения
Чувствую себя бодрым и полным сил	15%;	67%
Чувствую себя поникшим	45%;	11%
Дурное самочувствие стараюсь перебороть	40%;	22%%

Самочувствие пациентов заметно улучшилось, бодрыми и полными сил было 89%.

Ощущение неудобства уменьшилось у 88% опрошенных.

Обсуждение. От психологического состояния больного псориазом в определенной степени зависит характер течения заболевания и эффект проводимого медикаментозного лечения. Негативное отношение формирует пониженный фон настроения. Для этой категории больных характерны мысли о невозможности излечиться, нарушение отношений с окружающими, снижение адаптации в обществе, пессимистическое настроение, депрессия, апатия. Все это осложняет течение заболевания, может увеличить число рецидивов.

Выводы. При использовании психотерапии в комплексе с медикаментозными методами лечение псориаза становится более эффективным: снижается уровень тревоги, повышается жизненная активность, взаимодействие с близкими становится более доверительным, улучшается эмоциональное состояние.

References (Литература)

1. Short NG, Molodenkov MN. The psoriasis. Moscow: Medicine, 1989; 222 p. Russian (Короткий Н. Г., Молоденков М. Н. Псориаз. Москва: Медицина, 1989; 222 с.)

2. Rubyne AJ. Immune mechanisms of pathogenesis and the rationale for immune-correcting therapy in patients with psoriasis: DSc abstract. Moscow, 1987; 29 p. Russian (Рубине А. Я. Иммунные механизмы патогенеза и обоснование иммунно-коррегирующей терапии у больных псориазом: автореф. дис… д-ра мед. наук. М., 1987; 29 с.)

3. Eletsky VY. Borderline mental disorders in patients with psoria zoom and neurodermatitis (Clinical and therapeutic aspects): PhD abstract. Moscow, 1986; 17 c. Russian (Елецкий В. Ю. Пограничные психические расстройства у больных псориазом, нейродермитом (клинико-терапевтический аспект): автореф. дис… канд. мед. наук. М., 1986; 17 с.)

4. Levin MM, et al. Indicators of immune status in patients with psoriasis. Journal of dermatology and venereology 1996; (5): 20–23. Russian (Левин М. М. и др. Показатели состояния иммунитета у больных псориазом. Вестник дерматологии и венерологии 1996. (5): 20–23).

5. Skripkin JK, Mascalese AL, Sharapova GYa. Skin and generic-ski disease: a textbook. M.: Medicine, 1997; 462 p. Russian (Скрипкин Ю. К., Машкилейсон А. Л, Шарапова Г. Я. Кожные и венерические болезни: учебник. М.: Медицина, 1997; 462 с.)

6. Alberg EK, Porter HT. On the social and psychological aspects of PSO-Riaz. In: Symposium of socialist countries on

psoriasis. Moscow, 1987; p. 151–152. Russian (Эльберг Э.К., Вахтер Х.Т. О социальных и психологических аспектах псориаза. В кн.: Симпозиум социалистических стран по псориазу. Москва, 1987; с. 151–152.)

7. Kulikov LV Awareness of health as a value. Health and subjective well-being personality. Health Psychology. St. Petersburg: Publishing house of St. Petersburg state University, 2000; p. 240–284; 405–442. Russian (Куликов Л.В. Осознание здоровья как ценности. Здоровье и субъективное благополучие личности. Психология здоровья / под ред. Г С. Никифорова. СПб.: Изд-во СПбГУ, 2000; с. 240–284; 405–442.)

8. Zacharzhevskij BV. Physiological aspects neurotic and psychosoma systematic pathology: the mechanism of the specificity of psychological effect. M.: Nauka, 1990; 176 p. Russian (З ахаржевский В.Б. Физиологические аспекты невротической и психосоматической патологии: механизм специфичности психовегетативного эффекта. М.: Наука, 1990; 176 с.).

9. Bleicher C, Glick G. New comprehensive method of treatment and prevention of psoriasis using elements of alternative therapy. International medical journal 2000; (4): 344–345. (Блайхер Ц., Глик Г. Новый комплексный метод лечения и профилактики псориаза с применением элементов альтернативной терапии. Международный медицинский журнал. 2000; (4): 344–345.)

10. Tukaev RD. Mechanisms of psychological protection when emotional stress psychotherapy. In: The Eighth all-Union Congress of neuropathologists, psi-Heathrow and narcologists: Abstracts (25–28 October 1988, Moscow). M., 1988; 3: 506–507. Russian (Тукаев Р.Д. Механизмы психологической защиты при эмоционально-стрессовой психотерапии. В кн.: Восьмой всесоюзный съезд невропатологов, психиатров и наркологов: тезисы докладов (25–28 октября 1988 года, Москва). М., 1988; 3: 506–507.)

11. Kungurov NV, Filimonova NN, Tuzankina IA. Psoriatic diseases. Ekaterinburg: Ural, 2002; 200 p. Russian (Кунгуров Н.В., Филимонкова Н.Н., Тузанкина И.А. Псориатическая болезнь. Екатеринбург: Урал, 2002; 200 с.)

12. The anxiety scale Spielberg. PsyLab.info (Шкала тревоги Спилбергера. PsyLab.info)

13. https://ru.wikipedia.org/wiki/SF-36

14.http://engsokvd.medportal.saratov.gov.ru

15..http://engsokvd.medportal.saratov.gov.ru

УДК: 616–006.311.03–053.2–089 Краткое сообщение

СОВРЕМЕННЫЕ ПОДХОДЫ К ОПЕРАТИВНОМУ ЛЕЧЕНИЮ ЮВЕНИЛЬНЫХ ГЕМАНГИОМ

В.В. Дубенский *— ГБОУ ВПО «Тверской ГМУ Минздрава России, кафедра дерматовенерологии с курсом дерматовенерологии и косметологии ФДПО, интернатуры и ординатуры, доцент, кандидат медицинских наук.*

MODERN APPROACHES TO SURGICAL TREATMENT OF JUVENILE HEMANGIOMAS

V. V. Dubensky *— Tver State Medical University of the Ministry of Russia, Department of Dermatology, Venereology and Cosmetology, Assistant professor, Candidate of Medical Science.*

Дата поступления — 31.08.2015 г. Дата принятия в печать — 15.09.2015 г.

Дубенский В.В. **Современные подходы к оперативному лечению ювенильных гемангиом. Саратовский научно-медицинский журнал 2015; 11 (3): 471–476.**

Цель: изучение клинико-функциональных особенностей ювенильных гемангиом (ЮГ) для выявления показаний к их удалению, а также анализ характера побочных явлений при различных методах лечения и определение эффективности радиоволнового их удаления. *Материал и методы.* Обследовано 216 детей с ЮГ и 14 взрослых пациентов с сохраняющимися гемангиомами. Радиоволновое лечение проводили 32 детям с поверхностными ЮГ. *Результаты.* Поверхностные ЮГ диагностированы в 76,1%, при этом наибольшая распространенность у поверхностных ЮГ малого диаметра и толщины. При обследовании детей с осложнениями различных методов лечения гемангиом установлено превалирование формирования патологических рубцов, при удалении гемангиом углекислотным лазером и при склеротерапии — 58,3%. Отечность и болезненность при радиоволновом удалении у большинства больных (84,3%) проходили через трое суток, излечение после 1-го сеанса наступило у 65,6% больных, после 2-го сеанса — у 28,2%, после 3-го сеанса — у 6,2%. При наблюдении за пациентами этой группы в течение одного-трех лет установлено их стойкое излечение. *Заключение.* Высокий косметический послеоперационный эффект при соблюдении строгих показаний для оперативного удаления, отсутствие рецидивов и низкий процент продолженного роста (6,2% после второго сеанса удаления) позволяют рекомендовать высокочастотное радиоволновое удаление для лечения поверхностных ЮГ кожи.

Ключевые слова: ювенильные гемангиомы, лечение, радиоволновая хирургия.

Dubensky VV. **Modern approaches to surgical treatment of juvenile hemangiomas. Saratov Journal of Medical Scientific Research 2015; 11 (3): 471–476.**

Aim: studying of clinical and functional features of juvenile hemangioma to identify indications to their removal. Analysis of the nature of side effects at the different methods of treatment and determination of efficiency of the radiowave moving away of juvenile hemangioma. *Materials and methods.* The study involved 216 children with juvenile hemangioma and 14 adult patients with persistent hemangioma. Radiowave treatment was conducted to 32 children with superficial juvenile hemangioma. *Results.* Superficial juvenile hemangioma are diagnosed in 76.1%, thus the highest prevalence of superficial juvenile hemangioma of small diameter and thickness. At the inspection of children with complications of different methods of treatment of hemangioma found the prevalence of formation of pathological scars, during removing of hemangioma by carbon-dioxide laser and at a scelerotherapy — 58,3%. Swelling and soreness at the radio wave moving away at most patients (84,3%) passed through 3 days, recovery after a 1 session came at 65,6% of patients, after 2 sessions — at 28,2%, after 3 sessions — at 6,2%. At watching the patients of this group during one to three years their proof recovery is set. *Conclusion.* High postoperative cosmetic effect under strict indications for surgical removal, the absence of relapses and the low percentage of continued growth (6.2% after the second session deletion) allow to recommend high-frequency radio wave removing for the treatment of superficial juvenile hemangioma of the skin.

Key words: juvenile hemangioma, treatment, radio-wave surgery.

Введение. Врожденные и приобретенные сосудистые аномалии, включая новообразования и мальформации (пороки развития), часто встречаются в грудном и детском возрасте. Ювенильные гемангиомы (гемангиомы младенческого возраста, гемангиомы новорожденных, младенческие гемангиомы) — самые распространенные опухоли детского возраста, которые, по оценкам различных исследователей, встречаются у 3–10% младенцев, принадлежащих к европеоидной расе [1–3]. Однако на основе недавнего исследования, можно сделать вывод о том, что реальная частота случаев ювенильных гемангиом (ЮГ) по-прежнему плохо поддается оценке [3]. Нередко при рождении ЮГ трудно диагностируются и становятся заметными в течение первых недель или месяцев жизни, в связи с чем не документируются в государственных реестрах врожденных дефектов.

ЮГ — это доброкачественные сосудистые опухоли, возникающие при локальном развитии значительных нарушений регуляции неоангиогенеза. Сегодня установлены возможные причины их появления, но ни одна из существующих гипотез не позволяет полностью описать механизмы их инициации и регресса.

Клинические проявления. В соответствии с уровнем расположения, ЮГ можно разделить на поверхностные, глубокие или комбинированные [2, 3]. Клинически ЮГ представлены эластичными, теплыми на ощупь, не пульсирующими и обычно безболезненными, за исключением случаев изъязвления, новообразованиями. Поверхностные ЮГ описываются как «земляничные» гемангиомы и представляют собой ярко-красную опухоль с неровной бугристой поверхностью, правильными или неправильными очертаниями и неизмененной кожей по периферии. Глубокие ЮГ — это выступающие над уровнем кожи, полушаровидные узловые опухоли, имеющие округлые очертания, теплые на ощупь, с неизменной цианотично-голубоватой кожей на поверхности или телеангиэктазиями. Комбинированные ЮГ являются сочетанием поверхностной гемангиомы и появляющимся немного позже глубоким подкожным сосудистым компонентом [2, 3].

Особенности лечения. В течение последнего десятилетия достигнут значительный прогресс в разработке методов лечения ЮГ, поэтому прежние устоявшиеся рекомендации о пассивном наблюдении во многих случаях оказались устаревшими. Однако при выборе метода лечения необходимо критически оценивать его эффективность и возможные побочные эффекты, а тактика лечения не должна определяется наличием аппарата для лазерной хирургии или криодеструкции либо склонностью врача к оперативным вмешательствам. Многообещающие ожидания эффективности применения технологий, реализующих принципы селективного фототермолиза, оказались напрасными для лечения ювенильных гемангиом по причине недостаточного проникновения (1,2 мм для Nd:YAG и KTP-лазеров) [4, 5].

В последние годы вопросы диагностики и лечения новообразований кожи (НОК) вызывают высокий интерес у широкого круга специалистов (дерматологов, косметологов, хирургов и онкологов), что обусловлено как абсолютным ростом числа больных различными формами опухолей кожи, так и появлением новых аппаратных методик, позволяющих достаточно быстро и в большинстве случаев эффективно удалить новообразование. Возрос и интерес пациентов к устранению косметических дефектов, обусловленных новообразованиями, особенно при локализации их в косметически значимых зонах [6].

Ведение пациентов с новообразованиями кожи в той или иной степени выходит за рамки узких клинических специальностей и находится на стыке двух и более дисциплин [6, 7]. Проблема междисциплинарного взаимодействия в клинической дерматоонкологии в настоящее время является актуальной и требует определения единых показаний и техники удаления опухолей кожи.

Современным медицинским рынком предлагается ряд малоинвазивных хирургических методов: электрокоагуляция, ультразвуковая диссекция, аргоноплазменная коагуляция, лазерные хирургические аппараты. Однако проблема выбора метода рассечения ткани, удаления новообразования и гемостаза продолжает оставаться актуальной, поскольку все эти методы не лишены определённых недостатков.

На *развитие осложнений* влияет ряд факторов, среди которых — выбор тактики и метода удаления, размер и локализация новообразования, сопутствующие заболевания пациента и квалификация врача. Так, по данным М. И. Баранник и Е. О. Беляниной [8], наибольшее число осложнений отмечено при электрокоагуляции и криодеструкции, среди которых наибольшее значение и распространенность имеет формирование патологических рубцов (табл. 1).

Особенности некоторых методов удаления новообразований кожи и высокая частота развития осложнений позволяют выделить методы лечения, которые имеют определенные ограничения для широкого клинического применения (табл. 2).

Вместе с тем, планируя оперативное вмешательство при новообразованиях кожи, необходимо учитывать не только обеспечение наилучшего косметического эффекта, но и радикальность удаления опухолевой ткани.

Среди современных малоинвазивных оперативных методик особого внимания заслужила высокочастотная радиоволновая хирургия. Подобный интерес обусловлен в первую очередь высокой эффективностью воздействия, минимальным термическим повреждением здоровых тканей и, по сравнению с лазерными системами, низкой стоимостью оборудования [9].

В 1973 г. американский хирург-стоматолог и радиоинженер Ирвинг Элман запатентовал первый в мире радиоволновой хирургический генератор «Сургитрон» с четырьмя формами волны, работающий на частоте 3,8 МГц. Доктор Элман клинически доказал прямую зависимость степени повреждения тканей от частоты воздействующих на них электромагнитных колебаний. Именно он ввел в хирургическую практику термин «радиоволновая», или «радиочастотная», хирургия, имея в виду диапазон частот 3,8–4,0 МГц, в котором повреждение тканей является минимальным [10].

В настоящее время компания Ellman international inc. (США, генеральный представитель на территории РФ — ООО ЭЛЛМАН-Рус, Москва) выпускает серию аппаратов, основанных на принципе высокочастотной радиоволновой хирургии, — Surgitron DF 120 (регистрационное удостоверение № ФС 2005/943 от 22.04.2010, документ о соответствии РОСС US.ИМ02. А13117 от 29.08.2005), Surgitron Dual EMC 90 (регистрационное удостоверение № ФСЗ 2012/12426 от

Ответственный автор — Дубенский Владислав Валерьевич
Тел.: +7910-930-0330,
E-mail: dubensky@profklinik.ru

Таблица 1

Осложнения и побочные эффекты при использовании различных методов удаления НОК [3]

Осложнения и побочные реакции	Хирургическое иссечение	Криохирургия	Электрохирургия	Радиоволновая хирургия	CO_2-лазер
Воспалительная реакция	+	+++	++	+	+
Инфицирование раны	2%	2%	1,5%	0,5%	0,5%
Кровотечение	1%	—	0,5%	0,5%	0,5%
Образование рубцов (гипер-, атрофические или келоидные)	35%	10%	55%	15%	20%
Пигментации	5%	15%	35%	15%	15%
Повреждение здоровых тканей и структур в зоне удаления	0,1%	—	—	—	0,2%

Таблица 2

Методы, имеющие ограничения при удалении новообразований кожи

Метод	Факторы ограничения
Химиодеструкция	Низкая эффективность, высокий процент рецидивов, длительный процесс воздействия и заживления
Криодеструкция	Малоконтролируемая зона развивающегося некроза, длительное заживление, высокий процент рецидивов
Электрокоагуляция	Большая протяженность коагуляционного некроза и некробиотически измененных тканей, длительное заживление послеоперационных дефектов, высокий процент развития рубцов

28.06.2012, документ о соответствии РОСС US.ИМ28. ДО1154 от 20.02.2013), Surgitron EMC (регистрационное удостоверение № ФСЗ 2008/02473 от 15.08.2008, документ о соответствии РОСС US.ИМ02. А15252 от 1.10.2008) и прибор для радиохирургии в косметологии Surgitron DF S5 (регистрационное удостоверение № ФСЗ 2010/06668 от 22.04.2010, документ о соответствии РОСС US.ИМ28. ДО1208 от 14.05.2013).

Сегодня же радиоволновыми или радиочастотными стали называть практически все хирургические приборы, работающие в мегагерцовом диапазоне, а иногда и классические электро- и диатермокоагуляторы, что противоречит смыслу, заложенному автором, и ключевым особенностям уникальной методики.

Основными показаниями для радиоволновой хирургии в косметологии и оперативной дерматологии является удаление доброкачественных новообразований кожи (меланоцитарных, эпителиальных, кистозных, ассоциированных с вирусом папилломы человека и многих других), коррекция рубцов, лечение вросшего ногтя, проведение пилинга и лифтинга кожи.

Цель работы: изучение клинико-функциональных особенностей ЮГ для выявления показаний к их удалению, а также анализ характера побочных явлений при различных методах лечения и определение эффективности радиоволнового их удаления.

Материал и методы. Работа выполнена на кафедре дерматовенерологии с курсом дерматовенерологии и косметологии ФДПО, интернатуры и ординатуры Тверского государственного медицинского университета в течение 2010–2015 гг. В исследовании участвовало 216 детей с ЮГ (мальчиков 72, девочек 144), выбранных методом репрезентативной выборки, и 14 взрослых пациентов с явлениями гемангиомы в разной стадии регресса (14 женщин в возрасте 24–39 лет).

Исследование клинико-функциональных особенностей ЮГ включало изучение показателей, влияющих на тактику лечения (характер роста и первичных проявлений, тип кровотока, стадия развития и эхоструктура). Использовались анамнестические, клинические и ультразвуковые методы исследования, направленные на уточнение размеров ЮГ и их гемодинамических показателей. Проводилось обследование пациентов с осложнениями после лечения различными методами (оперативное и селективное лазерное воздействие и склеротерапия).

Результаты. При обследовании 216 больных детей выявлено 255 гемангиом. На основании данных клинического и ультразвукового исследований поверхностные ЮГ диагностированы в 76,1% случаев, комбинированные — в 17,6% и глубокие — в 6,3%.

Наличие одиночных новообразований установлено у 83,3% детей, множественных — у 16,7%, при этом две ювенильные гемангиомы выявлены у 66,7% обследованных, три гемангиомы у 22,2% больных и более трех гемангиом у 11,1% детей.

Локализация гемангиом была различной: на коже лица располагалось 18,1% новообразований, на коже волосистой части головы 13%, на коже шеи 3,5%, на коже туловища 43,5%, коже верхних конечностей 9,4%, коже нижних конечностей 8,2% и в области половых органов 4,3% гемангиом.

Наблюдения за динамикой развития гемангиом позволили выявить *основные типы роста* новообразования: преимущественно периферический — у 64,7% новообразований, преимущественно вертикальный — у 4,3%, смешанный (умеренный вертикальный и периферический) — у 13%, выраженный вертикальный и периферический рост — у 7%, и в 11% случаев тенденция к прогрессивному росту новообразования отсутствовала.

УЗИ позволило определить *размеры гемангиом*: до 10 мм — 38,4% гемангиом, 10–20 мм — 43,17%, 20–30 мм — 11,37%, 30–40 мм — 3,53%, 40–50 мм — 2,35% и более 50 мм — 1,18% гемангиом. Глубина гемангиом до 3 мм установлена в 25,9% случаев, 3–5

мм — в 29,8%, 5-7мм — в 16,5%, 7-10мм — в 15,7%, 10-15мм — в 11,4% и более 15мм — 0,8% случаев.

Гемодинамика ЮГ характеризовалась интрамедуллярным характером кровотока, представленным двумя типами: двухфазный тип кровотока — без ретроградного положительного пика; монофазный — с отсутствием отдельных осцилляций ретроградного и антеградного пиков. При этом в гемангиоме оценивалась степень выраженности каждого из типов внутриопухолевого кровотока: преобладание двухфазного кровотока установлено в 9% случаев, монофазного в 62%, равнозначное сочетание (смешанный тип кровотока) выявлено в 29% случаев.

Выявленные показатели: преимущественно периферический рост гемангиом (64,7%) и небольшие размеры — 10–20 мм (43,17%), поверхностное расположение с глубиной до 5 мм (55,7%) — свидетельствуют о наибольшей распространенности поверхностных ювенильных гемангиом малого диаметра и толщины.

Распространенность артериального интрамедуллярного кровотока (38%, совокупность двухфазного и смешанного кровотока) с достаточно высокими скоростными характеристиками указывает на необходимость тщательного подхода в выборе пациентов для оперативного лечения гемангиом, а также и самого метода удаления, который обеспечит высокую безопасность и эффективность лечения.

При обследовании детей с осложнениями различных методов лечения ювенильных гемангиом (48 детей в возрасте от 2 мес. до 4 лет) было установлено превалирование формирования патологических рубцов (рис. 1, 2), при удалении гемангиом углекислотным лазером и при склеротерапии — 58,3%, абсцедирование гемангиомы при склеротерапии отмечено в 6,25%, продолженный рост гемангиомы при лечении Nd:YAG и KTP-лазерами составил 12,5% и повреждение органа (рис. 3) наблюдалось в 2% случаев.

Учитывая выявленные клинико-функциональные особенности ювенильных гемангиом и осложнения распространенных методов лечения, были сформулированы задачи лечения гемангиом и показания к оперативному удалению этих новообразований.

Наиболее важной задачей терапии ювенильных гемангиом является профилактика развития осложнений и исключение развития перманентных косметических дефектов после регресса опухоли или осложнений вследствие лечения гемангиом.

Для оперативного удаления гемангиом предложены определенные ограничения, которые позволяют выполнять вмешательство с высоким лечебным и эстетическим результатом: удаление выполняется только в случае поверхностных ювенильных гемангиом площадью не более 200 мм^2, толщина которых не более 5 мм и глубина распространения ограничена поверхностными слоями дермы, гемодинамика которых представлена преимущественно монофазным типом кровотока.

Выработка алгоритма оптимального радиоволнового лечения ЮГ. В соответствии с выделенными задачами и учитывая предложенные ограничения, радиоволновое лечение проводили 32 детям с поверхностными ЮГ. Возраст больных варьировался от 1 года до 3 лет. Преобладали первично множественные гемангиомы (2-3) у 68,75%, локализация была на коже головы, туловище и конечностях, у 65,3% — поражение нескольких топографических областей.

Перед радиоволновым удалением ЮГ проводится тщательная *обработка операционного поля раствором антисептика* и его ограничение опера-

Рис. 1. Гипертрофический рубец после трех этапов удаления поверхностной гемангиомы углекислотным лазером.

Рис. 2. Обширный звездчатый рубец и продолженный рост гемангиомы после нескольких этапов удаления углекислотным лазером

Рис. 3. Мутиляция мочки уха после нескольких сеансов склеротерапии.

ционным бельем. Для аппликационной анестезии на поверхность образования и окружающую кожу до 1,0 см по периферии наносится крем, содержащий лидокаин и прилокаин 5%, после чего обработанная поверхность закрывается окклюзионной пленкой. *Аппликационная анестезия* выполняется за 40–60 минут до оперативного лечения и позволяет исключить субъективные ощущения, связанные с инъекцией анестетика и процедурой удаления.

Удаление ЮГ методом радиоволновой хирургии выполняют с помощью аппарата Surgitron в монополярном режиме, при этом манипуляции выполняются основным («рабочим») электродом, «пассивный» же устанавливается под тело пациента, причем непосредственный контакт с кожей необязателен. При удалении сосудистых опухолей кожи используются режимы «разрез и коагуляция», «коагуляция» и «фульгурация» (табл. 3).

Таблица 3

Особенности режимов и воздействия при радиоволновом удалении сосудистых новообразований кожи

Сосудистые образования	Виды электродов		Мощность		
	Петлевые	Шариковые	2–3	3–4	4–6
Разрез	-	+/ —	+	+	-
Разрез+ коагуляция	+	+	-	+	+
Коагуляция	-	+	-	+	+
Фульгурация	-	+	-	+	+

Режим «разрез и коагуляция» используется при наличии выраженной экзофитной части опухоли.

Для новообразований, незначительно возвышающихся над уровнем кожи, а также для гемостаза используется режим «коагуляция», при выраженном капиллярном кровотечении целесообразно применять режим «фульгурация». Мощность воздействия выбирается индивидуально в зависимости от реакции и состояния тканей (не должно быть эффекта «залипания» и искрения электрода), и в большинстве случаев ее величина не должна превышать 30% от максимальной мощности аппарата.

В процессе наблюдения за течением раневого процесса оценивали наличие отечности, гиперемии тканей по периферии, болезненность, сроки формирования корки и ее отхождения, присоединение вторичной инфекции и клиническую эффективность.

Отечность и болезненность у большинства больных (84,3%) проходили через трое суток, гиперемия через двое, корка начинала формироваться на 2-е сутки (90,6% больных); отхождение корки у 75% больных происходило на 12-е сутки, у 15,6% — на 14-е сутки, у 9,3% — на 16-е сутки. Присоединения вторичной инфекции не было.

Излечение после одного сеанса наступило у 65,6% больных, после 2-го сеанса у 28,2%, после 3-го сеанса у 6,2%. Сеансы лечения проводились с интервалом в 3–4 недели.

На месте удаления ЮГ отмечалась зона реэпителизации розово-красного цвета, которая меняла окраску до бледно-розовой и цвета неизменной кожи в течение 1–3 месяцев после удаления. При наблюдении за пациентами этой группы в течение одного-трех лет установлено их стойкое излечение.

Обсуждение. Высокий косметический послеоперационный эффект при соблюдении строгих показаний для оперативного удаления, отсутствие рецидивов и низкий процент продолженного роста (6,2% после второго сеанса удаления) позволяют рекомендовать высокочастотное радиоволновое удаление для лечения поверхностных ювенильных гемангиом кожи в повседневной практике дерматовенеролога и косметолога как малоинвазивный оперативный метод с высокой эффективностью воздействия, минимальным термическим повреждением здоровых тканей и, по сравнению с лазерными системами, низкой стоимостью оборудования [7, 8].

Заключение. Учитывая высокую распространенность и разнообразие клинических форм ЮГ, ранний детский возраст пациентов, необходимо критически оценивать эффективность, в т.ч. эстетический эффект и возможные осложнения при выборе метода лечения. При соблюдении строгих показаний для оперативного лечения высокочастное радиволновое удаление является наиболее предпочтительной методикой, которая обладает высокой клинической эффективностью и позволяет добиться хорошего косметического результата, при отсутствии осложнений в лечении ограниченных форм ЮГ.

Конфликт интересов не заявляется

References (Литература)

1. Dubenskij VV. New in the pathogenesis of juvenile hemangiomas. Modern problems of dermatology, immunology, cosmetology 2013; (3): 26–31. Russian (Дубенский В.В. Новое в патогенезе ювенильных гемангиом. Современные проблемы дерматовенерологии, иммунологии, косметологии 2013; (3): 26–31).
2. Mulliken, JB, Fishman SJ, Burrows PE. Vascular anomalies. Curr Probl Surg 2000; 519 p.
3. Leaute-Labreze C, Prey S, Ezzedine K. Infantile haemangioma. Part I: Pathophysiology, epidemiology, clinical features, life cycle and associated structural abnormalities. Journal of the european academy of dermatology and venereology 2011; 25 (11): 1245–1253.
4. Hyoger PG. Pediatric Dermatology: Differential diagnosis and treatment of children and adolescents. M.: Izdatel'stvo Panfilova, 2013: 648 p. Russian (Хёгер П.Г. Детская дерматология: Дифференциальная диагностика и лечение у детей и подростков / пер. с нем. В.П. Адаскевича, под ред. А.А. Кубановой, А.Н. Львова. М., Издательство Панфилова. 2013; 648 с).
5. Leaute-Labreze C, Prey S, Ezzedine K. Infantile haemangioma. Part II: Risks, complications and treatment. Journal of the European academy of dermatology and venereology 2011; 25 (11): 1254–1260.
6. Dubenskij VV, Dubenskij VIV. Skin lesions in practice dermatologist. Epidemiology, etiology and pathogenesis, diagnosis. Vestnik Dermatologii i Venerologii 2008; (6): 22–40. Russian (Дубенский В.В., Дубенский Вл.В. Новообразования кожи в практике дерматовенеролога. Вопросы эпидемиологии, этиологии и патогенеза, диагностики. Вестник дерматологии и венерологии 2008; (6): 22–40).
7. Dubenskij VV, Dubenskij VIV, Garmonov AA. Skin lesions in practice dermatologist: Questions of treatment. Vestnik dermatologii i venerologii 2009; (1): 22–40. Russian (Дубенский В.В., Дубенский Вл.В., Гармонов А.А. Новообразования кожи в практике дерматовенеролога: вопросы лечения. Вестник дерматологии и венерологии 2009; (1): 22–40).
8. Barannik MI, Belyanina EO. Mistakes and complications in the use of various methods of removing benign skin tumors. Statcionarozameshchajushchie technology. Outpatient Surgery 2008; №2 (30): 9–27. Russian (Баранник М.И., Белянина Е.О. Ошибки и осложнения при использовании различных методов удаления доброкачественных новообразований кожи. Стационарозамещающие технологии. Амбулаторная хирургия 2008; 2 (30): 19–27).

9. Butov YS, Ahtyamov SN. Features electrosurgery in Dermatology. In: Dermatology: national leadership; ed. JK Skripkin, YS Butov, OL Ivanov. M.: GEHOTAR-Media, 2011; p. 222–231. Russian (Бутов Ю.С., Ахтямов С. Н. Возможности электрохирургии в дерматологии. В кн. Дерматовенерология: национальное руководство / под ред. Ю.К. Скрипкина, Ю.С. Бутова, О.Л. Иванова. М.: ГЭОТАР-Медиа, 2011; с. 222–231).

10. Medical technology "High-frequency radiowave surgery 3.8–4.0 MHz" M.: Minzdravsotspazvitiya Russia, 2010; 20 p. Russian (Медицинская технология «Высокочастотная радиоволновая хирургия 3,8–4,0 МГц» М.: Минздравсоцпазвития России, 2010; 20 с.).

УДК 616.5:331.54:316.628 (049.5) (045) Краткое сообщение

РОЛЬ МОТИВАЦИОННЫХ ФАКТОРОВ В ВЫБОРЕ ВРАЧАМИ-ИНТЕРНАМИ СПЕЦИАЛЬНОСТИ «ДЕРМАТОВЕНЕРОЛОГИЯ»

А.В. Филонова *— ГУЗ «Саратовский областной кожно-венерологический диспансер», клинический психолог;* ***С. Р. Утц*** *— ГБОУ ВПО «Саратовский ГМУ им. В.И. Разумовского» Минздрава России, заведующий кафедрой кожных и венерических болезней, профессор, доктор медицинских наук;* ***Д.А. Шнайдер —*** *ГУЗ «Саратовский областной кожно-венерологический диспансер», главный врач;* ***И.А. Игонина*** *— ГБОУ ВПО «Саратовский ГМУ им. В.И. Разумовского» Минздрава России, ассистент кафедры кожных и венерических болезней, кандидат медицинских наук.*

THE ROLE OF MOTIVATION FACTORS WHICH MAKE INTERNS CHOOSE SPECIALTY OF DERMATOVENEROLOGIST

A.V. Filonova *— Saratov Regional Dermatovenerologic Dispensary, Clinical Psychologist;* ***S. R. Utz*** *— Saratov State Medical University n.a. V.I. Razumovsky of the Ministry of Health of Russia, Head of Department of Skin and Venereal Diseases, Professor, Doctor of Medical Science;* ***D.A. Schneider*** *— Saratov Regional Dermatovenerologic Dispensary Head Physician;* ***I.A. Igonina*** *– Saratov state medical University n. a. V.I. Razumovsky of the Ministry of Health of Russia, Assistant of the Department of Skin and Venereal Diseases, Candidate of Medical Science.*

Дата поступления — 29.08.2015 г. Дата принятия в печать — 15.09.2015 г.

Филонова А.В., Утц С. Р., Шнайдер Д.А., Игонина И.А. **Роль мотивационных факторов в выборе врачами-интернами специальности «Дерматовенерология». Саратовский научно-медицинский журнал 2015; 11 (3): 476–479.**

Цель: проанализировать основные мотивационно-психологические факторы, влияющие на успешность процесса становления молодых врачей-интернов по специальности «Дерматовенерология». *Материал и методы.* В исследовании участвовали 49 человек врачей-интернов специальности «Дерматовенерология» (22 человека проходили обучение в 2013/14 г., 27 человек — в 2014/15 г.). Для диагностики использовались сокращенный многофакторный личностный опросник (СМОЛ), методика «якоря карьеры» диагностики ценностных ориентаций в карьере (Э. Шейн, перевод и адаптация В.А. Чикер, В.Э. Винокурова), «анкета молодого специалиста» разработана ГУЗ «СОКВД» *Результаты.* Большинство врачей-интернов выбрали специальность «Дерматовенерология» из-за перспективы личностного и профессионального роста, а также из-за возможности в дальнейшем работать в сфере косметологии. *Выводы.* Полученные результаты предоставляют возможность выбора кандидатов для дальнейшего трудоустройства, выявляют мотивационные особенности, способности молодых специалистов.

Ключевые слова: врачи-интерны, специальность «Дерматовенерология», мотивационные особенности

Filonova AV, Utz SR, Schneider DA, Igonina IA. **The role of motivational factors which make interns choose specialty of dermatovenerologist. Saratov Journal of Medical Scientific Research 2015; 11 (3): 476–479.**

Objective: to analyze the main motivational and psychological factors influencing the success of the process of becoming a young medical interns in the specialty «Dermatovenereology». *Materials and methods*. The study involved 49 interns in the specialty «Dermatovenereology» (22 people studied in 2013–2014, 27 people — in 2014–2015). For the diagnosis it was used a Shortened multi-factor Personality inventory (RESINS), the technique of "career Anchors" diagnostic value orientations in karyes-re (E. Shane, translation and adaptation of V.A. Chiker, V.E. Vinokurov), «Survey of young specialists-sheet» developed by GUZ «SACVD» *Results*: A greater number of doctors interns of 2013 and 2014 and 2014–2015 chose the specialty «Dermatovenerology» because of the possibility to work in the field of cosmetology. *Conclusions.* These results provide the possibility of selecting candidates for future employment, identify motivate innovative features, the ability of young professionals.

Key words: medical interns in specialty «Dermatovenereology», motivational features.

Введение. Одним из важнейших аспектов профессионального развития личности, а также ее самореализации является сознательное планирование карьеры [1]. Ранее понятие «карьера» практически не использовалось. Чаще употреблялись такие термины, как профессиональный жизненный путь, профессиональная деятельность, профессиональное самоопределение [2]. Критериями удавшейся карьеры являются удовлетворенность жизненной ситуацией (субъективный критерий) и социальный успех (объективный критерий). То есть объективная, внешняя сторона карьеры — это последовательность занимаемых индивидом профессиональных позиций, а субъективная, внутренняя сторона — это восприятие человеком своей карьеры, образа профессиональной жизни и собственной роли в ней [3]. Важнейшей детерминантой профессионального пути человека является его представление о своей личности — так называемая профессиональная «Я-концепция», которую каждый человек воплощает в серию карьер-

Ответственный автор — Филонова Анастасия Владимировна
Тел.: 8-919-839-4078,
E-mail: anastasiafila@mail.ru

Таблица

Результаты оценки психологических особенностей врачей-интернов по методике СМОЛ

Шкалы	Интерны 2013/14 года обучения	Интерны 2014/15 года обучения
Ипохондрия (Hs)	63	60
Депрессия (D)	58	60
Истерия (Hy)	61	57
Психопатия (Pd).	67	58
Паранойяльность (Pa)	57	55
Психастения (Pt)	61	60
Шизоидность (Se)	81	71
Гипомания (Ma)	65	62

ных решений [4]. Профессиональные предпочтения и тип карьеры — это попытка ответить на вопрос «кто я?». При этом очень часто человек реализует свои карьерные ориентации неосознанно [5].

Для любого человека характерны определенная личностная концепция, таланты, побуждения, мотивы и ценности, которыми он не сможет поступиться, осуществляя выбор карьеры [6]. Прошлый жизненный опыт формирует определенную систему ценностных ориентаций, социальных установок по отношению к карьере и работе вообще. Поэтому в профессиональном плане субъект деятельности рассматривается и описывается через систему его диспозиций, ценностных ориентаций, социальных установок, интересов и тому подобных социально обусловленных побуждений к деятельности [7].

Цель: проанализировать основные мотивационно-психологические факторы, влияющие на успешность процесса становления молодых врачей-интернов специальности «Дерматовенерология».

Материал и методы. В исследовании участвовали 49 человек врачей-интернов специальности «Дерматовенерология» (1-я группа — 22 человека, проходивших обучение в 2013/14 учебном году; 2-я группа — 27 человек, обучавшихся в 2014/15 учебном году). Все испытуемые были девушки в возрасте 25 лет. Для диагностики использовались: сокращенный многофакторный личностный опросник (СМОЛ), методика диагностики ценностных ориентаций в карьере («якоря карьеры»), «анкета молодого специалиста» (разработана ГУЗ «СОКВД») [8–10].

Статистическая обработка материалов исследования проводилась с помощью пакета программ Statistica v.10.0. Для оценки достоверности различий между анализируемыми показателями использовался метод Фишера. Значимыми признавались результаты при $p<0,05$.

Результаты. ***Оценка психологических особенностей врачей-интернов по методике СМОЛ***. По данной методике для обеих групп обследования были получены близкие по значению баллы (таблица).

Результаты анализа анкет молодого специалиста.

На вопрос о причине выбора профессии врача-дерматовенеролога были получены следующие ответы:

— привлекает перспектива личностного и профессионального роста (40% в 1-й и 38% во 2-й группах, $p<0,05$);

— привлекает актуальность проблем дерматовенерологии (25% в 1-й и 20% во 2-й группах, $p<0,05$);

— привлекает профессия дерматовенеролога в связи с дальнейшей возможностью работать в области косметологии (35% в 1-й и 42% во 2-й группах, $p<0,05$) (рис. 1.).

После обучения молодые доктора оценили свою профессиональную подготовку как удовлетворительную в связи с недостаточным уровнем практических знаний и навыков (60 и 45% в 1-й и 2-й группах соответственно, $p<0,05$); оценивают свои профессиональные качества на хорошо и отлично (40 и 55% в 1-й и 2-й группах соответственно, $p<0,05$) (рис. 2).

В отношении своей дальнейшей работы 77% (1-я группа) и 40% (2-я группа) выбрали сферу дерматовенерологии, мотивируя свой выбор новизной и актуальностью дерматологических проблем ($p<0,05$); 23 и 60% (из 1-й и 2-й группы соответственно) выбрали сферу косметологии, мотивируя свой выбор востребованностью косметологических услуг, возможно-

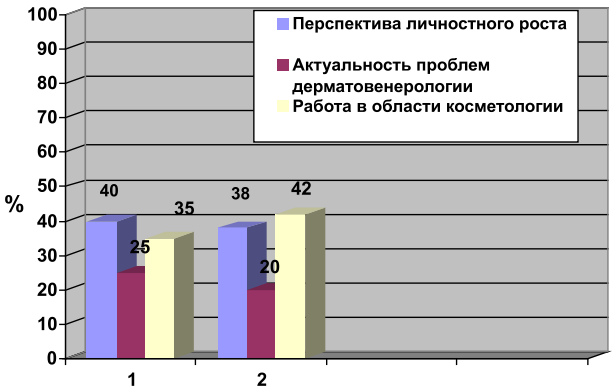

Рис. 1. Причины выбора профессии врача-дерматовенеролога.

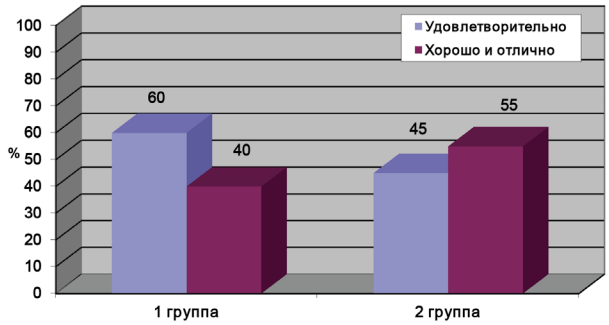

Рис. 2. Оценка различных сторон собственной профессиональной подготовки.

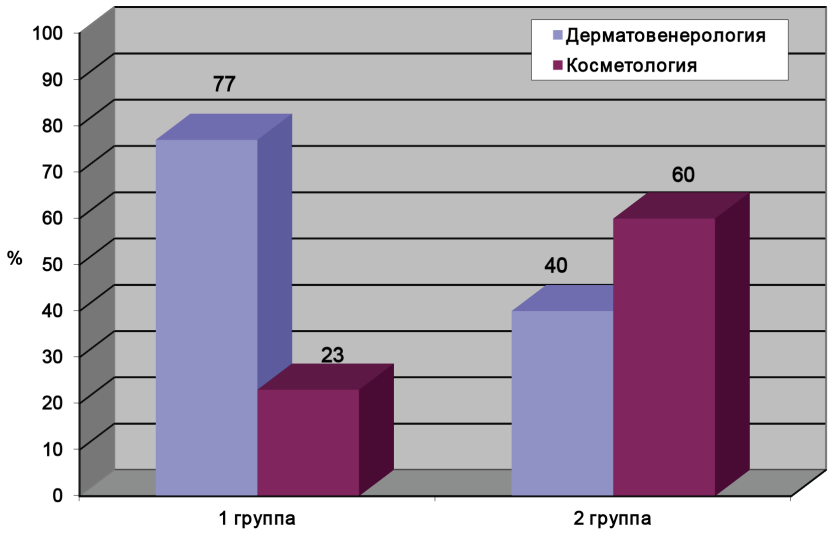

Рис. 3. Предпочтительные сферы работы.

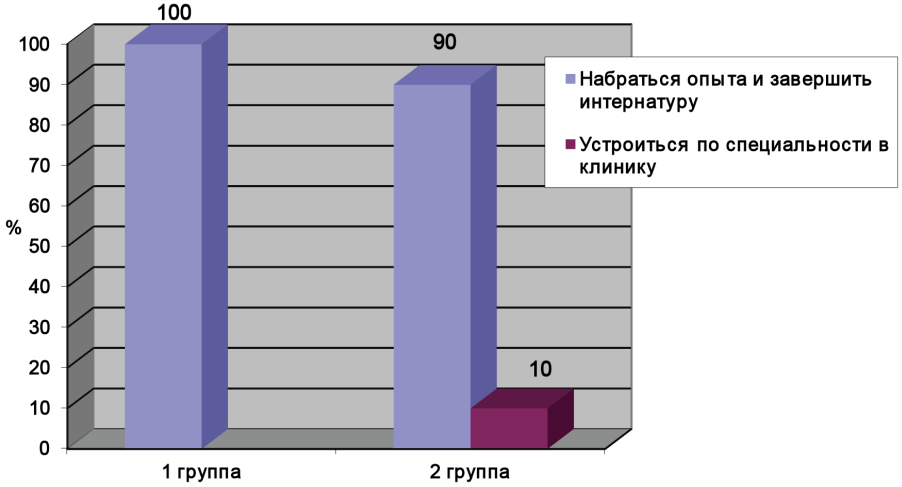

Рис. 4. Задачи интернов на ближайшее время.

стью получения высоких заработных плат (p<0,05) (рис. 3).

Среди задач на ближайшее время 100% респондентов из 1-й группы отметили необходимость набраться опыта и завершить интернатуру. Так же ответили 90% из 2-й группы (p<0,05); 10% хотят устроиться по специальности в клинику (p<0,05) (рис. 4).

Все интерны 1-й и 2-й групп в качестве планов на будущее отметили желание повысить свой профессиональный уровень, стать высококвалифицированным специалистом.

На вопрос о том, что привлекает в выбранной профессии, были получены следующие ответы в 1-й и 2-й группах соответственно: возможность профессионального роста, условия работы (50 и 17%, p<0,05); организация труда и условия работы (10 и 46%, p<0,05); возможность экспериментировать (30 и 18%, p<0,05), новизна деятельности (10 и 19%, (p<0,05) (рис. 5).

Результаты по методике диагностики ценностных ориентаций в карьере.

У врачей-интернов 1-й группы оказались высокие показатели по шкалам «стабильность работы» и «стабильность места жительства»; у врачей-интернов 2-й группы — «служение» и «интеграция стилей жизни».

Стабильность работы (стабильная, надежная работа на длительный период времени). Этим людям требуется безопасность, защита и возможность предсказывать свое будущее в профессии, с минимальной возможностью увольнения. Люди идентифицируют свою работу со своей карьерой. Их потребность в безопасности и стабильности существенно ограничивает выбор вариантов карьеры.

Стабильность места жительства (главное — жить в своем городе). Важнее оставаться на постоянном месте жительства, чем получать повышение или новую работу в новом городе. Переезд в другую местность неуместен, а частые командировки — негативный фактор при рассмотрении вакансий по работе.

Служение. Воплощать в работе свои идеалы и ценности — данная ориентация характерна для людей, занимающихся делом по причине желания воплотить в своей деятельности главные ценности. Они чаще ориентированы на ценности, чем на востребованные в данном виде работы способности.

Интеграция стилей жизни. Сохранение гармоничных отношений между личной жизнью и карье-

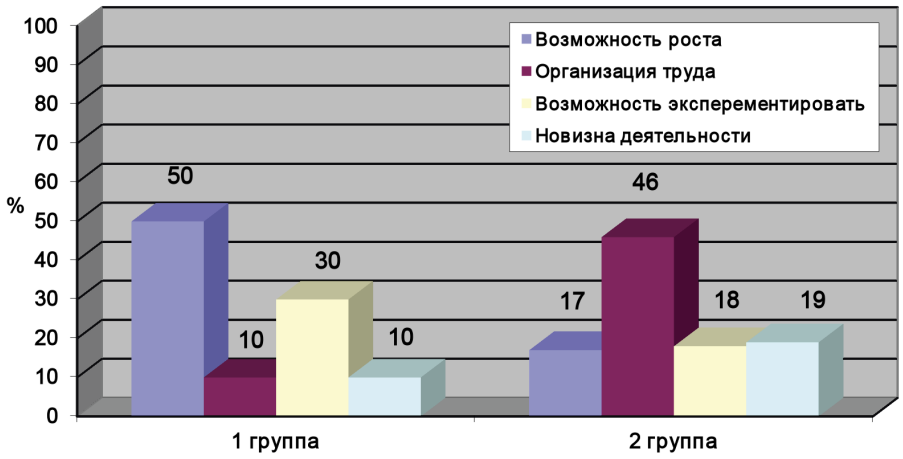

Рис. 5. Привлекательные стороны выбранной профессии.

рой. Для данной категории людей карьера должна соотноситься с общим стилем жизни, уравновешивая потребности человека, семьи и карьеры. Выбор и поддержание определенного образа жизни важнее, чем добиться успеха в карьере. Развитие карьеры привлекает в одном случае, если не нарушается привычный образ жизни и окружение. Важно, чтобы все было сбалансировано — карьера, семья, увлечения и т.п. Жертвовать чем-то одним ради другого не свойственно.

Обсуждение. Работа с молодыми специалистами — это процесс системного и планомерно организованного воздействия на молодых специалистов организации с помощью организационных, экономических и социальных механизмов управления, взаимосвязанных между собой, с целью обеспечения эффективной работы организации и повышения степени удовлетворения потребностей молодых специалистов в их профессиональном и личностном развитии.

Молодой специалист должен работать под руководством опытных коллег, и от него требуется готовность смириться с осознанием зависимости и подчиненности. В возрасте 25–35 лет работник определяет, является ли выбранная область работы подходящей или нет.

Заключение. По методике СМОЛ психологические особенности врачей-интернов, обучавшихся в 2013/14 учебном году, не имеют значимых различий с особенностями интернов 2014/15 года обучения.

По «анкете молодого специалиста» большинство опрошенных выбрали профессию дерматовенеролога в связи с перспективой личностного и профессионального роста. Испытуемые 1-й группы оценивают свою профессиональную подготовку на “удовлетворительно”, врачи 2-й группы на “отлично, хорошо”. Задачи, которые ставят перед собой обе группы испытуемых, — накопление профессионального опыта и окончание интернатуры. Профессиональные планы на будущее: стать высококвалифицированным специалистом. 1-ю группу привлекает в работе дерматовенеролога возможность профессионального роста, условия труда; 2-ю группу — организация труда, условия работы.

Методика «якоря карьеры» выявила у врачей-интернов 1-й группы высокие показатели по шкалам «стабильность работы» и «стабильность места жительства»; у врачей интернов 2-й группы — «служение» и «интеграция стилей жизни».

Полученные результаты предоставляют возможность выбора кандидатов для дальнейшего трудоустройства, выявляют мотивационные особенности, способности молодых специалистов.

Referens (Литература)

1. Klimov EA. Ideals of culture and the formation of a subject of professional activity. Psychological journal 2005; 26 (3): 94–101. Russian (Климов Е.А. Идеалы культуры и становление субъекта профессиональной деятельности. Психологический журнал 2005; 26 (3): 94–101.)

2. Karpenko LA. Psychological lexicon: Encyclopedic dictionary in six volumes. Ed.-comp. LA. Karpenko, under the General editorship of V. Petrovsky. M.: PARSE, 2005; 784. Russian (Карпенко Л.А. Психологический лексикон: Энциклопедический словарь в шести томах / под общ. ред. А.В. Петровского. М.: ПЕРСЭ, 2005; 784 с.)

3. Polyakov VA. Technology career: A practical guide. Moscow: Science, 1989; 325 p. Russian (Поляков В.А. Технология карьеры. Практическое руководство. М.: «Наука», 1989; 325 с.)

4. Hell HP, Ziegler D. Theory of personality. St. Petersburg: 2007; 607 p. Russia (Хьелл Л., Зиглер Д., Теории личности. СПб: Питер, 2007; 607 с.)

5. Senin IG. Psychodiagnostics the value-orientation of the individual sphere as a method of socio-psychological research: PhD abstract. Yaroslavl, 2000; 24 p. Russian (Сенин И.Г. Психодиагностика ценностно-ориентационной сферы личности как метод социально-психологического исследования: автореф. дис… канд. наук. Ярославль, 2000; 24 с.)

6. Zhuravleva NA. Dynamics of value orientations of personality in Russian society. M.: IP ran, 2006; 335 p. Russian (Журавлева Н.А. Динамика ценностных ориентаций личности в российском обществе. М.: ИП РАН, 2006; 335 с.)

7. Shakhova VA. Motivation: textbook. 2nd ed., ext. and rev. A.V. Yadav, and S. A. Shapiro. M.: Alpha-Press, 2006; 332 p. Russian (Шахова В.А. Мотивация трудовой деятельности: Учебно-методическое пособие. 2-е изд. доп. и перераб. / под ред. В.А. Шахова, С. А. Шапиро. М.: «Альфа-Пресс», 2006; 332с.)

8. Zaitsev VP. Psychological test RESINS. Actual problems of rehabilitation medicine 2004; (2): 17–19. Russian (Зайцев В.П. Психологический тест СМОЛ. Актуальные вопросы восстановительной медицины 2004; (2): 17–19.)

9. Chiker VA. Psychological diagnostics of the organization and staff. St. Petersburg: Peter, 2006; 120 p. Russian (Чикер В.А. Психологическая диагностика организации и персонала. СПб: Речь, 2006; 120 с.)

10. http://engsokvd.medportal.saratov.gov.ru

УДК [342.6:61]:347.15/.18 (470.44) (045) Краткое сообщение

РАБОТА С ОБРАЩЕНИЯМИ ГРАЖДАН КАК ОДИН ИЗ ЭТАПОВ РЕАЛИЗАЦИИ КОНЦЕПЦИИ ИНФОРМАЦИОННОЙ ОТКРЫТОСТИ ФЕДЕРАЛЬНЫХ ОРГАНОВ ИСПОЛНИТЕЛЬНОЙ ВЛАСТИ (НА ПРИМЕРЕ ТЕРРИТОРИАЛЬНОГО ОРГАНА РОСЗДРАВНАДЗОРА ПО САРАТОВСКОЙ ОБЛАСТИ)

Д.Е. Цымбал *— руководитель Территориального органа Федеральной службы по надзору в сфере здравоохранения и социального развития по Саратовской области, доктор медицинских наук;* ***Д.Д. Балакина*** *— ГБОУ ВПО «Саратовский ГМУ им. Разумовского» Минздрава России, кафедра организации здравоохранения, общественного здоровья и медицинского права, аспирант.*

WORK WITH CITIZENS' APPEALS AS ONE OF THE STAGES OF IMPLEMENTATION OF THE CONCEPT OF THE OPENNESS OF INFORMATION OF THE EXECUTIVE FEDERAL AUTHORITIES (WITH TERRITORIAL BODY OF THE FEDERAL SERVISE ON SURVEILLANCE IN HEALTHCARE AND SOCIAL DEVELOPMENT OF THE SARATOV REGION, AS AN EXAMPLE)

D.E. Tsymbal *— Head of the Territorial body of the Federal service on surveillance in healthcare and social development of the Saratov region, Doctor of Medical Science;* ***D.D. Balakina*** *— Saratov State Medical University n.a. Razumovsky, Department of Public Health Care Organization and Medical Law, Post-graduate student.*

Дата поступления — 31.08.2015 г. Дата принятия в печать — 15.09.2015 г.

Цымбал Д.Е., Балакина Д.Д. **Работа с обращениями граждан как один из этапов реализации концепции информационной открытости федеральных органов исполнительной власти (на примере Территориального органа Росздравнадзора по Саратовской области). Саратовский научно-медицинский журнал 2015; 11 (3): 480–482.**

Цель: анализ обращений граждан в Территориальный орган Росздравнадзора по Саратовской области. *Материал и методы.* В исследовании использовались отчеты о результативности работы с обращениями граждан Территориального органа Росздравнадзора по Саратовской области за отчетные периоды 2012, 2013, 2014 гг. и первое полугодие 2015 г. Для проведения исследования привлечен аналитический метод. *Результаты.* Приведено процентное соотношение обоснованных и необоснованных жалоб, структура обращений граждан. *Заключение.* Исследование свидетельствует о высокой эффективности работы Территориального органа Росздравнадзора по Саратовской области с обращениями граждан и проверок учреждений здравоохранения, проводимых на основании этих обращений.

Ключевые слова: обращения граждан, проверки медицинских организаций.

Tsymbal DE, Balakina DD. **Work with citizens' appeals as one of the stages of implementation of the concept of the openness of information of the executive federal authorities (with Territorial body of the Federal service on surveillance in healthcare and social development of the Saratov region, as an example). Saratov Journal of Medical Scientific Research 2015; 11 (3): 480–482.**

The aim: to analyze the appeals of citizens in the Territorial body of the Federal service on surveillance in healthcare and social development of the Saratov region. *Material and methods.* The study presents the results of work with appeals of citizens in the Territorial body of the Federal service on surveillance in healthcare and social development of the Saratov region on 2012, 2013, 2014 and the first half of 2015. We used the analytical method to make the research. *Results.* The study presents the percentage balance of founded and unfounded complaints, structure of the appeals of citizens. *Conclusion.* The study shows the high performance of the work of the Territorial body of the Federal service on surveillance in healthcare and social development of the Saratov region with the appeals of citizens and control actions of medical organizations, based on these appeals.

Key words: the appeals of citizens, control actions of medical organizations.

Введение. Контроль порядка оказания и качества медицинской помощи, контроль за оборотом лекарств и оборотом медицинских изделий — основные направления деятельности, осуществляемой Росздравнадзором. Работа с обращениями граждан является одним из основных этапов реализации ведомственного плана Федеральной службы по надзору в сфере здравоохранения (Росздравнадзора) по реализации Концепции открытости федеральных органов исполнительной власти. В настоящее время пациенты могут обратиться в Росздравнадзор не только лично, но и воспользоваться «горячей линией», интернет-порталом либо отправить обращение по почте. Таким образом, на практике реализуется следующее право: граждане Российской Федерации имеют право обращаться лично, а также направлять индивидуальные и коллективные обращения в государственные органы и органы местного самоуправления [1]. Все обращения граждан подлежат рассмотрению. По своей сути жалобы пациентов являются показателем неудовлетворенности качеством и сроками получения медицинской помощи, а также отсутствием льготных лекарственных препаратов. В связи с ростом правовой грамотности жалобы пациентов довольно часто стали превращаться в исковые заявления. Именно поэтому работа с обращениями граждан, налаживание обратной связи и устранение недочетов в работе учреждений здравоохранения и отдельных медицинских работников — важное направление деятельности руководителей здравоохранения как на местах, так и в структуре Росздравнадзора.

Цель исследования: анализ обращений граждан в Территориальный орган Росздравнадзора по Саратовской области.

Материал и методы. Метод исследования — аналитический. Материалами исследования являются отчеты о результативности работы с обращениями граждан Территориального органа Росздравнадзора

Ответственный автор — Балакина Диана Дмитриевна
Тел.: 89053224265
E-mail: cilindra@yandex.ru

по Саратовской области за отчетные периоды 2012 г., 2013 г., 2014 г. и первое полугодие 2015 г.

Результаты. За 2012 г. в Территориальный орган Росздравнадзора по Саратовской области поступило 450 обращений граждан, в 2013 г. 469 обращения, в 2014 г. 405 обращений. За первое полугодие 2015 г. Территориальным органом Росздравнадзора было рассмотрено 240 обращений граждан. При проведении анализа обоснованности жалоб населения выявлено следующее: в 2012 г. количество обоснованных жалоб составило 171 единицу (37,92% от общего числа поданных обращений); в 2013 г. количество обоснованных жалоб 143 (30,49%); в 2014 г. обоснованных жалоб 107 (26,42%); в первом полугодии 2015 г. количество обоснованных жалоб составило 61 (25,21%) (рис. 1). Таким образом, наблюдается тенденция уменьшения процента обоснованных жалоб, предъявляемых пациентами к учреждениям здравоохранения. Однако важно заметить, что даже необоснованные жалобы, оставленные без ответа или рассмотренные с нарушением установленного законодательством срока, могут стать причиной судебного разбирательства [2].

При анализе структуры обращений граждан в Территориальный орган Росздравнадзора по Саратовской области выявляется следующее: в 2012 г. 175 жалоб пациентов касались качества лекарственного обеспечения, что составило 40,51% от общего числа обращений; 137 жалоб пациентов касались качества оказания медицинской помощи, что составило 31,71%; 37 обращений граждан касались нарушения прав инвалидов и социальных гарантий ветеранов (8,57%); в 4 обращениях затрагивались вопросы лицензирования медицинской деятельности (0,93%); в 79 обращениях были затронуты другие вопросы (18,29%).

В 2013 г. 105 жалоб пациентов касались качества лекарственного обеспечения, что составило 23,97% от общего числа обращений; 239 жалоб пациентов касались качества оказания медицинской помощи, что составило 54,57%; 15 обращений граждан касались нарушения прав инвалидов (3,42%); в 1 обращении затрагивались вопросы лицензирования медицинской деятельности (0,23%); в 76 обращениях были затронуты другие вопросы (16,20%).

В 2014 г. 99 жалоб пациентов касались качества лекарственного обеспечения, что составило 29,29% от общего числа обращений; 230 жалоб пациентов касались качества оказания медицинской помощи, что составило 68,05%; в 9 обращениях затрагивались вопросы лицензирования медицинской деятельности (2,66%).

В первом полугодии 2015 г. 54 жалобы пациентов касались качества лекарственного обеспечения, что составило 21,77% от общего числа обращений; 143 жалобы пациентов касались качества оказания медицинской помощи, что составило 57,66%; в 7 обращениях затрагивались вопросы лицензирования медицинской деятельности (2,82%), в 44 обращениях были затронуты другие вопросы (18,18%) (рис. 2).

При рассмотрении основных категорий граждан, обращающихся с жалобами в Территориальный орган Росздравнадзора по Саратовской области, важное значение имеет категория инвалидов, неудовлетворенных работой учреждений здравоохранения. В их числе: пациенты, являющиеся инвалидами общего заболевания, инвалиды Великой Отечественной войны, инвалиды вследствие аварии на ЧАЭС и матери детей-инвалидов. Так, в 2012 г. в Территориальный орган Росздравнадзора по Саратовской области поступило 36 (7,98%) обращений от инвалидов общего заболевания, 1 (0,22%) обращение от инвалида Великой Отечественной войны, 1 (0,22%) обращение от матери ребенка-инвалида. В 2013 г. было получено 61 (13,01%) обращение от инвалидов общего заболевания, 7 (1,49%) обращений от матерей детей-инвалидов, 1 (0,21%) обращение от инвалида вследствие аварии на ЧАЭС. В 2014 г. в Территориальный орган Росздравнадзора по Саратовской области поступило 39 (9,63%) обращений от инвалидов общего заболевания, 6 (1,48%) обращений от матерей детей-инвалидов. В первом полуго-

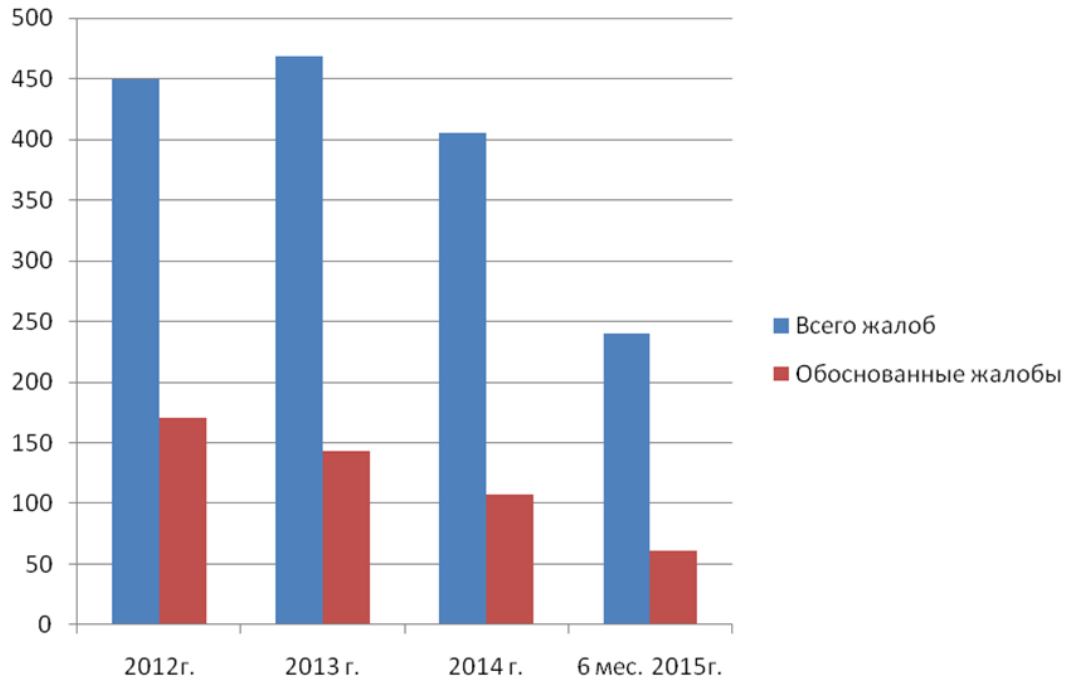

Рис. 1. Соотношение обоснованных и необоснованных жалоб.

Рис. 2. Структура обращений граждан.

дии 2015 г. было зарегистрировано 13 (5,42%) обращений от инвалидов общего заболевания, 2 (0.83%) обращения от матерей детей-инвалидов.

Обсуждение. В ходе исследования проведен анализ обращений пациентов в Территориальный орган Росздравнадзора по Саратовской области, выявлено процентное соотношение обоснованных и необоснованных жалоб пациентов. Рассмотрены вопросы, предъявляемые пациентами в жалобах, направляемых в Территориальный орган Росздравнадзора по Саратовской области. Выявлены приоритетные вопросы, волнующие население при получении медицинской помощи. Основными направлениями, неудовлетворяющими пациентов при обращении в учреждения здравоохранения, являются обеспечение населения льготными лекарственными препаратами и качество оказываемой медицинской помощи. В структуре обращений граждан, направленных в Росздравнадзор по Саратовской области, выявлены жалобы на нарушение прав инвалидов. Нами была проанализирована статистика обращений инвалидов общего заболевания, инвалидов Великой Отечественной войны, инвалидов вследствие аварии на ЧАЭС и матерей детей-инвалидов. В 2014 г. и первом полугодии 2015 г. наблюдается тенденция снижения количества обращений, поступающих от инвалидов общего заболевания, матерей детей-инвалидов, инвалидов Великой Отечественной войны и инвалидов вследствие аварии на ЧАЭС по сравнению с предыдущими отчетными периодами, что свидетельствует о проведении Росздравнадзором соответствующих проверок учреждений здравоохранения и об исполнении учреждениями здравоохранения установленных предписаний. В связи с реализацией ФЗ «О лицензировании отдельных видов деятельности» обращения граждан, в которых затрагивались вопросы лицензирования медицинской деятельности, были единичными. По данным Территориального органа Росздравнадзора по Саратовской области, за анализируемые отчетные периоды жалобы на работу специалистов дерматовенерологического профиля не предъявлялись. Жалоб на работу специалистов стоматологического профиля составили было две в отчетном периоде 2013 г. и три в отчетном периоде 2014 г. Данные жалобы касались качества зубопротезирования.

Заключение. Результаты проведенного исследования свидетельствуют о достаточно высокой эффективности работы Территориального органа Росздравнадзора по Саратовской области с обращениями граждан и проверок учреждений здравоохранения, проводимых на основании этих обращений.

Конфликт интересов не заявляется.

Referens (Литература)

1. The Constitution of Russian Federation dated December 12, 1993. M., 2015. Russian (Конституция Российской Федерации от 12.12.1993 г. М., 2015)

2. Karpova OV, Tatarnikov MA, Marochkina EB. Case studies in the control system of the quality of medical care. Head doctor 2015; (9): 16–20. Russian (Карпова О.В., Татарников М.А., Марочкина Е.Б. Социологические исследования в системе управления качеством медицинской помощи. Главный врач 2015; (9): 16–20.)

УДК 616.972:616.891:159.923 (049.5) (045) Краткое сообщение

МЕХАНИЗМЫ ПСИХОЛОГИЧЕСКОЙ ЗАЩИТЫ У БОЛЬНЫХ СИФИЛИСОМ НА РАЗНЫХ СТАДИЯХ ЗАБОЛЕВАНИЯ

А.В. Филонова — *ГУЗ «Саратовский областной кожно-венерологический диспансер», клинический психолог;* ***Д.А. Шнайдер —*** *ГУЗ «Саратовский областной кожно-венерологический диспансер», главный врач;* ***С. Р. Утц —*** *ГБОУ ВПО Саратовский ГМУ им. В.И. Разумовского Минздрава России, заведующий кафедрой кожных и венерических болезней, профессор, доктор медицинских наук.*

PSYCHOLOGICAL DEFENSE MECHANISMS IN PATIENTS WITH SYPHILIS AT DIFFERENT STAGES OF THE DISEASE

A.V. Filonova *— Saratov Regional Dermatovenerologic Dispensary, Clinical Psychologist;* ***D.A. Schneider*** *— Saratov Regional Dermatovenerologic Dispensary, Head Physician;* ***S. R. Utz*** *— Saratov State Medical University n.a. V.I. Razumovsky of the Ministry of Health of Russia, Head of Department of Skin and Venereal Diseases, Professor, Doctor of Medical Science.*

Дата поступления — 2.09.2015 г. Дата принятия в печать — 15.09.2015 г.

Филонова А.В., Шнайдер Д.А., Утц С. Р. **Механизмы психологической защиты у больных сифилисом на разных стадиях заболевания. Саратовский научно-медицинский журнал 2015; 11 (3): 483–486.**

Цель: изучение механизмов психологической защиты у больных сифилисом на разных стадиях заболевания. *Материал и методы.* Использовался опросник Плутчика — Келлермана — Конте «Индекс жизненного стиля». В исследовании участвовали 257 человек (118 женщин (46%) и 139 мужчин (54%)) в возрасте от 18 до 67 лет (средний возраст 23,5±8,9 года). *Результаты.* У больных первичным сифилисом преимущественным механизмом защиты является «отрицание»; вторичным сифилисом кожи и слизистых оболочек — «замещение»; сифилисом скрытым ранним — «проекция»; у больных сифилисом поздним — «интеллектуализация». Таким образом, у больных с поздними формами сифилиса преобладают более зрелые механизмы защиты (проекция, рационализация). Пациенты с ранними формами применяют более примитивные механизмы (отрицание, замещение). *Заключение.* Полученные данные могут оказаться полезными при выборе методов психотерапии, формировании у больных более реалистичных (адаптивных) установок на лечение, восстановлении внутрисемейных и иных социальных связей, предупреждении дистрессов и улучшении качества жизни пациентов.

Ключевые слова: сифилис, механизмы психологической защиты.

Filonova AV, Schneider DA, Utz SR. **Psychological defense mechanisms in patients with syphilis at different stages of the disease. Saratov Journal of Medical Scientific Research 2015; 11 (3): 483–486.**

Purpose: the study of psychological defense mechanisms in patients with syphilis at different stages of the disease. *Material and methods.* We used questionnaire Plutchik-Kellerman-Comte “life style Index”. The study involved 257 people (118 women (46%) and 139 men (54%)) aged 18 to 67 years (mean age — 23,5±8,9 years). *Results.* In patients with primary syphilis primary mecha-protection scheme is “denying”; secondary syphilis of skin and mucus-purity membranes — “replacement”; syphilis latent early — “projection”; in patients with late syphilis — intellectualization. Thus, in patients with late forms of syphilis is dominated by more Mature mechanisms of protection (projection, rationalization). Patients with early forms use more primitive mechanisms (denial, substitution). *Conclusion.* The obtained data may be useful in the choice of methods of psychotherapy, the formation of patients more realistic (ADAP-tive) installations for the treatment, restoration of family and other social relations, the prevention of distress and improving the quality of life of patients.

Key words: syphilis, psychological defense mechanisms

Введение. В настоящее время инфекции, передающиеся половым путем (ИППП), являются всеобщей проблемой здравоохранения в мире. Уровень заболеваемости сифилисом в России остается высоким. Несмотря на это, отмечается нарастание заболевания, увеличение частоты скрытых, эпидемиологически опасных форм, способных привести к новому подьему заболеваемости [1].

Отношение к венерическим болезням, особенно к сифилису носит панический характер. Болезненное отношение к заболеванию со стороны пациента может привести к различного рода расстройствам со стороны психики человека, а также к развитию депрессии и неврастении. [2].

Одним из главных критериев, который обеспечивает комплексную оценку влияния заболевания на различные сферы жизни пациента, является определение механизмов психологической защиты.

Начиная с раннего детства и в течение всей последующей жизни в психике человека возникают и развиваются механизмы, называемые психологической защитой, [3]. Эти механизмы сохраняют психику человека от отрицательных эмоциональных переживаний и перцепций, которые способствуют сохранению психологического равновесия, стабильности, разрешению внутриличностных конфликтов и протекают на бессознательном и подсознательном психологических уровнях [4, 5].

Целью данного исследования явилось изучение механизмов психологической защиты у больных сифилисом на разных стадиях заболевания.

Материал и методы. Проведено изучение механизмов психологической защиты у 257 человек (118 женщин (46%) и 139 мужчин (54%)) в возрасте от 18 до 67 лет (средний возраст 23,5±8,9 года). Первичным сифилисом страдали 57 человек (23 женщины и 34 мужчины); с диагнозом «вторичный сифилис кожи и слизистых оболочек» было 62 человека (29 женщин и 33 мужчин); у 71 пациента (37 женщин и 34 мужчины) сифилис был скрытым ранним; с поздними формами сифилиса было 67 человек (29 женщин и 38 мужчин).

Для психологического тестирования использовался опросник Плутчика — Келлермана — Конте «Индекс жизненного стиля» (ИЖС) [6]. Методика ИЖС, описанная в 1979 г. на основе психоэволюционной теории R. Plutchik и структурной теории личности H. Kellerman, — наиболее удачное диагностическое средство, позволяющее диагностировать систему

Ответственный автор — Филонова Анастасия Владимировна
Тел. 8-919-839-4078
E-mail anastasiafila@mail.ru

механизма психологической защиты (МПЗ), выявить как ведущие, основные механизмы, так и степень напряженности каждого из механизмов [7, 8].

Окончательный вариант опросника включил 92 пункта, измеряющих 8 видов МПЗ: отрицание, вытеснение, замещение, компенсацию, реактивное образование (гиперкомпенсация), проекцию, рационализацию и регрессию [9]. После завершения работы по психометрическим данным теста были проведены исследования по получению нормативных данных и различий на разных клинических группах испытуемых, подтвердившие диагностические возможности методики.

Статистическая обработка материалов исследования проводилась с помощью пакета программ Statistica v.10.0. Для оценки достоверности различий между анализируемыми показателями использовали метод Фишера. Значимыми признавались результаты при $p<0,05$.

Результаты. С диагнозом первичного сифилиса обследовано 57 человек (рис. 1). Анализ результатов показывает, что у больных с первичным сифилисом преобладает механизм защиты «отрицание» ($p<0,05$). Этот вариант МПЗ проявляется в игнорировании тревожной информации, уклонении от нее. Это своеобразный психологический барьер, расположенный на входе воспринимаемой системы. Не допускается нежелательная информация, которая при этом теряется для человека и впоследствии не может быть восстановленной. «Отрицание» приводит к тому, что некоторая информация ни сразу, ни впоследствии не достигает сознания пациента.

У больных вторичным сифилисом кожи и слизистых оболочек (n=62) преобладает (рис. 2) механизм защиты «замещение» ($p<0,05$). «Замещение» — это способ психологической защиты от неприятной ситуации, в основе лежит перенос реакции с недопустимого объекта на допустимый, замена неприемлемого поведения приемлемым. За счет переноса происходит разрядка напряжения, который создан неудовлетворенной потребностью.

У больных сифилисом скрытым ранним (n=71, рис. 3) преобладает механизм защиты «проекция» ($p<0,05$). «Проекция» — механизм психологической защиты, связанный с бессознательным переносом собственных желаний, неприемлемых чувств и стремлений на другое лицо. В основе лежит неосознаваемое отвержение своих переживаний, сомнений, установок, приписывание их другим людям для перекладывания ответственности за то, что происходит внутри «Я», на окружающих.

Среди 67 пациентов с поздними формами сифилиса (рис. 4) отмечается преобладание МПЗ «рационализация». «Рационализация» — это один из эффективных способов защиты, он позволяет снижать зависимость собственного поведения от эмоций без полной потери информации об этих переживаниях. Поведение такого человека в эмоционально насыщенной ситуации воспринимается как взрослое, зрелое, предсказуемое и одобряется социумом. Существуют минусы. «Рационализация» искажает восприятие реальных событий. У человека теряется возможность полноценно переживать и давать адекватный эмоциональный отклик в ситуациях социального взаимодействия.

В зависимости от полученных результатов опроса больным проводился комплекс психокоррекционных мероприятий:

— для больных первичным сифилисом: упражнения на снятие мышечных зажимов, мышечных напряжений, на формирование мускульной свободы в процессе общения;

— для больных вторичным сифилисом: предложен социально-психологический тренинг, ориен-

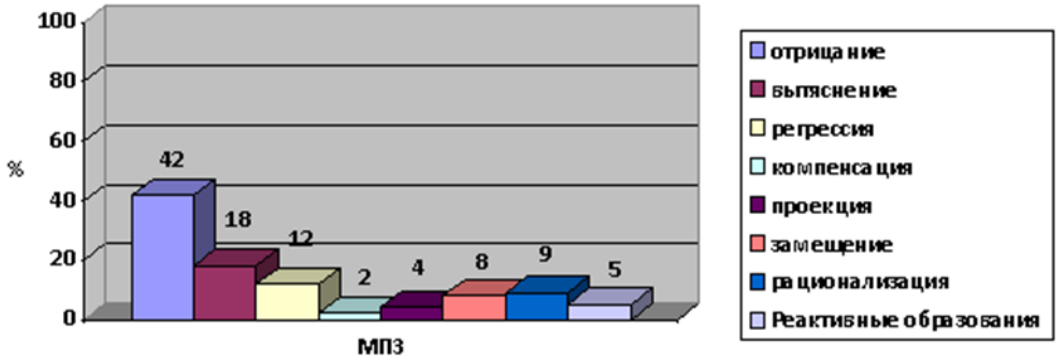

Рис. 1. Механизм защиты у больных первичным сифилисом.

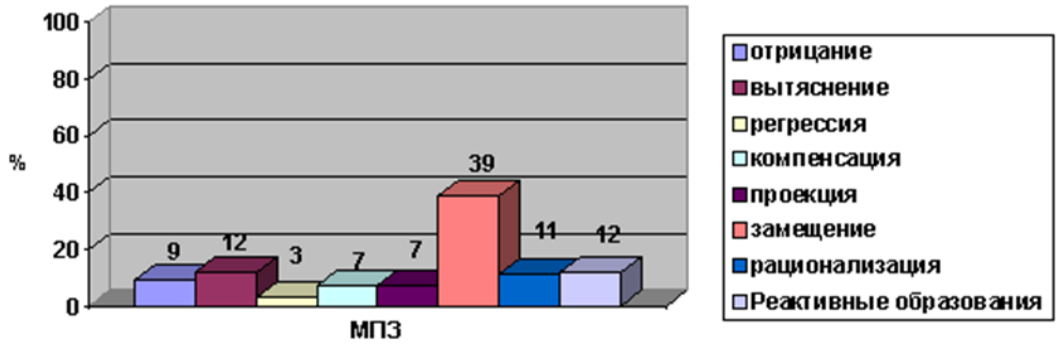

Рис 2. Механизм защиты у больных вторичным сифилисом кожи и слизистых оболочек.

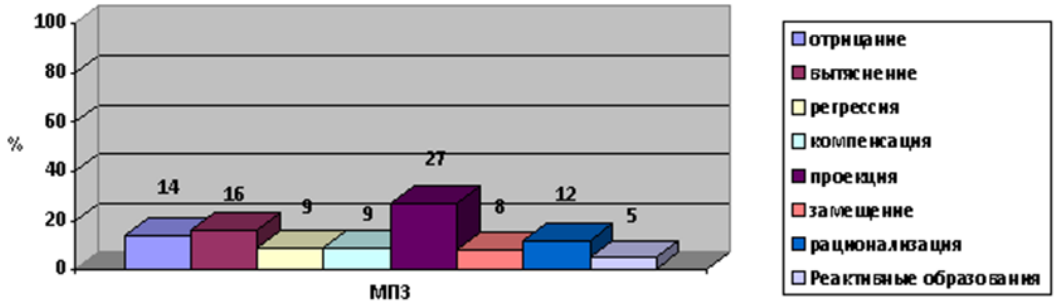

Рис 3. Механизм защиты у больных скрытым ранним сифилисом

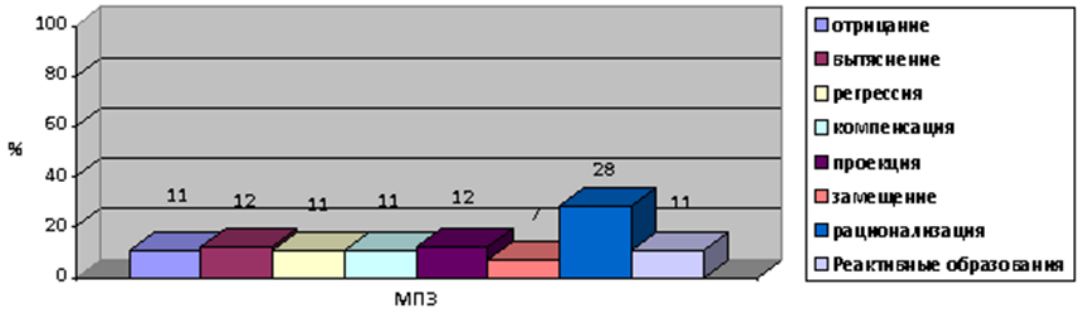

Рис. 4. Механизм защиты у больных сифилисом поздним.

тированный на использование активных методов групповой психологической работы с целью развития компетентности в общении. Особый акцент делается на создании климата доверия, позволяющего реализовать большую по сравнению с повседневным общением интенсивность открытой обратной связи;

— для больных сифилисом скрытым ранним работа была направлена на принятие своего «Я», на возможность дифференцировать свои эмоции и переживания, развитие принятия ответственности на себя;

— для больных поздними формами сифилиса работа с больными заключалась в формировании эмоционального поведения, которое приемлемо в данной ситуации.

Обсуждение. Основная задача дерматовенеролога и медицинского психолога заключалась в направлении пациентов на осознание мотивов фиксации защитных механизмов, способов поведения и принятие адекватной и реалистической интерпретации происходящих событий. Взаимоотношения между личностью и защитными механизмами носят внутренний характер: механизмы защищают личность, а структура личности определяет, какие именно механизмы будут использованы для защиты [1, 3]. Каждый индивид использует различные механизм в разной степени, тем самым развивая самостоятельную систему защиты самоуважения.

Проведение психокоррекционных мероприятий позволили к моменту окончания лечения в стационаре у больных с первичным сифилисом развить более сложные механизмы защиты, которые позволили им более адекватно воспринимать информацию о своем заболевании; у больных вторичным сифилисом появилась ответственность за свои действия; у больных ранним скрытым сифилисом произошло принятие своего «Я», умение контролировать эмоции, а у больных поздними формами сифилиса восприятие своего заболевания стало более полноценным и эмоционально ярким.

Заключение. Результаты исследования показали влияние самого факта заболевания сифилисом на механизмы психологической защиты в зависимости от стадии заболевания.

Полученные результаты могут оказать существенную помощь в выборе метода психотерапии, что дает возможность корригировать «масштабы переживания болезни» с учетом различных механизмов защиты личности. Создавая у больных более реалистические (адаптивные) установки на лечение, можно восстанавливать внутрисемейные и более широкие социальные связи, предупреждать дистрессы, а также улучшить качество жизни пациентов.

Конфликт интересов отсутствует.

References (Литература)

1. Kubanova AA, Lesnaya IN, Kubanov AA, Melechina LE, Kaspirovich MA. Analysis of the epidemiological situation and the dynamics of incidence of sexually transmitted diseases, and dermatoses in the territory of the Russian Federation. Journal of dermatology and venereology 2010; (5): 4–21. Russian (Кубанова А.А., Лесная И.Н., Кубанов А.А., Мелехина Л.Е., Каспирович М.А. Анализ эпидемиологической ситуации и динамика заболеваемости инфекциями, передаваемыми половым путем, и дерматозами на территории Российской Федерации. Вестник дерматологии и венерологии 2010, (5): 4–21).

2. Kungurov NV, Ufimtseva MA, Malishevskaya NP, et al. Epidemiological role of migrants in the spread of syphilis in the territories of Ural, Siberia and Far East. Vestnik of dermatology and venereology 2010; (2): 4–9. Russian (Кунгуров Н.В., Уфимцева М.А., Малишевская Н.П. и др. Эпидемиологическая роль мигрантов в распространении сифилиса на территориях Урала, Сибири и Дальнего Востока. Вестник дерматологии и венерологии 2010; (2): 4–9).

3. Berezin FB. Psychological and psychophysiological adaptation of man. Leningrad: Science, 1988; p. 3. Russian (Березин Ф.Б. Психическая и психофизиологическая адаптация человека. Ленинград: Наука, 1988; с. 3)

4. Zhurbin VI. Notion of psychological protection in the concepts of Z. Freud and K. Rogers. Questions of psychology 1990; (4): 25–30. Russian (Журбин В.И. Понятия психологической

защиты в концепциях З. Фрейда и К. Роджерса. Вопросы психологии 1990; (4): 25–30).

5. Klubov BE. Methods of medical psychology in diagnosis of psychological defense mechanisms. In: Theory and practice of medical psychology and psychotherapy. St. Petersburg, 1994; p. 70–72. Russian (Клубова Е.Б. Методы медицинской психологии в диагностике психологических защитных механизмов. В кн.: Теория и практика медицинской психологии и психотерапии. Санкт-Петербург, 1994; с. 70–72.)

6. Kruzhkova OV, Shakhmatova ON. Psychological protection of the personality: a tutorial. Ekaterinburg: Rehospitalisation, 2006; 67 p. Russian (Кружкова О.В., Шахматова О.Н. Психологические защиты личности: учебное пособие. Екатеринбург: Росгоспрофпедуниверситет, 2006; 67 с.)

7. Mikhailov AN, Rotenberg VS. The Features of psychological protection in normal and somatic diseases. Vopr psychology 1990; (5): 15. Russian (Михайлов А.Н., Ротенберг В.С. Особенности психологической защиты в норме и при соматических заболеваниях. Вопросы психологии 1990; (5): 15).

8. Romanova ES, Grebennikov LR. Mechanisms psychological defense Mytishchi: The talent, 1996; p. 30. Russian (Романова Е.С., Гребенников Л.Р. Механизмы психологической защиты. Мытищи: Талант, 1996; с. 30.)

УДК 616.972:761/763Хогарт:069 (1-21) (470.44-21Саратов) (045) Авторское мнение

ГРАВЮРЫ УИЛЬЯМА ХОГАРТА ИЗ КОЛЛЕКЦИИ САРАТОВСКОГО ГОСУДАРСТВЕННОГО ХУДОЖЕСТВЕННОГО МУЗЕЯ ИМЕНИ А.Н. РАДИЩЕВА, ИЛЛЮСТРИРУЮЩИЕ ПРОЯВЛЕНИЯ СИФИЛИСА

С. Р. Утц *— ГБОУ ВПО «Саратовский ГМУ им. В.И. Разумовского» Минздрава России, заведующий кафедрой кожных и венерических болезней, профессор, доктор медицинских наук;* ***В.Н. Шерстнева*** *— ГБОУ ВПО «Саратовский ГМУ им. В.И. Разумовского» Минздрава России, ассистент кафедры кожных и венерических болезней, кандидат медицинских наук;* ***Е.М. Галкина*** *— ГБОУ ВПО «Саратовский ГМУ им. В.И. Разумовского» Минздрава России, кафедра кожных и венерических болезней, ассистент;* ***М.А. Персати*** *— ГБОУ ВПО «Саратовский ГМУ им. В.И. Разумовского» Минздрава России, кафедра кожных и венерических болезней, ординатор;* ***Л.В. Пашкова*** *— Саратовский государственный художественный музей им. А.Н. Радищева, заместитель директора по научной работе.*

WILLIAM HOGARTH'S ENGRAVINGS FROM THE COLLECTION OF SARATOV STATE ART MUSEUM NAMED AFTER A.N. RADISHEV ILLUSTRATING PRESENTATION OF SYPHILIS

S. R. Utz *— Saratov State Medical University n.a. V.I. Razumovsky, Head of Department of Skin and Venereal Diseases, Professor, Doctor of Medical Science;* ***V.N. Sherstneva*** *— Saratov State Medical University n.a. V.I. Razumovsky, Department of Skin and Venereal diseases, Assistant, Candidate of Medical Science;* ***E.M. Galkina*** *— Saratov State Medical University n.a. V.I. Razumovsky, Department of Skin and Venereal Diseases, Assistant;* ***M.A. Persati*** *— Saratov State Medical University n.a. V.I. Razumovsky, Department of Skin and Venereal Diseases, Resident;* ***L.V. Pashkova*** *— Saratov State Art Museum n.a. A.N. Radishcheva, Deputy Director for Science.*

Дата поступления — 1.09.2015 г. Дата принятия в печать — 15.09.2015 г.

Утц С. Р., Шерстнева В.Н., Галкина Е.М., Персати М. А, Пашкова Л.В. **Гравюры Уильяма Хогарта из коллекции Саратовского государственного художественного музея имени А.Н. Радищева, иллюстрирующие проявления сифилиса. Саратовский научно-медицинский журнал 2015; 11 (3): 486–491.**

Статья является продолжением предыдущей работы, в которой были изложены данные о связи дерматовенерологии с изобразительным искусством на примерах нескольких художественных полотен европейской и русской живописи из фонда Саратовского государственного художественного музея имени А.Н. Радищева. В настоящей работе рассматривается серия гравюр «Карьера проститутки» Уильяма Хогарта из коллекции этого музея, отражающая различные проявления сифилитической инфекции как результат пороков социально больного аристократического общества.

Ключевые слова: медицина, искусство, гравюры, сифилис, музеи.

Utz SR, Sherstneva VN, Galkina EM, Persati MA, Pashkova LV. **William Hogarth's engravings from the collection of Saratov State Art Museum named after A.N. Radishev illustrating presentation of syphilis. Saratov Journal of Medical Scientific Research 2015; 11 (3): 486–491.**

This article is a continuation of the previous work, which contained data about relation between dermatovenereology and art on several examples of European and Russian paintings from the Saratov State Art Museum named after A.N. Radishev. In this part we focus on series of William Hogarth's engravings "A Harlot's Progress" from the collection of this museum, which shows us the different presentations of syphilitic infection as a result of moral sickness in aristocratic society.

Key words: medicine, art, engravings, syphilis, museums.

В предыдущей работе были изложены данные о связи медицины с изобразительным искусством. Для иллюстрирования тезисов статьи были приведены некоторые картины мастеров европейской и русской живописи из фонда музея им. А.Н. Радищева, на которых изображены персонажи с визуальными проявлениями различных дерматозов [1].

Полотна, созданные живописцами разных эпох и направлений в искусстве, отражают реальный мир, передавая его в ярких, сочных красках, оттенки которых способствуют удивительному и более четкому восприятию художественных произведений. Однако картины мастер создает в единственном экземпляре, хранятся они в разных музеях мира, возможны только единичные их копии.

На рубеже XIV–XV вв. в Европе возникла новая форма изобразительного искусства — гравюра, что

Ответственный автор — Персати Мария Автандиловна
Тел.: +79050316661
E-mail: persa9@yandex.ru

Рис. 1. «В ловушке сводницы». Рипенгаузен Эрнст Людвиг (1765–1840).
Немецкая школа. Альбом — из 75 гравюр с произведений В. Хогарта.
Офорт, резец, 34х23.

дало возможность более широкого распространения художественных изображений. Хотя очевидно, что красота и впечатления от знакомства с черно-белыми гравюрами по сравнению с цветными картинами, созданными кистью мастера, несколько иные.

Гравюра — вид графики, в котором изображения представляют собой печатный оттиск рельефного рисунка, нанесенного на доску гравером. Различают гравюры выпуклые, когда краска покрывает поверхность рисунка, углубленные (краска заполняет углубления) и плоские. Основой для создания гравюр служат, главным образом, деревянные (ксилография) и металлические (офорт) доски [2, 3].

В Радищевском музее хранятся гравюры, авторами которых являются такие известные художники, как Альбрехт Дюрер, Рембрандт ван Рейн, Лукас Кранах, Уильям Хогарт.

В настоящей работе рассматривается серия гравюр английского живописца Уильяма Хогарта (1697-1764), основоположника критического направления в европейском искусстве. В его картинах и гравюрах на меди отражены реальная жизнь и пороки аристократического общества, в частности сцены разврата и связанного с ним сифилиса.

Давность существования сифилиса обеспечивается древностью жизни человека [4]. Сифилис необычен и таинственен по своему происхождению, распространению, путям передачи инфекции, клиническому течению и многообразию симптоматики. Неудивительно, что многие памятники древности (картины, фрески, скульптуры), особенно эпохи Возрождения, иллюстрируют варианты различных проявлений сифилитического процесса. Авторы литературных произведений: Ги де Мопассан («Койка 29»), Михаил Булгаков («Белая гвардия», «Звездная сыпь»), Александр Куприн («Яма»), Максим Горький («Страсти-мордасти») описывают трагедии, связанные с этим заболеванием [5–9].

В 1722 г. Даниель Дефо издает роман «Удачи и несчастья знаменитой Молл Флендерс», где показывает историю жизни и смерти от сифилиса молодой девушки, которая, приехав в Лондон из провинции, становится проституткой [10, 11]. В 1731 г. Уильям Хогарт, используя канву этого романа, пишет серию картин, а затем и гравюр «Карьера проститутки», назвав свою героиню в честь героини Даниеля Дефо — Молл [11]. В 1755 г. при пожаре в аббатстве Фонтхилл картины сгорели, однако уцелели медные основы гравюр, которые впоследствии были проданы вдовой Хогарта Джону Бойделлу в 1789 г. [12, 13]. Позже они принадлежали другим владельцам, каждый из которых делал копии.

На первой гравюре «В ловушке сводницы» художник изобразил приезд Молл в лондонскую гостиницу и ее встречу с содержательницей борделя матушкой Нидем (рис. 1). Предметы на картине имеют определенное значение. Так, ножницы и игольник, висящие на руке Молл, говорят о том, что она швея; мертвый гусь — о ее доверчивости, а падающие кастрюли символизируют падение Молл. У сводницы на левой щеке проявления третичного периода сифилиса в виде группы бугорков и рубцов, на коже лба очаг черного цвета, таким образом Хогарт иногда изображал сифилитические изменения. Общий фон гра-

Рис. 2. «Ссора с евреем-покровителем». Рипенгаузен Эрнст Людвиг (1765–1840). Немецкая школа. Альбом — из 75 гравюр с произведений В. Хогарта. Офорт, резец, 34х23.

вюры почти полностью в серовато-черных тонах, и единственное светлое пятно — это красивая нежная молодая девушка, еще не сознающая того, что ей уготовила судьба.

На второй гравюре «Ссора с евреем-покровителем» Молл уже другая (рис. 2), она содержанка богатого торговца, ее окружает роскошная обстановка: на стенах картины, сюжеты которых подчеркивают сомнительное положение девушки [13]. Художник изобразил ее сидящей в неприличной позе в кресле в момент ссоры с «покровителем», внимание которого она пытается отвлечь, чтобы успел скрыться молодой любовник. У нее хитрое выражение лица, на лбу изменения кожи, наводящие на мысль о начале венерической болезни.

Этапы развратной жизни Молл прослеживаются на третьей гравюре «Арест» (рис. 3). Хогарт создает бытовую сцену из нескольких персонажей. В центре гравюры Молл, которая стала обычной проституткой, в комнате уже нет роскошной мебели, главный, почти единственный предмет — огромная кровать, на краю которой сидит героиня с блуждающей улыбкой на лице, на левой щеке и коже лба элементы сифилитической инфекции, одежда ее небрежна, обнажена грудь, она не стесняется стражников, которые пришли ее арестовать. Рядом с ней служанка, больная сифилисом, у нее тоже язва на лбу, бугорки на подбородке и губах. У ног Молл кошка в позе, которая подчеркивает род деятельности хозяйки. На стене шляпа ведьмы и прутья, свидетельствующие о занятиях садомазохизмом. Тут же два портрета и две бутылочки с лекарствами для лечения сифилиса.

На следующих гравюрах кульминация сюжета и стремление автора отразить широко распространенное заболевание — сифилис, жертвами которого являются женщины «легкого» поведения. Так, на гравюре «Сцена в тюрьме Брайдвелла» все персонажи написаны с гротескными чертами, они — отбросы общества: проститутки, лентяй, шулер (рис. 4). На коже лица Молл и ее служанки художник сохраняет изменения, изображенные на предшествующих картинах. В следующем шедевре мастер представляет нам тяжело больную Молл, умирающую от сифилиса. В комнате царит разгром, грабеж, но ей уже все равно (рис. 5). Она сидит в кресле, закутанная как саваном одеждой с ног до головы.

На финальной гравюре «Похороны» автор не стесняется в средствах изображения разврата и вариантах проявлений сифилиса (рис. 6). На гравюре десять товарок умершей, всех их художник щедро награждает различными высыпаниями, характерными для этой венерической болезни. Носящая траур проститутка с язвой на щеке крадет платок из кармана ухажера, рядом — шлюха показывает больной палец (вероятно, с сифилитическим панарицием) своей подруге, у которой множество папулезных сифилидов на лице, а у зеркала прихорашивается женщина с сифилитической язвой на лбу. Изображенный в левом углу картины старый похотливый пастырь проливает выпивку, которую держит в левой руке, правая — под юбкой девушки, сидящей рядом [12].

Шесть гравюр, шесть эпизодов отражают печальную жизненную дорогу молодой девушки, ее место в

Рис. 3. «Арест». [Уильям Хогарт]. Рипенгаузен Эрнст Людвиг (1765–1840).
Немецкая школа. Альбом — из 75 гравюр с произведений В. Хогарта.
Офорт, резец, 34х23.

Рис. 4. «Сцена в тюрьме Брайдвелла». Рипенгаузен Эрнст Людвиг (1765–1840).
Немецкая школа. Альбом — из 75 гравюр с произведений В. Хогарта.
Офорт, резец, 34х23.

Рис. 5. «Умирает, пока доктора спорят». Рипенгаузен Эрнст Людвиг (1765–1840).
Немецкая школа. Альбом — из 75 гравюр с произведений В. Хогарта.
Офорт, резец, 34х23.

Рис. 6. «Похороны». [Уильям Хогарт]. Рипенгаузен Эрнст Людвиг (1765–1840).
Немецкая школа. Альбом — из 75 гравюр с произведений В. Хогарта.
Офорт, резец, 34х23.

обществе, которое погубило ее, утопив в разврате и ханженстве.

Сюжетная линия, являющаяся основной в серии гравюр «Карьера проститутки», была продолжена художником в новых произведениях моралистического и сатирического направления под названием «Модный брак» и «Карьера Мота» [13]. Мастер верен себе, изображая больных сифилисом персонажей, считая венерические болезни спутниками современного ему общества [14].

Каждой эпохе земного существования присущи свои особенности, которые отражаются в различных исторических документах, оставленных нашими предками.

Источниками информации служат летописи, художественная и научная литература, различные учебники и пособия. Однако во все времена иллюстрации больше привлекают внимание, фокусируя его на чем-то необычном, помогающем его познать и запомнить. Многие художники и скульпторы использовали проявления кожных и венерических болезней в своих творениях. Примером могут служить рассмотренные гравюры Уильяма Хогарта, которые являются своеобразной летописью пороков социально больного общества, в том числе: безнравственность, распущенность, безнаказанное распространение проституции и как итог — сифилитическая инфекция и смерть.

References (Литература)

1. Utz SR, Sherstneva VN, Pashkova LV, Galkina EM, Persashvili MA. Skin and venereal diseases in some artworks of Saratov State Art Museum named after A.N. Radishev. Saratov Journal of Medical Scientific Research 2014; 10 (3): 568–574. Russian (Утц С. Р., Шерстнева В.Н., Пашкова Л.В., Галкина Е.М., Персашвили М.А. Кожные и венерические болезни в некоторых произведениях живописи Саратовского государственного художественного музея имени А.Н. Радищева. Саратовский научно-медицинский журнал 2014; 10 (3): 568–574.)

2. Gorkin AP. New Illustrated Encyclopedia. Moscow: Bolshaya Rossiskaya Encyclopedia, 2000; 5: 59–60 p. Russian (Горкин А.П. Новая иллюстрированная энциклопедия. М.: Большая Российская энциклопедия, 2000; 5: 59–60 с.)

3. Smolenkin A. What kinds of graphics are available? http://smolenkin.ru/poleznoe/grafics3.html (7 October 2013)

4. Skripkin YuK, Sharapova GYa, Selisskiy GD. Diseases transmitted during sexual intercourse. Moscow: Meditsina, 1985; 6 p. Russian (Скрипкин Ю.К., Шарапова Г.Я., Селисский Г.Д. Болезни, передающиеся при половых контактах. М.: Медицина 1985; 6 с.)

5. Guy de Maupassant. Polnoe sobranie sochinenii v 12 tomakh. Moscow: Pravda, 1958; 5: 351–356 p. Russian (Ги де Мопассан. Полное собрание сочинений: в 12 т. М.: Правда, 1958; 5: 351–356 с.)

6. Bulgakov MA. The White Guard. Moscow: Azbuka, 2014; 41–137 p. Russian (Булгаков М.А. Белая гвардия. М.: Азбука, 2014; 41–137 с.)

7. Bulgakov MA. A Young Doctor's Notebook. Moscow: AST, 2005; 16–20 p. Russian (Булгаков М.А. Записки юного врача. М.: АСТ, 2005; 16–20 с.)

8. Kuprin AI. Yawner. Moscow: Eksmo-Press, 2007; 32–121 p. Russian (Куприн А.И. Яма. М.: Эксмо-Пресс, 2007; 32–121 с.)

9. Gorkiy M. Rasskazy. Ocherki. Vospominaniya. P'esy. Moscow: Khudozhestvennaya literatura, 1975; 348–351 p. Russian (Горький М. Рассказы. Очерки. Воспоминания. Пьесы. М.: Худ. Лит-ра, 1975; 348–351 с.)

10. Defoe D. Moll Flanders. New York: A Norton Critical Edition, 2003; p. 5–220

11. Grimes J, Smith L, Fagerberg K. Sexually Transmitted Disease: An Encyclopedia of Diseases, Prevention, Treatment, and Issues. Greenwood: ABC–CLIO, LLC 2014; p. 355–356

12. Merkulov S. A Harlot's Progress. Six engravings of William Hogarth. http://blogproart.ru/ (6 April 2011)

13. Haslam F. From Hogarth to Rowlandson. Medicine in Art in Eighteenth Century Britain. Liverpool: Liverpool University Press, 1996; p. 89–101.

14. Zamkova MV. London National Gallery. Moscow: OLMA-PRESS Obrazovanie, 2003; 103 p. Russian (Замкова М.В. Лондонская Национальная галерея. М.: ОЛМА-ПРЕСС Образование, 2003; 103 с.)

ТРЕБОВАНИЯ К РУКОПИСЯМ, ПРЕДСТАВЛЯЕМЫМ В «САРАТОВСКИЙ НАУЧНО-МЕДИЦИНСКИЙ ЖУРНАЛ»

Внимание! При подаче статей в редакцию авторы должны в обязательном порядке сообщать подробную информацию (ФИО, место работы, должность, контактный адрес, телефоны, E-mail) о трех внешних рецензентах, которые потенциально могут быть рецензентами представляемой статьи. Важным условием является согласие указываемых кандидатур внешних рецензентов на долгосрочное сотрудничество с редакцией «Саратовского научно-медицинского журнала» (порядок и условия рецензирования подробно освещены в разделе «Рецензентам» на сайте журнала). Представление списка потенциальных рецензентов авторами не является гарантией того, что их статья будет отправлена на рецензирование рекомендованным ими кандидатурам. **Информацию о рецензентах необходимо размещать в конце раздела «Заключение» текста статьи.**

1. Общая информация

В «Саратовском научно-медицинском журнале» публикуются статьи, посвященные различным проблемам теоретической и практической медицины, вопросам организации здравоохранения и его истории. Рукописи могут быть представлены в следующих форматах: оригинальная статья, обзор, краткое сообщение, письмо в редакцию, авторское мнение, лекция, передовая статья (обычно по приглашению редакции). Авторам необходимо указать принадлежность рукописи разделу медицины (например, кардиология, хирургия, травматология и др.). Рукописи обычно оцениваются тремя независимыми рецензентами, после чего редакционной коллегией принимается решение о возможности публикации представленной рукописи.

Представляемый материал должен быть **оригинальным, ранее не опубликованным (!).** При выявлении факта нарушения данного положения (дублирующая публикация, плагиат и самоплагиат и т.п.) редакция оставляет за собой право отказать всем соавторам в дальнейшем сотрудничестве**.**

Общий объем **оригинальной статьи** и обзоров (включая библиографический список, резюме, таблицы и подписи к рисункам) не должен превышать **40 тысяч знаков.** Общий объем писем в редакцию, **кратких сообщений,** авторских мнений не должен превышать **10 тысяч знаков.**

В зависимости от типа рукописи **ограничивается объем иллюстративного материала.** В частности, оригинальные статьи, обзоры и лекции могут иллюстрироваться не более чем тремя рисунками и тремя таблицами, объем иллюстративного материала для краткого сообщения ограничен или одной таблицей, или одним рисунком. Авторские мнения и письма в редакцию публикуются без иллюстративных материалов.

Рукописи, имеющие нестандартную структуру (несоответствие требованиям наименования; иное количество разделов, иллюстративного материала), могут быть представлены для рассмотрения после предварительного согласования с редакцией журнала, при этом необходимо предварительно представить в редакцию мотивированное ходатайство с указанием причин невозможности выполнения основных требований к рукописям, установленных в «Саратовском научно-медицинском журнале». Неполучение авторами в течение двух недель с момента отправки статьи какого-либо ответа означает, что письмо не поступило в редколлегию и следует повторить его отправку. Редакция оставляет за собой право разрешить публикацию подобных статей по решению редакционной коллегии.

Работы должны быть оформлены в соответствии с указанными далее требованиями. Рукописи, не оформленные в соответствии с требованиями журнала, а также опубликованные в других изданиях, к рассмотрению не принимаются.

Редакция рекомендует авторам при оформлении рукописей придерживаться также Единых требований к рукописям Международного комитета редакторов медицинских журналов (ICMJE). Полное соблюдение указанных требований значительно ускорит рассмотрение и публикацию статей в журнале.

Авторы несут полную ответственность за содержание представляемых в редакцию материалов, в том числе за наличие в них информации, нарушающей нормы международного авторского, патентного или иных видов прав каких-либо физических или юридических лиц. Представление авторами рукописи в редакцию «Саратовского научно-медицинского журнала» является подтверждением гарантированного отсутствия в ней указанных выше нарушений. В случае возникновения претензий третьих лиц к опубликованным в журнале авторским материалам все споры решаются в установленном законодательством порядке между авторами и стороной обвинения, при этом изъятия редакцией данного материала из опубликованного печатного тиража не производится, изъятие же его из электронной версии журнала возможно при условии полной компенсации морального и материального ущерба, нанесенного редакции авторами.

Редакция оставляет за собой право редактирования статей и изменения стиля изложения, не оказывающих влияния на содержание. Кроме того, редакция оставляет за собой право отклонять рукописи, не соответствующие уровню журнала, возвращать рукописи на переработку и/или сокращение объема текста. Редакция может потребовать от автора представления исходных данных, с использованием которых были получены описываемые в статье результаты, для оценки рецензентом степени соответствия исходных данных и содержания статьи.

При представлении рукописи в редакцию журнала автор передает исключительные имущественные права на использование рукописи и всех относящихся к ней сопроводительных материалов, в том числе на воспроизведение в печати и в сети Интернет, на перевод рукописи на иностранные языки и т.д. Указанные права автор передает редакции журнала без ограничения срока их действия и на территории всех стран мира без исключения.

К публикации в одном номере издания принимается не более одной статьи одного первого автора.

2. Порядок представления рукописи в журнал

Рукопись вместе с сопроводительными документами представляется в печатном виде (по почте или лично). Для рассмотрения возможности публикации, рукопись со сканированными копиями всей сопроводительной документации может быть **предварительно представлена** в редакцию **по электронной почте** ssmj@list.ru.

В печатном (оригинальном) виде в редакцию необходимо представить:

1) **один экземпляр** первой страницы рукописи, визированный руководителем учреждения или подразделения и заверенный печатью учреждения;

2) **направление** учреждения в редакцию журнала;

3) **сопроводительное письмо**, подписанное всеми авторами;

4) **авторский договор**, подписанный всеми авторами. Фамилии, имена и отчества всех авторов обязательно указывать в авторском договоре полностью! Подписи авторов обязательно должны быть заверены в отделе кадров организации-работодателя.

Все присылаемые документы должны находиться в конверте из плотного материала (бумаги). Образцы указанных документов представлены на сайте журнала в разделе «Документы».

Сопроводительное письмо к статье должно содержать:

1) заявление о том, что статья прочитана и одобрена всеми авторами, что все требования к авторству соблюдены и все авторы уверены, что рукопись отражает действительно проделанную работу;

2) имя, адрес и телефонный номер автора, ответственного за корреспонденцию и за связь с другими авторами по вопросам, касающимся переработки, исправления и окончательного одобрения пробного оттиска;

3) сведения о статье: тип рукописи (оригинальная статья, обзор и др.); количество печатных знаков с пробелами, включая список литературы, резюме, таблицы и подписи к рисункам, с указанием детализации по количеству печатных знаков в следующих разделах: текст статьи; резюме (рус.), резюме (англ.); количество ссылок в списке литературы; количество таблиц; количество рисунков;

4) конфликт интересов: указываются источники финансирования создания рукописи и предшествующего ей исследования: организации-работодатели, спонсоры, коммерческая заинтересованность в рукописи тех или иных юридических и/или физических лиц, объекты патентного или других видов прав (кроме авторского);

5) фамилии, имена и отчества всех авторов статьи полностью;

6) если в авторском списке представлены *более шести авторов* для оригинальных статей и кратких сообщений и *более трех авторов* для обзоров, лекций и авторских мнений, следует уточнить вклад в данную работу каждого автора.

3. Требования к представляемым рукописям

Соблюдение данных требований позволит авторам правильно подготовить рукопись к представлению в редакцию

3.1. Технические требования к тексту рукописи

Принимаются статьи, написанные на русском (с наличием перевода некоторых разделов на английский язык; см. правила далее) или английском языках. При подаче статьи, написанной полностью на английском языке, представление русского перевода названия статьи, фамилий, имен и отчеств авторов, резюме не является обязательным.

Текст статьи должен быть напечатан в программе Microsoft Office Word (файлы RTF и DOC). Шрифт Times New Roman, кегль 12 pt., черного цвета, выравнивание по ширине. Интервалы между абзацами отсутствуют. Первая строка – отступ на 6 мм. Шрифт для подписей к рисункам и текста таблиц должен быть Times New Roman, кегль не менее 10 pt. Обозначениям единиц измерения различных величин, сокращениям типа «г.» (год) должен предшествовать знак неразрывного пробела, отмечающий наложение запрета на отрыв их при верстке от определяемого ими числа или слова. То же самое относится к набору инициалов и фамилий. При использовании в тексте кавычек применяются так называемые типографские кавычки («»). Тире обозначается символом «—» (длинное тире); дефис «-».

На 1-й странице указываются УДК, заявляемый тип статьи (оригинальная статья, обзор и др.), название статьи, инициалы и фамилии всех авторов с указанием полного официального названия учреждения места работы и его подразделения, должности, ученых званий и степени (если есть), отдельно приводится полная контактная информация об ответственном авторе (фамилия, имя и отчество контактного автора указываются полностью!). Название статьи, инициалы и фамилии авторов и информация о них (место работы, должность, ученое звание, ученая степень) следует представлять на двух языках — русском и английском.

Формат ввода данных об авторах: инициалы и фамилия автора, полное официальное наименование организации места работы, подразделение, должность, ученое звание, ученая степень (указываются все применимые позиции через запятую). Данные о каждом авторе, кроме последнего, должны оканчиваться обязательно точкой с запятой.

3.2. Подготовка текста рукописи

Статьи о результатах исследования (оригинальные статьи и краткие сообщения) должны содержать последовательно следующие разделы: «Резюме» (на русском и английском языках), «Введение», «Материал и методы», «Результаты», «Обсуждение», «Заключение», «Конфликт интересов», «References (Литература)». Статьи другого типа (обзоры, лекции, клинические случаи, авторские мнения, письма в редакцию) могут оформляться иначе.

3.2.1. Название рукописи

Название должно отражать основную цель статьи. Для большинства случаев длина текста названия ограничена 150 знаками с пробелами. Необходимость увеличения количества знаков в названии рукописи согласовывается в последующем с редакцией.

3.2.2. Резюме

Резюме (на русском и английском языках) должно обеспечить понимание главных положений статьи. Для статей о результатах исследования резюме обязательно должно содержать следующие разделы: *Цель, Материал и методы, Результаты, Заключение*. Объем резюме на русском языке не должен превышать 1500 знаков с пробелами. Перед основным текстом резюме необходимо повторно указать авторов и название статьи (в счет количества знаков не входит). В конце резюме требуется привести не более пяти ключевых слов. Желательно использовать

общепринятые термины ключевых слов, отраженные в контролируемых медицинских словарях.

3.2.3. Введение

В конце данного раздела необходимо сформулировать основную *цель* работы (для статей о результатах исследования).

3.2.4. Материал и методы

В достаточном объеме должна быть представлена информация об организации исследования, объекте исследования, исследуемой выборке, критериях включения/исключения, методах исследования и обработки полученных данных. Обязательно указывать критерии распределения объектов исследования по группам. Необходимо подробно описать использованную аппаратуру и диагностическую технику с указанием ее основной технической характеристики, названия наборов для гормонального и биохимического исследований, нормальных значений для отдельных показателей. При использовании общепринятых методов исследования требуется привести соответствующие литературные ссылки; указать точные международные названия всех использованных лекарств и химических веществ, дозы и способы применения (пути введения).

Если в статье содержится **описание экспериментов на животных и/или пациентах**, следует указать, соответствовала ли их процедура стандартам Этического комитета или Хельсинкской декларации 1975 г. и ее пересмотра в 1983 г.

Статьи о результатах клинических исследований должны содержать в данном разделе информацию о соблюдении принципов Федерального закона от 12 апреля 2010 г. № 61 «Об обращении лекарственных средств» (для исследований, проводимых на территории Российской Федерации) и/или принципов Надлежащей клинической практики (Good Clinical Practice). Участники исследования должны быть ознакомлены с целями и основными положениями исследования, после чего подписать письменно оформленное согласие на участие. Авторы должны изложить детали этой процедуры при описании протокола исследования в разделе «Материал и методы» и указать, что Этический комитет одобрил протокол исследования. Если процедура исследования включает рентгенологические опыты, то желательно привести их описание и дозы экспозиции в данном разделе.

Пример описания*: Исследование выполнено в соответствии со стандартами Надлежащей клинической практики (Good Clinical Practice) и принципами Хельсинкской декларации. Протокол исследования одобрен Этическими комитетами всех участвующих клинических центров. До включения в исследование у всех участников получено письменное информированное согласие.*

Авторы, представляющие **обзоры литературы**, должны включить в них раздел, в котором описываются методы, используемые для нахождения, отбора, получения информации и синтеза данных. Эти методы также требуется указать в резюме.

Описывайте **статистические методы** настолько детально, чтобы грамотный читатель, имеющий доступ к исходным данным, мог проверить полученные Вами результаты. По возможности, подвергайте полученные данные количественной оценке и представляйте их с соответствующими показателями ошибок измерения и неопределенности (такими, как доверительные интервалы).

Описание процедуры статистического анализа является неотъемлемым компонентом раздела «Материал и методы», при этом саму статистическую обработку данных следует рассматривать не как вспомогательный, а как основной компонент исследования. Необходимо привести полный перечень всех использованных статистических методов анализа и критериев проверки гипотез. Недопустимо использование фраз типа «использовались стандартные статистические методы» без конкретного их указания. Обязательно указывается принятый в данном исследовании критический уровень значимости «p» (например: «Критический уровень значимости при проверке статистических гипотез принимался равным 0,05)». В каждом конкретном случае желательно указывать фактическую величину достигнутого уровня значимости «p» для используемого статистического критерия. Кроме того, необходимо указывать конкретные значения полученных статистических критериев (например, критерий Хи-квадрат = 12,3, число степеней свободы df=2, p=0,0001). Требуется давать определение всем используемым статистическим терминам, сокращениям и символическим обозначениям. Например, M – выборочное среднее, m – ошибка среднего. Далее в тексте статьи необходимо указывать объем выборки (n), использованный для вычисления статистических критериев. Если используемые статистические критерии имеют ограничения по их применению, укажите, как проверялись эти ограничения и каковы результаты данных проверок (например, как подтверждался факт нормальности распределения при использовании параметрических методов статистики). Следует избегать неконкретного использования терминов, имеющих несколько значений (например, существует несколько вариантов коэффициента корреляции: Пирсона, Спирмена и др.). Средние величины не следует приводить точнее, чем на один десятичный знак по сравнению с исходными данными. Если анализ данных производился с использованием статистического пакета программ, то необходимо указать название этого пакета и его версию.

3.2.5. Результаты

В данном разделе констатируются полученные результаты, подкрепляемые наглядным иллюстративным материалом (таблицы, рисунки). Не повторяйте в тексте все данные из таблиц или рисунков; выделяйте или суммируйте только важные наблюдения. Не допускается выражение авторского мнения и интерпретация полученных результатов. Не допускаются ссылки на работы других авторских коллективов.

3.2.6. Обсуждение

Данный раздел не должен содержать обсуждений, которые не касаются данных, приведенных в разделе «Результаты». Допускаются ссылки на работы других авторских коллективов. Выделяйте новые и важные аспекты исследования, а также выводы, которые из них следуют. Не повторяйте в деталях данные или другой материал, уже приведенный в разделах «Введение» или «Результаты». Обсудите в этом разделе возможность применения полученных результатов, в том числе и в дальнейших исследованиях, а также их ограничения. Сравните Ваши наблюдения с другими исследованиями в данной области. Свяжите сделанные заключения с целями исследования, но избегайте «неквалифицированных», необоснованных заявлений и выводов, не подтвержденных полностью фактами. В частности, авторам не следует делать

никаких заявлений, касающихся экономической выгоды и стоимости, если в рукописи не представлены соответствующие экономические данные и анализы. Избегайте претендовать на приоритет или ссылаться на работу, которая еще не закончена. Формулируйте новые гипотезы, когда это оправданно, но четко обозначьте, что это только гипотезы. В этот раздел могут быть также включены обоснованные рекомендации.

3.2.7. Заключение / Выводы

Данный раздел может быть написан или в виде общего заключения, или в виде конкретизированных выводов, в зависимости от специфики статьи.

3.2.8. Конфликт интересов

В данном разделе необходимо указать любые финансовые взаимоотношения, которые способны привести к конфликту интересов в связи с представленным в рукописи материалом. Если конфликта интересов нет, то пишется: «Конфликт интересов не заявляется».

Кроме того, здесь приводятся источники финансирования работы. Основные источники финансирования должны быть отражены под заголовком статьи в виде организаций-работодателей авторов рукописи. В тексте же раздела «Конфликт интересов» указывается тип финансирования организациями-работодателями (НИР и др.), а также информация о дополнительных источниках: спонсорская поддержка (гранты различных фондов, коммерческие спонсоры).

В данном разделе отмечается, если это применимо, коммерческая заинтересованность отдельных физических и/или юридических лиц в результатах работы, наличие в рукописи описаний объектов патентного или любого другого вида прав (кроме авторского).

3.2.9. Благодарности

Данный раздел не является обязательным, но его наличие применимо, если это желательно.

Все участники, не отвечающие критериям авторства, должны быть перечислены в разделе «Благодарности». В качестве примера тех, кому следует выражать благодарность, можно привести лиц, осуществляющих техническую поддержку, помощников в написании статьи или руководителя подразделения, обеспечивающего общую поддержку. Необходимо также выражать признательность за финансовую и материальную поддержку. Группы лиц, участвовавших в работе, но чьё участие не отвечает критериям авторства, могут быть перечислены как: «клинические исследователи» или «участники исследования». Их функция должна быть описана, например: «участвовали как научные консультанты», «критически оценивали цели исследования», «собирали данные» или «принимали участие в лечении пациентов, включенных в исследование». Так как читатели могут формировать собственное мнение на основании представленных данных и выводов, эти лица должны давать письменное разрешение на то, чтобы быть упомянутыми в этом разделе (объем не более 100 слов).

3.2.10. References (Литература)

Редакция рекомендует ограничивать, по возможности, список литературы *десятью* источниками для оригинальных статей и кратких сообщений и *пятьюдесятью* источниками для обзоров и лекций. Нумеруйте ссылки последовательно, в порядке их первого упоминания в тексте. Обозначайте ссылки в тексте, таблицах и подписях к рисункам арабскими цифрами в квадратных скобках. Ссылки, относящиеся только к таблицам или подписям к рисункам, должны быть пронумерованы в соответствии с первым упоминанием в тексте определенной таблицы или рисунка. Ссылки должны быть сверены авторами с оригинальными документами. За правильность приведенных в списке литературы данных ответственность несут авторы!

Не допускаются ссылок на работы, которых нет в списке литературы, и наоборот: все документы, на которые делаются ссылки в тексте, должны быть включены в список литературы; не допустимы ссылки на неопубликованные в печати и в официальных электронных изданиях работы, а также на работы многолетней давности (более 10 лет). Исключение составляют только редкие высокоинформативные работы.

С 1 января 2014 г. журнал переходит на формат оформления библиографических ссылок, рекомендуемый Американской национальной организацией по информационным стандартам (National Information Standards Organisation — NISO), принятый National Library of Medicine (NLM) для баз данных (Library's MEDLINE/PubMed database) NLM: http://www.nlm.nih.gov/citingmedicine. Названия периодических изданий могут быть написаны в сокращенной форме. Обычно эта форма написания самостоятельно принимается изданием; ее можно узнать на сайте издательства либо в списке аббревиатур Index Medicus.

В библиографическом описании приводятся фамилии авторов до трех, после чего для отечественных публикаций следует указать «и др.», для зарубежных — «et al.». При описании статей из журналов приводят в следующем порядке выходные данные: фамилия и инициалы авторов, название статьи, название журнала, год, том, номер, страницы (от и до). При описании статей из сборников указывают выходные данные: фамилия, инициалы, название статьи, название сборника, место издания, год издания, страницы (от и до).

Для названия статьи в этом случае **приводится его перевод** на английский язык. В большинстве случаев в статье-первоисточнике содержится официальный перевод ее названия – используйте его!

Название журнала-источника необходимо приводить в формате, рекомендованном на его официальном сайте или публикуемом непосредственно в издании: англоязычная колонка, колонтитулы и др. (официальный перевод или транслитерация). При отсутствии официального англоязычного наименования журнала-источника выполняется его транслитерация.

Примеры оформления ссылок:

Англоязычная статья (обратите внимание на отсутствие точек между инициалами авторов, при сокращении названия журнала, а также после названия журнала):

Vayá A, Suescun M, Solá E, et al. Rheological blood behaviour is not related to gender in morbidly obese subjects. Clin Hemorheol Microcirc 2012; 50 (3): 227-229.

Русскоязычная статья с транслитерацией:

Isaeva IV, Shutova SV, Maksinev DV, Medvedeva GV. On the question of sex and age characteristics of blood. Sovremennye naukoemkie tekhnologii 2005; (4): 45-47. Russian (Исаева И.В., Шутова С.В., Максинев Д.В., Медведева Г.В. К вопросу о половых и возрастных особенностях крови. Современные наукоемкие технологии 2005; (4): 45-47).

Shalnova SA, Deev AD. Russian mortality trends in the early XXI century: official statistics data. Cardiovascular Therapy and Prevention 2011; 10 (6): 5-10. Russian (Шальнова С.А., Деев А.Д. Тенденции смертности в России в начале XXI века: по данным официальной статистики. Кардиоваскулярная терапия и профилактика 2011; 10 (6): 5-10).

Книга:
Ivanov VS. Periodontal disease. M.: Meditsina, 1989; 272 p. Russian (Иванов В.С. Заболевания пародонта. М.: Медицина, 1989; 272 с.)

Глава в англоязычной книге:
Nichols WW, O'Rourke MF. Aging, high blood pressure and disease in humans. In: Arnold E, ed. McDonald's Blood Flow in Arteries: Theoretical, Experimental and Clinical Principles. 3rd ed. London/Melbourne/Auckland: Lea and Febiger, 1990; p. 398-420.

Глава в русскоязычной книге:
Diagnostics and treatment of chronic heart failure. In: National clinical guidelines. 4th ed. M.: Silicea-Polygraf, 2011; p. 203-293. Russian (Диагностика и лечение хронической сердечной недостаточности. В кн: Национальные клинические рекомендации. 4-е изд. М.: Силицея-Полиграф, 2011; с. 203-296).

Интернет-ссылка:
Panteghini M. Recommendations on use of biochemical markers in acute coronary syndrome: IFCC proposals. eJIFCC 14. http://www.ifcc.org/ejifcc/vol14no2/1402062003014n.htm (28 May 2004)
Автореферат диссертации
Hohlova DP. Ultrasound assessment of uterine involution in parturients with different parity and mass-height ratio: PhD abstract. Dushanbe, 2009; 19 p. Russian (Хохлова Д.П. Ультразвуковая оценка инволюции матки у родильниц с различным паритетом и массоростовым коэффициентом: автореф. дис. … канд. мед. наук. Душанбе, 2009; 19 с.)
Для автореферата докторской диссертации указывается: DSc abstract.

Диссертация
Hohlova DP. Ultrasound assessment of uterine involution in parturients with different parity and mass-height ratio: PhD diss. Dushanbe, 2009; 204 p. Russian (Хохлова Д.П. Ультразвуковая оценка инволюции матки у родильниц с различным паритетом и массоростовым коэффициентом: дис. … канд. мед. наук. Душанбе, 2009; 204 с.)
Для докторской диссертации указывается: DSc diss.

3.2.11. Графический материал

Объем графического материала — минимально необходимый. Если рисунки были опубликованы ранее, следует указать оригинальный источник и представить письменное разрешение на их воспроизведение от держателя права на публикацию. Разрешение требуется независимо от авторства или издателя, за исключением документов, не охраняющихся авторским правом.

Рисунки и схемы в электронном виде представляются с расширением JPEG, GIF или PNG (разрешение 300 dpi). Рисунки можно представлять в различных цветовых вариантах: черно-белый, оттенки серого, цветные. Цветные рисунки окажутся в цветном исполнении только в электронной версии журнала, в печатной версии журнала они будут публиковаться в оттенках серого. Микрофотографии должны иметь метки внутреннего масштаба. Символы, стрелки или буквы, используемые на микрофотографиях, должны быть контрастными по сравнению с фоном. Если используются фотографии людей, то либо эти люди не должны быть узнаваемыми, либо к таким фото должно быть приложено письменное разрешение на их публикацию. Изменение формата рисунков (высокое разрешение и т.д.) предварительно согласуется с редакцией. Редакция оставляет за собой право отказать в размещении в тексте статьи рисунков нестандартного качества.

Рисунки должны быть пронумерованы последовательно в соответствии с порядком, в котором они впервые упоминаются в тексте. Подготавливаются подрисуночные подписи в порядке нумерации рисунков.

В названии файла с рисунком необходимо указать фамилию первого автора и порядковый номер рисунка в тексте, например: «Иванов_рис1. GIF».

3.2.12. Таблицы

Все таблицы необходимо подготовить в **отдельном** RTF-файле. В названии файла следует указать фамилию первого автора и слово «таблицы», например: «Иванов_таблицы.RTF».

Таблицы должны иметь заголовок и четко обозначенные графы, удобные для чтения. Шрифт для текста таблиц должен быть Times New Roman, кегль не менее 10 pt. Каждая таблица печатается через 1 интервал. Фототаблицы не принимаются.

Нумеруйте таблицы последовательно, в порядке их первого упоминания в тексте. Дайте краткое название каждой из них. Каждый столбец в таблице должен иметь короткий заголовок (можно использовать аббревиатуры). Все разъяснения следует помещать в примечаниях (сносках), а не в названии таблицы. Укажите, какие статистические меры использовались для отражения вариабельности данных, например стандартное отклонение или ошибка средней. Убедитесь, что каждая таблица упомянута в тексте.

3.2.13. Единицы измерения и сокращения

Измерения приводятся по системе СИ и шкале Цельсия. Сокращения отдельных слов, терминов, кроме общепринятых, не допускаются. Все вводимые сокращения расшифровываются полностью при первом указании в тексте статьи с последующим указанием сокращения в скобках. Не следует использовать аббревиатуры в названии статьи и в резюме.

4. Руководство по техническим особенностям подачи рукописей в редакцию журнала читайте на сайте www.ssmj.ru в разделе «Авторам».

Контактная информация:
Адрес: 410012, г. Саратов, ул. Большая Казачья, 112. СГМУ, редакция «Саратовского научно-медицинского журнала».
Тел.: (8452) 66-97-65, 66-97-26.
Факс (8452) 51-15-34.
E-mail: ssmj@list.ru
Киселев Антон Робертович — заведующий отделом по выпуску журнала, доктор медицинских наук.
Фомкина Ольга Александровна — ответственный секретарь, кандидат медицинских наук.