

ВЫБОР ТАКТИКИ ВЫПОЛНЕНИЯ ДОРЗАЛЬНЫХ ДЕКОМПРЕССИВНО-СТАБИЛИЗИРУЮЩИХ ВМЕШАТЕЛЬСТВ НА ПОЯСНИЧНОМ ОТДЕЛЕ ПОЗВОНОЧНИКА ДЛЯ ПРОФИЛАКТИКИ ДЕГЕНЕРАТИВНОГО ЗАБОЛЕВАНИЯ СМЕЖНОГО СЕГМЕНТА

В. А. Бывальцев — ФГБОУ ВО «Иркутский ГМУ» Минздрава России, заведующий кафедрой нейрохирургии и инновационной медицины, ОАО «РЖД» — главный нейрохирург, ЧУЗ КБ «РЖД-Медицина», руководитель центра нейрохирургии; **А. А. Калинин** — ФГБОУ ВО «Иркутский ГМУ» Минздрава России, доцент кафедры нейрохирургии и инновационной медицины; ЧУЗ КБ «РЖД-Медицина» г. Иркутска, врач-нейрохирург центра нейрохирургии, кандидат медицинских наук; **Ю. Я. Пестряков** — ФГБОУ ВО «Иркутский ГМУ» Минздрава России, докторант кафедры нейрохирургии и инновационной медицины, кандидат медицинских наук; КГБУЗ «Краевая клиническая больница» г. Красноярск, заведующий отделением нейрохирургии; **А. В. Спиридонов** — ФГБОУ ВО «Иркутский ГМУ» Минздрава России, аспирант кафедры нейрохирургии и инновационной медицины, КГБУЗ «Краевая клиническая больница» г. Красноярск, врач-нейрохирург отделения нейрохирургии.

THE CHOICE OF PERFORMING TACTICS OF DORSAL DECOMPRESSIVE-STABILIZING INTERVENTIONS ON THE LUMBAR SPINE FOR THE PREVENTION OF DEGENERATIVE DISEASE OF AN ADJACENT SEGMENT

V.A. Byvaltsev — Irkutsk State Medical University, Head of Department of Neurosurgery and Innovative Medicine, Chief Neurosurgeon of Russian Railways, Clinical Hospital "Russian Railways Medicine", Head of the Center of Neurosurgery, DSc; **A. A. Kalinin** — Irkutsk State Medical University, Associate Professor of Department of Neurosurgery and Innovative Medicine, Clinical Hospital "Russian Railways Medicine", Neurosurgeon of the Center of Neurosurgery, PhD; **Yu. Ya. Pestryakov** — Irkutsk State Medical University, Department of Neurosurgery and Innovative Medicine, Krasnoyarsk Regional Clinical Hospital, Head of Department of Neurosurgery, PhD; **A. V. Spiridonov** — Irkutsk State Medical University, Postgraduate Student of Department of Neurosurgery and Innovative Medicine, Krasnoyarsk Regional Clinical Hospital, Neurosurgeon of Department of Neurosurgery.

Дата поступления — 14.07.2020 г.

Дата принятия в печать — 03.09.2020 г.

Бывальцев В. А., Калинин А. А., Пестряков Ю. Я., Спиридонов А. В. Выбор тактики выполнения дорзальных декомпрессивно-стабилизирующих вмешательств на поясничном отделе позвоночника для профилактики дегенеративного заболевания смежного сегмента. Саратовский научно-медицинский журнал 2020; 16 (3): 762–768.

Цель: Сравнительный анализ результатов дорзальных декомпрессивно-стабилизирующих вмешательств (ДДСВ) на поясничном отделе позвоночника для обоснования метода профилактики дегенеративного заболевания смежного сегмента (ДЗСС). **Материал и методы.** В ретроспективное исследование включено 79 пациентов, выделено две группы: в I ($n=41$) проводилось одноуровневое, во II ($n=38$) двухуровневое ДДСВ, с ригидной стабилизацией смежного позвоночно-двигательного сегмента (ПДС) при наличии признаков его дегенерации. Оценены клинические исходы, инструментальные данные, хирургические осложнения. **Результаты.** В послеоперационный период отмечено снижение болевого синдрома, улучшение качества жизни в двух группах ($p<0,001$). При межгрупповом сравнении по визуально-аналоговой шкале (ВАШ), ODI, SF-36 во II группе результаты при выписке были ниже чем в I группе ($p<0,001$), через 3, 6, 12 месяцев отмечалось сопоставимое улучшение качества жизни и снижение боли по ВАШ в обеих группах ($p>0,05$). В отдаленный период (24, 36 месяцев) — клинические результаты лучше в II группе ($p<0,05$). Количество поздних хирургических осложнений и ревизионных вмешательств выше во II группе (17,1 и 4,0%) ($p<0,05$). **Заключение.** Превентивная ригидная стабилизация смежного ПДС с признаками исходной дегенерации улучшает отдаленные результаты, снижается число повторных операций, несмотря на больший объем первичного вмешательства.

Ключевые слова: дорзальные декомпрессивно-стабилизирующие вмешательства, дегенеративные заболевания поясничного отдела, синдром смежного уровня.

Byvaltsev VA, Kalinin AA, Pestryakov YY, Spiridonov AV. The choice of performing tactics of dorsal decompressive-stabilizing interventions on the lumbar spine for the prevention of degenerative disease of an adjacent segment. *Saratov Journal of Medical Scientific Research* 2020; 16 (3): 762–768.

Purpose: Comparative analysis of the results of dorsal decompressive-stabilizing interventions (DDSI) on the lumbar spine for substantiating the method of prevention of adjacent segment degenerative disease (ASDd). **Material and Methods:** 79 patients were included in the retrospective research, 2 groups were identified: in group I ($n=41$) single-level research, in group II ($n=38$) two-level DDSI, with rigid stabilization of the spinal motion segment, in the presence of signs of its degeneration was made. Clinical outcomes, instrumental data and surgical complications were evaluated. **Results:** It was a decrease of pain syndrome in the postoperative period, an improvement in the quality of life in two groups ($p<0.001$). In the inter-group comparison of the visual analog scale (VAS) — back, legs, ODI, SF-36 in group II, the results at discharge were lower than in group I ($p<0.001$), after 3.6.12 months there is a comparable improvement

in a quality of life and a decrease in pain by VAS in both groups ($p>0.05$). In the distant period (24, 36 months), clinical results are better in-group II ($p<0.05$). The number of late surgical complications and revision interventions is higher in a group II (17.1 and 4.0%) ($p<0.05$). **Conclusion:** Preventive rigid stabilization of adjacent segment with signs of initial degeneration improves long-term results, reduces the number of repeated operations, despite the larger volume of primary medical intervention.

Keywords: dorsal decompressive-stabilizing interventions, degenerative diseases of lumbar spine, adjacent segment degenerative disease (ASDd).

Введение. В настоящее время золотым стандартом хирургического лечения пациентов с дегенеративными заболеваниями пояснично-крестцового отдела позвоночника являются дорзальные декомпрессивно-стабилизирующие вмешательства (ДДСВ). В тех случаях, когда декомпрессия может привести к развитию нестабильности оперированного позвоночно-двигательного сегмента (ПДС), рекомендуется выполнение инструментальной стабилизации [1]. Тем не менее ДДСВ сопряжены с развитием ряда хирургических осложнений в отдаленный период, среди которых наиболее часто регистрируется псевдоартроз, мальпозиция стабилизирующих конструкций и дегенерация смежных сегментов (ДСС), а при наличии клинико-неврологических проявлений последней — ДЗСС. С целью нивелирования формирования таковых последствий в конце прошлого столетия в клиническую практику спинальных хирургов были внедрены так называемые динамические стабилизирующие системы [2]. Т. Кане с соавт. [3] разработали классификацию динамических стабилизирующих имплантатов по особенностям их биомеханических свойств, согласно которой выделены: протезы связок Graf («Montrouse», Франция), система динамической нейтрализации Dynesys («Zimmer Biomet», США), винтовая динамическая система Accuflex, (Globus Medical USA) система Izobar TLL, («Scient'x», США) пружинная винтовая система Bioflex (SPINE Market Group USA), система CD-Horizon Legasy. («Medtronic», США). Также выделены динамические транспедикулярные винты: Cosmic («Ulrich», Германия), Saphinas (Medikon Company USA). Помимо того, в данной классификации указаны еще две группы: это протезы дугоотростчатых суставов типа TOPS (Premia Spine США), TFAS (Archus Orthopedics, США) и задние динамические межостистые стабилизаторы — Coflex («Paradigm Spine», США), Wallis («Abbott Spine», США), DIAM («Medtronic», США), X-Stop («Kyphon», США). Основной целью использования данных систем выступает сохранение нормальных параметров биомеханики смежных сегментов, что позволяет предупредить развитие ДСС/ДЗСС [4].

Важным в хирургической профилактике ДЗСС является определение показаний для фиксации смежного уровня. Так, одним из главных способов оценки функционального состояния прилежащего сегмента является детальная предоперационная оценка его инструментальных параметров [5].

Предоперационный диагностический комплекс должен включать стандартную и функциональную рентгенографию, магнитно-резонансную томографию (МРТ), мультиспиральную компьютерную томографию (МСКТ), при необходимости с проведением инвазивной миелографии [6]. Для объективизации рефлекторно-болевого синдрома также используется инвазивный метод пункционной диагностической дискографии (ДГ), с введением в МПД физиологи-

ческого раствора и рентгеноконтрастного препарата; ДГ является надежным тестом идентификации дискогенной боли и позволяет изучить структуру межпозвоночного диска (МПД). Использование ДГ является высокоэффективным методом диагностики ДЗСС и, по данным ряда исследований, превышает точность МРТ-диагностики [7]. Еще одним из эффективных методов дифференциальной диагностики болевого синдрома является проведение блокад дугоотростчатых суставов (ДС) оперируемого и смежного уровней с анестетиком короткого действия под флюороскопическим контролем. Использование данного приема позволяет дифференцировать радикулярные боли, фасет-синдром и боли мышечно-тонического генеза [8].

Поиск литературных источников в отечественных и зарубежных базах данных продемонстрировал широкое применение МРТ-диагностики в изучении ДЗСС. Данная неинвазивная методика позволяет быстро и наиболее точно изучить состояние всех структур позвоночного столба без использования дополнительных опций, с минимальными для пациента рисками. Основными методами МР-оценки состояния смежных ПДС являются оценка состояния МПД по классификации С. W. Pfirrmann, ДС по классификации А. Fujiwara [9, 10]. Сегодня также получила широкое применение методика диффузионно-взвешенной (ДВ МРТ) с подсчетом значений измеряемого коэффициента диффузии (ИКД) для количественной оценки дегенеративных изменений МПД [11].

J. Liang с соавт. [12] доказали, что предоперационная дегенерация смежного МПД С. W. Pfirrmann III степени на МРТ является одним из наиболее точных индикаторов развития ДЗСС. Сходные данные получены в проспективном исследовании К. Y. На и соавт. [13]. Исследователи показали наличие достоверного влияния предоперационной дегенерации смежного МПД IV степени С. W. Pfirrmann по МРТ на развитие ДЗСС у всех пациентов, перенесших задний спондилодез. Наличие указанной дегенерации МПД тесно коррелирует с развитием патологической подвижности в сегменте. В биомеханическом исследовании Cai X., Sun M. с соавт. [14] установлено, что объем движений в ПДС при III степени дегенерации по Pfirrmann С. W. составил $9,53\pm 1,62$, с IV степенью — $7,62\pm 1,46$, представленные данные наглядно демонстрируют наличие гипермобильности ПДС с признаками исходной дегенерации.

Состояние ДС также имеет важное значение в биомеханике смежного ПДС. А. Fujiwara с соавт. [9] доказали, что сегментарный объем движения увеличивается при начальных стадиях дегенерации МПД и уменьшается при выраженных дегенеративных изменениях. Объем движений в сегменте при III степени ДС значимо больше, чем при IV степени [14]. Оценка указанного параметра является эффективным методом прогнозирования развития нестабильности в смежных ПДС.

Еще одним критерием оценки «жизнеспособности» МПД, в отношении которого ведется дискуссия отечественных и зарубежных исследователей, явля-

Ответственный автор — Бывальцев Вадим Анатольевич
Тел.: + 7 (902) 5104020, +7 (914) 9520667
E-mail: byval75vadim@yandex.ru, vadim75byvaltsev@gmail.com

ется ДВ МРТ. Так, в ретроспективном наблюдательном исследовании авторами доказано, что значение ИКД смежного сегмента менее 1300 мм²/сек статистически значимо ассоциируется с развитием ДЗСС [11].

Таким образом, в специализированной литературе встречаются исследования, направленные на изучение хирургических способов профилактики ДЗСС при использовании систем динамической фиксации. Данный научный проект направлен на изучение клинических эффектов превентивной ригидной стабилизации смежных сегментов на основе изучения перечисленных предоперационных параметров.

Цель: провести сравнительный анализ результатов ДДСВ на поясничном отделе позвоночника для обоснования выбора тактики профилактики ДЗСС при наличии признаков исходной дегенерации смежного ПДС.

Материал и методы. Выполнено мультицентровое ретроспективное наблюдательное исследование. В исследование включены медицинские карты пациентов, которым выполнены ДДСВ с вовлечением смежного сегмента, при наличии признаков исходной его дегенерации смежного сегмента, а также карты тех пациентов, кому дополнительная стабилизация смежного сегмента не проводилась. Критериями исключения из исследования являлись ранее перенесенные оперативные вмешательства на пояснично-крестцовом отделе позвоночника, наличие травм позвоночника в анамнезе, подтвержденный опухолевый процесс, инфекционные поражения позвоночного столба, наличие сопутствующих соматических нозологических форм в стадии декомпенсации и аллергическая реакция на материалы применяемых имплантатов. Исследование выполнено на базах отделения нейрохирургии Краевой клинической больницы (Красноярск, Россия), центра нейрохирургии клинической больницы «РЖД-Медицина» (Иркутск, Россия) Изучены результаты лечения пациентов, прооперированных в период 2014–2017 гг.

Описание хирургического вмешательства. ДДСВ с фиксацией смежного сегмента целью профилактики развития ДЗСС и без нее выполнялись по общепринятой хирургической методике с применением открытого срединного доступа с двухсторонним скелетированием параспинальной мускулатуры, декомпрессией невралгических структур, выполнением трансфораминального межтелового спондилодеза и открытой транспедикулярной фиксации (Open Transforaminal Lumbar Interbody Fusion, O-TLIF) [5].

Участники исследования. В исследование включено 79 пациентов, которым было проведено моносегментарное ДДСВ на нижне-поясничном уровне, при наличии признаков исходной дегенерации смежного вышележа-

щего уровня, и бисегментарное ДДСВ с вовлечением в ригидную превентивную фиксацию дегенеративно измененного смежного ПДС. Медицинские карты респондентов разделены на две группы: I ($n=41$) — где выполнено моносегментарное ДДСВ, и II ($n=38$) — где проведено бисегментарное ДДСВ. Все вмешательства осуществлены на нижне-поясничном отделе позвоночника L_{III}-L_V, L_{IV}-L_V, L_V-S_I, а дегенерация смежного уровня отмечалась только на уровне вышележащего ПДС.

Исходы исследования. Оценивались следующие клиничко-хирургические и инструментальные параметры: уровень качества жизни пациентов по Oswestry Disability Index (ODI), и опроснику качества жизни The Short Form (SF-36) — физический (SF-36 PCS) и психологический компонент (SF-36 MCS), выраженность болевого синдрома по ВАШ в поясничном отделе позвоночника и в нижних конечностях, продолжительность оперативного вмешательства, объем кровопотери, длительность госпитализации, распространенность и формы ранних и поздних хирургических осложнений.

Протокол исследования одобрен этическими комитетами Иркутского государственного медицинского университета №3 от 15 ноября 2019 г. Исследование проводилось в соответствии с принципами надлежащей клинической практики и Хельсинкской декларации.

Статистический анализ выполнен с помощью программных обеспечений Microsoft Excel 2016 (Microsoft Corp., Redmond, Вашингтон, США) и SPSS 22.0 (IBM Corp. Armonk, Нью-Йорк, США). Непрерывные переменные представлены в виде средних значений и их стандартных отклонений, категориальные переменные — в процентах или их частотах встречаемости. С целью оценки влияния степени дегенерации МПД (по классификации С. W. Pfirrmann) и ДС (по классификации А. Fujiwara) и ИКД смежного сегмента менее 1300 мм²/сек на развитие ДЗСС проведен многофакторный дисперсионный анализ. Статистическая достоверность показателей определялась с помощью *t*-теста Стьюдента для непрерывных переменных, с помощью χ^2 -теста и точного критерия Фишера для категориальных переменных. Достоверными считались различия $p < 0,05$.

Результаты. Общая характеристика и предоперационные клиничко-рентгенологические параметры респондентов, медицинские карты, которых включены в настоящее исследование, не имели статистически значимых различий ($p > 0,05$) (табл. 1, 2).

Клинические исходы. При изучении степени выраженности болевого синдрома в отдаленный период по ВАШ в поясничном отделе позвоночника и нижних конечностях, а также уровня качества жизни по ODI

Таблица 1

Общая характеристика респондентов, включенных в исследование

Параметры	Группы респондентов		<i>p</i>
	I, $n=41$	II, $n=38$	
Средний возраст, лет	48,1±7,2	47,2±8,1	0,06
Мужской пол, n (%)	24 (59,6)	19 (47,9)	0,37
Сахарный диабет, n (%)	2 (4,8)	1 (3,06)	0,45
Артериальная гипертензия, n (%)	7 (18,2)	5 (12,2)	0,19
Хроническая обструктивная болезнь легких, n (%)	4 (10,5)	4 (9,1)	0,25
Длительность заболевания, месяцы	9,5±3,5	10,3±5,9	0,46
Период послеоперационного наблюдения, месяцы	45,7±4,9	44,8±3,1	0,67

Таблица 2

Клинико-инструментальные параметры исследуемых групп

Параметры	Группы респондентов		p	
	I, n=41	II, n=38		
Предоперационный поясничный лордоз, град	22,3±2,1	24,5±1,7	0,412	
Степень дегенерации смежных ДС по A. Fujiwara (I/II/III/IV)	1/3/25/13	0/1/26/11	0,534	
Степень дегенерации смежных МПД по C. W. Pfirrmann (I/II/III/IV/V)	0/2/21/13/5	0/0/23/12/3	0,234	
Амплитуда движений смежного ПДС (град)	8,6±1,2	9,0±1,6	0,07	
Коэффициент жировой инфильтрации <i>mm. multifidi</i> и <i>m. erector spinae</i>	13,9±7,5	12,8±5,9	0,088	
ИКД смежного ПДС, мм ² /сек	1297,4±217,4×10 ⁻⁶	1323,4±198,6×10 ⁻⁶	0,18	
Грыжа МПД, n (%)	67 (69,7)	59 (57,8)	0,403	
Показания к операции	Спинальный стеноз	14 (6,3)	15 (14,7)	0,079
	Спондилолистез	23 (24)	26 (25,5)	0,681

Примечание: МПД — межпозвоночный диск, ИКД — измеряемый коэффициент диффузии, ДС — дугоотростчатый сустав, ПДС — позвоночно-двигательный сегмент.

и SF-36 PCS, SF-36 MCS, в обеих группах респондентов отмечено достоверное улучшение перечисленных показателей в различные периоды послеоперационного наблюдения ($p < 0,001$). При проведении межгруппового сравнения интенсивности болевого синдрома по ВАШ и функционального статуса по ODI, SF-36 PCS, SF-36 MCS у респондентов II группы результаты оценки указанных данных на момент выписки были статистически ниже, чем у I группы ($p < 0,001$), в период наблюдения 3, 6, 12 месяцев отмечается сопоставимое улучшение качества жизни и снижение интенсивности болевого синдрома по ВАШ в обеих группах, без достоверных межгрупповых статистических различий ($p > 0,05$), на сроке 24, 36 месяцев уровень качества жизни по ODI, SF-36 PCS, SF-36 MCS статистически значимо превышал во II группе, после выполнения оперативных вмешательств ($p < 0,05$). Интенсивность болевого синдрома (отдаленный период) по ВАШ (24, 36 ме-

сяцев) во II группе была также ниже. Выраженность болевого синдрома во II группе в ранний послеоперационный период объясняется большим объемом хирургического вмешательства.

Дополнительные исходы. Продолжительность оперативного вмешательства ($p = 0,002$) объема кровопотери ($p = 0,004$), и потребности в наркотических анальгетиках в послеоперационный период ($p = 0,04$), достоверно были выше во второй группе.

Анализ ранних хирургических осложнений не выявил статистических различий в I и II группах. Изучение поздних хирургических осложнений показал, что частота встречаемости ДЗСС у пациентов I группы составила 17,1% и у респондентов II группы — 4,0%. При этом частота поздних ревизионных оперативных вмешательств гораздо выше была в I группе пациентов ($p = 0,044$). Основные проявления ранних и поздних хирургических осложнений в исследуемых группах представлены в табл. 3 и 4. В отдаленный послеопе-

Таблица 3

Ранние хирургические осложнения

Параметры	Группы респондентов		p
	I, n=41	II, n=38	
Ранняя инфекция области хирургического вмешательства	1 (2,4%)	1 (2,6%)	>0,05
Раневая ликворея	0	0	
Мальпозиция педикулярных винтов при установке	0	1 (2,6%)	
Ранние ревизионные вмешательства (до 10 дней)			

Таблица 4

Формы поздних хирургических осложнений

Нежелательные явления	Группы респондентов		p
	I, n=41 (%)	II, n=38 (%)	
Грыжа смежного МПД	3 (7,3%)		—
Стеноз смежного ПДС	1 (2,4%)	—	
Нестабильность смежного ПДС	2 (4,8%)		
Дегенеративный спондилолистез смежного ПДС	1 (2,6%)		

Нежелательные явления	Группы респондентов		p
	I, n=41 (%)	II, n=38 (%)	
Мальпозиция конструкции	—	1 (2%)	—
Симптомный ПРСЭ	—	—	—
Общее количество	7 (17,1%)	2 (4,0%)	
Поздние ревизионные вмешательства (> 3 мес.)	6 (14,6%)	1 (2,6%)	0,044
Средние сроки ревизионных вмешательств (мес.)	29±3	43±2	0,01

Примечание: МПД — межпозвонокковый диск, ПДС — позвоночно-двигательный сегмент, ПРСЭ — послеоперационный рубцово-спаечный эпидурит.

Таблица 5

Влияние дегенерации ДС, МПД и ИКД <1300 мм²/сек смежного ПДС на развитие ДЗСС у пациентов I группы

Параметры	Бессобытийная выживаемость
Дегенерация ДС по А. Fujiwara III степени	ОР=0,12, 95% ДИ: 0,04, 0,72 p=0,01
МПД по С. W. Pfirrmann III степени	ОР=0,05, 95% ДИ: 0,01, 0,74, p=0,01
МПД по С. W. Pfirrmann IV степени	ОР=0,14, 95% ДИ: 0,06, 0,80 p=0,02
ИКД<1300 мм ² /сек	ОР=0,06, 95% ДИ: 0,04, 0,92, p=0,04

Примечание: ДС — дугоотростчатый сустав, МПД — межпозвонокковый диск, ИКД — измеряемый коэффициент диффузии.

рационный период верифицировано большее число осложнений в I группе ($p=0,03$), среди которых преобладали симптоматичное грыжеобразование смежного уровня и развитие в нем сегментарной нестабильности. Во II группе зафиксированы следующие осложнения — мальпозиция конструкции в виде поломки педикулярного винта на уровне смежного ПДС и симптоматический послеоперационный рубцово-спаечный эпидурит, который был подтвержден при помощи МРТ-диагностики путем изучения аксиальных T1-взвешенных срезов с контрастным усилением.

Результаты многофакторного дисперсионного анализа продемонстрировали достоверное влияние предоперационной дегенерации ДС по А. Fujiwara III степени ($p=0,01$), МПД по С. W. Pfirrmann III степени ($p=0,01$), МПД по С. W. Pfirrmann IV степени ($p=0,01$) и ИКД<1300 мм²/сек ($p=0,04$) на развитие ДЗСС у пациентов I группы (табл. 5).

Обсуждение. Дегенерация смежного сегмента затрагивает как ДС, так и МПД, которые являются важными структурными элементами, отвечающими за функционирование смежного ПДС. Определяя дооперационные параметры этих структур, возможно прогнозировать отдаленные клинические результаты и своевременно принимать профилактические меры на дооперационном этапе, избегая развития ДЗСС.

В конце прошлого столетия в клиническую практику спинальных хирургов были внедрены так называемые различные динамические дорзальные и вентральные стабилизирующие системы; одной из основных целей внедрения данных устройств выступает сохранение нормальных параметров биомеханики оперированных и смежных сегментов с сохранением их физиологической подвижности, что тем самым предупреждает развитие ДЗСС [3, 4]. Тем не менее остается спорным вопрос установки динамических систем на смежные уровни, в которых уже имеется исходная выраженная дегенерация с сопутствующим нарушением биомеханических отношений ПДС. С одной стороны, выполнение операции поясничной фиксации приводит к повышению степе-

ни биомеханической нагрузки на смежные сегменты, в которых имеется исходная дегенерация, что неизбежно приведет к развитию ДЗСС. С другой стороны, попытка нивелировать отдаленные хирургические осложнения путем установки динамической системы на смежный сегмент, в котором имеется выраженная исходная дегенерация, вызовет нарушение сформировавшихся патологических биомеханических отношений смежного сегмента, что также может привести к прогрессированию ДЗСС. Так, А. М. Wu с соавт. [15] отмечено, что применение межкостистых стабилизаторов Soflex™, DIAM™, X-stop® достоверно ассоциировано с частым развитием хирургических осложнений и повторными оперативными вмешательствами у пациентов с дегенеративными заболеваниями пояснично-крестцового отдела позвоночника. Авторы сообщают о возможных осложнениях комбинированной фиксации, связанных с недостаточным дооперационным планированием таких вмешательств, в частности о недостаточной оценке хирургами степени исходной дегенерации смежного ПДС, что подтверждает указанные данные. В связи с этим остается актуальным вопрос об одновременной превентивной стабилизации смежного сегмента. При проведении анализа литературных данных нами найдены только единичные сообщения, оценивающие эффекты превентивной стабилизации смежного сегмента на небольших группах.

В ретроспективном клиническом исследовании типа «случай — контроль» S. V. Hadlow с соавт. [16] показано, что из 82 пациентов, перенесших операцию лигаментопластики по методу Graf, в 72% случаев выполнены повторные оперативные вмешательства на пояснично-крестцовом отделе позвоночника в течение двух лет от момента первичной операции. Исследователи пришли к заключению о том, что использование протезов связок уступает по клинико-рентгенологической эффективности операции ригидной фиксации позвоночного столба. Авторы пояснили, что использование связочных протезов типа Graf может приводить к усилению степени стенози-

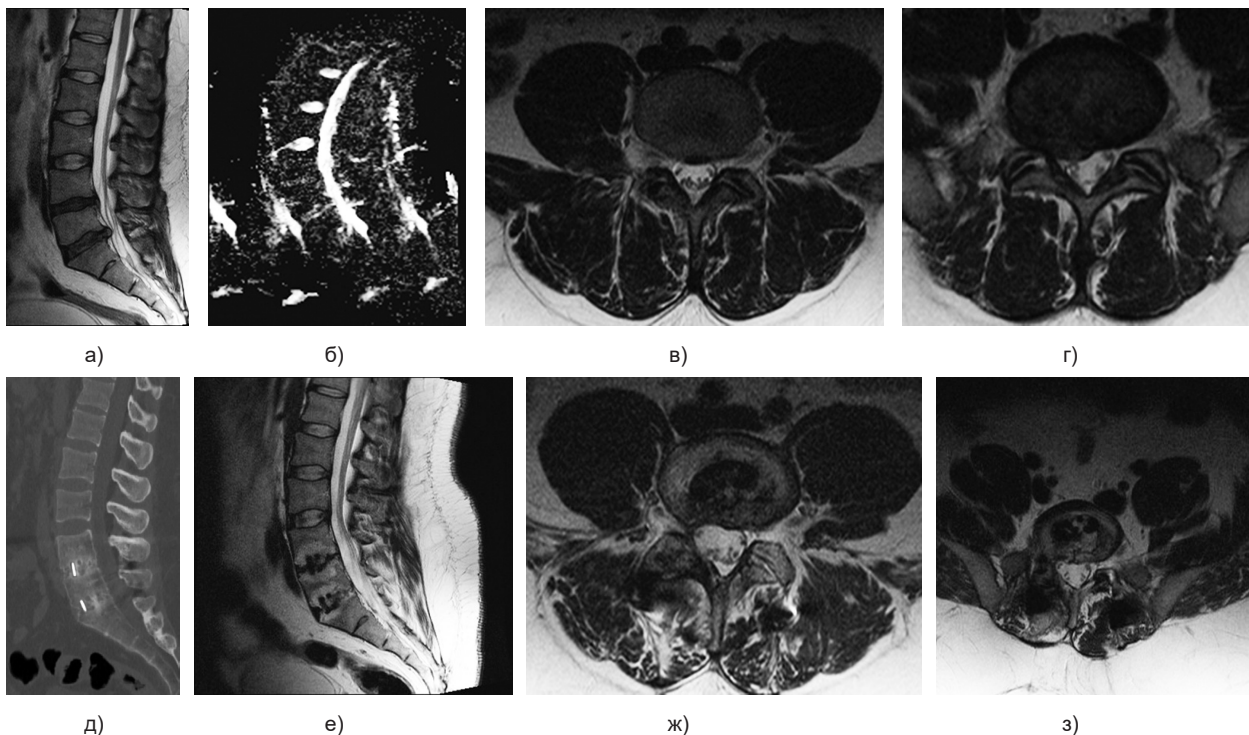


Рис. Клинический пример лечения пациента Б., 39 лет, с грыжей межпозвоночного диска L_7-S_1 , оперированного по методике дискэктомии L_7-S_1 , трансфораминального межтелового спондилодеза и транспедикулярной фиксации с превентивной стабилизацией смежного сегмента L_6-L_7 имеющим признаки исходной дегенерации — ДС по А. Fujiwara III степени с обеих сторон, МПД III степени по С. W. Pfirrmann, ИКД $1243 \text{ мм}^2/\text{сек}$:

а — сагиттальная МРТ-грамма поясничного отдела до операции в режиме T2 ВИ (взвешенные изображения); б — сагиттальная МРТ-грамма поясничного отдела до операции в режиме DWI (диффузионно-взвешенное изображение); в — фронтальная МРТ-грамма поясничного отдела на уровне МПД L_6-L_7 до операции в режиме T2 ВИ; г — фронтальная МРТ-грамма поясничного отдела на уровне МПД L_7-S_1 до операции в режиме T2 ВИ; д — сагиттальная МСКТ-грамма поясничного отдела через 36 месяцев после операции; е — сагиттальная МРТ-грамма поясничного отдела через 36 месяцев после операции в режиме T2 ВИ; ж — фронтальная МРТ-грамма поясничного отдела на уровне МПД L_6-L_7 через 36 месяцев после в режиме T2 ВИ; з — фронтальная МРТ-грамма поясничного отдела на уровне МПД L_7-S_1 через 36 месяцев после в режиме T2 ВИ

рования позвоночного канала в тех случаях, когда имеется гипертрофия желтой связки и ДС смежного и оперированного сегментов. Кроме того, данный тип динамических стабилизирующих имплантатов позволяет снизить биомеханическую нагрузку на передние отделы межпозвоночных дисков и увеличить степень последней на задние отделы. Критическое мнение получено и в отношении системы динамической нейтральной фиксации Dynesys в качестве метода профилактики ДЗСС. В работе М. Bothmann с соавт. [17] также показано, что использование методики стабилизацией системой нейтральной фиксации Dynesys не превосходит по клинко-рентгенологической эффективности операцию задней поясничной фиксации. Более того, 27% пациентов, которым выполнена операция имплантации системы Dynesys, подвергнуты повторным оперативным вмешательствам на пояснично-крестцовом отделе позвоночника.

Согласно клиническим рекомендациям Северамериканского общества позвоночника (North American Spine Society, NASS), противопоказаниями к применению межкостистых имплантатов выступают выраженные дегенеративные изменения ДС и МПД [12].

Биомеханические и клинические исследования эффективности применения системы Saphinas продемонстрировали преимущество поясничной ригидной стабилизации в когорте пациентов с выраженными предоперационными дегенеративными изменениями поясничного отдела позвоночника [18].

Настоящее исследование наглядно продемонстрировало, что у пациентов, перенесших превен-

тивную стабилизацию смежного сегмента с признаками исходной выраженной дегенерации, получены лучшие клинические результаты (рис.). Более того, у указанной группы респондентов распространенность ДЗСС составила 4,0%, что статистически значимо меньше, чем в группе моносегментарной задней поясничной ригидной стабилизации. Использование данной методики также способствовало снижению числа ревизионных вмешательств в отдаленный период и увеличению длительности послеоперационного периода без рецидивов болевого синдрома. Необходимо отметить, что проведение превентивной стабилизации смежного сегмента ассоциировано с увеличением продолжительности оперативного вмешательства и объема кровопотери, интенсивности болевого синдрома в пояснице и ногах в ранний послеоперационный период. Для достижения лучших клинических исходов при выполнении многоуровневого спондилодеза необходимо внедрение малоинвазивных декомпрессивно-стабилизирующих технологий, что позволит значительно снизить повреждение параспинальных мышц, уменьшить уровень болевого синдрома в поясничном отделе позвоночника и улучшить функциональный статус в ближайший и отдаленный послеоперационные периоды. Достаточным клиническим эффектом обладают также барьерные гели, используемые для профилактики рубцово-спаечного эпидурита, местные инъекции анестетиков интраоперационно, использование эпидуральных наротиновых помп [19].

Таким образом, при планировании ДДСВ спинальным хирургам необходимо уделять больше внимания оценке (1) параметров саггитального баланса (например, в наблюдении А.А. Ghasemi с соавт. [20] наглядно показано, что изменение сформированных параметров саггитального баланса [C_{VII} PL и SSA] ассоциировано с высокой частотой встречаемости ДСС); (2) состояния смежных сегментов с детальной оценкой его клинико-инструментальных параметров. Так, при наличии сочетания дегенеративных изменений смежного ПДС в виде дегенерации ДС по А. Fujiwara III степени, МПД по С.В. Pfirmann III, IV степеней, с признаками патологической подвижности смежного ПДС и ИКД смежных МПД менее $1300 \text{ мм}^2/\text{сек}$, возможно рассмотрение вопроса о вовлечении смежного сегмента в дополнительную ригидную стабилизацию. Использование данной методики позволит уменьшить количество поздних послеоперационных осложнений и в том числе сократить количество ревизионных вмешательств.

Ограничения исследования. Настоящее исследование имеет ряд ограничений, которые необходимо обозначить. Во-первых, исследование имеет малую однородную выборку, носит ретроспективный характер без процедуры рандомизации, что может выступать причиной систематической ошибки. Во-вторых, в наблюдении не учитывались параметры позвоночно-тазового баланса, влияющие на риск развития ДЗСС после выполнения оперативных вмешательств на поясничном отделе позвоночного столба. В-третьих, в работе изучен только один способ профилактики ДЗСС, без сравнения с другими.

Заключение. Можно сделать вывод о том, что превентивная стабилизация смежного сегмента с признаками исходной его дегенерации доказала свою высокую клинико-инструментальную эффективность лечения пациентов с дегенеративными заболеваниями пояснично-крестцового отдела позвоночника при среднем периоде послеоперационного наблюдения не менее 36 месяцев. Данный метод хирургического лечения позволяет снизить частоту встречаемости ДЗСС, несмотря на большой объем первичной хирургической травмы. Безусловно, для более объективной оценки указанной методики предупреждения развития ДЗСС необходимо проведение мультицентровых рандомизированных плацебо-контролируемых клинических многолетних исследований, с проведением сравнительного анализа эффективности с другими методами.

Конфликт интересов. Авторы настоящего исследования заявляют об отсутствии конфликта интересов. Исследование не имело финансовой поддержки.

References (Литература)

1. Konovalov NA, Nazarenko AG, Asyutin DS. Modern treatments for degenerative disc diseases of the lumbosacral spine. A literature review. *Issues of Neurosurgery* 2016; 80 (4): 102–8. Russian (Коновалов Н. А., Назаренко А.Г., Асютин Д.С. Современные методы лечения дегенеративных заболеваний межпозвонкового диска. Обзор литературы. Вопросы нейрохирургии 2016; 80 (4): 102–8).
2. Belykh E, Kalinin AA, Martirosyan NL, et al. Facet Joint Fixation and Anterior, Direct Lateral, and Transforaminal Lumbar Interbody Fusions for Treatment of Degenerative Lumbar Disc

Diseases: Retrospective Cohort Study of a New Minimally Invasive Technique. *World Neurosurg* 2018; (114): 959–68.

3. Kaner T, Sasani M, Oktenoglu T, Ozer AF. Dynamic stabilization of the spine: a new classification system. *Turk Neurosurg* 2010; 20 (2): 205–15.

4. Gomeksiz C, Sasani M, Oktenoglu T, Ozer AF. A short history of posterior dynamic stabilization. *Adv Orthop* 2012; 2012: 629–98.

5. Pestryakov YY, Spiridonov AV, Kalinin AA, Byvaltsev VA. Incidence and risk factors of and risk factors of adjacent lumbar segment degenerative disease following dorsal decompression — stabilizing surgery. *Modern problems of science and education* 2020; (2). URL: <http://science-education.ru/ru/article/view?id=29701>. Russian (Распространенность и факторы риска развития дегенеративного заболевания смежных поясничных сегментов после дорзальных декомпрессивно-стабилизирующих вмешательств. Пестряков Ю.Я., Спиридонов А.В., Калинин А.А., Бывальцев В.А. Современные проблемы науки и образования 2020; (2). URL: <http://science-education.ru/ru/article/view?id=29701>).

6. Senegas J. Mechanical supplementation by non-rigid fixation in degenerative intervertebral lumbar segments: the Wallis system. *Eur Spine J* 2002;11 (Suppl 2): 164–9.

7. Carragee EJ, Chen Y, Tanner CM, et al. Provocative discography in patients after limited lumbar discectomy: A controlled randomized study of pain response in symptomatic and asymptomatic subjects. *Spine* 2000; 25: 3065–71.

8. Chan AK, Sharma V, Robinson LC, et al. Summary of Guidelines for the Treatment of Lumbar Spondylolisthesis. *Neurosurg Clin N Am* 2019; 30 (3): 353–64.

9. Fujiwara A, Lim TH, An HS, et al. The effect of disc degeneration and facet joint osteoarthritis on the segmental flexibility of the lumbar spine. *Spine* 2000; (25): 3036–44.

10. Pfirmann CW, Metzdorf A, Zanetti M, et al. Magnetic resonance classification of lumbar intervertebral disc degeneration. *Spine* 2001; (26): 1873–8.

11. Shen S, Wang H, Zhang J, et al. Diffusion Weighted Imaging, Diffusion Tensor Imaging, and T2* Mapping of Lumbar Intervertebral Disc in Young Healthy Adults. *Iran J Radiol* 2016; 13 (1): e30069.

12. Liang J, Dong Y, Zhao H. Risk factors for predicting symptomatic adjacent segment degeneration requiring surgery in patients after posterior lumbar fusion. *J Orthop Surg Res* 2014; (9): 97.

13. Ha KY, Son JM, Im JH, Oh IS. Risk factors for adjacent segment degeneration after surgical correction of degenerative lumbar scoliosis. *Indian J Orthop* 2013; 47 (4): 346–51.

14. Cai X, Sun M, Huang Y, et al. Biomechanical Effect of L4 — L5 Intervertebral Disc Degeneration on the Lower Lumbar Spine: A Finite Element Study. *Orthop Surg* 2020; 12 (3): 917–30.

15. Wu AM, Zhou Y, Li QL, et al. Interspinous spacer versus traditional decompressive surgery for lumbar spinal stenosis: a systematic review and meta-analysis. *PLoS One* 2014; 9 (5): 97142.

16. Hadlow SV, Fagan AB, Hillier TM, Fraser RD. The Graf ligamentoplasty procedure. Comparison with posterolateral fusion in the management of low back pain. *Spine (Phila Pa 1976)* 1998; 23 (10): 1172–9.

17. Bothmann M, Kast E, Boldt GJ, Oberle J. Dynesys fixation for lumbar spine degeneration. *Neurosurg Rev* 2008; 31 (2): 189–96.

18. Bozkuş H, Senoğlu M, Baek S, et al. Dynamic lumbar pedicle screw-rod stabilization: in vitro biomechanical comparison with standard rigid pedicle screw-rod stabilization. *J Neurosurg Spine* 2010; 12 (2): 183–9.

19. Manchikanti L, Nampiaparampil DE, Manchikanti KN, et al. Comparison of the efficacy of saline, local anesthetics, and steroids in epidural and facet joint injections for the management of spinal pain: A systematic review of randomized controlled trials. *Surg Neurol Int* 2015; 6 (Suppl 4): 194–235

20. Ghasemi AA. Adjacent segment degeneration after posterior lumbar fusion: An analysis of possible risk factors. *Clin Neurol Neurosurg* 2016; (143): 15–8.