вание синдрома профессионального «выгорания», являются падение престижа профессии, а также образ врачей, формируемый средствами массовой информации. Следовательно, представленные положения диктуют необходимость проведения медико-социологических исследований, предметом которых должен стать комплексный анализ социальной роли врачей, ролевых конфликтов, детерминирующих профессиональное взаимодействие в медицине.

Конфликт интересов. Работа выполнена в рамках инициативного плана НИИТОН ФГБОУ ВО «Саратовский государственный медицинский университет им. В.И. Разумовского» Минздрава России «Совершенствование методов диагностики, лечения и профилактики травм и заболеваний опорно-двигательной и нервной систем». Регистрационный номер АААА-А18-118060790019-0.

Авторский вклад: написание статьи — А.В. Каткова, Е.А. Андриянова; утверждение рукописи для публикации — В.Ю. Ульянов.

References (Литература)

1. Korunyak DI, Stazaeva IV. Specificity of construction of mutual relations with patients at doctors depending on the gender factor and a structure of medical activity. Bulletin of the Volga Region Academy of State Service 2009; 1 (18): 152–6. Russian (Коруняк Д.И., Стазаева И.В. Специфика построения взаимоотношений с пациентами у врачей в зависимости от гендерного фактора и профиля медицинской деятельности. Вестник Поволжской академии государственной службы 2009; 1 (18): 152–6).

2. Semina TV. Sociological aspects of medicine and population unbalanced relationships in contemporary Russia. Bulletin of PFUR. Series: Sociology 2015; (3): 70–9 Russian (Семина Т.В. Социологические аспекты дисбаланса взаимоотношений медицины и населения в современной России. Вестник РУДН. Сер.: Социология 2015; (3): 70–9).

3. Gornostay PP. Personality and role: role approach in social psychology of individuals-news. K.: Interpress LTD, 2007; 312 p. Russian (Горностай П.П. Личность и роль: ролевой подход в социальной психологии личности. К.: Интерпресс ЛТД, 2007; 312 с.).

4. Hippocrates. Selected books. M., 1936; p. 87–8. Russian (Гиппократ. Избранные книги. М., 1936; с. 87–8).

5. Kiselev VA. Dictionary of bioethics: a textbook. 2nd ed. Yekaterinburg: UMMA, 2006; 152 p. (Киселев В.А. Биоэтический словарь: учебное пособие. 2-е изд., испр. и доп. Екатеринбург: УГМА, 2006; 152 с.).

6. Ponomarenko EA. Portrait of a doctor in the works of Russian medical writers: cultural and historical aspect. Young scientist 2014; (2): 956–9. (Пономаренко Е.А. Этический портрет врача в произведениях русских писателей-медиков: культурно-исторический аспект. Молодой ученый 2014; (2): 956–9).

7. Esmanuel E, Esmanuel L. Four models of physician-patient relationship. JAMA: Journal of the American Medical Association 1992; 276 (16): 47–52. Russian (Эсмануэль Е., Эсмануэль Л. Четыре модели взаимоотношений врача и больного. JAMA: Журнал Американской Медицинской Ассоциации 1992; 276 (16): 47–52).

8. Morgan M. The doctor — patient relationship. In: Patrick D, Scrambler G, eds. Sociology as Applied to Medicine. London: Bailliere Tindail, 1986; p. 55–8.

9. Freidson E. The changing nature of professional control. Annu Rev Sociol 1976; 10: 1–20.

10. Andriyanova EA, Usova EN. Sociological reflection of the phenomenon of compliance. Saratov Journal of Medical Scientific Research 2016; 12 (1): 77–81 Russian (Андриянова Е.А., Усова Е.Н. Социологическая рефлексия феномена комплаентности. Саратовский научно-медицинский журнал 2016; 12 (1): 77–81).

11. Besstremyannaya GE, Krasilnikova MD, Ovcharova LN, et al. Russian health care: payment in cash. Head: S. V. Shishkin. Moscow, 2004; 196 p. Russian (Бесстремянная Г.Е., Красильникова М.Д., Овчарова Л.Н. Российское здравоохранение: оплата за наличный расчет. Руководитель: С. В. Шишкин. М.: ГУ ВШЭ, 2004; 196 с.).

12. Gerashchenko LI, Kreshchik AV. The Problem of professional burnout of doctors: sociological analysis. Concept: Scientific and methodical electronic journal 2013; 3: 881–5. Russian (Геращенко Л.И., Крещик А.В. Проблема профессионального выгорания врачей: социологический анализ. Научно-методический электронный журнал «Концепт» 2013; 3: 881–5).

13. Chirikova AE, Shishkin SV. The interaction of physicians and patients in modern Russia: vectors of change. World of Russia 2014; (2): 154–82. Russian (Чирикова А.Е., Шишкин С. В. Взаимодействие врачей и пациентов в современной России: векторы изменений. Мир России 2014; (2): 154–82).

УДК 617–089.844:616–001.5:611.718.4 Оригинальная статья

СРАВНИТЕЛЬНЫЙ АНАЛИЗ ИСХОДОВ ПОГРУЖНОГО ОСТЕОСИНТЕЗА ПРИ ЛЕЧЕНИИ ПАЦИЕНТОВ С ВНЕСУСТАВНЫМИ ПЕРЕЛОМАМИ ПРОКСИМАЛЬНОГО ОТДЕЛА БЕДРА

О.А. Кауц *— НИИ травматологии, ортопедии и нейрохирургии ФГБОУ ВО «Саратовский ГМУ им. В.И. Разумовского» Минздрава России, старший научный сотрудник отдела инновационных проектов в травматологии и ортопедии, кандидат медицинских наук;* ***Ю.А. Барабаш*** *— НИИ травматологии, ортопедии и нейрохирургии ФГБОУ ВО «Саратовский ГМУ им. В.И. Разумовского» Минздрава России, главный научный сотрудник отдела инновационных проектов в травматологии и ортопедии, доктор медицинских наук;* ***А.П. Барабаш*** *— НИИ травматологии, ортопедии и нейрохирургии ФГБОУ ВО «Саратовский ГМУ им. В.И. Разумовского» Минздрава России, начальник отдела инновационных проектов в травматологии и ортопедии, профессор, заслуженный деятель науки и техники, доктор медицинских наук;* ***К.А. Гражданов*** *— НИИ травматологии, ортопедии и нейрохирургии ФГБОУ ВО «Саратовский ГМУ им. В.И. Разумовского» Минздрава России, старший научный сотрудник отдела инновационных проектов в травматологии и ортопедии, кандидат медицинских наук;* ***С. П. Шпиняк*** *— НИИ травматологии, ортопедии и нейрохирургии ФГБОУ ВО «Саратовский ГМУ им. В.И. Разумовского» Минздрава России, младший научный сотрудник отдела инновационных проектов в травматологии и ортопедии, кандидат медицинских наук.*

COMPARATIVE ANALYSIS OF EXTERNAL OSTEOSYNTHESIS IN THE TREATMENT OF PATIENTS WITH EXTRAARTICULAR FRACTURES OF PROXIMAL FEMUR

O.A. Kauts — *Scientific Research Institute of Traumatology, Orthopedics and Neurosurgery of Saratov State Medical University n.a. V.I. Razumovsky, Department of Innovative Projects in Traumatology and Orthopedics, Senior Research Assistant, Candidate of Medical Sciences;* ***Yu.A. Barabash —*** *Scientific Research Institute of Traumatology, Orthopedics and Neurosurgery of Saratov State Medical University n.a. V.I. Razumovsky, Department of Innovative Projects in Traumatology and Orthopedics, Chief Research*

Assistant, Doctor of Medical Sciences; ***A.P. Barabash —*** *Scientific Research Institute of Traumatology, Orthopedics and Neurosurgery of Saratov State Medical University n.a. V.I. Razumovsky, Head of the Department of Innovative Projects in Traumatology and Orthopedics, Doctor of Medical Sciences, Professor;* ***K.A. Grazhdanov —*** *Scientific Research Institute of Traumatology, Orthopedics and Neurosurgery of Saratov State Medical University n.a. V.I. Razumovsky, Department of Innovative Projects in Traumatology and Orthopedics, Senior Research Assistant, Candidate of Medical Sciences;* ***S. P. Shpinyak*** *— Scientific Research Institute of Traumatology, Orthopedics and Neurosurgery of Saratov State Medical University n.a. V.I. Razumovsky, Department of Innovative Projects in Traumatology and Orthopedics, Junior Research Assistant, Candidate of Medical Science.*

Дата поступления — 24.08.2018 г. Дата принятия в печать — 06.09.2018 г.

Кауц О.А., Барабаш Ю.А., Барабаш А.П., Гражданов К.А., Шпиняк С. П. **Сравнительный анализ исходов погружного остеосинтеза при лечении пациентов с внесуставными переломами проксимального отдела бедра. Саратовский научно-медицинский журнал 2018; 14 (3): 552–557.**

Цель: осуществить сравнительный анализ исходов оперативных вмешательств у пациентов с внесуставными переломами проксимального отдела бедренной кости с применением различных видов погружного остеосинтеза. *Материал и методы*. Объектом исследования явились 169 пациентов с внесуставными переломами проксимального отдела бедренной кости, которым осуществлялся остеосинтез различными погружными конструкциями. *Результаты*. Выполнение накостного остеосинтеза конструкцией DHS обеспечило восстановление анатомических и функциональных характеристик на 90,3±0,6% от нормальных значений в ближайшем и на 95,2±0,4% в отдаленном послеоперационных периодах. Имплантация интрамедуллярных конструкций привела к высокому проценту позитивных ближайших (92,1±0,6%) и отдаленных (96,7±0,75%) исходов лечения. *Заключение*. Применение интрамедуллярного остеосинтеза рекомендуется преимущественно при нестабильных чрезвертельных переломах (тип 31А2) с сохранением достаточного костного массива большого вертела, а также при межвертельных (тип 31А3) переломах бедренной кости.

Ключевые слова: перелом (внесуставной, чрезвертельный, межвертельный), проксимальный отдел, бедренная кость, остеосинтез (интрамедуллярный, накостный, блокированный).

Kauts OA, Barabash YuA, Barabash AP, Grazhdanov KA, Shpinyak SP. **Comparative analysis of external osteosynthesis in the treatment of patients with extraarticular fractures of proximal femur. Saratov Journal of Medical Scientific Research 2018; 14 (3): 552–557.**

Aim: to perform comparative analysis of surgical outcomes of patients with extraarticular fractures of proximal femur with the use of various types of external osteosynthesis. *Material and Methods.* 169 patients with extaarticular fractures of proximal femur who underwent surgical interventions with various kinds of external osteosynthesis were the subject of the study. *Results.* Extra-cortical osteosynthesis with DHS-construction provided the restoration of anatomic and functional characteristics by 90.3±0.6% of normal values in the short-term and by 95.2±0.4% in the long-term postoperative period. The implantation of intramedullary constructs resulted in high percentage of positive short-term (92.1±0.6%) and long-term (96.7±0.75%) treatment outcomes. *Conclusion.* The use of intramedullary osteosynthesis is recommended primarily in unstable trochanteric fractures (type 31A2) with the restoration of sufficient part of great trochanter and in intertrochanteric fractures (type 31A3) of femoral bone.

Key words: fracture (extra-articular, trochanteric, intertrochanteric), proximal femur, osteosynthesis (intramedullary, extra-cortical, locked).

Введение. Внесуставные переломы бедренной кости являются весьма тяжелыми и сложными с точки зрения возможностей хирургической коррекции. Согласно данным литературы, распространенность переломов проксимальной части бедра колеблется в пределах от 9 до 45% в структуре травм опорно-двигательного аппарата, от 20 до 38% в структуре переломов бедренной кости [1, 2]. Среди людей трудоспособного возраста данные переломы возникают в результате высокоэнергетической травмы. При увеличении возраста людей частота встречаемости данных переломов возрастает и при достижении 60 лет и старше достигает 72%, что обусловлено прогрессированием системного остеопороза костей, утратой их кортикальных пластин. Это клинически проявляется возникновением переломов костей в случаях незначительных механических травм, а при наличии каких-либо сопутствующих заболеваний сопровождается возникновением гипостатических осложнений [3].

Оперативное лечение с применением разных фиксирующих конструкций, в том числе спицестержневых и стержневых аппаратов внешней фиксации, обеспечивает достаточную стабильность в зоне перелома, дает возможность модифицировать силу компрессии отломков. Наряду с этим, устанавливаемые аппараты обладают рядом недостатков, а именно громоздкостью, наличием ограничений двигательной активности в соседних суставах, опасностью возникновения гнойно-воспалительных осложнений в зоне установки спиц и стержней, что требует непрерывного тщательного туалета [4–6].

В настоящее время для лечения рассматриваемых переломов часто используются интрамедуллярные фиксаторы (PFN, GN, Affixus). В случаях переломов проксимального отдела бедренной кости некоторые авторы без учета типа перелома рекомендуют применять интрамедуллярный остеосинтез вследствие его низкой травматичности, возможности осуществления ранней осевой нагрузки на конечность [7–9].

Кроме того, достаточно широко для остеосинтеза внесуставных переломов проксимального отдела бедра применяются накостные пластины. Использование последних при данных переломах, свойством которых является эффект самодинамизации при ходьбе, обеспечивает оптимизацию репаративной регенерации и уменьшение сроков реабилитации пациентов. Негативными сторонами использования накостных фиксаторов является значительная травматичность, обусловленная обширным рассечением мягких тканей, появлением циркуляторных нарушений, увеличивающих риск возникновения асептического некроза головки бедренной кости [10, 11].

Несмотря на распространенность современных методов остеосинтеза внесуставных переломов бедра, неудовлетворительные результаты лечения встречаются в 5–45% наблюдений, что обусловлено замедлением консолидации, несращением зоны перелома, образованием ложного сустава, дефор-

Ответственный автор — Кауц Олег Андреевич
Тел.: +7 (987) 3054505
E-mail: sarniito@yandex.ru

мацией нижней конечности, ограничениями функций крупных суставов. Поэтому важное значение в преодолении замедленной консолидации и хирургической коррекции последствий переломов имеет применение методов стимуляции нарушенного остеогенеза [12–14].

Цель: осуществить сравнительный анализ исходов оперативных вмешательств у пациентов с внесуставными переломами проксимального отдела бедренной кости с применением различных видов погружного остеосинтеза.

Материал и методы. Объектом исследования стали 169 пациентов в возрасте от 17 до 82 лет с внесуставными переломами проксимального отдела бедренной кости, госпитализированных в НИИТОН СГМУ с 2000 по 2017 г., которым выполнен погружной остеосинтез (накостный и интрамедуллярный).

Все пациенты разделены на 2 группы в соответствии с использованным видом остеосинтеза. В первую группу вошли больные, которым выполнялся накостный остеосинтез внесуставных переломов проксимального отдела бедренной кости (96 человек). Вторую группу составили 73 пациента после интрамедуллярного блокированного остеосинтеза.

При определении типа и характера перелома, положения костных фрагментов, а также для оценки формирования костной мозоли после выполненного остеосинтеза использовались клинические и интраскопические методы исследования.

Эффективность хирургического лечения оценивалась с применением стандартизированной методики определения исходов переломов костей опорно-двигательного аппарата и их последствий (СОИ-1). Результаты лечения пациентов оценивали как суммарный показатель, рассчитанный в баллах или процентах от нормальных значений 16 показателей.

Результаты. Нами проанализированы и оценены исходы оперативных вмешательств 169 пациентов с внесуставными переломами проксимального отдела бедренной кости с применением погружных (накостных и интрамедуллярных) фиксаторов.

У пациентов первой группы при выборе хирургической методики предпочтение отдавалось простым чрезвертельным (тип 31А1 по классификации АО) или чрезвертельным оскольчатым переломам (тип 31А2 по классификации АО), но при условии отсутствия «раскалывания» большого вертела. Хирургические операции в этой группе выполняли в условиях эпидуральной анестезии у пациентов моложе 60 лет, а в пожилом и старческом возрасте — в условиях общей анестезии. Активизацию пациентов с посторонней помощью в пределах кровати проводили со вторых суток послеоперационного периода. Пациенты тренировались ходьбе с опорой на костыли сначала с помощью методиста по лечебной физкультуре, а затем самостоятельно.

Оценка по СОИ-1 исходов лечения пациентов первой группы продемонстрировала через 3 месяца после хирургического вмешательства изменения показателей от 63 до 98% (90,3±0,6%) от нормальных значений. Восстановление анатомо-функциональных показателей до 91–99% (95,2±0,4%) достигнута после 12 месяцев наблюдения.

Клиническое наблюдение 1. Пациент Ш. 67 лет (история болезни №4311) доставлен в НИИТОН через 3 часа с момента получения травмы. Перелом получил в результате падения, играя в волейбол. По данным рентгенографии обнаружен закрытый чрезвертельный перелом правой бедренной кости (рис. 1*а*). Через двое суток с момента госпитализации пациенту выполнили закрытую репозицию на ортопедическом столе, накостный остеосинтез перелома конструкцией DHS (рис. 1*б*). Стабилизацию перелома дополнили введенной деротационной спицей. Через 1 месяц отмечали правильное положение отломков и конструкции (рис. 1*в*), формирование костной мозоли, а также возможность перемещения без костылей (рис. 2*а*), через 3 и 6 месяцев — консолидацию перелома (рис. 1*г, д*) и восстановление функции нижней конечности (рис. 2*б-г*).

У пациентов второй группы при выборе хирургической методики предпочтение отдавалось чрезвертельным оскольчатым переломам (тип 31А2), а также межвертельным переломам (тип 31А3).

К активизации больных этой группы приступали в максимально ранние сроки. Уже с первых суток разрешалось присаживаться в кровати; через двое-трое суток сидеть с опущенными с кровати ногами; через 3–5 суток стоять у кровати; обучаться хождению с помощью костылей при нагрузке на нижнюю конечность в 20–30% от веса тела можно было через 5 суток; самостоятельно передвигаться через 7 суток; осуществлять 100%-ную нагрузку на нижнюю конечность через 2 месяца без наличия боли.

Клиническое наблюдение 2. Пациент Т. 63 лет (история болезни №3078), госпитализирован в НИИТОН через 1 неделю после падения на левый бок. При рентгенографии диагностирован закрытый межвертельный перелом левой бедренной кости со смещением отломков (рис. 3*а*). Учитывая тип

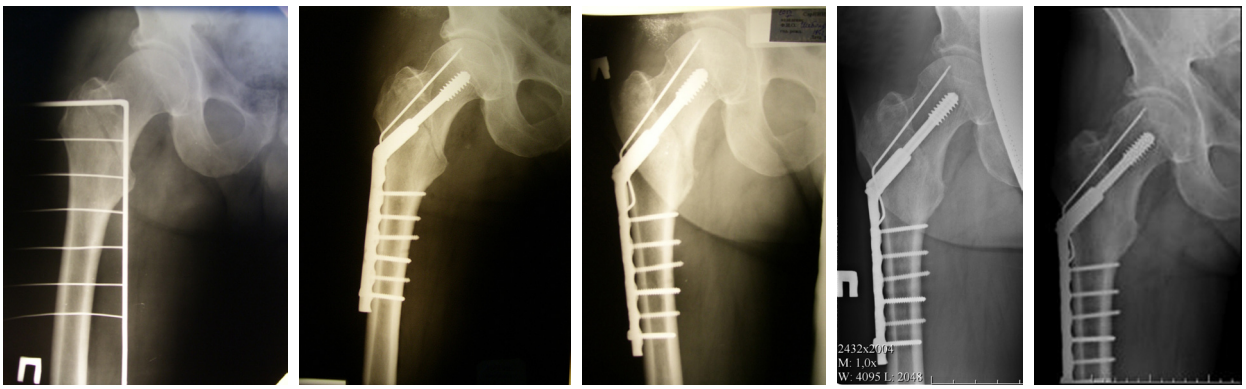

а *б* *в* *г* *д*

Рис. 1. Рентгенограммы проксимального отдела бедренной кости больного Ш. 67 лет: *а* — при поступлении; *б* — сразу после операции; *в* — через 1 месяц после операции; *г* — через 3 месяца после операции; *д* — через 6 месяцев после операции

а *б* *в* *г*

Рис. 2. Внешний вид больного Ш. 67 лет: *а* — через 1 месяц после операции; *б–г* — через 3 месяца после операции

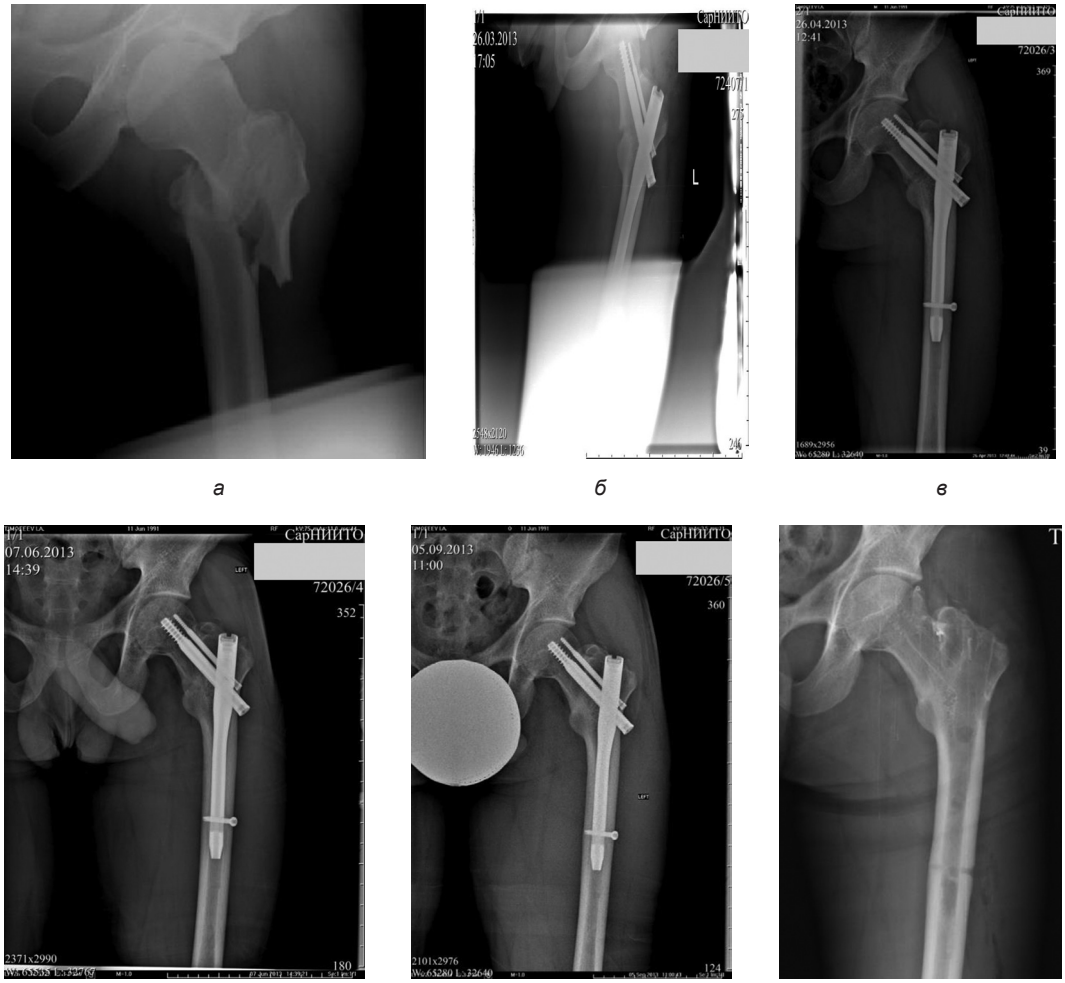

а *б* *в*

г *д* *е*

Рис. 3. Рентгенограммы проксимального отдела бедренной кости больного Т. 63 лет: *а* — до операции; *б* — во время операции; *в* — через 1 месяц после операции; *г* — через 3 месяца после операции; *д* — через 6 месяцев после операции; *е* — после удаления металлоконструкции через 9 месяцев после операции

перелома, произвели интрамедуллярный блокированный остеосинтез левого бедра (рис. 3*б*). Через 1 месяц стояние отломков удовлетворительное (рис. 3в), через 3 месяца отмечается консолидация перелома (рис. 3*г*), через 9 месяцев наблюдается завершение перестройки костного регенерата, что стало показанием к извлечению металлоконструкции (рис. 3*д, е*). Функция в тазобедренном суста-

Рис. 4. Внешний вид больного Т. 63 лет через трое суток после операции

ве и опороспособность конечности восстановлена полностью (рис. 4).

Оценка исходов хирургической реабилитации пациентов в группе интрамедуллярного остеосинтеза в ближайший период констатировала восстановление нарушенных функций от 71 до 98% (92,1±0,6%) от нормальных значений, в отдаленный период достигали в среднем от 95 до 98% (96,7±0,75%) от нормальных значений.

Обсуждение. Оценка результатов лечения внесуставных переломов проксимального отдела бедренной кости в обеих группах пациентов позволил выявить как преимущества, так и недостатки применяемых методик. В частности, настоящая концепция накостного остеосинтеза за счет результатов исследования предыдущих лет дала возможность объединить в единое целое взгляды на достижение репозиции в ее динамическом равновесии. Структура костной ткани, тип перелома отразились на технологии остеосинтеза, сблизив его осуществление к шинированию поврежденной кости.

Так же как и в накостном фиксаторе DHS, в интрамедуллярных конструкциях заложен принцип динамизации системы во времени. Отсутствие жесткой связи бедренного винта, вводимого в шейку и головку бедренной кости, с диафизарной частью фиксатора позволяет преобразовывать срезающие силы по линии перелома в силы межфрагментарной компрессии.

Выводы:

1. Оценка исходов хирургической реабилитации больных с внесуставными переломами проксимального отдела бедра позволила рекомендовать накостный динамический остеосинтез (DHS) при лечении чрезвертельных переломов (тип 31A1 и 31A2) и отсутствии тяжелой соматической патологии, так как метод позволяет достичь восстановления анатомо-функциональных показателей в среднем на 90,3±0,6% от нормальных значений в ближайший и на 95,2±0,4% в отдаленный период после операции.

2. Полученные данные убедительно свидетельствует в пользу интрамедуллярного метода остеосинтеза. Применение интрамедуллярного остеосинтеза рекомендуется преимущественно при нестабильных чрезвертельных переломах (тип 31A2) при достаточности костного массива большого вертела, а также при межвертельных (тип 31A3) переломах бедренной кости. Используемая методика способствует восстановлению утраченных функций до 92,1±0,6% от нормальных значений в ближайший и до 96,7±0,75% в отдаленный период после операции.

Конфликт интересов. Работа выполнена в рамках инициативного плана НИИТОН ФГБОУ ВО «Саратовский государственный медицинский университет им. В.И. Разумовского» Минздрава России «Совершенствование методов диагностики, лечения и профилактики травм и заболеваний опорно-двигательной и нервной систем». Регистрационный номер АААА-А18-118060790019-0.

Авторский вклад: концепция и дизайн исследования — О.А. Кауц, Ю.А. Барабаш, А.П. Барабаш, К.А. Гражданов, С. П. Шпиняк; получение и обработка данных — О.А. Кауц, Ю.А. Барабаш, А.П. Барабаш, К.А. Гражданов, С. П. Шпиняк; анализ данных — О.А. Кауц, Ю.А. Барабаш, А.П. Барабаш, К.А. Гражданов, С. П. Шпиняк; интерпретация результатов — С. П. Бажанов; написание статьи — О.А. Кауц, Ю.А. Барабаш, А.П. Барабаш, К.А. Гражданов, С. П. Шпиняк; утверждение рукописи для публикации — А.П. Барабаш.

References (Литература)

1. Zagorodniy NV, Zharmukhambetov EA. Surgical treatment for trochanteric fractures. Russian Medical Journal 2006; (2): 18–9. Russian (Загородний Н.В., Жармухамбетов Е.А. Хирургическое лечение вертельных переломов бедренной кости. Рос. мед. журнал 2006; (2): 18–9).

2. Tikhilov RM, Kochin AYu, Mironenko AN, et al. Current state of treatment of patient with fractures of proximal femur (review). Traumatology and Orthopedics of Russia 2009; 4 (54): 113. Russian (Тихилов Р.М., Кочин А.Ю., Мироненко А.Н. и др. Современное состояние проблемы лечения больных с внесуставными переломами проксимального отдела бедренной кости (обзор литературы). Травматология и ортопедия России 2009; 4 (54): 113).

3. Lazarev AF, Solod EI, Ragozin AO, Kakabadze MG. Treatment of Proximal Femur Fractures on the Background of Osteoporosis. Vestnik travmatologii i ortopedii im. N.N. Priorova 2004; (1): 27–31. Russian (Лазарев А.Ф., Солод Э.И., Рагозин А.О., Какабадзе М.Г. Лечение переломов проксимального отдела бедренной кости на фоне остеопороза. Вестник травматологии и ортопедии им. Н.Н. Приорова 2004; (1): 27–31).

4. Barabash AP, et al. Surgical treatment of proximal femur in elderly and senile patients. Saratov, 2006; 271 p. Russian (Барабаш А.П. и др. Хирургическое лечение переломов проксимального отдела бедренной кости у людей пожилого и старческого возраста. Саратов: Приволж. кн. изд-во, 2006; 271 с.).

5. Barabash AP, Rusanov AG, Kauts OA. Comparative Characteristics Of Linear Displacement Of Proximal Femoral Department Fragments In Transosseous Fixation. Saratov Journal of Medical Scientific Research 2009; (3): 399–403. Russian (Барабаш А.П., Русанов А.Г., Кауц О.А. Сравнительная характеристика линейных перемещений отломков проксимального отдела бедренной кости при чрескостной фиксации. Саратовский научно-медицинский журнал 2009; (3): 399–403).

6. Rafaelyan AV. Perspectives for Proximal Femoral Fractures Treatment Using Devices. Vestnik travmatologii i ortopedii im. N.N. Priorova 2006; (4): 24–8. Russian (Рафаелян А.В. Перспективы аппаратного лечения переломов проксимального отдела бедра. Вестник травматологии и ортопедии им. Н.Н. Приорова 2006; (4): 24–8).

7. Dedushkin VS, et al. First experience of stabile-functional osteosynthesis of trochanteric fractures of femoral bone with intramedullary PFN nail. Ambulatornaya khirurgiya 2007; (2): 71–6. Russian (Дедушкин В.С. и др. Первый опыт применения стабильно-функционального остеосинтеза вертельных переломов бедренной кости с использованием интрамедуллярного стержня PFN (Proximal Femur Nail). Амбулаторная хирургия 2007; (2): 71–6).

8. Ballalet MSG, et al. Proximal femoral nail failures in extracapsular fractures of the hip. J Orthop Surg 2008; 16 (2): 146–9.

9. Ruecker AH, et al. The treatment of intertrochanteric fractures: results using an intramedullary nail with integrated cephalocervical screws and linear compression. J Orthop Trauma 2009; 23 (1): 22–30.

10. Lomtatidze ESh, et al. The analysis of surgical treatment of intertrochanteric and subtrochanteric fractures of femoral bone. In: Treatment of combined trauma and limb diseases: abstr. of All-Russian Anniversary Research and Practice Conf. M., 2003; p. 200. Russian (Ломтатидзе Е.Ш. и др. Анализ результатов оперативного лечения меж- и подвертельных переломов бедренной кости. В сб.: Лечение сочетанных травм и заболеваний конечностей: материалы Всерос. юбил. науч.-практ. конф. М., 2003; с. 200).

11. Ananko AA, Babko AN. The modern trends in the urgent traumatological treatment of the proximal femoral fractures (review of German literature). Ukrainian Medical Journal 2007; 1 (57): 75–80. Russian (Ананко А.А., Бабко А.Н. Современная травматологическая тактика при проксимальных переломах бедренной кости (обзор немецкой литературы). Укр. мед. часопис 2007; 1 (57): 75–80).

12. The method of treatment of long-uniting, ununited fractures and false joints of long bones: Pat. RF 2406462 / Barabash YuA, Barabash AP, Balayan VD, Grazhdanov KA, Kauts OA, Tishkov NV; published 02.09.2009. Russian (Способ лечения длительно срастающихся, несросшихся переломов и ложных суставов длинных костей: пат. 2406462 РФ / Барабаш Ю.А., Барабаш А.П., Балаян В.Д., Гражданов К.А., Кауц О.А., Тишков Н.В.; опубл. 02.09.2009).

13. Barabash YuA, et al. Assessment stimulate healing of the fracture in surgical and hydrodynamic effects on the ends of fragments and bone marrow contents. International Journal of Applied and Fundamental Research 2014; (9): 58–61. Russian (Барабаш Ю.А. и др. Оценка стимуляции заживления перелома при хирургическом и гидродинамическом воздействии на концы отломков и костномозговое содержимое. Международный журнал прикладных и фундаментальных исследований 2014; (9): 58–61).

14. Method of treating old fractures and false joints of proximal part of femoral bone: Pat. RF 2411922, IPC A61B1756 / Kauts OA, Barabash AP, Barabash YuA, Balayan VD. Applicant and patent holder Saratov Research Institute of Traumatology and Orthopedics. №2010101199/14; claimed 15.01.2010. Russian (Способ лечения застарелых переломов и ложных суставов проксимального отдела бедренной кости: пат. 2411922 РФ / Кауц О.А., Барабаш А.П., Барабаш Ю.А., Балаян В.Д.; заявитель и патентообладатель ФГБУ «СарНИИТО» Минздрава России. №2010101199/14; опубл. 15.01.2010).

УДК 611.983:611.061.1:617–089.844 Оригинальная статья

ИДЕНТИФИКАЦИЯ РЕФЕРЕНТНОЙ ЛИНИИ КОЛЕННОГО СУСТАВА В ЗАВИСИМОСТИ ОТ ГЕНДЕРНЫХ И АНТРОПОМЕТРИЧЕСКИХ ПАРАМЕТРОВ У ПАЦИЕНТОВ, НУЖДАЮЩИХСЯ В ТОТАЛЬНОЙ АРТРОПЛАСТИКЕ

М.Н. Козадаев *— НИИ травматологии, ортопедии и нейрохирургии, ФГБОУ ВО «Саратовский ГМУ им. В.И. Разумовского» Минздрава России, младший научный сотрудник отдела фундаментальных и клинико-экспериментальных исследований, кандидат медицинских наук;* ***М.В. Гиркало*** *— НИИ травматологии, ортопедии и нейрохирургии ФГБОУ ВО «Саратовский ГМУ им. В.И. Разумовского» Минздрава России, старший научный сотрудник отдела инновационных проектов в травматологии и ортопедии, кандидат медицинских наук;* ***А.В. Деревянов*** *— НИИ травматологии, ортопедии и нейрохирургии, ФГБОУ ВО «Саратовский ГМУ им. В.И. Разумовского» Минздрава России, врач травматолог-ортопед общебольничного медицинского персонала;* ***О.А. Кауц*** *— НИИ травматологии, ортопедии и нейрохирургии ФГБОУ ВО «Саратовский ГМУ им. В.И. Разумовского» Минздрава России, старший научный сотрудник отдела инновационных проектов в травматологии и ортопедии, кандидат медицинских наук;* ***А.В. Мандров*** *— НИИ травматологии, ортопедии и нейрохирургии ФГБОУ ВО «Саратовский ГМУ им. В.И. Разумовского» Минздрава России, врач травматолог-ортопед, заведующий операционным блоком.*

THE IDENTIFICATION OF KNEE JOINT REFERENT LINE IN CORRELATION WITH GENDER AND ANTHROPOMETRIC PARAMETERS IN PATIENTS IN NEED FOR TOTAL ARTHROPLASTY

M.N. Kozadaev *— Scientific Research Institute of Traumatology, Orthopedics and Neurosurgery of Saratov State Medical University n.a. V.I. Razumovsky, Junior Research Assistant, Department of Fundamental, Clinical and Experimental Research, Candidate of Medical Sciences;* ***M.V. Girkalo*** *— Scientific Research Institute of Traumatology, Orthopedics and Neurosurgery of Saratov State Medical University n.a. V.I. Razumovsky, Senior Research Assistant, Department of Innovative Projects in Traumatology and Orthopedics, Candidate of Medical Sciences;* ***A.V. Derevyanov*** *— Scientific Research Institute of Traumatology, Orthopedics and Neurosurgery of Saratov State Medical University n.a. V.I. Razumovsky, House Traumatologist and Orthopedist;* ***O.A. Kauts*** *— Scientific Research Institute of Traumatology, Orthopedics and Neurosurgery of Saratov State Medical University n.a. V.I. Razumovsky, Senior Research Assistant, Department of Innovative Projects in Traumatology and Orthopedics, Candidate of Medical Sciences;* ***A.V. Mandrov —*** *Scientific Research Institute of Traumatology, Orthopedics and Neurosurgery of Saratov State Medical University n.a. V.I. Razumovsky, Traumatologist and Orthopedist, the Head of Surgery Block.*

Дата поступления — 24.08.2018 г. Дата принятия в печать — 06.09.2018 г.