УДК 616.711.1/616.832.12–008.6 Оригинальная статья

ПЕРСОНАЛИЗИРОВАННЫЙ ПОДХОД К ДИАГНОСТИКЕ И ЛЕЧЕНИЮ ПАЦИЕНТОВ С ПОСТТРАВМАТИЧЕСКИМИ И ДЕГЕНЕРАТИВНЫМИ ПОРАЖЕНИЯМИ ШЕЙНОГО ОТДЕЛА ПОЗВОНОЧНИКА

В.В. Островский *— НИИ травматологии, ортопедии и нейрохирургии ФГБОУ ВО «Саратовский ГМУ им. В.И. Разумовского» Минздрава России, заведующий нейрохирургическим отделением, кандидат медицинских наук;* ***И.Н. Щаницын*** *— НИИ травматологии, ортопедии и нейрохирургии ФГБОУ ВО «Саратовский ГМУ им. В.И. Разумовского» Минздрава России, младший научный сотрудник отдела инновационных проектов в нейрохирургии и вертебрологии, кандидат медицинских наук.*

PERSONALIZED APPROACH TO DIAGNOSTICS AND TREATMENT OF PATIENTS WITH POSTTRAUMATIC AND DEGENERATIVE DISEASES OF CERVICAL SPINE

V.V. Ostrovsky *— Scientific and Research Institute of Traumatology, Orthopedics and Neurosurgery of Saratov State Medical University n.a. V.I. Razumovsky, Head of Department of Neurosurgery and Vertebrology, Candidate of Medical Sciences;* ***I.N. Shchanitsyn*** *— Scientific and Research Institute of Traumatology, Orthopedics and Neurosurgery of Saratov State Medical University n.a. V.I. Razumovsky, Department of Innovative Projects in Neurosurgery and Vertebrology, Candidate of Medical Science.*

Дата поступления — 09.04.2018 г Дата принятия в печать — 17.05.2018 г.

Островский В.В., Щаницын И.Н. **Персонализированный подход к диагностике и лечению пациентов с посттравматическими и дегенеративными поражениями шейного отдела позвоночника. Саратовский научно-медицинский журнал 2018; 14 (2): 244–250.**

Цель: разработка персонализированного подхода к хирургической реабилитации путем создания лечебно-диагностического алгоритма для улучшения результатов лечения пациентов с дегенеративными и травматическими поражениями шейного отдела позвоночника. *Материал и методы.* В нейрохирургическом отделении с января 2009 г. по январь 2016 г. обследовано и проведено лечение 520 пациентов с поражением шейного отдела позвоночника (из них 227 больных с дегенеративными изменениями и 293 пациента с посттравматическими деформациями) в возрасте от 15 до 80 лет. Осуществлен сравнительный анализ двух групп пациентов, пролеченных в период с 2009 по 2012 г. (группа 1: 235 пациентов) и в период с 2013 по 2016 г. (группа 2: 285 пациентов). При предоперационном планировании у пациентов группы 2 использовался разработанный алгоритм диагностики. *Результаты.* Частота всех осложнений оказалась значительно ниже в группе 2. При анализе осложнений выявлено, что чаще в группе 1 встречались: дисфагия; дисфония; выраженные послеоперационные боли в области шеи и верхних конечностей; поломка/мальпозиция винта, трансплантата или пластины. *Заключение.* Разработанные алгоритмы диагностики и лечения пациентов с цервикальными посттравматическими и дегенеративными поражениями позвоночника, учитывающие их индивидуальные морфометрические и функциональные данные, позволяют сформировать эффективную персонализированную программу хирургической реабилитации данной категории пациентов, тем самым снижая количество периоперационных осложнений с 35 до 9%.

Ключевые слова: шейный отдел позвоночника, хирургическое лечение, алгоритм, лечение.

Ostrovsky VV, Shchanitsyn IN. **Personalized approach to diagnostics and treatment of patients with posttraumatic and degenerative diseases of cervical spine. Saratov Journal of Medical Scientific Research 2018; 14 (2): 244–250.**

Aim: to develop a personalized approach to diagnostics and treatment of patients outcomes with degenerative and post-injury deformities of cervical spine. *Material and Methods.* Between January 2009 and January 2016, 520 patients at the age of 15–80 years with degenerative (227) and traumatic (293) lesions of cervical spine were treated in neurosurgical department. We conducted a comparative analysis of two groups of patients: treated in the period from 2009 to 2012 (group 1: 235 patients) and in the period from 2013 to 2016 (group 2: 285 patients). The developed diagnostic algorithm was used in patients of group 2 when the operation was planned. *Results.* The frequency of all complications was significantly lower in group 2. In the analysis of complications it was revealed that more often in group 1 there were: dysphagia, dysphonia, severe postoperative pain in the neck and upper limbs; breakdown or malposition of the screw, graft or plate. *Conclusion.* The comprehensive algorithms for diagnosis and treatment of patients with degenerative and post-injury deformities of cervical spine that take into account their individual morphometric and functional data allow to form an effective personalized program of surgical rehabilitation and reduce the number of perioperative complications from 35 to 9%.

Key words: cervical spine, surgery, algorithm, treatment.

Введение. Несмотря на достигнутые успехи хирургической реабилитации пациентов с дегенеративными и травматическими поражениями шейного отдела позвоночника, следует отметить потенциальный высокий риск развития периоперационных осложнений, в том числе с летальным исходом [1–3]. Летальность при хирургическом лечении варьируется от 0 до 1,8%. Тяжелые осложнения, включая перфорацию пищевода, повреждение позвоночной и сонной артерии или нервных структур, встречаются в 1–8% случаев [1]. Несмотря на то что риск хирургических осложнений невысок, он, несомненно, значим [1].

Ответственный автор — Островский Владимир Владимирович
Тел.: +7(964)8799466
E-mail: ostrw@mail.ru

Выбор правильной тактики при поражении шейного отдела позвоночника является ключевым моментом в получении положительных результатов лечения.

Цель: разработка персонализированной программы хирургической реабилитации путем создания лечебно-диагностического алгоритма для улучшения результатов лечения пациентов с дегенеративными и травматическими поражениями шейного отдела позвоночника.

Материал и методы. В нейрохирургическом отделении НИИ травматологии, ортопедии и нейрохирургии с января 2009 г. по январь 2016 г. обследовано и проведено лечение 520 пациентов с поражением шейного отдела позвоночника (из них 227 больных с дегенеративными изменениями и 293 пациента с

посттравматическими деформациями) в возрасте от 15 до 80 лет. Мы провели сравнительный анализ двух групп пациентов, пролеченных в период с 2009 по 2012 г. (группа 1: 235 пациентов) и в период с 2013 по 2016 г. (группа 2: 285 пациентов). При предоперационном планировании у пациентов группы 2 использовался разработанный алгоритм диагностики. Характеристики групп представлены в табл. 1 и 2. Группы не различались по основным параметрам.

Проверка распределения на нормальность проводилась при помощи критериев Шапиро — Уилка и Колмогорова — Смирнова. Распределение большинства параметров не соответствовало нормальному. Для характеристики количественных признаков определяли медиану и квартили. Качественные признаки представлены в абсолютных значениях и процентах. При сравнении групп по количественным признакам применяли методы непараметрической статистики:

Таблица 1

Общая характеристика пациентов в первой и второй группах

Параметр	Группа 1 (2009–2012) (n=235)	Группа 2 (2013–2016) (n=285)	p*
Диагноз			
Травма	158	153	0,201
Дегенерация	77	132	
Возраст (лет)	46 (39-56)	47 (39-56)	0,112
ИМТ (кг/м^2)	27 (24-33)	26 (23-30)	0,071
Мужчины	195	228	0,06
Срок после травмы/появления жалоб, мес.	7,5 (4-72)	9 (7-87)	0,061
ВАШ исходно	7 (6-8)	8 (7-8)	0,283
ASIA исходно			
A	29	34	
B	22	35	
C	65	75	0,135
D	46	51	
E	73	90	
Классификация SLIC (>5 баллов)	23	14	0,719
Классификация ASA			
1–2-я степень	94	126	0,067
Уровни поражения			
1 уровень	184	207	
2 уровня	42	57	0,145
3 уровня	9	21	
C0	0	4	0,13
C1	1	10	0,59
C2	11	23	0,153
C3	14	17	0,562
C4	38	48	0,814
C5	121	154	0,481
C6	83	98	0,926
C7	26	26	0,558

Примечание: ИМТ — индекс массы тела; p* — расчет критерия χ^2 (точный критерий Фишера) или критерия U Манна — Уитни для независимых выборок; для количественных признаков определены: медиана, 25-й и 75-й перцентили.

Таблица 2

Сравнение сопутствующей патологии и факторов риска в первой и второй группах

Сопутствующая патология и факторы риска	Группа 1 (2009–2012) (n=235)	Группа 2 (2013–2016) (n=285)	p*
Сердечно-сосудистые заболевания			
Атеросклероз артерий нижних конечностей	3	4	0,782
Ишемическая болезнь сердца	15	22	0,801

Окончание табл. 2

Сопутствующая патология и факторы риска	Группа 1 (2009–2012) (n=235)	Группа 2 (2013–2016) (n=285)	p*
Нарушения ритма сердца	7	5	0,561
Инфаркт миокарда в анамнезе	0	2	0,199
Артериальная гипертензия	25	37	0,324
ОНМК в анамнезе	1	2	0,547
Легочные заболевания			
ХОБЛ	27	50	0,12
Курение	25	53	0,117
Заболевания почек			
ХБП	6	9	0,106
Креатинин >120 мкмоль/л	8	15	0,433
Заболевания ЖКТ			
Гепатиты (В/С/алкогольный)	4	11	0,043
Хронический панкреатит	12	22	0,651
Гастрит/язва ЖКТ	64	31	0,012
Другие			
Сахарный диабет	12	21	0,421
Варикозное расширение вен нижних конечностей	54	35	0,03
Возраст > 60 лет	20	28	0,564
Избыточная масса тела (ИМТ>25 кг/м^2)	74	101	0,901
Анемия (гемоглобин < 110 г/л)	27	24	0,081
Открытая/инфицированная рана	2	4	0,589

Примечание: ИМТ — индекс массы тела; ОНМК — острое нарушение мозгового кровообращения; ХБП — хроническая болезнь почек; ХОБЛ — хроническая обструктивная болезнь легких; ЖКТ — желудочно-кишечный тракт; шкала ASA — шкала Американской ассоциации анестезиологов (шкала оценки физического состояния больных перед операцией); p* — критерий χ^2 (точный критерий Фишера).

для независимых выборок U-критерий Манна — Уитни (двусторонний тест), для связанных выборок критерий Мак-Немара. Сравнение групп по качественным признакам проводили путем оценки таблиц сопряженности и расчета критерия хи-квадрат. При числе наблюдений в ячейках таблицы менее пяти использовали точный критерий Фишера, двусторонний тест. Для всех применяемых методов статистически значимым считали значение p<0,05.

Результаты. Нами предложен алгоритм диагностики, основанный на анамнестических данных, данных неврологического статуса и инструментальных методов исследования. В ходе исследования определены особенности изменения морфотопометрических параметров позвонков при дегенеративных и посттравматических цервикальных поражениях. С учетом использования полученных морфометрических показателей в зависимости от пола и возраста и изучения данных рентгенологического исследования, КТ и МРТ выявлены наиболее значимые рентгенологические, КТ- и МРТ-критерии для точного определения характера поражения и выбора соответствующей хирургической тактики у пациентов с травматическим и дегенеративным поражением шейного отдела позвоночника. Использование данных показателей позволяет с высокой точностью определить стабильность повреждения шейного отдела и разработать дизайн оперативного лечения. В дальнейшем, с 2012 г., применяли разработанный алгоритм диагностики (рис. 1).

Применение алгоритма диагностики позволило повысить чувствительность и точность комплекса диагностических методов. При сравнении визуализирующих данных предоперационного обследования с интраоперационными выявлено повышение соответствия по предложенным параметрам для всех методов. Для спондилографии установлено повышение с 49 до 67%, для КТ — с 75 до 82% (p=0,04). Отмечена также тенденция к повышению точности МРТ (с 85 до 88%), однако различия не были статистически значимыми (p=0,076).

Повышение точности диагностики влияло на результат лечения и уменьшение частоты интраоперационных технических осложнений. Мы обнаружили, что помимо КТ и спондилографии проведение МРТ шейного отдела позвоночника позволило выявить дополнительную информацию у 15% (42/282) пациентов с наличием неврологического дефицита (с признаками миелопатии), у которых КТ данную патологию не зафиксировала. МРТ явно превосходит КТ в выявлении травмы мягких тканей в шейном отделе позвоночника. В группе 2 поражение связок не диагностировано при КТ-сканировании у 12% (34/282) пациентов. В нашей работе у 10,6% (30/282) пациентов данные МРТ изменили тактику лечения в сторону более агрессивного комбинированного хирургического подхода. Хотя МРТ является высокочувствительным методом визуализации, но специфичность его снижена из-за большой частоты ложноположительных результатов (выявление изменений без клинических симптомов).

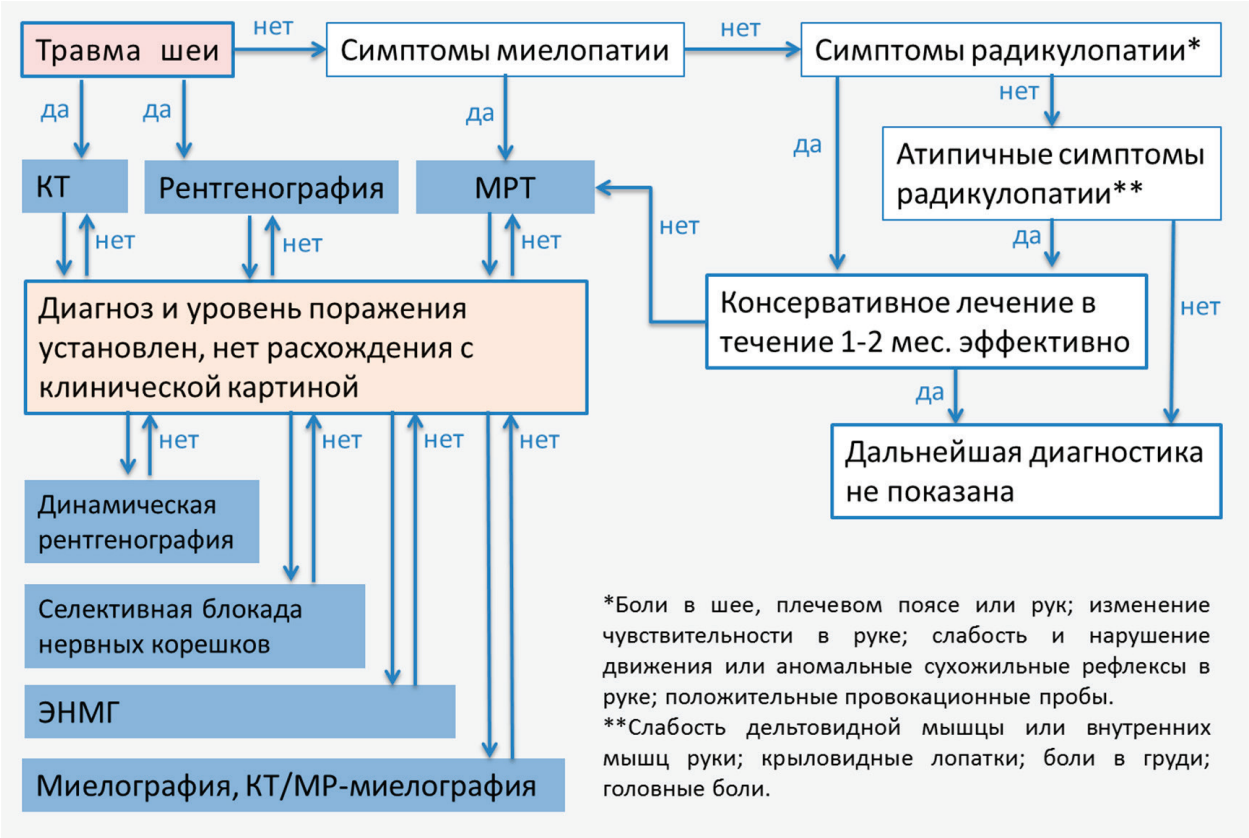

Рис. 1. Алгоритм диагностики при дегенеративном и посттравматическом повреждении шейного отдела позвоночника

На рис. 2–4 представлены разработанные нами тактические алгоритмы лечения пациентов с травмой верхнешейного и нижнешейного отделов позвоночника, а также при дегенеративных поражениях.

В большинстве случаев выполнено хирургическое вмешательство в виде передней декомпрессии спинного мозга и коррекции деформации с использованием различных имплантатов с учетом мор-

Рис. 2. Алгоритм лечения пациентов с травмой верхнешейного отдела позвоночника

Рис. 3. Алгоритм лечения пациентов с травмой нижнешейного отдела позвоночника

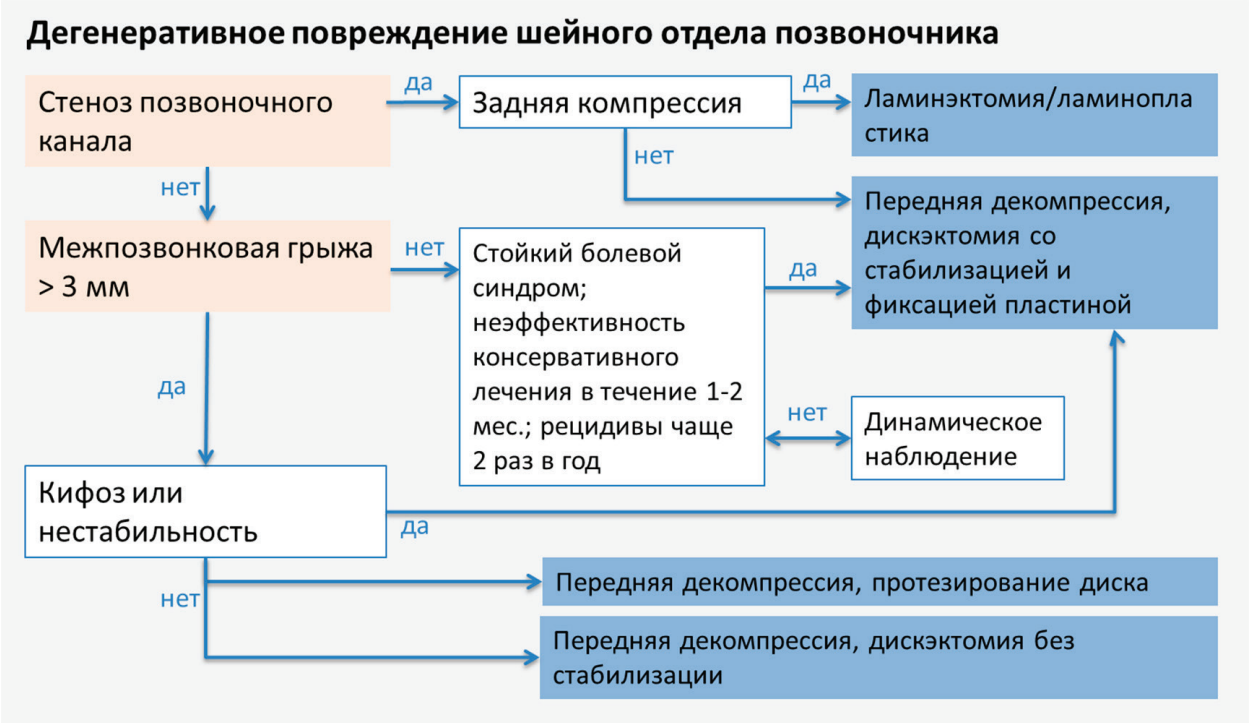

Рис. 4. Алгоритм лечения пациентов с дегенеративным повреждением шейного отдела позвоночника

фометрических особенностей шейных позвонков. При выраженной нестабильности цервикальных позвоночно-двигательных сегментов вентральный доступ был более предпочтительным. Исключения составляли операции у пациентов с застарелыми (более 1 года) посттравматическими деформациями шейного отдела позвоночника, где задний доступ применялся в качестве этапа для мобилизации позвоночного столба, и грубое повреждение заднего лигаментозного комплекса, где выполнялась двухэтапная циркулярная фиксация. Ламинэктомию или ламинопластику через задний доступ выполняли при наличии протяженной задней компрессии на фоне оссификации задней продольной связки (болезнь или синдром Форестье).

Для определения эффективности разработанного алгоритма диагностики и обоснования рациональности комплексного и дифференцированного применения хирургических методов лечения у пациентов с дегенеративным и посттравматическим поражением шейного отдела позвоночника проведено ретроспективное исследование. Оценили клинические, функ-

циональные и рентгенологические результаты лечения пациентов, прооперированных с 2009 по 2012 г. и с 2012 до 2016 г. Кроме того, провели сравнение групп по количеству всех осложнений и подгрупп больных с травматическими и дегенеративными поражениями, получивших различные виды хирургического вмешательства.

Отмечался более выраженный размер положительного эффекта в группе 2, по данным шкал ВАШ и ASIA (рис. 5). Частота всех осложнений, в том числе и «больших» (требовали ревизионного вмешательства, длительного, в том числе стационарного лечения), оказалась значительно ниже в группе 2 в период с 2013 по 2016 г. При анализе осложнений выявлено, что статистически значимо чаще в группе 1 встречались: дисфагия; дисфония; выраженные послеоперационные боли в области шеи и верхних конечностей; поломка/мальпозиция винта, трансплантата или пластины. На рис. 6 представлена частота всех осложнений в группах 1 и 2 и в подгруппах травматических и дегенеративных цервикальных поражений.

Обсуждение. Хирургическое лечение при травматических и дегенеративных поражениях шейного отдела позвоночника в настоящее время включает весь спектр доступов и различных вариантов декомпрессии и стабилизации. Однако применяемые клинико-рентгенологические критерии для определения тактики хирургического лечения сильно разнятся. Несмотря на технический успех операций, клинические и рентгенологические результаты не всегда оказываются удовлетворительными [4]. Средняя частота развития периоперационных осложнений составила 23,3%; при этом минимальная частота составила 3%, максимальная достигала 51%, что совпадает с данными большого обзора, представленного Nasser и соавт. в 2010 г. (8,9%) [5]. Прогнозирование послеоперационных осложнений и разработка стандартизованных алгоритмов тактики диагностики и лечения на основе демографических показателей, клинической картины и данных визуализирующих методов обследования становятся все более насущной проблемой [6].

Тактика лечения поражений шейного отдела позвоночника до сих пор остается неопределенной. Правильное принятие решения по выбору метода лечения предопределяет не только клинический исход, но и выживаемость пациента. Основной задачей нашего исследования являлась разработка персонализированной программы хирургической реабилитации путем создания лечебно-диагностического алгоритма для улучшения результатов лечения пациентов с дегенеративными и травматическими поражениями шейного отдела позвоночника.

При цервикальном дегенеративном поражении компрессия нервного корешка и/или спинного мозга приводит к развитию выраженного болевого синдрома, миелопатии, двигательного дефицита и, как следствие, инвалидности. Декомпрессирующая операция может уменьшить боль и вернуть трудоспособность, но связана с определенным риском осложнений. Nikolaidis и соавт. [1] провели мета-анализ для сравнения результатов хирургических и консервативных методов лечения при шейной радикуломиелопатии. Включенные в исследование работы имели низкую степень доказательности, и, таким образом, остается неясным, компенсируется ли долгосрочная выгода от операции рисками развития периоперационных осложнений. Авторы сделали вывод, что при шейной радикулопатии и легкой форме миелопатии хирургическое вмешательство быстрее облегчает боль, чем физиотерапия или иммобилизация жестким воротником; но разница в отдаленных результатах не была существенной.

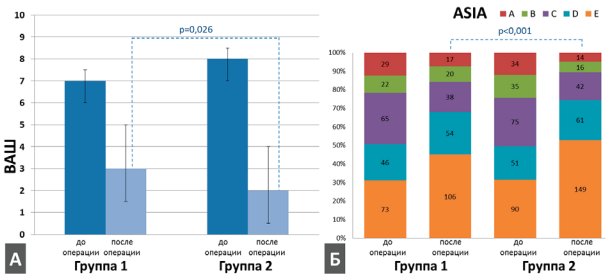

Рис. 5. Динамика изменения неврологического статуса после операции у пациентов, пролеченных до и после 2012 г.: *А* — интенсивность боли по шкале ВАШ; *Б* — неврологический статус по шкале ASIA

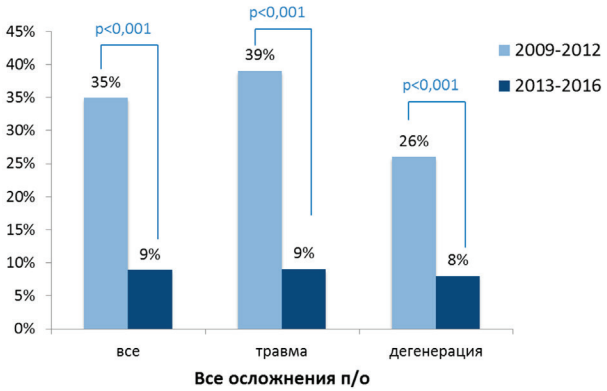

Рис. 6. Частота всех осложнений в подгруппах «травма» и «дегенерация» у пациентов, оперированных до и после 2012 г.

Sampath и соавт. [7] провели нерандомизированное проспективное многоцентровое сравнительное исследование хирургических и нехирургических методов лечения. В группу консервативной терапии (160 пациентов) были включены: медикаментозное лечение, стероиды, постельный режим, физические упражнения, тракция, иммобилизация ортезами, инъекции, мануальная терапия, иглоукалывание и гомеопатические препараты. Хирургическое лечение (80 пациентов) включало: фораминотомию, переднюю декомпрессию с фиксацией и без. Авторы пришли к выводу, что хирургическое вмешательство дает больший положительный эффект. Однако срок наблюдения в исследовании был короткий, и у значительной части пациентов сохранялся болевой неврологический синдром (уровень доказательности III).

Мы считаем, что при шейной радикулопатии показанием для операции являются следующие критерии:

— клинические признаки радикулопатии;

— прогрессирующие парезы верхних конечностей;

— подтвержденная инструментальными методами исследования компрессия нервного корешка;

— сохраняющиеся корешковые боли, несмотря на длительное консервативное лечение (6–12 недель).

Шейная миелопатия может серьезно ухудшить качество жизни больного. Симптомы миелопатии прогрессируют медленно и часто не проявляются, пока не приобретут потенциально необратимый характер. В связи с тем что обратный регресс неврологическо-

го дефицита при шейной миелопатии маловероятен, основной целью хирургического вмешательства является предотвращение дальнейшего прогрессирования неврологических симптомов.

Мы в нашей работе придерживаемся следующих показаний к операции при шейной миелопатии:

— подтвержденное инструментальными методами исследования сдавление спинного мозга с выраженными симптомами миелопатии;

— кифотическая деформация позвоночника с прогрессивным ухудшением неврологического статуса;

— наличие выраженной миелопатии и стеноза позвоночного канала по данным визуализирующих методов исследования даже без корреляции с клиникой;

— острое начало и прогрессирование неврологического дефицита.

Остается спорным вопрос о тактике лечения пациентов с рентгенологическими признаками стеноза позвоночного канала, компрессии спинного мозга и оссификации задней продольной связки без клинических признаков миелопатии [8]. Wilson и соавт. [8] провели систематический обзор с целью выяснить частоту и факторы риска развития миелопатии у асипмтомных пациентов. На основе литературы авторы сделали следующие выводы: 1) у асимптомных пациентов со стенозом позвоночного канала и сдавлением спинного мозга на фоне спондилеза клинические признаки миелопатии развиваются примерно в 8% случаев в течение 1 года и в 23% в течение 44 месяцев наблюдения; 2) у асимптомных пациентов со стенозом позвоночного канала и сдавлением спинного мозга на фоне спондилеза клинические признаки радикулопатии и изменения данных по ССВП и ДВП, без изменения интенсивности сигнала на Т2 взвешенных изображений при МРТ, являются предикторами развития миелопатии в течение 12 месяцев. Повышение интенсивности МР-сигнала является независимым предиктором развития миелопатии в позднем периоде (в среднем 44 мес.); 3) у пациентов с оссификацией задней продольной связки без миелопатии достоверных данных по течению и прогнозу развития миелопатии не получено.

Тактика лечения пациентов с цервикальной травмой зависит от стабильности повреждения и от степени неврологических нарушений. При нестабильных переломах дальнейшее механическое повреждение спинного мозга при вторичной дислокации может привести к тяжелому повреждению спинного мозга. Исследователи разделились во мнении о необходимости ранней (<72 часов) декомпрессии спинного мозга. Ряд авторов не выявил преимуществ ранней операции [9], в то время как другие считают, что выполненная в ближайшие сроки после травмы декомпрессия является безопасной и позволяет улучшить неврологические исходы [10]. Однако существуют исследования, показывающие, что восстановление функции спинного мозга после отсроченной декомпрессии происходит даже через месяцы и годы после травмы [11]. Таким образом, в настоящее время нет общего стандарта в отношении срока декомпрессии при остром повреждении спинного мозга. Немедленное хирургическое вмешательство рекомендуется у больных с неполным повреждением спинного мозга или с прогрессирующим неврологическим ухудшением при сдавлении спинного мозга фрагментами позвонка или межпозвонкового диска [10].

По нашим данным, показаниями к хирургическому лечению при травме нижнешейного отдела позвоночника являлись, кроме наличия нестабильности повреждения (более 4 баллов по классификации SLIC): сдавление спинного мозга; смещение позвонков более чем на 25%; кифотическая деформация более 11º; неспособность восстановления нормальной оси позвоночника; повреждение связок и капсулы дугоотростчатых суставов; компрессионно-оскольчатый перелом 40% и более тела позвонка.

Таким образом, нами разработан алгоритм диагностики, основанный на анамнестических данных, состоянии неврологического статуса и результатах инструментальных методов исследования. При анализе эффективности предложенного алгоритма оказалось, что частота всех осложнений, в том числе «больших», значительно ниже в группе пациентов, лечение которых проводилось по разработанной лечебно-диагностической программе.

Заключение. Разработанные алгоритмы диагностики и лечения пациентов с цервикальными посттравматическими и дегенеративными поражениями позвоночника, учитывающие их индивидуальные морфометрические и функциональные данные, позволяют сформировать эффективную персонализированную программу хирургической реабилитации данной категории пациентов, тем самым снижая количество периоперационных осложнений с 35 до 9%.

Конфликт интересов отсутствует.

Авторский вклад: концепция и дизайн исследования, анализ данных, интерпретация результатов, написание статьи — В. В. Островский, И. Н Щаницын; получение данных — В. В. Островский; утверждение рукописи для публикации — В. В. Островский.

References (литература)

1. Nikolaidis I, Fouyas IP, Sandercock PA, Statham PF. Surgery for cervical radiculopathy or myelopathy. Cochrane Database Syst Rev 2010; 20 (1): CD001466.

2. Bertalanffy H, Eggert HR. Complications of anterior cervical discectomy without fusion in 450 consecutive patients. Acta Neurochir (Wien) 1989; 99 (1-2): 41–50.

3. Saunders RL, Bernini PM, Shirreffs TG Jr, Reeves AG. Central corpectomy for cervical spondylotic myelopathy: a consecutive series with long-term follow-up evaluation. J Neurosurg 1991; 74 (2): 163–70.

4. Boos N, Aebi M. Spinal Disorders: Fundamentals of Diagnosis and Treatment. 2008; 1166 p.

5. Nasser R, Yadla S, Maltenfort MG, et al. Complications in spine surgery. J Neurosurg Spine 2010; 13 (2): 144–57.

6. Karpova A, Arun R, Davis AM, et al. Predictors of surgical outcome in cervical spondylotic myelopathy. Spine (Phila Pa 1976) 2013; 38 (5): 392–400.

7. Sampath P, Bendebba M, Davis JD, Ducker TB. Outcome of patients treated for cervical myelopathy: A prospective, multicenter study with independent clinical review. Spine (Phila Pa 1976) 2000; 25 (6): 670–6.

8. Wilson JR, Patel AA, Brodt ED, et al. Genetics and heritability of cervical spondylotic myelopathy and ossification of the posterior longitudinal ligament: Results of a systematic review. Spine (Phila Pa 1976) 2013; 38 (22 Suppl 1): 123–46.

9. Vaccaro AR, Daugherty RJ, Sheehan TP, et al. Neurologic outcome of early versus late surgery for cervical spinal cord injury. Spine (Phila Pa 1976) 1997; 22 (22): 2609–13.

10. Fehlings MG, Perrin RG. The role and timing of early decompression for cervical spinal cord injury: Update with a review of recent clinical evidence. Injury 2005;36 (Suppl 2): 13–26.

11. Anderson PA, Bohlman HH. Anterior decompression and arthrodesis of the cervical spine: long-term motor improvement. Part II: Improvement in complete traumatic quadriplegia. J Bone Joint Surg Am 1992; 74 (5): 683–92.