УДК 617.764.5 Клинический случай

КЛИНИЧЕСКИЙ СЛУЧАЙ ГРИБКОВОГО ДАКРИОКАНАЛИКУЛИТА

Е.Ю. Красюк — *ОГБУЗ «Тамбовская офтальмологическая клиническая больница», главный врач, кандидат медицинских наук;* ***Н.В. Стрельникова —*** *ОГБУЗ «Тамбовская офтальмологическая клиническая больница», врач-офтальмолог поликлиники.*

A CLINICAL CASE OF FUNGAL DACRYOCANALICULITIS

E.Yu. Krasyuk *— Head Doctor of Tambov Ophthalmological Clinical Hospital, Candidate of Medical Sciences;* ***N.V. Strelnikova*** *— Tambov Ophthalmological Clinical Hospital, Ophthalmologist.*

Дата поступления — 20.03.2018 г. Дата принятия в печать — 17.05.2018 г.

Красюк Е.Ю., Стрельникова Н.В. **Клинический случай грибкового дакриоканаликулита.Саратовский научно-медицинский журнал 2018; 14 (2): 217–219.**

Представлен клинический случай пациентки с грибковым дакриоканаликулитом. Больной проводилось стандартное офтальмологическое обследование, тесты с исчезновением красителя, исследовалось содержимое слезного канальца. Только комплексное обследование с использованием различных методов диагностики позволяет грамотно диагностировать и своевременно проводить необходимое лечение.

Ключевые слова: микоз, слезный каналец, микотическая инфекция, дакриоканаликулит.

Krasyuk E Yu, Strelnikova NV. **A clinical case of fungal dacryocanaliculitis. Saratov Journal of Medical Scientific Research 2018; 14 (2): 217–219.**

Objective: to study the clinical case of a patient with fungal dacryocanaliculitis. The patient with dacryocanaliculitis received a standard ophthalmological examination and tests with the disappearance of the dye. The contents of the lacrimal duct were examined. Only a comprehensive examination of the patient using various diagnostic methods may allow specialists to make a diagnosis and to administer the necessary treatment.

Key words: mycosis, lacrimal duct, mycotic infection, dacryocanaliculitis.

Введение. Грибковое поражение слизистой слезных каналов встречается и диагностируется довольно редко. Представляем случай наблюдения пациентки, обратившейся в приемное отделение ОГБУЗ «Тамбовская офтальмологическая клиническая больница» (ОГБУЗ «ТОКБ»). Диагноз выставлен на основании клинической картины и подтвержден морфологическими исследованиями. Отмечается роль микотической инфекции в патогенезе воспаления слизистых слезных канальцев.

Каждый пятый житель нашей планеты поражен микотической инфекцией. Микозы — распространенная патология человечества. Термин «микоз» ввел в 1854 г. Р. Вирхов, предложив объединить под этим термином различные заболевания, вызванные грибами [1].

Впервые клиническая картина грибкового поражения слезных канальцев с наличием конкрементов в их просвете описана в 1854 г. A. von Graefe [2].

К возбудителям заболеваний слезоотводящих путей относятся:

— дрожжеподобные грибы Candida (обнаруживаются в полости рта у 60% здоровых людей);

— плесневые грибы Aspergillus (обитают в почве, споры в воздухе);

— актиномицеты Израэля (паразитируют в организме животных и человека) [3].

Микроорганизмы становятся патогенными при определенных условиях, в их числе следующие:

— воспалительные заболевания полости рта;

— патологические состояния твердых тканей зуба;

— длительное лечение антибиотиками, кортикостероидами;

— химиотерапевтическое лечение;

— лечение цитостатиками;

— гормональные, обменные нарушения (сахарный диабет, ожирение) [4].

В настоящее время известно более 400 видов грибов — возбудителей микозов, из которых около пятидесяти являются патогенными для органа зрения и его придаточного аппарата [5]. Дакриоканаликулит (dacryocanaliculitis) — наиболее редкая патология слезных канальцев. Возникает в результате заболеваний век, конъюнктивы и слезного мешка. Возбудителем могут служить гноеродные бактерии,

Ответственный автор — Стрельникова Надежда Валерьевна
Тел.: +7(915)8814346
E-mail: oftb@mail.ru

паразитические грибы (аспергиллы, актиномицеты) и вирусы (вирус простого герпеса, вирус zoster). Хронический дакриоканаликулит возникает при недостаточной эффективности от антибактериальной терапии острого воспаления слезных канальцев и конъюнктивы. Клинические признаки и симптомы: кожа в области канальцев гиперемирована, болезненна при надавливании. Слезные точки расширены, гиперемированы и отечны. При надавливании появляется слизисто-гнойное или крошковидное (при грибковом поражении) отделяемое, больные жалуются на слезостояние и слезотечение. Кроме того, может быть катаральное воспаление канальцев, при котором можно с помощью щелевой лампы увидеть грубый отек слизистой канальца, слезную точку воронкообразной формы и просвет слезной точки, заполненный водянистыми отечными массами. Диагностика достаточно сложна, поскольку клиническая картина заболевания схожа с таковой при хроническом конъюнктивите и инфицирование слезных путей становится очевидным только на поздних стадиях процесса. Рациональный метод лечения выбирают в соответствии с выделенной микрофлорой и ее чувствительностью к антибиотикам [6–8].

Грибковые поражения слизистой канальцев (микозы) встречаются довольно редко, поражаются чаще нижние слезные канальцы, и, как правило, один. При попадании в слезоотводящие пути, мицелий гриба прикрепляется к эпителию слизистой оболочки, где вступает во взаимодействие с эндогенной флорой, вызывая клеточную реакцию; обызвествляется и превращается в дакриолит (крошковидное отделяемое, друзы или нити мицелия грибка), может выходить за пределы канальца. Сначала единственным симптомом является слезотечение. В следующей фазе стенки канальцев утолщаются, и из слезной точки при давлении на каналец выделяется гной, иногда с примесью твердых крошковидных крупинок грибкового конкремента желтоватого цвета (структуры речного песка). Каналец припухший, слезная точка расширена. В дальнейшем могут произойти закупорка слезной точки, растяжение канальца с перфорацией и втягиванием в воспалительный процесс слизистой и кожи век, роговицы, слезного мешка.

При односторонних упорных гнойных конъюнктивитах, которые сопровождаются слезотечением, следует исследовать содержимое канальца после его расщепления на протяжении нескольких миллиметров. Признаком микоза является обнаружение друз или нитей мицелия грибка после растирания на предметном стекле конкрементов и бактериологического исследования [9].

В последние годы отмечается увеличение количества заболеваний, обусловленных условно-патогенными микроорганизмами, в том числе и актиномицетами. Актиномицеты все чаще становятся одной из причин заболевания слезоотводящих путей. Консервативное лечение редко бывает эффективным, так как не учитывается актиномикотическая этиология заболевания.

Диагностика включает следующее: оценку офтальмологического статуса; тесты с исчезновением красителя; дакриорентгенографию; морфологическое и бактериологическое исследование содержимого слезного канальца [10, 11]

Описание клинического случая. Больная С. 1949 г.р. направлена в ОГБУЗ «ТОКБ» с диагнозом: «Хронический конъюнктивит правого глаза» (диагноз выставлен по месту жительства) (рис. 1).

Сопутствующие заболевания: гипертоническая болезнь, аллергическая реакция на различные антибиотики (длительные курсы за последний год). Предъявляла жалобы на слезотечение, слизисто-гнойные выделения, покраснение правого глаза. Из анамнеза известно, что длительно (около девяти месяцев) лечилась антибиотиками и кортикостероидными препаратами без существенной динамики.

При осмотре: нижняя слезная точка увеличена в размере, белесоватая, при надавливании на область слезного канальца выделялось обильное гнойное отделяемое из нижней слезной точки, видны конкременты (дакриолиты в виде крошковидных крупинок структуры речного песка) (рис. 2).

Больной проведено стандартное офтальмологическое и дакриологическое обследование, которое включало субъективную оценку выраженности слезотечения, пробы Schirmer и Norn, тесты с исчезновением красителя (канальцевая и носовая пробы), промывание слезоотводящих путей, дакриорентгенографию.

Результаты канальцевой пробы: слабоположительна через нижний каналец. При промывании слезоотводящих путей раствором фурациллина 1:5000 выявлено сохранение пассивной проходимости. При рентгенологическом исследовании слезоотводящих путей правого глаза с контрастированием обнаружен контраст, введенный через нижнюю слезную точку

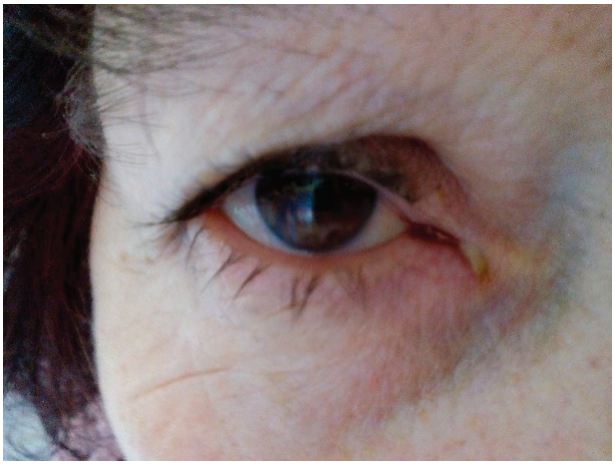

Рис. 1. Вид больной с грибковым дакриоканаликулитом

Рис. 2. Вид слезной точки с наличием конкрементов при биомикроскопии

Рис. 3. Гнойное отделяемое у больной с грибковым дакриоканаликулитом

в незначительном количестве в полости слезного мешка и далее в неравномерно суженном слезноносовом канале и полости носа. Особенности клинической картины воспаления слезных канальцев, с учетом проведенных диагностических исследований и характерным видом выделяемых из них дакриолитов (структура и цвет речного песка), позволили выставить диагноз: «Грибковый дакриоканаликулит правого глаза».

Выделенный материал из слезной точки исследовался в лаборатории путем предварительной микроскопической диагностики нативных (неокрашенных), а также окрашенных 1%-ным метиленовым синим препаратов. Обнаружены клетки и мицелий дрожжеподобного гриба (рис. 3).

Лечение: под местной анестезией (2%-ный раствор лидокаина) нижний слезный каналец расширяли коническими зондами увеличивающего диаметра с последующим его выскабливанием ложечкой Давиеля. Получены дакриолиты: объем дакриолитов составил ½ чайной ложки, или приблизительно 2,5 мл. Слезоотводящие пути промыты раствором 0,25%-ной борной кислоты.

Больной назначено: промывание слезоотводящих путей правого глаза раствором актинолизата 3 раза в неделю №10; в/м введение его же по 3 мл 2 раза в неделю №10; инстилляции антисептика (витабакт 4 раза в день: 1 месяц).

Дальнейшая диагностика выделенного материала из слизистой точки проводилась в бактериологической лаборатории путем посева на питательные среды и дальнейшего микроскопического исследования выделенных колоний. Баклаборатория дала заключение о том, что выделены грибы рода Candida: обильный рост.

При осмотре через 1 месяц после проведенного лечения пациентка жалоб не предъявляла. Признаков воспаления слезоотводящих путей не обнаружено.

Выводы:

1. Комплексное обследование с использованием инструментальных и лабораторных методов диагностики в сочетании с анамнезом и клиникой позволяет правильно поставить диагноз и назначить необходимое лечение.

2. Дальнейшее наблюдение за клиническим течением заболевания и состоянием слезных путей пациента необходимо для определения положительного терапевтического эффекта от проведенного лечения.

3. Данный случай показывает необходимость учета возможного развития микотической инфекции специалистами амбулаторного звена у пациентов с упорным хроническим воспалительным процессом придаточного аппарата глазного яблока.

Авторский вклад: написание статьи — Е. Ю. Красюк, Н. В. Стрельникова; утверждение рукописи для публикации — Е. Ю. Красюк.

References (Литература)

1. Cherkunov BF. Diseases of lacrimal organs. Samara, 2001; 296 p. Russian (Черкунов Б. Ф. Болезни слезных органов. Самара: ГП «Перспектива», 2001; 296 с.).

2. Askerova SM. Complex surgical treatment of primary and induced pathology of the lacrimal system. M., 2005; 52 p. Russian (Аскерова С. М. Комплексное хирургическое лечение первичной и индуцированной патологии слезной системы. М., 2005; 52 с.).

3. Avetisov SE, Egorov EA, Moshetova LK, Neroev VV, Tahchidi HP, eds. Ophthalmology: National Leadership. M.: GEOTAR-Media, 2008; 944 p. Russian (Офтальмология: национальное руководство / под ред. С. Э. Аветисова, Е. А. Егорова, Л. К. Мошетовой, В. В. Нероева, Х. П. Тахчиди. М.: ГЭОТАР-Медиа, 2008; 944 с.).

4. Sultanov MYu. Surgical treatment of canaliculitis. Herald of Ophthalmology 1998; (33): 1–7. Russian (Султанов М. Ю. Хирургическое лечение каналикулитов. Вестник офтальмологии 1998; (33): 1–7).

5. Starkov GL, Savinykh VI. Fermentotherapy in ophthalmology. Kemerovo, 1977; 125 p. Russian (Старков Г. Л., Савиных В. И. Ферментотерапия в офтальмологии. Кемерово, 1977; 125 с.).

6. Manyukova NK. The case of tubule actinomycosis. Arhiv patologii 1928; 4: 275. Russian (Манюкова Н. К. Случай актиномикоза канальца. Архив патологии 1928; 4: 275).

7. Beloglazov VG. Alternative options for restoring the patency of the lacrimal paths. Herald of Ophthalmology 2006; (1): 8–12. Russian (Белоглазов В. Г. Альтернативные варианты восстановления проходимости слезоотводящих путей. Вестник офтальмологии. 2006; (1): 8–12).

8. Krasnozhen VN. Application of new technologies in the treatment of pathology of tear ducts. Kazan, 2005; 40 p. Russian (Красножен В. Н. Применение новых технологий в лечении патологии слезоотводящих путей. Казань, 2005; 40 с.).

9. Shkolnik SF, Pashtaev NP. Transcanalicular endoscopy of lacrimal ducts. In: Fedorov'sreadings 2009. M., 2009; p. 359. Russian (Школьник С. Ф., Паштаев Н. П. Трансканаликуляр ная эндоскопия слезоотводящих путей. В сб.: Федоровские чтения 2009. М., 2009; с. 359).

10. IV Scientific and Practical Conference "Ophthalmological Educational Universities": Collection of materials. M.: Research Institute of Eye Diseases, 2017; 47 p. Russian (IV научно-практическая конференция «Офтальмологические образовательные университеты»: сб. материалов. М.: ФГБНУ «НИИ глазных болезней», 2017; 47 с.).

11. Romano A, et al. Treatment of canaliculitis. Ophthalmologica, Basei 1975; 170: 13–21.