ПЕДИАТРИЯ

УДК 616.34–002.4-06-053.31 (045) Оригинальная статья

ФАКТОРЫ РИСКА РАЗВИТИЯ НЕКРОТИЧЕСКОГО ЭНТЕРОКОЛИТА У НОВОРОЖДЕННЫХ

А. А. Межлунян *— ФГБОУ ВО «Саратовский ГМУ им. В. И. Разумовского» Минздрава России, студентка 6-го курса педиатрического факультета;* ***О. С. Панина —*** *ФГБОУ ВО «Саратовский ГМУ им. В. И. Разумовского» Минздрава России, доцент кафедры госпитальной педиатрии и неонатологии, кандидат медицинских наук;* ***Н. В. Позгалева —*** *ФГБОУ ВО «Саратовский ГМУ им. В. И. Разумовского» Минздрава России, ассистент кафедры госпитальной педиатрии и неонатологии.*

RISK FACTORS FOR THE DEVELOPMENT OF NECROTIZING ENTREOCOLITIS IN NEWBORNS

A. A. Mezhlunyan *— Saratov State Medical University n.a. V. I. Razumovsky, Pediatric Faculty, Student;* ***O. S. Panina*** *— Saratov State Medical University n.a. V. I. Razumovsky, Department of Hospital Pediatrics and Neonatology, Assistant Professor, Candidate of Medical Science;* ***N. V. Pozgaleva*** *— Saratov State Medical University n.a. V. I. Razumovsky, Department of Hospital Pediatrics and Neonatology, Assistant.*

Дата поступления — 23.06.2017 г. Дата принятия в печать — 12.09.2017 г.

Межлунян А. А., Панина О. С., Позгалева Н. В. **Факторы риска развития некротического энтероколита у новорожденных. Саратовский научно-медицинский журнал 2017; 13 (3): 495–498.**

Цель: проанализировать различные факторы риска некротического энтероколита (НЭК) у новорожденных младенцев различного гестационного возраста**.** *Материал и методы.* Проведен ретроспективный анализ медицинской документации (формы 096/у, 097/у) за 2011–2015 гг.: 20 пар «мать — новорожденный». Критерий включения в анализ: наличие в диагнозе некротического энтероколита. Рассчитаны интенсивные и экстенсивные показатели. *Результаты.* При анализе результатов выявлено у всех пациентов сочетание процессов, ведущих к спазму сосудов кишечной стенки, обусловившему ишемию слизистой оболочки и ее некроз, а также установлена контаминация кишечника патогенной микрофлорой, которая послужила причиной повреждения слизистой оболочки кишечника. *Заключение.* В целях предупреждения развития НЭК важно учитывать наличие у новорожденных факторов риска развития заболевания, для чего необходим анализ течения настоящей беременности, родов и раннего неонатального периода.

Ключевые слова: новорожденный, некротический энтероколит, факторы риска.

Mezhlunyan AA, Panina OS, Pozgaleva NV. **Risk factors for the development of necrotizing enterocolitis in newborns. Saratov Journal of Medical Scientific Research 2017; 13 (3): 495–498.**

The goal is to analyze the various risk factors for necrotizing enterocolitis (NEC) in newborn infants of different gestational age. *Material and Methods.* A retrospective analysis of medical records (forms 096/y, 097/y) for 2011–2015 was conducted. 20 pairs “mother — newborn”. The criterion for inclusion in the analysis was the presence in the diagnosis of necrotizing enterocolitis. A method of descriptive statistics was used to interpret the data. The calculation of intensive and extensive indicators is carried out. *Results*. When analyzing the results, it was found that all patients had a combination of processes leading to spasm of the vessels of the intestinal wall, which led to mucosal ischemia and necrosis, as well as intestinal contamination with pathogenic microflora, which caused damage to the intestinal mucosa. *Conclusion.* To prevent the development of NEC, it is necessary to take into account the presence of newborn risk factors for the development of the disease, this requires an analysis of the current course of pregnancy, childbirth and the early neonatal period.

Key words: newborn, necrotizing enterocolitis, risk factors.

Введение. Некротический энтероколит (НЭК) — тяжелое заболевание периода новорожденности, которое представляет собой воспаление кишечной стенки с последующим ее некрозом. Долгое время в качестве синонимов НЭК фигурировали такие патологические состояния, как функциональная кишечная непроходимость, внутрибрюшной абсцесс, спонтанная перфорация подвздошной кишки, постгипоксический парез кишечника [1]. Таким образом, почти до второй половины прошлого века данное патологическое состояние не было очерчено как нозологическая форма. В настоящее время НЭК имеет свой код в МКБ-10. НЭК представляет собой широкий спектр вариантов течения заболевания: от случаев, заканчивающихся благополучно, без каких-либо по-

Ответственный автор — Позгалева Надежда Валерьевна
Тел.: 89626274719
E-mail: pozgaleva87@mail.ru

следствий, до тяжелых форм, осложняющихся некрозом кишечника, перфорацией, перитонитом и сепсисом, приводящим, как правило, к летальному исходу [2].

Некротический энтероколит является одной из главных причин смерти (15–30%) среди пациентов с экстремально низкой массой тела (ЭНМТ) отделений интенсивной терапии. Заболеваемость составляет 1–5 случаев на 1000 новорожденных. Обычно НЭК развивается у недоношенных детей и детей с низкой массой тела при рождении. Несмотря на разработанные критерии ранней диагностики, принципы консервативной терапии заболевания, часто наблюдается осложненное течение [3]. Хирургические стадии НЭК встречаются в среднем у 50% заболевших детей. Летальность в таком случае, по данным разных авторов, достигает 20%, а при обширных некрозах кишечника может достигать 80–100%.

Высокий уровень летальности при НЭК является причиной активного изучения данного заболевания [4]. Почему же возникает НЭК? Ответ на этот вопрос не может быть однозначным, так как НЭК — гетерогенное заболевание и этиология его мультифакториальна. Главная причина — поражение слизистой кишечника. К поражению кишечника ведут ишемические факторы: хроническая фетоплацентарная недостаточность, респираторный дистресс, синдром новорожденного, наркотическая интоксикация, полицитемия, гипоксическое/ишемическое поражение центральной нервной системы, врожденные пороки сердца «синего» типа, анемия/гемотрансфузия [5]. Немалое значение имеет и характеристика энтерального кормления. Кормление гиперосмолярными смесями, мальабсорбция, форсированные объемы питания могут привести к поражению слизистой кишечника. Бактериальная флора: эндотоксины, патологическая контаминация кишечника, тяжелые инфекции матери, катетеризация пупочной вены более семи суток — оказывает патогенное действие [6].

Большое значение имеет восприимчивость организма: мужской пол, преждевременные роды, НМТ, ОНМТ, ЭНМТ, незрелые барьерные функции слизистой оболочки.

В настоящее время выделяются три клинические формы НЭК: первично-некротизирующая (возникает в результате нарушения кровообращения в стенке кишки, а из-за нарушения притока крови наступает интестинальная ишемия (гиповолемия, централизация кровообращения, пороки сердца)); инфильтративная (у детей имеется воспалительный процесс, в результате контаминации кишечника происходит образование воспалительных инфильтратов); обтурационная (характерна для детей со ЗВУР, наиболее частой причиной бывает идеопатический илеус недоношенных детей) [7].

Сроки манифестации заболевания варьируются широко: от рождения до трех месяцев. Ранняя манифестация (в течение первых 4–7 дней), бурное течение, склонность к отграничению воспалительного процесса и выраженные местные реакции наблюдаются у более зрелых пациентов. Для глубоконедоношенных детей более характерны позднее начало заболевания (на 2–3-й неделе жизни), торпидное течение, генерализация процесса и превалирование системных признаков. Подозрение на манифестацию некротического энтероколита устанавливается у пациентов из группы риска при сочетании одного неспецифического системного признака и одного симптома со стороны ЖКТ [8].

До настоящего времени не существует так называемого «золотого» маркера или предиктора этого тяжелого недуга. Диагноз складывается из целого ряда клинических и лабораторных признаков, оцениваемых в динамике.

Цель: анализ различных факторов риска некротического энтероколита у новорожденных младенцев различного гестационного возраста**.**

Материал и методы. На базе ГУЗ ПЦ г. Саратова проведен ретроспективный анализ медицинской документации (формы 096/у, 097/у) за 2011–2015 гг.: 20 пар «мать — новорожденный». Критерием включения в анализ являлось наличие в диагнозе некротического энтероколита. Проведен расчет интенсивных и экстенсивных показателей.

Результаты. В ходе работы выявлено, что у всех матерей, вошедших в исследование, имелся отягощенный акушерско-гинекологический анамнез. Наиболее часто отмечались хроническая фетоплацентарная недостаточность, токсикоз и гестоз, а также анемия беременных. У 65% матерей имелась информация об инфекции в анамнезе (пиелонефрит, TORCH-комплекс и т.д.) (рис. 1).

Гестационный возраст, при котором наиболее часто фиксировался НЭК: 27–28 недель гестации, про-

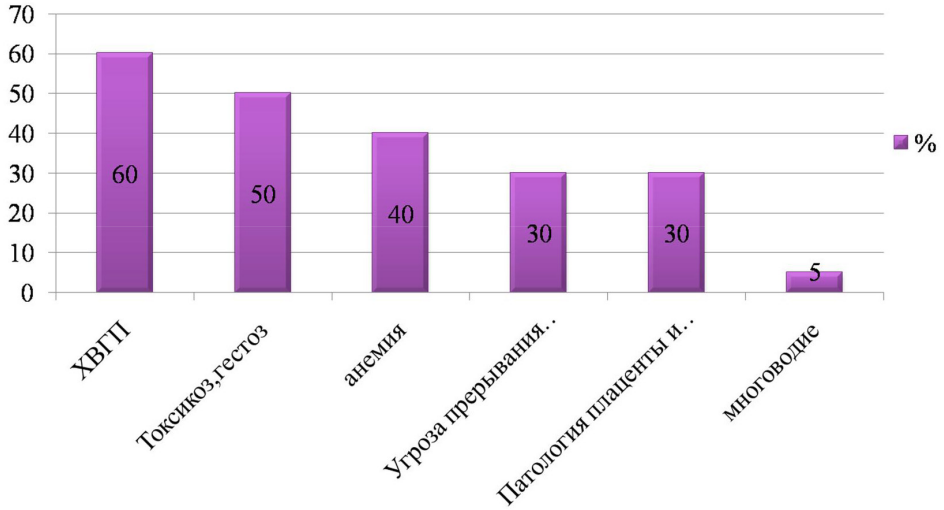

Рис. 1. Факторы риска НЭК, %

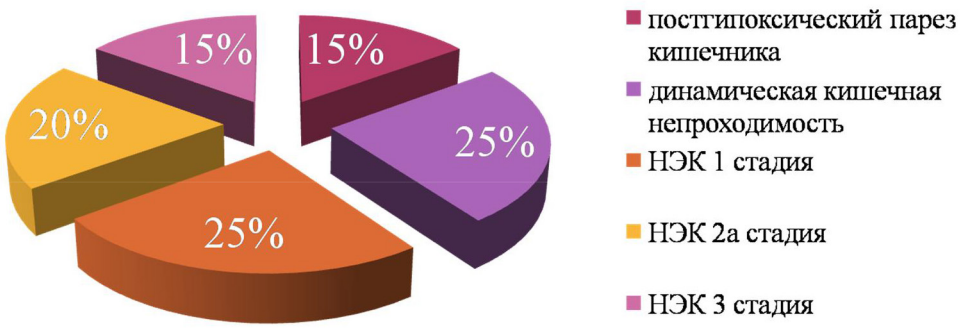

Рис. 2. Наиболее часто выставляемые диагнозы, %

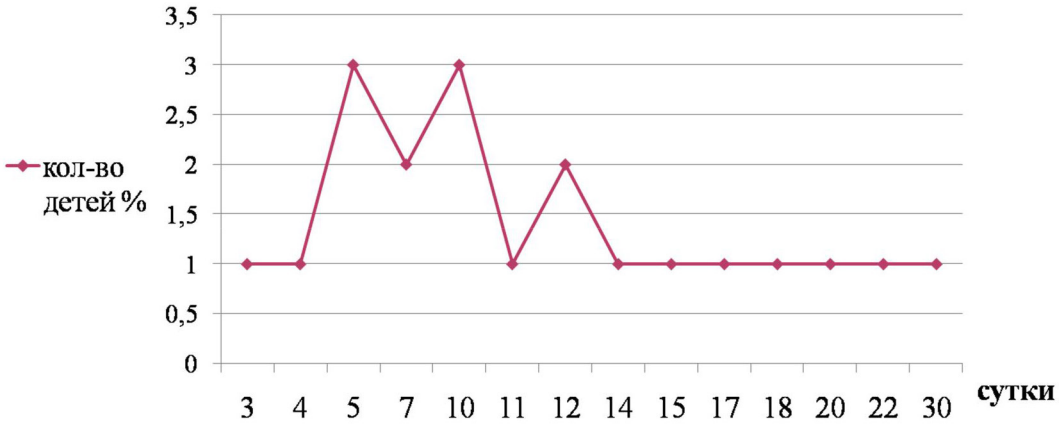

Рис. 3. Срок манифестации НЭК

цент летальности в данной группе детей был самым высоким; часто НЭК отмечался и у детей, родившиеся на 33–34-й неделе гестации. У 30% детей наблюдались интранатальная асфиксия и гипоксия. Оценка по шкале Апгар 3–4 балла встречалась наиболее часто. Большинство детей были мужского пола. Более половины новорожденных имели экстремально низкую массу тела при рождении. РДСН в анамнезе зафиксирован у 70% детей. У четверти недоношенных новорожденных имелась малая масса к сроку гестации, а у 30% детей отмечалась гемотрансфузия в анамнезе. В медицинской документации в равных соотношениях зафиксированы диагнозы: «Динамическая кишечная непроходимость» и «НЭК 1-й стадии» (рис. 2.).

Манифестация заболевания отмечалась на 5–10-е сутки жизни. По данным медицинской документации, 40% новорожденных детей выписаны домой, 40% недоношенных младенцев переведены в неонатальные стационары, 10% детей требовали хирургического лечения, и они были переведены в детское хирургическое отделение, в 10% случаев произошел летальный исход (рис. 3).

Обсуждение. НЭК в настоящее время является одной из первостепенных проблем на всей территории Российской Федерации. НЭК у новорожденных детей требует более детального изучения. Сотрудничество неонатологов и акушеров-гинекологов должно быть неотъемлемой частью в решении этой проблемы.

Заключение. При анализе различных факторов риска некротического энтероколита у новорожденных младенцев различного гестационного возраста выявлено имевшееся у всех пациентов сочетание процессов, ведущих к спазму сосудов кишечной стенки, обусловивших ишемию слизистой оболочки и ее некроз, а также установлена контаминация кишечника патогенной микрофлорой, которая послужила причиной повреждения слизистой оболочки кишечника. Гестационный возраст, при котором наиболее часто фиксировался НЭК: 27–28 недель гестации, процент летальности в данной группе детей был самым высоким; часто НЭК отмечался и у детей, родившиеся на 33–34-й неделе гестации.

В целях предупреждения развития НЭК важно учитывать наличие у новорожденных факторов риска развития заболевания, для чего необходим анализ течения настоящей беременности, родов и раннего неонатального периода.

Подозрение на НЭК требует незамедлительного изменения тактики ведения новорожденного (объема и состава энтерального питания; коррекция в антибактериальной терапии и т.д.).

Конфликт интересов не заявляется.

Авторский вклад: концепция и дизайн исследования, анализ данных — О.С. Панина, А.А. Межлунян, Н.В. Позгалева; получение данных — О.С. Панина, А.А. Межлунян; интерпретация результатов, написание статьи — О.С. Панина, Н.В. Позгалева; утверждение рукописи для публикации — О.С. Панина.

References (Литература)

1. Belousova EA. Ulcerative colitis and Crohn's disease. Tver: Triada, 2002; 128 p.). Russian (Белоусова Е.А. Язвенный колит и болезнь Крона. Тверь: Триада, 2002; 128 с.).

2. Vlasov PV. X-ray diagnostics of diseases of the digestive system. Moscow, 2008; 272 p. Russian (Власов П.В. Рентге-

нодиагностика заболеваний органов пищеварения. М., 2008; 272 с.).

3. Golofeevsky VYu, Sitkin SI. Difficult issues of standard (basic) therapy for inflammatory bowel diseases. Effective pharmacotherapy 2011; (1): 15–17. Russian (Голофеевский В. Ю, Ситкин С. И. Трудные вопросы стандартной (базисной) терапии воспалительных заболеваний кишечника. Эффективная фармакотерапия 2011; (1): 15–17).

4. Van de Logt F, Day AS. S100A12: a noninvasive marker of inflammation in inflammatory bowel disease. Journal of Digestive Diseases 2013; 14 (2): 62–67.

5. Van Leerdam ME. Epidemiology of acute upper gastrointestinal bleeding. Best Pract Res Clin Gastroenterol 2008; (22): 209–224.

6. Wojciech S. Acute ulcerative jejunal diverticulitis: Case report of an uncommon entity. Journal of Medicine and Life 2008; 5 (3): 308–310.

7. Burtsev DV, Maksimov AYu, Ilyashenko MG, Tarasova GN. Multi-stage system of diagnostics of inflammatory and tumor diseases of the colon. Fundamental Research 2012; 7 (1): 54–57. Russian (Бурцев Д.В., Максимов А.Ю., Ильяшенко М.Г., Тарасова Г.Н. Многоэтапная система диагностики воспалительных и опухолевых заболеваний толстой кишки. Фундаментальные исследования 2012; 7 (1): 54–57).

8. Burri E, Manz M, Rothen C, et al. Monoclonal antibody testing for fecal calprotectin is superior to polyclonal testing of fecal calprotectin and lactoferrin to identify organic intestinal disease in patients with abdominal discomfort. Clin Chim Acta 2013; (41): 7.

УДК 618.5–089.888.3:616–053.1–053.31] –07 (045) Оригинальная статья

ОСОБЕННОСТИ СОСТОЯНИЯ ЗДОРОВЬЯ НОВОРОЖДЕННЫХ ПОСЛЕ РОДОРАЗРЕШЕНИЯ МЕТОДОМ ВАКУУМ-ЭКСТРАКЦИИ ПЛОДА

Ю.В. Черненков *— ФГБОУ ВО «Саратовский ГМУ им. В.И. Разумовского» Минздрава России, заведующий кафедрой госпитальной педиатрии и неонатологии, профессор, доктор медицинских наук;* ***В.Н. Нечаев*** *— ФГБОУ ВО «Саратовский ГМУ им. В.И. Разумовского» Минздрава России, доцент кафедры госпитальной педиатрии и неонатологии, кандидат медицинских наук;* ***Ф.А. Кушеков*** *— ФГБОУ ВО «Саратовский ГМУ им. В.И. Разумовского» Минздрава России, ординатор кафедры госпитальной педиатрии и неонатологии.*

HEALTH STATUS OF NEWBORNS AFTER VACUUM EXTRACTION

Yu.V. Chernenkov *— Saratov State Medical University n.a. V.I. Razumovsky, Head of Department of Hospital Pediatrics and Neonatology, Professor, Doctor of Medical Science;* ***V.N. Nechaev*** *— Saratov State Medical University n.a. V.I. Razumovsky, Department of Hospital Pediatrics and Neonatology, Assistant Professor, Candidate of Medical Science;* ***F.A. Kushekov*** *— Saratov State Medical University n.a. V.I. Razumovsky, Department of Hospital Pediatrics and Neonatology, Clinical Resident.*

Дата поступления — 15.06.2016 г. Дата принятия в печать — 12.09.2017 г.

Черненков Ю.В., Нечаев В.Н., Кушеков Ф.А. **Особенности состояния здоровья новорожденных после родоразрешения методом вакуум-экстракции плода. Саратовский научно-медицинский журнал 2017; 13 (3): 498–501.**

Цель: изучить исход родовой деятельности и состояние новорожденных после родовспомогательной операции вакуум-экстракции методом KIWI. *Материал и методы.* В основу работы положено изучение и лечение 58 новорожденных, полученных путем операции методом KIWI. Проводились обследование и оценка неврологического статуса новорожденных, анализ медицинской документации (диспансерных карт беременных, заключений ультразвукового скрининга плода, истории родов и развития новорожденных). *Результаты.* Показаниями для родовспоможения KIWI явились: узкий таз (17,2%), слабость родовой деятельности и дискоординация (25,9%), дистресс плода — 33 (56,9%). Условия применения KIWI: полное открытие маточного зева, отсутствие плодного пузыря, живой плод, клиническое соответствие размеров головки плода и таза матери. Результаты оценки детей по шкале Апгар: 1–3 балла у 1,7%; 3–6 баллов у 25,9%; 7 и более баллов у 72,4% детей. Церебральная ишемия 1-й степени выявлена у 63,8%; 2-й степени у 34,5%; 3-й степени у 1,7% детей. Среднее пребывание детей в отделении физиологии составило 6,5 дня; на 2-м этапе 11,6 дня. Родовые опухоли от аппарата KIVI наблюдались у 36,2%; кефалогематома у 31,0%; отсутствие серьезных осложнений у 32,7% детей. Все пациенты выписаны домой. Обследование 29 детей в отделении катамнеза показало, что у 13,7% из них отмечался неврологический дефицит в виде малых мозговых дисфункций. *Заключение.* Внедрение новых моделей вакуум-экстрактора расширяет возможности родоразрешения через естественные родовые пути. Не оказывает существенного влияния на течение периода новорожденности, что позволяет рекомендовать метод к более широкому применению. Однако вакуум-экстракция плода может быть эффективной и безопасной только при строгом соблюдении показаний, условий и техники выполнения.

Ключевые слова: новорожденный, вакуум-экстракция плода, кефалогематома.

Chernenkov YuV, Nechaev VN, Kuchekov FA. **Health status of newborns after vacuum extraction. Saratov Journal of Medical Scientific Research 2017; 13 (3): 498–501.**

Objective: to study the outcome of labor and neonatal status after obstetric operations of vacuum extraction method KIWI. *Material and Methods.* The research and treatment of 58 newborns after the operation method KIWI were carried out. Conducted survey and evaluation of neurological status of newborn, analysis of medical documents (medical card of the pregnant, findings of ultrasound screening of the fetus, birth history and development of the newborn) were performed. *Results.* Indications for obstetrics KIWI included: narrow pelvis (17.2%), uterine inertia and discoordination (25.9%), fetal distress — 33 (56.9%). The KIWI application was a complete opening of the uterine mouth, the absence of membranes, a living fetus, clinical according to the size of the fetal head and pelvis of mother. The results of the assessment of children by Apgar scale: 1–3 points from 1.7%; 3–6 points of 25.9%; 7 or more points 72.4% of children. Cerebral ischemia 1 degree was diagnosed in 63.8%; of the 2 degree of 34.5%, grade 3 in 1.7% of children. The average stay of children in the Department of physiology was 6.5 days, the 2nd stage is 11.6 days. Generic tumor from the apparatus KIWI was observed in 36.2%, cephalohematoma in 31,0%; no serious complications have to 32.7% of children. All patients were discharged from hospital. Examination of 29 children at the Department of Catamnesis showed that 13.7% of them noted a neurological deficit in the form of small brain dysfunctions. *Conclusion.* The introduction of