УДК 616.517:616.596: [615.831+547.979.4] Оригинальная статья

ПСОРИАЗ НОГТЕЙ: ПЕРВЫЙ ОПЫТ ФОТОДИНАМИЧЕСКОЙ ТЕРАПИИ С КУРКУМИНОМ

С. Р. Утц *— ФГБОУ ВО «Саратовский ГМУ им. В. И. Разумовского» Минздрава России, главный врач клиники кожных и венерических болезней, заведующий кафедрой дерматовенерологии и косметологии, профессор, доктор медицинских наук;* ***Е. Е. Тальникова*** *— ФГБОУ ВО «Саратовский ГМУ им. В. И. Разумовского» Минздрава России, ассистент кафедры дерматовенерологии и косметологии;* ***Э. С. Султанахмедов*** *— ФГБОУ ВО «Саратовский ГМУ им. В. И. Разумовского» Минздрава России, клиника кожных и венерических болезней, врач-дерматовенеролог;* ***Т. Д. Мясникова —*** *ФГБОУ ВО «Саратовский ГМУ им. В. И. Разумовского» Минздрава России, клиника кожных и венерических болезней, заведующая физиотерапевтическим кабинетом, заслуженный врач РФ;* ***В. А. Сафонов*** *— ФГБОУ ВО «Саратовский национальный исследовательский государственный университет им. Н. Г. Чернышевского», кафедра оптики и биофотоники, студент;* ***О. А. Поповичева*** *— ФГБОУ ВО «Саратовский ГМУ им. В. И. Разумовского» Минздрава России, клиника кожных и венерических болезней, заведующая отделением.*

NAIL PSORIASIS: THE FIRST EXPERIENCE OF PHOTODYNAMIC CURCUMIN THERAPY

S. R. Utz *— Saratov State Medical University n.a. V. I. Razumovsky, Head of Department of Skin and Venereal Diseases, Professor, Doctor of Medical Science;* ***E. E. Tal'nikova —*** *Saratov State Medical University n.a. V. I. Razumovsky, Department of Skin and Venereal Diseases, Assistant;* ***E. S. Sultanakhmedov —*** *Saratov State Medical University n.a. V. I. Razumovsky, Clinic of Skin and Venereal Diseases, Dermatovenereologist;* ***T. D. Myasnikova —*** *Saratov State Medical University n.a. V. I. Razumovsky, Clinic of Skin and Venereal Diseases, Honored Doctor of the Russian Federation, Head of Physiotherapeutic Room;* ***V. A. Safonov*** *— Saratov State University n.a. N. G. Chernyshevsky, Department of Optics and Biophotonics, Student;* ***O. A. Popovicheva —*** *Saratov State Medical University n.a. V. I. Razumovsky, Clinic of Skin and Venereal Diseases, Head of the department.*

Дата поступления — 03.07.2017 г. Дата принятия в печать — 12.09.2017 г.

Утц С. Р., Тальникова Е. Е., Султанахмедов Э. С., Мясникова Т. Д., Сафонов В. А., Поповичева О. А. **Псориаз ногтей: первый опыт фотодинамической терапии с куркумином. Саратовский научно-медицинский журнал 2017; 13 (3): 600–604.**

Цель: определение эффективности фотосенсибилизатора «Куркумин» в различных концентрациях (0,15%, 1%, 1,5%) в комбинации с излучением видимого спектра при лечении псориаза ногтей. *Материал и методы.* Под наблюдением находились 6 пациентов (4 женщины и 2 мужчины) различной возрастной категории (от 20 до 50 лет) с установленным диагнозом «Псориаз». Исследование проводилось с применением раствора фотосенсибилизатора «Куркумин», широкополосного спектрометра Ocean Optics USB4F01891, спектрометра LS-55, PhotoDyn-750 и прибора THORLABS PM100D. Для оценки динамики патологического процесса использован N-NAIL Index. *Результаты.* Наиболее выраженные и клинически значимые изменения выявлены при использовании 1,5%-ного раствора фотосенбилизатора «Куркумин». *Заключение.* Фоточувствительный агент «Куркумин» показал эффективность в фотодинамической терапии псориаза ногтей.

Ключевые слова: псориаз, фотодинамическая терапия, куркумин, ногти.

Utz SR, Tal'nikova EE, Sultanakhmedov ES, Myasnikova TD, Safonov VA, Popovicheva OA. **Nail psoriasis: the first experience of photodynamic curcumin therapy. Saratov Journal of Medical Scientific Research 2017; 13 (3): 600–604.**

Aim: to determine the effectiveness of the photosensitizer "Curcumin" in various concentrations (0.15%, 1%, 1.5%) in combination with visible spectrum radiation in the treatment of nail psoriasis. *Material and Methods.* 6 patients (4 women and 2 men) of different age groups (from 20 to 50 years) with the established diagnosis of "Psoriasis" were observed. The study was carried out using the "Curcumin" photosensitizer solution, the broadband spectrometer "Ocean Optics USB4F01891", the LS-55 spectrometer, the PhotoDyn-750 and the THORLABS PM100D. To assess the dynamics of the pathological process, the N-NAIL Index was used. *Results.* The most pronounced and clinically significant changes were detected when using a 1.5% solution of the "Curcumin" photosensitizer. *Conclusion.* The photosensitive agent "Curcumin" is effective in photodynamic therapy of psoriasis of the nails.

Key words: psoriasis, photodynamic therapy, curcumin, nails.

Введение. Псориаз (Пс) — один из наиболее распространенных хронических дерматозов. Его популяционная частота составляет в среднем от 2 до 3% [1, 2].

Вовлечение ногтевых пластинок в псориатический процесс — явление распространенное. Поражение ногтевого аппарата отмечается у 50–70% пациентов. За время болезни почти у 80–90% пациентов с Пс наблюдаются те или иные проявления в области ногтевых пластинок [3–7]. Как правило, поражение ногтей развивается спустя 10 лет после манифестации кожного процесса [1, 8]. Согласно De Jong с соавт. [7, 9], 93% пациентов воспринимают Пс ногтей в качестве серьезного косметического дефекта, 58% отмечают, что данное состояние препятствует работе, а 52% предъявляют жалобы на болезненность. M. M. Jiaravuthisan с соавт. [10] сообщили, что в 57% случаев наблюдается поражение ногтей как верхних, так и нижних конечностей, в 27% в процесс Пс вовлекается ногтевой аппарат рук, а в 16% случаев отмечаются патологические изменения ногтей ног.

Клиническая картина псориатического поражения ногтей весьма разнообразна. Она включает в себя изменения со стороны как ногтевого ложа, так и ногтевого матрикса. К патологии ногтевого ложа относят «масляные» пятна, подногтевой гиперкератоз, онихолизис и подногтевые геморрагии. Изменениями ногтевого матрикса являются пунктиформная дистрофия, лейконихия, разрушение проксимальной части ногтевой пластины и красные точки в области лунулы, обусловленные расширением матричных кровеносных сосудов [11, 12].

Для постановки диагноза «Псориаз ногтей» необходимо проведение дифференциального диагноза с поражениями ногтей грибковой этиологии, а в исключительных случаях выполнение биопсии ногтевого ложа [8, 12]. Для формализации и оценки степени тяжести псориатического поражения ногтей используют целый ряд различных диагностических индексов. Одним из наиболее распространенных является *The Nijmegen-Nail Psoriasis Activity Index (N-NAIL Index*), в основе которого лежит оценка выраженности псориа-

Ответственный автор — Тальникова Екатерина Евгеньевна
Тел.: 8-927-139-19-84
E-mail: mina_tlt@mail.ru

N-NAIL индекс (The Nijmegen-Nail Psoriasis Activity Index) [13]

Симптомы	Показатели
Онихолизис / масляные пятна / нарушение пигментации	0 — отсутствуют 1–0–25% 2–25–50% 3 — >50%
Пунктиформная дистрофия	0 — отсутствует 1 — слабо выражена 2 — умеренно выражена 3 — ярко выражена
Разрушение ногтевой пластины	0 — отсутствует 1 — слабо выражено 2 — умеренно выражено 3 — ярко выражено
Линии Бо	0 — отсутствуют 1–1 линия Бо 2–2 линии Бо 3 — >трех линий Бо
Подногтевой гиперкератоз	0 — отсутствует 1–1 мм 2–2 мм 3 — >3 мм

тических изменений в соответствии с совокупностью признаков: онихолизис, масляные пятна, нарушение пигментации, пунктиформная дистрофия, разрушение ногтевой пластины, наличие линий Бо и подногтевой гиперкератоз (таблица).

Особую актуальность представляет собой проблема терапии Пс ногтей. Используется широкий спектр терапевтических методик: от системных и наружных препаратов до применения физических методов лечения. К числу методов системной терапии относят ароматические ретиноиды, цитостатические препараты (метотрексат), иммунодепрессанты (циклоспорин), биологическую терапию (инфликсимаб, этарнецепт). Для наружной терапии применяются топические кортикостероиды, дериваты витамина Д (кальципотриол), производные витамина А, 5-фторурацил, антралин (дитранол), аллопуринол и ингибиторы кальциневрина [12].

В группе физических методов лечения наиболее актуальными признаются лазеротерапия, PUVA- и UVB-терапия, применение видимого света и радиоволновая терапия. Все большее внимание уделяется фотодинамической терапии (ФДТ). Это неинвазивная фототерапевтическая методика, включающая в себя активацию фотосенсибилизатора (ФС) под действием ультрафиолетового излучения с последующим образованием активных форм кислорода, которые инициируют разрушение клеток путем апоптоза или некроза [14–16]. Ключевыми звеньями в механизме действия ФДТ являются фотосенсибилизатор (ФС), излучение и активные (синглетные) формы кислорода.

Фотодинамическая терапия — многоступенчатый процесс. Первый этап: доставка фоточувствительного агента к клеткам-мишеням с последующим проникновением в них и распределением в клетке. Второй этап: доставка света к клеткам-мишеням, запускающим каскад первичных фотохимических реакций. Результатом данного этапа является трансформация ФС из основного состояния в активное синглетное. Третий этап: вторичные темновые реакции (I типа — образование фотосенсибилизатором радикалов, взаимодействующих с кислородом и вызывающих впоследствии повреждение клеток-мишеней; II типа — активный фоточувствительный агент непосредственно реагирует с кислородом, способствуя синтезу его синглетных форм, обладающих противовоспалительным действием) [15, 16].

Несмотря на широкую популярность ФДТ, данный вид фототерапии имеет совокупность побочных эффектов (болевой синдром; образование рубцов; деформация ногтевой пластины; пигментные изменения; появление эритемы, пурпуры, геморрагий и корок). В первые 24 часа после сеанса пациенты могут отмечать дискомфорт и формирование пурпуры в очагах поражения. Однако данные проявления разрешаются в течение одной недели [17–21].

В настоящее время для проведения фотодинамической терапии применяется широкий спектр различных фотосенсибилизаторов: от протопорфирина до псоралена. Однако предпочтение в реальной клинической практике отдается ФС второго поколения: 5-аминолевуленовой кислоте (5-ALA), псоралену, метиленовому синему и другим фотосенсибилизаторам, не обладающим, в отличие от ФС первого поколения, целым рядом недостатков (длительная фоточувствительность, гепато- и нефротоксичность, артериальная гипертензия и гиперлипидемия) [22–24].

Одним из наиболее перспективных фоточувствительных агентов является куркумин (дифероилметан, турмерик) — производное корневища растения *Curcuma longa* (син.: *Turmeric*), который был выделен в 1910 г. Lampe и Milobedzka. Он поглощает свет в диапазоне 408–434 нм. По данным P. Anand с соавт. [25], куркумин имеет разнонаправленное действие: противовоспалительное, антипролиферативное, антибактериальное, антиоксидантное, противогрибковое, нефро- и гепатопротективное, противовирусное, тромболитическое, гипогликемическое и противопаразитарное. Дифероилметан присутствует в терапии совокупности дерматозов как онкологической, так и неонкологической (псориаз, грибковые заболевания кожи и др.) природы.

Куркумин проявляет высокую эффективность в фотодинамической терапии псориаза. Согласно J. Dujic с соавт. [26, 27] использование сочетания дифероилметана и видимого света инициирует антипролиферативный и проапоптотический эффекты *in vitro* и *in vivo*. A. Bernd с соавт. [28, 29] в эксперимен-

те *in vitro* с использованием культуры кератиноцитов человека доказали возможность ассоциации антипсориатического эффекта куркумина с его способностью ингибировать интерлейкины IL-6 или IL-8 под воздействием ультрафиолетового излучения. Основываясь на данном исследовании, A. Bernd с соавт. предположили перспективу применения комбинации турмерика и ультрафиолета как альтернативного метода фототерапии при псориазе. Данная гипотеза подтверждена в клинических испытаниях Ashn-Lorca с соавт., при проведении которых была показана высокая эффективность куркумина, вводимого *per os* в дозе 600 мг/сутки, в комбинации с излучением видимого спектра [30, 31].

Цель: анализ эффективности использования фотосенсибилизатора «Куркумин» в различных концентрациях (0,15%, 1%, 1,5%) в сочетании с излучением видимого спектра при лечении псориатического поражения ногтей.

Материал и методы. Исследования проводились на базе кафедры оптики и биофотоники Саратовского государственного университета им. Н.Г. Чернышевского и Клиники кожных и венерических болезней ФГБОУ ВО «Саратовский ГМУ им. В.И. Разумовского» Минздрава России.

Для приготовления раствора фотосенсибилизатора «Куркумин» в концентрациях 0,15%, 1%, 1,5% использованы следующие компоненты: 95%-ный порошок «Куркумин» (США, Now Foods); 99%-ный глицерин (Россия, «Реахим»); 99%-ный этанол (Россия, ЗАО «РФК»); 99%-ный диметилсульфоксид (Россия, ООО «Тульская фармацевтическая фабрика»); дистиллированная вода.

Соотношение действующих веществ в растворе составляет: 40% — этанол, 40% -глицерин, 10% — дистиллированная вода, 10% — диметилсульфоксид (ДМСО). Данное соотношение увеличивает уровень проницаемости кожного покрова и оптимизирует доставку препарата в кожу.

Техника приготовления: 1) подготовка раствора, состоящего из 99%-ного диметилсульфоксида (Россия, ООО «Тульская фармацевтическая фабрика») и 95%-ного порошка «Куркумин» (Now Foods, США); 2) проведение ультразвуковой ванны изготовленного раствора в течение пяти минут; 3) присоединение к полученному составу 99%-ного этанола (ЗАО «РФК», Россия); 4) привнесение 99%-ного глицерина («Реахим», Россия); 5) дополнение приготовленного раствора дистиллированной водой. Необходимое условие: температура действующих веществ должна превышать 20°С для предотвращения выпадения осадка.

После получения раствора проводилась оптическая спектроскопия с использованием широкополосного спектрометра Ocean Optics USB4F01891 и спектрометра LS-55 (Perkin Elmer, США) (рис. 1).

Сеанс фотодинамической терапии проводился с использованием аппарата PhotoDyn-750 (ГОСТ Р 50460–92, Гидросан Медицинтехник ГмбХ, Германия) с оптическим фильтром с пропусканием 405 нм. (рис. 2). Плотность потока мощности составила 190 мВт/см^2. Измерение плотности потока осуществлялось с помощью прибора THORLABS PM100D (Thorlabs, США).

Методика терапии: нанесение препарата осуществлялось 1 раз в неделю. Процедуры проводились с периодичностью: 2 раза в неделю. Продолжительность одной процедуры составила 20 минут. Курс: 16–20 сеансов.

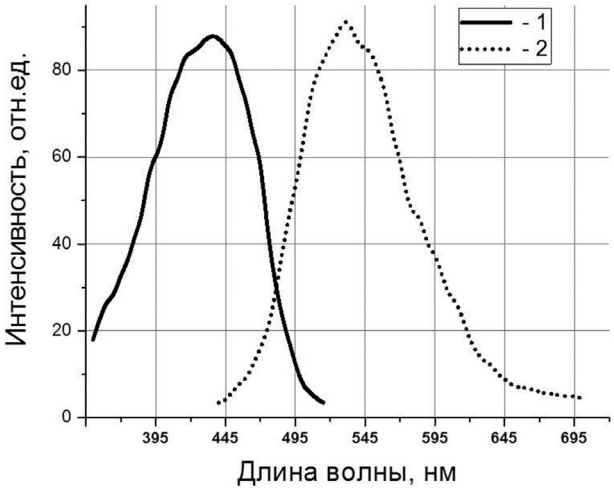

Рис. 1. Спектр поглощения и флюоресценции фотосенсибилизатора «Куркумин»: 1 — спектр поглощения; 2 — спектр флюоресценции

Рис. 2. Аппарата PhotoDyn-750 (ГОСТ Р 50460–92$ Гидросан Медицинтехник ГмбХ, Германия)

При проведении исследования осуществлялась также оценка показателя N-NAIL Index.

Объект исследования: 6 респондентов (4 женщины и 2 мужчины) с возрастным диапазоном 20–50 лет (средний возраст 37,3 года). Кроме того, в исследо-

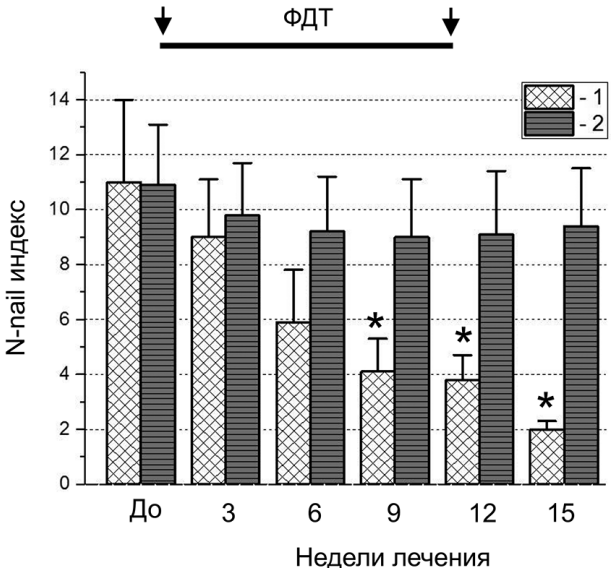

Рис. 3. Показатели N-NAIL Index в исследуемых группах: *1* — когорта респондентов, получавших ФДТ в комбинации с куркумином; *2* — пациенты, получавшие стандартную антипсориатическую терапию

вании задействована группа контроля, состоящая из 6 респондентов, получавших стандартную антипсориатическую терапию в возрасте 20–50 лет (средний возраст 34,5 года). Рассчитывали абсолютные и относительные величины (%).

Результаты. Согласно полученным данным в 50% случаев общий стаж заболевания составляет более 10 лет; в 16% стаж болезни не превышает 5 лет; в 34% стаж болезни в диапазоне от 5 до 10 лет. В когорте респондентов наблюдалось равномерное распределение по клиническим формам псориаза: у 50% пациентов отмечалась экссудативная форма, у 50% вульгарный Пс. Кроме того, в единичных случаях течение заболевания осложнялось наличием сопутствующей патологией: у двух пациентов установлена артериальная гипертензия, у остальных респондентов какой-либо патологии со стороны других органов и систем не наблюдалось. При клиническом осмотре в 33% случаев пациенты предъявляли жалобы на чувство скованности, болезненность, отечность различных групп суставов. Стаж псориатической болезни ногтей у 33% пациентов составлял менее двух лет; у 50% от 5 до 10 лет; у 17% более 10 лет.

В когорте пациентов, получавших альтернативную фототерапию в течение всего курса лечения (на протяжении 10 недель), отмечалась положительная динамика: постепенное снижение уровня показателя N-NAIL Index. Данная тенденция продолжалась и после окончания основного курса терапии при дальнейшем наблюдении пациентов. В группе контроля, наоборот, на протяжении всего курса лечения клинически значимых изменений показателя не наблюдалось (рис. 3).

По итогам проведенного курса терапии получены следующие результаты: в группе респондентов наиболее обнадеживающие показатели оказались при применении 1,5%-ного раствора фотосенсибилизатора «Куркумин». У 50% пациентов наблюдался выраженный положительный эффект после проведения курса ФДТ с использованием в качестве фоточувствительного агента 1,5%-ного раствора ФС «Куркумин»: выравнивание ногтевой пластины, предотвращение ее разрушения, исчезновение пунктиформной дистрофии (рис. 4). У 33% пациентов отмечались удовлетворительные результаты после применения 1%-ного раствора фотосенсибилизатора: наблюдалось восстановление пигментации ногтя. При применении в качестве ФС 0,15%-ного раствора «Куркумина» клинически значимых изменений со стороны ногтевого аппарата не выявлено.

Обсуждение. Псориатическое поражение ногтевого аппарата — прогностически важная патология, свидетельствующая о возможной заинтересованности опорно-двигательного аппарата в патологическом процессе. Кроме того, псориаз ногтей в подавляющем большинстве случаев воспринимается пациентами в качестве серьезного косметического дефекта, который не только влияет на психологическое состояние, но и снижает качество жизни пациента. Наличие сопутствующей патологии, распространенность и тяжелое течение патологического процесса на коже, вовлеченность суставов повышают приверженность пациентов к проводимому лечению. По данным зарубежных источников [26–29], комбинация ультрафиолетового излучения и фотосенсибилизатора «Куркумин» является альтернативным методом

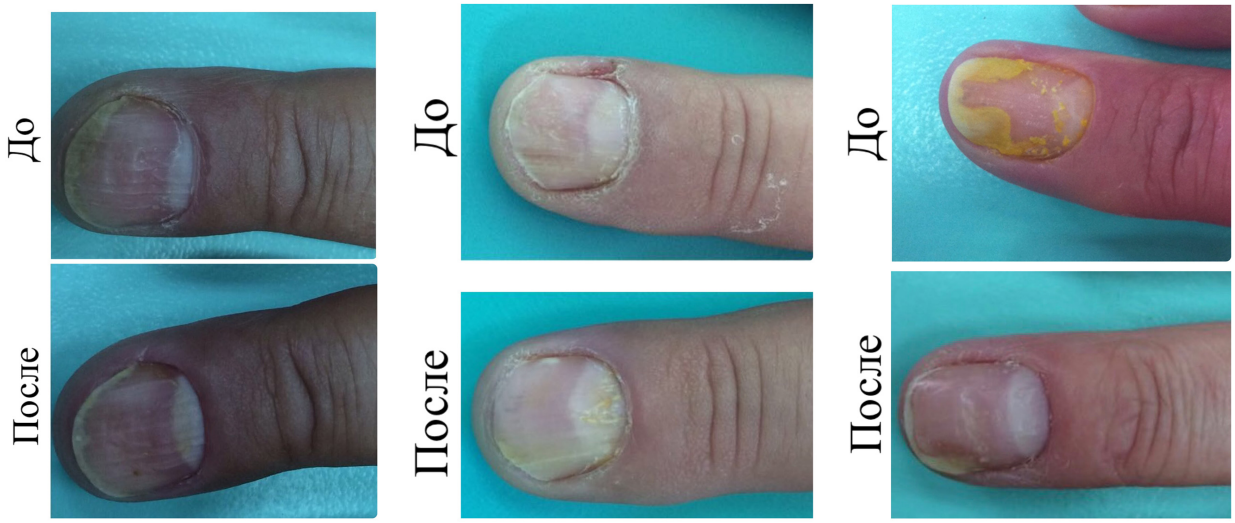

Рис. 4. Динамика клинической картины псориатического поражения ногтей в процессе исследования (позиции “До” и “После”)

лечения Пс ногтей, обладающим высокой эффективностью. Данное исследование показало удовлетворительные результаты применения раствора «Куркумин» как фоточувствительного агента при лечении псориатического поражения ногтевого аппарата. Положительная динамика клинической картины заболевания, снижение уровня показателей N-NAIL Index, удовлетворенность пациентов результатами лечения подтверждают возможность использования фотодинамической терапии в комбинации с исследуемым ФС в качестве фототерапии при Пс ногтей.

Заключение. В результате проведенного исследования установлено, что куркумин — один из перспективных фотосенсибилизаторов, имеющий широкий спектр терапевтического действия и минимальные побочные эффекты. Использование ФС «Куркумин» в различных концентрациях (0,15%, 1%, 1,5%) в сочетании с излучением видимого спектра дает клинически значимые результаты в терапии псориаза ногтей. Наиболее выраженный эффект отмечен при применении данного ФС в 1,5%-ной концентрации. Для повышения эффективности и получения оптимальных результатов необходимы дальнейшие исследования в этой области и усовершенствование методики данного вида фототерапии.

Конфликт интересов не заявляется.

Авторский вклад: концепция и дизайн исследования — С. Р. Утц, Е.Е. Тальникова, В.А. Сафонов; получение данных — С. Р. Утц, Е.Е. Тальникова, В.А. Сафонов, Э.С. Султанахмедов, Т.Д. Мясникова; анализ данных — С. Р. Утц, Е.Е. Тальникова, Э.С. Султанахмедов; интерпретация результатов — С. Р. Утц, Е.Е. Тальникова, В.А. Сафонов, О.А. Поповичева; написание статьи — С. Р. Утц, Е.Е. Тальникова, Э.С. Султанахмедов, В.А. Сафонов, Т.Д. Мясникова, О.А. Поповичева; утверждение рукописи — С. Р. Утц.

References (Литература)

1. Yorulmaz A, Artuz F. A study of dermoscopic features of nail psoriasis. Adv Dermatol Allergol 2017; 34 (1): 28–35.
2. Langley RG, Krueger GG, Griffiths CE. Psoriasis: epidemiology, clinical features, and quality of life. Ann Rheum Dis 2005; 64 (2): 18–23.
3. Rich P, Scher RK. Nail Psoriasis Severity Index: A useful tool for evaluation of nail psoriasis. J Am Acad Dermatol 2003; 49: 206–12.
4. Zachariae R, Zachariae H, Blomqvist K, et al. Quality of life in 6497 Nordic patients with psoriasis. Br J Dermatol 2002; 146: 1006–16.
5. De Arruda LH, De Moraes AP. The impact of psoriasis on quality of life. Br J Dermatol 2001; 144 (58): 33–6.
6. Kreuger G, Koo J, Lebwohl M, et al. The impact of psoriasis on quality of life: results of a 1998 National Psoriasis Foundation patient-membership survey. Arch Dermatol 2001; 137: 280–4.
7. De Jong EM, Seegers BA, Gulinck MK, et al. Psoriasis of the nails associated with disability in a large number of patients: results of a recent interview with 1728 patients. Dermatology 1996; 193: 300–3.
8. Haneke E. Nail psoriasis: clinical features, pathogenesis, differential diagnoses, and management. Psoriasis: Targets and Therapy 2017; 7: 51–63.
9. Rigopoulos D, Papanagiotou V, Daniel III R, et al. Onychomycosis in patients with nail psoriasis: a point to point discussion. Mycoses 2016; 1–5.
10. Jiaravuthisan MM, Sasseville D, Vender RB. Psoriasis of the nail: anatomy, pathology, clinical presentation and a review of the literature on therapy. J Am Acad Dermatol 2007; 57: 1–27.
11. Regaña SM, Iglesias M, Creus L, et al. Prevalencia de enfermedades hepáticas crónicas en pacientes con psoriasis. Actas Dermosifiliogr 2000; 91: 498–510.
12. Sánchez-Regaña M, Umbert P. Diagnosis and Management of Nail Psoriasis Actas Dermosifiliogr 2008; 99: 34–43.
13. Sharada RG, Jayakar T. A study on psoriasis of nails-severity scoring system. ARC Journal of Dermatology 2016; 1 (2): 13–16.
14. Bhatta AK, Keyal U, Wang XL. Photodynamic therapy for onychomycosis: A systematic review. Photodiagnosis and Photodynamic Therapy 2016; 15: 228–235.
15. Hamblin MR, Huang YY. Handbook of photomedicine. CRC Press 2014: 815.
16. Choi YM, Adelzadeh L, Wu JJ. Photodynamic therapy for psoriasis. J Dermatolog Treat 2015; 26 (3): 202–7.
17. Wiznia LE, Quatrano NA, Mu EW. A Clinical Review of Laser and Light Therapy for Nail Psoriasis and Onychomycosis. Dermatol Surg 2017; 43: 161–172.
18. Tawfik AA. Novel treatment of nail psoriasis using the intense pulsed light: a one-year follow-up study. Dermatol Surg 2014; 40: 763–8.
19. Fernandez-Guarino M, Harto A, Sanchez-Ronco M, et al. Pulsed dye laser vs. photodynamic therapy in the treatment of refractory nail psoriasis: a comparative pilot study. J Eur Acad Dermatol Venereol 2009; 23: 891–5.
20. Olbricht SM, Stern RS, Tang SV et al. Complications of cutaneous laser surgery: A survey. Arch Dermatol 1987; 123: 345–9.
21. Nanni CA, Alster TS. Complications of cutaneous laser surgery: A review. Dermatol Surg 1998; 24: 209–19.
22. Jin Y, Zhang X, Zhang B, et al. Nanostructures of an amphiphilic zinc phthalocyanine polymerconjugate for photodynamic therapy of psoriasis. Colloids and Surfaces B: Biointerfaces 2015; 128: 405–9.
23. Sharman WM, Allen CM, van Lier JE. Photodynamic therapeutics: basic principles and clinical applications. DDT 1999; 4 (11): 507–17.
24. Richard EG, Hönigsmann H. Phototherapy, psoriasis, and the age of biologics. Photodermatol, Photoimmunol & Photomed 2014; 30 (1): 3–7.
25. Anand P, Kunnumakkara AB, Newman RA, Aggarwal BB. Bioavailability of Curcumin: Problems and Promises. Molecular Pharmaceutics 2007; 4 (6): 807–18.
26. Dujic J, Kippenberg S, Hoffmann S, et al. Low concentrations of curcumin induce growth arrest and apoptosis in skin keratinocytes only in combination with UVA or visible light. J Invest Dermatol 2007; 127: 1992–2000.
27. Dujic J, Kippenberger S, Ramirez-Bosca A. et al. Curcumin in combination with visible light inhibits tumor growth in a xenograft tumor model. Int J Cancer 2009; 124: 1422–8.
28. Bernd A, Theilig C, Kippenberg S, et al. An extract of Curcuma longa exerts antioxidative, antiinflamatory and antiproliferative effects on human keratinocytes in vitro. J Invest Dermatol 1997; 109: 460.
29. Bernd A, Theilig C, Kippenberg S, et al. Effects of Curcuma longa extract on the expression of proinflammatory citokines. Skin Pharmacol Apll Skin Physiol 2000; 13: 226.
30. Asнn-LLorca M, Ramнrez-Bosc A, Miquel J, et al. Ensayo clнnico piloto no controlado de eficacia de 600 mg/dнa de Extracto de Curcuma estandarizado al 12% en curcumina en el tratamiento de pacientes con psoriasis crynica en placas moderada-grave. EUDRACT N 2006; 3395–35.
31. Utz SR, Talnikova EE. Curcumin usage in dermatology (review). Saratov Journal of Medical Scientific Research 2016; 12 (3): 484–87. Russian (Утц С. Р.,Тальникова Е.Е. Применение куркумина в дерматологии. Саратовский научно-медицинский журнал 2016; 12 (3): 484–87).