УДК 617.715:57.012.2–076 (045) Оригинальная статья

ОЦЕНКА ВОЗМОЖНОСТЕЙ ТРАНСМИССИОННОГО ПОЛЯРИЗАЦИОННОГО КАРТОГРАФИРОВАНИЯ ДЛЯ ХАРАКТЕРИЗАЦИИ МАКРОСТРУКТУРЫ СКЛЕРЫ

М.Е. Швачкина — *ФГБОУ ВО «Саратовский национальный исследовательский государственный университет им. Н.Г. Чернышевского», аспирант кафедры оптики и биофотоники;* ***А.Б. Правдин —*** *ФГБОУ ВО «Саратовский национальный исследовательский государственный университет им. Н.Г. Чернышевского», доцент кафедры оптики и биофотоники, кандидат химических наук;* ***Д.А. Тихонов*** *— ФГБОУ ВО «Саратовский ГМУ им. В.И. Разумовского» Минздрава России, аспирант кафедры глазных болезней;* ***Т.Г. Каменских*** *— ФГБОУ ВО «Саратовский ГМУ им. В.И. Разумовского» Минздрава России, заведующая кафедрой глазных болезней, доктор медицинских наук;* ***Д.Д. Яковлев —*** *ФГБОУ ВО «Саратовский национальный исследовательский государственный университет им. Н.Г. Чернышевского», аспирант кафедры оптики и биофотоники;* ***Д.А. Яковлев —*** *ФГБОУ ВО «Саратовский национальный исследовательский государственный университет им. Н.Г. Чернышевского», старший научный сотрудник института оптики и биофотоники.*

ASSESSMENT OF POSSIBILITIES OF TRANSMISSION POLARIZATION MAPPING FOR THE CHARACTERIZATION OF SCLERA MACROSTRUCTURE

M.E. Shvachkina *— Saratov National Research University n.a. N.G. Chernyshevsky, Department of Optics and Biophotonics, Post-graduate;* ***A.B. Pravdin*** *— Saratov National Research University n.a. N.G. Chernyshevsky, Department of Optics and Biophotonics, Associate Professor, Candidate of Chemical Sciences;* ***D.A. Tikhonov*** *— Saratov State Medical University n.a. V.I. Razumovsky, Department of Eye Diseases, Post-graduate;* ***T.G. Kamenskikh*** *— Saratov State Medical University n.a. V.I. Razumovsky, Head of Department of Eye Diseases, Doctor of Medical Science;* ***D.D. Yakovlev*** *— Saratov National Research University n.a. N.G. Chernyshevsky, Department of Optics and Biophotonics, Post-graduate;* ***D.A. Yakovlev*** *— Saratov National Research University n.a. N.G. Chernyshevsky, Institute of Optics and Biophotonics, Senior researcher.*

Дата поступления — 28.04.2017 г. Дата принятия в печать — 30.05.2017 г.

Швачкина М.Е., Правдин А.Б., Тихонов Д.А., Каменских Т.Г., Яковлев Д.Д., Яковлев Д.А. **Оценка возможностей трансмиссионного поляризационного картографирования для характеризации макроструктуры склеры. Саратовский научно-медицинский журнал 2017; 13 (2): 435–441.**

Цель: оценка возможностей применения метода трансмиссионного поляризационного картографирования для характеризации структуры склеры. *Материал и методы*. В работе изучались образцы склеры крысы, кролика, свиньи и человека. Образцы склеры человека взяты (энуклеация глазного яблока) у пациентов с диагнозами: «терминальная болящая глаукома», «субатрофия глазного яблока». От энуклеированных глаз взяты образцы склеры с заднего полюса глаза и с экватора. Необходимая для проведения трансмиссионного поляризационного картографирования в толстых образцах прозрачность достигалась применением метода иммерсионного оптического просветления. В качестве иммерсионных агентов использовались 85% и 50% водные растворы глицерина и 40% водный раствор глюкозы. Используемая в настоящей работе система поляризационного картографирования собрана на основе поляризационного микроскопа, снабженного измерительной видеокамерой. *Результаты*. Метод трансмиссионного поляризационного картографирования может быть использован для измерения параметров ориентационной упорядоченности коллагеновых волокон склеры, причем картографирование образцов склеры человека требует проведения поляризационных измерений в условиях оптического просветления. Поскольку дезорганизация коллагеновых структур соединительной ткани глаза может рассматриваться в качестве начального этапа глаукомного процесса, методика трансмиссионного поляризационного картографирования может быть положена в основу *in vitro* изучения патогенеза первичной открытоугольной глаукомы. *Заключение*. Установлены возможности и ограничения метода поляризационного картографирования при исследовании структуры склеры *in vitro*.

Ключевые слова: трансмиссионное поляризационное картографирование, структура склеры, коллагеновые волокна склеры, первичная открытоугольная глаукома, миопия.

Shvachkina ME, Pravdin AB, Tikhonov DA, Kamenskikh TG, Yakovlev DD, Yakovlev DA. **Assessment of possibilities of transmission polarization mapping for the characterization of sclera macrostructure. Saratov Journal of Medical Scientific Research 2017; 13 (2): 435–441.**

The purpose of the study is to assess possibilities of applying the method of transmission polarization mapping for characterization of sclera structure. *Material and methods.* In the work, samples of rat, rabbit, porcine, and human sclera were examined. Samples of the human sclera were taken (enucleation of the eyeball) from patients with diagnoses: terminal painful glaucoma, subatrophy of the eyeball. From the enucleated eyes, sclera samples were taken from the posterior pole of the eye and from the equator. The sample transparency required for carrying out transmission polarization mapping in thick samples was achieved using immersion optical clearing, 85% and 50% aqueous glycerol solutions and 40% aqueous glucose solution being used as immersion agents. The polarization mapping system used in this work was assembled on the basis of a polarization microscope equipped with a measuring video camera. *Results.* It is shown that the method of transmission polarization mapping can be used to measure the parameters of the orientational order of scleral collagen fibers, mapping of human sclera samples requiring conduction of the polarization measurements under optical clearing conditions. Since the disorganization of collagen structures of eye connective tissue can be considered as the initial stage of glaucoma process, the technique of transmission polarization mapping can be used as a basis for *in vitro* studies of the pathogenesis of primary open-angle glaucoma. *Conclusion.* The potential and limitations of polarization mapping in studying sclera structure *in vitro* have been established.

Key words: transmission polarization mapping, sclera structure, scleral collagen fibers, primary open-angle glaucoma, myopia.

Введение. Первичная открытоугольная глаукома остается одной из главных причин слепоты в мире. В течение последних лет выросла роль глаукомы как первопричины инвалидности в России (от 12 до 37%) [1]. За последние три десятилетия частота слепоты от глаукомы в нашей стране и других развитых государствах устойчиво держится на уровне 14–15% от общего числа всех слепых, а распространенность среди населения старше 40 лет составляет в среднем 1,5–1,7% и в дальнейшем будет увеличиваться с возрастом в геометрической прогрессии [2].

Ответственный автор — Тихонов Дмитрий Александрович
Тел.: +79173277531
E-mail: datsar87@mail.ru

Таким образом, проблема глаукомы представляется особенно важной с медико-социальных позиций [3].

По мнению ряда ученых, течение глаукомного процесса может в определенной степени зависеть от биомеханических свойств склеры [4]. Одной из особенностей патогенеза первичной открытоугольной глаукомы является дезорганизация соединительной ткани глаза, в наибольшей степени затрагивающая коллагеновые структуры и рассматриваемая некоторыми авторами как начальное звено глаукомного процесса [5]. Изменения структурно-биомеханических особенностей склеры и фиброзной оболочки глаза в целом при глаукомном поражении изучены пока недостаточно. Это объясняет возрастающий интерес к исследованию биомеханики корнеосклеральной оболочки глаза при глаукоме [6].

В настоящее время для характеризации структуры тканей глаза на макроуровне начинают применяться физические методы, ориентированные на получение карт ориентационной упорядоченности коллагеновых волокон в ткани. Такие карты применяются как для определения различий в организации структуры в тканях, так и при исследовании биомеханики глаза. В известных методах картографирования коллагенового матрикса биотканей используются метод малоуглового рассеяния света [7, 8], метод рассеяния рентгеновских лучей [9–11], нелинейная микроскопия [7, 12] и поляризационная микроскопия [13–15]. В настоящей работе наше внимание обращено к методам картографирования, использующим поляризационную микроскопию. Эти методы являются наиболее простыми и доступными. Кроме того, они обеспечивают наибольшую площадь захвата данных и в определенных условиях применимы для характеризации образцов большой толщины (до 2 мм) без необходимости их секционирования.

Цель: оценка возможностей применения метода трансмиссионного поляризационного картографирования для характеризации структуры склеры.

Материал и методы. В работе изучались образцы склеры крысы, кролика, свиньи и человека. Образцы склеры человека взяты у пяти пациентов (5 энуклеированных глаз) с диагнозами: «терминальная болящая глаукома», «субатрофия глазного яблока». Исследование проводилось с соблюдением необходимых нормативных актов (Хельсинкская декларация 2000 г. о гуманном отношении к животным; Правила проведения работ с использованием экспериментальных животных (приказ Минздрава СССР от 12 августа 1977 г. №755)) и в соответствии со стандартами Этического комитета. У всех пациентов, задействованных в исследовании, на протяжении длительного времени острота зрения исследуемых глаз равнялась нулю. Всем пациентам проведено оперативное лечение — энуклеация глазного яблока.

Ход операции: конъюнктива сепарируется от лимба, мышцы глаза захватываются крючком, прошиваются (кроме косых мышц) и отсекаются. За глаз заводятся специальные ножницы, и отсекается зрительный нерв. После отделения глаза осуществляется остановка кровотечения тампоном с раствором 3% перекиси водорода. После формирования опорно-двигательной культи (имплантат помещают в область мышечной воронки и сшивают над ним мышцы) тенонова капсула ушивается кисетным швом, а на конъюнктиву накладывается непрерывный шов.

От энуклеированных глаз взяты образцы склеры с заднего полюса глаза и с экватора. Необходимая прозрачность образцов достигалась с помощью метода иммерсионного оптического просветления. В качестве иммерсионных агентов использовались 85% и 50% водные растворы глицерина и 40% водный раствор глюкозы. Толщина образцов измерялась с помощью микрометра.

Для оптических измерений использована система поляризационного картографирования, собранная на основе поляризационного микроскопа ПОЛАМ Л-213 [13]. Для регистрации изображений применялась измерительная 12-битная видеокамера «Видеоскан-285/П-2001». Прозрачность образцов (коэффициент пропускания для недеполяризованной части регистрируемой компоненты прошедшего света) определялась на основе анализа изображений с учетом флуктуаций яркости источника освещения.

При картографировании исследуемый образец освещается светом от широкополосного источника, пропущенным через узкополосный (интерференционный) светофильтр, выделяющий нужную длину волны. По изображениям образца, полученным при различных ориентациях поляризатора и анализатора, рассчитываются карты характеристических углов D_r (угол фазовой задержки), f (угол оптической хиральности) и u (угол ориентации средней оптической оси) [13]. Особенности регистрации и обработки изображений описаны в работе [13]. Наиболее полная характеризация исследуемой ткани при поляризационном картографировании достигается при выполнении следующих условий:

1) исследуемый образец должен быть достаточно прозрачным, прозрачность образца должна составлять более 5%;

2) значение угла фазовой задержки должно изменяться в пределах 10–90°;

3) значение угла оптической хиральности по модулю должно быть меньше 15° [13].

В нативном состоянии склера сильно рассеивает свет и при толщине больше 300 мкм является практически непрозрачной. Достаточный для картографирования уровень прозрачности толстых образцов склеры может быть достигнут посредством оптического иммерсионного просветления. Иммерсионное просветление существенно увеличивает прозрачность ткани и в то же время значительно понижает эффективный коэффициент двулучепреломления ткани и, как следствие, фазовую задержку. Поэтому актуальной задачей является поиск условий иммерсионного просветления, при которых образцы обладали бы достаточно высокой прозрачностью и в то же время удовлетворяли условию (2). Еще один фактор, подлежащий учету при оценке возможностей поляризационного картографирования, состоит в следующем. Картографирование на одной длине волны занимает около 5 минут, и важно, чтобы за время измерений оптические свойства образца не менялись. Стационарность (неизменность) свойств образца особенно важна при измерениях спектральных зависимостей, занимающих обычно около 30 минут. Особый интерес для нас представляла возможность фронтального картографирования образцов склеры, когда образец освещается перпендикулярно естественной поверхности склеры.

Результаты. Как показали наши исследования, поляризационное картографирование склеры крысы, благодаря малой толщине ткани, в принципе может осуществляться без применения иммерсионного просветления. На рис. 1 представлены карты характеристических углов для образца склеры крысы в физиологическом растворе. Толщина образца

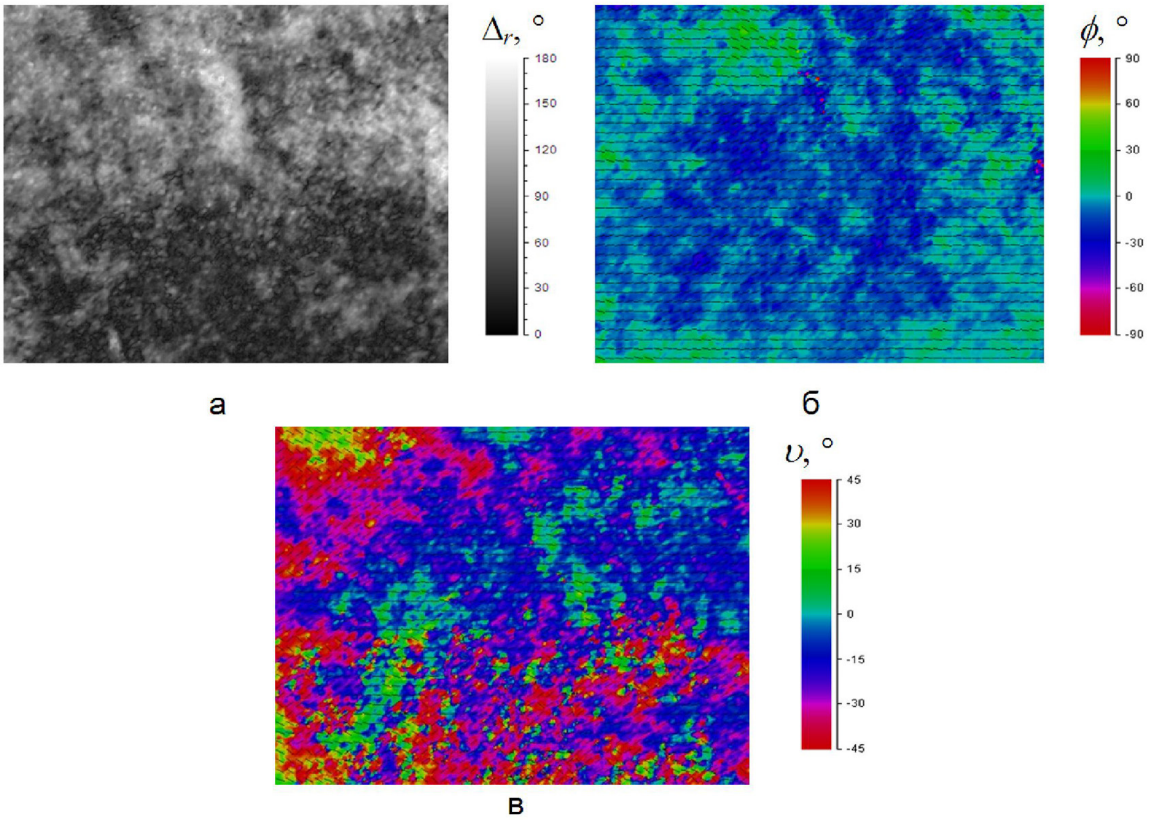

Рис. 1. Результаты картографирования для образца склеры крысы в физиологическом растворе: а — карта D_r; б — карта *f;* в — карта *u*. Размер картографируемой области 1,54 мм х 1,2 мм

составляла 175 мкм, средняя прозрачность 2,1%. Иммерсионное просветление этого образца в глицерине в течение суток привело к увеличению прозрачности до 76%. Однако при этом существенно уменьшилось двулучепреломление образца. Средняя фазовая задержка стала меньше 10°, и образец перестал удовлетворять критерию (2), вследствие чего стала невозможной количественная оценка параметров ориентации коллагеновой структуры. Возможно, картографирование образцов склеры крысы без иммерсионного просветления является близким к оптимальному.

Во всех остальных случаях для проведения поляризационного картографирования было необходимо иммерсионное просветление образцов. Эксперименты показали, что при использовании любого из указанных просветляющих агентов скорость изменения свойств образцов становилась достаточно малой для картографирования только приблизительно через сутки после применения просветляющего агента. В это время ткань находится в стадии набухания, а это относительно медленный процесс.

Как показали эксперименты, поляризационное картографирование склеры кролика может быть проведено при использовании любого из трех иммерсионных агентов. На рис. 2, 3 и 4 в качестве примера показаны карты характеристических углов для образцов склеры кролика, просветленных в 40% растворе глюкозы и в 85% растворе глицерина. За время выдерживания образца в растворе глюкозы его толщина увеличилась в 2,2 раза и составила 885 мкм. Средняя прозрачность образца в результате просветления составила 13%. При просветлении в 85% растворе глицерина толщина образца через сутки увеличилась в 1,8 раза и составила 708 мкм. Средняя прозрачность составила 51%. При просветлении образца склеры кролика в 50% растворе глицерина толщина образца в течение суток увеличилась в 2,1 раза. Прозрачность после просветления в этом иммерсионном агенте составила 9,8% при толщине 683 мкм. Условия, наиболее близкие к оптимальным, реализовались при использовании 85% раствора глицерина.

Мы выяснили, что для образцов склеры человека поляризационное картографирование при оптическом просветлении образцов также применимо, но с определенными ограничениями. Установлено, что для образцов с задней области глазного яблока в рассматриваемых условиях невозможно осуществить фронтальное картографирование. В этой области склера является очень толстой (>2 мм), и используемые нами средства оптического просветления не обеспечивают достаточной прозрачности образца. Но для этих областей возможно картографирование поперечных срезов толщиной до 1 мм. Для образцов склеры из экваториальной области возможно и фронтальное зондирование. То же можно сказать и о склере свиньи.

На рис. 5 в качестве примера показаны карты характеристических углов для поперечных срезов образцов склеры человека с задней области глаз, просветленных в 85% растворе глицерина. Результаты картографирования для поперечного среза образца склеры человека с экваториальной области глаза показаны на рис. 6. Результаты фронтального картографирования образца склеры с экваториальной области глаза, также просветленного в 85% растворе глицерина, представлены на рис. 7.

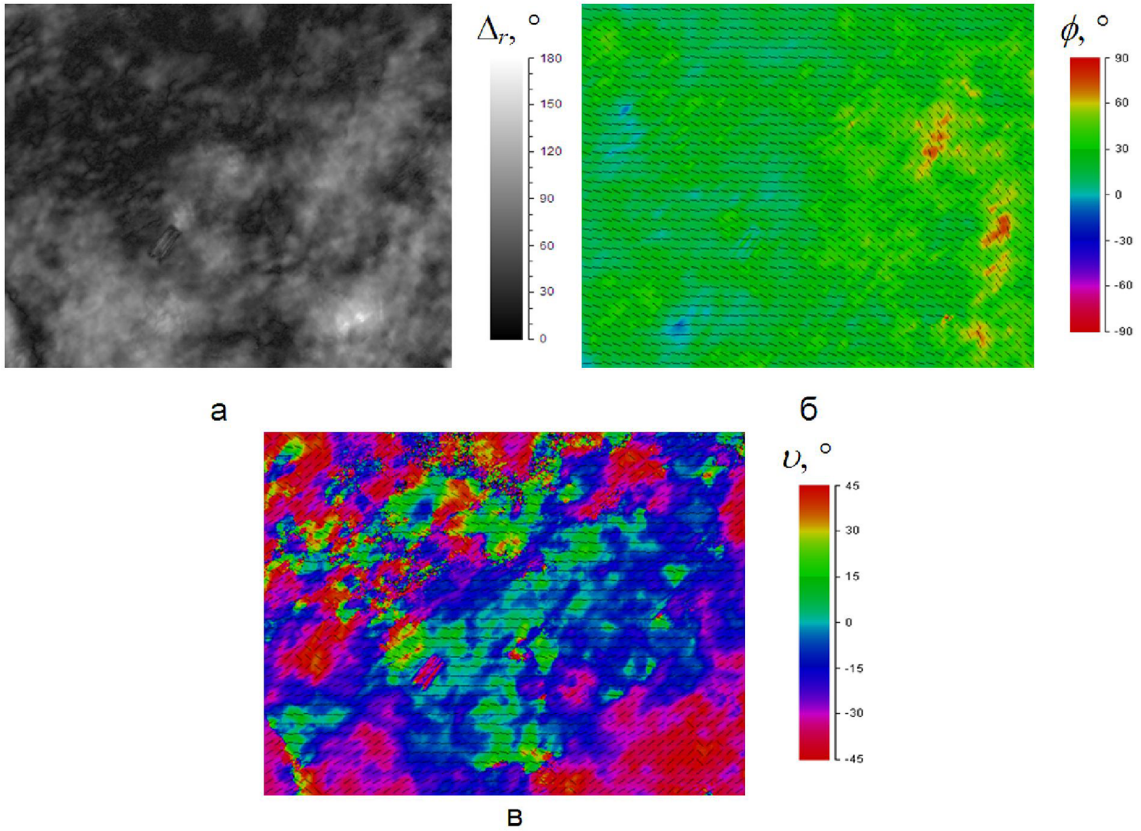

Рис. 2. Результаты картографирования для образца склеры кролика, просветленного в 40% растворе глюкозы в течение суток: а — карта D_r; б — карта *f*; в — карта *u*. Размер картографируемой области 1,54 мм ´1,2 мм

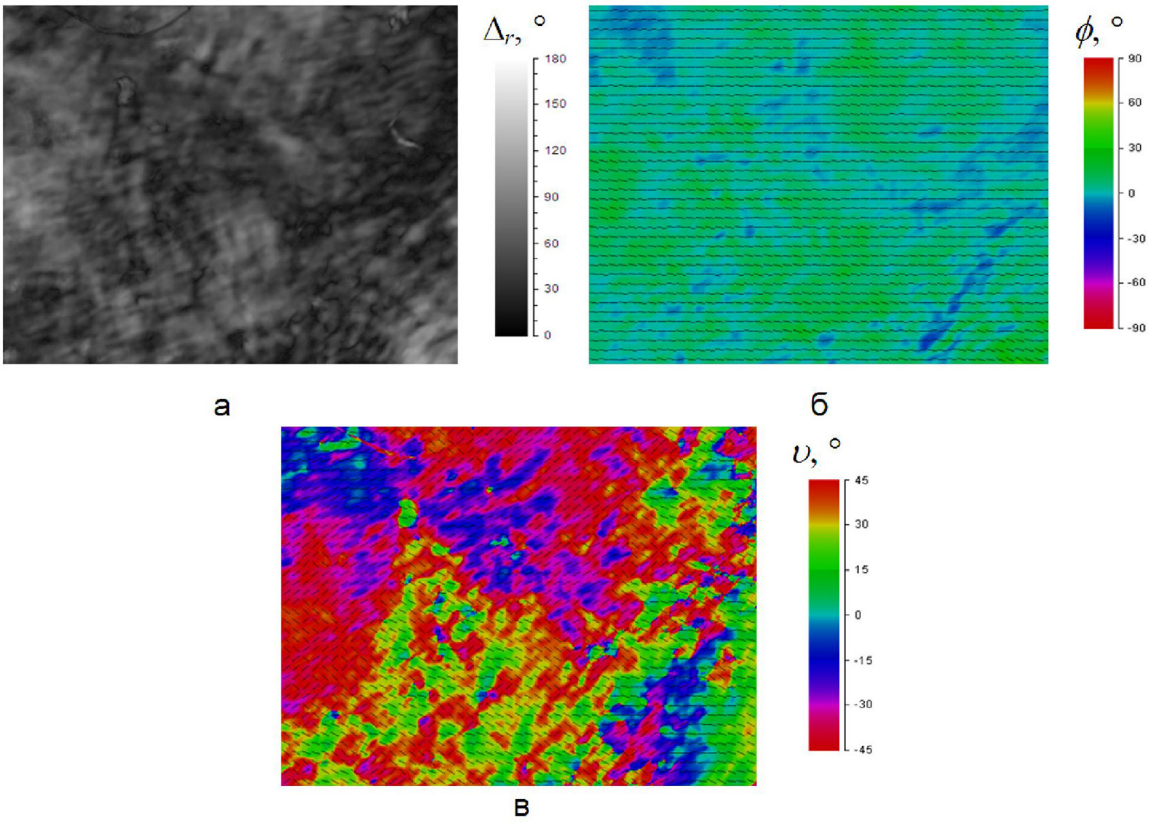

Рис. 3. Результаты картографирования для образца склеры кролика, просветленного в 85% растворе глицерина в течение суток: а — карта D_r; б — карта *f*; в — карта *u*. Размер картографируемой области 1,54 мм ´ 1,2 мм

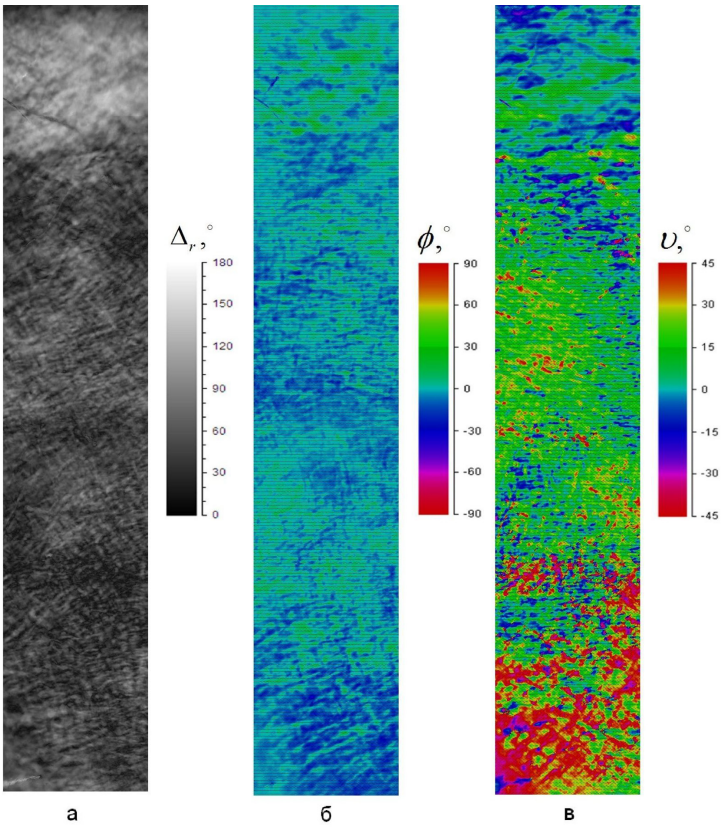

Рис. 4. Результаты картографирования для образца склеры кролика, просветленного в 85% растворе глицерина в течение трех суток: а — карта D_r; б — карта *f*; в — карта *u*; 1 — область ближе к роговице; 2 — область ближе к зрительному нерву. Размер картографируемой области 1,3 мм ´ 7,3 мм

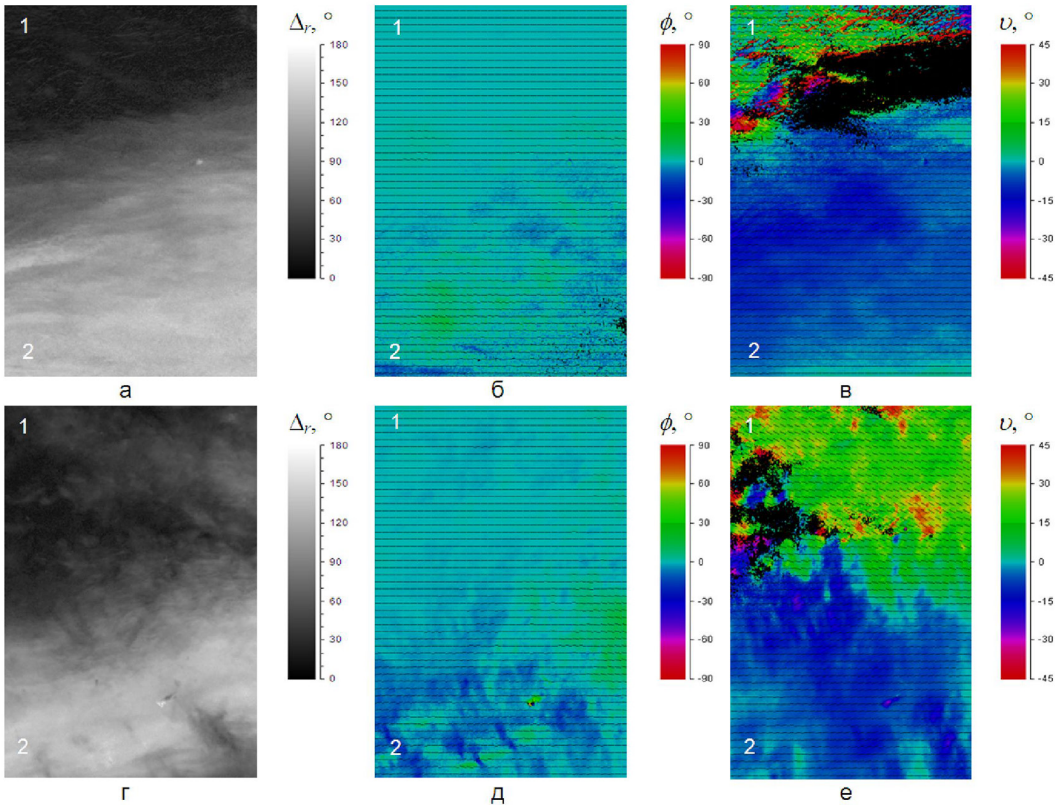

Рис. 5. Результаты картографирования для поперечных срезов образцов склеры человека с задней области, просветленных в 85% растворе глицерина: а — в — D. S. «терминальная глаукома»; г — е — D. S. «субатрофия»; а, г — карты D_r; б, д — карты *f*; в, е — карты *u*; 1 — область ближе к внешней поверхности склеры; 2 — область ближе к внутренней поверхности. Размер картографируемой области 1,12 мм ´ 1,64 мм

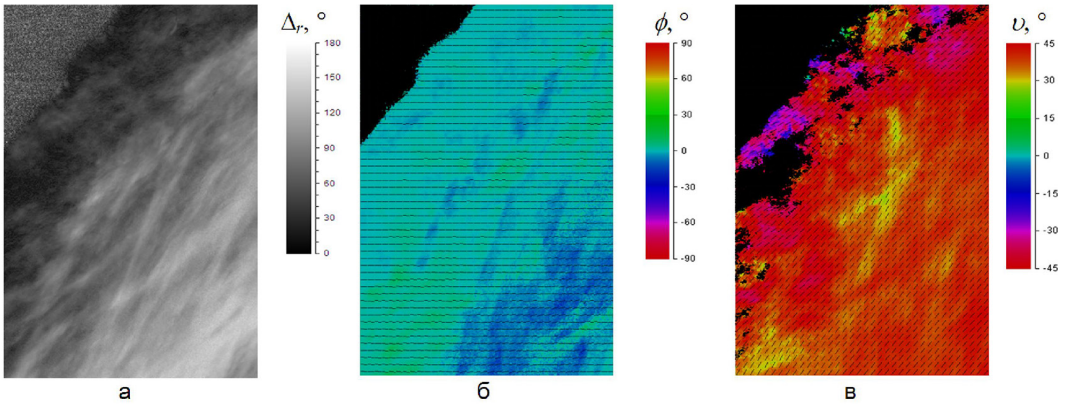

Рис. 6. Результаты картографирования для поперечного среза образца склеры человека с экваториальной области, просветленного в 85% растворе глицерина. D. S. «терминальная глаукома»: а — карта D_r; б — карта *f*; в — карта *u*. Размер картографируемой области 1,12 мм ´ 1,64 мм

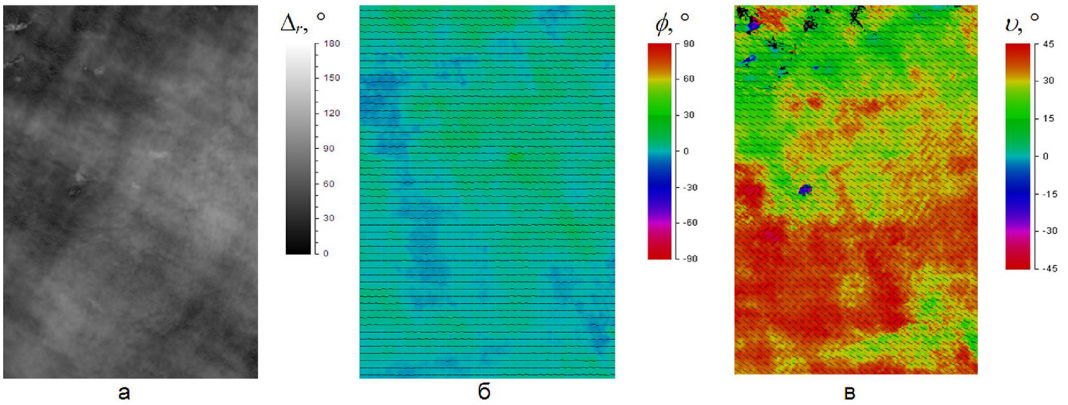

Рис. 7. Результаты фронтального картографирования для образца склеры человека с экваториальной области, просветленного в 85% растворе глицерина. D. S. «терминальная глаукома». Толщина образца в картографируемой области 723 мкм: а — карта D_r; б — карта *f*; в — карта *u*. Размер картографируемой области 1,12 мм ´ 1,64 мм

По картам характеристических углов *f* и *u* для экваториальной области склеры, показанным на рис. 6 и 7, можно заключить, что коллагеновые пучки по всей толщине образца идут практически параллельно естественной поверхности склеры, т.е. структура склеры является квазипланарной. В то же время имеется некоторое преимущественное направление ориентации волокон, параллельное поверхности склеры (см. рис. 7в). Все это соответствует общепринятым представлениям о структуре склеры. Для образцов склеры с задней области глазного яблока, судя по картам, показанным на рис. 5, выраженная квазипланарная ориентация (такая, как в экваториальной области) имеется только у внутренней поверхности склеры, в слое толщиной около миллиметра (см. рис. 5в, 5е). В остальных областях (ближе к внешней поверхности склеры) ориентационный порядок коллагеновых волокон является, судя по картам на рис. 5а, 5г, значительно меньшим, чем у внутренней поверхности, и также существуют зоны, направление преимущественной ориентации коллагеновых волокон в которых сильно наклонено относительно внутренней поверхности склеры (см. рис. 5в, 5е), т.е. наблюдаются сильные отклонения от квазипланарности.

Обсуждение. В данной работе мы провели оценку возможностей применения метода трансмиссионного поляризационного картографирования для характеризации структуры склеры на образцах, взятых у крысы, кролика, свиньи и человека. Исследования показали, что данный метод может быть использован для измерения параметров ориентационной упорядоченности коллагеновых волокон склеры. По мнению многих авторов, дезорганизация соединительной ткани глаза, в наибольшей степени затрагивающая коллагеновые структуры, является начальным звеном глаукомного процесса. Следовательно, данный метод может быть положен в основу изучения патогенеза первичной открытоугольной глаукомы.

Заключение. Таким образом, по результатам проведенной работы установлены возможности и ограничения метода поляризационного картографирования при исследовании структуры склеры *in vitro*.

Конфликт интересов. Работа выполнена при поддержке Минобрнауки России в рамках проекта конкурсной части госзадания №3.1586.2017/ПЧ и Гранта Президента РФ №14. Z57.16.7898-НШ.

Авторский вклад: концепция и дизайн исследования, получение данных, написание статьи — М.Е. Швачкина, А.Б. Правдин, Д.А. Тихонов, Т.Г. Каменских, Д.Д. Яковлев, Д.А. Яковлев; интерпретация результатов и утверждение рукописи — Т.Г. Каменских.

References (Литература)

1. Egorov EA, Alekseev VN, Martynova EB, Kharkovsky AO. Pathogenetic aspects of treatment of primary open-angle glaucoma. M., 2001; 19 p. Russian (Егоров Е.А., Алексеев В.Н., Мартынова Е.Б., Харьковский А.О. Патогенетиче-

ские аспекты лечения первичной открытоугольной глаукомы. М., 2001; 19 с.).

2. Nesterov AP, Alyabyeva ZhYu. Normotensive glaucoma: a modern view of pathogenesis, diagnostics, clinic and treatment. Glaucoma 2005; (3): 66–74. Russian (Нестеров А.П., Алябьева Ж.Ю. Нормотензивная глаукома: современный взгляд на патогенез, диагностику, клинику и лечение. Глаукома 2005; (3): 66–74).

3. Arutyunyan LL. Multilevel analysis of the condition of the corneoscleral membrane of the eye in the implementation of new approaches to diagnosis and treatment of primary open-angle glaucoma: DSc diss. Moscow, 2016; 250 p. Russian (Арутюнян Л.Л. Многоуровневый анализ состояния корнеосклеральной оболочки глаза в реализации новых подходов к диагностике и лечению первичной открытоугольной глаукомы: дис. … д-ра мед. наук. М., 2016; 250 с.).

4. Yomdina EN, Bauer SM, Kotlyar KE. Biomechanics of the eye: theoretical aspects and clinical applications. Moscow, 2015; 207 p. Russian (Иомдина Е.Н., Бауэр С. М., Котляр К.Е. Биомеханика глаза: теоретические аспекты и клинические приложения. М., 2015; 207 с.).

5. Khalilov ShA. Study of polymorphism of collagen genes of I, III types as risk factors for the development of primary open-angle glaucoma: PhD abstract. Moscow, 2016; 25 p. Russian (Халилов Ш.А. Изучение полиморфизма генов коллагена I, III типов как факторов риска развития первичной открытоугольной глаукомы: автореф. дис. … канд. мед. наук. М., 2016; 25 с.).

6. Iomdina EN, Arutyunyan LL, Ignatieva NYu. Comparative study of age-specific features of the level of transverse connectivity of sclera collagen in patients with different stages of primary open-angle glaucoma. Russian Ophthalmological Journal 2016; 9 (1): 30–35. Russian (Иомдина Е.Н., Арутюнян Л.Л., Игнатьева Н.Ю. Сравнительное изучение возрастных особенностей уровня поперечной связанности коллагена склеры пациентов с различными стадиями первичной открытоугольной глаукомы. Российский офтальмологический журнал 2016; 9 (1): 30–35).

7. Girard MJA, Dahlmann-Noor A, Rayapureddi S, et al. Quantitative mapping of scleral fiber orientation in normal rat eyes. Investigative Ophthalmology and Visual Science 2011; 52 (13): 9684–9693.

8. Yan D, McPheeters S, Johnson G, et al. Microstructural differences in the human posterior sclera as a function of age and race. Investigative Ophthalmology and Visual Science 2011; 52 (2): 821–829.

9. Pijanka JK, Kimball EC, Pease ME, et al. Changes in Scleral Collagen Organization in Murine Chronic Experimental Glaucoma Scleral Collagen Organization in Murine Glaucoma. Investigative Ophthalmology and Visual Science 2014; 55 (10): 6554–6564.

10. Pijanka JK, Coudrillier B, Ziegler K, et al. Quantitative Mapping of Collagen Fiber Orientation in Non-glaucoma and Glaucoma Posterior Human Scleral Fiber Orientation in Posterior Human Sclera. Investigative Ophthalmology and Visual Science 2012; 53 (9): 5258–5270.

11. Coudrillier B, Pijanka JK, Jefferys JL, et al. Glaucoma-related changes in the mechanical properties and collagen micro-architecture of the human sclera. PloS ONE 2015; 10 (7): e0131396.

12. Brown DJ, Morishige N, Neekhra A, et al. Application of second harmonic imaging microscopy to assess structural changes in optic nerve head structure ex vivo. Journal of Biomedical Optics 2007; 12 (2): 024029-024029-5.

13. Yakovlev DD, Shvachkina ME, Sherman MM, et al. Quantitative mapping of collagen fiber alignment in thick tissue samples using transmission polarized-light microscopy. Journal of Biomedical Optics 2016; 21 (7): 071111-1-071111-12.

14. Jan NJ, Grimm JL, Tran H, et al. Polarization microscopy for characterizing fiber orientation of ocular tissues. Biomedical Optics Express 2015; 6 (12): 4705–4718.

15. Jan NJ, Lathrop K, Sigal IA. Collagen Architecture of the Posterior Pole: High-Resolution Wide Field of View Visualization and Analysis Using Polarized Light Microscopy Posterior Pole Collagen Architecture. Investigative Ophthalmology and Visual Science 2017; 58 (2): 735–744.