Авторский вклад: концепция и дизайн исследования — Г. Н. Бельская, Л. В. Лукьянчикова; получение данных, анализ и интерпретация результатов, обработка данных — Л. В. Лукьянчикова; утверждение рукописи для печати — Г. Н. Бельская.

References (Литература)

1. Gerasimchuk WR, Mushroom VA. Hemispheric features of the development of cognitive and emotional disorders in patients in the early recovery period of ischemic stroke. International Neurological Journal 2015; 3 (73): 122–127. Russian (Герасимчук В. Р., Гриб В. А. Полушарные особенности развития когнитивных и эмоциональных нарушений у больных в раннем восстановительном периоде ишемического инсульта. Международный неврологический журнал 2015; 3 (73): 122–127).

2. Karakulova YV, Amirahova LS. The neuropsychological status and quality of life of patients in the recovery period of ischemic stroke under the influence neuroprotective therapy. Urals Medical Journal 2013; 106 (1): 21–24. Russian (Каракулова Ю. В., Амирахова Л. Ш. Нейропсихологический статус и качество жизни пациентов в восстановительном периоде ишемического инсульта под влиянием нейропротективной терапии. Уральский медицинский журнал 2013; 106 (1): 21–24).

3. Díaz-Tapia V, Gana J, Sobarzo M, Jaramillo-Muñoz A, Illanes-Díez S. Study on the quality of life in patients with ischaemic stroke. Rev Neurol 2008; 46 (11):652–655.

4. Tang WK, Lau CG, Mok V, Ungvari GS, Wong KS. Impact of anxiety on health-related quality of life after stroke: a cross-sectional study. Arch Phys Med Rehabil 2013; 94 (12): 2535–2541.

5. Habirov FA. Early rehabilitation of patients after stroke, the system of multi-disciplinary teams. Neurological Bulletin 2005. 37 (1-2): 85–92. Russian (Хабиров Ф. А. Ранняя реабилитация больных, перенесших мозговой инсульт, в системе мультидисциплинарных бригад. Неврологический вестник (Журнал им. В. М. Бехтерева) 2005; 37 (1-2): 85–92).

6. Carod-Artal FJ, Egido JA. Quality of life after stroke: the importance of a good recovery. Cerebrovasc Dis 2009; 27 (1): 204–214.

7. Starosta M, Redlicka J, Brzeziański M, Niwald M, Miller E. Brain stroke — risk of disability and possibilities of improvement in motor and cognitive functioning. Pol Merkur Lekarski 2016; 41 (241): 39–42.

8. Damulin IV, Ekusheva EB. The processes of neuroplasticity after stroke. Neurology, neuropsychiatry, psychosomatics 2014; (3): 69–74. Russian (Дамулин И. В., Екушева ЕВ. Процессы нейропластичности после инсульта. Неврология, нейропсихиатрия, психосоматика 2014; (3): 69–74).

9. Kelly-Hayes M. Influence of age and health behaviors on stroke risk: lessons from longitudinal studies. J Am Geriatr Soc 2010; 58 (2): 325–328.

10. Roche N. Auto-rehabilitation at home for stroke patients. Ann Phys Rehabil Med 2016; (59): 38.

11. Ermakova NG. Features of the personality of patients with stroke in a patient rehabilitation. Izvestia: Herzen University Journal of Humanities and Sience: Psychology 2008; (68): 32–42. Russian (Ермакова Н. Г. Особенности личности больных с последствиями инсульта в условиях стационарной реабилитации. Известия Российского государственного педагогического университета им. А. И. Герцена: Психология 2008; (68): 32–42).

12. Dekker RL, Moser DK, Peden AR, Lennie TA. Cognitive therapy improves three-month outcomes in hospitalized patients with heart failure. J Card Fail 2012; 18 (1): 10–20.

13. Krever K. Evaluation methods of research in stroke. Therapeutic exercise and sports medicine 2010; (6): 46–53. Russian (Кревер К. Оценка методов исследования при инсульте. Лечебная физкультура и спортивная медицина 2010; (6): 46–53).

14. Trekin SV. The rating scales of severity of neurological diseases and compare them with the degree of violations statodynamic function. Medical-social examination and rehabilitation 2013; (1): 11–16. Russian (Трекин С. В. Оценка шкал тяжести неврологических заболеваний и их сравнение со степенью нарушений статодинамической функции. Медико-социальная экспертиза и реабилитация 2013; (1): 11–16).

15. Leach MJ, Gall SL, Dewey HM, Macdonell RA, Thrift AG. Factors associated with quality of life in 7-year survivors of stroke. J Neurol Neurosurg Psychiatry 2011; 82 (12): 1365–1371.

16. Zakharov VV, Vakhnina NV. Cognitive impairment in cerebrovascular diseases. Effective pharmacotherapy: Neurology and Psychiatry 2016; (1): 36–43. Russian (Захаров В. В., Вахнина Н. В. Когнитивные нарушения при цереброваскулярных заболеваниях. Эффективная фармакотерапия: Неврология и психиатрия 2016; (1): 36–43).

17. Novik AA, Ionov TI. Guide to the study of quality of life in medicine. 2th ed. Y.L. Shevchenko, ed. Moscow: ZAO “Olma Media Group”, 2007; p. 7–95. Russian (Новик А. А., Ионова Т. И. Руководство по исследованию качества жизни в медицине. 2-е изд. / под ред. акад. РАМН Ю. Л. Шевченко. М.:ЗАО «ОЛМА Медиа Групп», 2007; с. 7–95).

18. Belova AN, Shepetova ON, eds. Scales, tests and questionnaires in medical rehabilitation. M.: Antidor, 2002; p. 15–17, 80–83, 126–129. Russian (Шкалы, тесты и опросники в медицинской реабилитации / под ред. А. Н. Беловой, О. Н. Щепетовой. М.: Антидор, 2002; с. 15–17, 80–83, 126–129).

19. Pérennou D, Piscicelli C. Visual verticality perception after stroke: A systematic review of methodological approaches and suggestions for standardization. Ann Phys Rehabil Med 2016; 59: 68.

20. Parkhomenko AA. Health care organization in cerebral infarction: a modern condition, especially outpatient phase. Saratov Journal of Medical Scientific Research 2015; 11 (2): 100–106. Russian (Пархоменко А. А. Организация медицинской помощи при инфаркте головного мозга: современное состояние, особенности амбулаторного этапа. Саратовский научно-медицинский журнал 2015; 11 (2): 100–106).

УДК 616.833–009.11 Оригинальная статья

КРИТЕРИИ ЭФФЕКТИВНОСТИ РАННЕГО ВОССТАНОВИТЕЛЬНОГО ЛЕЧЕНИЯ ПОСЛЕОПЕРАЦИОННЫХ ВЕРХНИХ ПЛЕКСОПАТИЙ

М. И. Тошева *— ФГБОУ ВО «Саратовский ГМУ им. В. И. Разумовского» Минздрава России, кафедра нервных болезней, аспирант;* ***И. И. Шоломов*** *— ФГБОУ ВО «Саратовский ГМУ им. В. И. Разумовского» Минздрава России, заведующий кафедрой нервных болезней, профессор, доктор медицинских наук;* ***Е. И. Шоломова*** *— ГБОУ ВО «Саратовский ГМУ им. В. И. Разумовского» Минздрава России, ассистент кафедры нервных болезней, кандидат медицинских наук.*

EFFECTIVENESS CRITERIA OF EARLY REHABILITATIVE TREATMENT OF PATIENTS WITH POSTOPERATIVE UPPER PLEXOPATHY

M. I. Tosheva *— Saratov State Medical University n.a. V. I. Razumovsky, Department of Nervous Diseases, Post-graduate;* ***I. I. Sholomov*** *— Saratov State Medical University n.a. V. I. Razumovsky, Head of Department of Nervous Diseases, Professor, Doctor of Medical Science;* ***E. I. Sholomova*** *— Saratov State Medical University n.a. V. I. Razumovsky, Department of Nervous Diseases, Assistant, Candidate of Medical Science.*

Дата поступления — 16.11.2016 г Дата принятия в печать — 20.02.2017 г.

Тошева М. И., Шоломов И. И., Шоломова Е. И. **Критерии эффективности раннего восстановительного лечения послеоперационных верхних плексопатий. Саратовский научно-медицинский журнал 2017; 13 (1): 57–61.**

Поражение периферической нервной системы часто выступает в качестве осложнения объемных оперативных вмешательств по поводу удаления злокачественного новообразования молочной железы. *Цель:* оценить критерии эффективности раннего восстановительного лечения послеоперационных верхних плексопатий. *Материал и методы.* Проанализированы результаты комплексной диагностики и лечения 162 женщин, подвергшихся радикальной мастэктомии по поводу рака молочной железы в возрасте от 33 до 79 лет. Обследование включало неврологический осмотр, анализ психологического состояния с помощью шкал HADS, Жанет Тейлор и HDRS и проведение электронейромиографии. *Результаты.* В 98,76% случаев у пациенток после радикальной мастэктомии по поводу злокачественного новообразования молочной железы диагностирован односторонний плечевой плексит. У 1,24% установлено двустороннее поражение плечевых сплетений. Наличие болевого синдрома не являлось ведущей жалобой у всех исследуемых. Среди пациентов с выполненной классической мастэктомией значительно преобладали повреждения III и IV межреберных нервов. У постоперационных больных с проведенной модификацией радикальной мастэктомии чаще диагностировались нейро- и плексопатии. Согласие на одномоментную реконструктивную операцию напрямую коррелировало с уровнем образования и с семейным положением. Показатели депрессии и тревоги были ниже после проведения реконструктивно-пластической операции. *Заключение.* Выделены критерии эффективности раннего восстановительного лечения послеоперационных верхних плексопатий. Выбор решения о характере и объеме реконструктивно-пластической операции находится во взаимосвязи с социальными составляющими жизни пациенток.

Ключевые слова: реконструктивно-пластические операции на молочной железе, качество жизни, неврологические синдромы в послеоперационном периоде.

Tosheva MI, Sholomov II, Sholomova EI. **Effectiveness criteria of early rehabilitative treatment of patients with postoperative upper plexopathy. Saratov Journal of Medical Scientific Research 2017; 13 (1): 57–61.**

The damage of the peripheral nervous system often acts as a complication of extensive surgical interventions on the removal of malignant breast tumors. *The research goal* is to evaluate the criteria for the effectiveness of early rehabilitation treatment of postoperative upper plexopathies. *Material and Methods.* The analyzed results of complex diagnosis and treatment of 162 women undergoing radical mastectomy for breast cancer, aged 33 to 79 years were presented. The examination included neurological examination, analysis of the psychological state using the HADS scales, Janet Taylor and HDRS, holding electroneuromyography. *Results.* 98.76% of cases of patients after radical mastectomy for malignant breast tumors were diagnosed with unilateral shoulder complex. At 1.24% it established a bilateral lesion of the brachial plexus. The presence of pain is not a leading complaint in all cases. Among patients with classical mastectomy performed significantly prevailed damage of the intercostal nerves III and IV. In post-operative patients with the retrofit radical mastectomy neuro- and plexopathy were often diagnosed. Consent to one-stage reconstructive surgery is directly correlated with the level of education and marital status. Indicators of depression and anxiety were lower after reconstructive plastic surgery. *Conclusion.* The criteria for the effectiveness of early rehabilitation treatment of postoperative upper plexopathies were obtained. The decisions on the nature and scope of reconstructive and plastic surgery were established to be in conjunction with the social components of life of patients.

Key words: reconstructive breast surgery, quality of life, neurological symptoms in the postoperative period.

Введение. Лечение повреждений и заболеваний периферической нервной системы (ПНС) является одной из приоритетных медико-социальных проблем во всех развитых странах мира, в том числе в России. Нередко повреждения нервных стволов возникают в результате травмы (переломов костей конечностей) или как следствие объемного оперативного вмешательства. В ряде случаев возникшие невро- или плексопатии приводят к стойкой потери трудоспособности — инвалидизации пациентов, что приобретает большую не только медицинскую, но и социальную значимость [1]. Статистика последних лет свидетельствует о неуклонном и интенсивном росте заболеваемости раком молочной железы (РМЖ) в разных странах, включая Российскую Федерацию. Актуальность проблемы в России очевидна: рак молочной железы занимает лидирующее положение среди злокачественных новообразований (ЗНО) у женщин (20,9%) и находится на 3-м месте среди причин смерти женского населения. Прирост показателя заболеваемости малодифференцированными опухолями молочной железы за период с 1998 по 2014 г. составил 44,2% [2, 3].

Цель: оценка критериев эффективности раннего восстановительного лечения послеоперационных верхних плексопатий.

Материал и методы. Дан анализ результатов комплексной диагностики и лечения 162 пациенток женского пола, находившихся на лечении в отделении общей онкологии Самарского областного клинического онкологического диспансера. Всем женщинам был установлен диагноз «Рак молочной железы» той или иной стадии согласно международной классификации TNM. Возраст больных колебался от 33 до 79 лет, средний возраст составил 53,2 года.

Критерием включения в исследование был клинически установленный диагноз «Послеоперационная плексопатия после удаления объемного образования молочной железы». Все женщины дали информированное согласие на проведение дополнительных методов исследования, не входящих в обязательный медицинский стандарт обследования больных с этой нозологией.

Критериями исключения из исследования служили все нетравматические повреждения периферической нервной системы, выявленные у части пациенток, а именно:

— инфекционные, в том числе и специфические (сифилитическое, поражение при СПИДе) изменения периферической нервной системы;

— дисметаболические нарушения периферических нервов (при хроническом алкоголизме, сахарном диабете и др.);

— вертеброгенные нарушения периферического звена нервной системы (патология шейного отдела позвоночника).

Женщины поступали на обследование и хирургическое лечение на различных стадиях патологического процесса. Всем 162 пациенткам (100%) выполнялась радикальная мастэктомия по

Ответственный автор — Тошева Майя Игоревна
Тел.: 89272024092
E-mail: paloma5@mail.ru

J. Madden — удаляли лимфатические узлы подмышечной и межпекторальной областей в едином блоке с молочной железой, сохраняя обе грудные мышцы в двух вариантах:

1. Классический вариант радикальной мастэктомии по J. Madden выполнен у 90 (55,6%) пациенток. Данная категория составила 1-ю группу исследуемых.

2. Модификация радикальной мастэктомии проведена 72 женщинам (44,4%). Они вошли во 2-ю группу пациенток.

Модификация радикальной мастэктомии заключалась в сохранении nn. intercostabrachiales (латеральные кожные ветви III, IV межреберных нервов). Тем самым снижалась частота возникновения чувствительных расстройств в подмышечной ямке, латеральной поверхности грудной клетки и медиальной поверхности плеча и постмастэктомического болевого синдрома.

Части пациенток, а именно 37,0% (60 человек), после радикальной мастэктомии выполнена одномоментная реконструктивно-пластическая операция, которая осуществлялась различными методами.

Клиническое обследование включало: неврологический осмотр; оценку психологического состояния с помощью шкал HADS (The Hospital Anxiety and Depression scale), Жанет Тейлор и Гамильтона (HDRS) для оценки тревоги; проведение электронейромиографии (ЭНМГ).

Анализ полученных данных проводился с использованием пакета программ Statistica и прикладных программ Statistica 8.0 и Excel. Для определения нормальности распределения признака в исследуемых группах рассчитывался критерий Колмогорова — Смирнова. Для оценки различий между выборками использовали критерий Вилкоксона. Различия принимались статистически значимыми при $p \leq 0,05$.

Результаты. У 160 (98,76%) из 162 изученных пациенток диагностирован односторонний послеоперационный плексит. У двух (1,24%) диагностировано двустороннее поражение сплетений после удаления опухоли с двух сторон.

Все без исключения женщины предъявляли те или иные жалобы на свое самочувствие. Меньше всего их беспокоил болевой синдром. Так, у пациенток первой группы выраженные алгические состояния существенно не беспокоили 28 человек из 90, у женщин второй группы — 48 из 72.

Отдельного внимания заслуживает количественное различие между группами в частоте встречаемости тех или иных неврологических синдромов.

Их сравнительная характеристика по клиническим проявлениям в двух группах приведена на рис. 1.

Для подтверждения заинтересованности поражения ветвей сплетения пациентам обеих групп в 1–3 сутки после операции выполнена игольчатая электронейромиография (ЭНМГ) как основной объективный нейрофизиологический метод, характеризующий выраженность поражения периферических нервов.

Сравнительная характеристика результатов ЭНМГ в двух группах пациенток представлена на рис. 2.

В результате анализа историй болезни получены следующие результаты. В группе пациенток, перенесших радикальную мастэктомию и давших информированное согласие на последующую маммопластику, имели высшее образование 100% женщин. В этой же группе пациенток семейное положение «замужем» зафиксировано у 70% опрошенных.

В группе пациенток, перенесших мастэктомию без последующей реконструктивно-пластической операции, наблюдается следующее распределение. Образование: высшее у 35,7%, среднее специальное у 64,3%; семейное положение: «замужем» 57,1% и «не замужем» 42,9%. Следовательно, согласие на одномоментную реконструктивную операцию зависит от уровня образования и семейного положения пациенток.

Изучение состояние психических функций показало, что по шкалам HADS и HDRS после проведения реконструктивно-пластической операции значитель-

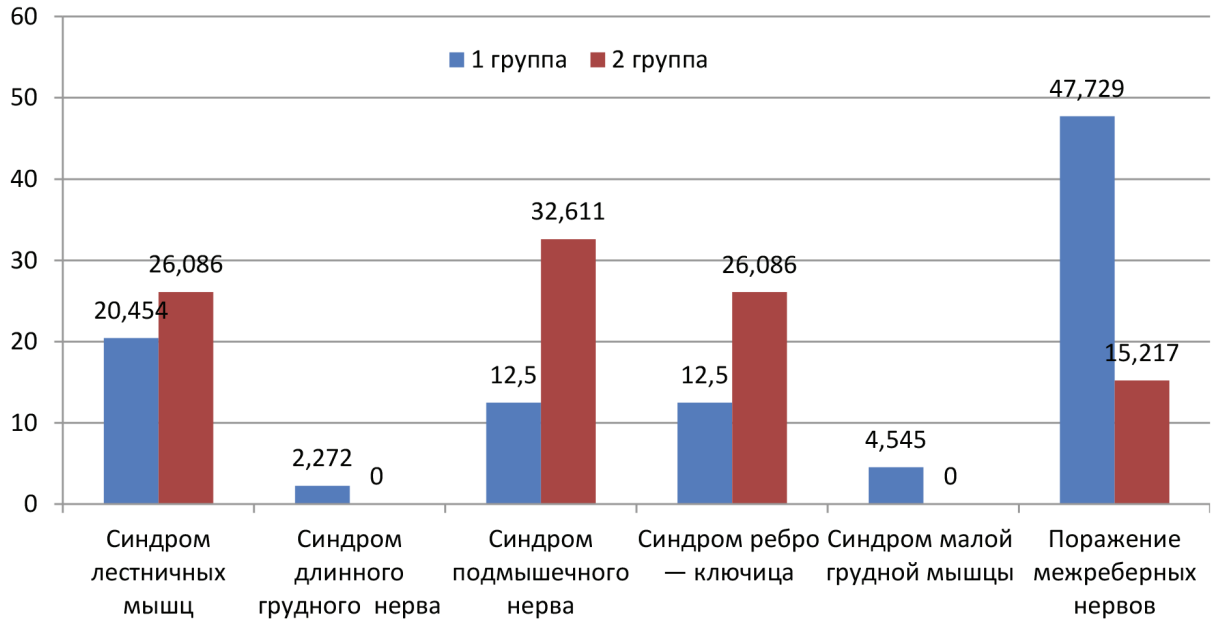

Рис. 1. Сравнительная характеристика отдельных неврологических синдромов в обеих группах у женщин в послеоперационном периоде

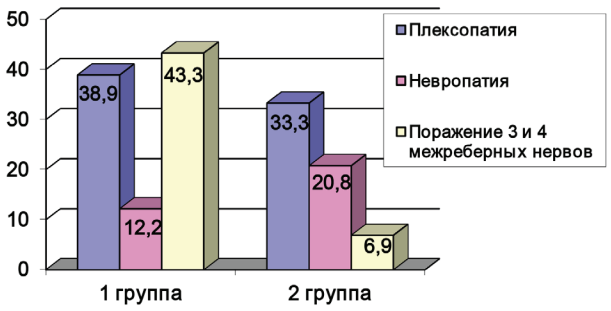

Рис. 2. Сравнительная характеристика результатов ЭНМГ двух групп

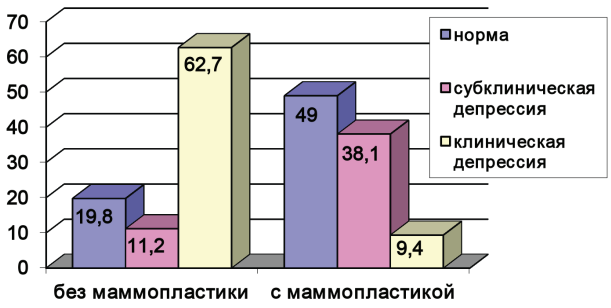

Рис. 3. Сравнительная оценка выраженности депрессии по шкале HADS в исследуемых группах пациенток

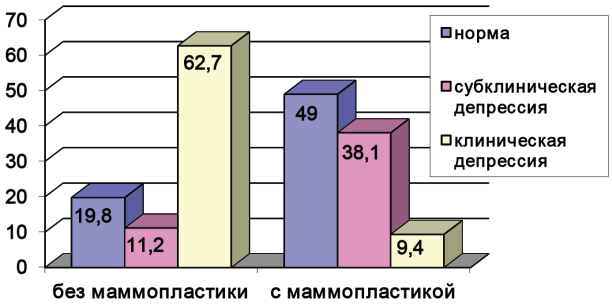

Рис. 4. Показатели уровня депрессивных расстройств в зависимости от методики лечения по шкале HDRS

но сократилось состояние выраженной депрессии, что не прослеживается в первой группе пациенток (рис. 3 и 4).

Изучая уровень тревоги в двух исследуемых группах, мы отметили положительное влияние реконструктивных операций на уровень тревоги у пациенток (рис. 5).

Обсуждение. Полученные нами данные о частоте обнаружения патологии периферической нервной системы после удаления молочной железы в полной мере согласуются с исследованиями О.Ю. Бричковой (2008), указывающей на заинтересованность периферической нервной системы у всех женщин после мастэктомии [4].

Распределение неврологических синдромов в группах различно. Больше превалируют симптомы во второй группе пациентов: синдром лестничной мышцы, синдром подмышечного нерва, синдром «ребро — ключица». В то же время синдромы длинного грудного, малой грудной мышцы совсем отсутствуют во второй группе пациентов. Наибольшее значение имеет разница в поражении межреберных нервов: пациенты в первой группе значительно превалируют над больными во второй. При этом разница составляет 32,5% (1-я группа: 47,73%; 2-я группа: 15,22%).

После проведенной операции по поводу рака молочной железы имелись изменения при ЭНМГ-исследовании. Как правило, это были демиелинизирующие процессы, обусловленные операционной травмой. Причем во второй группе пациентов значительно реже встречалось демиелинизирующее поражение межреберных нервов. Результаты ЭНМГ указывают, что сразу после операции имелось то или иное вовлечение в процесс периферических нервов. Отсроченных или «скрытых» невропатий, появляющихся спустя 2 недели или более, не наблюдалось, как это встречается при переломах костей плечевого пояса [5].

Состояние психических функций у пациенток первой группы выявило значительный уровень тревоги и депрессии, что не прослеживается во второй группе исследуемых. Кроме того, отмечена сильная корреляционная зависимость между уровнем образования, а также семейным положением и принятием решения о характере и объеме оперативного вмешательства. Изменение качества жизни и эмоционального фона при травматическом повреждении плечевого сплетения также отмечали И.И. Шоломов, А.Н. Решетников, Г.К. Коршунова с соавт. (2013) [6].

Таким образом, инновационные научные исследования в практике врача-онколога [7] с привлечением невролога могут служить определенным критерием эффективности проведенного оперативного пособия. Сравнивая результаты, полученные в исследуемых группах, можно отметить существенное положительное влияние реконструктивно-пластической операций после мастэктомии на психологическую составляющую качества жизни пациенток.

Выводы. Критерием эффективности раннего восстановительного лечения послеоперационных верхних плексопатий могут служить выраженность объективных неврологических расстройств, результаты психологического тестирования и инструментальные методы диагностики (ЭНМГ). Субъективные ощущения в виде алгического синдрома значительно меньше беспокоят пациенток.

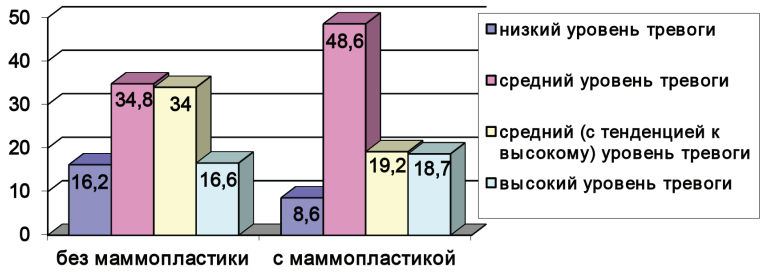

Рис. 5. Сравнительная оценка уровня тревоги в двух исследуемых группах по методике Жанет Тейлор

На выбор правильности решения о характере и объеме реконструктивно-пластической операции с сохранением веточек сплетения у женщин при раке молочной железы влияют уровень образования и семейное положение.

Конфликт интересов не заявляется. Коммерческой заинтересованности отдельных физических или юридических лиц в результатах работы нет. Наличия в статье описания объектов патентного или любого другого вида прав (кроме авторского) нет.

Авторский вклад: концепция и дизайн исследования — И. И. Шоломов; сбор материала и получение данных — М. И. Тошева; обработка данных, анализ и интерпретация результатов — М. И. Тошева; написание статьи — М. И. Тошева, Е. И. Шоломова; утверждение рукописи для публикации — И. И. Шоломов.

References (Литература)

1. Egorov JS, Sobolevskij VA. Modern aspects of treatment in postmastectomy syndrome. Bulletin of the Moscow cancer society 2006; (4): 5. Russian (Егоров Ю. С., Соболевский В. А. Современные аспекты лечения при постмастэктомическом синдроме. Вестник Московского онкологического общества 2006; (4): 5).

2. Kaprin AD, Starinskij VV, Petrova GV. Status of cancer care the population of Russia in 2014. Moskow: MNIOI im. P. A. Gercena, filial FGBU «NMIRC» Minzdrava Rossii, 2015; 236 p. Russia (Каприн А. Д., Старинский В. В., Петрова Г. В. Состояние онкологической помощи населению России в 2014 году. М.: МНИОИ им. П. А. Герцена, филиал ФГБУ «НМИРЦ» Минздрава России, 2015; 236 с.).

3. Zikirjahodzhaev AD, Efanov VV, Usov FN, Ismailova MM. Complications of delayed reconstructive plastic surgery after radical mastectomy. Women Reproductive System Tumors 2015; (2): 31–34. Russian (Зикиряходжаев А. Д., Ефанов В. В., Усов Ф. Н., Исмаилова М. М. Осложнения отсроченных реконструктивно-пластических операций после радикальной мастэктомии. Опухоли женской репродуктивной системы 2015; (2): 31–34).

4. Brichkova OJ. Functional disorders of the upper limb after surgery on the breast and axilla: PhD diss. Saratov, 2008; 134 p. Russian (Бричкова О. Ю. Функциональные расстройства верхней конечности после хирургического вмешательства на молочной железе и подмышечной впадине: дис. … канд. мед. наук. Саратов, 2008; 134 с.).

5. Sholomova EI. Neurological complications of diaphyseal fractures of the upper extremity: diagnostics, medical tactic: PhD diss. Saratov, 2012; 147 p. Russian (Шоломова Е. И. Неврологические осложнения при диафизарных переломах костей верхней конечности: диагностика, лечебная тактика: дис. … канд. мед. наук. Саратов, 2012; 147 с.).

6. Sholomov II, Reshetnikov AN, Sholomova EI, Korshunova GA. Quality of life and electroneuromyographic indicators in patients with fractures and false joints of bones of the lower limb. Klinicheskaja nevrologija 2013; (1): 25–27. Russian (Шоломов И. И., Решетников А. Н., Шоломова Е. И., Коршунова Г. А. Оценка качества жизни и ЭНМГ показателей и у больных с переломами и ложными суставами костей нижней конечности. Клиническая неврология 2013; (1): 25–27).

7. Kaprin AD, Aleksandrova LM, Starinskij VV. The implementation in clinical oncology practice, the results of innovative research. Research and Practical Medicine Journal 2015; (2): 53–62. Russian (Каприн А. Д., Александрова Л. М., Старинский В. В. Реализация в клинической онкологической практике результатов инновационных научных исследований. Исследования и практика в медицине 2015; (2): 53–62).