КЛИНИЧЕСКАЯ ЛАБОРАТОРНАЯ ДИАГНОСТИКА

УДК 616–091.8: 616–006. 03 [04]: 611.71 Оригинальная статья

ИСПОЛЬЗОВАНИЕ МОРФОЛОГИЧЕСКИХ МЕТОДОВ ИССЛЕДОВАНИЯ В ДИАГНОСТИКЕ ПЕРВИЧНЫХ И ВТОРИЧНЫХ ОПУХОЛЕЙ КОСТЕЙ

О.В. Матвеева — *ФГБОУ ВО «Саратовский ГМУ им. В.И. Разумовского» Минздрава России, Научно-исследовательский институт травматологии, ортопедии и нейрохирургии, врач отделения лабораторной диагностики, кандидат медицинских наук;* ***Л.Ф. Жандарова*** *— ФГБОУ ВО «Саратовский ГМУ им. В.И. Разумовского» Минздрава России,, доцент кафедры хирургии и онкологии факультета повышения квалификации и профессиональной переподготовки специалистов, кандидат медицинских наук;* ***Н.Н. Павленко —*** *ФГБОУ ВО «Саратовский ГМУ им. В.И. Разумовского» Минздрава России, Научно-исследовательский институт травматологии, ортопедии и нейрохирургии, ведущий научный сотрудник отдела инновационных проектов в травматологии и ортопедии, доктор медицинских наук;* ***Л.А. Кесов —*** *ФГБОУ ВО «Саратовский ГМУ им. В.И. Разумовского» Минздрава России, Научно-исследовательский институт травматологии, ортопедии и нейрохирургии, хирург-онколог.*

MORPHOLOGICAL STUDIES IN THE DIAGNOSIS OF PRIMARY AND SECONDARY BONE TUMORS

O.V. Matveeva *— Saratov State Medical University n.a. V.I. Razumovsky, Scientific Research Institute of Traumatology, Orthopedics and Neurosurgery, Department of Laboratory Diagnostics, Candidate of Medical Science;* ***L.F. Zhandarova*** *— Saratov State Medical University n.a. V.I. Razumovsky, Department of Oncology and Surgery of Raising Skills Faculty, Assistant Professor, Candidate of Medical Science;* ***N.N. Pavlenko*** *— Saratov State Medical University n.a. V.I. Razumovsky, Scientific Research Institute of Traumatology, Orthopedics and Neurosurgery, Department of Innovative Orthopedics and Traumatology Projects, Leading Research Assistant, Doctor of Medical Science;* ***L.A. Kesov*** *— Saratov State Medical University n.a. V.I. Razumovsky, Scientific Research Institute of Traumatology, Orthopedics and Neurosurgery.*

Дата поступления — 24.10.2016 г. Дата принятия в печать — 30.11.2016 г.

Матвеева О.В., Жандарова Л.Ф., Павленко Н.Н., Кесов Л.А. **Использование морфологических методов исследования в диагностике первичных и вторичных опухолей костей. Саратовский научно-медицинский журнал 2016; 12 (4): 566–570.**

Цель: показать возможности морфологических методов исследования в диагностике первичных и вторичных опухолей костной системы. *Материал и методы.* За период 2008–2015 гг. находились на обследовании и лечении 105 больных (72%) с первичными костными опухолями в возрасте от 15 до 66 лет и 42 пациента (28%) с метастатическим поражением костей в возрасте от 42 до 70 лет. Материал для морфологического исследования получали с помощью открытой биопсии кусочка ткани и в виде соскоба удаленной опухоли во время операции. Цитологическому исследованию подвергался мягкотканый компонент. Материалом для гистологического исследования служили измененные костная и мягкая ткани. *Результаты.* При гистологическом исследовании гигантоклеточная опухоль верифицирована в 45% случаев. Миеломная болезнь выявлена у 15% больных. Остеогенная саркома диагностирована в 14% случаев. Саркома Юинга зафиксирована в 3%, хордома — в 2%. В группе больных со вторичными поражениями костей, по нашим данным, у мужчин чаще всего диагностированы метастазы рака из почек, легких. У женщин преобладал метастаз рака из молочной железы. *Заключение.* Морфологическое (гистологическое, цитологическое) исследование, наряду с рентгенологическим, играет важную роль при диагностике опухолей костей. Совпадение гистологического и цитологического диагнозов составило 97%.

Ключевые слова: первичные и вторичные опухоли костей, морфологическое исследование.

Matveeva OV, Zhandarova LF, Pavlenko NN, Kesov LA. **Morphological studies in the diagnosis of primary and secondary bone tumors. Saratov Journal of Medical Scientific Research 2016; 12 (4): 566–570.**

The aim: to show the possibility of morphological studies in the diagnosis of primary and secondary tumors of bones. *Material and Methods.* 105 (72%) patients with primary bone tumors aged from 15 to 66 years and 42 (28%) patients with metastatic bone lesions aged from 42 to 70 years were examined and treated for the period from 2008 till 2015. Material for morphological studies was prepared using an open biopsy tissue slices and a scraping resected tumor during surgery. Soft-tissue component is subjected to cytology. The material for histological study included changes in bone and soft tissue. *Results.* Giant cell tumor was verified in 45% of cases by histological examination. Multiple myeloma was diagnosed in 15% of patients. Osteogenic sarcoma was diagnosed in 14% of cases. Ewing's sarcoma was diagnosed in 3%, 2% of cases were matched by diagnosed chordoma. According to the data received, cancer metastasis of kidney and lung is mostly diagnosed in men from the group of patients with secondary bone defeat. Metastasis of cancer of the breast in women was predominated. *Conclusion.* The morphological (histological, cytological) study plays an important role in the diagnosis of bone tumors. The coincidence of the cytological and histological diagnoses was 97%.

Key words: primary and secondary bone tumors, morphological study.

Введение. Особое место в патологии человека занимают опухоли и опухолеподобные заболевания костной системы, которые являются в диагностическом аспекте одним из сложных разделов. Первичные опухоли костей в большинстве случаев встречаются у людей молодого и среднего возраста. В старших возрастных группах преобладают метастатические поражения костей с соотношением к первичным опухолям 10:1 [1].

В диагностике опухолей костного скелета принимают участие врачи многих специальностей: хирурги, рентгенологи, специалисты ультразвуковой диагностики, цитологи и патологоанатомы [2–4].

Вопросы своевременности и правильности диагностики костных опухолей, а также выбора тактики лечения заслуживают самого серьезного вниманиях [1, 5, 6].

Несмотря на существующее в настоящее время большое количество сложных диагностических методов верификации данной патологии, наиболее доступными и распространенными продолжают оставаться общеклинические методы. Однако при опухолях костей они не всегда оказываются специфичными и могут быть использованы лишь в сочетании с результатами других методов диагностики [2–4]. Для установления достоверного и окончательного диагноза решающими признаются морфологические исследования (гистологический, цитологический) [6].

На современном этапе одним из рациональных и эффективных методов диагностики опухоли считается цитологическое исследование, которое существенно дополняет традиционную гистологическую диагностику. Достоинствами его являются быстрота обработки и приготовления препарата, небольшие материальные затраты, малый объем клеточного материала, а главное, возможность использования его во время операции. С помощью цитологического исследования удается не только уточнить характер патологического процесса, но и определить гистотип злокачественного новообразования, степень дифференцировки опухолевых клеток, лечебный патоморфоз, а также наличие метастазов и рецидивов [7, 8].

Патогистологический метод позволяет подтвердить и уточнить клинический диагноз, определить гистотип опухоли, распознать воспалительные, диспластические и опухолевые процессы, выявить изменения в тканях при проведении лечебных мероприятий (лечебный патоморфоз) [9].

Цель: показать возможности морфологических методов исследования в диагностике первичных и вторичных опухолей костной системы.

Материал и методы. За период 2008–2015 гг. находились на обследовании и лечении 105 больных (72%) с первичными костными опухолями в возрасте от 15 до 66 лет и 42 пациента (28%) с метастатическим поражением костей в возрасте от 42 до 70 лет.

Материал для морфологического исследования получали с помощью открытой биопсии кусочка ткани и в виде соскоба удаленной опухоли во время операции. Цитологическому исследованию подвергался мягкотканый компонент. В препаратах учитывались расположение клеток и клеточных структур, полиморфизм клеток и ядер, атипические митозы, элементы некротической ткани. Кроме того, оценивали внутриклеточные компоненты: ядро, ядрышки, цитоплазму, ядерно-цитоплазматическое соотношение. Материалом для гистологического исследования служили измененные костная и мягкая ткани [4].

Материал архивировали с помощью микроскопа с видеонасадкой (Olympus CX31), позволяющей получить цифровой вариант микроскопического изображения, системы архивирования PACS (Picture Archiving and Communication System). Преимуществом данного архивирования является возможность осуществления дистанционной консультации, когда необходимо высокое качество изображения.

Обработку полученных данных проводили путем расчета абсолютных и относительных (частота встречаемости, %) показателей.

Результаты. При гистологическом исследовании гигантоклеточная опухоль верифицирована в 45% случаев. Средний возраст мужчин составил 34 года, женщин 36 лет. Наибольшей локализацией оказались эпиметафизы длинных костей, преимущественно дистального отдела бедренной кости, а также проксимального отдела большеберцовой кости.

Миеломная болезнь выявлена у 15% больных с преимущественным поражением ребер, бедренной кости, позвонков. Отмечено частое сочетание данных локализаций.

Остеогенная саркома диагностирована в 14% случаев. Средний возраст мужчин 20 лет, женщин 23 года. Чаще всего опухоль локализовалась в дистальном отделе бедренной кости.

При локализации опухоли в бедренной и плечевой костях чаще всего выявлялись: злокачественные мезенхимальные опухоли (8%), хондросаркома (7%), злокачественная фиброзная гистиоцитома (3%) и хондробластома (3%).

Саркома Юинга считается заболеванием детского и юношеского возраста, характеризуется высокой степенью злокачественности и ранним метастазированием. Диагностирована в 3% случаев. Возраст составил от 15 лет до 21 года. Локализацией были ребро и малоберцовая кость.

Диагноз хордомы установлен в 2% случаев, данная опухоль чаще локализовалась в крестце.

В группе больных со вторичными поражениями костей, по нашим данным, у мужчин чаще всего диагностированы метастазы рака из почек, легких; у женщин — метастаз рака из молочной железы.

Приводим два примера диагностики.

Наблюдение 1. Больная в возрасте 31 года поступила с жалобами на боли в области левого коленного сустава в течение полугода. Локальный статус: болезненность и припухлость в области левого коленного сустава. При лучевом исследовании (рис. 1*а* и 1*б*) в области латерального мыщелка левой бедренной кости на протяжении 10 см от суставной поверхности определяется зона измененной костной структуры: участки деструкции с неровными контурами, частично сливающиеся между собой, окруженные зоной неравномерного склероза. Кортикальный слой на этом уровне резко истончен. На фоне изменений выявляется выход внекостного мягкотканого компонента, распространяющегося на передненаружной поверхности. Размеры образования 6,5x9,5x5,5. Мягкотканый компонент деформирует, оттесняет переднюю группу мышц бедра. Рентгенологический диагноз: «КТ-признаки опухоли дистального метадиафиза левой бедренной кости (саркома?)».

Проведена дистальная субтотальная резекции левой бедренной кости с эндопротезированием левого коленного сустава онкологическим протезом.

Ответственный автор — Матвеева Ольга Викторовна
Тел.: 89085583125
E-mail: ol-sar@bk.ru

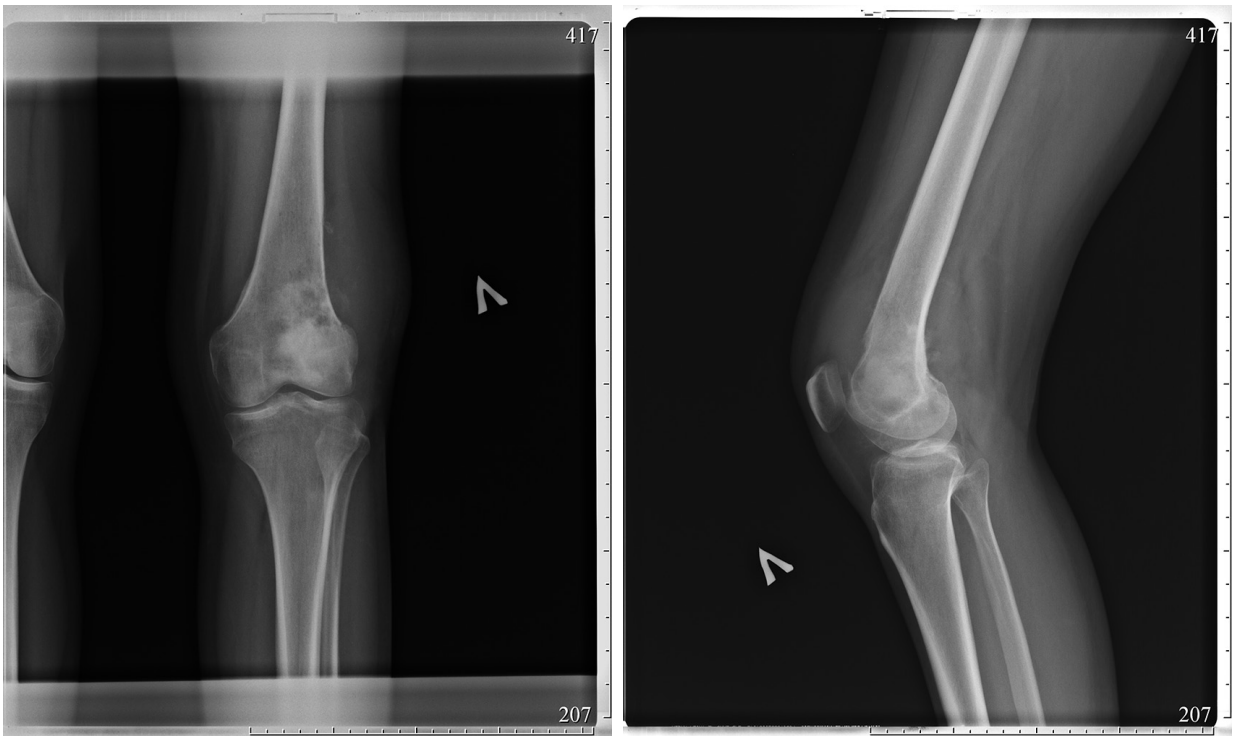

а *б*

Рис. 1. Остеогенная саркома бедренной кости: *а* — рентгенограмма в прямой проекции; *б* — рентгенограмма в боковой проекции

При изучении интраоперационного материала соскоба с опухоли поставлен цитологический диагноз: «остеогенная саркома» (рис. 2).

Плановое гистологическое исследование операционного мягкотканого и костного фрагментов подтвердило цитологический диагноз: «паростальная остеогенная саркома» (рис. 3).

Наблюдение 2. Больная 65 лет поступила с жалобами на резкие и сильные боли в области правого бедра; из анамнеза известно, что 2 года назад проведена мастэктомия правой молочной железы по поводу рака. Локальный статус: резкая болезненность и припухлость в области диафиза правой бедренной кости. При лучевом исследовании: по задней и передневнутренней поверхности верхнесредней трети диафиза правой бедренной кости определяется деструкция кортикального слоя с нечетким, неровным контуром на протяжении 55 мм (рис. 4). Область деструкции выполнена мягкотканым компонентом, распространяющимся по костномозговому каналу на протяжении не менее 118 мм. Рентгенологический диагноз: «признаки деструктивных изменений верхнесредней трети диафиза правой бедренной кости (метастаз?)».

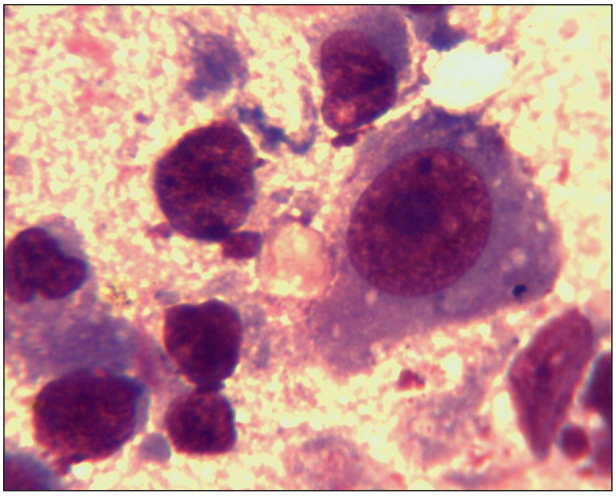

Рис. 2. Остеогенная саркома бедренной кости. Соскоб с опухоли. Окраска: азур-эозин. Об. 100х. Полиморфные клетки, напоминающие атипические остеобласты с неравномерной структурой хроматина

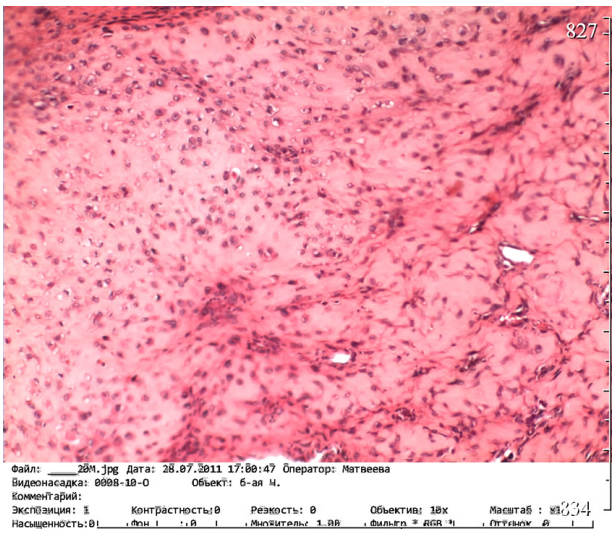

Рис. 3. Остеогенная саркома бедренной кости. То же наблюдение. Окраска: гематоксилин-эозин. Об. ув.10х. Формирование патологического остеоида

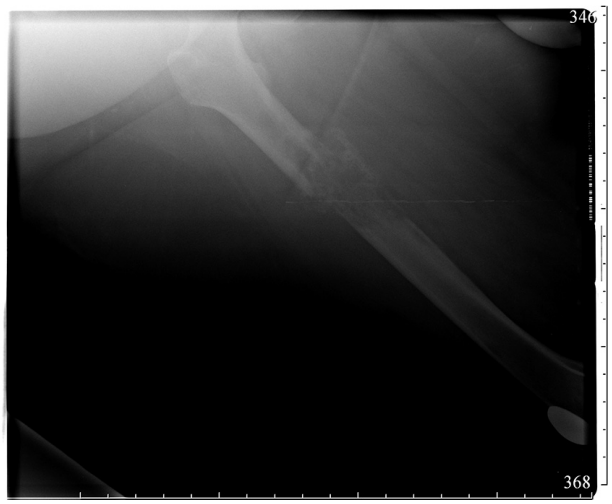

Рис. 4. Рентгенографическая картина метастаза рака молочной железы в диафизе бедренной кости

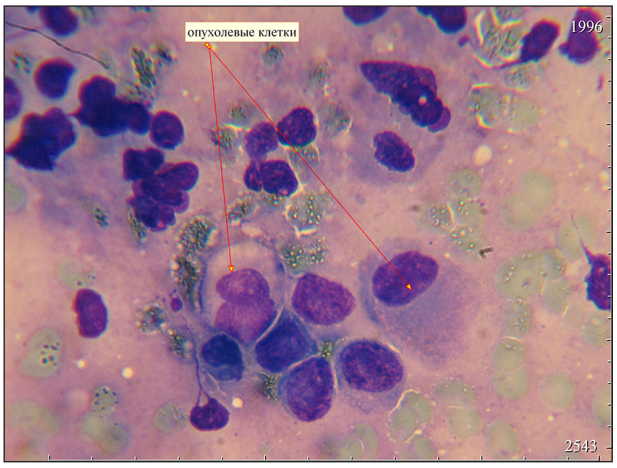

Рис. 5. Метастаз рака из молочной железы. Окраска: азур-эозин. Об. ув.100х. Комплексы клеток рака

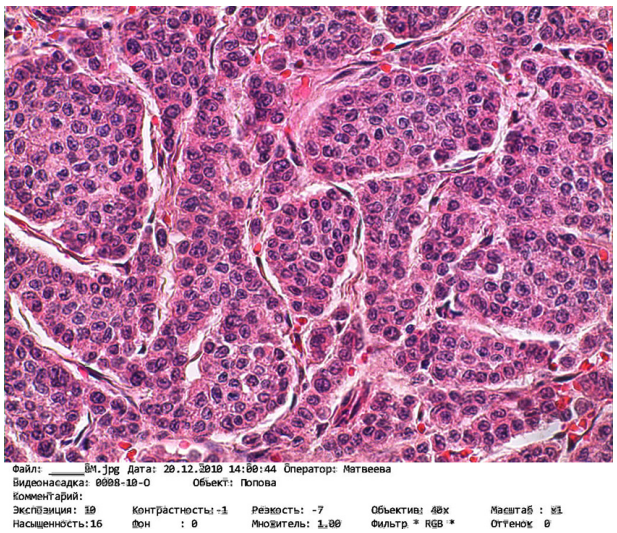

Рис. 6. Метастаз рака из молочной железы. Окраска гематоксилин-эозин. Об. 40х. Участок опухоли солидного строения

Проведено тотальное эндопротезирование правого тазобедренного сустава с субтотальной резекцией правой бедренной кости.

При интраоперационном исследовании соскоба с мягких тканей опухоли получено цитологическое заключение: злокачественная опухоль, вероятно, метастаз рака (рис. 5).

При плановом гистологическом исследовании операционного материала поставлен диагноз: «метастаз рака из молочной железы» (рис. 6).

Обсуждение. Таким образом, практически в половине случаев среди первичных опухолей костей выявлялась гигантоклеточная опухоль, средний возраст больных 34–36 лет. Хондросаркома и злокачественные мезенхимальные опухоли по локализации опухоли чаще диагностированы в бедренной и плечевой костях, что соответствует данным Нейштадт Э. Л. [6]. В группе больных с вторичными поражениями костей: у мужчин преобладали метастазы рака из почек, легких; у женщин — метастаз рака из молочной железы. Средний возраст данных пациентов составил 60 лет. По нашим данным, в 75% случаев патологические очаги первичных и вторичных опухолей локализовались в бедренной кости.

Заключение. Морфологическое (гистологическое, цитологическое) исследование, наряду с рентгенологическим, играет важную роль при диагностике опухолей костей. Морфологические методы дополняют друг друга и применяются в едином диагностическом комплексе при верификации поражения костей. При сопоставлении результатов гистологического и цитологического диагнозов совпадение составило 97%.

Конфликт интересов. Работа выполнена в рамках государственного задания Минздрава России.

Авторский вклад: концепция и дизайн исследования — Н. Н. Павленко, Л. Ф. Жандарова; получение и обработка данных, анализ и интерпретация результатов, написание статьи — О. В. Матвеева, Л. Ф. Жандарова, Н. Н. Павленко, Л. А. Кесов; утверждение рукописи для публикации — Н. Н. Павленко.

References (Литература)

1. Malanin DA, Tcherezov LL Primary bone tumors and bone metastases: Diagnosis and principles of the treatment. Volgograd, 2007; 35 p. Russian (Маланин Д. А., Черезов Л. Л. Первичные опухоли костей и костные метастазы: диагностика и принципы лечения: учеб. пособие. Волгоград, 2007; 35 с.).

2. Pavlenko NN, Korshunov GV, Zuev PA, et al. Bone cyst diagnosis and treatment. Journal of New Medical Technologies 2011; XVIII (3): 127–128. Russian (Павленко Н. Н., Коршунов Г. В., Зуев П. А. и др. Диагностика и лечение костной кисты. Вестник новых медицинских технологий 2011: XVIII (3): 127–128).

3. Pavlenko NN, Korshunov GV, Muromtsev VA, et al. Signs of clinical and radiological diagnostic giant cell tumor, bones cyst and osteosarcoma. Traumatology and orthopedics Russia 2010; 4 (58): 37–40. Russian (Павленко Н. Н., Коршунов Г. В., Муромцев В. А. и др. Диагностические клинико-лучевые признаки гигантоклеточной опухоли, костной кисты и остеосаркомы. Травматология и ортопедия России 2010; 4 (58): 37–40).

4. Pavlenko NN, Korshunov GV, Gladkova EV, et al. Diagnosis and surgical treatment of giant cell tumor. Journal of New Medical Technologies 2012; XIX (3): 105–107. Russian (Павленко Н. Н., Коршунов Г. В., Гладкова Е. В. и др. Диагностика и хирургическое лечение гигантоклеточной опухоли. Вестник новых медицинских технологий 2012; XIX (3): 105–107).

5. Vinogradova TP. Tumors of bone: Guidelines for doctors. Moscow, 1973; 335 p. Russian (Виноградова Т.П. Опухоли костей: руководство для врачей. М., 1973; 335 с.).

6. Neustadt EL, Markochev AB. Tumors and tumor-like bone diseases: Guidelines for doctors. St. Petersburg, 2007; 340 p. Russian (Нейштадт Э.Л., Маркочев А.Б. Опухоли и опухолеподобные заболевания костей: руководство для врачей. СПб., 2007; 340 с.).

7. Shapiro NA, Polonskaya NY, Babaeva AV. Cytological diagnosis of bone tumors: Color atlas. Moscow, 2010. Vol. 6; 187 p. Russian (Шапиро Н.А., Полонская Н.Ю., Бабаева А.В. Цитологическая диагностика опухолей костей: цветной атлас. М., 2010. Т. 6; 187 с.).

8. Shapiro NA. Principles of cytological diagnosis of malignant tumors: Color atlas. Moscow, 2008. Vol. 3; 342 p. Russian (Шапиро Н.А. Принципы цитологической диагностики злокачественных опухолей: цветной атлас. М., 2008. Т. 3; 342 с.).

9. Habriev RW, Paltsev MA, eds. The voluntary certification process execution system pathology (postmortem) studies in health of services: Collection of normative-methodical documents on postmortem studies. Moscow, 2007; 480 p. Russian (Система добровольной сертификации процессов выполнения патоморфологических (патологоанатомических) исследований и патологоанатомических услуг в здравоохранении: сб. нормативно-метод. док-тов по вопросам патологоанатомических исследований. Под ред. Р.У. Хабриева и М. А Пальцева. М., 2007; 480 с.).