

РОЛЬ ДИСТАЛЬНО-ПРОКСИМАЛЬНОЙ ПРЕДОПЕРАЦИОННОЙ ЭМБОЛИЗАЦИИ ПРАВОЙ ВЕТВИ ВОРОТНОЙ ВЕНЫ ПРИ ХИРУРГИЧЕСКОМ ЛЕЧЕНИИ ЗЛОКАЧЕСТВЕННЫХ ОПУХОЛЕЙ ПЕЧЕНИ

М. В. Попов — ФГБУ «Государственный научный центр Российской Федерации — Федеральный медицинский биофизический центр им. А. И. Бурназяна» ФМБА России, врач-хирург отделения рентгенохирургических методов диагностики и лечения; **С. Э. Восканян** — ФГБУ «Государственный научный центр Российской Федерации — Федеральный медицинский биофизический центр им. А. И. Бурназяна» ФМБА России, заместитель главного врача по хирургической помощи, руководитель Центра хирургии и трансплантологии, доктор медицинских наук; **М. С. Аронов** — ФГБУ «Государственный научный центр Российской Федерации — Федеральный медицинский биофизический центр им. А. И. Бурназяна» ФМБА России, заведующий отделением рентгенохирургических методов диагностики и лечения, кандидат медицинских наук; **О. В. Карпова** — ФГБУ «Государственный научный центр Российской Федерации — Федеральный медицинский биофизический центр им. А. И. Бурназяна» ФМБА России, заведующая отделением неврологии, кандидат медицинских наук.

ROLE OF A PREOPERATIVE DISTAL AND PROXIMAL EMBOLIZATION OF THE RIGHT BRANCH OF THE PORTAL VEIN AT SURGICAL TREATMENT OF A LIVER MALIGNANT TUMORS

M. V. Popov — Federal Medical and Biophysical Center n.a. A. I. Burnazyan of Federal Medical Biological Agency, Surgeon in IR Department; **S. E. Voskanyan** — Federal Medical and Biophysical Center n.a. A. I. Burnazyan of Federal Medical Biological Agency, Deputy Chief Physician for Surgery, Doctor of Medical Science; **M. S. Aronov** — Federal Medical and Biophysical Center n.a. A. I. Burnazyan of Federal Medical Biological Agency, Head of IR Department, Candidate of Medical Science; **O. V. Karpova** — Federal Medical and Biophysical Center n.a. A. I. Burnazyan of Federal Medical Biological Agency, Head of Stroke Department, Candidate of Medical Science.

Дата поступления — 18.11.2016 г.

Дата принятия в печать — 08.12.2016 г.

Попов М. В., Восканян С. Э., Аронов М. С., Карпова О. В. Роль дистально-проксимальной предоперационной эмболизации правой ветви воротной вены при хирургическом лечении злокачественных опухолей печени. Саратовский научно-медицинский журнал 2016; 12 (4): 713–716.

Цель: оценка безопасности и эффективности применения метода дистально-проксимальной эмболизации правой ветви воротной вены с использованием окклюдера для превентивного увеличения малого остающегося объема печени при планируемой резекции. **Материал и методы.** В ФГБУ ГНЦ ФМБЦ им. А. И. Бурназяна ФМБА России данная методика была применена двум пациентам: с метастазами в печень рака мочевого пузыря в одном случае и колоректального рака — в другом. Пациенты — мужчины в возрасте 57 и 64 лет. Измерение остающегося объема печени осуществляли с помощью КТ-вольюметрии. Эмболизация правой ветви воротной вены выполнялась транспеченочным ипсилатеральным доступом с применением частиц поливинилалкоголя и окклюдера AVP II. **Результаты.** В результате в обоих наблюдениях отмечался достаточный для выполнения резекции прирост остающегося объема печени (на 9 и 24%); прогрессирования опухолевого процесса и периоперационных осложнений не наблюдалось. **Заключение.** Предоперационная эмболизация воротной вены с применением дистально-проксимальной методики является эффективной и перспективной методикой, позволяя увеличить число операбельных больных и снизить риск развития послеоперационной печеночной недостаточности.

Ключевые слова: эмболизация воротной вены, резекция печени, опухоли печени, окклюдер.

Popov MV, Voskanyan SE, Aronov MS, Karpova OV. Role of a preoperative distal and proximal embolization of the right branch of the portal vein at surgical treatment of a liver malignant tumors. Saratov Journal of Medical Scientific Research 2016; 12 (4): 713–716.

Objective: assessment of safety and efficiency of application of the method of the distal and proximal embolization of the right branch of a portal vein using an occluder for preventive increase of the small future remaining liver amount in case of the planned resection. **Material and methods.** In the Burnazyan Federal Medical Biophysical Center that method was used in two cases: metastasises of bladder cancer in one case and of colorectal cancer in second case. Patients were males aged 57 and 64. Measuring the amount of future remaining liver volume was carried out with the CT-volumetry. Portal vein embolization of the right branch was carried out by transhepatic ipsilateral access using polyvinyl alcohol particles and occluder AVP II. **Results.** As a result in both cases the gain (9 and 24%), sufficient for performance of a resection, of the remaining liver volume was noted; the progression of the tumor process and perioperative complications were not observed. **Conclusion.** Distal and proximal preoperative portal vein embolization is an effective and promising method, allowing surgeons to increase the number of operable patients and reduce the risk of postoperative liver failure.

Key words: portal vein embolization, liver resection, liver tumors, occluder.

Введение. Лечение злокачественных опухолей печени является одной из наиболее значимых и актуальных проблем современной онкологии. Около 500 000 новых случаев гепатоцеллюлярного рака регистрируется в мире каждый год [1]; метастазы в печень обнаруживают у 30–50% онкобольных [2].

Хирургический метод является золотым стандартом лечения больных с первичными и метастатическими злокачественными опухолями печени. Однако, несмотря на все современные достижения в области хирургической резекции печени и анестезиологического пособия, операция не может быть выполнена, если предполагаемый остающийся объем печени (future remnant liver (FLR)) недостаточен, так как при этом очень велик риск развития печеночной недостаточности в раннем послеоперационном периоде с летальным исходом [3].

Общепринято, что резекцию можно считать относительно безопасной, если показатель FLR составляет более 25% при нормальной функции печени и более 40% при циррозе печени [4, 5].

Два метода позволяют перераспределить портальный кровоток таким образом, чтобы добиться атрофии правой (пораженной) и гипертрофии левой доли печени: предоперационная эмболизация правой ветви воротной вены (ПЭВВ) и лигирование правой ветви воротной вены (ЛПВВ). В отношении эффективности этих двух методов есть два различных мнения. Некоторые исследования устанавливают меньшую степень гипертрофии печени после ЛПВВ по сравнению с ПЭВВ [6]. Другие исследования обнаруживают одинаковую степень гипертрофии у обоих методов [7]. Однако даже в случае одинаковой эффективности обоих методов следует брать в расчет тот факт, что после «открытого» оперативного вмешательства по лигированию правой ветви воротной вены следующий этап — правосторонняя или расширенная правосторонняя гемигепатэктомия — будет выполняться в условиях возможного спаечного процесса, а также стоит учитывать и все преимущества малоинвазивного вмешательства ПЭВВ по сравнению с «открытой» операцией.

ПЭВВ, помимо основного эффекта увеличения показателя FLR, также может оказывать благоприятный эффект на операцию резекции в плане уменьшения объема интраоперационной кровопотери [8], снижения степени интраоперационной внутрипеченочной диссеминации опухоли [9] и улучшения визуализации пораженной (эмболизированной) и остающейся долей печени.

С развитием отрасли эндоваскулярных инструментов значительно расширился выбор эмболизационных агентов. В первых крупных исследованиях за основу была взята желатиновая губка [10]; при этом реканализация воротной вены наступала в среднем через 2 недели. Позже губка успешно использовалась в сочетании с полидеканолом [11, 12]; в данных исследованиях на собаках окклюдизирующий эффект сохранялся более 8 недель. В Европе большой популярностью для эмболизации пользуется N-бутилцианоакрилат, однако при эмболизации данным веществом выявляется высокая частота ретроградного заброса эмболизата, а также оно вызывает значительный перипортальный фиброз [13, 14]. В Японии, где накоплен, пожалуй, наибольший опыт по

ПЭВВ, популярностью пользуются фибриновый клей и абсолютный спирт [15], однако абсолютный спирт плохо переносим пациентами, а фибриновый клей требует использования особых баллонов-катетеров при эмболизации. В последнее время выпущены и набирают популярность частицы из поливинилового спирта (polyvinyl alcohol (PVA)), выпускаемые фасовками различного диаметра (от 100 до 2000 мкм) под различного размера эмболизированные сосуды. PVA также используются и для ПЭВВ, однако в этом случае частота реканализации достаточно высока [16]. Поэтому ряд авторов предлагают использование дистально-проксимальной эмболизации — эмболизации дистальных ветвей воротной вены микрочастицами для предотвращения коллатериализации кровотока в эмболизированной ветви воротной вены в сочетании с эмболизацией проксимальной части воротной вены специальными спиральями или окклюдером для предотвращения реканализации [17, 18].

Цель: изучить результаты предоперационной эмболизации правой ветви воротной вены с применением методики дистально-проксимальной эмболизации для превентивного увеличения малого остающегося объема печени при планируемой резекции.

Материал и методы. Клиническим материалом для работы служили данные наблюдения за двумя пациентами (мужчины 57 и 64 лет) с метастазами в печень рака мочевого пузыря в одном случае и колоректального рака — в другом. Обоим пациентам на базе ФГБУ ГНЦ ФМБЦ им. А. И. Бурназяна ФМБА России выполнялась предоперационная эмболизация правой ветви воротной вены.

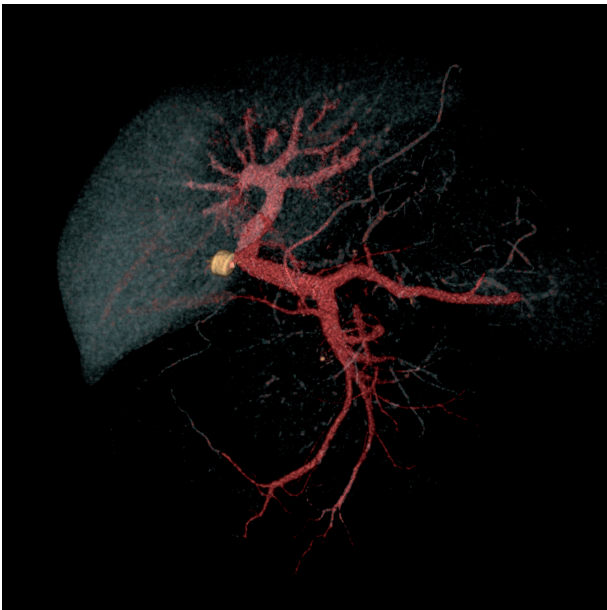
Результаты. Перед планируемой резекцией печени пациентам выполнялась компьютерно-томографическая волкуметрия, по данным которой предполагаемый объем остающейся левой доли печени у обоих пациентов должен был составлять менее 30%, что несло высокий риск развития острой печеночной недостаточности в раннем послеоперационном периоде. Принято решение о выполнении ПЭВВ.

Для катетеризации воротной вены применялся ипсилатеральный транспеченочный доступ, осуществлявшийся под контролем УЗИ и флюороскопии. Пункцию делали таким образом, чтобы пункционный канал не проходил через крупные печеночные вены или артерии, желчные протоки, плевральный синус и опухолевую ткань. Непосредственно эмболизацию выполняли дистально-проксимальным методом: дистальные отделы правой ветви воротной вены эмболизировали частицами поливинилалкоголя, проксимально эмболизацию выполняли окклюдером AVP II (рисунок). Адекватность эмболизации подтверждали контрольной портографией.

В среднем через 40 дней осуществляли контрольную компьютерно-томографическую волкуметрию, по результатам которой наблюдался прирост объема FLR с 25 до 34% у одного пациента и с 25 до 49% у второго. В обоих случаях выполнена резекция правой доли печени; развития острой печеночной недостаточности в раннем послеоперационном периоде не наблюдалось. Отмечалось также значительное снижение кровопотери при выполнении гемигепатэктомии после ПЭВВ, которая составляла 240 и 400 мл. Оба пациента в удовлетворительном состоянии были выписаны через 14 дней после выполнения операции.

Обсуждение. Несмотря на определенные успехи и большой накопленный опыт в выполнении операций резекции печени после предшествующей

Ответственный автор — Попов Максим Васильевич
Тел. (сот.): +79165816404
E-mail: maximmsk@mail.ru



3D-модель системы воротной вены с установленным в устье правой ветви окклюдером AVP II
 Примечание: Модель построена на базе КТ брюшной полости с в/в контрастированием через 43 дня после выполнения ПЭВВ.

ПЭВВ, такие наблюдения составляют лишь 3–6% всех резекций печени [19] и до сих пор не применяются достаточно широко в нашей стране. При этом существует немало спорных и до конца не решенных вопросов, связанных с выбором эмболизационного агента и, соответственно, с местом эмболизации воротной вены (проксимально или дистально). Только несколько работ посвящены изучению сочетания проксимальной и дистальной ПЭВВ [17, 18].

Анализ литературных источников показывает, что после выполнения ПЭВВ стандартной дистальной методикой степень гипертрофии интактной части печени составляет лишь 25% в первый месяц [20, 21], что объясняет невозможность выполнить последующую резекцию печени в связи с недостаточной степенью гипертрофии FLR у 7–14% пациентов [22–24]. Полученные нами результаты свидетельствуют о некотором преимуществе использования окклюдера при выполнении ПЭВВ, что выражается в относительно высокой степени гипертрофии FLR. Кроме того, при использовании данного инструмента оптимально подобранного диаметра отсутствует риск эмболизации ветвей воротной вены к остающейся доле, что может наблюдаться в связи с рефлюксом при использовании липиодола, этанола, частиц PVA и подобных стандартных агентов при эмболизации проксимальных отделов вены.

Судя по полученным результатам, дополнение стандартной эмболизации дистальных отделов правой ветви воротной вены эмболизацией проксимального отдела окклюдером является эффективным и безопасным методом.

Заключение. ПЭВВ вызывает атрофию правой и одновременно викарную гипертрофию левой доли печени, позволяя значительно снизить риск развития печеночной недостаточности в раннем послеоперационном периоде после правосторонней гемигепатэктомии.

Методика дистально-проксимальной эмболизации при выполнении ПЭВВ значительно снижает

частоту коллатерализации кровообращения и реканализации в эмболизированной доле; ипсилатеральный доступ обеспечивает снижение частоты геморрагических осложнений ПЭВВ, а также снижение частоты тромбоза ветвей воротной вены к остающейся левой доле печени, что может наблюдаться при контралатеральном доступе.

Указанная методика также позитивно влияет на ход выполнения гемигепатэктомии: позволяет добиваться снижения интраоперационной кровопотери, улучшения визуализации и снижения времени выполнения операции ввиду наличия демаркационной линии на печени, снижения степени интраоперационной интрапеченочной диссеминации.

Предлагаемая методика обеспечит увеличение резектабельности первичных и метастатических опухолей печени, улучшение результатов радикальной резекции печени, улучшение выживаемости больных.

Впрочем, остается большое количество неизученных вопросов в оценке эффективности дистально-проксимальной эмболизации правой ветви воротной вены, требуются и планируются дальнейшие исследования с использованием гораздо большей выборки и контрольной группы пациентов.

Конфликт интересов отсутствует. Коммерческой заинтересованности отдельных физических или юридических лиц в результатах работы нет.

Авторский вклад: концепция и дизайн исследования — С. Э. Восканян; получение и анализ данных, интерпретация результатов, написание статьи — М. В. Попов, О. В. Карпова; утверждение рукописи для публикации — С. Э. Восканян, М. С. Аронов.

References (Литература)

- Nair S, Shiv Kumar K, Thuluvath PJ. Mortality from hepatocellular and biliary cancers: changing epidemiological trends. *Am J Gastroenterol* 2002; 97 (1): 167–71.
- Patyuko YI. Surgical treatment of liver malignant tumors. Moscow: *Prakticheskaya meditsina*, 2005; 312 p. Russian (Патюко Ю. И. Хирургическое лечение злокачественных опухолей печени. М.: Практическая медицина, 2005; 312 с.).
- Zimmermann H, Reichen J. Hepatectomy: Preoperative Analysis of Hepatic Function and Postoperative Liver Failure. *Dig Surg* 1998; 15: 1–11.
- Elias D, Cavalcanti A, de Baere T, et al. Resultats carcinologiques a long terme des hepatectomies realisees apres embolisation portale selective. *An Chir* 1999; 53 (7): 559–64.
- Tanaka H, Hirohashi K, Kubo S, et al. Preoperative portal vein embolization improves prognosis after right hepatectomy for hepatocellular carcinoma in patients with impaired hepatic function. *Brit J Surg* 2000; 87 (7): 879–82.
- Broering DC, Hillert C, Krupski G, et al. Portal vein embolization vs. portal vein ligation for induction of hypertrophy of the future liver remnant. *J Gastrointest Surg* 2002; 6 (6): 905–13; discussion 913.
- Perarnau JM, Daradkeh S, et al. Transjugular preoperative portal embolization (TJPE) a pilot study. *Hepatogastroenterology* 2003; 50 (51): 610–3.
- Elias D, De Baere T, et al. During liver regeneration following right portal embolization the growth rate of liver metastases is more rapid than that of the liver parenchyma. *Br J Surg* 1999; 86 (6): 784–8.
- Oussoultzoglou E, Bachellier P, et al. Right portal vein embolization before right hepatectomy for hilar colorectal liver metastases reduces the intrahepatic recurrence rate. *Ann Surg* 2006; 244 (1): 71–9.
- Makuuchi M, Thai BL, Takayasu K, et al. Preoperative portal embolization to increase safety of major hepatectomy for hilar bile duct carcinoma: a preliminary report. *Surgery* 1990; 107 (5): 521–7.
- Kaneko T, Nakao A, Takagi H. Clinical studies of new material for portal vein embolization: comparison of embolic

effect with different agents. *Hepatogastroenterology* 2002; 49 (44): 472–7.

12. Kaneko T, Nakao A, Takagi H. Experimental studies of new embolizing material for portal vein embolization. *Hepatogastroenterology* 2000; 47 (33):790–4.

13. Baere T de, Roche A, Vavasseur D, et al. Portal vein embolization: utility for inducing left hepatic lobe hypertrophy before surgery. *Radiology* 1993; 188 (1): 73–7.

14. Baere T de, Denys A, Paradis V. Comparison of four embolic materials for portal vein embolization: experimental study in pigs. *Eur Radiol* 2009; 19 (6): 1435–42.

15. Nagino M, Nimura Y, Kamiya J, et al. Selective percutaneous transhepatic embolization of the portal vein in preparation for extensive liver resection: the ipsilateral approach. *Radiology* 1996; 200 (2): 559–63.

16. Covey AM, Tuorto S, Brody LA, et al. Safety and efficacy of preoperative portal vein embolization with polyvinyl alcohol in 58 patients with liver metastases. *AJR Am J Roentgenol* 2005; 185 (6): 1620–6.

17. May BJ, Madoff DC. Portal vein embolization: rationale, technique, and current application. *Semin Intervent Radiol* 2012; 29 (2): 81–9.

18. Vyas S, Markar S, Partelli S, et al. Portal vein embolization and ligation for extended hepatectomy. *Indian J Surg Oncol* 2014;5 (1):30–42.

19. Granov DA, Polikarpov AA, Tarazov PG. Preoperative portal vein embolization in patients with malignant liver tumors. *Vestnik RONTS im. N.N. Blohina RAMN* 2004; (1-2): 94–8. Russian (Гранов Д.А., Поликарпов А.А., Таразов П.Г. Предоперационная эмболизация воротной вены у больных злокачественными опухолями печени. *Вестник РОНЦ им. Н.Н. Блохина РАМН* 2004; (1-2): 94–8).

20. Abdalla EK, Barnett CC, Doherty D, et al. Extended hepatectomy in patients with hepatobiliary malignancies with and without preoperative portal vein embolization. *Arch Surg* 2002; 137: 675–81.

21. Farges O, Belghiti J, Kianmanesh R, et al. Portal Vein Embolization before Right Hepatectomy: Prospective Clinical Trial. *Ann Surg* 2003; 237: 208–17.

22. Giraud G, Greget M, Oussoultzoglou E, et al. Preoperative contralateral portal vein embolization before major hepatic resection is a safe and efficient procedure: a large single institution experience. *Surgery* 2008; 143: 476–482.

23. Ribero D, Abdalla EK, et al. Portal vein embolization before major hepatectomy and its effects. *Br J Surg* 2007; 94 (11): 1386–94.

24. Abulkhir A, Limongelli P, et al. Preoperative portal vein embolization for major liver resection: a meta-analysis. *Ann Surg* 2008; 247 (1): 49–57.

УДК 616.36–089

Обзор

ТРАНСАРТЕРИАЛЬНАЯ ХИМИОЭМБОЛИЗАЦИЯ ПРИ ПЕРВИЧНЫХ И МЕТАСТАТИЧЕСКИХ ОПУХОЛЯХ ПЕЧЕНИ (ОБЗОР)

М. В. Попов — ФГБУ «Государственный научный центр Российской Федерации — Федеральный медицинский биофизический центр им. А. И. Бурназяна» ФМБА России, врач-хирург отделения рентгенохирургических методов диагностики и лечения; **М. С. Аронов** — ФГБУ «Государственный научный центр Российской Федерации — Федеральный медицинский биофизический центр им. А. И. Бурназяна» ФМБА России, заведующий отделением рентгенохирургических методов диагностики и лечения, кандидат медицинских наук; **С. Э. Восканян** — ФГБУ «Государственный научный центр Российской Федерации — Федеральный медицинский биофизический центр им. А. И. Бурназяна» ФМБА России, заместитель главного врача по хирургической помощи, руководитель Центра хирургии и трансплантологии, доктор медицинских наук; **О. В. Карпова** — ФГБУ «Государственный научный центр Российской Федерации — Федеральный медицинский биофизический центр им. А. И. Бурназяна» ФМБА России, заведующая отделением неврологии, кандидат медицинских наук.

TRANSARTERIAL CHEMOEMBOLIZATION FOR PRIMARY AND METASTATIC LIVER TUMORS (REVIEW)

M. V. Popov — Federal Medical and Biophysical Center n.a. A. I. Burnazyan of Federal Medical Biological Agency, Surgeon in IR Department; **M. S. Aronov** — Federal Medical and Biophysical Center n.a. A. I. Burnazyan of Federal Medical Biological Agency, Head of IR Department, Candidate of Medical Science; **S. E. Voskanyan** — Federal Medical and Biophysical Center n.a. A. I. Burnazyan of Federal Medical Biological Agency, Deputy Chief Physician for Surgery, Doctor of Medical Science; **O. V. Karpova** — Federal Medical and Biophysical Center n.a. A. I. Burnazyan of Federal Medical Biological Agency, Head of Stroke Department, Candidate of Medical Science.

Дата поступления — 22.11.2016 г.

Дата принятия в печать — 08.12.2016 г.

Попов М. В., Аронов М. С., Восканян С. Э., Карпова О. В. Методика трансартериальной химиоэмболизации при первичных и метастатических опухолях печени (обзор). *Саратовский научно-медицинский журнал* 2016; 12 (4): 716–720.

В обзоре литературы представлены данные о методике трансартериальной химиоэмболизации — широко используемом методе лечения первичных и вторичных опухолей печени. Показана роль химиоэмболизации как неoadъювантной терапии гепатоцеллюлярного рака (ГЦР), как методики лечения нерезектабельного ГЦР и как методики лечения метастатического поражения печени. Описана морфофункциональная основа методики, преимущества суперселективного интраартериального введения цитостатиков, особенно в сочетании с ишемическим воздействием на опухоль. Затронута также тема выбора химиотерапевтического агента; рассмотрены современные насыщаемые цитостатиками микросферы, которые позволяют использовать большие дозы химиотерапевтического препарата без увеличения системного эффекта и увеличивают продолжительность его воздействия на опухоль. Отмечено отсутствие корреляции наличия и тяжести постэмболизационного синдрома с успешностью процедуры.

Ключевые слова: трансартериальная химиоэмболизация, злокачественные опухоли печени, колоректальный рак, гепатоцеллюлярный рак, лекарственно-насыщаемые микросферы.

Popov MV, Aronov MS, Voskanyan SE, Karpova OV. Transarterial chemoembolization for primary and metastatic liver tumors (review). *Saratov Journal of Medical Scientific Research* 2016; 12 (4): 716–720.

The literature review presents the methodology of transarterial chemoembolization (TACE) — widely used method of treatment of primary and secondary liver tumors. The TACE role as a neoadjuvant therapy and the role in the management of unresectable primary and secondary liver tumors are shown. The morphofunctional basis of TACE, benefits