Заключение. Таким образом, по мнению экспертов, необходимо повышение роли поликлиник в процессе реабилитации больных с инфарктом головного мозга и качества амбулаторной медицинской помощи при данном заболевании. Эксперты считают, что в наибольшей степени снижают качество медицинской помощи неудовлетворительное материально-техническое обеспечение и дефицит медицинского персонала первичного звена здравоохранения. Повышение качества амбулаторно-поликлинической медицинской помощи в ранний восстановительный период инфаркта головного мозга, по мнению экспертов, возможно путем комплексного воздействия на все компоненты качества: структурный (повышение обеспеченности кадрами и оборудованием), процессуальный (увеличение времени приема и числа консультаций больных) и результативный (внедрение критериев эффективности лечения при инфаркте головного мозга).

Конфликт интересов не заявляется.

References (Литература)

1. Maslennikov VE. Peculiarities of experts short listing. Sociology 2010; (2): 82–93. Russian (Масленников В. Е. Особенности отбора экспертов. Социология 2010; (2): 82–93.)
2. Eytingon VN, Kravets MA, Pankratova NP. Methods of organization of expert evaluation and processing of expert evaluation in management. Voronezh: VGU, 2004; 44 p. Russian (Эйтингон В. Н., Кравец М. А., Панкратова Н. П. Методы организации экспертизы и обработки экспертных оценок в менеджменте. Воронеж: ВГУ, 2004; 44 с.)
3. Shmoylova RA, Minashkin VG, Sadovnikova NA, et al. Theory of statistics. Moscow: Finance and statistics, 2008; 656 p. Russian (Шмойлова Р. А., Минашкин В. Г., Садовникова Н. А. и др. Теория статистики. М.: Финансы и статистика, 2008; 656 с.)
4. Mishin VM. Management of quality. Moscow: Yuniti-Dana, 2012; 464 p. Russian (Мишин В. М. Управление качеством. М.: Юнити-Дана, 2012; 464 с.)
5. D'yachenko VG, Solokhina LV, D'yachenko SV. Management of quality of health care. Khabarovsk: Izdatel'stvo GBOU VPO Dal'nevostochnyy gosudarstvennyy meditsinskiy universitet, 2012; 655 p. Russian (Дьяченко В. Г., Солохина Л. В., Дьяченко С. В. Управление качеством медицинской помощи. Хабаровск: Издательство ГБОУ ВПО «Дальневосточный государственный медицинский университет», 2012; 655 с.)
6. Yadov VA. Strategy of social research: Description, explanation, understanding of social reality. Moscow: Omega-L, 2007; 567 p. Russian (Ядов В. А. Стратегия социологического исследования: описание, объяснение, понимание социальной реальности. М.: Омега-Л, 2007; 567 с.)
7. Khodakova OV. Application of method of expert evaluation for organizational and legal analysis of realization of citizens rights in sphere of health care. Zabaykal'skiy vestnik 2013: (1): 152–155. Russian (Ходакова О. В. Применение метода экспертных оценок при проведении организационно-правового анализа реализации прав граждан в области здравоохранения. Забайкальский вестник 2013: (1): 152–155.)
8. Orlov AI. Organizational and economical modeling. Part 2: Expert evaluation. Moscow: Tipografiya MGTU im. Baumana, 2011; 486 p. Russian (Орлов А. И. Организационно-экономическое моделирование. Ч. 2: Экспертные оценки. М.: Типография МГТУ им. Баумана, 2011; 486 с.)
9. Erugina MV, Kolokolov OV, Lukina EV, et al. Assessment of medical care quality for patients with strokes in outpatient-and-polyclinics institutions. Vrach-aspirant 2013; 58 (3): 87–93. Russian (Еругина М. В., Колоколов О. В., Лукина Е. В. и др. Оценка качества оказания медицинской помощи больным с инсультом в амбулаторно-поликлинических организациях. Врач-аспирант 2013; 58 (3): 87–93.)
10. Parkhomenko AA, Erugina MV, Kolokolov OV, et al. Organizational problems of outpatient-and-polyclinic medical care for patients with stroke. Nevrologicheskiy vestnik: Zhurnal im. V. M. Bekhtereva 2014; XLVI (2): 48–51. Russian (Пархоменко А. А., Еругина М. В., Колоколов О. В. и др. Проблемы организации амбулаторно-поликлинической медицинской помощи пациентам с инсультом. Неврологический вестник: Журнал им. В. М. Бехтерева 2014; XLVI (2): 48–51.)

УДК 617.7–007.681–021.3–085.015.4:617.713–07 (045) Оригинальная статья

АНАЛИЗ ЭФФЕКТИВНОСТИ ПРИМЕНЕНИЯ ТРАВОПРОСТА С КОНСЕРВАНТОМ ПОЛИКВАДОМ В ЛЕЧЕНИИ БОЛЬНЫХ ПЕРВИЧНОЙ ОТКРЫТОУГОЛЬНОЙ ГЛАУКОМОЙ

Ю. В. Петрова *— ГБОУ ВПО «Саратовский ГМУ им. В. И. Разумовского» Минздрава России, кафедра глазных болезней, врач-интерн;* ***Е. В. Веселова*** *— ГБОУ ВПО «Саратовский ГМУ им. В. И. Разумовского» Минздрава России, кафедра глазных болезней, ассистент, кандидат медицинских наук.*

ANALYSIS OF EFFICACY OF TRAVOPROST WITH A PRESERVATIVE POLYQUAD IN THE TREATMENT OF PATIENTS WITH PRIMARY OPEN-ANGLE GLAUCOMA

Y. V. Petrova *— Saratov State Medical University n.a. V. I. Razumovsky, Department of Eye Diseases;* ***E. V. Veselova*** *— Saratov State Medical University n.a. V. I. Razumovsky, Department of Eye Diseases, Assistant, Candidate of Medical Science.*

Дата поступления — 30.06.2015 г. Дата принятия в печать — 28.08.15 г.

Петрова Ю. В., Веселова Е. В. **Анализ эффективности применения травопроста с консервантом поликвадом в лечении больных первичной открытоугольной глаукомой. Саратовский научно-медицинский журнал 2015; 11 (3): 337–341.**

Цель: оценить эффективность и переносимость применения травопроста и тимолола в лечении пациентов с начальной стадией первичной открытоугольной глаукомы (ПОУГ), а также влияние консерванта на состояние роговицы. Материал и методы. Под наблюдением находились 30 пациентов с диагнозом ПОУГ. Пациенты группы 1 (24 глаза) получали 0,004 %-ный раствор травопроста, пациенты группы 2 (16 глаз) — 0,5 %-ный раствор тимолола малеата. Пациенты из группы 1 получали травопрост с консервантом поликвадом в том же режиме инстилляции. Через 3 месяца после смены препарата пациентам проводили исследование роговицы методом лазерной сканирующей конфокальной томографии. *Результаты.* У пациентов группы 1 внутриглазное давление (ВГД) снизилось с 33±3 мм рт.ст. до 18±2 мм рт.ст., в группе 2 — с 32±2 мм рт.ст. до 21±1,5 мм рт.ст. После трех месяцев применения травопроста с поликвадом общее количество клеток эпителия роговицы увеличилось

до 6231±415 кл/мм^2, признаки отека не выявлялись в 18 из 24 глаз, в 6 случаях отек эпителия роговицы уменьшился, уменьшилось количество «ярких» кератоцитов, клетки эндотелия хорошо визуализировались, имели гексагональную форму. *Заключение.* Применение травопроста у больных ПОУГ позволяет получить выраженный гипотензивный эффект по сравнению с тимололом. Применение травопроста с поликвадом улучшает состояния эпителия и передних слоев стромы роговицы больных глаукомой, способствует уменьшению жалоб пациентов на ощущение инородного тела за веками, зрительный дискомфорт и покраснение глаз.

Ключевые слова: первичная открытоугольная глаукома, бензалкония хлорид, поликвад, гистоморфологические изменения ткани роговицы.

***Petrova YV, Veselova EV*. Analysis of efficacy of travoprost with a preservative polyquad in the treatment of patients with primary open-angle glaucoma. Saratov Journal of Medical Scientific Research 2015; 11 (3): 337–341.**

The purpose was to evaluate the efficacy and tolerability of travoprost and timolol use in the treatment of patients with initial stage of primary open angle glaucoma (POAG), as well as a preservative effect on the state of the cornea. *Material and Methods*. We observed 30 patients with a diagnosis of POAG first revealed. Group 1 patients (24 eyes) afforded 0.004% solution travoprost, patients in Group 2 (16 eyes) — 0.5% solution of timolol maleate. Patients in Group 1 who received travoprost with BAK were administered travoprost with preservative polyquad in the same mode instillation. After 3 months after changing medication patients underwent examination of the cornea by laser scanning confocal imaging. *Results.* Intraocular pressure (IOP) in patients in Group 1 dropped from 33±3 mm Hg. Article 18±2 mm Hg. Art. In group 2, IOP decreased from 32±2 mm Hg. to 21±1,5 mm Hg. Art. After 3 months of treatment with travoprost polyquad total number of epithelial cells of the cornea increased to 6231±415 cells / mm^2, signs of edema were not detected in 18 of 24 eyes in 6 cases, swelling of the corneal epithelium decreased, decreased number of "bright" keratocytes, endothelial cells well visualized and of hexagonal shape. *Conclusion.* Application of travoprost in patients with POAG provides a marked hypotensive effect compared with timolol. Application of travoprost with polyquad improves the state of the front layers of the epithelium and the corneal stroma of patients with glaucoma, reduced patients complaints to sensation of a foreign body and eye discomfort and redness.

Key words: primary open-angle glaucoma, benzalkonium chloride, polyquad, histomorphological changes in the corneal tissue.

Введение. В настоящее время в России зарегистрировано более 1 млн слепых и слабовидящих больных, и количество пациентов с глаукомой продолжает увеличиваться. Несмотря на то, что существуют методы ранней диагностики, терапевтического и хирургического лечения глаукомы, количество пациентов, потерявших зрение, с каждым годом становится все больше. К сожалению, первичная открытоугольная глаукома (ПОУГ) характеризуется бессимптомным течением, поздней обращаемостью больных и неуклонным прогрессированием даже при достигнутом целевом уровне внутриглазного давления (ВГД), что и обуславливает высокую инвалидизацию больных.

Согласно рекомендациям Российского глаукомного общества, врачу следует придерживаться следующей тактики по снижению ВГД в зависимости от стадии заболевания: при начальной стадии глаукомы достаточно снизить ВГД на 20% от исходного, при развитой стадии глаукомы ВГД должно быть снижено на 30%, а при далеко зашедшей стадии — на 40% от исходных цифр [1].

Кроме того, по рекомендациям Российского глаукомного общества, лечение впервые выявленной глаукомы следует начинать с монотерапии препаратами первого выбора, к которым относятся аналоги простагландинов F2-α и β-блокатры. Аналоги простагландинов позволяют снизить ВГД на 25–33% при режиме инстилляции препарата один раз в сутки [2]. Препараты группы β-адреноблокаторов снижают ВГД на 20–25% при режиме применения 2 раза в сутки.

При недостаточной эффективности монотерапии, то есть при недостижении целевого уровня внутриглазного давления, показаны смена препарата или добавление второго препарата. Как правило, уже через 5 лет после установления диагноза ПОУГ больные получают лечение двумя и более препаратами.

Длительное применение препаратов, содержащих консерванты, может приводить к возникновению побочных явлений [3, 4]. Пациенты начинают предъявлять жалобы на дискомфорт, чувство жжения или песка в глазах, покраснение глаз, ощущение инородного тела под веками. В некоторых случаях побочные эффекты могут быть настолько выражены, что приводят к самостоятельной отмене пациентом препарата и, следовательно, к более быстрому прогрессированию заболевания [3, 4]. Бензалкония хлорид (БХ) является наиболее используемым консервантом в офтальмологии, обладает цитотоксичностью и может вызывать гибель клеток в зависимости от дозы. Длительное воздействие БХ на роговицу может привести к потере бокаловидных клеток, нестабильности слезной пленки и последующему развитию синдрома сухого глаза. Любое изменение морфологии роговицы приводит к нарушению её оптических свойств и тем самым к снижению остроты зрения. Конфокальная микроскопия является одним из наиболее широко распространённых методов неинвазивного контроля состояния роговицы, исследования ее структурных особенностей, а также мониторинга диффузии лекарственных препаратов и гиперосмотических агентов в биоткань [3–5].

В настоящее время применение препаратов, не содержащих БХ, позволяет избежать связанных с ним побочных эффектов. Заменой бензалкония хлорида является поликвад (поликватерний-1, PQ-1). Как и БХ, он относится к группе детергентных консервантов, но его полимерная гидрофобная макромолекула позволяет избежать характерных цитотоксических свойств. Обладая широким спектром антибактериальной активности, поликвад не оказывает заметного влияния на цитокинетическую и митотическую активность эпителиальных клеток. Механизм действия заключается в его связывании с бактериальными клетками, в то время как эпителиальные клетки поверхности глаза отталкивают молекулы консерванта. Используемая концентрация в препаратах составляет 0,001%, что существенно ниже, чем у БХ (0,004–0,025%).

Цель: оценить эффективность и переносимость применения травопроста и тимолола в лечении пациентов с начальной стадией первичной открытоугольной глаукомы, а также влияние консерванта на состояние роговицы.

Ответственный автор — Веселова Екатерина Викторовна
Тел. 89271201498
E-mail: sirphoto@yandex.ru

Материал и методы. Данное исследование проводилось на базе Клиники глазных болезней ГБОУ ВПО «Саратовский государственный медицинский университет имени В.И. Разумовского» Минздрава России в 2014 г. Под наблюдением находились 30 пациентов (40 глаз), из них 18 (60%) — женщины, 12 (40%) — мужчины, в возрасте от 45 до 70 лет с диагнозом «впервые выявленная первичная открытоугольная начальная глауком»а и отсутствием компенсации ВГД. Из них с I стадией глаукомы 20 пациентов (66%) и со II стадией глаукомы 10 больных (34%).

Все пациенты были выделены в две группы в зависимости от получаемого лечения: пациенты группы 1 (24 глаза) получали травопрост (0,005% раствор, режим инстилляции — 1 раз в сутки), пациенты группы 2 (16 глаз) получали тимолол (0,5% раствор, режим инстилляции — 2 раза в сутки). У больных была впервые диагностирована глаукома и подбор препарата проводился на основании данных о стадии процесса и с учетом ожидаемой степени гипотензивного эффекта.

Для определения стадии глаукомы и степени компенсации процесса пациентам проводили стандартные офтальмологические исследования, периметрию, регистрацию зрительных вызванных потенциалов, пахиметрию роговицы и ретинотомографию диска зрительного нерва. ВГД измерялось по Маклакову грузом массой 10 граммов дважды в сутки: в семь часов утра и в семь часов вечера в течение периода госпитализации, через 1 неделю, а затем ежемесячно в течение трех месяцев.

Если в течение одного месяца после назначения терапии у больных не достигался целевой уровень ВГД, больным назначалась фиксированная комбинация травопроста и тимолола и их исключали из исследования.

Первоначально пациенты группы 1 получали травопрост с БХ, срок использования данной формы больными ПОУГ составил от 3 до 10 месяцев. В связи с появлением на рынке лекарственных препаратов травопроста с консервантом поликвадом, пациентам был назначен травопрост с консервантом PQ-1 в том же режиме инстилляции. Через 3 месяца после смены препарата пациентам проводили исследование роговицы методом лазерной сканирующей конфокальной томографии. Использовали Heidelberg Retina Tomograph (HRT-II) с роговичным модулем Rostok Cornea Module (RCM) (Heidelberg Engineering GmbH, Германия), позволяющий получать послойное изображение роговицы, лимба и конъюнктивы, а также производить подсчет клеток эпителия и внутрироговичную пахиметрию. Применялся мануальный режим обследования, подсчет клеток для каждого клеточного слоя осуществлялся полуавтоматически. В результате послойного конфокального лазерного сканирования мы получали серию сканов роговицы с возможностью наблюдения каждого отдельного слоя. Оценивали морфологию и плотность эпителиальных и эндотелиальных клеток, а также морфологию стромы роговицы.

Для статистической обработки данных использовался пакет программ Statistika 7.0.

Результаты. У пациентов, получавших лечение, наблюдали следующую динамику внутриглазного давления. У пациентов группы 1, которым был назначен травопрост, ВГД до лечения составляло 31±3 мм рт.ст. На фоне гипотензивной терапии внутриглазное давление снизилось до целевого уровня и составило 18±2 мм рт.ст.

В группе пациентов, которым была назначена монотерапия β-адреноблокаторами (группа 2), ВГД снизилось с 32±2 мм рт.ст. до 21±1,5 мм рт.ст. У части пациентов группы 2 (4 глаза) целевой уровень ВГД в течение месяца достигнут не был. Назначение фиксированной комбинации травопроста и тимолола позволило снизить ВГД до целевого уровня в течение последующего месяца.

При назначении препаратов учитывалось наличие побочных явлений, поскольку эти факторы могли повлиять на комплаенс больных и, следовательно, на результаты лечения. На фоне лечения травопростом с БХ наблюдалась гиперемия конъюнктивы (11 глаз), зуд (6 глаз), периодически возникающее ощущение инородного тела за веками (14 глаз) и зрительный дискомфорт (3 глаза), однако интенсивность побочных явлений не была достаточной для отмены препарата. После трех месяцев инстилляций травопроста с поликвадом количество жалоб уменьшилось, сохранялась легкая гиперемия конъюнктивы (6 глаз), зуд (2 глаза) и периодически возникающее ощущение инородного тела за веками (7 глаз).

По данным конфокальной лазерной томографии у пациентов, получавших травопрост с БХ, плотность эпителиальных клеток до начала исследования составляла 4723±310 кл/мм^2. Эпителий под действием бензалкония хлорида подвергся частичной десквамации, выявлены отек, патологическая рефлективность и измененная форма клеток. На томограммах (рис. 1, 2, 3) видно, что клетки эпителия до изменения терапии имели неправильную форму, были увеличены в размерах, границы между ними размыты. После трех месяцев применения травопроста с PQ-1 общее количество клеток эпителия роговицы увеличилось и составило 6231±415 кл/мм^2, признаки отека не выявлялись в 18 из 24 глаз, в шести случаях отек эпителия роговицы уменьшился.

Обсуждение. Структурных изменений стромы роговицы у больных, получавших травопрост с БХ, не было выявлено, однако отмечалось наличие большого количества активированных кератоцитов с яркими ядрами и визуализируемыми цитоплазматическими отростками в поверхностных слоях. Перевод на терапию травопростом с PQ-1 способствовал уменьшению количества «ярких» кератоцитов, клетки эндотелия роговиц больных ПОУГ в основном сохраняли свою форму и размер, однако в 17 из 24 глаз визуализация их была несколько затруднена из-за отека эпителия роговицы. После применения травопроста с PQ-1 клетки эндотелия хорошо визуализировались, имели гексагональную форму.

На рис. 1–3 представлены данные конфокальной микроскопии роговицы больных, которые получали травопрост с БХ в течение различных временных промежутков (3 месяца, 6 месяцев и 10 месяцев). Наиболее выраженные гистоморфологические изменения ткани роговицы наблюдались у пациентов, получавших травопрост с БХ более десяти месяцев. Восстановление структуры роговицы после перевода на травопрост с PQ-1 в основном достигалось у лиц, получавших травопрост с БХ менее трех месяцев.

Заключение. Применение травопроста у больных ПОУГ позволяет получить выраженный гипотензивный эффект по сравнению с тимололом.

Гистоморфологические изменения ткани роговицы, происходящие на фоне медикаментозной терапии травопростом, можно объяснить неблагоприятным воздействием консерванта (бензалкония хлорида), входящего в состав лекарственной формы. При замене консерванта на менее токсичный полик-

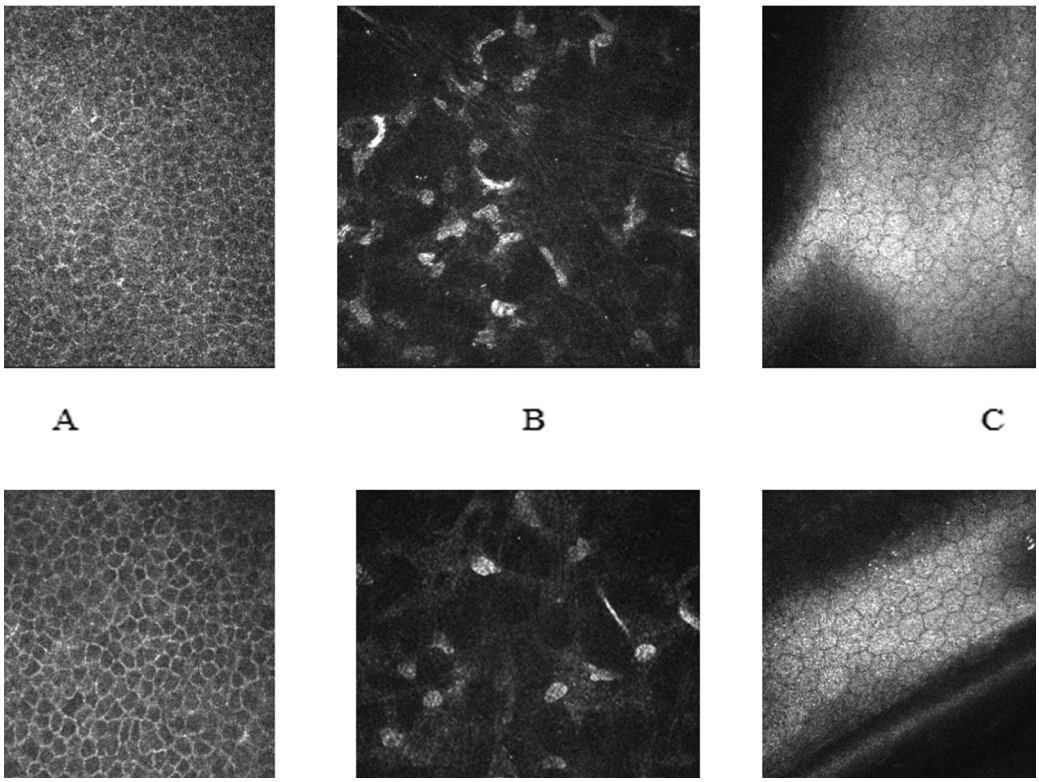

Рис. 1. Конфокальная микроскопия роговицы: А — эпителий (глубина 20 мкм), В — передняя строма (глубина 92 мкм) и С — эндотелий (глубина 598 мкм) на фоне использования траватана с БХ в течение 10 месяцев; A_1 — эпителий (глубина 20 мкм), B_1 — передняя строма (глубина 94 мкм) и C_1 — эндотелий (глубина 587 мкм) через 3 месяца после перевода на траватан с PQ-1 (больной П. 62 лет)

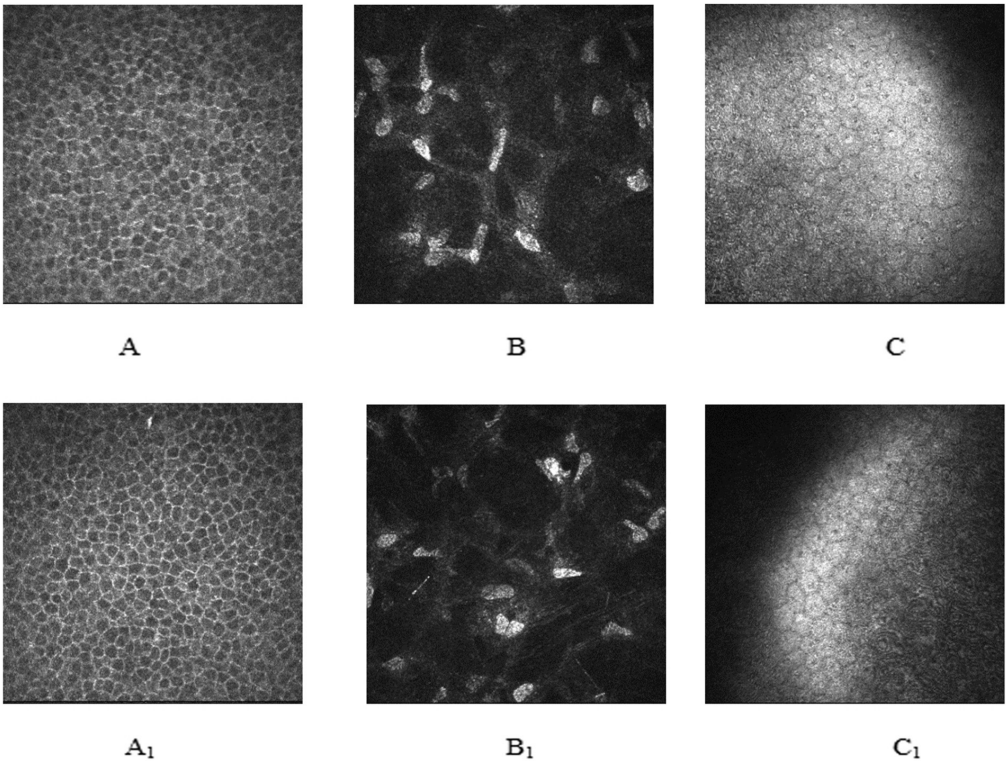

Рис. 2. Конфокальная микроскопия роговицы: А — эпителий (глубина 24 мкм), В — передняя строма (глубина 90 мкм) и С — эндотелий (глубина 586 мкм) на фоне использования траватана с БХ в течение 6 месяцев; A_1 — эпителий (глубина 22 мкм), B_1 — передняя строма (глубина 94 мкм) и C_1 — эндотелий (глубина 583 мкм) через 3 месяца после перевода на траватан с PQ-1 (больная Ш. 67 лет)

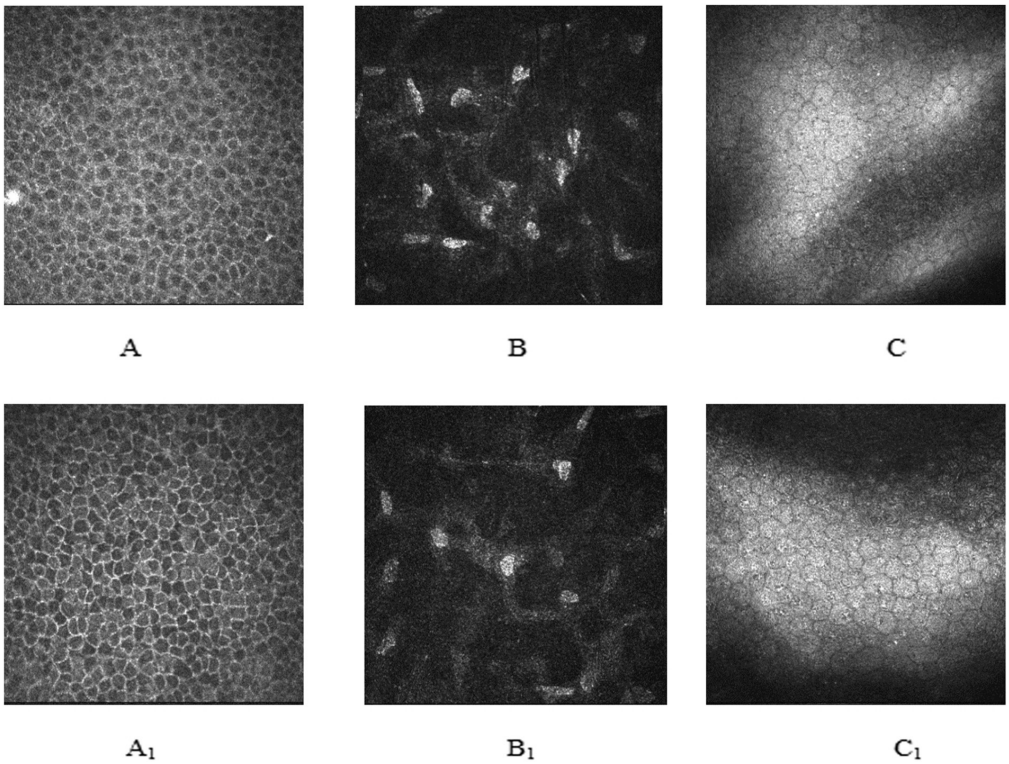

Рис. 3. Конфокальная микроскопия роговицы: А — эпителий (глубина 22 мкм), В — передняя строма (глубина 96 мкм) и С — эндотелий (глубина 577 мкм) на фоне использования траватана с БХ в течение 3 месяцев; A_1 — эпителий (глубина 23 мкм), B_1 — передняя строма (глубина 94 мкм) и C_1 — эндотелий (глубина 573 мкм) на фоне использования и через 3 месяца после перевода на траватан с PQ-1 (больной С. 58 лет)

вад зафиксировано улучшение состояния эпителия и передних слоев стромы роговицы больных ПОУГ.

1. Применение травопроста с консервантом поликвадом способствует уменьшению жалоб пациентов на ощущение инородного тела за веками, зрительный дискомфорт и покраснение глаз.

Конфликт интересов не заявляется.

References (Литература)

1. Egorova EA, Astakhov YS, Shuko AG, eds. National leadership of glaucoma for practitioners. M.: Geoetar Media, 2011; p. 9–12. Russian (Национальное руководство по глаукоме для практических врачей, под ред. Е.А. Егорова, Ю. С, Астахова, А.Г. Щуко. М.: Гэоэтар-Медиа, 2011; с. 9–12)

2. Egorov EA. Rational pharmacotherapy in ophthalmology. M.: Litera. 2004; 953 p. Russian (Егоров Е.А. Рациональная фармакотерапия в офтальмологии. М.: Литера, 2004; 953 с.)

3. Petrov SY, Safonov DM. Preservatives in ophthalmic preparations from benzalkonium chloride to polyquaternium. Clinical Ophthalmology 2014; 2: 97–108. Russian (Петров С. Ю., Сафонова Д.М. Консерванты в офтальмологических препаратах: от бензалкония хлорида к поликватернию. Клиническая офтальмология 2014; 2: 97–108.)

4. Ammar DA, Noecker RJ, Kahook MY. Effects of benzalkonium chloride-preserved, polyquad-preserved, and sofZia-preserved topical glaucoma medications on human ocular epithelial cells. Adv Ther 2010; 27: 837–845.

5. Avetisov SE, Yegorova GB, Fedorov AA, Bobrovskikh NV. Confocal microscopy of the cornea. Post 1: Features of normal morphological pattern. Bulletin of ophthalmology 2008; 3: 3–5. Russian (Аветисов С. Э., Егорова Г.Б., Федоров А.А., Бобровских Н.В. Конфокальная микроскопия роговицы. Сообщение 1: Особенности нормальной морфологической картины. Вестник офтальмологии 2008; 3: 3–5.)

УДК 616.361–089 Оригинальная статья

ОПЕРАЦИЯ КЛЕРМОНА КАК МЕТОД ПРОФИЛАКТИКИ ПОСТХОЛЕЦИСТЭКТОМИЧЕСКИХ ОСЛОЖНЕНИЙ

Л.В. Студеникин *— ГБОУ ВПО «Южно-Уральский ГМУ» Минздрава России, клинический ординатор кафедры факультетской хирургии; врач-хирург НУЗ «Дорожная клиническая больница на ст. Челябинск ОАО «РЖД»;* ***И.Я. Бондаревский*** *— ГБОУ ВПО «Южно-Уральский ГМУ» Минздрава России, доцент кафедры факультетской хирургии, доктор медицинских наук.*

CLERMONT OPERATION AS A PREVENTIVE METHOD OF POST-CHOLECYSTECTOMY COMPLICATIONS

I.Ya. Bondarevsky *— South Ural State Medical University, Department of Faculty Surgery, Professor, Doctor of Medical Science;* ***L.V. Studenikin*** *— South Ural State Medical University, Department of Faculty Surgery, Chelyabinsk Road Clinical Hospital.*

Дата поступления — 28.05.2015 г. Дата принятия в печать — 28.08.15 г.