12. Sukolin GI. Clinic hereditary dermatoses. Moscow: Binom, 2014; 311 c. Russian (Суколин Г.И. Клиника наследственных дерматозов. Москва: БИНОМ, 2014; 311 с.)

13. Hiadj-Rabia S, Froidevaux D, Bodak N, et al. Clinicfl Study of 40 Cases of Incontinentia Pigmenti. http//archderm.jamonetwork.com/by a New York University User on 02/17/2015.

14. Turkmen M, Eliacik K, Temocin K, et al. A rare cause of neonatal seizure: Incontinentia Pigmenti. The Turkish J of Pediatriics 2007; 49: 327–330.

15. Landy SJ, Donnal D. Incontinencia pigmenti (Bloch — Sulzberger syndrome). J Med. Genet. 1993; 30: 53–59.

УДК 616.517–071 (045) Краткое сообщение

ДИАГНОСТИЧЕСКОЕ ЗНАЧЕНИЕ ДЕРМАТОСКОПИИ ПРИ ПСОРИАЗЕ

Утц С. Р. *— ГБОУ ВПО «Саратовский ГМУ им. В.И. Разумовского» Минздрава России, заведующий кафедрой кожных и венерических болезней, профессор, доктор медицинских наук;* ***Шерстобитова К.Ю.*** *— ГУЗ «Саратовский областной кожно-венерологический диспансер», врач-онколог-дерматолог;* ***Шнайдер Д.А.*** *— ГУЗ «Саратовский областной кожно-венерологический диспансер», главный врач.*

DIAGNOSTIC VALUE OF DERMATOSCOPY IN CASE OF PSORIASIS

Utz S. R. *— Saratov State Medical University n.a. V.I. Razumovsky of the Ministry of Health of Russia, Department of Skin and Venereal Diseases, Professor, Doctor of Medical Science;* ***Sherstobitova K.Y.*** *— Saratov Regional Dermatovenerologic Dispensary, oncologist — dermatologist;* ***Schnaider D.A.*** *— Saratov Regional Dermatovenerological Dispensary, Head Physician.*

Дата поступления — 29.08.2015 г. Дата принятия в печать — 15.09.2015 г.

Утц С. Р., Шерстобитова К.Ю., Шнайдер Д.А. **Диагностическое значение дерматоскопии при псориазе. Саратовский научно-медицинский журнал 2015; 11 (3): 462–466.**

Цель: оценить дерматоскопическую картину при псориазе в различные стадии заболевания. *Материал и методы.* Под наблюдением находилось 30 пациентов с диагнозом: «Псориаз папулезно-бляшечный диссеминированный в стадии прогрессирования». Дерматоскопическое исследование проводилось на видеодерматоскопе экспертного класса MoleMaxHD (компании Дерма Медикал Системс, Австрия) при увеличении от х30 до х80 до начала терапии, на 7-й и 15-й дни лечения. *Результаты.* Изменения дерматоскопической картины при псориазе отмечаются уже в первые дни лечения и опережают динамику основных клинических проявлений заболевания, регистрируемую человеческим глазом. *Заключение.* Дерматоскопия позволяет выявить самые ранние признаки положительной динамики от проводимой терапии и может быть использована для выбора рационального метода лечения.

Ключевые слова: псориатическая бляшка, видеодерматоскопия, сосудистый рисунок.

Utz SR, Sherstobitova KY, Schnaider DA. **Diagnostic value of dermatoscopy in case of psoriasis. Saratov Journal of Medical Scientific Research 2015; 11 (3): 462–466.**

Aim: to evaluate the picture of dermatoscopy in case of psoriasis at different stages of the disease. *Materials and Methods.* We observed 30 patients with a diagnosis of disseminated papular — plaque psoriasis at the stage of progression. Dermatoscopic study was conducted by the expert class videodermatoskop MoleMaxHD (company Derma Medical Systems, Austria), with an increase from x30 to x80 to initiation of therapy, on the 7th and 15th days of treatment. *Results.* Changes of dermatoscopic picture in psoriasis are observed on the first days of treatment, and outperformed the major clinical manifestations of infections detected by the human eye. *Conclusion.* Dermatoscopy reveals the earliest signs of positive dynamics of the therapy and can be used to select a rational method of treatment.

Key words: psoriatic plaque, videodermatoskopy, vascular pattern.

Введение. Псориаз представляет собой заболевание мультифакториальной природы, морфологические проявления которого обусловлены гиперпролиферацией кератиноцитов в сочетании с наличием хронической воспалительной реакцией в дерме [1–5]. Исследования, проводимые в последние годы, значительно расширили наши представления об изменениях состояния микрососудистой системы кожи в очагах поражения при различных по тяжести клинических разновидностях псориаза [6].

Ценным неинвазивным методом диагностики в дерматоонкологии является дерматоскопия, которая находит все большее применение и в общей дерматологии. Возможности используемого для диагностики оборудования при дерматоскопии позволяют рассматривать кожу при очень большом увеличении (от х40 до х600). Имеются отдельные публикации, посвященные дерматоскопическим особенностям ряда наиболее распространённых дерматозов [7–11].

Сосудистые структуры представляют собой наиболее важную группу критериев в процессе дерматоскопической оценки воспалительных кожных заболеваний, поэтому адекватное знание сосудистого рисунка нормальной кожи позволяет выделить микрососуды при псориазе, отличающиеся формой и размерами.

Под большим увеличением (х40) в нормальной коже сосуды определяются как регулярно рассеянные по поверхности красные точки; при увеличении х60-х100 точки представляют собой капилляры в виде запятых, расположенных равномерно в каждом сосочке дермы. Однако следует учитывать, что в некоторых областях тела дерматоскопическая картина сосудов может меняться, что связано с особенностями их строения (подошвы, ладони, складки кожи, некоторые участки лица) [12, 13].

Дерматоскопический паттерн (паттерн — англ. *pattern* — образец, шаблон) продолжает интенсивно

Ответственный автор — Шерстобитова Ксения Юрьевна
Тел.: 8-937-968-20-40
E-mail: k.sherstobitova@gmail.com

исследоваться в целях эффективного использования для дифференциальной диагностики псориаза с другими эритемосквамозными дерматозами [7–9, 14–18].

Точечные и гломерулярные (клубочковые) или глобулярные сосуды являются общей дерматоскопической особенностью, присутствующей в каждом псориатическом элементе (рис. 1). Обнаружение любого другого морфологического типа сосудов должно вызвать сомнения относительно диагноза «псориаз».

Термин «глобулы» может быть использован для описания схожих дерматоскопических признаков [14]. Различие между точками и глобулами основано на диаметре структур (точки мельче; диаметр, как правило, до 0,1 мм). При псориазе могут быть использованы оба термина, поскольку округлые сосудистые структуры могут иметь различные диаметры, хотя в пределах одного поражения (псориатической бляшки) обычно они имеют схожий размер.

При высоком увеличении (х60-х100) красные точки представляют собой расширенные удлиненные, извилистые капилляры, формирующие клубочки и кольца (рис.1а) [17]. Располагаются они более густо, чем в здоровой коже, и соответствуют ангиоэктазиям папиллярной дермы, обеспечивающим феномен «кровяной росы».

Равномерное или регулярное распределение красных точек в пределах очага также является отличительным признаком псориаза (рис. 1), что особенно значимо при дифференциальной диагностике его с некоторыми воспалительными дерматозами, где одним из дерматоскопических признаков являются точечные сосуды (красный плоский лишай, отрубевидный лишай, розовый лишай Жибера). Симметричное, однородное расположение сосудов наблюдается и при удалении гиперкератотических наслоений с псориатической бляшки, которые препятствуют их визуализации [8].

Светло-красный фон и тонкие, беловатые или серебристые поверхностные чешуйки (рис. 1) — еще два дополнительных дерматоскопических критерия псориаза. Как показывают наши наблюдения, цвет чешуек позволяет выделить псориаз среди эритемосквамозных дерматозов и некоторых дерматитов. Для ряда перечисленных дерматозов и таких дерматитов, как монетовидная экзема, характерно наличие на поверхности очага желтых чешуек [8].

Анализируя данные дерматоскопических исследований очагов поражения у больных псориазом с такими локализациями, как волосистая часть головы (ВЧГ), складки, ладони и подошвы, мы пришли к выводу, что перечисленные ранее диагностические критерии могут существенно видоизменяться при данных локализациях. Поэтому при дифференциальной диагностике дерматоскопической картины псориаза некоторых локализаций и других воспалительных дерматозов следует учитывать анамнез заболевания, общую клиническую картину и область поражения.

Дерматоскопия с успехом может использоваться как для контроля эффективности проводимой терапии, так и для своевременной диагностики рецидива псориаза. С помощью дерматоскопии может быть выявлена стероид-обусловленная атрофия кожи на ранней стадии: обнаруживаются характерные линейные сосуды задолго до того, как телеангиэктазии станут клинически очевидными [4, 19].

Цель: оценить дерматоскопическую картину при псориазе в различные стадии заболевания.

Материал и методы. Исследование проводилось на базе ГУЗ «Саратовский ОКВД». Под нашим наблюдением находилось 30 пациентов в возрасте от 40 до 68 лет с диагнозом: «Псориаз папулезно-бляшечный диссеминированный в стадии прогрессирования». Высыпания на коже у больных были представлены папулезными элементами и бляшками различных размеров с «венчиком роста» по периферии, с выраженным шелушением, при пальпации бляшек отмечалась инфильтрация. На преимущественное обострение процесса в зимний период указывали 72,2% пациентов, летом — 17,5%. В 10% случаев больные не могли отметить сезонности в течении болезни. В анамнезе большинства обследованных имелись частые рецидивы, короткие ремиссии после клинического улучшения, резистентность к традиционно применяемым методам терапии.

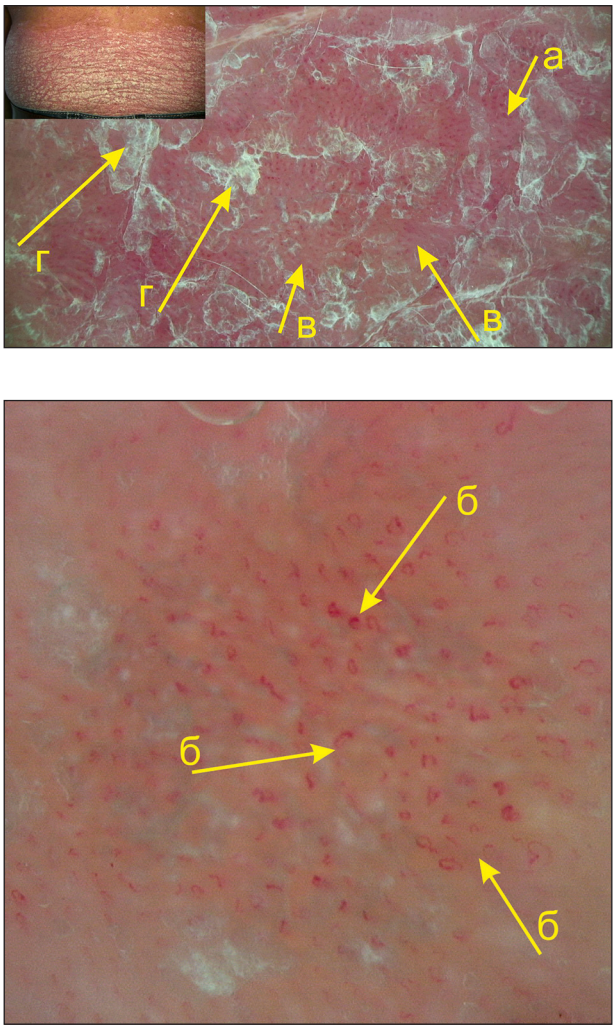

Рис. 1. Типичный дерматоскопический паттерн псориаза, представленный при увеличении Х30 точечными сосудами (а), регулярно распределенными в пределах псориатической бляшки. При высоком увеличении (Х60, Х80, Х100) красные точки представляют собой расширенные удлиненные, извилистые капилляры, формирующие клубочки и кольца (б). Светло-красный фон (в) и белые или серебристые поверхностные чешуйки (г) — еще две общих диагностических находки.

Критерии включения пациентов в группу наблюдения: информированное согласие пациента на участие в исследовании; наличие клинически подтвержденного диагноза псориаза в стадии прогрессирования; возраст от 40 до 68 лет.

Критерии исключения из исследования: тяжелые сопутствующие соматические заболевания; пора-

жение таких областей, как ВЧГ, ладони и подошвы, складки, половые органы.

Средний возраст пациентов составил 54±1,3 года, среди них 10 женщин (33,3%) и 20 мужчин (66,7%). Индекс PASI до лечения в среднем составил 39,5±3,2. Давность заболевания от 5 до 20 лет.

Пациенты были разделены на две равные группы. Больным первой группы проводилась комбинированная лазерная терапия (Лазмик-ВЛОК), включающая местное воздействие на псориатические очаги импульсным низкоинтенсивным лазерным излучением (НИЛИ) красного спектра (λ=635 нм) мощностью 40 Вт с изменением частоты следования имульсов до 10000 Гц и внутривенное лазерное освечивание крови (λ=525 нм) по оригинальной методике [20]. Пациентам второй группы (n=15) проводили ПУВА-терапию (Dermalight1000) с аммифурином по 4-дневной методике. В обеих группах также проводилась базовая терапия в соответствии со стандартами [21].

Дерматоскопическое исследование проводилось на видеодерматоскопе экспертного класса при увеличении от х30 до х80 до начала терапии и на 7-й и 15-й дни лечения в обеих группах. При исследовании псориатической бляшки на очаг оказывалось минимальное давление линзой видеодерматоскопа для сохранения морфологии сосудов кожи, в качестве иммерсионной среды использовался гель для ультразвукового исследования. С целью предотвращения расхождений во время проведения процедуры создание дерматоскопических снимков видеосистемой производилось одним и тем же специалистом на протяжении всех исследований. Оценка результатов осуществлялась двумя независимыми специалистами.

При дерматоскопии псориатических бляшек оценивались следующие критерии (табл. 1): морфология сосудов (точечные сосуды, сосуды в виде клубочков, извитые); распределение сосудов (равномерное, неравномерное); цвет фона, на котором располагались

Таблица 1

Оценка дерматоскопических критериев псориатической бляшки

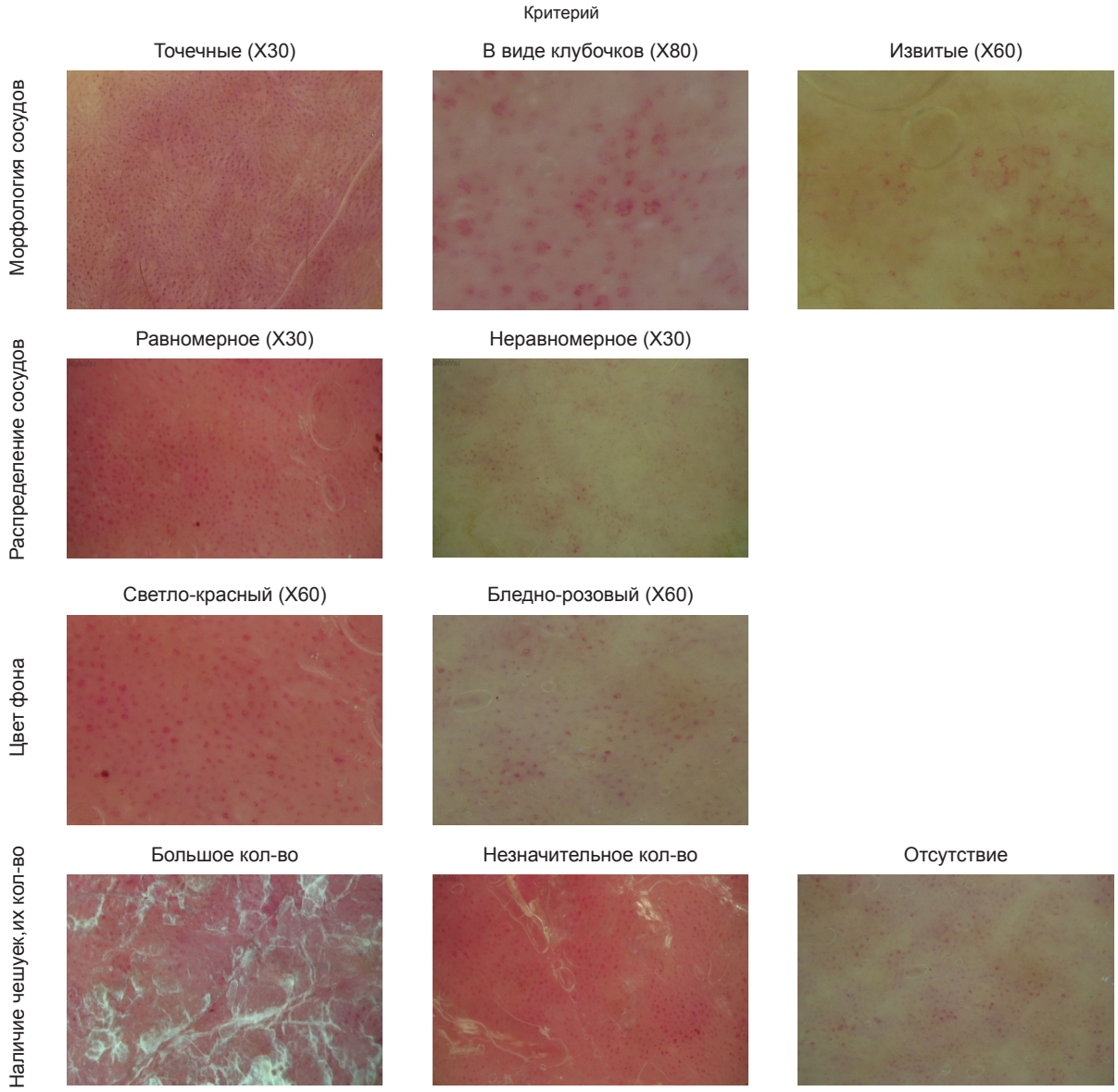

Таблица 2

Результаты анализа дерматоскопических критериев

Критерии	До лечения	Лазер (15 чел)		Пува (15 чел)	
		7-й день	15-й день	7-й день	15-й день
Цвет фона					
Светло-красный	30 (100%)	15 (100%)	1 (6,7%)	15 (100%)	0
Бледно- розовый	0	0	14 (93,3%)	0	15 (100%)
Тип сосудов					
Точечные (Х30)	30 (100%)	15 (100%)	15 (100%)	15 (100%)	15 (100%)
В виде клубочков (Х60,80)	30 (100%)	15 (100%)	15 (100%)	15 (100%)	15 (100%)
Извитые (Х 30,60,80)	0	0	10 (66,7%)	0	15 (100%)
Распределение сосудов					
Равномерное	30 (100%)	15 (100%)	0	15 (100%)	0
Неравномерное	0	0	15 (100%)	0	15 (100%)
Наличие чешуек					
Отсутствие	0	0	15 (100%)	4 (26,7%)	15 (100%)
Большое количество	25 (83,3%)	0	0	0	0
Небольшое количество	5 (16,7%)	15 (100%)	0	11 (73,3%)	0
Цвет чешуек					
Серебристо-белый	28 (93,3%)				
Желтоватый	2 (6,7%)				

сосуды (светло-красный, бледно-розовый); наличие чешуек и их количество (большое количество чешуек, незначительное количество или их отсутствие); цвет чешуек (серебристо-белый, желтоватый).

Статистическая обработка материалов исследования проводилась с помощью пакета программ Statistica V.10.0. Для оценки достоверности различий между анализируемыми показателями использовался метод Фишера. Значимыми признавались результаты при $p<0,05$.

Результаты. Результаты анализа дерматоскопических критериев до начала, на 7-й и 15-й дни лечения представлены в табл. 2.

Обсуждение. Типичная дерматоскопическая картина псориатических элементов наблюдалась в обеих группах исследуемых. По клиническим признакам она соответствовала прогрессирующей стадии псориаза. У всех пациентов при дерматоскопии до начала лечения при увеличении х30 на светло-красном фоне определялись точечные сосуды, которые при увеличении х60 или х80 представляли собой клубочки капилляров, равномерно расположенные по всей площади очага. Чешуйки на поверхности бляшки присутствовали также у всех пациентов. В большинстве случаев, они определялись в большом количестве. Цвет чешуек в 93,3% случаев был серебристо-белый, в 6,7% желтоватый.

В обеих группах к середине курса терапии у всех пациентов (100%) цвет фона оставался светло-красным; сосуды: при увеличении х30 точечные, при увеличении х80 в виде клубочков также у всех 15 пациентов. Вместе с тем у больных, получавших ПУВА-терапию, к середине курса наблюдалось некоторое уменьшение размера точечных сосудов в бляшках и изменение их цвета (более темные, коричневатые по сравнению с цветом сосудов до лечения). Оценивая интенсивность проявления клинических признаков и подсчитывая индекс PASI у данной группы больных, мы отметили, что большая часть элементов визуально не изменилась (PASI 33,7±0,45), что нашло отражение в высоких баллах интенсивности эритемы, шелушения и инфильтрации, хотя в дерматоскопической картине произошли существенные изменения.

После окончания курса лечения (на 15-й день) дерматоскопическая картина бляшек заметно менялась в обеих группах и соответствовала клинической картине, наблюдаемой на стадии регресса: цвет фона побледнел, стал бледно-розовым у 93,3% в 1-й группе и у 100% пациентов во 2-й группе, у всех пациентов в 1-й и 2-й группах при увеличении х30 также определялись точечные сосуды, однако они визуально были меньше, чем до лечения, и имели коричневатый цвет. При увеличении х80 сосуды представляли собой уменьшенные за счет сужения просвета капилляров плотно сжатые клубочки. Одновременно с наличием точечных и клубочковых сосудов в бляшках мы обнаружили в обеих группах извитые капилляры, не формирующие клубочки. Отмечалось уменьшение количества самих сосудов.

Чешуйки на поверхности псориатических элементов отсутствовали у всех 30 испытуемых. После лечения был также подсчитан индекс PASI (5,7±0,7), при этом оценка степени выраженности основных клинических проявлений (эритемы, шелушения и инфильтрации) полностью совпала с результатами оценки дерматоскопической картины.

Заключение. Проведенные нами исследования продемонстрировали необходимость дальнейшего внедрения дерматоскопии в повседневную практику врача-дерматовенеролога, в частности для контроля эффективности терапии псориаза.

References (Литература)

1. Mordovtsev VN, Mushet TN, Albanova VI. Psoriasis (pathogenesis, clinical features, treatment). Kishinev: Shtiintsa, 1991; 184 c. Russian (Мордовцев В.Н., Мушет Т.Н., Альбанова В.И. Псориаз (патогенез, клиника, лечение). Кишенев: Штиинца, 1991; 184 с.).

2. Zhilova MB, Kaganova NL, Frigo NV, Znamenskaya LF, Volkov IA, Volnukhin VA. Selection of genes associated with the DNA excision repair system and development of a study method to forecast the efficacy and safety of the UV therapy of psoriasis patients. Vestn Dermatol Venerol 2009; (6): 59–66. Russian (Жилова М.Б., Каганова Н.Л., Фриго Н.В., Знаменская Л.Ф., Волков И.А., Волнухин В.А. Выбор генов, ассоциированных с эксцизионной системой репарации ДНК. Разработка протокола исследования для изучения прогнозирования эффективности и безопасности ультрафиолетовой терапии больных псориазом. Вестн. дерматол. и венерол. 2009; (6): 59–66).

3. Sobolev VV, Soboleva AG, Zolotarenko AD, Nikolayev AA, Korsunskaya IM, Minnibayev MSh, Bruskin SA. Investigation of C-JUN, JUN-B, JUN-D and C-FOS gene expression for the eveluation of the efficiency of low-intensity laser therapy for psoriasis. Clinic Dermatol Venerol 2013; (1): 16–21. Russian (Соболев В.В., Соболева А.Г., Золотаренко А.Д., Николаев А.А., Корсунская И.М., Миннибаев М.Ш., Брускин С. А. Изучение экспрессии генов C-JUN, JUN-B, JUN-D и C-FOS для оценки эффективности лечения псориаза низкоинтенсивным лазерным излучением. Клин. дерматол. и венерол. 2013; (1): 16–21).

4. Potekayev NS, Lvov AN, Fadeyev VV, Samoilenko VV. Severe systemic side effects of topical steroid therapy for psoriasis. Clinic Dermatol Venerol 2013; (1): 31–37. Russian (Потекаев Н.С., Львов А.Н., Фадеев В.В., Самойленко В.В. Тяжелые системные побочные эффекты топической стероидной терапии псориаза. Клин. дерматол. и венерол. 2013; (1): 31–37).

5. Orlova VO. Clinical experience with immunosuppressants used in the treatment of pustular psoriasis. Clinic Dermatol Venerol 2013; (1): 103–106. Russian (Орлова В.О. Клинический опыт применения иммунодепрессантов при лечении пустулезного псориаза. Клин. дерматол. и венерол. 2013; (1): 103–106).

6. Kubylinsky AA. Rationale for the use of high-intensity pulsed laser radiation in the treatment of psoriasis: PhD abstract. Moscow, 2012; 28 p. Russian (Кубылинский А.А. Обоснование применения высокоинтенсивного импульсного лазерного излучения в терапии псориаза: автореф. дис…. канд. мед. наук. Москва, 2012; 28 с.).

7. Zalaudek I, Argenziano G. Dermoscopy subpatterns of inflammatory skin disorders. Arch Dermatol 2006; 142: 808.

8. Lallas A, Kyrgidis A, Tzellos TG, et al. Accuracy of dermoscopic criteria for the diagnosis of psoriasis, dermatitis, lichen planus and pityriasis rosea. Br J Dermatol 2012; 166: 1198–205.

9. Vazguez-Lopez F, Kreusch J, Marghoob AA. Dermoscopic semiology: further insights into vascularfeatures by screening a large spectrum of nontumoral skin lesions. Br J Dermatol 2004; 150: 226–31.

10. Dupuy A, Dehen L, Bourrat E, et al. Accuracy of standard dermoscopy for diagnosing scabies. J Am Acad Dermatol 2007; 56: 53–62.

11. Zalaudek I, Giacomel J, Cabo H, et al. Entodermoscopy: a new tool for diagnosing skin infections and infestations. Dermatology 2008; 216: 14–23.

12. Kreusch JF. Clin Dermatol 2002; 20: 248–254.

13. Pankratov VG, Revotyuk AA, Pankratov OV. Dermatoscopy picture of some widespread dermatoses. Medic News 2011; (12): 14–18. Russian (Панкратов В.Г., Ревотюк А.А., Панкратов О.В. Дерматоскопическая картина некоторых распространенных дерматозов. Мед. нов. 2011; (12): 14–18).

14. Vazguez-Lopez F, Manjon-Haces JA, Maldonado-Seral C, et al. Dermoscopic features of plague psoriasis and lichen planus: new observations. Dermatology 2003; 207: 151–6.

15. Vazguez-Lopez F, Zaballos P, Fueyo-Casado A, et al. A dermoscopy subpattern of plaque-tupe psoriasis: red globular rings. Arch Dermatol 2007; 143: 1612.

16. Lallas A, Apalla Z, Tzellos T, et al. Dermoscopic in clinically atypical psoriasis. J Dermatol Case Rep 2012; 6. http://dx.doi.org/10.3315/jdcr.2012.1102.

17. De Angelis R, Bugatti L, Del Medico P, et al. Videocapillaroscopic findings in the microcirculation of the psoriatic plaque. Dermatology 2002; 204: 236–9.

18. Kim GW, Jung HJ, Ko HC, et al. Dermoscopy can be useful in differentiating scalp psoriasis from seborrhoeic dermatitis. Br J Dermatol 2011; 164: 652–6.

19. Vazquez-Lopez F, Marghoob AA. Dermoscopic assessment of long-term topical therapies with potent steroids in chronic psoriasis. J Am Acad Dermatol 2004; 51: 811–3.

20. Moskvin SV, Utts SR, Shnajder DA. Patent 2562316 RU, MPK A61N5/067. № 2014149852/14. Method of laser therapy of patients with psoriasis. Publ.10.09.2015. Bull. № 25. Russian (Москвин С. В., Утц С. Р., Шнайдер Д.А. Патент 2562316 RU, МПК A61N5/067. № 2014149852/14. Способ лазерной терапии больных псориазом. Опубл. 10.09.2015. Бюл. № 25).

21. Order of the Ministry of Health of the Russian Federation N 433 dated 30.05.2006 «Approval of standard of care for patients with psoriasis». Russian (Приказ МЗ РФ от 30.05.2006 г № 433 «Об утверждении стандарта медицинской помощи больным псориазом». М., 2006).

УДК 616.517–085.581.862:316.6 (045) Краткое сообщение

ПСИХОКОРРЕКЦИОННЫЕ МЕРОПРИЯТИЯ В КОМПЛЕКСНОЙ ТЕРАПИИ БОЛЬНЫХ ПСОРИАЗОМ

А.В. Филонова *— ГУЗ «Саратовский областной кожно-венерологический диспансер», клинический психолог;* ***С. Р. Утц*** *— ГБОУ ВПО «Саратовский ГМУ им. В.И. Разумовского» Минздрава России, заведующий кафедрой кожных и венерических болезней, профессор, доктор медицинских наук;* ***Д.А. Шнайдер*** *— ГУЗ «Саратовский областной кожно-венерологический диспансер», главный врач;* ***О.П. Гуськова*** *— ГУЗ «Саратовский областной кожно-венерологический диспансер», заведующая стационарным отделением, врач- дерматовенеролог.*

PSYCHOCORRECTION ACTIVITIES IN COMPLEX THERAPY OF PATIENTS WITH PSORIASIS

A.V. Filonova *— Saratov Regional Dermatovenerologic Dispensary, Clinical Psychologist;* ***S. R. Utz*** *— Saratov state medical University n.a. V.I. Razumovsky of the Ministry of Health of Russia, Head of Department of Skin and Venereal Diseases, Professor, Doctor of Medical Science;* ***D.A. Schneider*** *— Saratov Regional Dermatovenerologic Dispensary, Head Physician;* ***O.P. Guskova*** *— Saratov Regional Dermatovenerologic Dispensary, Head of Ppatient Departments, Dermatovenereologists.*

Дата поступления — 29.08.2015 г. Дата принятия в печать — 15.09.2015 г.

Филонова А.В., Утц С. Р., Шнайдер Д.А., Гуськова О.П. **Психокоррекционные мероприятия в комплексной терапии больных псориазом. Саратовский научно-медицинский журнал 2015; 11 (3): 466–471.**