Этому также способствует снижение уголнезависимых индексов в сосудах данных бассейнов (IR с 28-й по 40-ю неделю гестации в нисходящей ветви маточной артерии уменьшается на 17,74%, в периферической зоне шейки матки на 13,33%, в стромальной зоне на 12,28%), что свидетельствует об увеличении емкости сосудистого русла и снижении периферического сопротивления сосудов шейки матки.

Заключение. В соответствии с полученными результатам нами установлено, что при физиологическом течении беременности по мере увеличения гестационного срока со второго триместра до момента срочных родов происходит постепенное увеличение скоростей артериального кровотока на всех уровнях маточной и шеечной перфузии.

Нами показано, что для второго триместра беременности характерным является перераспределение общего маточного кровотока в сторону усиления кровоснабжения в большей степени тела, нежели шейки матки.

С середины второго триместра беременности до момента срочных родов нами установлено достоверное увеличение кровоснабжения шейки матки; выявлена тенденция к увеличению емкости сосудистого русла и снижению периферического сопротивления сосудов шейки матки.

Согласно представленным данным, именно наличие морфофункциональных перестроек сосудистого русла, обеспечивающих формирование нижнего сегмента и увеличение кровенаполнения шейки, матки можно расценивать как облигатный признак обеспечения готовности матки к осуществлению ее полноценной сократительной деятельности.

Очевидно, что заблаговременное выявление нарушений маточной и шеечной гемодинамики позволит прогнозировать возникновение различных патологических состояний и своевременно провести соответствующие профилактические мероприятия.

Конфликт интересов. Исследование выполнено в рамках диссертационной работы Н.О. Петросян на соискание ученой степени кандидата медицинских наук.

Литература (References)

1. Merz E. Ultrasound diagnosis in obstetrics and gynecology. M.: Medpress-inform, 2011; 720 p. Russian (Мерц Э. Ультразвуковая диагностика в акушерстве и гинекологии. М.: МЕДпресс-информ, 2011; 720 с.)

2. Thaler I, Manor D, Itskovitz J, et al. Changes in uterine blood flow during human pregnancy. Am J Obstet Gynecol 1990; 162: 121–125.

3. Ageeva MI. A vascular Ultrasound in obstetrics. M: Vidar, 1999; 22 p. Russian (Агеева М.И. Ультразвуковое исследование сосудов в акушерстве. М.: Видар, 1999; 22 с.)

4. Neufeld IW. Clinical and pathogenetic basis of the principles of diagnosis and the treatment of threatened abortion with sexually transmitted diseases: PhD abstract. Volgograd, 2005; 25 p. Russian (Нейфельд ИВ. Клиническое и патогенетическое обоснование принципов диагностики и комплексной терапии угрожающего прерывания беременности при заболеваниях, передающихся половым путем: автореф. дис. … канд. мед. наук. Волгоград, 2005; 25 с.)

5. Ageeva MI. Doppler studies in obstetric practice. M: Vidar, 2000; 112 p. Russian (Агеева М.И. Допплерометрически е исследования в акушерской практике. М.: Видар, 2000; 112 с.)

6. Bakhmach VO, Chehonatskaya ML, Yannaeva NE, et al. Changes in the uterus and cervix during pregnancy and before delivery (review). Saratov Journal of Medical Scientific Research 2011; 7 (2): 396–400. Russian (Бахмач В.О., Чехонацкая М.Л., Яннаева Н.Е. и др. Изменения матки и шейки матки во время беременности и накануне родов (обзор). Саратовский научно-медицинский журнал 2011; 7 (2): 396–400.)

7. Bulanov MN. Ultrasound diagnosis of cervical pathology: DSc abstract. M., 2004; 41 p. Russian (Буланов МН. Ультразвуковая диагностика патологии шейки матки: автореф. дис.… докт. мед. наук. М., 2004; 41 с.)

8. Savitsky GA. Biomechanics of cervical dilatation in labor. St.P: ELBI, 1999; 114 p. Russian (Савицкий Г.А. Биомеханика раскрытия шейки матки в родах. СПб.: ЭЛБИ, 1999; 114 с.)

УДК 618.36–007.274 + 618.36–007.4 Клинический случай

КЛИНИЧЕСКОЕ НАБЛЮДЕНИЕ ИСТИННОГО ПРИРАЩЕНИЯ ПЛАЦЕНТЫ ПРИ УЛЬТРАЗВУКОВОЙ ДИАГНОСТИКЕ

Э.Г. Войтюк *— ФГБОУ ДПО «Институт повышения квалификации Федерального медико-биологического агентства», ассистент кафедры ультразвуковой и пренатальной диагностики;* ***Н.А. Алтынник*** *— ФГБОУ ДПО «Институт повышения квалификации Федерального медико-биологического агентства», профессор кафедры ультразвуковой и пренатальной диагностики, доктор медицинских наук;* ***М.В. Медведев*** *— ФГБОУ ДПО «Институт повышения квалификации Федерального медико-биологического агентства», заведующий кафедрой ультразвуковой и пренатальной диагностики, профессор, доктор медицинских наук.*

CLINICAL CASE OF ULTRASOUND DIAGNOSIS OF PLACENTA ACCRETA VERA

E.G. Voityuk *— Moscow Institute of Improvement of Qualification of Federal Medical Biological Agency, Department of Ultrasound and Prenatal Diagnosis, Assistant;* ***N.A. Altynnik*** *— Moscow Institute of Improvement of Qualification of Federal Medical Biological Agency, Department of Ultrasound and Prenatal Diagnosis, Professor, Doctor of Medical Science;* ***M.V. Medvedev*** *— Moscow Institute of Improvement of Qualification of Federal Medical Biological Agency, Head of Department of Ultrasound and Prenatal Diagnosis, Professor, Doctor of Medical Science.*

Дата поступления — 22.04.2015 г. Дата принятия в печать — 4.06.2015 г.

Войтюк Э.Г., Алтынник Н.А., Медведев М.В. **Клиническое наблюдение истинного приращения плаценты при ультразвуковой диагностике. Саратовский научно-медицинский журнал 2015; 11 (2): 156–159.**

В статье представлено описание случая пренатальной диагностики истинного приращения предлежащей плаценты при ультразвуковом исследовании у беременной с отягощенным акушерским анамнезом. Пациентка родоразрешена в доношенном сроке путем операции «кесарево сечение» в плановом порядке с проведением органосохраняющей операции. Диагноз истинного приращения плаценты был подтвержден интраоперационно.

Ключевые слова: плацента, предлежание плаценты, истинное приращение плаценты, ультразвуковая диагностика.

Voityuk EG, Altynnik NA, Medvedev MV. **Clinical case of ultrasound diagnosis of placenta accreta vera. Saratov Journal of Medical Scientific Research 2015; 11 (2): 156–159.**

The present article describes the case of prenatal diagnosis of placenta praevia vera by the ultrasound investigation in pregnant women with severe obstetric anamneses. The delivery was performed by cesarean section in a planned manner to conduct conserving surgery. The diagnosis of true placenta accreta was confirmed intraoperatively.

Key words: placenta, placenta praevia, placenta accreta vera, ultrasound diagnostics.

Введение. Истинное приращение плаценты является серьезным осложнением беременности и возникает в результате частичного или полного отсутствия губчатого слоя децидуальной оболочки вследствие атрофических процессов в эндометрии. Отсутствие губчатого слоя децидуальной оболочки приводит к проникновению в миометрий ворсин хориона. В зависимости от глубины проникновения ворсин в миометрий различают три варианта приращения плаценты. При placenta accreta губчатый слой атрофирован, ворсины контактируют с миометрием, не внедряясь в него, и не нарушают его структуру. При placenta increta ворсины хориона проникают в миометрий и нарушают его структуру. При placenta percreta ворсины прорастают миометрий на всю глубину вплоть до висцеральной брюшины [1].

Этиопатогенез приращения плаценты в настоящее время остается не совсем изученным. Согласно одной из гипотез, врастание плацентарной ткани в стенку матки происходит в результате дефектной децидуализации (отсутствие decidua basalis, неполноценное развитие фибриноидного слоя), аномального гравидарного роста маточных сосудов, избыточной инвазии трофобласта вследствие хирургических вмешательств на матке. Приращение плаценты может быть полным, при котором врастание ворсин в миометрий происходит по всей поверхности плацентарной площадки, и частичным, которое характеризуется инвазией плаценты только в отдельных зонах. Частота истинного приращения плаценты, по данным разных авторов, колеблется в широких пределах — от 1:500 до 1:10000 родов. Особенно редко встречается полное приращение, частота которого составляет 1 случай на 24506 родов [1–3]. Отмечена прямая зависимость между риском приращения плаценты и возрастом женщины, наличием в анамнезе оперативных вмешательств на матке и предлежанием плаценты [4, 5]. Так, риск приращения предлежащей плаценты у беременной с неоперированной ранее маткой составляет около 3–5%, риск возрастает с увеличением количества оперативных вмешательств на матке, при одном кесаревом сечении он составляет 11–24% и увеличивается до 67% после четырех и более перенесенных операций [4, 6].

Значимость данной проблемы определяется тем, что это жизнеугрожающее состояние, при данной патологии часто возникает массивная кровопотеря, требуется интенсивная трансфузионная терапия. Материнская смертность при кровотечениях, обусловленных приращением плаценты, варьирует от 7 до 52% [1, 6]. Приращение плаценты на дородовом этапе не имеет клинических проявлений, поэтому ультразвуковая диагностика в настоящий момент является основным способом диагностики этой патологии.

К ультразвуковым проявлениям истинного приращения плаценты относятся: отсутствие эхонегативного пространства между плацентой и стенкой матки, так называемой «прозрачной зоны», наличие аномальных сосудистых лакун в субплацентарном пространстве и подлежащем миометрии с турбулентным кровотоком, отсутствие либо прерывистость границы между маткой и мочевым пузырем.

Использование режима цветового допплеровского картирования (ЦДК) является обязательным для постановки диагноза, что уменьшает количество ложноположительных заключений. К критериям приращения плаценты, обнаруживаемым при использовании режима ЦДК, относятся: гиперваскуляризация области между маткой и мочевым пузырем, аномальное «ветвление» сосудов под плацентой, наличие в области лакун миометрия артериального, венозного и смешанного кровотока с пиковой систолической скоростью более 15 см/с и низкой резистентностью [7, 8].

В отечественной литературе обнаружено всего несколько случаев дородовой диагностики приращения плаценты [5, 9–12]. В данной статье мы приводим собственное клиническое наблюдение ультразвуковой диагностики истинного приращения плаценты.

Материал и методы. Беременная Г., 29 лет. Обратилась в Центр пренатальной диагностики для прохождения первого скринингового исследования. Соматически здорова. Беременность вторая, первая беременность завершились своевременными оперативными родами. Операция кесарева сечения проводилась по сочетанным показаниям, течение послеоперационного периода без особенностей. Ребенку в настоящий момент 5 лет, здоров. Мужу 33 года, соматически здоров, профессиональных вредностей не имеет. Все ультразвуковые исследования были проведены на аппарате Voluson E8 Expert (GE), трансабдоминальным конвексным датчиком RAB6 D.

Результаты. При ультразвуковом исследовании обнаружена одноплодная беременность, копчико-теменной размер плода соответствовал сроку гестации 12–13 недель. Маркеров хромосомной патологии и врожденных аномалий развития плода не выявлено. При исследовании плаценты определено ее полное предлежание: плацента локализовалась по передней стенке матки (также в проекции рубца) с переходом на заднюю стенку. При ретроспективном изучении эхоструктуры плаценты в 12–13 недель определялись разнокалиберные, хаотично расположенные лакуны неправильной формы, без четких границ, на участке плаценты, примыкающем к передней стенке матки в области рубца (рис. 1). Изображение decidua basalis четко не определялось. Миометрий в проекции рубца четко не визуализировался. Исследование этой зоны в режиме ЦДК не проводилось.

Дальнейшие ультразвуковые исследования проводились с интервалом 5–6 недель, в ходе которых подтверждалось полное предлежание плаценты и отсутствие динамики ее «миграции» относительно области внутреннего зева. Анатомия плода и фетометрические данные соответствовали сроку гестации.

В сроке беременности 33–34 недели при использовании режима ЦДК четко идентифицировались многочисленные сосуды, проникающие из плаценты в толщу миометрия, диагностировано истинное приращение плаценты (рис. 2). Женщине была дана

Ответственный автор — Войтюк Эллина Геннадьевна
Тел. 8-915-425-86-06
E-mail: prenatalvoytuk@mail.ru

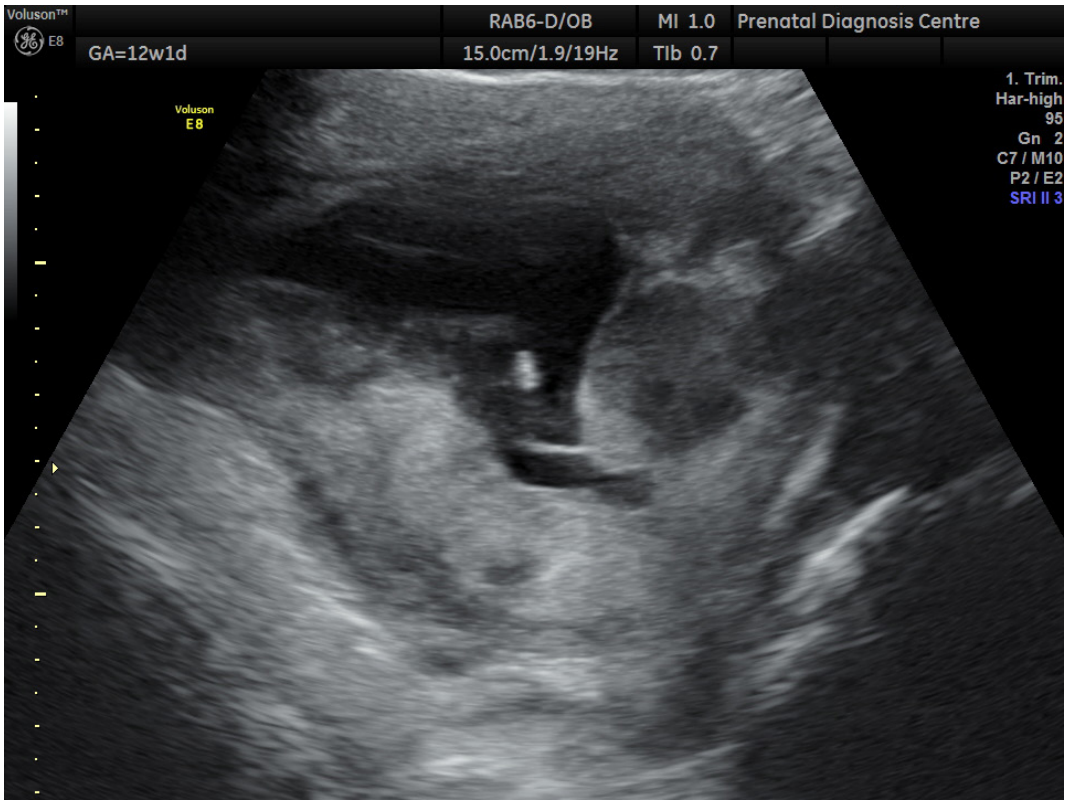

Рис. 1. Беременность 12–13 недель. В-режим. Эхографические признаки приращения плаценты при трансабдоминальном исследовании

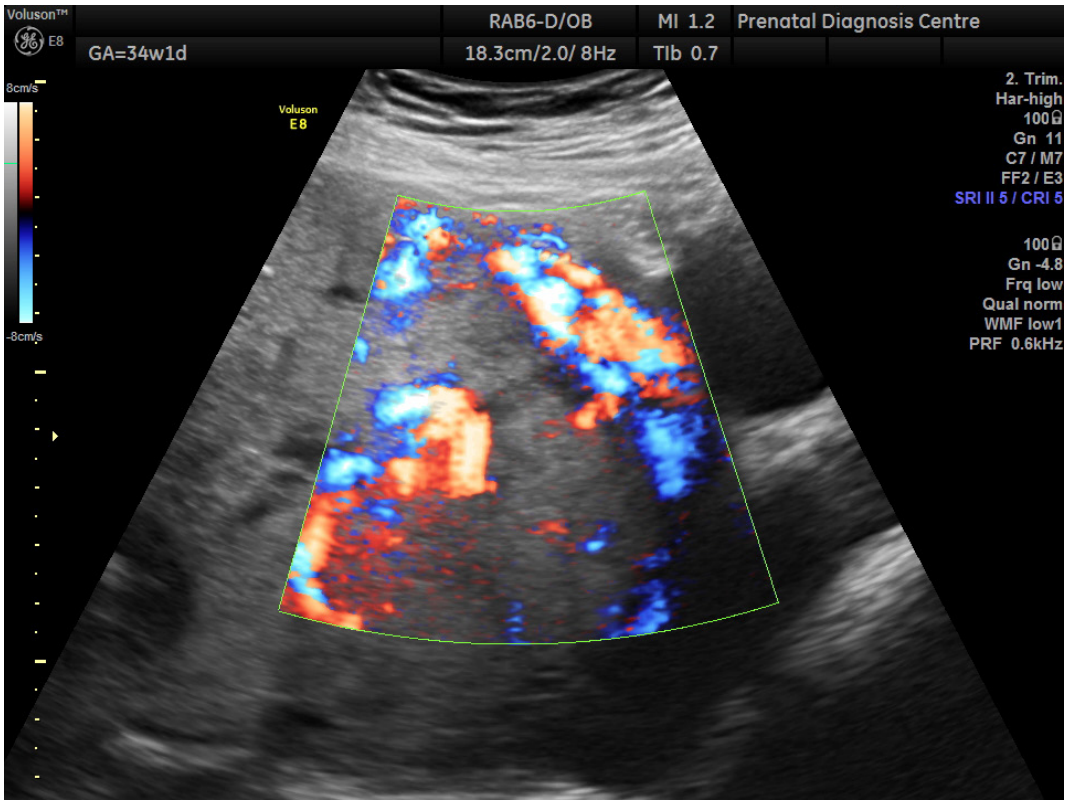

Рис. 2. Беременность 34 недели 1 день. Режим ЦДК. Четко идентифицируются сосуды, проникающие из плаценты в толщу миометрия

рекомендация о дородовой госпитализации в перинатальный центр. В сроке беременности 37 недель была произведена плановая операция донного кесарева сечения. Родилась девочка весом 2850 г., оценка по шкале Апгар 7/8 баллов. Из протокола операции: «…на передней стенке матки визуализируется участок маточной грыжи 15х10 см, через который просвечивается плацента и извитые артерии, характерные для врастания плаценты». После извлечения плода и ушивания матки произведена катетеризация бедренной артерии и эмболизация маточных артерий. Участок, представленный маточной грыжей, иссечен, плацента с выраженными техническими трудностями удалена. Нижнематочный сегмент ушит.

Общая кровопотеря составила около 1200 л, во время операции аппаратом Cell-Saver собрано 800 мл крови, возвращено 500 мл. Течение послеоперационного периода без особенностей, на 10-е сутки женщина выписана из стационара в удовлетворительном состоянии. На момент написания статьи ребенку исполнилось 6 месяцев, его физическое и психомоторное развитие нормальное.

Заключение. Несмотря на редкие случаи описания данной патологии, дородовая диагностика истинного приращения плаценты не является невыполнимой задачей. В описанном нами случае ситуация достаточно типична: патология возникла у повторнобеременной женщины, имеющей в анамнезе операцию «кесарево сечение». С первых недель беременности при ультразвуковом исследовании отмечалось низкое прикрепление плаценты, а в дальнейшем сохранялось ее предлежание и визуализировалась характерная эхографическая картина изменений в desidua basalis, что позволило заподозрить приращение плаценты.

Таким образом, у каждой пациентки с предлежанием плаценты должен осуществляться целенаправленный поиск признаков приращения плаценты. Максимальное внимание необходимо уделять женщинам, попадающим в группу риска: пациентки, перенесшие в анамнезе операцию «кесарево сечение», и/или с предлежанием плаценты. Важна оценка локализации плаценты относительно послеоперационного рубца и области внутреннего зева. Выраженность ультразвуковой симптоматики зависит от локализации плаценты, глубины инвазии и площади поражения (частичное или полное приращение). Дополнительную информацию позволяет получить режим ЦДК.

Своевременная пренатальная диагностика приращения плаценты влияет на акушерскую тактику и позволяет спланировать родоразрешение пациентки в специализированных центрах с высококвалифицированным персоналом, оснащенными операционными для выполнения органосохраняющих операций.

Таким образом, дородовая диагностика приращения плаценты может оказаться методом профилактики материнской и перинатальной смертности.

References (Литература)

1. Yudina EV, Volkov AE, Medvedev MV. Ultrasound examination of the placenta, umbilical cord and amniotic fluid: Placenta. In: Prenatal echography. Moscow: RealTime, 2005. p. 45–47. Russian (Юдина Е.В., Волков А.Е., Медведев М.В. Ультразвуковое исследование плаценты, пуповины и околоплодных вод: Плацента. В кн.: Пренатальная эхография. М.: Реальное Время, 2005; с. 45–47).

2. Armstrong C, Harding S. Is placenta accrete catching up with us? Australian and New Zealand Journal of Obstetrics and Gynaecology 2004; 44 (3): 210–213.

3. Chalubinski KM, Pils S, Klein K, Seemann R, Speiser P, Langer M, Ott J. Prenatal sonography can predict degree of placental invasion. Ultrasound Obstet Gynecol 2013; 42: 518–524.

4. Flesher A, Mening F, Jeanty F, Romero R. Ultrasound examination of the placenta: Placenta accreta. In: Sonography in obstetrics and gynecology: Theory and practice. Edition 6. Chapter 1. Translation from english. Moscow: Dom Vidar, 2005; p. 231–233. Russian (Флейшер А., Мэнинг Ф., Дженти Ф., Ромеро Р. Эхографическое обследование плаценты: Приращение плаценты. В кн.: Эхография в акушерстве и гинекологии: теория и практика. Пер. с англ. 6-е изд. Ч. 1. М.: Дом Видар, 2005; с. 231–233).

5. Tihonenko IV, Barsukov AN, Paceev SV, Kogalenok NN. Diagnosis of placenta accreta: clinical case and review. Prenatal diagnosis 2007; 6 (2): 123–130. Russian (Тихоненко И.В., Барсуков А.Н., Пацеев С. В., Когаленок Н.Н. Диагностика приращения плаценты: клиническое наблюдение и обзор литературы. Пренатальная диагностика 2007; 6 (2): 123–130.)

6. George A. Macones, MD. The Birth World Congress, Chicago on September 9–11, 2011.

7. Shih JC, Palacios Jaraquemada JM, Su YN, et al. Role of three-dimensional power Doppler in the antenatal diagnosis of placenta accreta: compare on with gray scale and color Doppler techniques. Ultrasound Obstet Gynecol 2009; 33 (1): 193–203.

8. Comstock CH. Antenatal diagnosis of placenta accreta: a review. Ultrasound Obstet Gynecol 2005; 26 (1): 89–96.

9. Gazonova VE, Talizina OV. Case of early diagnosis increment of chorionic villi. Ultrasound and functional diagnosis 2005; 1: 118–121. Russian (Гажонова В.Е., Талызина О.В. Случай ранней диагностики приращения ворсин хориона. Ультразвуковая и функциональная диагностика 2005; 1: 118–121.)

10. Medvedev MV, Hoholin VL, Grabar AV. Ultrasound diagnosis of placenta accreta vera. Ultrasound and Functional Diagnosis 1996; 3: 24–26. Russian (Медведев М.В., Хохолин В.Л., Грабар А.В. Эхографическая диагностика истинного приращения плаценты: описание клинического наблюдения. Ультразвуковая диагностика 1996; 3: 24–26.

11. Yudina EV, Medvedev MV. Prenatal ultrasound diagnosis of placenta accreta using color Doppler: clinical cases and review. Ultrasound Diagn Obstet Gynecol Pediatr 2001; 4: 253–259. Russian (Юдина Е.В., Медведев М.В. Дородовая ультразвуковая диагностика приращения плаценты с использованием цветового допплеровского картирования: клинические наблюдения и обзор литературы. Ультразвуковая диагностика в акушерстве, гинекологии и педиатрии 2001; 4: 253–259.)

12. Blinov AY, Golcfarb VM, DolgushinaVF. Early prenatal diagnosis of placenta accreta. Prenatal diagnosis 2011; 10 (1): 79–84. Russian (Блинов А.Ю., Гольцфарб В.М., Долгушина В.Ф. Ранняя пренатальная диагностика приращения плаценты. Пренатальная диагностика 2011; 10 (1): 79–84.