МАКРО- И МИКРОМОРФОЛОГИЯ

УДК 616.441 Оригинальная статья

ОСОБЕННОСТИ СТРУКТУРЫ ЩИТОВИДНОЙ ЖЕЛЕЗЫ ПРИ ТИРЕОИДНОЙ ПАТОЛОГИИ

Р. М. Хайруллин *— ФГБОУ ВПО «Ульяновский государственный университет», заведующий кафедрой анатомии человека, профессор, доктор медицинских наук;* ***О. В. Калмин*** *— ФГБОУ ВПО «Пензенский государственный университет», заведующий кафедрой анатомии человека, профессор, доктор медицинских наук;* ***О. О. Калмин*** *— ФГБОУ ВПО «Пензенский государственный университет», ассистент кафедры анатомии человека.*

THE STRUCTURE OF THYROID GLAND IN ITS PATHOLOGY

R. M. Khayrullin *— Ulyanovsk State University, Head of Department of Human Anatomy, Professor, Doctor of Medical Science;* ***O. V. Kalmin*** *— Penza State University, Head of Department of Human Anatomy, Professor, Doctor of Medical Science;* ***O. O. Kalmin*** *— Penza State University, Assistant of Department of Human Anatomy.*

Дата поступления — 12.03.2015. Дата принятия в печать — 4.06.2015 г.

Хайруллин Р. М., Калмин О. В., Калмин О. О. **Особенности структуры щитовидной железы при тиреоидной патологии. Саратовский научно-медицинский журнал 2015; 11 (2): 113–117.**

Цель: выявление микроскопических особенностей структуры щитовидной железы при разных формах ее патологии. *Материал и методы*. В качестве материала использовали образцы щитовидных желез 199 больных в возрастном диапазоне от 21 до 74 лет. *Результаты*. При микро-макрофолликулярном нетоксическом зобе обнаружен уплощенный тиреоидный эпителий с уплощенным нормохромным ядром, небольшим размером клеток и ядер, низким ядерно-цитоплазматическим индексом, умеренной интрафолликулярной пролиферацией эпителия, гомогенным коллоидом и умеренной диффузной лимфоидной инфильтрацией. При микро-макрофолликулярном токсическом зобе обнаружен кубический эпителий с округлым нормохромным ядром, наименьшим размером клеток и ядер, минимальным ядерно-цитоплазматическим индексом, очаговой интрафолликулярной пролиферацией эпителия, сетчатым коллоидом с выраженной краевой вакуолизацией, очаговой лимфоидной инфильтрацией и кровоизлияниями. При диффузно-токсическом зобе обнаружена кубическая форма клеток среднего размера с довольно высоким ядерно-цитоплазматическим индексом, округлым нормохромным ядром, редкой интрафолликулярной пролиферацией эпителия, гомогенным коллоидом с краевой вакуолизацией. При аутоиммунном тиреоидите наблюдалось преобладание уплощенного эпителия с округлым нормохромным ядром, небольшой размер клеток и ядер, обнаружен средний ядерно-цитоплазматический индекс, гомогенный коллоид и обширная лимфоидная инфильтрация со светлыми центрами размножения. При аденоме щитовидной железы обнаружен эпителий с кубической формой клеток, округлым гиперхромным ядром, большим размером клеток и ядер, высоким ядерно-цитоплазматическим индексом, диффузной интрафолликулярной пролиферацией эпителия и плотным коллоидом. При раке щитовидной железы обнаружено преобладание папиллярных структур с короткими широкими сосочками, образованными полиморфными клетками с округлым гиперхромным ядром, отмечается наибольший размер клеток и ядер, с максимальным ядерно-цитоплазматическим индексом, выраженной диффузной интрафолликулярной пролиферацией эпителия. *Заключение*. При каждом виде патологии щитовидной железы наряду с хорошо известными типичными микроскопическими проявлениями имеются характерные региональные особенности микроструктуры.

Ключевые слова: щитовидная железа, тиреоидная патология, морфометрия, микроструктура.

Khayrullin RM, Kalmin OV, Kalmin OO. **The structure of thyroid gland in its pathology. Saratov Journal of Medical Scientific Research 2015; 11 (2): 113–117.**

Objective: to identify the microscopic features of the structure of the thyroid gland in different forms of its pathology. *Materials and Methods*. The study is based on the thyroid glands of 199 patients of both sexes aged 21 to 74 years. *Results*. At the micro-macrofollicular nontoxic goiter was found flattened thyroid epithelium with flattened normochromic nucleus, the small size of cells and nuclei, low nuclear-cytoplasmic index, intrafollicular moderate epithelial proliferation, homogeneous colloid and moderate diffuse lymphoid infiltration. At the micro-macrofollicular toxic goiter detected cubic epithelium with rounded normochromic kernel, smallest size of cells and nuclei, nuclear-cytoplasmic minimum index intrafollicular focal proliferation of the epithelium, colloid mesh boundary with severe vacuolization, focal lymphoid infiltration and hemorrhage. When diffuse toxic goiter detected cubic form cells of medium size with a fairly high nuclear-cytoplasmic index, rounded normochromic kernel, rare intrafollicular epithelial proliferation, homogeneous colloid with an edge vacuolization. With the prevalence of autoimmune thyroiditis was observed flattened epithelium with rounded normochromic nucleus, the small size of cells and nuclei, found the average nuclear-cytoplasmic index, homogeneous colloid and extensive lymphoid infiltration with light propagation centers. Adenoma of the thyroid gland epithelium was found with a cubic cell shape, round hyperchromatic nucleus, the large size of cells and nuclei, high nuclear-cytoplasmic index intrafollicular diffuse proliferation of epithelial and dense colloid. When thyroid cancer found the prevalence

of papillary structures with short broad papillae formed polymorphic cells with round hyperchromatic nucleus, there is the largest size of cells and nuclei, nuclear-cytoplasmic maximum index expressed intrafollicular diffuse proliferation of the epithelium. *Conclusions.* Each form of thyroid disease, along with well-known typical microscopic manifestations is a characteristic regional feature of the microstructure.

Key words: thyroid gland, thyroid pathology, morphometry, microstructure.

Введение. Микроструктура щитовидной железы при различной тиреоидной патологии изучается достаточно давно и многими исследователями [1, 2]. Однако полученные данные являются в основном описательными или носят полуколичественный характер. Представленные данные о микроморфометрии отрывочны и трудносравнимы, т.к. структура щитовидной железы имеет морфологические особенности в различных биогеохимических регионах [3, 4].

Факторы внешней среды и степень их влияния на щитовидную железу в каждой местности зависят от геобиохимических условий и медико-экологической ситуации в регионе наблюдения [1, 5].

Увеличение в настоящее время в России частоты заболеваемости патологией щитовидной железы определяет актуальность изучения региональных особенностей структуры щитовидной железы при различных видах ее патологии, особенно при ее зобных трансформациях, дифференциальная диагностика которых до сих пор вызывает затруднения. Однако правильная диагностика чрезвычайно важна для выбора разных подходов к хирургическому лечению тиреоидной патологии [6, 7].

Цель: выявление микроскопических особенностей структуры щитовидной железы при разных формах ее патологии.

Материал и методы. Изучали образцы щитовидных желез 199 мужчин и женщин из архива патологоанатомического отделения областной клинической больницы им. Н. Н. Бурденко за 2011–2012 гг. Возраст больных находился в диапазоне от 21 до 74 лет.

В зависимости от имеющейся патологии материал исследования был подразделен на группы: 1) макро-микрофолликулярный коллоидный нетоксический зоб (ММФНТЗ) (n=70), 2) макро-микрофолликулярный коллоидный токсический зоб (ММФТЗ) (n=20), 3) диффузный токсический зоб (ДТЗ) (n=48), 4) аутоиммунный тиреоидит (АТ) (n=21), 5) аденома щитовидной железы (А) (n=23), 6) рак щитовидной железы (Р) (n=17).

Образцы щитовидных желез подвергали стандартной гистологической проводке и заливали в парафин. Толщина среза составила 7–8 мкм; окрашивали гематоксилином-эозином. Под микроскопом Leica DM1000 с помощью цифровой фотонасадки Nikon делали по 5 репрезентативных фотоснимков каждого гистологического препарата. Всего изучено 2700 микрофотографий ткани щитовидной железы.

С помощью компьютерной программы Digimizer v.4.2.0.0 на фотографиях изучали количественные и полуколичественные параметры: высоту и ширину эпителиальных клеток и их ядер, ядерно-цитоплазматический индекс, форму А- и В-клеток, расположение и форму ядер в клетках, состояние цитоплазмы и ядра клеток, наличие многоядерных клеток, характер и степень пролиферации тиреоидного эпителия, наличие кист, псаммозных телец, солидных и тубулярных структур, характер и степень выраженности лимфоидной инфильтрации, наличие периваскулярных кровоизлияний, состояние коллоида в фолликулах. Всего было проанализировано 63 количественных и полуколичественных параметра.

Полученные количественные и полуколичественные данные обработывали вариационно-статистическими методами при помощи программного пакета IBM SPSS Statistics v.21. Все количественные данные проверяли на нормальность распределения по критерию Манна — Уитни. Распределение во всех группах было близко к нормальному. Достоверность различий между группами патологии определяли с помощью непараметрического критерия Колмогорова — Смирнова. Различия считали достоверными при степени вероятности более 95% ($P<0,05$).

Результаты. Исследование количественных параметров показало, что наибольшая высота эпителиальных клеток характерна для рака щитовидной железы (8,69±0,10 мкм), при аденоме высота тироцитов была меньше на 13%, при тиреоидите на 32%, при диффузном токсическом зобе на 35%, наименьшая высота клетки выявлялась при токсическом и нетоксическом зобе (меньше на 44%) и составляла в среднем 4,86±0,10 мкм (табл. 1).

Ширина эпителиальных клеток также была наибольшей при раке щитовидной железы (9,28±0,08 мкм), при аденоме — меньше на 9%, при тиреоидите на 27%, при диффузном токсическом зобе на 31%, при узловом нетоксическом зобе на 34%, наименьшая ширина тироцитов наблюдалась при токсическом узловом зобе (на 41%) и составляла в среднем 5,45±0,08 мкм (табл. 1).

Объем клеток был определен как максимальный также при раке щитовидной железы (589,89±16,17 мкм^3), при аденоме он был меньше на 28%, при тиреоидите на 63%, при диффузном токсическом зобе на 69%, при узловом нетоксическом зобе на 75%, наименьший объем клеток был выявлен при токсическом узловом зобе (меньше на 81%) и составлял в среднем 114,80±4,99 мкм^3 (табл. 1).

Высота ядра имела максимальное значение при раке щитовидной железы (6,47±0,10 мкм), при аденоме была меньше на 18%, при диффузном токсическом зобе и тиреоидите меньше на 40%, наименьшая величина ядра наблюдалась при токсической и нетоксической зобной трансформации (на 56%) (в среднем 2,86±0,09 мкм) (табл. 1).

Ширина ядра была наибольшей при раке щитовидной железы (6,71±0,11 мкм), при аденоме меньше на 12%, при тиреоидите и диффузном токсическом зобе на 34%, при узловом нетоксическом зобе на 51%, наименьшая ширина ядра была при токсическом узловом зобе (на 64%) (в среднем 2,39±0,08 мкм) (табл. 1).

Соответственно, объем ядра был максимальным при раке щитовидной железы (518,52±22,26 мкм^3), при аденоме меньше на 36%, при тиреоидите и диффузном токсическом зобе на 73%, при узловом нетоксическом зобе на 88%, наименьший объем ядра наблюдался при токсическом узловом зобе (на 94%) (в среднем 29,95±2,63 мкм^3) (табл. 1).

Анализ полуколичественных признаков показал, что для ММФНТЗ были характерны: плоская форма

Ответственный автор — Калмин Олег Витальевич
Тел. +7-8412-368416
E-mail: ovkalmin@gmail.com

Таблица 1

Изменчивость морфометрических параметров структур щитовидной железы

Изученный параметр	Группа					
	ММФНТЗ	ММФТЗ	ДТЗ	АТ	А	Р
Высота клетки (мкм)	4,86±0,10	4,86±0,09	5,63±0,09	5,92±0,15	7,55±0,13	8,69±0,10
Ширина клетки (мкм)	6,14±0,09	5,45±0,08	6,42±0,09	6,75±0,11	8,45±0,10	9,28±0,08
Объем клетки (мкм3)	149,74±6,55	114,80±4,99	185,77±7,14	215,58±11,46	425,17±13,81	589,89±16,17
Высота ядра (мкм)	2,86±0,09	2,82±0,09	3,85±0,08	3,83±0,12	5,28±0,09	6,47±0,10
Ширина ядра (мкм)	3,32±0,09	2,39±0,08	4,46±0,08	4,47±0,11	5,93±0,10	6,71±0,11
Объем ядра (мкм3)	60,15±3,98	29,95±2,63	138,42±6,41	139,62±10,46	330,04±12,77	518,52±22,26
Объем цитоплазмы (мкм3)	89,59±3,06	84,85±2,37	47,35±3,10	75,97±4,40	95,13±7,65	71,37±10,45
Ядерно-цитоплазматический индекс	0,65±0,03	0,34±0,02	3,99±0,52	1,94±0,16	4,42±0,67	16,40±5,26

А-клеток (64,3%) с вытянутым ядром (42,9%), нормохромия ядер (97,1%), умеренная интрафолликулярная пролиферация эпителия (44,3%), округлая форма В-клеток (72,9%) с округлым ядром (74,3%), наличие гомогенного коллоида (70%) с участками краевой вакуолизации (50%), диффузная лимфоидная инфильтрация (64,3%) (рис. 1).

Для ММФТЗ были характерны: кубическая форма А-клеток (100%) с округлым ядром (60%), нормохромные ядра (70%), редкая очаговая интрафолликулярная пролиферация эпителия (25%), округлая форма В-клеток (100%), сетчатый коллоид (50%) и выраженная краевая вакуолизация коллоида (70%), очаговая лимфоидная инфильтрация (75%) и кровоизлияния (45%) (рис. 2).

Для ДТЗ были характерны: кубическая форма клеток (45,8%) с округлым ядром (52,1%), нормохромная окраска ядер (89,6%), округлая форма В-клеток (100%) с округлым ядром (100%), редко встречающаяся интрафолликулярная пролиферация эпителия (20,8%), преимущественно гомогенный коллоид (66,7%), частая краевая вакуолизация (83,3%) (рис. 3).

Для аутоиммунных тиреоидитов были характерны: плоская форма А-клеток (71,4%) с округлым ядром (76,2%), нормохромная окраска ядер (71,4%), округлая форма В-клеток (71,4%) с округлым ядром (85,7%), преимущественно гомогенный коллоид (85,7%), редко встречающаяся интрафолликулярная пролиферация эпителия (19%), редко наблюдаемая краевая вакуолизация (19%), выражена лимфоидная инфильтрация (100%) (рис. 4).

Для аденомы щитовидной железы характерны: кубическая форма А-клеток (91,3%) с гиперхромным ядром (56,5%), округлое ядро (73,9%), плотный коллоид (65,2%), диффузная пролиферация эпителия (69,6%), кровоизлияния в ткань железы наблюдались примерно в трети случаев (34,8%) (рис. 5).

При раке щитовидной железы клетки были полиморфными (70,6%), округлое (70,6%), гиперхромное (82,4%) ядро, выражена диффузная интрафолликулярная инфильтрация (94,1%), В-клетки округлой формы (82,4%) с округлым ядром (100%), часто встречались папиллярные структуры (82,4%) с короткими (82,4%) и широкими (58,8%) сосочками, коллоид был преимущественно сетчатый (41,2%), часто наблюдались кровоизлияния (71,5%) (рис. 6).

Дисперсионный однофакторный анализ выявил достоверное влияние вида тиреоидной патологии на все микроскопические параметры структуры щитовидной железы с вероятностью более 99,9% ($P<0.001$).

Непараметрический корреляционный анализ выявил положительную сильную связь между размерами клетки ($r=0,81$), размерами ядра ($r=0,79$), высотой клетки и ядра ($r=0,95$), шириной клетки и ядра ($r=0,91$). Однако между объемом цитоплазмы и дру-

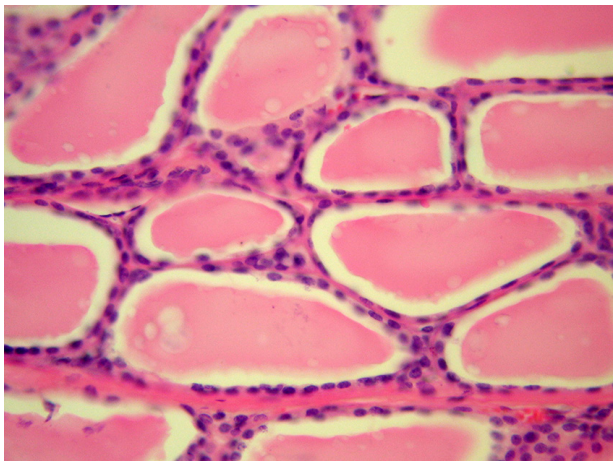

Рис. 1. Макро-микрофолликулярный коллоидный нетоксический зоб. Окраска гематоксилином-эозином. Ув. 200.

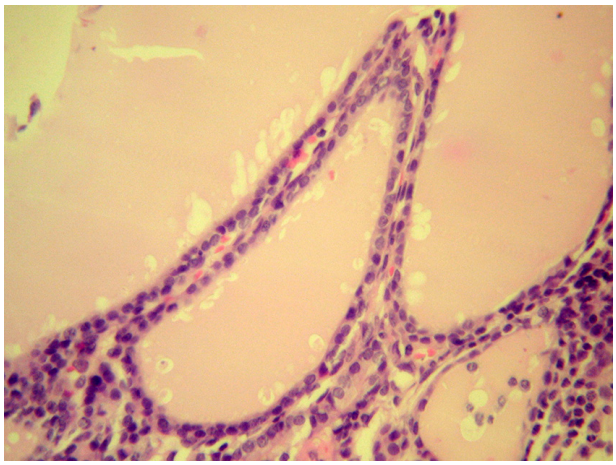

Рис. 2. Макро-микрофолликулярный коллоидный токсический зоб. Окраска гематоксилином-эозином. Ув. 200.

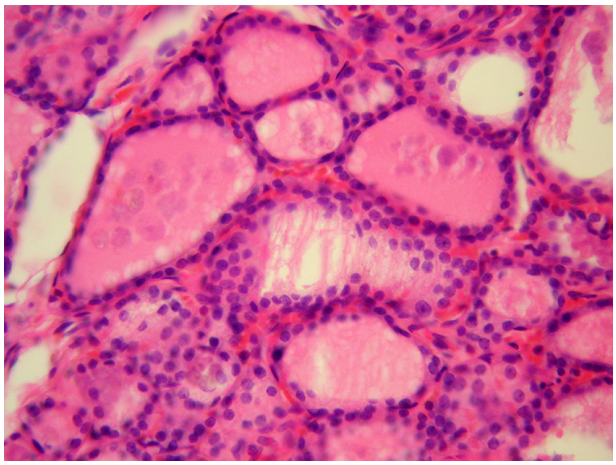

Рис. 3. Диффузный токсический зоб. Окраска гематоксилином-эозином. Ув. 200.

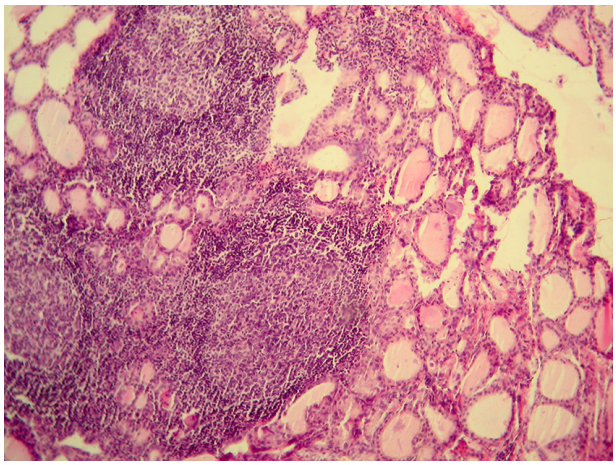

Рис. 4. Аутоиммунный тиреоидит. Окраска гематоксилином-эозином. Ув. 100.

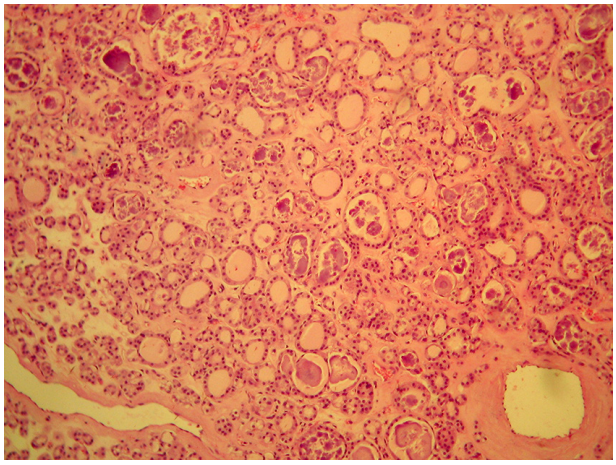

Рис. 5. Аденома щитовидной железы. Окраска гематоксилином-эозином. Ув. 100.

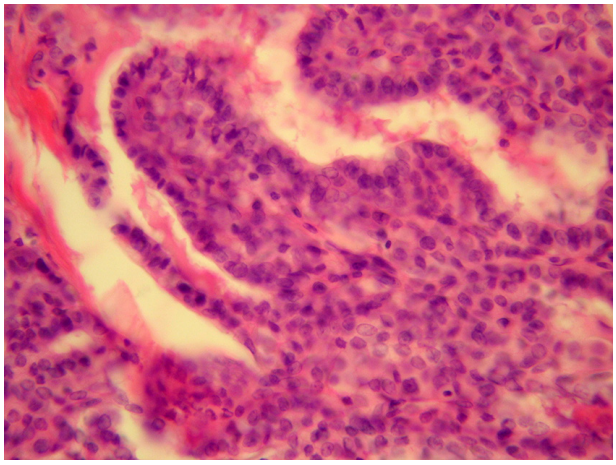

Рис. 6. Рак щитовидной железы. Окраска гематоксилином-эозином. Ув. 200.

гими параметрами микроструктуры выявлена лишь слабая корреляция (r=–0,07 — +0,27) (табл. 2).

Обсуждение. Полученные данные несколько отличаются от результатов исследований из других регионов. В соседней Саратовской области в исследовании 2003 г. отмечалась значительно большая высота клеток при диффузно-токсическом зобе (11,2±0,2 мкм) и иммунном тиреоидите (10±0,2 мкм) при сходных показателях размеров клеток при микро-макрофолликулярном зобе (5,0±0,2 мкм) [2]. Выделенная в работе [2] группа «микро-макрофолликулярный зоб с базедовификацией» не идентична группе «микро-макрофолликулярный токсический зоб» нашего исследования, поскольку отражает морфологические особенности, не всегда соответствующие клинической гиперфункции. Однако следует отметить также значительные величины высоты тиреодного эпителия при базедовифицированном зобе в Саратове (9,0±0,1 мкм) и невысокий тиреоидный эпителий при токсическом зобе в Пензе (4,86±0,09). Также менее

Таблица 2

Коэффициенты корреляции между параметрами и степень их достоверности

	Высота клетки	Ширина клетки	Высота ядра	Ширина ядра	Объем ядра
Ширина клетки	0,81 P<0,05				
Высота ядра	0,95 P<0,05	0,76 P<0,05			
Ширина ядра	0,80 P<0,05	0,91 P<0,05	0,79 P<0,05		
Объем ядра	0,89 P<0,05	0,89 P<0,05	0,91 P<0,05	0,97 P<0,05	
Объем цитоплазмы	0,19 P<0,05	0,27 P<0,05	0,04 P>0,05	–0,07 P>0,05	–0,05 P>0,05

высокий тиреоидный эпителий был обнаружен в нашем исследовании при аденоме и раке щитовидной железы. Исследование щитовидной железы у жителей Нижегородской области показано преобладание длинных тонких сосочков при папиллярном раке щитовидной железы [8]. Другие показатели (состояние коллоида, частота периваскулярных кровоизлияний, интрафолликулярная пролиферация, положение ядра в клетках, строение и мономорфность узлов) соответствовали результатам нашего исследования, что свидетельствует об общности патоморфогенетических процессов, протекающих в ткани щитовидной железы при различных формах ее патологии, в разных регионах.

Обращает на себя внимание неожиданно небольшое различие в высоте фолликулярного эпителия щитовидной железы при микро-макрофолликулярном нетоксическом зобе (4,86±0,10 мкм), микро-макрофолликулярном токсическом зобе (4,86±0,09 мкм), диффузно-токсическом зобе (5,63±0,09 мкм) и иммунном тиреоидите (5,92±0,15 мкм). Это может быть проявлением хронически низкого уровня йодобеспеченности региона, а также особенностей профиля техногенной загрязненности, воздействие которого на распространенность патологии щитовидной железы требует дальнейшего изучения.

Заключение. Таким образом, анализ полученных данных показал, что при каждом виде патологии щитовидной железы наряду с хорошо известными типичными микроскопическими проявлениями имеются характерные региональные особенности микроструктуры.

При микро-макрофолликулярном нетоксическом зобе обнаружен уплощенный тиреоидный эпителий с уплощенным нормохромным ядром, небольшим размером клеток и ядер, низким ядерно-цитоплазматическим индексом, умеренной интрафолликулярной пролиферацией эпителия, гомогенным коллоидом и умеренной диффузной лимфоидной инфильтрацией.

При микро-макрофолликулярном токсическом зобе обнаружен кубический эпителий с округлым нормохромным ядром, наименьшим размером клеток и ядер, минимальным ядерно-цитоплазматическим индексом, очаговой интрафолликулярной пролиферацией эпителия, сетчатым коллоидом с выраженной краевой вакуолизацией, очаговой лимфоидной инфильтрацией и кровоизлияниями.

При диффузно-токсического зобе обнаружена кубическая форма клеток среднего размера с довольно высоким ядерно-цитоплазматическим индексом, округлым нормохромным ядром, редкой интрафолликулярной пролиферацией эпителия, гомогенным коллоидом с краевой вакуолизацией.

При аутоиммунном тиреоидите наблюдалось преобладание уплощенного эпителия с округлым нормохромным ядром, небольшой размер клеток и ядер, обнаружен средний ядерно-цитоплазматический индекс, гомогенный коллоид и обширная лимфоидная инфильтрация со светлыми центрами размножения.

При аденоме щитовидной железы обнаружен эпителий с кубической формой клеток, округлым гиперхромным ядром, большим размером клеток и ядер, высоким ядерно-цитоплазматическим индексом, диффузной интрафолликулярной пролиферацией эпителия и плотным коллоидом.

При раке щитовидной железы обнаружено преобладание папиллярных структур с короткими широкими сосочками, образованными полиморфными клетками с округлым гиперхромным ядром, отмечается наибольший размер клеток и ядер, максимальным ядерно-цитоплазматическим индексом, выраженной диффузной интрафолликулярной пролиферацией эпителия.

Конфликт интересов. Исследование реализовано в рамках приоритетного направления научно-исследовательской деятельности Пензенского государственного университета на 2011–2015 гг. № 4 «Биомедицинский кластер».

References (Литература)

1. Orlinskaya NY. Morpho-ecological study of thyroid cancer among residents of the Nizhny Novgorod region: DSc dissertation. St. Petersburg, 2009; 185 p. Russian (Орлинская Н.Ю. Морфоэкологическое исследование патологии щитовидной железы у жителей Нижегородской области: дис…. докт. мед. наук. СПб., 2009; 185 с.)

2. Adamova YG. Pathologic analysis of the thyroid gland in the population of some technologically polluted cities in the Saratov region: PhD dissertation. Saratov, 2003; 239 p. Russian (Ада мова Я.Г. Патоморфологический анализ щитовидной железы у населения некоторых техногенно загрязненных городов Саратовской области: дис…. канд. мед. наук. Саратов, 2003; 239 с.)

3. Avtsyn AP, Zhavoronkov AA, Risch MA, et al. Microelementoses of person. Moscow: Meditsina, 1991; 453 p. Russian (Авцын А.П., Жаворонков А.А., Риш М.А. и др. Микроэлементозы человека. М.: Медицина, 1991; 453 с.)

4. Farkhutdinova LM. Regional features of trace element status of the human body in the development of thyroid and somatic pathology: DSc dissertation. Chelyabinsk, 2007; 240 p. Russian (Фархутдинова Л.М. Региональные особенности микроэлементного статуса организма человека в развитии тиреоидной и соматической патологии: дис…. докт. мед. наук. Челябинск, 2007; 240 с.)

5. Mete O, Asa SL. Pitfalls in the diagnosis of follicular epithelial proliferations of the thyroid. Adv Anat Pathol 2012; 19 (6): 363–373.

6. Toda S, Koike N, Sugihara H. Thyrocyte integration, and thyroid folliculogenesis and tissue regeneration: Perspective for thyroid tissue engineering. Pathology International 2001; (51): 403–417.

7. Tsuji H. Clinical pathology and treatment of undifferentiated thyroid cancer. Nihon Jibiinkoka Gakkai Kaiho 2013; 116 (6): 732–733.

8. Orlinskaya NY, Khmelnytskaya NM. Thyroid disease among residents of Nizhny Novgorod Region according to operational material. Medical almanac 2011; (4): 160–161. Russian (Орлинская Н.Ю., Хмельницкая Н.М. Патология щитовидной железы у жителей Нижегородской области по данным операционного материала. Медицинский альманах 2011; (4): 160–161.)