

ДИАГНОСТИКА РИСКА РАЗВИТИЯ КОЛЛАПСОИДНЫХ ОСЛОЖНЕНИЙ В ГРУППЕ СТУДЕНТОВ С АНОМАЛЬНОЙ СЕРДЕЧНО-СОСУДИСТОЙ РЕАКЦИЕЙ

Д.А. Усанов – ГОУ ВПО Саратовский ГУ им. Н.Г. Чернышевского, проректор по научно-исследовательской работе, профессор, доктор физико-математических наук; **А.А. Протопопов** – ГОУ ВПО Саратовский ГМУ им. В.И. Разумовского Росздрава, проректор по учебной работе, профессор кафедры факультетской педиатрии, доктор медицинских наук; **А.В. Скрипаль** – ГОУ ВПО Саратовский ГУ им. Н.Г. Чернышевского, профессор, доктор физико-математических наук; **А.П. Аверьянов** – ГОУ ВПО Саратовский ГМУ им. В.И. Разумовского Росздрава, декан педиатрического факультета, доцент кафедры пропедевтики детских болезней, детской эндокринологии и диabetологии, доктор медицинских наук; **В.Ф. Репин** – ГОУ ВПО Саратовский ГМУ им. В.И. Разумовского Росздрава, заведующий кафедрой физкультуры, кандидат медицинских наук; **А.П. Рытик** – ГОУ ВПО Саратовский ГУ им. Н.Г. Чернышевского, доцент кафедры медицинской физики, кандидат физико-математических наук; **А.Ю. Вагарин** – ГОУ ВПО Саратовский ГУ им. Н.Г. Чернышевского, доцент кафедры физики твердого тела, кандидат физико-математических наук; **М.А. Кузнецов** – ГОУ ВПО Саратовский ГМУ им. В.И. Разумовского Росздрава, преподаватель кафедры физкультуры; **М.Г. Петрова** – ГОУ ВПО Саратовский ГМУ им. В.И. Разумовского Росздрава, преподаватель кафедры физкультуры.

DIAGNOSTICS OF EVOLUTION OF RISK COLLAPSE COMPLICATIONS AT STUDENT GROUP WITH ANOMALOUS CARDIOVASCULAR REACTION

D.A. Usanov – Saratov State University n.a. N.G. Chernyshevsky, Pro-rector of Scientific Work, Professor, Doctor of Physical and Mathematical Sciences; **A.A. Protopopov** – Saratov State Medical University n.a. V.I. Razumovsky, Pro-rector of Educational Work, Department of Faculty Pediatrics, Professor, Doctor of Medical Science; **A.V. Skripal** – Saratov State University n.a. N.G. Chernyshevsky, Professor, Doctor of Physical and Mathematical Sciences; **A.P. Averyanov** – Saratov State Medical University n.a. V.I. Razumovsky, Department of Children's Diseases Propaedeutics, Endocrinology and Diabetology, Assistant Professor, Doctor of Medical Science; **V.F. Repin** – Saratov State Medical University n.a. V.I. Razumovsky, Head of Department of Physical Training, Candidate of Medical Science; **A.P. Rytik** – Saratov State University n.a. N.G. Chernyshevsky, Department of Medical Physics, Assistant Professor, Candidate of Physical and Mathematical Sciences; **A.Yu. Vagarin** – Saratov State University n.a. N.G. Chernyshevsky, Department of Solids Physics, Candidate of Physical and Mathematical Sciences; **M.A. Kuznetsov** – Saratov State Medical University n.a. V.I. Razumovsky, Department of Physical Training, Lecturer; **M.G. Petrova** – Saratov State Medical University n.a. V.I. Razumovsky, Department of Physical Training, Lecturer.

Дата поступления – 06.07.2010 г.

Дата принятия в печать – 16.09.2010 г.

Усанов Д.А., Протопопов А.А., Скрипаль А.В., Аверьянов А.П., Репин В.Ф., Рытик А.П., Вагарин А.Ю., Кузнецов М.А., Петрова М.Г. Диагностика риска развития коллапсоидных осложнений в группе студентов с аномальной сердечно-сосудистой реакцией // Саратовский научно-медицинский журнал. 2010. Т. 6, № 3. С. 615–619.

По результатам анализа формы пульсовой волны исследована предрасположенность к потенциальной опасности коллапсоидных осложнений у студентов первого курса на занятиях по физкультуре. С помощью разработанного устройства выявлена (из 429 обследованных) группа студентов, имеющих предрасположенность к риску коллапсоидных осложнений при физической нагрузке. Обоснованность отнесения этих студентов к группе риска подтверждается результатами клинического исследования.

Ключевые слова: лучевая артерия, коллапс, дисплазия, ваготония.

Usanov D.A., Protopopov A.A., Skripal A.V., Averyanov A.P., Repin V.F., Rytik A.P., Vagarin A.Yu., Kuznetsov M.A., Petrova M.G. Diagnostics of evolution of risk collapse complications at student group with anomalous cardiovascular reaction // Saratov Journal of Medical Scientific Research. 2010. Vol. 6, № 3. P. 615–619.

The description of investigation of predisposition to potential danger of collapse complications at 429 first-year students during physical training is presented using the analysis of pulse wave form. With the help of developed device the group of students with predisposition to risk of collapse complications during physical activity has been revealed. The results of clinical examination have confirmed the predisposition of the given group to risk of collapse complications.

Key words: collapse, dysplasia, artery, diagnostics.

Введение. Определение границы нормального человеческого фенотипа, ее вариабельности, индивидуального порога риска возникновения болезни является одним из ключевых вопросов современной медицины. Тем более актуально такой вопрос стоит при выявлении отклоненной нормы у подростков.

Окружающая среда быстро изменяется, и развитие организма в этих условиях вполне можно охарактеризовать с позиции совокупности адаптивных вариантов данного фенотипа человека. В настоящее время преобладают подростки астенического телосложения, с нарушением осанки, повышенной гибкостью суставов. Отмечается все больший удельный вес подростков и молодых людей с недифференцированной дисплазией соединительной ткани; согласно статистике этот показатель составляет от 10 до 80%. Повышенная эластичность соединительной ткани характерна для «кнопочной» цивилизации, но она может быть источником опасности при значительных физических нагрузках.

Следует отметить, что большинство подростков с недифференцированной дисплазией соединительной ткани трудоголики. Они хорошо учатся, посещают массу дополнительных образовательных программ, в результате работают от зари до зари. Известно, что знаменитые представители с недифференцированной дисплазией соединительной ткани, такие, как Паганини, у которого был синдром Марфана – заболевание с ярко выраженной дисплазией соединительной ткани, отличались колоссальной работоспособностью. Недифференцированная дисплазия соединительной ткани не является заболеванием, однако может быть предиктором ряда заболеваний, включая нарушения ритма сердца (в 50% случаев), эмоциональные нарушения (астения, фобии, возбуждение) (40%), пролапс митрального клапана (17,6%) и многие другие.

Часто проведение лечебных мероприятий для представителей этой группы оказывается несвоевременным. Сочетание недифференцированной дисплазии соединительной ткани с ваготоническим типом нервной регуляции сердечного ритма увеличивает вероятность риска коллапсоидных осложне-

Ответственный автор – Кузнецов Михаил Александрович.
Адрес: 410012, Саратов, ул. Б. Казачья, 112.
Тел.: 51-16-21
E-mail: Usanovda@info.sgu.ru

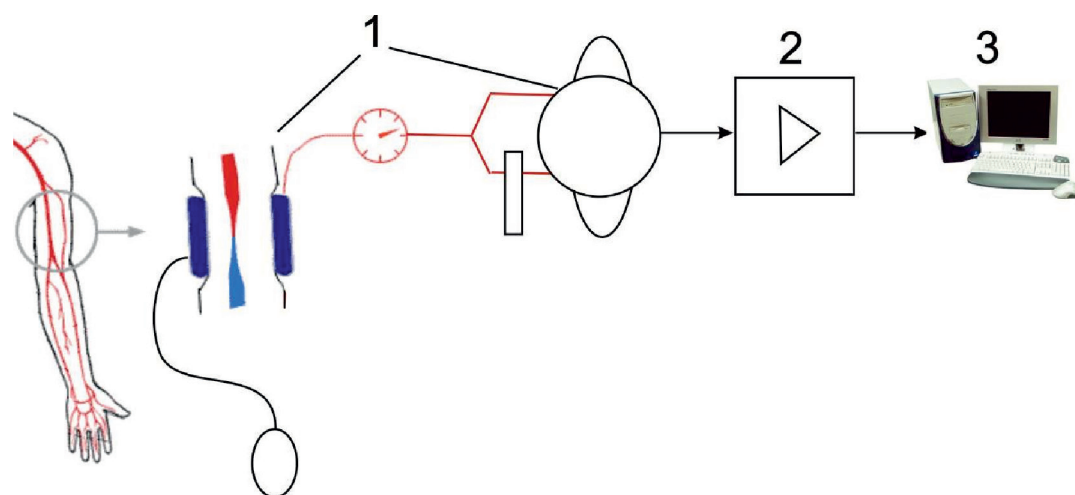


Рис. 1. Блок-схема устройства для оценки потенциальной опасности коллапсоидных осложнений при физических нагрузках: 1 – датчик давления с манжеткой для измерения артериального давления; 2 – блок сопряжения; 3 – компьютер

ний при физических нагрузках. Поэтому необходимо прогнозировать опасные для жизни осложнения и на ранних сроках выявлять наличие дисплазии соединительной ткани, ваготонию, другие сердечно-сосудистые заболевания [1]. Вовремя не выявленная дисплазия, сочетанная с ваготонией, может привести к коллапсоидным осложнениям при физической нагрузке, например на уроке физкультуры.

Наибольшее распространение в России в настоящее время получила диагностика дисплазии соединительной ткани по фенотипическим признакам, например, по шкале Милковской – Дмитрова, однако диагноз уточняется инвазивным биохимическим анализом. Молекулярным методом выявления дисплазии соединительной ткани является молекулярно-генетическая диагностика (ДНК-диагностика). Однако большинство биохимических и молекулярно-генетических методов диагностики дисплазии соединительной ткани трудоемки и требуют дорогостоящего оборудования.

Для проведения массового обследования детей наиболее доступными могут оказаться клинико-anamnestические и функциональные методы обследования. Такой подход позволит своевременно диагностировать дисплазию соединительной ткани и разработать план лечебно-профилактических мероприятий [1]. Однако внимательное изучение внешних фенотипических признаков и сопоставление их с морфологическими или функциональными характеристиками внутренних органов и систем доступно только квалифицированному врачу, занимает довольно продолжительное время и является субъективным. В связи с этим диагностика дисплазии, сочетанной с ваготонией, с помощью автоматизированных систем обработки данных является актуальной задачей скрининг-диагностики.

Цель работы: разработка метода скрининг-диагностики риска развития коллапсоидных осложнений при физических нагрузках и сравнение клинических показателей разрабатываемого метода с данными детального медицинского обследования, включающего общий клинический осмотр, электрокардиографию, кардиоинтервалографию с ортоклиностагической пробой, эхокардиографию.

Методы. Обследование проводилось на занятиях физвоспитания с участием 429 студентов первого курса медицинского университета (ГОУ ВПО «Саратовский государственный медицинский университет им. В.И. Разумовского Росздрава№»). Все студенты

предварительно давали письменное информированное согласие на проведение обследования. Средний возраст юношей и девушек составил $17,8 \pm 0,9$ года (от 16,8 до 19 лет).

Перед началом диагностической процедуры каждый испытуемый проходил процедуру измерения артериального давления на автоматическом тонометре, пробу Мартине, измерение антропометрических показателей (рост, масса, объем грудной клетки). После отдыха в течение 10-15 минут в положении сидя переходили к процедуре оценки потенциальной опасности коллапсоидных осложнений при физической нагрузке при помощи разработанного устройства [2-6]. На предплечье испытуемого надевалась манжета для измерения артериального давления. Давление в манжете, ориентируясь по манометру, нагнетали до уровня систолического артериального давления человека. Манжетка 1 через пневмодатчик и блок сопряжения 2 подключалась к персональному компьютеру 3, и запускалась программа регистрации и анализа параметров пульсовой волны. В течение одной минуты фиксировалось несколько кардиоциклов, и давление в манжете снижалось до нуля. Блок-схема устройства показана на рис. 1.

Как было установлено ранее [1, 2], при наличии сердечно-сосудистой патологии на восходящих и нисходящих фронтах пульсовых волн изменяются отношение амплитуд основного и дополнительного всплеска пульсовой волны, степень остроконечности основного всплеска пульсовой волны, определяемая по углу между касательными к восходящей и нисходящей части фронтов пульсовой волны, возможно появление дополнительных осцилляций, или синдром «петушиного гребешка». Анализ типа нервной регуляции сердечного ритма осуществляется путем определения расстояния между двумя соседними максимумами, по которому рассчитывается индекс напряжения и соответствующий тип нервной регуляции. При наличии аномалий в форме пульсовой волны в сочетании с ваготоническим типом нервной регуляции сердечно-сосудистой системы пациента делается вывод об опасности коллапсоидной реакции при физической нагрузке.

На рис. 2 приведен внешний вид устройства для оценки риска развития коллапсоидной реакции организма на физическую реакцию. Дополнительно устройство определяет артериальное давление и частоту пульса, программа автоматически по окончании регистрации нескольких кардиоциклов формирует

ет заключение о возможности или нежелательности физических нагрузок. Общее время диагностики составляет 3 минуты.

На рис. 3 приведена зарегистрированная форма пульсовой волны при давлении в окклюзионной манжетке 60 мм рт. ст. у студента, не имеющего противопоказания к физическим нагрузкам. Из рисунка видно отсутствие дополнительных осцилляций и выраженной остроконечности формы пульсовой волны.

На рис. 4 приведен пример формы пульсовой волны для студента из спецгруппы с ограничением физических нагрузок. На рисунке видно наличие дополнительных осцилляций (так называемый «синдром петушиного гребешка» [5, 6]).

На рис. 5 показан пример формы пульсовой волны для пациента В. 19 лет с дисплазией соединительной ткани и ваготонией. Из рисунка следует, что присутствуют дополнительные осцилляции на форме пульсовой волны. Результаты измерений кардиоинтервалограмм свидетельствуют о разбросе частоты сердечбиений, характерном для ваготонии. Таким образом, у пациента В. наличествуют главные факторы, соответствующие группе риска с опасностью коллапсоидных осложнений при физических нагрузках.

Для определения различий в распределении бинарных признаков в двух группах использовался точный критерий Фишера.

Результаты. В ходе исследований с помощью разработанного устройства было установлено, что из 429 обследованных 32 студента (7,5%) имели предрасположенность к риску коллапсоидных осложнений при физической нагрузке. С помощью последующего детального медицинского обследования на базе клинической больницы № 3 СГМУ, включавшего общий клинический осмотр, ЭКГ, кардиоинтервалографию с ортоклиностатической пробой, эхокардиографию (по показаниям), у 21 из них (65,6%) были выявлены различные варианты вегетативной дисфункции, у 14 (43,8%) – признаки недифференцированной дисплазии соединительной ткани и ассоциированные с ней аномалии.

Необходимо отметить, что только 6 человек (18,8%) из этой группы ранее имели медицинское обоснование для ограничений физической нагрузки по результатам первичного медицинского осмотра в начале учебного года занятий и занимались по специальной программе, у 26 студентов первичный медицинский осмотр не подтверждал риска коллапсоидных осложнений. В табл. 1 приведены примеры сочетания факторов, определяющих предрасположенность 14 студентов к риску коллапсоидной реакции на нагрузку.

При оценке физического развития отмечено, что 10 из 32 студентов имели рост выше средних популяционных значений, в пяти случаях имелся дефицит массы тела (индекс массы тела менее $18,5 \text{ кг/м}^2$), в трех – избыток массы (ИМТ – от $26,5$ до $29,9 \text{ кг/м}^2$).

По данным клинического обследования, у большинства студентов (25 из 32 (78,1%)) отмечались проявления вегетоневроза в виде общего или дистального гипергидроза, «акроцианоза», пятен Труссо, головокружения при ортоклиностатической пробе.

Проведение кардиоинтервалографии выявило у 20 человек (62,5%) ваготонический вариант исходного вегетативного тонуса, сочетавшийся у девяти из них с гиперсимпатикотонической вегетативной реактивностью, в соответствии с законом «исходного уровня»; у 9 обследованных отмечалась нормальная реактивность, у двоих – асимпатикотоническая. Последний вариант реакции на переход в вертикальное положение, имевшийся у 13 из 32 человек (40,6%),




Рис. 2. Внешний вид устройства для оценки риска развития коллапсоидной реакции организма на физическую нагрузку

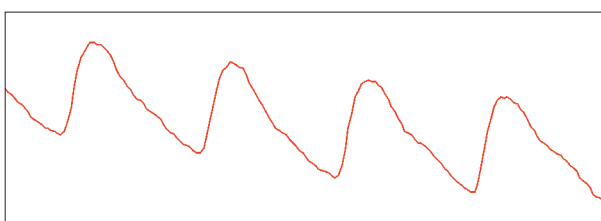


Рис. 3. Пациент Т. Пол Ж. Возраст 18 лет. Вес 65 кг. Рост 165 см. Показания пробы Мартине: 56

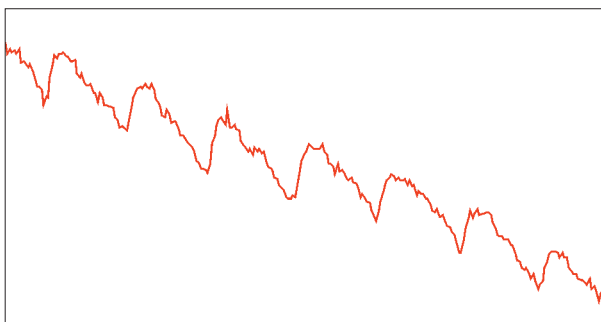


Рис. 4. Пациент И. Пол Ж. Возраст 18 лет. Вес 66 кг. Рост 160 см. Показания пробы Мартине: 22

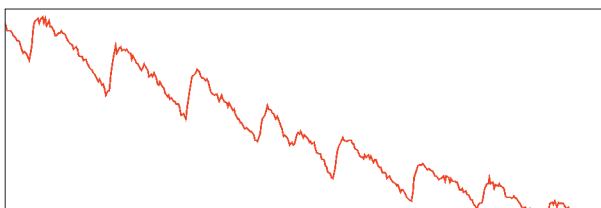


Рис. 5. Пациент В. Пол Ж. Возраст 19 лет. Вес 69 кг. Рост 159 см. Показания пробы Мартине: 25

рассматривается как наименее благоприятный, не обеспечивающий в достаточной мере кровоснабжение ЦНС при физических нагрузках, а следовательно, угрожающий по развитию коллапса.

В 11 случаях (34,3%) обнаружено сочетание нескольких признаков недифференцированной дисплазии соединительной ткани: гипермобильность суставов, нарушение осанки, повышенная растя-

жимость кожи, клинодактилия, расхождение мышц передней брюшной стенки. Аускультативно у 17 обследованных отмечался стойкий систолический шум – на верхушке сердца, в проекции трикуспидального клапана, в точке Боткина; в 8 случаях имелся мезосистолический «клик».

Проведение эхокардиографии выявило наличие пролапса митрального клапана I-II степени у 12 студентов (37,5%), в том числе у пяти – с регургитацией, в сочетании с пролапсом трикуспидального клапана, в трех случаях имелся изолированный пролапс трехстворчатого клапана.

Различные ЭКГ-симптомы отмечены у 22 студентов (68,8%), в основном в виде выраженной синусовой аритмии (14), синусовой брадикардии (4), неполной блокады ножек пучка Гиса (5), нарушений фазы реполяризации (4).

Сопоставление полученных результатов с данными обследования произвольно выбранных десяти студентов с нормальной формой пульсовой волны (табл. 2) подтвердило, что исследуемый скрининговый метод позволяет выделить группу молодых людей, имеющих выраженную вегетативную дисфункцию с преимущественно гипотонической направленностью, дисплазию соединительной ткани с

пролабированием атриовентрикулярных клапанов, с различной ЭКГ-симптоматикой.

Вышеуказанные изменения с достоверно большей частотой отмечались в группе студентов с аномальной сосудистой реакцией (табл. 3), что также может потенциально угрожать развитием коллапсоидной реакции при физической нагрузке.

Обсуждение. В ходе исследований было установлено, что из 429 обследованных студентов 32 человека (7,5%) имели предрасположенность к риску коллапсоидных осложнений при физической нагрузке. Отслеживая наличие одного или нескольких вероятных проявлений недифференцированной дисплазии соединительной ткани и наличие ваготонии, можно проводить скрининг-диагностику обследуемых перед физической нагрузкой на предмет опасности коллапсоидных осложнений. Вегетососудистая дистония, пролабирование атриовентрикулярных клапанов и функциональные нарушения внутренних органов, как правило, составляют единый комплекс с недифференцированной дисплазией соединительной ткани.

Заключение. С помощью разработанного устройства можно сформировать в течение трех минут заключение о нежелательности физической нагрузки по наличию выраженной ваготонии и аномалий в

Таблица 1

Примеры сочетания факторов, определяющих предрасположенность студентов к риску коллапсоидной реакции на нагрузку

Дисплазия соединительной ткани	Проявления вегетоневроза	Вегетативный тонус	Вегетативная реактивность	ЭКГ-симптомы	Пролапс А/В-клапанов
+	+	ваготония	гиперсимпатикотоническая	выраженная синусовая аритмия	-
+	+	ваготония	гиперсимпатикотоническая	синусовая брадикардия	+
+	+	ваготония	нормальная	выраженная синусовая аритмия, неполная блокада правой ножки пучка Гиса	-
+	+	ваготония	гиперсимпатикотоническая	-	+
+	+	ваготония	асимпатикотоническая	выраженная синусовая аритмия	-
+	-	ваготония	нормальная	выраженная синусовая аритмия	-
+	+	ваготония	гиперсимпатикотоническая	синусовая брадикардия, нарушение реполяризации	-
+	+	эйтония	асимпатикотоническая	ускорение реполяризации	+
+	+	ваготония	гиперсимпатикотоническая	выраженная синусовая аритмия	-
+	+	эйтония	асимпатикотоническая	неполная блокада правой ножки пучка Гиса	+
+	-	ваготония	нормальная	выраженная синусовая аритмия	-
+	+	ваготония	нормальная	выраженная синусовая аритмия; неполная блокада правой ножки пучка Гиса	+
+	+	эйтония	асимпатикотоническая	-	+
+	-	ваготония	гиперсимпатикотоническая	-	-

Примечание: «+» – наличие признаков; «-» – отсутствие признаков.

Таблица 2

Характеристика обследованных с нормальной формой пульсовой волны

Дисплазия соединительной ткани	Проявления вегетоневроза	Вегетативный тонус	Вегетативная реактивность	ЭКГ-симптомы	Пролапс А/В-клапанов
-	+	симпатикотония	нормальная	синусовая тахикардия	-
-	-	эйтония	гиперсимпатикотоническая	-	-
-	+	ваготония	гиперсимпатикотоническая	-	-
-	+	эйтония	нормальная	-	-
-	-	ваготония	нормальная	-	-
+	-	эйтония	нормальная	синусовая тахикардия	+
-	-	ваготония	гиперсимпатикотоническая	-	-
-	-	эйтония	гиперсимпатикотоническая	-	-
-	-	ваготония	нормальная	-	-
-	+	эйтония	гиперсимпатикотоническая	-	-

Примечание: «+» – наличие признаков; «-» – отсутствие признаков.

Таблица 3

Данные клинико-параclinical методов обследования студентов

Группа	Дисплазия соединительной ткани		Пролапс А/В-клапанов		Асимпатико-тоническая вегетативная реактивность		ЭКГ-симптомы	
	абс.	%	абс.	%	абс.	%	абс.	%
Нарушенная сосудистая реакция (N=32)	14	43,8	15	46,9	13	40,6	22	68,8
Норма (N=10)	1 [^]	10	1*	10	0	0	2**	20
T (p)	1,94 (0,059)		2,1 (0,043)		2,43 (0,02)		2,72 (0,01)	

Примечание: 1[^] – наличие внешних признаков дисплазии соединительной ткани (у одного человека из группы), с нормальной формой пульсовой волны, без явной вегетативной дисфункции – еще недостаточно, чтобы отнести его в группу риска коллапсоидных осложнений; * – изолированный пролапс трикуспидального клапана I степени, без регургитации; ** – у двух человек отмечена умеренная синусовая тахикардия, в дальнейшем при регистрации кардиоинтервалограммы в покое средняя ЧСС у обоих не превышала 80 ударов в минуту (тахикардия «белого халата»); T – статистический критерий Фишера; p – статистическая гипотеза.

форме пульсовой волны. Сравнительный анализ подтвердил соответствие заключений, выдаваемых разработанным устройством, данным детального клинического обследования.

Разработанный метод и устройство позволяют оперативно, а следовательно, для больших групп молодых людей провести диагностику опасности коллапсоидных осложнений при физических нагрузках и выдать соответствующее заключение о необходимости направления лиц с выявленной патологией на более глубокое обследование.

Конфликт интересов. Работа выполнена при поддержке ФЦП «Научные и научно-педагогические кадры инновационной России» на 2009-2013 гг. НК-124П ГК № П711 от 12 августа 2009 г. и НИР ГК № 2.2.3.3/6837 «Разработка научно-методического обеспечения скрининг диагностики функционального состояния обучающихся для выявления опасности развития коллапсоидных осложнений на основе специализированных аппаратно-программных комплексов», выполняемых по заданию Рособразования по аналитической ведомственной целевой программе «Развитие научного потенциала высшей школы (2009-2010 гг.)».

Библиографический список

1. Шияев Р.Р., Шальнова С.Н. Дисплазия соединительной ткани и ее связь с патологией внутренних органов у детей и взрослых // Вопросы современной педиатрии. 2003. Т. 2, № 5. С. 61-67.
2. Пат. на изобрет. 2306851. Способ оценки потенциальной опасности коллапсоидных осложнений при резких физических нагрузках / Д.А. Усанов, А.А. Протопопов, А.В. Скрипаль, А.П. Рытик; Саратов. гос. ун-т. Заявка № 2006117944. Опубл. 27.09.2007. Бюл. № 27. Приор. 24. 05. 2006. 7 с.
3. Пат. на полез. модель № 85084 от 27.07.2009 Устройство для оценки потенциальной опасности коллапсоидных осложнений при физических нагрузках / Д.А. Усанов, А.Ю. Вагарин, А.П. Рытик, А.О. Дарченко, А.Ю. Склиманов; Патентооблад. ГОУ ВПО «Сарат. гос. ун-т».
4. Программа экспресс-диагностики реакции организма на стрессовые физические нагрузки (Антистресс-01): Свид-во о гос. регистрации программы для ЭВМ № 2009613589 от 3. 06. 2009. / А.О. Дарченко, Д.А. Усанов, А.Ю. Вагарин, А.П. Рытик, А.А. Протопопов, А.В. Скрипаль; Правооблад. ООО «Волгамет-Экспо».
5. Валтнерис А.Д. Сфигмография при гемодинамических измерениях в организме / Риж. мед. ин-т. Рига: Зинатне, 1976. 166 с.
6. Диагностика тонического состояния артериальных сосудов / Д.А. Усанов, А.В. Скрипаль, А.П. Рытик [и др.] // Саратовский научно-медицинский журнал. 2005. № 3 (9). С. 68-70.